VETAGRO SUP
CAMPUS VETERINAIRE DE LYON

Année 2015 - Thèse n° 041

<u>LES BIOPSIES CUTANEES DU CHEVAL :</u>
PREREQUIS, INDICATIONS, METHODE ET PRECAUTIONS.

THESE

Présentée à l'UNIVERSITE CLAUDE-BERNARD - LYON I
(Médecine - Pharmacie)
et soutenue publiquement le 02 octobre 2015
pour obtenir le grade de Docteur Vétérinaire

par

THONY Marie
Née le 25 septembre 1990
à Saint-Priest-en-Jarez (42)

VetAgro Sup

UNIVERSITÉ DE LYON

VETAGRO SUP
CAMPUS VETERINAIRE DE LYON

Année 2015 - Thèse n° 041

<u>LES BIOPSIES CUTANEES DU CHEVAL :</u>
PREREQUIS, INDICATIONS, METHODE ET PRECAUTIONS.

THESE

Présentée à l'UNIVERSITE CLAUDE-BERNARD - LYON I
(Médecine - Pharmacie)
et soutenue publiquement le 02 octobre 2015
pour obtenir le grade de Docteur Vétérinaire

par

THONY Marie
Née le 25 septembre 1990
A Saint-Priest-en-Jarez (42)

VetAgro Sup

UNIVERSITÉ DE LYON

Attribution - Pas d'Utilisation Commerciale - Pas de Modification

CC BY-NC-ND

http://creativecommons.org/licenses/by-nc-nd/4.0

LISTE DES ENSEIGNANTS DU CAMPUS VÉTÉRINAIRE DE LYON

Mise à jour le 09 juin 2015

Civilité	Nom	Prénom	Unités pédagogiques	Grade
M.	ALOGNINOUWA	Théodore	UP Pathologie du bétail	Professeur
M.	ALVES-DE-OLIVEIRA	Laurent	UP Gestion des élevages	Maître de conférences
Mme	ARCANGIOLI	Marie-Anne	UP Pathologie du bétail	Maître de conférences
M.	ARTOIS	Marc	UP Santé Publique et Vétérinaire	Professeur
M.	BARTHELEMY	Anthony	UP Anatomie Chirurgie (ACSAI)	Maître de conférences Contractuel
Mme	BECKER	Claire	UP Pathologie du bétail	Maître de conférences
Mme	BELLUCO	Sara	UP Pathologie morphologique et clinique des animaux de compagnie	Maître de conférences
Mme	BENAMOU-SMITH	Agnès	UP Equine	Maître de conférences
M.	BENOIT	Etienne	UP Biologie fonctionnelle	Professeur
M.	BERNY	Philippe	UP Biologie fonctionnelle	Professeur
Mme	BERTHELET	Marie-Anne	UP Anatomie Chirurgie (ACSAI)	Maître de conférences
Mme	BONNET-GARIN	Jeanne-Marie	UP Biologie fonctionnelle	Professeur
Mme	BOULOCHER	Caroline	UP Anatomie Chirurgie (ACSAI)	Maître de conférences
M.	BOURDOISEAU	Gilles	UP Santé Publique et Vétérinaire	Professeur
M.	BOURGOIN	Gilles	UP Santé Publique et Vétérinaire	Maître de conférences
M.	BRUYERE	Pierre	UP Biotechnologies et pathologie de la reproduction	Maître de conférences
M.	BUFF	Samuel	UP Biotechnologies et pathologie de la reproduction	Maître de conférences
M.	BURONFOSSE	Thierry	UP Biologie fonctionnelle	Professeur
M.	CACHON	Thibaut	UP Anatomie Chirurgie (ACSAI)	Maître de conférences
M.	CADORE	Jean-Luc	UP Pathologie médicale des animaux de compagnie	Professeur
Mme	CALLAIT-CARDINAL	Marie-Pierre	UP Santé Publique et Vétérinaire	Maître de conférences
M.	CAROZZO	Claude	UP Anatomie Chirurgie (ACSAI)	Maître de conférences
M.	CHABANNE	Luc	UP Pathologie médicale des animaux de compagnie	Professeur
Mme	CHALVET-MONFRAY	Karine	UP Biologie fonctionnelle	Professeur
M.	COMMUN	Loic	UP Gestion des élevages	Maître de conférences
Mme	DE BOYER DES ROCHES	Alice	UP Gestion des élevages	Maître de conférences
Mme	DELIGNETTE-MULLER	Marie-Laure	UP Biologie fonctionnelle	Professeur
M.	DEMONT	Pierre	UP Santé Publique et Vétérinaire	Professeur
Mme	DESJARDINS PESSON	Isabelle	UP Equine	Maître de conférences Contractuel
Mme	DJELOUADJI	Zorée	UP Santé Publique et Vétérinaire	Maître de conférences
Mme	ESCRIOU	Catherine	UP Pathologie médicale des animaux de compagnie	Maître de conférences
M.	FAU	Didier	UP Anatomie Chirurgie (ACSAI)	Professeur
Mme	FOURNEL	Corinne	UP Pathologie morphologique et clinique des animaux de compagnie	Professeur
M.	FREYBURGER	Ludovic	UP Santé Publique et Vétérinaire	Maître de conférences
M.	FRIKHA	Mohamed-Ridha	UP Pathologie du bétail	Maître de conférences
Mme	GILOT-FROMONT	Emmanuelle	UP Santé Publique et Vétérinaire	Professeur
M.	GONTHIER	Alain	UP Santé Publique et Vétérinaire	Maître de conférences
Mme	GRAIN	Françoise	UP Gestion des élevages	Professeur
M.	GRANCHER	Denis	UP Gestion des élevages	Maître de conférences
Mme	GREZEL	Delphine	UP Santé Publique et Vétérinaire	Maître de conférences
M.	GUERIN	Pierre	UP Biotechnologies et pathologie de la reproduction	Professeur
Mme	HUGONNARD	Marine	UP Pathologie médicale des animaux de compagnie	Maître de conférences
M.	JUNOT	Stéphane	UP Anatomie Chirurgie (ACSAI)	Maître de conférences
M.	KECK	Gérard	UP Biologie fonctionnelle	Professeur
M.	KODJO	Angeli	UP Santé Publique et Vétérinaire	Professeur
Mme	LAABERKI	Maria-Halima	UP Santé Publique et Vétérinaire	Maître de conférences
M.	LACHERETZ	Antoine	UP Santé Publique et Vétérinaire	Professeur
Mme	LAMBERT	Véronique	UP Gestion des élevages	Maître de conférences
Mme	LATTARD	Virginie	UP Biologie fonctionnelle	Maître de conférences
Mme	LE GRAND	Dominique	UP Pathologie du bétail	Professeur
Mme	LEBLOND	Agnès	UP Santé Publique et Vétérinaire	Professeur
Mme	LEFRANC-POHL	Anne-Cécile	UP Equine	Maître de conférences
M.	LEPAGE	Olivier	UP Equine	Professeur
Mme	LOUZIER	Vanessa	UP Biologie fonctionnelle	Maître de conférences
M.	MARCHAL	Thierry	UP Pathologie morphologique et clinique des animaux de compagnie	Professeur
M.	MOUNIER	Luc	UP Gestion des élevages	Maître de conférences
M.	PEPIN	Michel	UP Santé Publique et Vétérinaire	Professeur
M.	PIN	Didier	UP Pathologie morphologique et clinique des animaux de compagnie	Maître de conférences
Mme	PONCE	Frédérique	UP Pathologie médicale des animaux de compagnie	Maître de conférences
Mme	PORTIER	Karine	UP Anatomie Chirurgie (ACSAI)	Maître de conférences
Mme	POUZOT-NEVORET	Céline	UP Anatomie Chirurgie (ACSAI)	Maître de conférences
Mme	PROUILLAC	Caroline	UP Biologie fonctionnelle	Maître de conférences
Mme	REMY	Denise	UP Anatomie Chirurgie (ACSAI)	Professeur
Mme	RENE MARTELLET	Magalie	UP Santé Publique et Vétérinaire	Maître de conférences stagiaire
M.	ROGER	Thierry	UP Anatomie Chirurgie (ACSAI)	Professeur
M.	SABATIER	Philippe	UP Biologie fonctionnelle	Professeur
M.	SAWAYA	Serge	UP Anatomie Chirurgie (ACSAI)	Maître de conférences
M.	SCHRAMME	Serge	UP Equine	Professeur associé
Mme	SEGARD	Emilie	UP Anatomie Chirurgie (ACSAI)	Maître de conférences Contractuel
Mme	SERGENTET	Delphine	UP Santé Publique et Vétérinaire	Maître de conférences
Mme	SONET	Juliette	UP Anatomie Chirurgie (ACSAI)	Maître de conférences Contractuel
M.	THIEBAULT	Jean-Jacques	UP Biologie fonctionnelle	Maître de conférences
M.	TORTEREAU	Antonin	UP Pathologie morphologique et clinique des animaux de compagnie	Maître de conférences stagiaire
M.	VIGUIER	Eric	UP Anatomie Chirurgie (ACSAI)	Professeur
Mme	VIRIEUX-WATRELOT	Dorothée	UP Pathologie morphologique et clinique des animaux de compagnie	Maître de conférences Contractuel
M.	ZENNER	Lionel	UP Santé Publique et Vétérinaire	Professeur

REMERCIEMENTS

A Monsieur le Professeur J.F. NICOLAS,

De la faculté de Médecine de Lyon
Qui nous a fait l'honneur d'accepter la présidence de ce jury de thèse.
Hommage respectueux.

A Monsieur le Professeur D. PIN,

De l'Ecole Nationale Vétérinaire de Lyon
Pour m'avoir soutenue, conseillée et aidée durant la rédaction de ce travail,
Pour votre gentillesse, cotre disponibilité et votre soutien,
Sincères remerciements.

A Monsieur le Professeur J.L CADORE,

De l'Ecole Nationale Vétérinaire de Lyon
Pour le dévouement que vous portez à vos étudiants,
Pour l'écoute attentive que vous avez pour chacun de nous,
Pour tout ce que vous transmettez au quotidien : connaissances, mais surtout passion de ce beau métier
Et pour avoir accepté d'être mon second assesseur,
Avec toute ma gratitude.

REMERCIEMENTS PERSONNELS

A mon Père,

Merci d'éclairer mon chemin de ta lumière depuis toujours et merci de mettre une force et une énergie indescriptible dans chacun de mes pas, Merci de m'avoir transmis cette foi indéfectible en la vie,…
De là-haut, ton amour aura su me porter, mieux que tes propres bras ne l'auraient peut-être fait… Personne ne sera jamais aussi fière d'être l'enfant de quelqu'un que je le suis d'être ta fille… Je t'aime, pour la plus grande des éternités…

A ma Mère et Marc

Pour m'avoir soutenu encore et toujours, et pour continuer de me soutenir, pour m'aimer au quotidien et pour me donner la force et l'exemple,… Je vous aime

Maman, particulièrement, Merci d'avoir fait de moi la femme que je suis et pour m'avoir communiqué ta joie, ta force mais aussi ta sensibilité, Je t'aime plus que tu ne puisses l'imaginer, plus qu'aucun mot ne soit capable de le décrire. Tu es l'éternité, l'amour inconditionnel, la vie…

A mes grands-parents

A Claire et Albert,
Pour avoir tenu un rôle immense à mes côtés et parce que sans vous, rien n'existerai… Je vous aime tant… Et tellement plus…

A Fernande et Michel, Je voudrai vous rendre fier, là-haut… Je vous aime

A ma marraine

Parce que tu es bien plus que cela, parce que tu sais m'aimer énormément, et me le dire.
Pour toutes ces petites flammes que nous allumons chaque soir, pour tout ce que nous partageons, Merci,… Je t'aime tant !

A mon amour,

Pour le meilleur et pour tout le reste, Clément, *Merci de me suivre et de m'accompagner chaque jour, de me soutenir au quotidien, de supporter mon caractère et mes folies, mes joies et mes tristesses et d'essayer de les comprendre chaque jour un peu plus…*
Merci pour la vie que tu rends plus belle à chaque minute passée en ta présence…, Merci de faire de moi une femme aimée… Merci pour le futur que l'on se promet… ***Je t'aime***

A tous mes proches, mes amis, ma famille, ceux que j'aime,
Merci

Je ne peux tous vous citer ici,
Mais le bien et la force que vous m'apportez chacun n'a pas d'égal,
Alors, pour la vie que vous m'offrez,
Pour les sourires que vous créez,
Pour la force et le courage que vous me donnez,
Merci

Table des matières

TABLE DES ILLUSTRATIONS 10
TABLE DES TABLEAUX 12
I) PREREQUIS : HISTOLOGIE ET PARTICULARITES DE LA PEAU DU CHEVAL 15
a. Epiderme 17
i. Couche basale *(stratum basale)* 19
ii. Couche épineuse *(stratum spinosum)* 20
iii. Couche granuleuse *(stratum granulosum)* 20
iv. Couche cornée *(stratum corneum)* 21
b. Derme 21
i. Jonction dermo-épidermique 21
ii. Derme 22
1. Substance fondamentale 22
2. Fibres du derme 23
3. Eléments cellulaires 23
c. Hypoderme 24
d. Annexes 25
i. Glandes sébacées 26
ii. Glandes sudoripares 26
iii. Follicules pileux 27
II) INDICATION DES BIOPSIES CUTANEES DU CHEVAL 29
a. Intérêt biopsique des principales lésions cutanées 30
b. Lésions cutanées, aspects macroscopiques et microscopiques et diagnostics associés 32
i. Lésions primaires 32
1. Nodule 33
2. Papule et plaque 35
3. Verrucosité et végétation 37
4. Vésicule et bulle 38
5. Pustule 39
6. Macule et tache 40
a. Macule et tache érythémateuse 40
b. Macule et tache purpurique 41
c. Macule et tache pigmentée/achromique 41

ii. Lésions mixtes 43
1. Ulcère 43
2. Alopécie et dépilation 46
3. Squames 49
iii. Lésions secondaires 51
1. Croûtes 51
2. Lichénification 52
3. Epaississement cutané 53
4. Atrophie 53
5. Sclérose 53
6. L'érosion 54
III) METHODOLOGIE ET REALISATION PRATIQUE DES BIOPSIES CUTANEES DU CHEVAL 55
a. Choix du site de biopsie 56
i. Choix des biopsies 57
ii. Nombre de biopsies à réaliser 59
b. Matériel de biopsie 60
c. Préparation de l'animal 61
i. Sédation du cheval 61
ii. Préparation du site de biopsie 63
d. Techniques de biopsies : méthodologie, intérêts et inconvénients 67
i. Biopsie punch 67
1. Méthodologie 67
2. Indications, intérêts et inconvénients de la biopsie au punch 71
ii. Côte de melon 72
1. Méthodologie 72
2. Indications, intérêts et inconvénients de la côte de melon 73
iii. Analyse comparée des techniques de biopsie 74
e. Traitement et devenir du prélèvement 75
i. Fixation 75
ii. Envoi, destination et usage du prélèvement 78
1. Expédition et transport du prélèvement 78
2. Interprétation du prélèvement 79

IV) PRECAUTIONS NECESSAIRES A LA REALISATION DE BIOPSIES : CARTOGRAPHIE DES STRUCTURES SOUS-CUTANEES A RESPECTER 82
a. Topographie sous-cutanée du cheval : structures à épargner lors de biopsies 82
i. La tête 85
ii. La cavité buccale 90
1. La langue 91
2. Le palais 92
3. La face dorsale de la mandibule 93
iii. L'encolure 94
iv. Le tronc 99
v. Le membre thoracique 102
1. Face latérale 103
2. Face crâniale/dorsale 109
3. Face médiale 109
4. Face caudale/palmaire 114
vi. Les membres pelviens 117
1. Face latérale 117
2. Face médiale 122
3. Faces caudale/plantaire et crâniale/dorsale 126
vii. La région périnéale et la queue 128
1. Chez la femelle 130
2. Chez le mâle 130
b. Atlas pratique 131
i. La tête 131
ii. L'encolure et le tronc 136
iii. Le membre thoracique 140
1. Face latérale du membre thoracique 140
2. Face médiale du membre thoracique 146
iv. Le membre pelvien 150
1. Face latérale du membre pelvien 150
2. Face médiale du membre pelvien 155
b. Complications les plus fréquentes lors de biopsies cutanées et leur gestion 160
i. Complications liées à la section de structures à respecter 160
1. Section d'un nerf 160
2. Section d'un vaisseau sanguin 162

3. Section d'un tendon 163
ii. Complications infectieuses 166
CONCLUSION 168
BIBLIOGRAPHIE 170

TABLE DES ILLUSTRATIONS

Figure 1 : Schéma en coupe de peau de cheval (issu de http://preppharma.centerblog.net) 15
Figure 2 : Vue d'ensemble de la peau du cheval (G x 50), peau prélevée au niveau du pli du pâturon.....16
Figure 3 : Schéma de l'épiderme du cheval (adapté d'après BENSIGNOR).....18
Figure 4 : Coupe histologique de l'épiderme de cheval (G x 400) 18
Figure 5 : Coupe histologique de peau de cheval mettant en évidence des mélanocytes au sein de la couche basale (G x 400).....19
Figure 6 : Schéma de peau en coupe (lepetitpharmacien.com) 25
Figure 7 : Coupe histologique de peau de cheval présentant les annexes (G x 100).....25
Figure 8 : Schémas de la structure d'un follicule pileux et d'un poil.....28
Figure 9 : Lésion nodulaire de la paupiere superieure 34
Figure 10 : Lésions nodulaires multiples en région inguinale.....34
Figure 11 : Lésion nodulaire de l'encolure 34
Figure 12 : Papules typiques d'urticaire (1).....36
Figure 13 : Papules typiques d'urticaire (2).....36
Figure 14 : Verrucosité en région péri-oculaire 37
Figure 15 : Ulcération cutanées localisées sur le tarse d'une pouliche de 20 mois 45
Figure 16 : Lésion ulcérative en région péri-oculaire (Habonémose).....45
Figure 17 : Lésions alopéciques liées au grattage (lésions typiques de DERE) 47
Figure 18 : Lésions alopéciques typiques de teigne (1).....47
Figure 19 : Lésions alopéciques typiques de teigne (2).....48
Figure 20 : Lésions alopéciques typiques lors de sarcoïdes de Jackson 48
Figure 21: Squames en grande quantité en base de crinière et en face latérale de l'encolure 50
Figure 22 : Petites croûtes en base de crinière liées au grattage (DERE) 52
Figure 23 : Préparation du site de biopsie : Coupe des poils aux ciseaux à lames courbes 63
Figure 24 : Préparation du site de biopsie : Coupe des poils aux ciseaux à lames courbes (2).....63
Figure 25 : Préparation du site de biopsie Marquage du site au feutre 64
Figure 26 : Préparation du site de biopsie Marquage du site au feutre (2).....65
Figure 27 : Préparation du site de biopsie : Anesthésie locale en sous-cutané.....65
Figure 28 : Préparation du site de biopsie : Anesthésie locale en sous-cutané (2).....66
Figure 29 : Trépans stériles de diamètres différents.....67
Figure 30 : Recoupe mal orientée d'une pièce de biopsie au trépan 68
Figure 31 : Réalisation de la biopsie au trépan : apposition du trépan perpendiculairement à la peau 69
Figure 32 : Réalisation de la biopsie au trépan : geste terminé, derme totalement incisé.....69
Figure 33 : Réalisation de la biopsie au trépan : Geste réalisé, carotte cutanée laissée en place 70
Figure 34 : Réalisation de la biopsie au trépan : carotte cutanée extraite 70
Figure 35 : Réalisation de la biopsie cutanée : Carotte cutanée prélevée, homéostasie réalisée par compression, site préparé pour la suture.....70
Figure 36 : Réalisation de la biopsie au trépan : Point de suture réalisé 71
Figure 37 : Biopsie en côte de melon, orientation de la recoupe et suture 73
Figure 38: Flacons contenant du liquide de Bouin.....75
Figure 39 : Flacon contenant du formol à 4%, solution tamponnée.....75
Figure 40 : Structures sous-cutanées de la tête du cheval 89
Figure 41 : Structures sous-cutanées de l'encolure du cheval.....96

Figure 42 : Topographie sensitive de l'encolure du cheval 97
Figure 43 : Structures sous-cutanées du tronc du cheval 100
Figure 44 : Structures sous-cutanées vasculaires et nerveuses du membre thoracique, face latérale 105
Figure 45 : Structures sous-cutanées du membre thoracique distal, face latérale 108
Figure 46 : Structures sous-cutanées vasculaires et nerveuses du membe thoacique en face médiale 110
Figure 47 : Structures sous-cutanées vasculaires et nerveuses du canon, du paturon et du pied en face médiale 113
Figure 48 : Structures sous-cutanées vasculaires et nerveuses du membre thoracique distal en face palmaire 115
Figure 49 : Structures sous-cutanées vasculaires et nerveuses de la jambe en face latérale 118
Figure 50 : Structures sous-cutanées vasculaires et nerveuses du canon et du pied en face latérale 121
Figure 51 : Structures sous-cutanées vasculaires et nerveuses de la cuisse en face médiale 123
Figure 52 : Structures sous-cutanées vasculaires et nerveuses de la jambe en face médiale 125
Figure 53 : Structures sous-cutanées vasculaires et nerveuses du boulet, du pied et du pâturon du membre pelvien en face plantaire 127
Figure 54 : Structures sous-cutanées de la région pelvienne 129
Figure 55 : Planche anatomique simplifiée de la tête du cheval - Zones à préserver 133
Figure 56 : Tête du cheval et zones à préserver – Selle Français 134
Figure 57 : Tête du poney et zones à préserver - Poney Shetland 135
Figure 58 : Planche anatomique simplifiée de l'encolure et du tronc du cheval - Zones à préserver 137
Figure 59 : Encolure du cheval et zones à préserver – Selle Français 138
Figure 60 : Encolure et tronc du poney : zones à préserver – Poney Shetland 139
Figure 61 : Tronc et encolure du cheval : zones à préserver – Selle Français 139
Figure 62 : Planche anatomique simplifiée du membre thoracique du cheval, face latérale - Zones à préserver 141
Figure 63 : Planche anatomique simplifiée du membre thoracique du cheval, face latérale - Zones à préserver 143
Figure 64 : Membre thoracique du cheval, face latérale : zones à préserver – Selle Français 144
Figure 65: Membre thoracique du cheval, face latérale : zones à préserver – Poney Shetland 145
Figure 66 : Planche anatomique simplifiée du membre thoracique du cheval en face médiale - Zones à préserver 146
Figure 67 : Planche anatomique simplifiée du membre thoracique distal du cheval en face médiale - Zones à préserver 147
Figure 68 : Membre thoracique du cheval, face médiale : zones à préserver – Selle Français 148
Figure 69 : Membre thoracique du cheval, face médiale : zones à préserver – Poney Shetland 149
Figure 70 : Planche anatomique simplifiée de la cuisse du cheval, face latérale - Zones à préserver 151
Figure 71 : Planche anatomique simplifiée du membre pelvien distal du cheval, face latérale - Zones à préserver 152
Figure 72 : Membre pelvien du cheval, face latérale : zones à préserver – Selle Français 153
Figure 73 : Membre pelvien du cheval, face latérale : zones à préserver – Poney Shetland 154
Figure 74: Planche anatomique simplifiée de la cuisse du cheval, face médiale - Zones à préserver 155
Figure 75 : Planche anatomique simplifiée du membre pelvien distal du cheval, face médiale - Zones à préserver 157
Figure 76 : Membre pelvien du cheval, face médiale : zones à préserver – Selle Français 158
Figure 77 : Membre pelvien du cheval, face médiale : zones à préserver – Poney Shetland 159

TABLE DES TABLEAUX

Tableau 1 : Lésions cutanées élémentaires et intérêt biopsique (adapté d'après Alhaidari) 31
Tableau 2 : Tableau récapitulatif des principales étiologies d'affections nodulaires.....34
Tableau 3 : Tableau récapitulatif des principales étiologies d'affections papulaires 35
Tableau 4 : Tableau récapitulatif des principales étiologies des affections pustuleuses.....39
Tableau 5 : Tableau récapitulatif des lésions primaires, de leurs principales orientations étiologiques ainsi que de leur intérêt biopsique.....42
Tableau 6 : Exemple d'affections cutanées ulcératives chez le cheval et examens complémentaires diagnostiques 44
Tableau 7 : Exemple d'affections cutanées ulcératives chez le cheval et examens complémentaires diagnostiques 47
Tableau 8 : Quelques affections cutanées du cheval présentant des squames et examens cliniques diagnostiques 49
Tableau 9 : Tableau récapitulatif des lésions mixtes, de leurs orientations étiologiques ainsi que de leur intérêt biopsique 50
Tableau 10 : Matériel nécessaire à une biopsie cutanée 60
Tableau 11 : Différentes molécules permettant la sédation chez le cheval.....62
Tableau 12 : Tableau comparatif de la biopsie au punch et en côte de melon 74
Tableau 13 : Différentes modalités de fixation d'une pièce de biopsie.....76
Tableau 14 : Principales colorations utilisées en histopathologie 80
Tableau 15 : Rôles moteurs et sensitifs des nerfs superficiels de la tête du cheval 90
Tableau 16 : Rôles moteurs et sensitifs des nerfs superficiels de la cavité buccale du cheval 94
Tableau 17 : Rôles moteurs et sensitifs des nerfs superficiels de l'encolure du cheval 98
Tableau 18 : Rôles moteurs et sensitifs des nerfs superficiels de l'encolure du cheval 101
Tableau 19 : Rôles moteurs et sensitifs des nerfs superficiels du membre thoracique du cheval 116
Tableau 20 : Rôles moteurs et sensitifs des nerfs superficiels du membre pelvien du cheval 126

Toutes les figures sont de l'auteur, sauf mention contraire.
Les photographies microscopiques proviennent de l'unité de Dermatologie – Dermatopathologie de VetAgro Sup.

INTRODUCTION

La dermatologie occupe une part croissante dans la médecine généraliste équine. Ainsi, les motifs de consultations tels que le prurit ou encore l'alopécie sont fréquents.

La réalisation d'une consultation rigoureuse (anamnèse et commémoratifs associés à un soigneux examen clinique) devra donc conduire à des hypothèses raisonnées, à hiérarchiser grâce à la réalisation d'un ou de plusieurs examens complémentaires.

Le classement des hypothèses permet au clinicien de choisir l'examen complémentaire le plus adapté. On les distingue entre eux en fonction du temps de traitement qu'ils requièrent.
En premier lieu seront ainsi proposés les examens à résultats immédiats, si leur utilité est justifiée : raclage cutané, trichoscopie ou encore cytologie cutanée (calque cutané par impression directe sur lame ou à l'aide de scotch, par étalement ou raclage de surface)…
En second lieu, on peut utiliser la biopsie cutanée, examen complémentaire à résultat différé. Celle-ci pourra également être envisagée comme premier (et seul) examen diagnostique lorsque les lésions sont très fortement évocatrices d'une affection dont le diagnostic de certitude est uniquement histologique.

Le sujet de notre travail, portera sur cet examen complémentaire dermatologique précis, encore trop souvent mal maîtrisé et, en conséquences, parfois évité par les praticiens.

La biopsie est définie comme « un prélèvement tissulaire réalisé, chez un individu, en vue d'un examen au microscope ou d'un examen biochimique ». Il s'agit d'un geste rapide et relativement simple, mais qui doit être pratiqué de façon très précise en respectant un certain nombre de conditions pour apporter les informations histologiques diagnostiques. Pour que l'examen morphologique soit réellement indicatif, toute la démarche doit être construite et justifiée : en amont (le choix de la biopsie en fonction des hypothèses diagnostiques), l'acte en lui-même, le conditionnement du prélèvement et enfin son envoi au laboratoire d'anatomopathologie.

Complémentaire de la cytologie, l'examen histopathologique d'un fragment cutané permet non seulement d'orienter le diagnostic vers un phénomène tumoral ou inflammatoire, mais aussi de le préciser.
Ainsi, pour une tumeur, on pourra identifier précisément sa nature et caractériser sa malignité. Au contraire, dans le cas d'une dermatose non tumorale, la biopsie permettra de conclure ou, au minimum, de fournir au clinicien un certain nombre d'hypothèses étiologiques qu'il confrontera avec la clinique.
Seule la confrontation anatomoclinique permettra ainsi, dans un grand nombre de cas, de conclure quant à la nature d'une affection dermatologique.

Au cours de ce travail, nous aborderons les diverses étapes de la réalisation des biopsies cutanées, de la décision de pratiquer ce prélèvement jusqu'à son acheminement pour analyse.

Tout d'abord, il est nécessaire d'avoir quelques notions histologiques afin de pouvoir, en tant que clinicien, avoir un regard critique et éclairé sur les conclusions du compte-rendu anatomopathologique.

Ensuite, la lecture de ce rapport ne pourra être réellement indicative que si la biopsie est réalisée dans le cadre d'une réflexion construite pour laquelle les hypothèses diagnostiques constituent des indications de cet examen complémentaire.

Dans un troisième temps, il faudra réaliser la biopsie de façon parfaitement rigoureuse, choisissant soigneusement le nombre des prélèvements et leur emplacement.

Enfin, même peu invasive, la biopsie cutanée présente le risque de léser des structures sous-cutanées superficielles et très fragiles du corps du cheval. Afin que celles-ci soient épargnées, nous réaliserons un atlas anatomique mettant en évidence les zones à ne pas biopsier (ou à biopsier avec précaution).

I) PREREQUIS : HISTOLOGIE ET PARTICULARITES DE LA PEAU DU CHEVAL

Trop souvent encore, la peau du cheval est considérée comme un organe particulièrement fin et fragile. Mais il s'agit d'un « lieu commun » sans fondement histologique réel. En effet, sa structure stratifiée est semblable à celle de la peau des autres mammifères.

Sous le terme de « peau » sont regroupées deux strates histologiques principales : le derme et l'épiderme. Une troisième couche, l'hypoderme, plus profonde, vient s'ajouter aux deux premières, mais ne fait pas partie de la peau au sens strict *(Figure 1 : schéma en coupe de peau de cheval et Figure 2 : Vue d'ensemble de la peau du cheval)*. Elle est cependant indissociable du derme.
Ainsi, l'épaisseur totale de la peau mesure de 1 à 5 mm.

La peau est un organe extrêmement innervé. Elle est donc très sensible aux agressions extérieures, rendant toute atteinte de son intégrité très douloureuse.

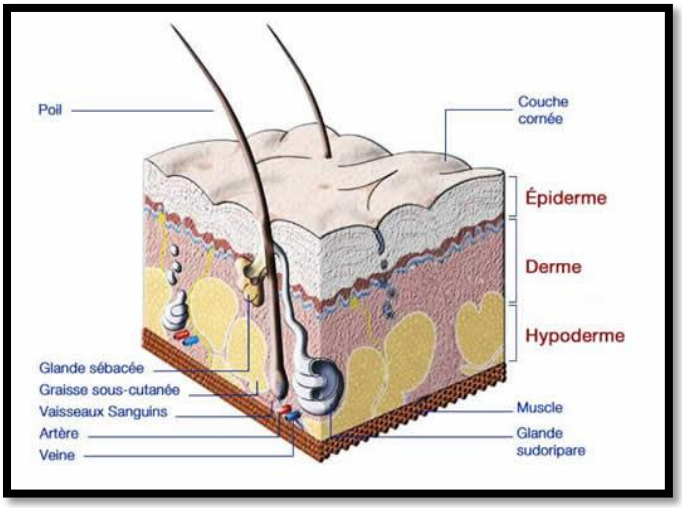

Figure 1 : Schéma en coupe de peau de cheval (issu de http://preppharma.centerblog.net)

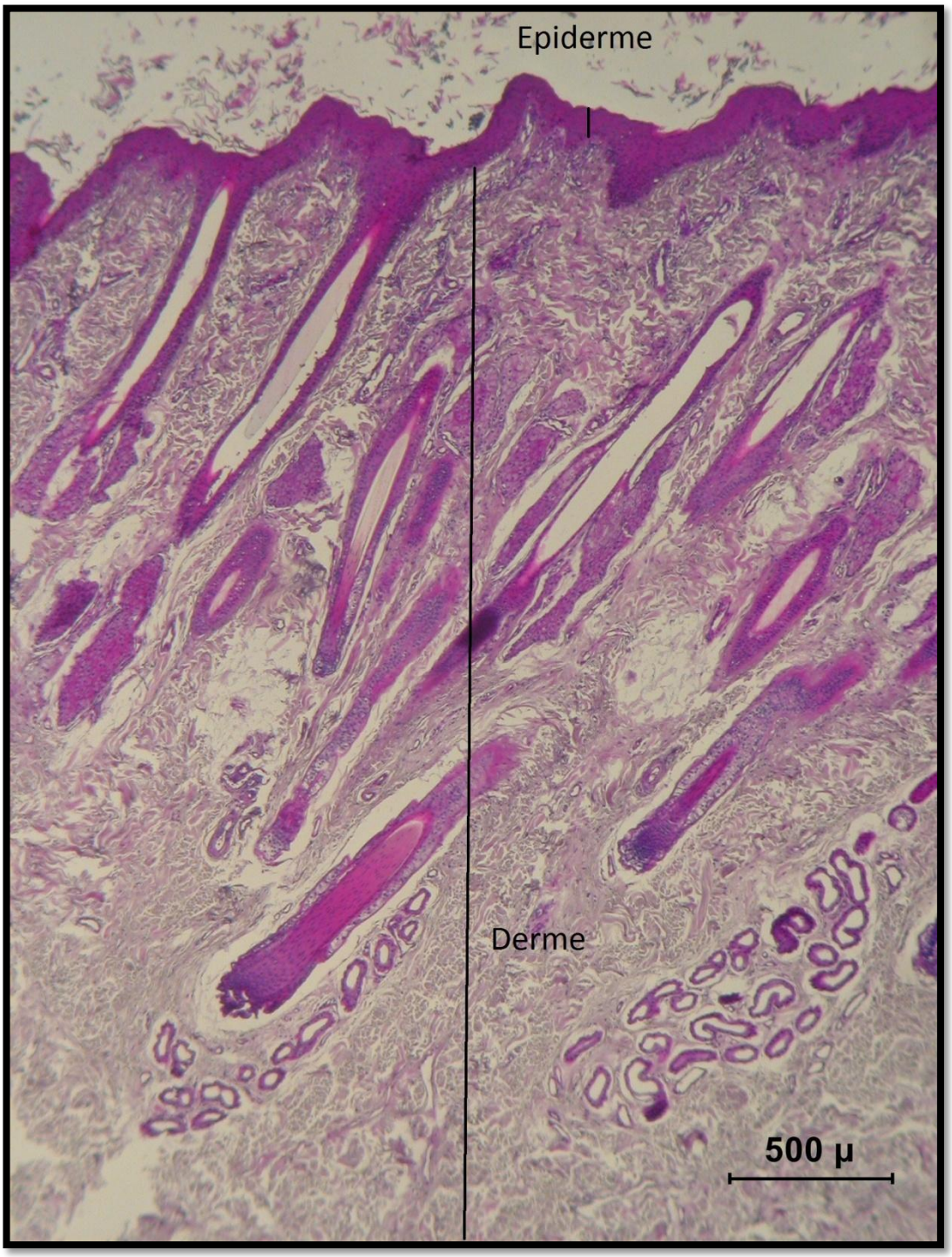

Figure 2 : Vue d'ensemble de la peau du cheval (G x 50), peau prélevée au niveau du pli du pâturon

a. Epiderme

L'épiderme est un épithélium pavimenteux pluristratifié et kératinisé. Il est avasculaire. On parle d'épithélium malpighien kératinisé. L'épiderme est le seul tissu de l'organisme présentant cette histologie très particulière *(Figures 3 et 4)*.
Cet épithélium est fin au niveau des zones poilues, mesurant entre 0,3 mm et 0,9 mm. Au contraire, il est plus épais au niveau des zones glabres, atteignant parfois 1,5 mm.
L'épiderme repose sur le derme dont il est séparé par la membrane basale.
Les kératinocytes représentent le principal type cellulaire de ce tissu. Ils sont extrêmement dynamiques. En effet, ils prolifèrent et se différencient jusqu'à donner des cellules mortes, les cornéocytes.

Le renouvellement total de l'épiderme se fait en 4 semaines, environ. La multiplication cellulaire se fait en profondeur alors que la desquamation en surface élimine les cellules mortes les plus anciennes. Ainsi, les cellules migrent et se différencient simultanément.

En plus des kératinocytes, on trouve :

- des mélanocytes, au sein de la couche basale : produisant la mélanine, pigment donnant la couleur de la peau
- des cellules de Merckel, au sein de la couche basale : cellules d'origine nerveuses appartenant au système neuro-endocrinien, ce sont des mécano-récepteurs
- des cellules de Langerhans : cellules présentatrices d'antigènes, elles assurent la défense immunitaire

L'épiderme dérive dans sa plus grande partie du neuroectoderme, feuillet externe de l'embryon.

Il comporte 4 assises cellulaires caractéristiques, nommées (de la plus profonde à la plus superficielle) :

- *stratum basale*
- *stratum spinosum*
- *stratum granulosum*
- *stratum corneum.*

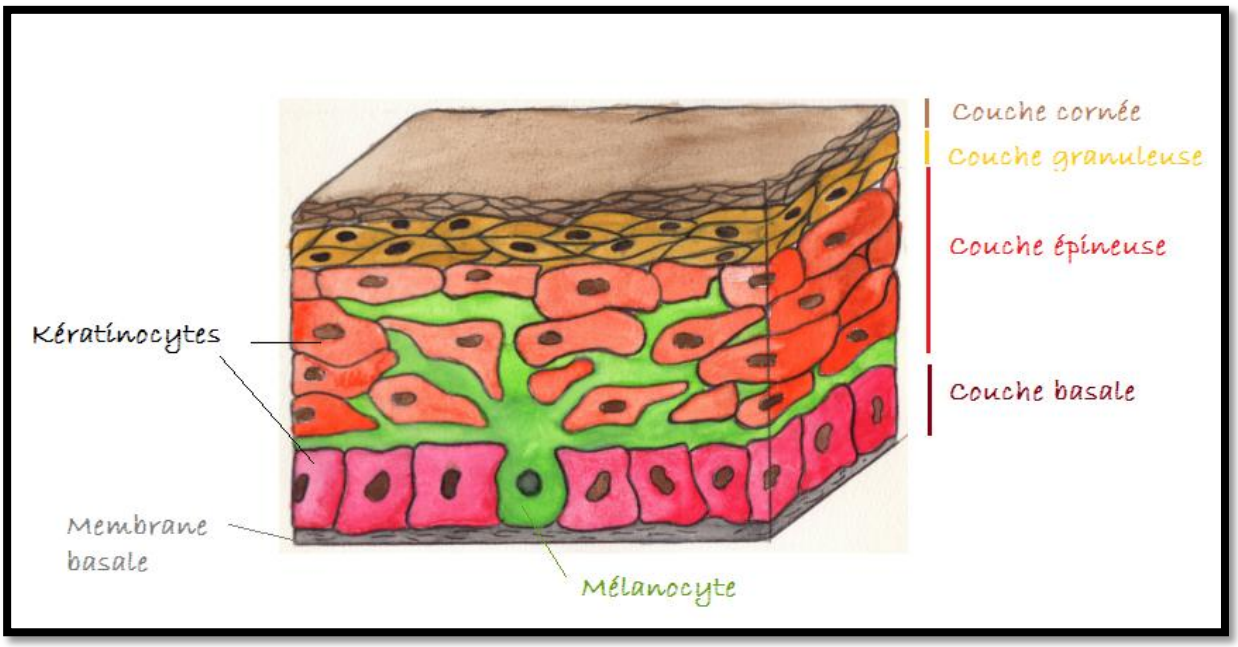

Figure 3 : Schéma de l'épiderme du cheval (adapté d'après BENSIGNOR)

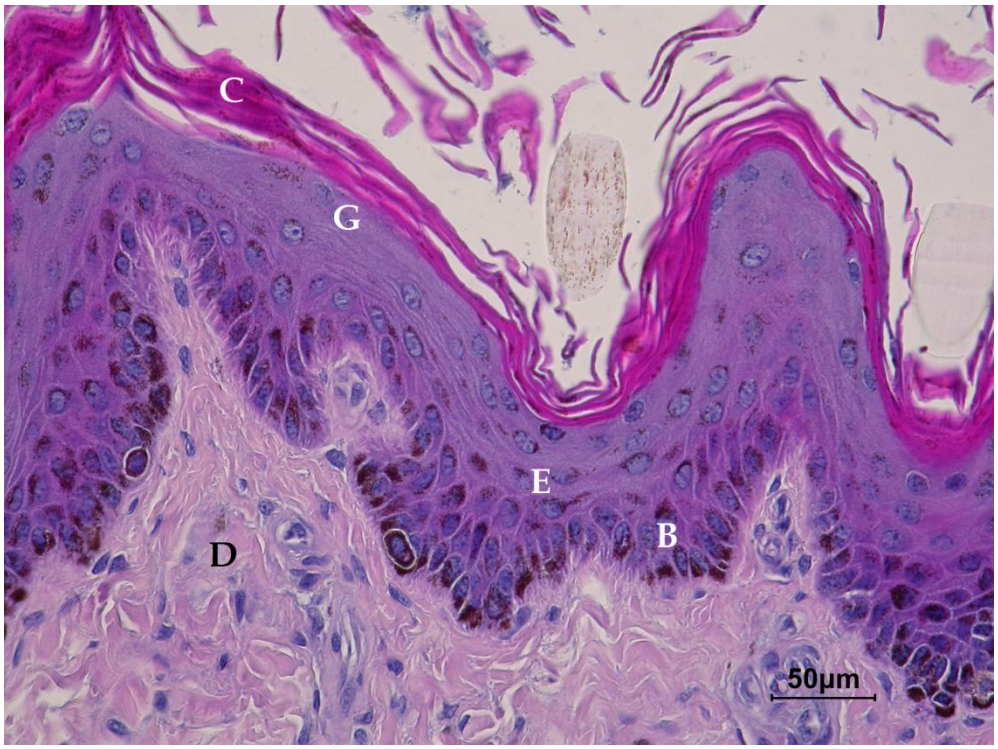

C : Couche cornée
G : Couche granuleuse
S : Couche épineuse
B : Couche basale
D : Derme

Figure 4 : Coupe histologique de l'épiderme de cheval (G x 400)

i. Couche basale *(stratum basale)*

Il s'agit de la couche la plus profonde, aussi appelée *stratum germinativum*. Elle est ancrée à la membrane basale avec laquelle ses cellules constitutives sont liées par des hémidesmosomes.

Les cellules, reliées entre-elles par des desmosomes, sont cubiques ou cylindriques, ont un noyau sphérique et contiennent fréquemment des granules de mélanine.

Entre les kératinocytes, qui représentent 85% des cellules de cette couche basale, s'intercalent quelques mélanocytes *(Figure 5)*. On trouve également quelques cellules de Merckel.

C'est au sein de cette couche que le renouvellement cellulaire de l'épiderme, dont la couche cornée desquame en permanence, s'effectue. Cette propriété rend la couche basale absolument indispensable au phénomène de cicatrisation cutanée.

A chaque division, une cellule reste dans le *stratum basale* afin d'effectuer une nouvelle mitose. L'autre cellule, issue de cette division, progresse vers la surface, se différencie en cornéocyte puis subit la desquamation.

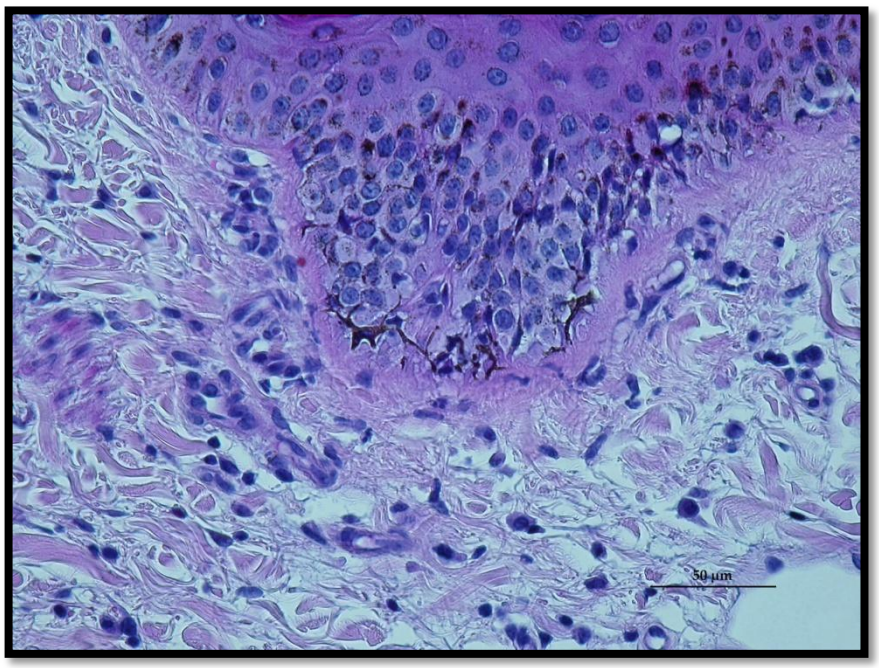

Figure 5 : Coupe histologique de peau de cheval mettant en évidence des mélanocytes au sein de la couche basale (G x 400)

ii. Couche épineuse *(stratum spinosum)*

Les cellules du stratum spinosum forment plusieurs couches. Elles sont polyhédriques et de plus grande taille que les kératinocytes basaux. Elles adhérent les unes aux autres grâce aux desmosomes.
Les cellules s'aplatissent progressivement en allant vers la surface.
Au sein de cette couche, on retrouve également les cellules de Langerhans et quelques lymphocytes.

La couche épineuse est très fine dans les zones poilues du corps (une ou deux couches de cellules seulement) mais beaucoup plus épaisse dans les zones glabres.

iii. Couche granuleuse *(stratum granulosum)*

Dans le *stratum granulosum*, les cellules sont aplaties et contiennent des grains de kératohyaline. Son épaisseur varie de 1 à 4 couches de cellules. Dans certaines zones du corps, elle peut même être absente.
Comme dans tout l'épiderme, les cellules sont de plus en plus anciennes en allant vers la surface. Elles sont donc à des stades de sénescence différents. Lors qu'elles sont engagées dans le processus de transformation finale en cornéocyte, leur activité est de plus en plus faible et, par conséquent, leur noyau devient très petit et inactif. On parle de noyau pycnotique.

iv. Couche cornée *(stratum corneum)*

La couche cornée est la couche la plus externe. Ses cellules sont des cellules mortes, étroitement cohésives. Les plus superficielles sont continuellement en élimination. Ces cornéocytes sont en quantité variable (plus nombreuses dans les zones glabres), très aplaties et dépourvues de noyau et de tout autre organite. Ces cellules sont entièrement kératinisées.

b. Derme

Le derme est la couche la plus épaisse de la peau. C'est un tissu élastique fixant l'épiderme sur le corps. Il est beaucoup plus épais que l'épiderme.

i. Jonction dermo-épidermique

La lame basale est formée par du collagène IV. Associé à de très nombreuses protéines, ce dernier forme la jonction dermo-épidermique. Elle fait environ 100 nm d'épaisseur.
Cette membrane est morphologiquement différente selon la localisation anatomique.

Ainsi cette jonction présente, dans les zones glabres uniquement, des ondulations délimitant des crêtes épidermiques qui alternent avec des papilles dermiques.
Dans les régions pileuses, au contraire, la limite inférieure de la jonction dermo-épidermique est parallèle à la surface cutanée (comme chez l'homme, au niveau du cuir chevelu par exemple).

ii. Derme

Le derme est composé comme suit :

- une substance fondamentale
- des fibres de natures différentes dessinant un réseau très fin (collagène à 90%, réticuline et élastine)
- des éléments cellulaires
- des annexes : glandes sudoripares, glandes sébacées, muscles érecteurs des poils, follicules pileux, nerfs, vaisseaux (sanguins et lymphatiques).

Chez le cheval, la plus grande partie du derme ne comporte pas de papilles. Comme chez tous les mammifères, sauf l'homme et les suidés, le derme est formé d'un derme superficiel (zone où siègent les follicules pileux) et d'un derme profond (au dessous du premier). Ces deux zones sont, chez les équidés, assez différentes l'une de l'autre.
Notons qu'au contraire, chez l'homme et les suidés, on parle de derme papillaire et de derme réticulaire.

1. Substance fondamentale

Elle baigne l'ensemble du derme et sert de milieu nutritif pour les autres éléments de ce dernier. La substance fondamentale est renouvelée en permanence.
Il s'agit d'un muco-gel principalement constitué d'eau. Il contient également des ions, sels minéraux et oligo-éléments, des petites protéines, des glycoprotéines,… Ces derniers font l'objet d'échanges en permanence avec le compartiment circulant.
On retrouve également des constituants plus spécifiques :

- l'acide hyaluronique
- la chondroïtine-4-sulfate et chondroïtine-6-sulfate
- le dermatan-sulfate.

Tous sont synthétisés par les fibroblastes.

2. *Fibres du derme*

Comme pour les constituants spécifiques de la substance fondamentale, les molécules constitutives des fibres du derme sont synthétisées par les fibroblastes.

On retrouve des fibres de différentes natures :

- fibres de collagène (90%)
- fibres de réticuline
- fibres d'élastine, aussi appelées fibres élastiques

La proportion et l'organisation de ces trois types de fibres sont différentes en fonction de la zone du derme considérée :

- au niveau du derme superficiel : on retrouve un réseau de fins faisceaux de fibres de collagène mêlées à des fibres élastiques. La trame reste relativement lâche.
- au niveau du derme profond, on trouve des fibres de collagène arrangées en larges faisceaux (orientées dans toutes les directions de l'espace) ainsi que des fibres élastiques formant un « filet » fin à larges mailles. Cette organisation permet l'élasticité de la peau.

3. *Eléments cellulaires*

On retrouve en petit nombre des fibroblastes qui sont disséminés dans le derme de façon relativement homogène.

Par ailleurs, on retrouve aussi des monocytes ou histiocytes et des lymphocytes se concentrant en zone périvasculaire. De même on retrouve des mastocytes qui sont très nombreux autour des vaisseaux de surface et des annexes dermiques. L'ensemble de ces cellules sont considérées comme des cellules résidentes du derme.

On retrouve quelques cellules circulantes, présentes en beaucoup plus faible quantité. Il s'agit de quelques granulocytes éosinophiles ou neutrophiles, de lymphocytes, et de plasmocytes.

c. Hypoderme

L'hypoderme est situé entre le derme et les structures sous-jacentes. Il ne fait pas partie de la peau au sens strict mais participe à ses activités. Il a une épaisseur variable selon la localisation anatomique sur un même individu, mais varie aussi selon la race de l'équidé.

Il est constitué d'un tissu conjonctif lâche, vascularisé et innervé. Cette trame conjonctive contient un tissu adipeux plus ou moins abondant. On parle d'une structure conjonctivo-adipeuse. L'hypoderme a donc un rôle de réserve adipeuse, représentant la moitié du stock corporel total.

Cette couche cellulaire sert d'interface entre le derme et les structures sous-jacentes mobiles (dont muscles et tendons) ou fixes (nerfs et vaisseaux). Il est directement en contact avec le muscle panniculaire.

Notons l'origine embryologique de l'hypoderme qui se situe, comme pour le derme, dans le mésoderme.

d. Annexes

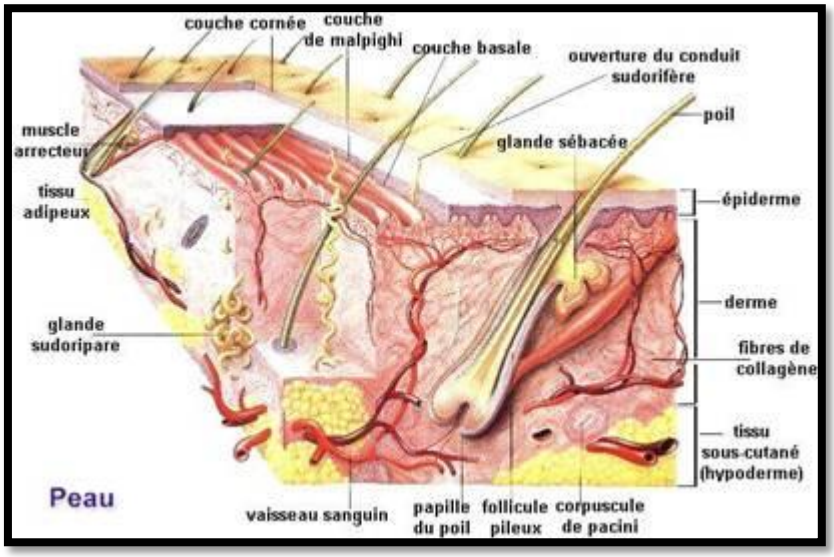

Figure 6 : Schéma de peau en coupe (lepetitpharmacien.com)

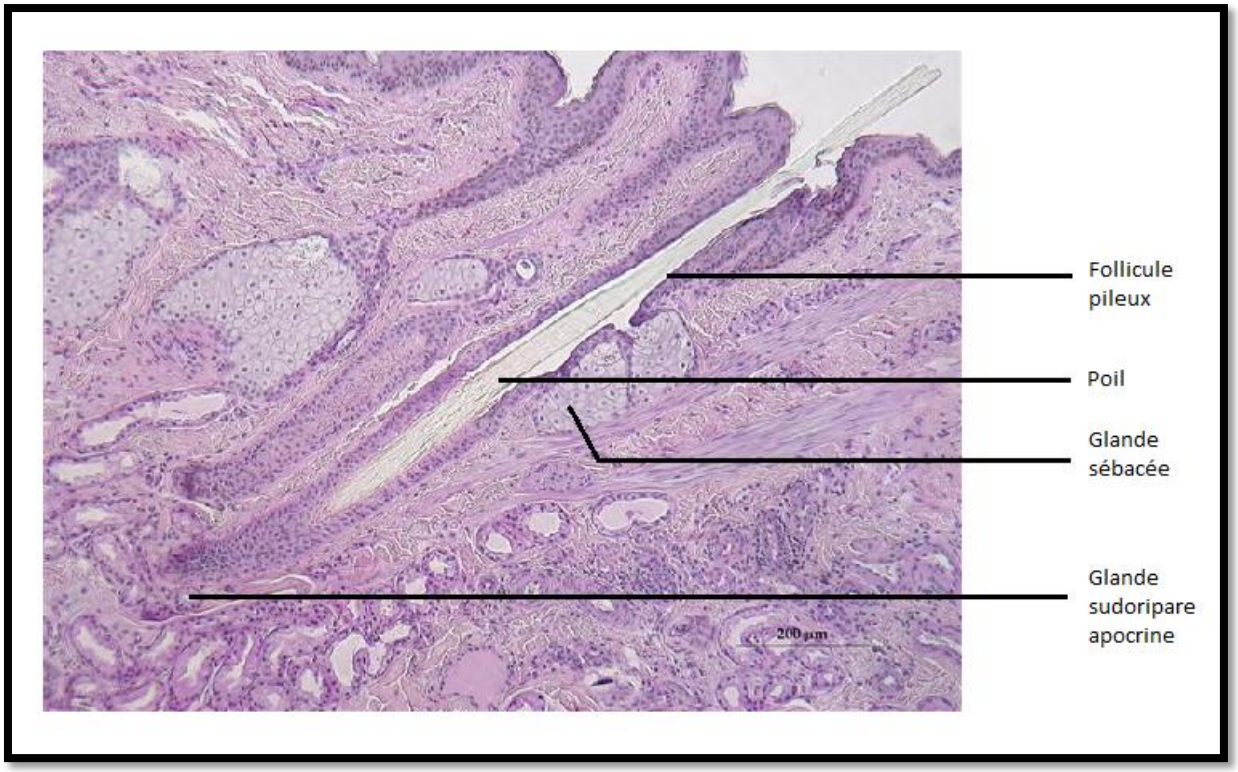

Figure 7 : Coupe histologique de peau de cheval présentant les annexes (G x 100)

i. Glandes sébacées

Le rôle des glandes sébacées est de sécréter du sébum. Il s'agit d'une substance grasse qui imperméabilise la peau et l'assouplit. Elle a, de plus, un rôle anti-infectieux. Elle contient un mélange d'acides gras, d'esters de cire, de cholestérol et d'autres petites molécules.
Ces glandes sont exocrines et plurilobées *(Figures 6 et 7)*.
Elles déversent le sébum dans le canal pilo-sébacé au niveau de l'isthme folliculaire. Ainsi, le sébum remonte à la surface de la peau en se propageant le long de la tige du poil. Les glandes sébacées sont retrouvées sur toute la surface du corps.
Dans les zones totalement glabres, les glandes sébacées s'ouvrent directement à la surface de la peau ou sont absentes.

ii. Glandes sudoripares

Seules les glandes sudoripares épitrichiales sont rencontrées chez le cheval. Elles sont situées en profondeur dans le derme et s'abouchent au canal pilaire au niveau de l'isthme *(Figures 6 et 7)*. Ce sont de petites structures sécrétant une sueur riche en protéines, sous contrôle α-adrénergique. Chez le cheval, outre l'eau, le sel et les déchets qui composent la sueur, on trouve aussi de la lathérine en grande quantité. C'est cette protéine qui fait « mousser » la sueur du cheval et lui confère son odeur caractéristique.

Notons que certaines glandes sudoripares sont spécialisées, en fonction de leur localisation. On peut citer notamment celles des oreilles qui sont cérumineuses ou encore les glandes mammaires.

iii. Follicules pileux

Les follicules pileux sont des cavités tubulaires profondes au sein desquelles poussent les poils *(Figures 6 et 7)*. Dans chacun, on trouve la racine d'un unique poil. En effet, chez le cheval, les follicules pileux sont de type simple (un seul poil primaire).
Leur origine embryologique est double : ectodermique et mésodermique.
Le follicule pileux est divisé en trois parties :

- l'infundibulum : portion supérieure qui s'étend de l'abouchement du canal de la glande sébacée jusqu'à la surface de la peau
- l'isthme : portion intermédiaire, dont la limite inférieure est l'insertion du muscle érecteur du poil
- la portion profonde ou bulbe, qui s'étend jusqu'à la papille dermique.

Chacune de ces structures comporte :

- un bulbe pilaire,
- une tige pilaire,
- des gaines épithéliales :
    - une gaine épithéliale externe : en continuité avec l'épiderme, sa portion profonde est issue du bulbe et sa portion plus superficielle provient de l'assise basale de l'épithélium infundibulaire,
    - une gaine épithéliale interne qui forme un cylindre rigide, entourant le poil jusqu'à l'isthme pilaire, formée de la cuticule (cellules aplaties imbriquées avec celles de la cuticule du poil), la couche de Huxley (une assise cellulaire) et la couche de Henlé (trois assises cellulaires).
- une membrane basale, très épaisse,
- une gaine conjonctive,
- un muscle érecteur du poil.

La pousse d'un poil est discontinue. Elle s'effectue dans le bulbe grâce à la matrice pilaire.
Le cycle folliculaire est divisé en trois phases : anagène (phase de croissance), catagène (phase intermédiaire) et télogène (phase de repos).
De nombreux facteurs, extrinsèques ou intrinsèques, influencent ce cycle. Physiologiquement, la photopériode et la température sont les plus importants. Dans cette espèce, le remplacement

des poils est asynchrone. C'est-à-dire que des poils voisins sont à un stade de développement différent. C'est le retour en phase d'activité du follicule pileux qui, produisant un nouveau poil, provoque l'expulsion du précédent.
Les poils contiennent un pigment : la mélanine.

La partie moyenne du poil se nomme la tige. Elle se compose de trois couches.
La couche externe s'appelle la cuticule : les cellules de l'unique assise cellulaire qui la constitue sont planes et se chevauchent, comme des tuiles. Au centre, c'est la moelle ou *medulla* et entre les deux, c'est l'écorce ou le cortex *(Figure 8)*.

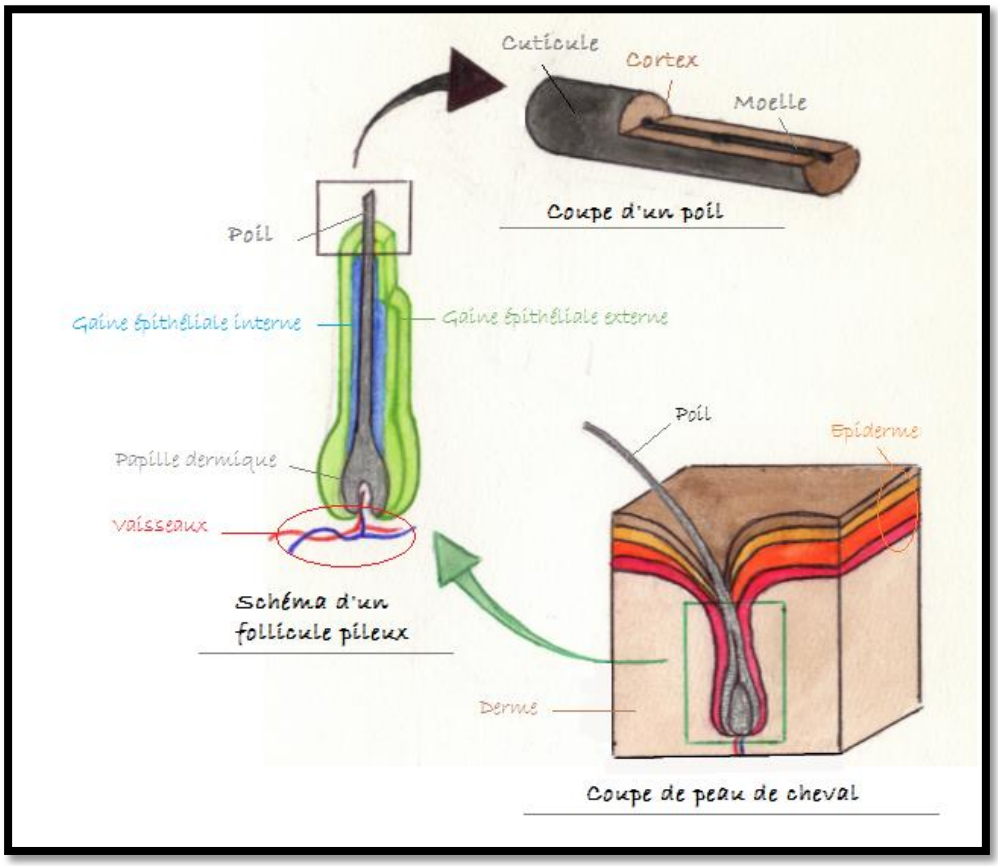

Figure 8 : Schémas de la structure d'un follicule pileux et d'un poil

II) INDICATION DES BIOPSIES CUTANEES DU CHEVAL

Une démarche diagnostique dermatologique complète nécessite, le plus souvent, la réalisation d'examens complémentaires : raclages cutanés, calques par impression ou par étalement, trichogrammes, ponctions à l'aiguille fine, écouvillonnages ou, encore, biopsies cutanées…

L'examen histopathologique de biopsies cutanées constitue un acte clé du diagnostic différentiel de certaines dermatoses du cheval. Il permet, au mieux, d'établir un diagnostic de certitude, lorsque l'aspect histologique est pathognomonique d'une entité pathologique. A défaut, il permet de confirmer une suspicion clinique ou donne des pistes de réflexion. Il peut, encore, éliminer certaines hypothèses diagnostiques.

Toutefois, pour que l'examen par le pathologiste se révèle informatif, il est nécessaire que l'acte biopsique soit réalisé correctement.

Il s'agit d'une intervention rapide pour laquelle les artéfacts sont peu nombreux. En effet, une biopsie bien réalisée limite la présence de lésions non spécifiques sur le prélèvement. Ces dernières pourraient masquer les lésions diagnostiques spécifiques.

L'histologie de la peau se révèle être une méthode diagnostique assez fiable pour de nombreuses affections cutanées. Elle est cependant, selon les situations, plus ou moins aisée, pour le dermatopathologiste.

Parfois, cependant, l'interprétation du compte-rendu de l'examen histopathologique peut être complexe pour le praticien, notamment lorsque les lésions sont non tumorales. Il est donc nécessaire de rester très prudent quant aux conclusions du rapport.

Ainsi, en dermatologie, le diagnostic se nourrit de la confrontation anatomoclinique : c'est-à-dire de la mise en parallèle des conclusions du rapport du dermatopathologiste avec les éléments cliniques que le clinicien a transmis.

La rapidité d'exécution et d'interprétation de cet examen permet de mettre rapidement en place un traitement spécifique. En règle générale, agir dès l'apparition des signes cliniques diminue le risque de créer des séquelles permanentes (telles que des alopécies ou des cicatrices disgracieuses). De même, une action précoce permet souvent de diminuer la souffrance de l'équidé ainsi que les frais liés au traitement, pour le propriétaire.

Plusieurs contextes doivent conduire le clinicien à réaliser une biopsie cutanée :

- diagnostic d'entités pathologiques pour lesquelles la biopsie offre une certitude : masses cutanées, dermatites vésiculeuses, bulleuses, pustuleuses, érosions ou ulcérations, etc.…,
- dermatose ne répondant pas à un traitement bien conduit,
- dermatose de présentation inhabituelle ou grave (dont le diagnostic permettra la justification, pour le propriétaire, de la nécessité d'entamer un traitement coûteux, de longue durée ou encore dangereux),
- suivi de l'évolution d'une dermatose,
- vérification de marges d'exérèse, notamment, lors de chirurgies oncologiques,
- exclusion d'une dermatose de mauvais pronostic.

En somme, les vétérinaires sont fréquemment conduits à pratiquer des biopsies cutanées.

Les affections cutanées du cheval constituent un motif de consultation de plus en plus fréquent en médecine équine. En fonction des lésions et des dermatoses auxquelles il sera confronté, le clinicien devra savoir si la biopsie peut avoir un intérêt et, si tel est le cas, il est bon qu'il ait quelques notions sur l'aspect histologique des lésions et des dermatoses.

a. Intérêt biopsique des principales lésions cutanées

Les lésions cutanées visibles macroscopiquement sont le reflet des phénomènes histopathologiques qui siègent au sein de la peau.
Suivant leur nature, certaines sont très intéressantes à biopsier, apportant des informations utiles au diagnostic.

En effet, il se peut que l'aspect histologique soit pathognomonique d'une entité pathologique donnée.
Dans d'autres cas moins simples, la biopsie permet, tout de même, de hiérarchiser les hypothèses diagnostiques et d'en éliminer certaines.

Dans certaines situations, la biopsie peut se révéler beaucoup moins informative, sans que la biopsie en elle-même ne soit mise en cause, mais bien le choix des lésions prélevées ou la technique du geste biopsique.

Le clinicien qui effectue les biopsies doit donc être capable de faire la dichotomie entre lésions dont la biopsie est classiquement informative et lésions sans intérêt histologique. Les lésions sans intérêt sont, par exemple, les lésions remaniées, celles induites par la chronicité, le grattage ou les infections secondaires. Ces lésions non spécifiques peuvent masquer les lésions spécifiques.

Le clinicien doit avoir, à l'avance, une idée de l'intérêt diagnostique de la biopsie qu'il s'apprête à faire. Ceci implique qu'il ait déjà formulé des hypothèses diagnostiques.
Il serait inutile de biopsier une lésion dont on sait qu'elle n'apportera aucune information. Il faut, autant que possible, multiplier les prélèvements mais uniquement s'il s'agit de lésions élémentaires d'intérêt.

Sont mis en relation, dans le tableau suivant *(Tableau 1)*, les lésions élémentaires avec leur intérêt diagnostique.

Tableau 1 : Lésions cutanées élémentaires et intérêt biopsique (adapté d'après Alhaidari)

Lésions élémentaire	Intérêt diagnostique	Commentaires
Vésicule	++++	*Lésions très transitoires : précautions nécessaires lors de la biopsie*
Bulle		
Pustule		
Nodule	+++	*Privilégier la biopsie exérèse*
Verrucosité	↓↑	*Aspect clinique très évocateur*
Papule	++	*Dépôt de substance amorphe*
Hypopigmentation	++	*Souvent maladie auto-immune*
Purpura	↓↑	*Fort lors de vascularite*
Erythème	↓↑	*Peu spécifique*
Hyperpigmentation	-	*Chronicité*
Croûtes	↓↑	*Secondaire mais parfois caractéristique*
Squames	↓↑	*Selon si lésion primaire ou non*
Ulcérations	↓↑	*Intérêt si néoplasie sous-jacente*
Sclérose	-	*Inflammation chronique*
Lichénification	-	*Toujours remaniements chroniques*
Atrophie	++	*Souvent dysendocrinie*

Légende :
++++ : très fort
+++ : fort
++ : moyen
↓↑ : variable
+ : faible
- : nul

Certaines affections présentent une histologie caractéristique et le dematopathologiste peut établir immédiatement un diagnostic de certitude. Lorsque le clinicien suspecte l'une de ces affections, la biopsie doit être effectuée d'emblée.
C'est le cas, notamment, des néoplasmes et pseudo-néoplasies, des pyodermites, des maladies auto-immunes,…

b. Lésions cutanées, aspects macroscopiques et microscopiques et diagnostics associés

Chaque lésion cutanée macroscopique peut être évocatrice d'une ou de plusieurs affections.

Pour tirer le meilleur parti de l'examen macroscopique et pour décider de façon pragmatique d'effectuer ou non une biopsie, il faut connaître les caractéristiques des lésions (pour les reconnaître), les affections qui peuvent en être à l'origine ainsi que leur intérêt biopsique.

i. Lésions primaires

Les lésions primaires sont, en général, les premières à apparaître et elles sont la conséquence directe du phénomène pathologique. Caractéristiques, elles sont fréquemment fugaces, laissant place ou cohabitant avec les lésions secondaires.
L'intérêt de biopsier chacune de ces lésions se révèle différent : l'histologie de certaines sera beaucoup plus informative que celle d'autres.

1. Nodule

Macroscopiquement, c'est une lésion cutanée bien délimitée, en relief, de consistance plus ou moins ferme, enchâssée dans le tégument *(Figures 9 à 11)*, sa taille est supérieure à 1cm.
Le nodule résulte, le plus souvent, de l'infiltration du derme.

Le nodule est une des lésions pour lesquelles la biopsie est extrêmement informative. On retrouve des nodules lors d'affections très différentes, tumorales ou non. Selon les affections, les nodules ont des caractéristiques différentes et sont associés à des lésions et signes cliniques divers *(Tableau 2)*.
Le nodule est à différencier de l'infiltrat dermique. Ce dernier, lié à une atteinte inflammatoire ou tumorale, est plus profond, diffus et mal délimité.

De manière générale, on utilise l'anagramme CHANG comme moyen mnémotechnique pour le diagnostic différentiel des masses nodulaires. A chaque lette est associé un type d'affection :

- C : kyste
- H : hématome
- A : abcès
- N : néoformation
- G : granulome.

Avant de biopsier un nodule, le clinicien est encouragé à réaliser une ponction à l'aiguille fine. Cette dernière permettra rapidement, dans la plupart des cas, de faire le diagnostic différentiel entre un processus tumoral ou non tumoral. L'intérêt de la biopsie sera ainsi précisé.

Tableau 2 : Tableau récapitulatif des principales étiologies d'affections nodulaires

LESION	ETIOLOGIE			EXEMPLES
Nodule	**Néoplasique**			*Sarcoïde de Jackson, Mélanome,…*
	Inflammatoire	Infectieux	Bactérien / Mycobactérien	*Abcès, Sporotrichose, …*
			Fongique	
			Parasitaire	
			Viral	
		Stérile		*Kystes Hamartomes Granulomes (pyogranulome / granulome stérile, granulome éosinophilique) Dépôt de substance amorphe*

Figure 9 : Lésion nodulaire de la paupiere superieure

Figure 10 : Lésions nodulaires multiples en région inguinale

Figure 11 : Lésion nodulaire de l'encolure

2. *Papule et plaque*

Une papule est une petite élevure cutanée. Elle est ferme et bien circonscrite ; de quelques millimètres de diamètre. Elle peut être plus ou moins dépilée, plus ou moins squameuse ou encore de couleur variable

Plusieurs papules coalescentes forment une plaque.

Cette lésion primaire peut-être le résultat :

- d'une accumulation de liquide séreux dans le derme, formant un œdème. On parle alors de plaque ortiée ou d'urticaire *(Figures 12 et 13)*. Cette forme est très fréquente chez le cheval,
- d'un infiltrat cellulaire, inflammatoire ou néoplasique, dans le derme. On parle alors de papule par infiltration cellulaire, pour laquelle il est nécessaire d'éliminer rapidement l'hypothèse tumorale, si possible, avant que la lésion n'évolue,
- d'un dépôt de substances diverses. Lorsque la papule est formée par ce mécanisme, on utilise le terme de papule de surcharge ou « dysmétabolique ».

Les papules peuvent être folliculaires ou non folliculaires *(Tableau 3)*. Dans le premier cas, du pus remplit l'infundibulum puis envahit progressivement la totalité du follicule pileux. La lésion peut alors se transformer en furoncle (lorsque la paroi du follicule ne peut plus se dilater) et conduire à une nécrose de ce dernier.

Chez le cheval, contrairement à d'autres animaux, la papule est rarement une lésion pathognomonique.

Tableau 3 : Tableau récapitulatif des principales étiologies d'affections papulaires

LESION		ETIOLOGIE		EXEMPLES
PAPULE	**Folliculaire**	**Infectieuse**	Bactérienne	*Folliculite bactérienne, Teigne, Démodécie*
			Fongique	
			Parasitaire	
		Stérile		*Folliculite éosinophilique*
	Non folliculaire	**Stérile**	Allergique	*Urticaire*
		Infectieux	Parasitaire	*Gale sarcoptique*

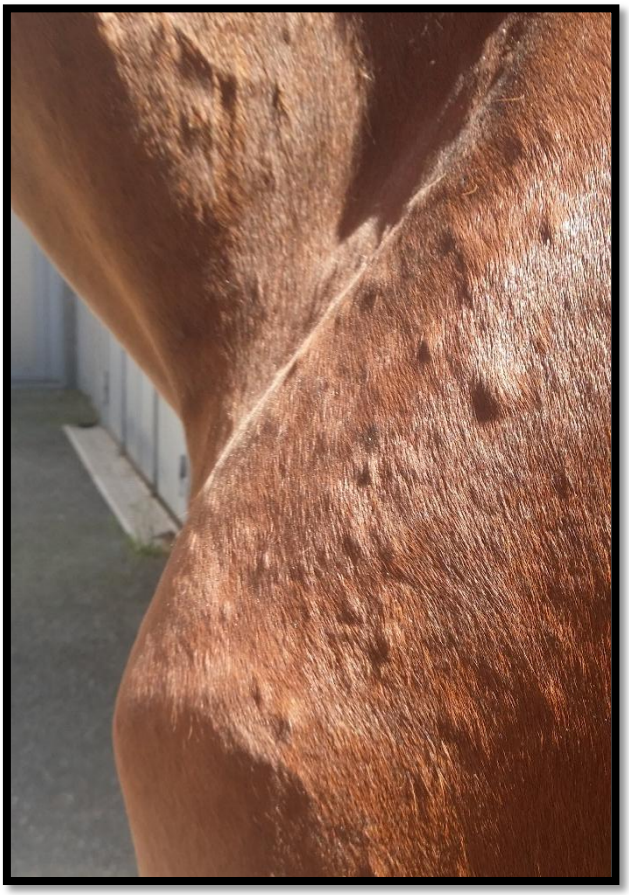

Figure 12 : Papules typiques d'urticaire (1)

Figure 13 : Papules typiques d'urticaire (2)

3. Verrucosité et végétation

Les verrucosités et les végétations sont des lésions très nettement en relief au-dessus de la surface de la peau. Il s'agit d'une hypertrophie de l'épiderme *(Figure 14)*. Elles sont prolifératives.

Leur morphologie est extrêmement variable : exophytique, sessile ou pédiculée (« chou-fleur »), de surface verruqueuse ou lisse,... Leur taille montre, elle aussi, une grande diversité.

On retrouve rarement des verrucosités ou végétations chez le cheval.

Figure 14 : Verrucosité en région péri-oculaire

4. Vésicule et bulle

La vésicule et la bulle sont des lésions en relief. Macroscopiquement, on observe des élevures cutanées, remplies d'un liquide translucide clair. Elles se développent dans l'épiderme ou sous l'épidermique. Elles sont fugaces. Dans les deux cas, elles sont visibles à la surface de la peau.

La distinction entre bulle et vésicule est une question de taille :

- la vésicule mesure moins de 1cm de diamètre,
- la bulle a une plus grande taille.

On retrouve deux types de vésicules ou de bulles : intra-épidermiques ou sous-épidermiques.

Les premières (intra-épidermiques) sont formées selon trois types de mécanismes :

- par acantholyse, lors de maladies auto-immunes le plus souvent,
- par spongiose (formation d'un œdème intercellulaire), lors de dermatite par irritation allergique, par exemple,
- par apoptose ou nécrose, lors de toxidermies, de maladies auto-immunes (comme le lupus) et de viroses cutanées.

Dans les cas de vésicules ou de bulles sous-épidermiques, on retrouve deux mécanismes de formation principaux :

- par œdème, lors de dermites inflammatoires,
- par clivage au niveau de la jonction dermo-épidermique, on parle alors de pemphigoïde ou d'épidermolyses bulles.

Les lésions bulleuses ou vésiculeuses sont très rares chez le cheval.

Toutefois, elles peuvent être évocatrices de dermatoses congénitales héréditaires, les épidermoyses bulleuses héréditaires, ou de dermatoses auto-immunes, les pemphigoïdes.

5. *Pustule*

Macroscopiquement, la pustule est une petite élevure cutanée. Elle est fluctuante et, dès le début de son évolution, remplie de pus de couleur jaune, blanche ou verte.

Comme pour les papules, on fait la distinction entre pustule folliculaire et non-folliculaire *(Tableau 5)*.

Ainsi, de façon préférentielle, la pustule se développe au niveau d'un follicule pilo-sébacé puisque l'ostium folliculaire est favorable à la pénétration d'agents infectieux. On parle alors de folliculite.

Les folliculites peuvent être de nature :

- bactérienne : staphylocoques principalement (*S. intermedius, S. aureus,S. hycius*),
- parasitaire : demodécie,
- mycosique : dermatophytose.

Dans d'autres cas, moins fréquents, la pustule est non folliculaire. Elle est de plus grande taille, plus fragile et fugace puisqu'elle est plus superficielle et non circonscrite par le follicule pileux.

Par la suite, la pustule sèche et donne une croûte qui, après sa chute, peut laisser une collerette épidermique, très rare chez le cheval. Cependant, chez le cheval, c'est très rare.

Tableau 4 : Tableau récapitulatif des principales étiologies des affections pustuleuses

LESION		ETIOLOGIE		EXEMPLES
PUSTULE	**Folliculaire**	**Infectieuse**	Bactérienne	*Folliculite bactérienne, Démodécie, Teigne,…*
			Fongique	
			Parasitaire	
		Stérile		*Très rare*
	Non folliculaire	**Infectieux**		*Très rare*
		Stérile	Auto-immun	*Pemphigus foliacé*

Seule la pustule folliculaire est fréquente chez le cheval. Cela évoque, en particulier, une folliculite bactérienne. Lors de destruction du follicule pileux, on parle de furoncle. Le pus devient saigneux par mélange de sang au pus initialement présent dans la pustule. La lésion est donc nettement plus volumineuse et profonde que celle qui la précède.
La pustule folliculaire stérile est extrêmement rare.

La pustule non folliculaire, bien plus rare, évoque un pemphigus foliacé.
Elle peut être, très rarement, d'origine infectieuse (bactérienne).

6. Macule et tache

La macule est une zone de changement de couleur de la peau.
En fonction de la couleur de la lésion, la macule porte un nom particulier.

a. Macule et tache érythémateuse

L'érythème est une rougeur de la peau due à une congestion. Cette coloration est la traduction d'une vasodilatation des capillaires du derme (rappelons que l'épiderme n'est pas vascularisé). Il n'y a pas de fuite de sang hors des capillaires sanguins.
Ainsi, si l'on effectue un test de vitropression (application d'une lame de verre sur la peau), la couleur rouge disparait : elle s'efface à la diascopie.

C'est la lésion la plus fréquente en dermatologie. Cependant, elle peut être difficile à objectiver chez des chevaux à peau foncée.

b. Macule et tache purpurique

Cette lésion est la manifestation d'une rupture des capillaires dermiques. Il s'agit donc des « séquelles » d'une hémorragie. Cela peut se manifester sous plusieurs formes ; mais dans tous les cas, les lésions sont de couleur rouge sombre. Si les traces sont punctiformes, on parle de pétéchies ; par contre, si elles sont de plus grande taille, il s'agit d'ecchymoses ou de suffusions. Les vibices sont des lignes hémorragiques observées au niveau des plis de flexion. Notons que dans ce cas, le test à la vitro pression est négatif : aucune disparition de la couleur rouge de la peau.

c. Macule et tache pigmentée/achromique

Pour cette lésion, aucune élevure n'est détectable sur la peau. En revanche, on observe un défaut de pigmentation en hypo ou en hyper. Les bords sont bien délimités, et la taille de la macule est inférieure à 1 cm.

En cas d'hyperpigmentation, la lésion est plus foncée que le reste de la peau. Il y a accumulation du pigment mélanique.
Il peut s'agir d'une anomalie congénitale, par exemple une lentigine (ou lentiginose). Mais il peut aussi être question d'une macule acquise consécutive à une inflammation (devenir d'un érythème) ou due à une atteinte générale de type dysendocrinie ou dysmétabolisme.

Pour ce qui est de l'hypo-pigmentation, elle peut être, de la même manière, acquise ou congénitale. Il s'agit d'une diminution (voire d'une disparition totale) de la concentration en pigment mélanique.
Dans ce dernier cas, elle est généralisée chez les albinos ou localisée pour le vitiligo.
Si l'hypo-pigmentation est acquise, elle peut être généralisée chez les vieux chevaux, ou localisée sur une zone très enflammée (due à une perte de pigments lors du processus inflammatoire). Il est souvent question de maladie auto-immune.

La biopsie cutanée se révèle être un examen complémentaire de choix lorsque la lésion principale est une macule.
C'est d'autant plus vrai pour une hypo-pigmentation (pour laquelle une maladie auto-immune joue fréquemment le rôle d'affection primaire), que pour une hyperpigmentation signant plus fréquemment la chronicité de l'affection primitive.

En somme, pour conclure ce chapitre sur les lésions primaires, selon la lésion à laquelle le clinicien est confronté, il peut avoir une idée de l'étiologie possible et peut choisir le ou les examens complémentaires les mieux adaptés pour avoir un diagnostic précis *(Tableau 6)*.

Tableau 5 : Tableau récapitulatif des lésions primaires, de leurs principales orientations étiologiques ainsi que de leur intérêt biopsique

LESION PRIMAIRE		ORIENTATION ETIOLOGIQUE		INTERET BIOPSIQUE	AUTRES TESTS POSSIBLES
NODULE		Néoplasique		+++	Préférer la biopsie exérèse
		Inflammatoire	Infectieuse	++	Raclages cutanés, clinique évocatrice,…
			Stérile		
PAPULE ET PLAQUE	Folliculaire	Inflammatoire	Infectieuse	++	Raclages cutanés
			Stérile		
	Non folliculaire	Inflammatoire	Infectieuse		
			Stérile		
VERRUCOSITE ET VEGETATION		Inflammatoire	Stérile	+/-	Clinique évocatrice
VESICULE ET BULLE		Auto-immune		++++	Clinique évocatrice
		Congénitale			
PUSTULE	Folliculaire	Infectieuse		++++	Clinique évocatrice, calque cutané,…
	Non folliculaire	Auto-immune			
		Infectieuse			
MACULE	Erythème	Inflammatoire	Infectieuse	+/- à ++	Clinique et anamnèse évocatrices, culture parasitaire ou bactérienne,…
			Stérile		
	Purpura	Atteinte systémique			
	Macule pigmentée / achromique	Auto-immune			
		Post-inflammatoire			
		Génétique			

ii. Lésions mixtes

Les lésions, qualifiées de « mixte », peuvent participer à différents mécanismes dans lesquels elles sont soit primaires, soit secondaires.
Ainsi, il sera nécessaire de faire la différence.

En effet, l'étude histologique (notamment) d'une lésion est bien plus informative lorsque celle-ci est primaire.
A l'inverse, lorsqu'elle résulte de comportements de grattage ou encore lorsqu'elle traduit une infection secondaire ou la chronicité d'une affection, il est évident que les signes histologiques associés ne seront que très peu spécifiques de l'affection primaire.

Cinq lésions dermatologiques sont classiquement considérées comme mixtes :

- les squames,
- les manchons pilaires qui sont exceptionnels chez le cheval (ne seront, par conséquent, pas présentées ici),
- les comédons qui sont exceptionnels chez le cheval,
- les alopécies,
- les ulcères.

1. Ulcère

L'ulcère est une perte de substance profonde au niveau de l'épiderme, du derme, voire de l'hypoderme. Il est à bien différencier de l'érosion (lésion uniquement secondaire).
Ainsi, cette dernière ne concerne que l'épiderme. C'est une perte de substance superficielle, à fond plat et bien délimitée dont la guérison ne laisse pas de séquelle cicatricielle. Le fond peut être humide et suintant ou recouvert d'une croûte secondaire.
Au contraire, dans le cas de l'ulcère, une partie du derme est touchée, affectant le système vasculaire. Dans certains cas extrêmes, l'hypoderme peut être aussi touché. Les bords sont plus ou moins réguliers et la guérison laissera une cicatrice séquellaire *(Figures 15 et 16)*.

Comme dit précédemment, l'ulcère est une lésion mixte. Il peut donc être primaire (lié à un néoplasme sous-jacente le plus souvent) ou secondaire (lié aux automutilations et complications dues à la chronicité). Dans le premier cas, la biopsie est très informative. Il est alors conseillé de biopsier de façon différente suivant le type et la morphologie de l'ulcère :

- au centre de la lésion si l'ulcère est persistant,
- en périphérie de la lésion si l'ulcère est évolutif ou d'extension rapide.

Le *Tableau 7* présente des exemples d'affections dermatologiques dont l'expression clinique comprend des ulcérations cutanées.

Tableau 6 : Exemple d'affections cutanées ulcératives chez le cheval et examens complémentaires diagnostiques

		EXEMPLES D'AFFECTIONS PRIMAIRES	EXAMENS COMPLEMENTAIRES DIAGNOSTIQUES
AFFECTIONS NEOPLASIQUES		*Carcinome, Sarcoïdes,…*	***Biopsie cutanée*** *(+* ***immunocytochimie*** *pour Schwannome)*
EVOLUTION DE CERTAINES AFFECTIONS	BACTERIENNE	*Folliculite bactérienne*	***Clinique, calques, biopsie profonde*** *(bactériologie) et* ***observation de croûtes***
		Dermatophilose	
	FONGIQUE	*Mycétome*	***Biopsie-exérèse****, clinique évocatrice*
	STERILE	*Pemphigus foliacé*	***Biopsie cutanée***
		Pemphygoïde	
	PARASITAIRE	*Parafilariose*	***Biopsie cutanée, frottis*** *sur exsudat hémorragique et clinique*
CHRONICITE D'AFFECTIONS PRURIGINEUSES	PARASITAIRE	*Gales et teigne, DERE et piqûres de mouche*	***Raclages*** *cutanés,* ***biopsie*** *évocatrice,* ***culture, clinique***

Figure 15 : Ulcération cutanées localisées sur le tarse d'une pouliche de 20 mois

Figure 16 : Lésion ulcérative en région péri-oculaire (Habonémose)

2. Alopécie et dépilation

On parle d'alopécie lorsque la densité pilaire est diminuée par rapport à la normale *(Figures 17 à 20)*. L'alopécie complète désigne une densité pilaire réduite à néant (la zone devient glabre), tandis qu'une alopécie partielle est qualifiée d'hypotrichose.
Ces lésions peuvent résulter de trois mécanismes différents :

- un affinement des poils,
- un raccourcissement des poils,
- une diminution du nombre de poils.

Dans la majorité des cas, chez le cheval, l'alopécie et la dépilation sont des lésions secondaires, principalement liées à des traumatismes que s'inflige l'animal lors d'affections primaires prurigineuses.

Dans d'autres cas, plus rares, ces lésions peuvent être primaires. Elles sont alors directement liées à une atteinte ou une destruction du follicule pileux (la structure du poil est alors modifié : il est cassé et tombe), d'un arrêt du cycle pilaire en phase télogène (lorsque le poil tombe, il n'y a pas de renouvellement pilaire) ou encore de malformations, dystrophies ou dysplasies, atrophies des poils.
L'alopécie peut donc être reliée à de nombreux désordres : inflammatoires, auto-immuns, carentiels, hormonaux, néoplasiques, toxiques,… voire idiopathiques *(Tableau 8)*.

Tableau 7 : Exemple d'affections cutanées ulcératives chez le cheval et examens complémentaires diagnostiques

		EXEMPLES D'AFFECTIONS PRIMAIRES	EXAMENS COMPLEMENTAIRES DIAGNOSTIQUES
AFFECTION PRIMAIRE ATTEIGNANT LE FOLLICULE PILEUX OU LA STRUCTURE DU POIL	PARASITAIRE	*Teigne et autres mycrosporoses, Démodécie*	***Clinique, examen** direct, **culture***
	CONGENITALE	*Hypotrichose, Dystrophie des crins et de la queue*	***Biopsie cutanée, clinique, anamnèse***
	NEOPLASIQUE	*Carcinome, Sarcoïde*	***Biopsie cutanée (biopsie-exérèse** préférée)*
	AUTO-IMMUN	*Pelade (alopecia areata), Lupus érythémateux systémique*	***Biopsie cutanée***
	IATROGENE	*Intoxication chronique au sélénium*	***Dosage** du **Se***
CHRONICITE D'AFFECTIONS PRURIGINEUSES	PARASITAIRE	*Oxyurose, Phtyriose, DERE, Gale sarcoptique*	***Raclages** cutanés, **biopsie** évocatrice, **culture, clinique***

Comme pour toutes les lésions mixtes, la biopsie est beaucoup plus informative lorsque l'alopécie est primaire.

Le prélèvement sera effectué de préférence au centre de la plage alopécique.

Figure 18 : Lésions alopéciques typiques de teigne (1)

Figure 17 : Lésions alopéciques liées au grattage (lésions typiques de DERE)

Figure 19 : Lésions alopéciques typiques de teigne (2)

Figure 20 : Lésions alopéciques typiques lors de sarcoïdes de Jackson

Notons, tout de même, l'existence de la lésion d'hypertrichose.
Il s'agit d'une augmentation de la densité pilaire, aussi appelée, à tord, « hirsutisme ». Dans ce cas encore, il est difficile de définir s'il s'agit d'une lésion ou d'une véritable dermatose. C'est rare et à associer à une dysendocrinie (Disfonctionnement de la Pars Intermedia de l'Hypophyse) ou à un trouble du développement (maladie de Border).

3. *Squames*

Macroscopiquement, la squame ressemble à une pellicule blanchâtre ou grisâtre. Il s'agit d'un fragment de couche cornée qui s'élimine *(Figure 21)*. Les cellules ne se détachent pas les unes des autres mais partent en petits groupes.
En microscopie, on observe des lésions d'hyperkératose.
Ce phénomène est très fréquent et traduit un trouble de la cinétique épidermique.

On distingue deux types de squames, principalement définies par leur taille :

- les pityriasiformes : petites et blanchâtres, de petite taille à l'aspect poudreux (que l'on peut retrouver lors d'une phtiriase),
- les psoriasiformes : plus grandes, épaisses et stratifiées.

Etant des lésions mixtes, les squames peuvent être :

- primaires, lorsque l'affection dermatologique est responsable d'un mécanisme de dégénérescence cellulaire et touche le renouvellement de l'épiderme (icthyose),
- secondaires, dues à une affection inflammatoire cutanée.

Quelques maladies associées à ces mécanismes sont présentées dans le tableau suivant *(Tableau 9 : Quelques affections cutanées du cheval présentant des squames et examens cliniques diagnostiques)*.

Tableau 8 : Quelques affections cutanées du cheval présentant des squames et examens cliniques diagnostiques

ORIGINE DES SQUAMES	EXEMPLES D'AFFECTIONS PRIMAIRES	TESTS DIAGNOSTIQUES
AFFECTION INFLAMMATOIRE CUTANEE (PRURIGINEUSE)	*DERE*	***Clinique**, **biopsie** **cutanée** (évocatrice)*
	Dermatite de la ligne blanche	***Clinique***
	Gales	***Raclage cutané** et clinique, **Biopsie** (évocatrice)*
	Phtiriase	***Mise en évidence des poux***
DEGENERESCENCE CELLULAIRE	*Lupus (érythémateux systémique ou discoïde)*	***Biopsie** **cutanée**, clinique, hématologie, sérologie*
	Intoxication chronique à l'arsenic	***Dosage arsenic** (crins et poils)*

Figure 21: Squames en grande quantité en base de crinière et en face latérale de l'encolure

Sont résumés dans le tableau suivant *(Tableau 10)*, les principales affections pouvant présenter des lésions mixtes dans leur tableau clinique et leur intérêt biopsique.

Tableau 9 : Tableau récapitulatif des lésions mixtes, de leurs orientations étiologiques ainsi que de leur intérêt biopsique

LESION MIXTE		ORIENTATION ETIOLOGIQUE	INTERET BIOPSIQUE	AUTRES TESTS POSSIBLES
ULCERATION	LESION SECONDAIRE	Affection prurigineuse	+/-	Clinique évocatrice, calque cutané, …
		Affection inflammatoire (stérile ou infectieuse)		
	LESION PRIMAIRE	Affection néoplasique	++	
ALOPECIE DEPILATION	LESION SECONDAIRE	Affection inflammatoire cutanée	+/-	Raclages cutanés
	LESION PRIMAIRE	Dégénérescence du poil ou du follicule pileux	++	
SQUAMES	LESION SECONDAIRE	Affection prurigineuse	+/-	Clinique évocatrice, raclage cutané,…
		Affection pustuleuse		
	LESION PRIMAIRE	Dégénérescence cellulaire	++	

iii. Lésions secondaires

Les lésions secondaires s'installent dans un second temps. Avec la chronicité de l'affection, on voit apparaître différentes lésions cutanées résultant soit de l'évolution de lésions primaires, soit du prurit ou de traumatismes que l'animal s'auto-inflige. Outre cela, on rencontre fréquemment de nombreuses surinfections favorisées lorsque la peau est agressée ou modifiée par l'application de traitements topiques.

Contrairement aux lésions primaires, les lésions secondaires ne sont que peu caractéristiques. En revanche, elles sont très fréquentes.

Sont considérées comme lésions secondaires les croûtes, la lichénification, l'épaississement cutané, l'atrophie ainsi que la sclérose cutanée.

- les collerettes épidermiques
- les croûtes
- la lichénification,
- l'atrophie et la sclérose
- l'érosion.

1. Croûtes

Le terme croûte désigne un mélange d'exsudats desséchés et de débris cutanés : du sang, du pus ou des sérosités. L'aspect de la croûte et sa couleur renseignent sur les lésions initiales et donnent, par la même occasion, une idée de leur profondeur.
S'il y a du sang, la croûte est plus sombre et l'origine est dermique.
En revanche, si la croûte est claire, l'origine est forcément épidermique.

Les croûtes sont ainsi retrouvées dans de nombreux tableaux cliniques.

Citons quelques unes des nombreuses affections dans le tableau clinique desquelles on retrouve des croûtes :

- affections prurigineuses (gales, trombiculose, onchocercose et dermatites *(Figure 22)*),
- affections avec mécanisme de dégénérescence cellulaire (pyodermite bactérienne),
- affections avec pustules, vésicules ou bulles dont l'évolution conduit à leur assèchement (folliculites, pemphigus,…),…

Figure 22 : Petites croûtes en base de crinière liées au grattage (DERE)

2. Lichénification

Le terme de lichénification désigne un aspect particulier de la peau caractérisé par l'accentuation des lignes cutanées d'un tégument épaissi.

On observe des mini-crevasses, qui deviendront des zones idéales de multiplication bactérienne.

Il s'agit, le plus souvent, de signes de chronicité d'une affection primaire (signes associés retrouvés dans un grand nombre d'affections précédemment présentées). En revanche, pour les Sarcoïdes de Jackson de forme plane, la lichénification est un véritable signe d'appel.

3. Epaississement cutané

On parle d'épaississement cutané lorsque la peau, dans sa globalité, voit son épaisseur augmenter. Ce phénomène est chronique et très fréquent.
Lorsque l'on utilise ce terme, on ne préjuge aucunement de la lésion histologique sous-jacente.

4. Atrophie

Il est question d'atrophie lorsque la peau voit son épaisseur diminuer de façon considérable. Cette lésion est toute aussi rare que la sclérose, chez le cheval (décrite dans le paragraphe suivant). La peau devient quasiment transparente et il semble parfois que l'on puisse pratiquement voir à travers.
L'épiderme, voire même le derme, disparait en quasi-totalité. La peau devient extrêmement fragile et sensible aux déchirures.

L'affection caractéristique de cette lésion est la fragilité cutanée héréditaire, rarissime chez le cheval.

5. Sclérose

La sclérose est une lésion très rare. Le derme devient fibreux et s'épaissit considérablement. La qualité de la peau est modifiée : elle perd son élasticité jusqu'à être impossible à manipuler. Dans certains cas extrêmes, toute injection est rendue difficile voire impossible.

6. L'érosion

C'est une perte de substance de l'épiderme qui n'atteint pas la jonction dermo-épidermique. Aucun saignement n'est associé à cette lésion et elle guérit sans laisser de cicatrice. Elle fait suite à une lésion intra-épidermique, type vésicule ou pustule, ou encre à un prurit. Dans ce dernier cas, on parle d'excoriation.

III) METHODOLOGIE ET REALISATION PRATIQUE DES BIOPSIES CUTANEES DU CHEVAL

La biopsie cutanée est aujourd'hui un acte réalisé en routine par les cliniciens vétérinaires. Il s'agit d'un geste simple dont l'exécution est aisée, dans la mesure où la technique est maîtrisée par l'opérateur. Elle se révèle très informative, contribuant grandement au diagnostic en dermatologie.

Cependant, pour que cet examen soit le plus performant possible, certaines conditions fondamentales doivent être observées :

- respect strict des conditions de prélèvement qui permettront une étude morphologique de qualité,
- choix raisonné des indications de réalisation d'une biopsie, car cet examen n'est pas toujours diagnostique.

Concernant cette seconde condition, nous avons déjà indiqué les lésions dont la biopsie présente un intérêt diagnostique (partie II).

Il n'existe que peu de contre-indications à la biopsie cutanée, puisque les risques encourus lors d'une biopsie sont minimes. Parmi celles-ci, on peut tout de même citer les troubles de la coagulation et certains traitements comme une corticothérapie ou des anti-mitotiques à hautes doses.

Outre l'acte en lui-même, le clinicien doit gérer l'aspect administratif de la biopsie : choix du laboratoire, envoi du prélèvement et accompagnement des informations nécessaires.
En effet, il faut remplir une feuille de demande, destinée au pathologiste. Sur celle-ci, il est essentiel de fournir des renseignements cliniques indispensables pour une bonne corrélation anatomo-clinique.
Ces informations incluent les commémoratifs et l'anamnèse:

- identification de l'équidé,
- informations relatant l'identité du vétérinaire demandeur de l'analyse,
- description clinique succincte : nature des lésions, distribution, évolution…,

- antécédents médicaux et traitements déjà administrés : qu'ils soient locaux ou systémiques,
- description de l'élément prélevé : type, âge et siège anatomique de la lésion (car l'aspect histologique physiologique varie en fonction de la topographie),
- hypothèses diagnostiques,
- examens complémentaires déjà effectués et leurs conclusions.

Le second pan du travail du clinicien vétérinaire réside dans l'acte même de biopsie. Pour qu'il soit correctement réalisé, la démarche doit être systématique afin de ne rien oublier, de choisir les meilleures options (siège anatomique de la biopsie, type de lésion, méthode,…) et de se mettre dans les meilleures conditions.
Notons que les étapes entourant l'acte chirurgical sont au moins aussi importantes que la biopsie au sens strict.

a. Choix du site de biopsie

Après s'être interrogé sur la pertinence du geste biopsique, le clinicien doit déterminer la localisation du siège de sa biopsie. C'est l'étape cruciale de la réflexion du clinicien lors d'un tel prélèvement.
Ainsi, 3 questions sont primordiales :

- Quelle est la topographie la plus intéressante ?
- Quels éléments sélectionner ?
- Combien de prélèvements faire ?

i. Choix des biopsies

Le critère principal du choix du site de biopsie est la représentativité. En effet, il faut que l'histologie de la petite partie de peau prélevée montre, au mieux, ce que l'on trouve dans l'intégralité des lésions cutanées de l'équidé.
Ainsi, il faudra prélever les lésions élémentaires primaires totalement développées mais récentes. Ces dernières ont le mérite de refléter parfaitement les mécanismes pathogéniques l'origine des lésions.

Seront donc évitées :

- les lésions immatures, insuffisamment développées,
- les lésions secondaires, chroniques, peu typiques et remaniées par des démangeaisons, des fréquentes infections secondaires (principalement bactériennes) ou des traitements.

Notons que certaines exceptions existent et contraignent le clinicien à modifier les règles générales énoncées ci-dessus :

- lors de maladies bulleuses, il est préférable de prélever des lésions non matures (bulle et vésicules sont extrêmement fragiles et se rompent rapidement) afin de les conserver à l'état de lésion initiale,
- certaines lésions secondaires sont intéressantes à biopsier car faisant partie intégrante du processus pathologique : par exemple, la lichénification est un véritable signe d'appel de la forme plane des Sarcoïdes de Jackson.

Suivant les grandes règles énoncées précédemment, le choix du site de biopsie peut être affiné en fonction du mécanisme pathologique suspecté (inflammatoire ou tumoral).
En effet, lorsque le clinicien est en présence d'un phénomène qu'il imagine tumoral, il lui sera souvent conseillé de biopsier en bordure de la zone lésionnelle. A cet endroit, les lésions histologiques seront plus aisées à lire par le pathologiste car la structure cellulaire ne sera que peu remaniée par la tumeur mais, en contrepartie, le risque est d'être en présence d'une réaction inflammatoire non-spécifique. Pour éviter cela, il peut être conseillé de biopsier au centre de la lésion ainsi qu'en différents points de la périphérie. Le pathologiste pourra ainsi

effectuer des comparaisons et obtiendra, sur plusieurs lames, l'aspect histologique typique de la tumeur.

Parfois, enfin, le clinicien ne peut réaliser son prélèvement au site qui lui semble le plus indiqué.
En effet, les structures sous-cutanées délicates, comme les vaisseaux, les nerfs, les tendons, voire les glandes, peuvent être des contre-indications strictes à la biopsie. Ces éléments seront plus longuement repris dans la quatrième partie, destinée aux praticiens, qui présentera les zones délicates à biopsier.
Un autre élément doit pousser le vétérinaire à calculer le rapport bénéfices/risques avant de pratiquer le prélèvement. Par exemple, les biopsies de tumeurs ou pseudotumeurs pour lesquelles le risque d'activer un processus localement envahissant est parfois sévère : par exemple, pour une Sarcoïde de Jackson. Il sera préféré, tant que possible (en fonction de la localisation et de la taille), une biopsie-exérèse directe plutôt qu'une biopsie seule ou des cytoponctions (avant d'envisager toute chirurgie).

En somme, on conseille d'effectuer des biopsies multiples (nombre de pièces détaillé dans le paragraphe suivant), représentant au mieux l'ensemble des lésions (au moins autant qu'il y a de lésions différentes). Si plusieurs stades d'une même maladie sont présents simultanément, il est judicieux de prélever chacun d'entre eux.
L'aspect financier n'est pas un facteur limitant la multiplicité des prélèvements puisque le coût facturé sera, pour la plupart des laboratoires, identique pour une ou plusieurs biopsies.

ii. Nombre de biopsies à réaliser

Partant du postulat probabiliste que l'on a « plus de chances » de rencontrer une lésion spécifique de l'affection si l'on multiplie les prélèvements, on répétera, si possible, deux à cinq fois la manipulation.
On sait, en effet, que les lésions histologiques spécifiques sont souvent ponctuelles, même si l'aspect macroscopique semble homogène.

Dans les cas où l'aspect macroscopique lui-même est hétérogène, laissant apparaître plusieurs types de lésions élémentaires, la multiplication des biopsies est d'autant plus utile. Chacun des types lésionnels est inclus dans un ou plusieurs prélèvements.

Ainsi, dans la même réflexion, on conseillera de faire varier le nombre de prélèvements en fonction de la chronicité de l'affection biopsiée. En effet, les remaniements histologiques seront d'autant plus sévères et multiples que l'évolution sera longue. En conséquence, pour avoir la « chance » de tomber sur une lésion histologiquement typique, il faudra probablement prélever et observer une plus grande quantité de lames (issues de sites biopsiques distincts) que dans le cas d'une affection d'évolution aiguë.

Il est absolument nécessaire que le praticien sépare et identifie chacune des biopsies.

b. Matériel de biopsie

Pour réaliser une biopsie dans de bonnes conditions, il est nécessaire d'anticiper chacune des étapes afin de préparer tout le matériel nécessaire.

La biopsie doit devenir un acte automatique : le clinicien sera plus apte à ne rien oublier. Ainsi, sont consignés dans le tableau ci-dessous les éléments utiles à chacune des phases de l'acte de biopsie *(Tableau 11 : Matériel nécessaire à une biopsie cutanée)*.

Tableau 10 : Matériel nécessaire à une biopsie cutanée

ETAPE DE LA PROCEDURE	ACTE	MATERIEL NECESSAIRE
Préparation de l'animal	***Sédation du cheval***	✓ ***Sédatifs***
	Préparation du site chirurgical	✓ ***Anesthésiques locaux*** *(lidocaïne 2%, aiguille 25G et petites seringues)* ✓ ***Ciseaux de Metzenbaum courbes*** *(coupe des poils)*
Acte de la biopsie	***« Habillage » du praticien***	✓ *Paire de* ***gants stériles*** *(dans le cas où une culture bactériologique est envisagée)*
	Acte chirurgical au sens strict	✓ ***Trépans à biopsie*** *(ou biopsy-punch) stériles de 6 ou 8 mm de diamètre ou lame de* ***scalpel*** *n°15 ou 11 stérile* ✓ *Paire de* ***ciseaux*** *fins stériles* ✓ ***Pince*** *à bords mousses* ✓ ***Porte-aiguille*** *et* ***fil serti*** *irrésorbable ou résorbable taille 2-0* ✓ ***Compresses*** *stériles*
	Conservation et identification du prélèvement	✓ ***Feutre*** *indélébile* ✓ ***Fixateur*** *(contenu dans un flacon de prélèvement)*
Complications éventuelles	***Gestion des complications classiques***	✓ ***Matériel de petite chirurgie*** *(fil résorbable, lame de scalpel, scalpel, porte-aiguille, clamp et ciseaux courbes)*

c. Préparation de l'animal

La biopsie cutanée est un acte rapide à réaliser mais cependant douloureux pour l'animal. Pour éviter les réactions violentes de celui-ci, il faut être précis et efficace.
Afin de produire une biopsie la plus informative possible, il est nécessaire de prendre quelques précautions.

i. Sédation du cheval

Tout traitement médicamenteux doit être interrompu dans les jours, voire les semaines précédant l'acte, sauf s'il existe une contre-indication à cet arrêt.

Une contention efficace est nécessaire au bon déroulement de l'opération. Outre les moyens physiques qui sont à sa disposition (dont le tord-nez reste le plus utilisé), le vétérinaire équin effectuera en routine une sédation lors de la préparation.
Pour cela, comme avant chaque sédation effectuée sur un équidé, le clinicien devra effectuer un examen clinique rapide mais complet : fréquence et rythme cardiaque, fréquence respiratoire, estimation du pourcentage de déshydratation,... Evaluer le statut cardiorespiratoire permet d'avoir des données de bases qui permettront un suivi clinique jusqu'à la fin de la sédation. Notons que la sédation provoquée est de courte durée et peu profonde, aucun examen plus poussé (dont analyses sanguines) ne se révèle nécessaire.

Les molécules classiquement mises à la disposition du praticien (ayant une autorisation de mise sur le marché pour les équidés) sont inscrites dans le tableau suivant *(Tableau 12)*.

Tableau 11 : Différentes molécules permettant la sédation chez le cheval

MOLECULE	SPECIALITE	DOSE (mg/kg)	VOIE	DOSE	DUREE DE L'EFFET	COMMENTAIRE
ROMIFIDINE	**Sedivet®** *Solution injectable* (10 mg/mL)	0,04-0,08	IV	0,4 mL/kg	45 min	**SEDATION** Ré-administrer une dose si nécessaire après atteinte du pic de sédation
DETOMIDINE	**Detogesic®** *Solution injectable* (10 mg/mL)	0,01 -0,04	IV	0,1 – 0,2 mL/kg	30 min à 1 h	
XYLAZINE	**Rompun®** *Solution réhydratée à 10%* (100 mg/mL)	0,6 – 1,1	IV	0,6 – 1,0 mL/100kg	1 à 2 heures	
ACEPRO-MAZINE	**Vetranquil®** *Solution injectable* (5 mg/mL)	0,04 – 0,10	IV	1 - 2 mL/100kg	4 à 8 heures	**TRANQUILISATION** Apparition lente de l'effet **Association à α2-agonistes pour immobilisation rapide**
BUTOR-PHANOL	**Butador® Dolorex® Torbugésic®** *Solutions injectables* (10 mg/ml)	0,02 à 0,04	IV	0,2 à 0,4 mL/100kg	15 min à 1 heure	**POTENTIALISATION DE LA SEDATION** + Analgésie si doses plus élevées

ii. Préparation du site de biopsie

Après avoir soigneusement choisi les sites de biopsie, il est nécessaire de définir l'emplacement directement sur la peau du cheval, au feutre marqueur. Les poils y sont alors coupés très délicatement à l'aide de ciseaux à lame courbe (*Figures 23 et 24*) plutôt qu'avec la tondeuse. Il faut essayer au maximum, lors de cette étape, de ne pas enlever des éléments mécaniques ou chimiques de la surface de la peau (squames ou croûtes). De plus, avec ce genre de ciseaux, on minimise la création de lésions artéfactuelles.

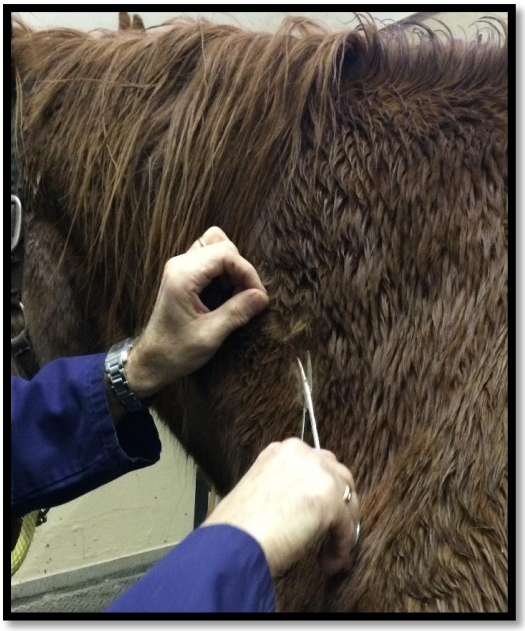

Figure 23 : Préparation du site de biopsie : Coupe des poils aux ciseaux à lames courbes



Figure 24 : Préparation du site de biopsie : Coupe des poils aux ciseaux à lames courbes (2)

Aucune antisepsie ou nettoyage de la lésion ne sera fait au préalable puisqu'il faut garder au maximum l'allure histologique initiale. Le risque serait de faire disparaitre certaines lésions telles que les squames, les croûtes, les pustules... Cependant, dans le cas d'un prélèvement destiné à une culture bactériologique ou fongique, une antisepsie est indispensable afin d'éviter les contaminations par la flore de surface.

Il est fortement conseillé de bien définir physiquement la zone à biopsier que l'on pratique une biopsie au trépan ou en côte de melon. Pour cela, on conseille de la marquer au feutre directement sur la peau du cheval une fois les poils coupés (*Figures 25 et 26*).



Figure 25 : Préparation du site de biopsie
Marquage du site au feutre

Figure 26 : Préparation du site de biopsie
Marquage du site au feutre (2)

Enfin, on réalise souvent une anesthésie locale, par injection sous-cutanée stricte de lidocaïne, surtout s'il s'agit d'une biopsie-exérèse. L'opération est réalisée avec des aiguilles 25 G (oranges) montées sur de petites seringues de 2,5 ou 3 mL.
Un à 3 ml d'anesthésique sont injectés par voie sous-cutanée, juste au-dessous du site biopsique délimité par les marques faites au feutre (*Figures 27 et 28*).

Il faut attendre quelques minutes après l'injection avant de réaliser l'acte.
Les préparations vétérinaires contenant de la lidocaïne utilisables sont :

- Lurocaïne® (20 mg/mL) : la plus fréquemment utilisée en médecine équine
- Xylocaïne® (21,33 mg/mL).

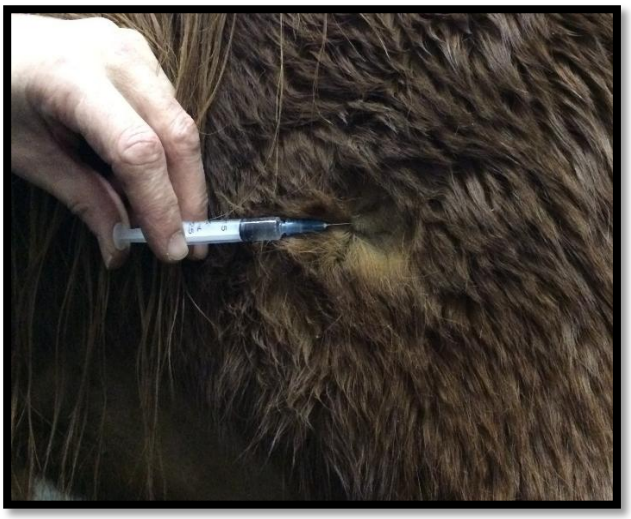

Figure 27 : Préparation du site de biopsie :
Anesthésie locale en sous-cutané

Figure 28 : Préparation du site de biopsie : Anesthésie locale en sous-cutané (2)

Il est possible d'associer la lidocaïne à de l'adrénaline (il existe des formes de xylocaïne adrénalinée à 1 ou 2%). Le but est d'entrainer une vasoconstriction et donc de diminuer les saignements locaux. Ceci ne peut, évidemment, pas être fait dans les zones à vascularisation terminale (oreilles, bout du nez, verge,…).

Pour les biopsies cutanées réalisées en région distale des membres, il est possible de proposer une anesthésie locorégionale. L'analgésie sera aussi complète et, de plus, le clinicien préviendra le risque de ne pas réaliser une injection strictement en région sous-cutanée.
Peuvent ainsi être proposés les anesthésies tronculaires suivantes :

- digitale distale, pour insensibiliser les talons,
- digitale proximale, pour biopsier la peau autour du bourrelet coronaire (ce dernier n'est pas totalement insensibilisé),
- métacarpienne distale (ou 4 points basse) qui regroupe le bloc palmaire et métacarpien palmaire : ils permettent d'insensibiliser totalement le boulet et les structures qui lui sont distales,
- métatarsienne distale (ou 6 points basse), équivalent de la précédente sur le membre pelvien,
- sub-carpienne (ou 4 points haute) qui regroupe le bloc palmaire haut et métacarpien palmaire : ils permettent d'insensibiliser la face palmaire du canon,
- sub-tarsienne (ou 6 points haute), équivalent de la précédente sur le membre pelvien.

d. Techniques de biopsies : méthodologie, intérêts et inconvénients

i. Biopsie punch

1. Méthodologie

La technique de biopsie au trépan nécessite l'utilisation d'un trépan à biopsie aussi appelé « biopsy punch », en anglais. C'est un emporte-pièce à usage unique (lame coupante cylindrique), permettant de prélever des carottes de peau dont la profondeur atteint l'hypoderme.

Sont classiquement disponibles des trépans de 2 à 8 mm de diamètre (*Figure 29*). Le choix de la taille du trépan est fonction de l'espèce, de la zone et de la lésion à biopsier. Ainsi, chez le cheval, on utilisera principalement des trépans de 6 et 8 mm de diamètre. Si, sur la zone lésée, on retrouve plusieurs types de lésions, il conviendra de faire au moins une biopsie de chacune. Un minimum de trois à quatre prélèvements permet d'avoir une bonne représentativité des lésions.

De manière générale, pour les zones délicates (face, tête et membres), un trépan de 6 mm de diamètre est choisi, exceptionnellement 4 mm. Une biopsie réalisée en vue d'analyse bactériologique peut justifier l'emploi d'un trépan de petit diamètre.

Figure 29 : Trépans stériles de diamètres différents

Il est classiquement conseillé de n'utiliser la technique du trépan que lorsque l'on biopsie une zone entièrement lésée. Ainsi, si l'on veut prélever en zone de transition, on évitera de travailler à l'emporte-pièce. Le risque serait que la coupe réalisée au laboratoire ne reflète qu'une partie non représentative du prélèvement total, avec par exemple uniquement du tissu sain *(Figure 30)*.

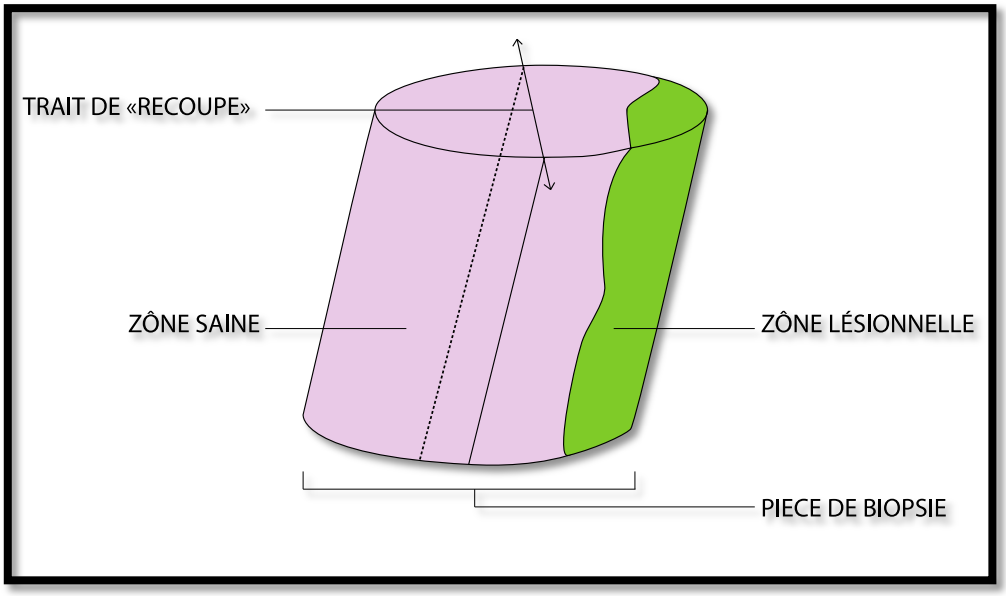

Figure 30 : Recoupe mal orientée d'une pièce de biopsie au trépan

Le geste biopsique est simple et rapide, s'il est bien maîtrisé.

Il est primordial de maintenir la peau bien à plat et tendue. On place l'emporte-pièce parfaitement perpendiculairement à la surface de la peau *(Figures 31 et 32)*. Ensuite, on effectue un mouvement de rotation unidirectionnel du trépan en l'enfonçant. Le mouvement doit être régulier, doux et franc à la fois, complet et continu jusqu'à atteindre l'hypoderme. Lorsque ce dernier est atteint, la sensation de résistance créée par la traversée du derme disparait.

Enfin, lors de l'extraction du trépan, plusieurs cas peuvent se présenter :

- la carotte cutanée reste attachée à la peau par le tissu adipeux (cas le plus fréquent, *Figure 33*)
- la carotte cutanée reste entièrement dans le punch.

Dans les deux cas, seule une pince mousse permet d'extirper le prélèvement en minimisant les dommages tissulaires associés à sa manipulation. Aucune traction brutale ou pression trop

importante n'est exercée. Dans le premier cas, on sectionne le plus le pédicule adipeux, à la base de la colonne, avec des ciseaux fins.
Les pinces à dents de souris sont, par conséquent, totalement proscrites pour cette manipulation. Il en est de même pour les aiguilles utilisées fréquemment par les praticiens pour « pousser » le prélèvement hors du punch. Cette action a tendance à créer un « trou » dans le tissu biopsié et perturbe la lecture.
Plus on retire lentement et délicatement le trépan, plus on évite une rétention de la carotte cutanée dans la peau ou dans le punch.

Après le geste biopsique, le prélèvement est tamponné délicatement avec une compresse afin d'enlever le sang puis est plongé dans le fixateur.

La plupart du temps, on réalisera un point cutané simple en X ou en U (*Figure 36*) après avoir effectué une hémostase par compression (*Figures 34 et 35*). Il est également possible d'utiliser des agrafes. Dans certains cas, cependant, aucune suture ne sera réalisable : pour les membres notamment où la peau est sous tension.

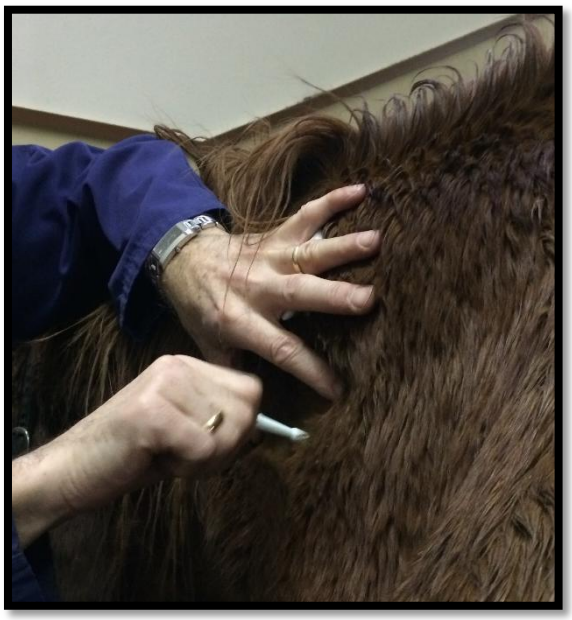

Figure 31 : Réalisation de la biopsie au trépan : apposition du trépan perpendiculairement à la peau

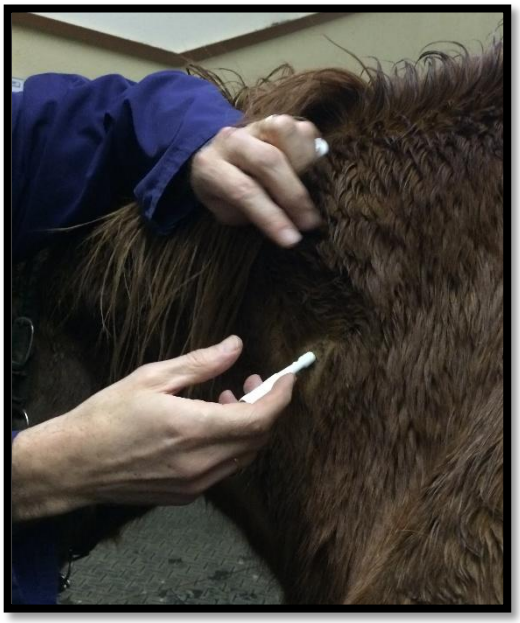

Figure 32 : Réalisation de la biopsie au trépan : geste terminé, derme totalement incisé



Figure 33 : Réalisation de la biopsie au trépan : Geste réalisé, carotte cutanée laissée en place

Figure 35 : Réalisation de la biopsie au trépan : carotte cutanée extraite

Figure 34 : Réalisation de la biopsie cutanée : Carotte cutanée prélevée, homéostasie réalisée par compression, site préparé pour la suture

Figure 36 : Réalisation de la biopsie au trépan : Point de suture réalisé

2. Indications, intérêts et inconvénients de la biopsie au punch

Cette technique a l'avantage d'être rapide et aisée. Aucune compétence particulière n'est nécessaire. Elle est réalisable par tout praticien, dans toutes circonstances. Les sutures sont minimes (un simple point ou des agrafes) voire inexistantes, sur les membres par exemple.

Ainsi, la biopsie au trépan est particulièrement appréciée dans les cas où les prélèvements seront multiples. Enfin, sur les parties du corps délicates (telles que les membres, la face,…), l'emporte-pièce qui nécessite peu de sutures est très usité.

En revanche, pour toute lésion fragile (telle que les pustules, bulles ou vésicules), on déconseille son utilisation. Etant traumatisante, elle a tendance à altérer les structures fragiles.

De même, lorsque l'on réalise des biopsies de lésions siégeant profondément, l'emporte-pièce ne conviendra pas.

Enfin, le trépan a un dernier inconvénient directement lié au principe même de cette technique. Sa forme circulaire rend difficile, pour le pathologiste, le choix d'un axe de coupe (en particulier lors de biopsie de zones de transition). Dans ce cas, le clinicien peut orienter le pathologiste en lui indiquant l'axe de coupe désiré par une incision de la surface. Le plus souvent, la section se fait par le milieu de la biopsie, dans l'axe des poils.

ii. Côte de melon

1. Méthodologie

La côte de melon est une intervention qui demande plus de précautions que la biopsie au trépan car il s'agit d'une petite intervention chirurgicale. Elle permet d'effectuer des prélèvements, d'une part, plus profonds et de grande taille et, d'autre part, de lésions fragiles.

L'incision est effectuée au scalpel, avec une lame de scalpel stérile n°15 ou 11. La peau doit être maintenue bien tendue et la lame bien perpendiculaire à la surface dermique, afin de permettre une incision franche et précise de toute l'épaisseur de la peau.
Sur le côté opposé du prélèvement, la même incision est réalisée.
Ainsi, la côte de melon réalisée mesure 2 à 3 cm (le plus souvent), en forme de quartier d'orange.
L'étape suivante réside en l'exérèse de la pièce de biopsie. Elle se réalise avec une pince mousse, sans qu'aucune traction brutale ou pression trop importante sur les bras de la pince ne soit exercée. La base du prélèvement est découpée très délicatement. Le risque, lors de cette manipulation, est de tirer trop brutalement pour dégager la base en voulant la rendre plus accessible et, par conséquent, de léser la pièce de biopsie.

La suite de l'opération se déroule de la même manière que pour la biopsie au trépan : le prélèvement est tamponné à l'aide d'une compresse. Il faut, en effet, éliminer le sang avant de plonger la biopsie dans le fixateur.

En revanche, l'étape de suture est plus délicate. Il est ici nécessaire de réaliser une hémostase puis plusieurs points cutanés (un seul ne suffit pas dans cette technique).

2. *Indications, intérêts et inconvénients de la côte de melon*

Contrairement à la biopsie au trépan, l'avantage est que le clinicien peut choisir l'orientation de son prélèvement, en particulier lors de biopsie en zone de transition peau lésée-peau saine. Notons que, de façon conventionnelle, le pathologiste effectuera la recoupe selon le grand axe du prélèvement *(Figure 37)*.
Outre l'orientation, le clinicien pourra également choisir la taille du prélèvement.

La côte de melon est, par conséquent, indiquée lors de lésion solitaire.
Cette règle générale est encore plus justifiée lors de suspicion d'un néoplasme (grâce à la possibilité de biopsier en zone de transition en orientant la biopsie).
Il en est de même pour des lésions profondes ou à localisations particulières (oreilles notamment).

La côte de melon est, cependant, une technique plus longue et invasive que le trépan. Elle nécessite plusieurs points de suture, une sédation un peu plus longue ainsi qu'un peu plus profonde.

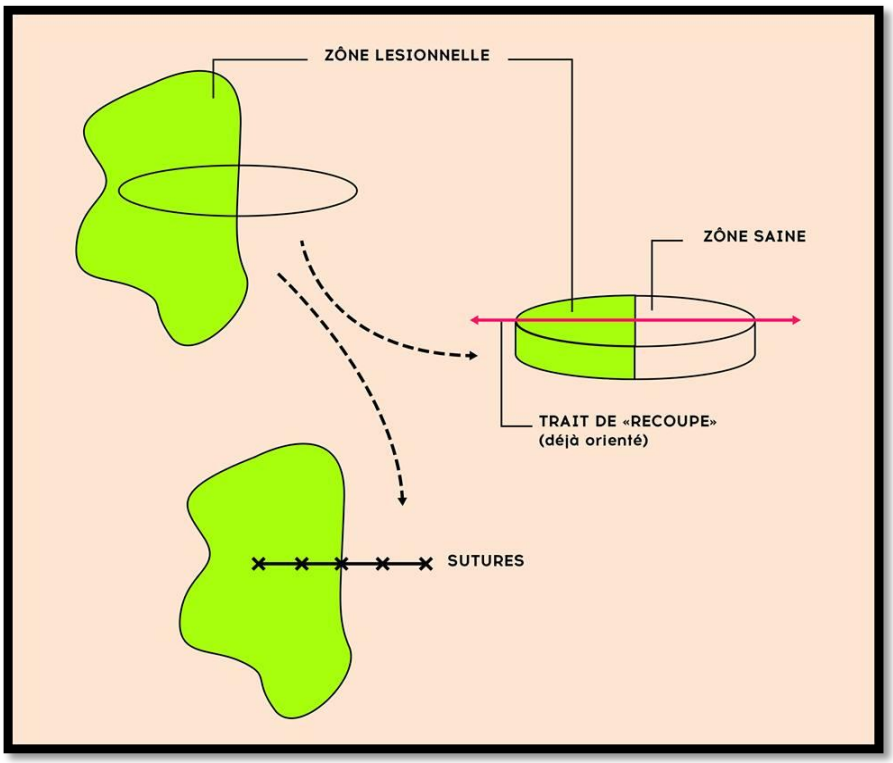

Figure 37 : Biopsie en côte de melon, orientation de la recoupe et suture

iii. Analyse comparée des techniques de biopsie

Les deux techniques présentées précédemment (biopsie au trépan et biopsie en côte de melon) semblent donc complémentaires, bien que le trépan soit préféré dans la majorité des cas. Afin de guider le praticien dans son choix, un tableau synthétique *(Tableau 13)* présentant les avantages, les inconvénients, les indications et les particularités de chaque méthode est proposé ci-dessous.

Tableau 12 : Tableau comparatif de la biopsie au punch et en côte de melon

	BIOPSIE AU TREPAN	**BIOPSIE EN COTE DE MELON**
INDICATIONS	***Prélèvements multiples*** *: lésions nombreuses ou lésions macroscopiquement différentes*	***Lésion unique*** *: en zone de transition, lésion profonde, fragile ou de grande taille, biopsie-exérèse*
TEMPS RELATIF D'OPERATION	*Plus court*	*Plus long*
MATERIEL « PARTICULIER » NECESSAIRE	*Trépan stérile à usage unique de 6 ou 8 mm de diamètre*	*Lame de scalpel stérile (taille : n°15 ou 11)*
FORME DU PRELEVEMENT	*Imposée : circulaire*	*Variable en fonction de la lésion*
TAILLE DU PRELEVEMENT	*Imposée : 6 ou 8 mm de diamètre*	
SUTURES	*1 point ou quelques agrafes (non obligatoires dans certaines zones)*	*Suture obligatoire*

e. Traitement et devenir du prélèvement

i. Fixation

Le prélèvement est d'abord tamponné avec une compresse afin d'enlever le sang présent en surface, sans le dessécher.

La biopsie est ensuite plongée dans un fixateur. Il s'agit d'un liquide qui préservera les structures tissulaires pour l'étude morphologique ultérieure. Ainsi, selon les structures à étudier, le conditionnement de la biopsie sera différent. Une fixation inadaptée rend le prélèvement inutilisable et impose, par conséquent, de le refaire.

On conseille, lors de biopsies multiples, de placer chacun des prélèvements dans un flacon différent. Cela permet une identification plus simple de chacune des pièces et simplifie le travail du laboratoire qui reçoit la demande d'analyse. Tout sera précisé sur le document d'accompagnement avec une description précise de chacune des lésions.

Différents protocoles de fixation existent : formol à 10 % *(Figure 39)*, liquide de Bouin (mélange d'acide picrique et d'acide acétique, *Figure 38*), glutaraldéhyde, etc… Le clinicien doit faire son choix en fonction de l'exploitation à laquelle le prélèvement est destiné.

Figure 38: Flacons contenant du liquide de Bouin

Figure 39 : Flacon contenant du formol à 4%, solution tamponnée

Dans le tableau suivant *(Tableau 14)*, sont regroupées les différentes possibilités de fixation du prélèvement en fonction de l'usage prévu et de sa destination.

Tableau 13 : Différentes modalités de fixation d'une pièce de biopsie

USAGE DEFINITIF DU PRELEVEMENT	HISTO-PATHOLOGIE CLASSIQUE	CULTURE BACTERIO-LOGIQUE OU MYCOSIQUE	EXAMENS IMMUNOLOGIQUES		MICROSCOPIE ELECTRO-NIQUE[1]
			IMMUNO-HISTOCHIMIE[1]	IMMUNO-FLUORESCENCE[1]	
MILIEUX DE FIXATION POSSIBLES	***Formol**** *à 10% (solution tamponnée)*	***Acheminement rapide :*** ***compresses*** *humides (soluté isotonique)*	***Formol**** *à 10%* *ou* *Milieu de* ***Michel ****** *ou* ***Congélation***	***Congélation***	*Congélation*
	(Liquide de ***Bouin ****)*	***Acheminement plus long*** *:* ***milieu*** *adapté ou utilisation* ***écouvillon*** *stérile*		***Formol*** *à 10% (solution tamponnée)*	*Mélange de* ***glutaraldéhyde, paraformal-déhyde*** *+ parfois d'acide tannique* ***
INFORMATIONS SUPPLE-MENTAIRES	*Volume du fixateur 10 fois supérieur à celle du prélèvement*	*Manipulation totalement stérile*	*Préserve la structure immunologique de la peau*	*Choix selon la demande du laboratoire*	

[1] : pour ces techniques, il est nécessaire de contacter le laboratoire avant

* Le formol à 10% reste le fixateur le plus utilisé. Il permet une étude morphologique correcte sur des prélèvements dont l'épaisseur est supérieure à 1 cm. Les protéines sont préservées, c'est cette propriété qui rend possibles certains immunomarquages (sur coupes incluses en paraffine).

Les avantages de la fixation au formol sont nombreux : la conservation des tissus est prolongée (par rapport au liquide de Bouin qui nécessite un acheminement dans les 24 heures puisque le prélèvement durcit très rapidement) et les utilisations sont larges (autorisant de nombreuses techniques complémentaires telles que la plupart des méthodes d'immunohistochimie et d'histochimie).

Cependant, le temps de fixation est relativement long (12 à 24 heures). Ce liquide est transparent d'où le risque non-négligeable de le confondre avec d'autres solutés (eau, Ringer

Lactate, etc.). Il faut prendre des précautions lors d'expédition par temps froid. En effet, le formol gèle dès -11°C. Enfin, précisons que le formol est caustique.

** Le liquide de Bouin est de moins en moins utilisé. Il s'agit d'un mélange d'acide picrique et d'acide acétique. Il permet une analyse morphologique de bonne qualité mais empêche toute biologie moléculaire et durcit fortement les prélèvements. Le prélèvement doit être de petite taille, d'épaisseur inférieur à 1 cm et acheminé dans les 24 heures qui suivent la biopsie au laboratoire.
En revanche, ses avantages sont : une action rapide (quelques heures suffisent pour avoir une fixation de qualité), une couleur jaune caractéristique (permettant son identification rapide) et la possibilité d'études morphologiques de bonne qualité.
Attention, au-delà de 24 heures de fixation, les tissus durcissent et de nombreuses études de biologies moléculaires sont rendues impossibles par ce liquide.

*** Le glutaraldéhyde, le paraformaldéhyde et l'acide tannique, utilisés pour la microscopie électronique, nécessitent un acheminement rapide au laboratoire. Le risque est de créer une « surfixation » détériorant l'ultrastructure du prélèvement. L'utilisation de ces fixateurs nécessite un rinçage.
L'immersion doit absolument être effectuée immédiatement, avant même la section. Les pièces fixées au glutaraldéhyde ne peuvent excéder 1 mm de section. Les indications sont nombreuses (virologie, ultrastructure,…) mais la technique peut être coûteuse. Il est indispensable de s'adresser à un laboratoire de microscopie électronique et de le contacter avant de pratiquer la biopsie.

**** Le milieu de Michel est un milieu de fixation permettant un envoi sous quelques jours. La conservation peut se faire à température ambiante et permet une congélation à réception, autorisant toutes les techniques d'immunohistochimie et d'immunofluorescence. Il est donc, une fois encore, nécessaire de contacter le laboratoire avant de pratiquer la biopsie.
Le milieu de Michel est coûteux et sa durée de conservation est limitée.

La congélation est un moyen de fixation apprécié lorsqu'il s'agit d'effectuer un immuno-marquage ou des techniques de biologie moléculaires. Mais cette technique de conservation, à cause de ses contraintes, est incompatible avec l'exercice libéral. En effet,

l'idéal serait de congeler immédiatement après le prélèvement de la pièce de biopsie. Ceci, sur le terrain, est impossible.
Enveloppée dans une compresse imbibée de sérum physiologique et glissée dans un petit tube, il faut que l'acheminement au laboratoire soit possible en une à quelques heures maximum. Là, elle sera tout de suite congelée avec de l'azote liquide.
Souvent, les conditions environnementales rendent cette méthode difficilement réalisable en pratique. Dans ce cas, on immerge la pièce dans du liquide de Michel, conservé à + 4 °C, ayant été récupéré auprès du service d'histologie. L'acheminement au laboratoire peut alors être différé de quelques jours, et fait à température ambiante.

ii. Envoi, destination et usage du prélèvement

1. Expédition et transport du prélèvement

Rappelons rapidement l'importance du document d'accompagnement qui sera envoyé avec le prélèvement : sur celui-ci doivent figurer l'identité du client, du cheval et du vétérinaire, les commémoratifs, l'anamnèse ainsi qu'une description des symptômes et des lésions. Toutes les informations portées sur ce formulaire doivent servir à replacer l'histopathologie, qui a un rôle d'examen complémentaire, dans un contexte clinique.
Il est possible d'ajouter au colis un cliché photographique de la lésion, ce dernier permettant d'imager des explications souvent trop peu précises à elles seules. Attention, le cliché ne peut remplacer les informations littérales du document d'accompagnement.

Le paquet, composé du document d'accompagnement et d'un ou de plusieurs flacons de fixateur contenant le ou les prélèvements, est envoyé par la poste. Il est primordial de protéger le colis d'éventuels chocs pour le transport, afin que les pièces de biopsie ne soient pas endommagées et de s'assurer qu'aucun liquide ou matériel ne puisse être perdu durant l'acheminement.

Le destinataire du prélèvement sera un laboratoire spécialisé en histopathologie vétérinaire. Notons que la dermatopathologie est un domaine particulier de l'histopathologie. Le clinicien choisira donc un laboratoire d'analyse ayant, au sein de son équipe, un anatomopathologiste particulièrement compétent dans cette discipline ou encore un laboratoire travaillant en collaboration avec un dermatologue vétérinaire compétent.

2. Interprétation du prélèvement

Une fois acheminé au laboratoire, le prélèvement est pris en charge rapidement.
Si la congélation est nécessaire, elle sera faite immédiatement.

Ensuite, le laboratoire effectue les recoupes nécessaires à la fabrication des lames qui sont ensuite colorées puis examinées.
Pour cela, le prélèvement est déshydraté puis inclus en paraffine dans une cassette (moule en plastique). Le bloc est, ensuite, fixé dans un microtome qui le détaillera en rubans de 3 à 4 µm d'épaisseur. Les lamelles de paraffine ainsi réalisées sont déposées sur des lames.

En histologie, la coloration du prélèvement est indispensable. Il s'agit de la seconde manipulation effectuée par le laboratoire.
Choisie judicieusement, elle met en évidence des caractéristiques histologiques du fragment de peau étudié. Ainsi, les hypothèses diagnostiques émises par le clinicien guideront l'anatomopathologiste dans ses choix.
A lui d'avoir une bonne connaissance de la dermatopathologie, afin de savoir répondre à deux questions fondamentales :

- Quels éléments permettraient un diagnostic de certitude ? Ou du moins, d'en renforcer la suspicion ?
- Comment mettre en évidence ces éléments histologiques diagnostiques ?

Les colorations les plus utilisées sont l'hémalun-éosine ou l'hémalun-éosine-safran (HES). Certaines colorations plus spécifiques mettent en évidence des substances ou des

éléments tissulaires particuliers. Elles sont réalisées en fonction des renseignements cliniques fournis. Elles ne sont jamais effectuées systématiquement.

La plus grande partie de ces colorations sont regroupées dans le tableau ci-dessous *(Tableau 15)*, qui, de façon synthétique, mentionne leurs utilisations principales.

Tableau 14 : Principales colorations utilisées en histopathologie

	ELEMENT MIS EN EVIDENCE	COLORATION	SUSPICION CLINIQUE JUSTIFIANT LA COLORATION
Coloration usuelle	*Morphologie cellulaire*	*Hémalun-éosine*	***Lésions inflammatoires** et **tumorales** (diagnostic morphologique)*
		Hémalun-éosine-safran	*A associer aux colorations spéciales*
Coloration spéciale	*Bactéries*	*Coloration de Gram*	***Infections bactériennes** (caractérisation des bactéries)*
	Bactéries, champignons	*Coloration au Giemsa*	***Infections bactériennes** et **fongiques***
	Champignons	*Coloration de Grocott*	***Infections fongiques***
		Réaction à l'acide périodique et réactif de Schiff (PAS)	
	Calcification	*Coloration de Van Kossa*	***Calcinose***
	Fibrose	*Trichrome de Masson*	***Lésions du collagène***
	Fibres élastiques	*Orcéine*	***Sclérose*** ***Lésions des fibres élastiques***
	Hémosidérine	*Réactif de Perls*	***Saignements** (détection de la présence de sang)*
	Mastocytes	*Réaction PAS* *Bleu de toluidine*	***Mastocytome***
	Mélanine	*Coloration de Fontana-Masson*	***Mélanome***
	Mucines	*Bleu alcian*	***Mucinose cutanée***
	Mycobactéries	*Coloration de Ziehl-Nielsen*	***Mycobactériose***
	Spirochètes + Diverses bactéries	*Whartin-Starry*	***Infections bactériennes***
	Substance amyloïde	*Coloration au rouge congo (observation en lumière polarisée)*	***Amyloïdose***
		Coloration au violet de Paris	
		Thioflavine	

Le laboratoire communique les résultats de la lecture des lames en deux à trois jours, voire plus, selon les techniques, les colorations et les marquages utilisés. Les conclusions de son rapport ne constituent, le plus souvent, qu'une orientation diagnostique. Le diagnostic de certitude, parfois permis par l'examen histopathologique, n'est le plus souvent établi que par la confrontation anatomoclinique. Il est important de ne pas se limiter aux seules conclusions histopathologiques, mais de lire la totalité des informations portées sur le rapport et de les relier aux lésions cutanées observées.

Le rapport peut être seulement évocateur d'une dermatose précise ou encore totalement diagnostique. En revanche, il sera très rarement inutile : c'est alors la qualité du prélèvement qui sera souvent mis en cause (mauvaise technique de biopsie, mauvais choix des sites de prélèvement, nombre insuffisant de pièces biopsiées, altérations par le fixateur ou dommages lors du transport…).
On considère qu'une biopsie de bonne qualité mène, au minimum, à un diagnostic de compatibilité voire même à un diagnostic de certitude.

IV) PRECAUTIONS NECESSAIRES A LA REALISATION DE BIOPSIES : CARTOGRAPHIE DES STRUCTURES SOUS-CUTANEES A RESPECTER

De façon générale, le tissu sous-cutané superficiel du cheval présente, comme pour toutes les espèces, des réseaux vasculaires et nerveux, des tendons, voire des glandes... Il sera nécessaire, lors de la réalisation d'une biopsie cutanée de respecter ces structures afin d'éviter des complications plus ou moins graves.

a. Topographie sous-cutanée du cheval : structures à épargner lors de biopsies

Le derme et l'hypoderme du cheval sont richement vascularisés. Ces vaisseaux sont de très petits diamètres. Leur topographie est extrêmement variable d'un cheval à l'autre. La section malencontreuse de l'un de ces éléments n'entrainerait qu'un faible saignement de résolution rapide.
Par contre, ce sont les structures sous-cutanées superficielles (vaisseaux, nerfs et tendons) qui requièrent d'importantes précautions lors de la réalisation de biopsies cutanées.

En règle générale, c'est au niveau des extrémités des membres et de la face que ces structures sont les plus superficielles et les plus nombreuses. C'est donc dans ces régions anatomiques que les risques d'endommager les structures sous-cutanées fragiles sont les plus importants.
Selon les grands schémas d'organisation, les vaisseaux ou nerfs importants sont fréquemment trouvés en face ventrale et médiale.

Détaillons les schémas d'organisation généraux de chacun des systèmes cités précédemment, avant de présenter des planches anatomiques montrant le trajet de chacune de ces structures sous-cutanées superficielles.

Tout d'abord, le réseau veineux peut être scindé en deux parties : d'un côté les veines profondes et de l'autre les veines superficielles. Cependant, de nombreuses anastomoses existent entre ces deux organisations.
Les veines profondes sont, pour la grande majorité, satellites des artères en leur étant plus superficielles.
Les veines superficielles sont aussi dites « sous-cutanées ». Elles forment un réseau de vaisseaux aux diamètres hétérogènes. Les plus grosses sont fréquemment satellites de rameaux nerveux ; en revanche, elles n'ont pas toutes d'équivalent artériel. Elles sont facilement accessibles du vivant de l'animal : permettant observations et prélèvements. Cependant, cette caractéristique les rend aussi plus vulnérables lors de petits gestes chirurgicaux cutanés (comme les biopsies cutanées). Le grand nombre d'anastomoses entre vaisseaux superficiels et profonds confère au réseau veineux de grandes capacités d'adaptation en cas de ligature ou rupture d'un élément sous-cutané : les déficits de perfusion tissulaires seront aisément compensés.
La capacité volumique de ce réseau est quatre fois plus importante que celle du réseau artériel. La paroi de chaque veine superficielle est le plus souvent fine et dépressible et présente de petits rétrécissements annulaires (expressions de valvules internes). L'organisation de la paroi veineuse comporte trois tuniques : l'intima (dont la présence seule constitue la paroi des veinules post-capillaires), la média et l'adventice (plus développée et différenciée pour des vaisseaux plus gros). Notons que certaines veines sont totalement dépourvues de valvules (replis internes de la paroi) : veines pulmonaires, caves et périphériques de petit diamètre.

Le réseau artériel, ensuite, est organisé un peu différemment. La distribution du sang, dans chaque système, se fait par des branches irrégulièrement subdivisées et de plus en plus fines et nombreuses. Entre deux subdivisions, l'artère conserve son diamètre.
Ainsi, le calibre des artères superficielles sera faible. Les artères dites importantes, de plus gros calibres, seront situées plus profondément, ce qui leur confère une meilleure protection : elles sont logées au sein des cavités splanchniques ou des interstices musculaires.
En revanche, en certaines localisations, certaines artères d'importance moyenne peuvent cheminer superficiellement : dans le conjonctif sous-cutané. C'est le cas, principalement, au niveau des membres et de la face, où il est possible de les percevoir à la palpation (surtout si elles reposent sur un plancher résistant).
Contrairement aux veines, les artères présentent peu d'anastomoses entre elles.

Au repos, les artères sont circulaires. Leur paroi étant élastique, elles se plient volontiers à toutes les déformations créées lors du fonctionnement des organes. La structure de la paroi et son épaisseur peuvent varier selon la fonction assurée par l'artère. Selon le schéma classique, la paroi est épaisse, élastique et pluristratifiée : elle comporte une intima (constituée elle-même d'un endothélium, une couche sous-endothéliale et une membrane élastique interne), une média (dont l'épaisseur est très variable) et une adventice (plus épaisse dans les artères de moyen calibre, leur conférant motilité et résistance). Leur trajet est en général peu flexueux, presque rectiligne.

Enfin, l'organisation du réseau nerveux et le rôle des différents nerfs superficiels que nous évoquerons dans ce travail sont présentés plus loin, dans des tableaux permettant au praticien de comprendre et mesurer les conséquences d'une atteinte de tel ou tel rameau lors du geste chirurgical de biopsie cutanée.

Dans ce travail, nous avons volontairement choisi de ne pas présenter le système de drainage lymphatique comme une structure sensible nécessitant des précautions importantes lors de la réalisation de biopsies cutanées.
En effet, ce réseau présente une grande complexité et les anastomoses y sont très nombreuses au niveau du plan sous-cutané. La section d'un vaisseau ne présente ainsi aucune conséquence sur le drainage lymphatique de la zone concernée grâce à la compensation opérée par les structures environnantes.
En outre, s'il y a rupture de la paroi d'un élément, la fuite de liquide lymphatique ne sera que modérée puisque le débit de ces vaisseaux est bien plus faible que celui de la circulation sanguine.

Enfin, chez le cheval, certains tendons ou ligaments ont une localisation anatomique très superficielle, faisant d'eux (notamment au niveau des membres) des structures à épargner lors des biopsies cutanées. Les conséquences mécaniques d'une erreur méthodologique seraient très handicapantes pour un athlète tel qu'est le cheval.

Par la suite, cette étude topographique des structures sous-cutanées du cheval sera menée progressivement, détaillant chaque région anatomique, de la tête du cheval jusqu'à sa croupe.

i. La tête

Au niveau de la tête, les structures sous-cutanées fragiles à épargner absolument, lors de la réalisation de biopsies cutanées, sont principalement au nombre de deux :

- le nerf facial ainsi que ses deux rameaux : ventral et dorsal,
- le conduit parotidien dont le trajet est associé à celui des veines et artères faciales.

Le nerf facial et ses rameaux se localisent au niveau du tiers supérieur du plat de la joue, faisant saillie en surface à partir de la glande parotidienne. Il s'agit du nerf VII dont le rôle est principalement moteur. La bifurcation en deux rameaux distincts se fait globalement au niveau du quantus externe de l'œil. L'axe principal de la branche buccale dorsale du nerf facial est relativement parallèle à celui du chanfrein. En son extrémité distale, ce rameau passe sous le muscle zygomatique. Le rameau le plus ventral, lui, forme un angle d'environ 30° avec le rameau le plus dorsal. Ces nerfs sont responsables de la mimique puisqu'ils innervent les muscles superficiels de la face. De plus, ils sont rejoints par les rameaux sensitifs du nerf V. Endommager un des rameaux du nerf facial est à éviter absolument. Ainsi, il sera déconseillé de biopsier dans la zone délimitée caudalement par la glande parotidienne et dorsalement par l'arcade zygomatique.

Le conduit parotidien fait saillie caudalement à la joue, à mi-hauteur de la glande parotidienne et superficiellement à celle-ci. Son trajet suit ensuite l'ovale de la joue, contournant le bord ventral de la mandibule. Dans sa partie distale, le canal parotidien est à nouveau superficiel, remontant crânialement à la joue (en s'élevant au bord rostral du muscle masséter). Dans cette portion, le faisceau vasculaire facial (veine et artère) décrit un trajet assez semblable. Ensuite, le canal parotidien croise ces vaisseaux en profondeur qui, eux, continuent leur trajet jusqu'au quantus médial de l'œil en passant caudalement au foramen infra-orbitaire.

La veine faciale est un rameau de la veine jugulaire externe. Elle accompagne, en sous-cutané, l'artère du même nom en région infra-orbitaire, puis passe sous le muscle zygomatique et longe le bord rostral du muscle masséter. A cet endroit, la veine est logée exactement entre l'artère et le conduit parotidien qui la sépare du muscle masséter.

Les affluents superficiels de la veine faciale que l'on retrouve en surface sont, pour la plupart, satellites des artères portant le même nom :

- la veine angulaire de l'œil,
- la veine dorsale du nez,
- la veine latérale du nez (souvent double chez les équidés),
- la veine labiale supérieure,
- la veine angulaire de la bouche,
- la veine labiale inférieure,
- la veine transverse de la face.

Lorsque veine et artère faciales se séparent, la première reste superficielle et reçoit comme affluent la veine linguale alors que la seconde passe en profondeur de la glande mandibulaire.

L'artère faciale longe d'abord le tendon du muscle stylo-hyoïdien, elle devient superficielle en rejoignant la veine faciale au niveau des nœuds lymphatiques mandibulaires. Les deux vaisseaux ne sont alors séparés de la peau que par l'expansion faciale du platysma ou muscle peaucier du cou. Sur son trajet, elle émet :

- l'artère labiale inférieure,
- l'artère labiale supérieure (présentant de nombreuses variations inter individuelles),
- l'artère latérale du nez,
- l'artère dorsale du nez,
- l'artère angulaire de l'œil qui se distribue autour de l'angle médial de l'oeil.

Outre ces deux structures, d'autres veines et nerfs sont à préserver absolument.

Signalons en premier lieu les vaisseaux transverses de la face : artère et veine. L'artère est le rameau principal de l'artère temporale superficielle (naissant à deux centimètres de son origine). La veine est un des affluents de la veine faciale et reçoit la veine palpébrale inférieure latérale. Elle est satellite de l'artère et forme, dans sa partie moyenne, un sinus fusiforme dans l'épaisseur du muscle masséter.

Ensuite, quelques centimètres des rameaux massétériques (artériel et veineux) se trouvent aussi être très superficiels. Le rameau artériel quitte l'artère carotide externe au niveau du bord rostral du muscle stylo-hyoïdien en décrivant un angle obtus. Le second rameau est

veineux, satellite de l'artériel, il est un affluent de la veine maxillaire et présente de nombreuses anastomoses avec les veines du voisinage (dont la veine massétérique ventrale).

L'artère auriculaire caudale ainsi que la veine portant le même nom représentent des structures superficielles auxquelles le clinicien doit prêter attention lorsqu'il réalise une biopsie cutanée dans la région de l'oreille et de sa base. Le rameau artériel quitte l'artère carotide externe rostralement à l'insertion d'origine du muscle stylo-hyoïdien en décrivant un angle aigu. Il se retrouve sous-cutané après avoir traversé la glande parotide (pour laquelle il émet quelques subdivisions), le nerf facial ainsi que les muscles auriculaires caudaux.
La veine auriculaire caudale, elle, commence en face caudale à la base de l'auricule (prenant naissance par l'union de deux veines de cette structure). Par la suite, elle contourne caudalement cette structure pour rejoindre le bord caudal de la glande parotide puis la veine rétromandibulaire dont elle est un affluent.

La veine jugulaire externe est superficielle dans la plus grande partie de son trajet. Elle assure le drainage de la face, des régions externes du crâne ainsi que d'une partie de la région ventrale de l'encolure. Elle commence en haut de l'encolure, sur le côté de la région laryngée. Elle doit sa formation à deux racines qui se joignent à angle aigu :

- la veine linguo-faciale (ventrale et superficielle) qui fait suite à la veine faciale au-delà de la veine linguale. Elle est située directement sous la peau et le muscle cutané sur le côté du bord ventral de la glande mandibulaire, puis à la surface du muscle omo-hyoïdien. Elle longe le bord ventral de la glande parotide.
- la veine rétro-mandibulaire qui est plus dorsale que la précédente et qui s'enfonce ensuite sous la glande parotidienne.

Enfin, pour terminer la description des structures sous-cutanées délicates de la tête du cheval, il est nécessaire de citer le nerf grand auriculaire. Ce dernier est superposé à la glande parotidienne et remonte jusqu'à la base caudale de l'oreille, zone irriguée par l'artère auriculaire caudale. Il s'agit d'un nerf sensitif issu du rameau ventral du nerf cervical II.
Sur la *Figure 40*, dessin du plan superficiel de la tête du cheval, sont représentées deux autres structures nerveuses : le rameau cervical du nerf facial ainsi que le nerf transverse du cou (nerf mixte issu du rameau ventral du nerf cervical II).

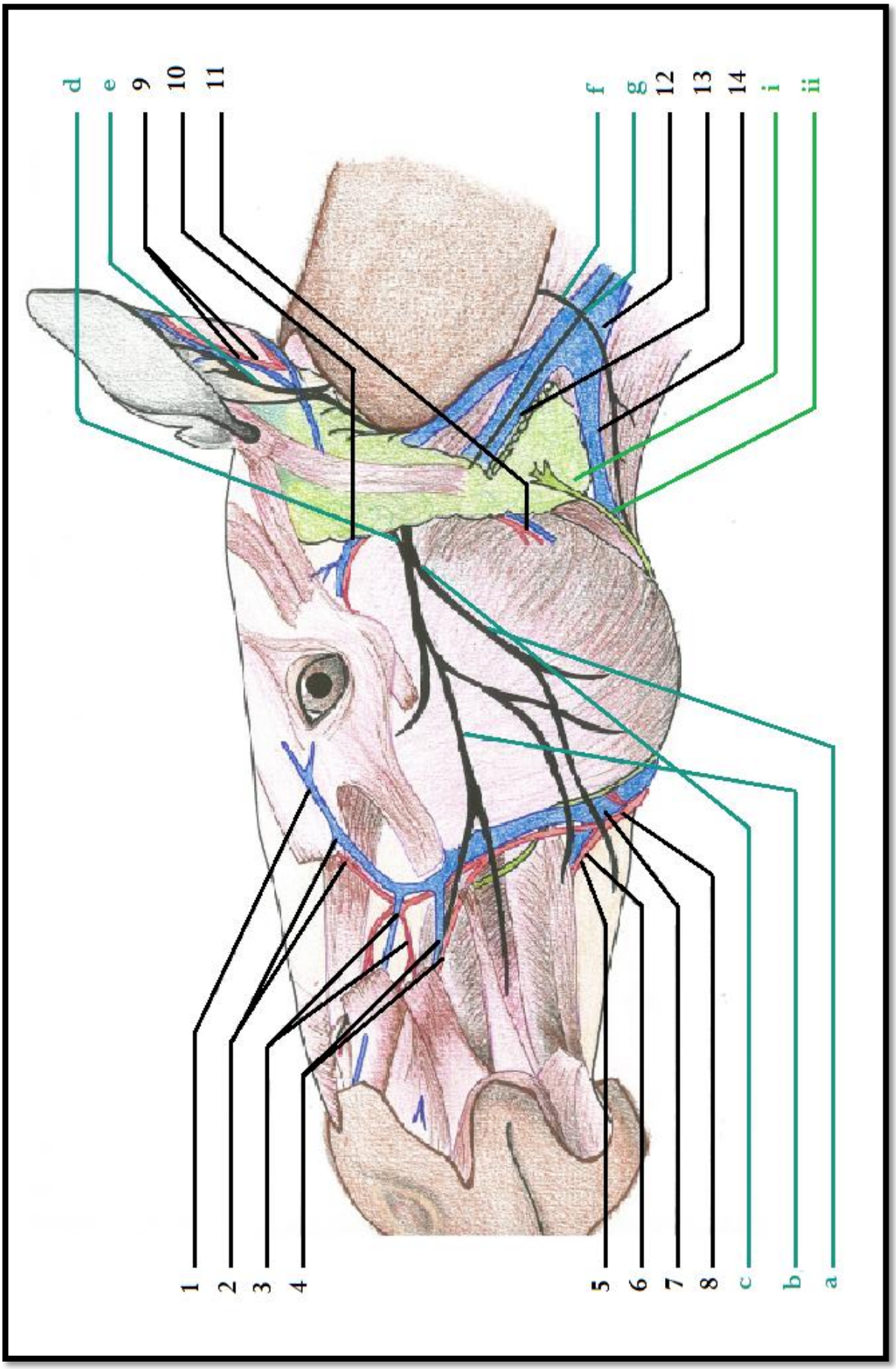
d
e
9
10
11
f
g
12
13
14
i
ii
1
2
3
4
5
6
7
8
c
b
a

1 : Artère et veine angulaires de l'œil

2 : Artère et veine dorsales du nez

3 : Artère et veine latérales du nez

4 : Artère et veine labiales supérieures

5 : Veine labiale inférieure

6 : Artère labiale inférieure

7 : Veine faciale

8 : Artère faciale

9 : Artère et veine auriculaires caudales

10 : Artère et veine transverses de la face

11 : Rameaux massétériques

12 : Veine jugulaire externe

13 : Veine rétro-mandibulaire

14 : Veine linguo-faciale

a : Rameau buccal ventral du nerf facial

b : Rameau buccal dorsal du nerf facial

c : Nerf facial

d : Nerf auriculo-temporal

e : Nerf grand-auriculaire

f : Nerf transverse du cou

g : Rameau cervical du nerf facial

i : Glande parotidienne

ii : Conduit parotidien

Figure 40 : Structures sous-cutanées de la tête du cheval

Tableau 15 : Rôles moteurs et sensitifs des nerfs superficiels de la tête du cheval

	Rôle moteur ***pour …***	***Rôle sensitif*** ***pour …***
Nerf facial (VII) : *Rameau buccal* *Rameau dorsal* *Rameau cervical*	- Muscles de la mimique : peauciers de la face, du nez, des lèvres, de l'oreille externe et des annexes de l'œil (excepté le releveur de la paupière supérieure) - Muscle de l'étrier (oreille moyenne) - Muscles de la déglutition	**Via les rameaux du nerf V (intermédiaire)** : - sensibilité gustative des 2/3 rostraux de la langue - fibres sensorielles pour de nombreuses zones (muqueuse du palais et du tympan, carrefour rhinopharyngé, conduit auditif externe)
Nerf grand auriculaire	/	Fibres sensorielles pour l'oreille (face latérale)
Nerf auriculo-temporal	/	Fibres sensorielles pour la joue (de la base de l'oreille à la lèvre)
Nerf transverse du cou	*Faible rôle moteur*	Fibres sensorielles pour l'auge et la gorge

ii. La cavité buccale

La cavité buccale présente, parfois, des lésions nécessitant une biopsie. La muqueuse étant fragile, richement vascularisée et innervée, les cliniciens hésitent souvent à biopsier. Pourtant, si les structures anatomiques superficielles sont bien repérées et que les précautions nécessaires sont prises, la langue, le palais ainsi que le plancher de la bouche ne représentent pas de zones pour lesquelles la biopsie est proscrite.

1. La langue

Il peut arriver de devoir biopsier la langue.
Cette pratique est réalisable facilement à condition de respecter les quelques structures à localisation très superficielle. Ces dernières se trouvent en face ventrale principalement, et ont une organisation symétrique par rapport à l'axe médian de cet organe.
Ainsi, en face dorsale, la biopsie pourra être envisagée sans risque : cette zone n'étant pas le siège de trajets de vaisseaux ou de nerfs importants.

En revanche, en face ventrale, il faut prêter attention à quelques structures superficielles fragiles et indispensables.

Tout d'abord, l'artère linguale et la veine du même nom, l'une étant satellite de l'autre. Leur trajet suit l'axe de la langue de parts et d'autres du frein de cette dernière. A l'apex de la langue, ces vaisseaux libèrent de nombreuses terminaisons vasculaires. La veine linguale fait suite à la veine profonde de la langue, à la base de celle-ci et draine les veines dorsales de la langue.

Une autre veine est très délicate et court sous la muqueuse de la face ventrale de la langue. Il s'agit de la veine superficielle ventrale de la langue, qui se poursuit en bordure du frein de la langue.

Le contingent nerveux de la langue est également menacé lors de la réalisation de biopsie en face ventrale de la langue. Il s'agit du nerf lingual, ramification du nerf mandibulaire (lui-même issu du nerf crânien V ou trijumeau). Ce dernier suit le trajet de l'artère et de la veine linguale dès la base de la langue, mais devient ensuite plus profond dans sa moitié rostrale. Ce nerf a principalement un rôle sensitif, mais il reçoit les rameaux communicants du nerf hypoglosse (XII) dont l'information est principalement motrice.

2. *Le palais*

Le palais est divisé en deux structures distinctes : palais mou et palais dur. Il est superficiellement richement vascularisé. En revanche, on ne retrouve pas de structures nerveuses fragiles et superficielles. Toute l'organisation sous-cutanée du palais est symétrique par rapport à son axe longitudinal médian.

Il est possible de mettre en évidence deux vaisseaux principaux : artère et veine palatines majeures.

L'artère s'engage dans le canal palatin puis atteint le palais dur. Son trajet est défini par la forme de l'os palatin dans lequel est inscrit le sillon palatin, siège de l'artère. Lorsqu'elle atteint l'extrémité du sillon, au niveau de la fissure palatine, elle s'anastomose avec celle du côté opposé. Tout le long de son trajet, elle émet de nombreux petits rameaux se distribuant dans toute la région du palais dur.

La veine est beaucoup plus courte que l'artère, ne l'accompagnant pas dans le canal palatin majeur. Elle draine le palais mou ainsi que le plexus veineux palatin, siégeant dans le palais dur. Il s'agit d'un réseau dense de petits vaisseaux, conférant au palais dur une vascularisation très riche.

Aucune autre structure veineuse importante n'est présente dans le palais mou car il est drainé par des affluents palatins de la veine maxillaire (chez le cheval, on ne retrouve pas de veine palatine mineure).

La muqueuse du palais dur est bien plus adhérente au plan sous-jacent (l'os alvéolaire) que celle du palais mou. Les biopsies y sont donc plus complexes à réaliser. La muqueuse du palais mou est, elle, plus souple et, par conséquent, serait plus facile à prélever si sa localisation ne la rendait pas si difficile d'accès.

3. La face dorsale de la mandibule

Les structures superficielles (vascularisation et innervation) du plancher de la bouche suivent une organisation symétrique par rapport à l'axe médian de cette surface, dont le frein de la langue fait partie intégrante.

L'artère sublinguale, tout d'abord, irrigue la face dorsale de la mandibule. Le drainage est ensuite effectué par la veine du même nom.
L'artère est une subdivision de l'artère faciale et, en fin de cheminement, affleure la face dorsale de la mandibule au niveau de la symphyse mandibulaire en longeant la glande sublinguale et le frein de la langue.
La veine sublinguale aboutit à la veine linguale. Elle suit un trajet assez semblable à celui de l'artère sublinguale, longeant elle aussi le frein de la langue et la glande sublinguale.
A ces deux précédentes structures est associé le nerf sublingual, dont le trajet suit celui de l'artère et de la veine du même nom.

Une dernière structure s'ajoute aux précédentes : la glande sublinguale. Il faut absolument veiller à la repérer, afin de la préserver et de situer le trajet des artère, veine et nerf sublinguaux. Cette glande est paire, elle est la plus petite des glandes salivaires, située en arrière du frein de la langue, sur le côté de celle-ci.
Elle se trouve immédiatement sous la muqueuse buccale. En surface, sous la langue, on aperçoit une crête mamelonnée sur laquelle s'abouchent les canaux excréteurs de cette glande.

Ainsi, il est conseillé d'éviter de biopsier près de l'axe médian de la face dorsale de la mandibule.

Tableau 16 : Rôles moteurs et sensitifs des nerfs superficiels de la cavité buccale du cheval

	ROLE MOTEUR POUR …	ROLE SENSITIF POUR …
NERF LINGUAL	La langue *(Afférences motrices du nef hypoglosse)*	Sensibilité générale de la langue *(rejoint par le VII bis : sensibilité gustative des 2/3 rostraux de la langue)*
NERF SUBLINGUAL	Fibres orthosympathiques pour la glande sublinguale *(sécrétion de salive en petite quantité et visqueuse)*	/

iii. L'encolure

La structure sous-cutanée que le clinicien doit principalement prendre en compte, lorsqu'il réalise une biopsie cutanée au niveau de l'encolure, est la veine jugulaire externe *(Figure 41)*.

Cette dernière est le vaisseau le plus volumineux du cou. Elle prend naissance, superficiellement et latéralement à la hauteur du larynx, par la jonction de ses deux racines :

- veine linguo-faciale,
- veine rétromandibulaire.

Elle est située sous la peau et le muscle cutané du cou. Elle est donc très superficielle et peut facilement être endommagée lors d'une pratique peu précautionneuse de la biopsie cutanée.

En surface, elle est croisée par les rameaux cutanés des nerfs cervicaux (II à V).

Elle est logée, sur presque toute sa longueur, dans le sillon jugulaire formé par les muscles sterno-céphalique et brachio-céphalique qui sont quasiment parallèles. En bas de l'encolure, cependant, la veine jugulaire externe devient plus profonde, s'insérant sous le muscle brachio-céphalique, elle n'est alors plus une menace pour le clinicien voulant effectuer une biopsie.

Les deux veines jugulaires externes (droite et gauche) se rejoignent en un tronc bijugulaire très court formant une racine à la veine cave crâniale.

La gouttière jugulaire (dès l'angle de la mandibule) forme ainsi l'unique zone à éviter lors de la réalisation de biopsie cutanée au niveau de l'encolure. Chez le cheval, contrairement aux autres espèces (dont carnivores domestiques), la peau du cou n'est pas lâche, elle est sous tension. Il sera donc difficile d'effectuer la manipulation classiquement indiquée lorsqu'une biopsie cutanée à ce niveau est nécessaire : tirer la peau vers le haut, afin que la zone d'intérêt se retrouve en regard du muscle brachio-céphalique (dorsalement à la gouttière jugulaire).

En région ventrale de l'encolure, la trachée peut être plus ou moins superficielle avec une grande variabilité interindividuelle. Le cartilage de la trachée peut ainsi être endommagé lors de réalisation de biopsie cutanée en partie ventrale de l'encolure. C'est d'autant plus le cas si le clinicien opère en zone très crâniale.
Dans certains cas, les anneaux trachéaux seront palpables très facilement, dans d'autres cas les muscles (dont sterno-céphalique et sphincter du cou) seront très développés et protègent presque totalement la trachée.

Enfin, les structures nerveuses que l'on trouve en surface de l'encolure sont principalement les rameaux cutanés des nerfs cervicaux. Ces derniers ont un rôle sensitif principalement *(Figure 42)*. Le rôle moteur que chaque nerf a pour les mouvements de l'encolure est lié au rôle moteur des autres nerfs. Ainsi la section involontaire, lors d'une biopsie cutanée, bien que dommageable, n'aura donc pas de conséquences catastrophiques puisque les autres fibres motrices doivent pouvoir pallier à la disparition de ce message nerveux.
La répartition de ces rameaux se fait en deux groupes, de façon métamérique :

- dorsalement, on retrouve les rameaux de C3 à C8,
- ventralement, il y a les rameaux de C3 à C6.

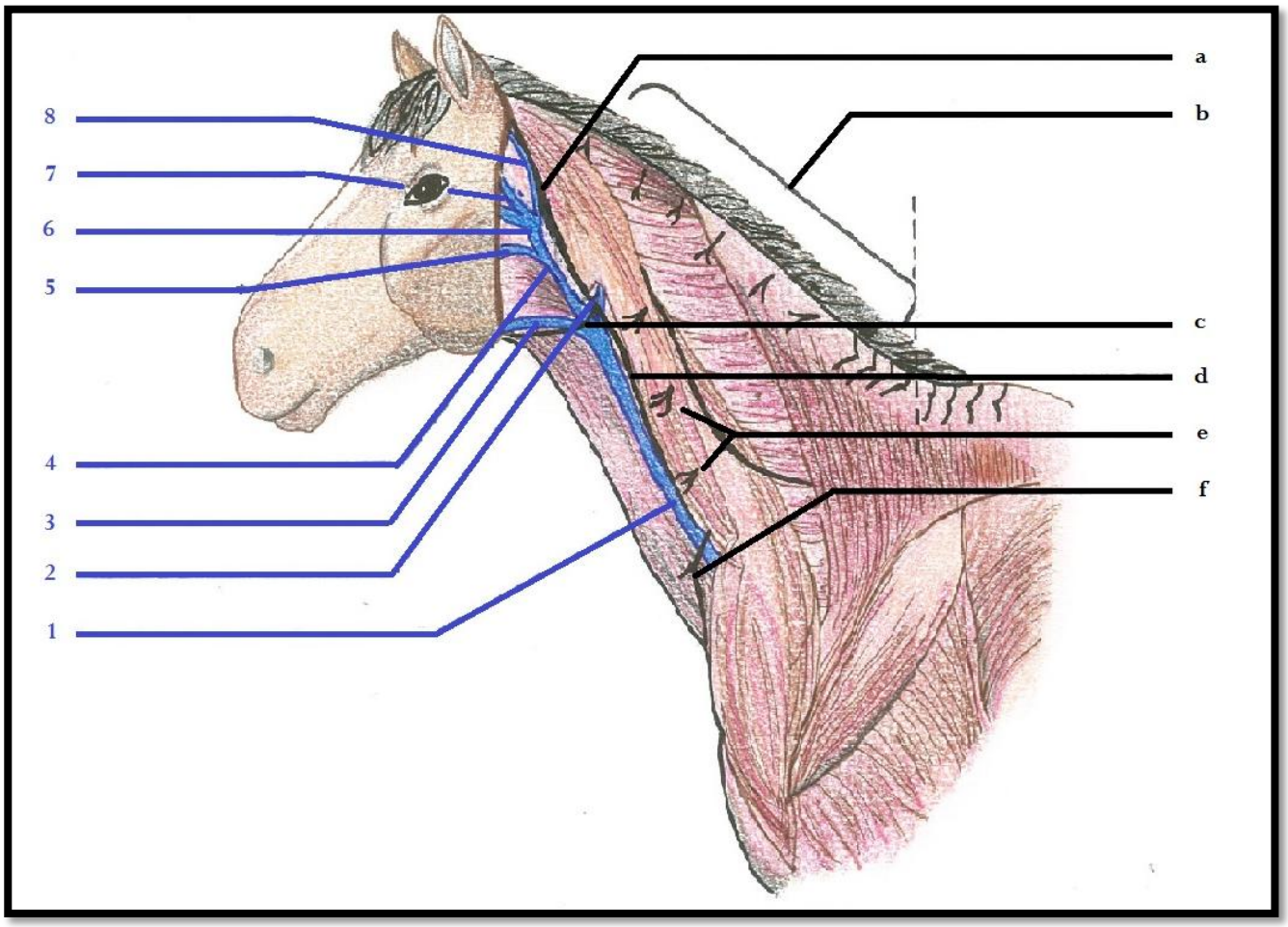

1 : Veine jugulaire externe

2 : Veine occipitale

3 : Veine linguo-faciale

4 : Veine rétromandibulaire

5 : Rameau massétérique

6 : Veine maxillaire

7 : Veine temporale superficielle

8 : Veine auriculaire caudale

a : Nerf grand auriculaire

b : Rameaux dorsaux de C3 à C8

c : Nerf transverse du cou

d : Branche dorsale du nerf accessoire

e : Rameaux ventraux de C3 à C6

f : Nerf supra-scapulaire

Figure 41 : Structures sous-cutanées de l'encolure du cheval

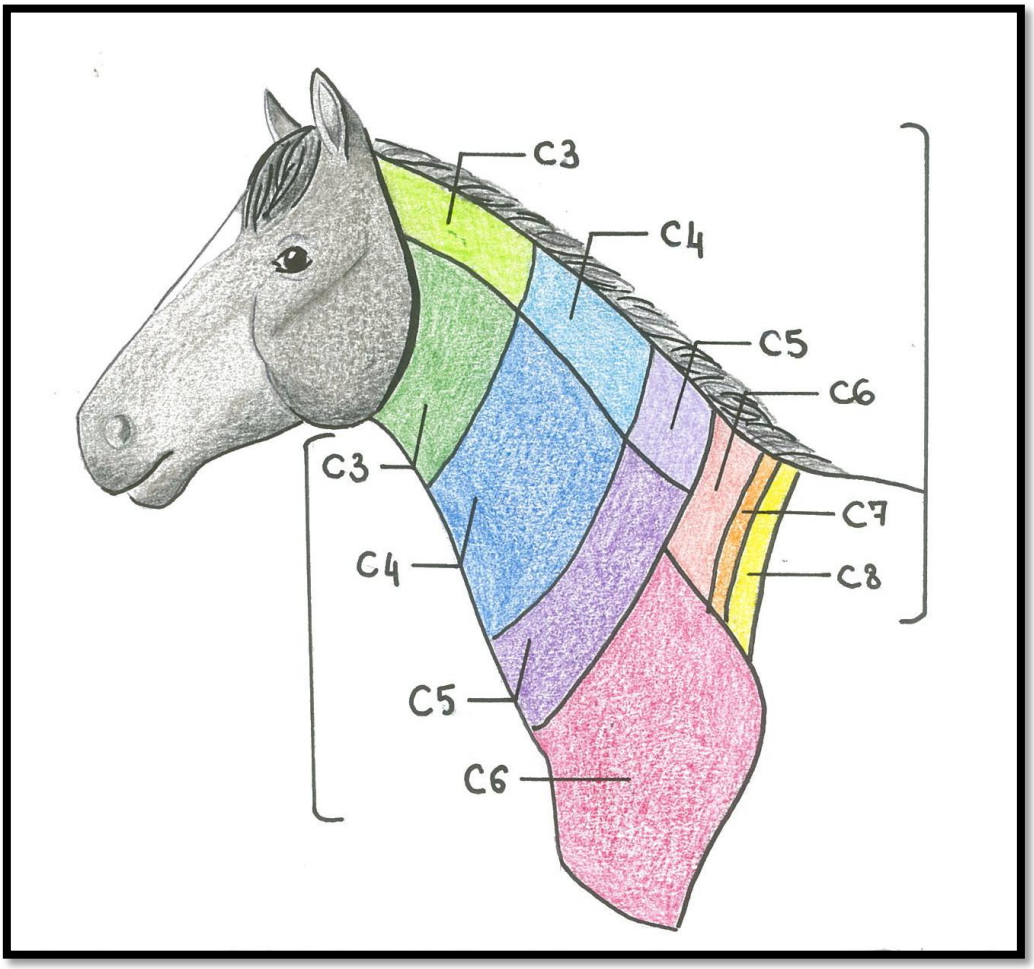

Figure 42 : Topographie sensitive de l'encolure du cheval

Les rôles respectifs de chacun des nerfs présents au niveau de l'encolure du cheval sont regroupés dans le tableau qui suit *(Tableau 18)*. La connaissance de ces informations est nécessaire pour une bonne compréhension des risques inhérents à la section de l'une de ces ramifications nerveuses.

Tableau 17 : Rôles moteurs et sensitifs des nerfs superficiels de l'encolure du cheval

	ROLE MOTEUR	ROLE SENSITIF
NERF GRAND AURICULAIRE	/	Fibres sensorielles pour l'oreille (face latérale)
NERF TRANSVERSE DU COU	*Faible rôle moteur*	Fibres sensorielles pour l'auge et la gorge
RAMEAUX DORSAUX DE C3 A C8	Rôle moteur dans l'extension du cou (muscles cervicaux dorsaux)	Fibres sensorielles pour la région cervicale dorsale jusqu'au garrot
RAMEAUX VENTRAUX DE C3 A C6	Rôle moteur dans la flexion du cou (muscles cervicaux moyens et ventraux)	Fibres sensorielles pour la région cervicale moyenne et ventrale jusqu'à la pointe de l'épaule
BRANCHE DORSALE DU NERF ACCESSOIRE	Rôle moteur pour les muscles : sterno-cléido-mastoïdien et trapèze	/
NERF SUPRA-SCAPULAIRE	Rôle moteur pour les muscles : supra-épineux et infra-épineux	/

Notons que léser le nerf accessoire ou le nerf supra-scapulaire pourrait avoir de graves conséquences. Cependant, ces deux nerfs ne sont superficiels que dans la région jugulaire. Cette région fait déjà l'objet d'une attention particulière du fait des autres structures délicates présentes dans cette région.

iv. Le tronc

Le tronc du cheval peut être biopsié dans sa presque totalité sans prendre trop de précautions. Les structures sous-cutanées délicates sont en effet peu nombreuses *(Figures 43)*.

Il faudra principalement, et uniquement, éviter la zone ventrale du tronc en regard de la veine thoracique superficielle ainsi que du nerf thoracique latéral. Ces derniers sont paires et se retrouvent ainsi de chaque côté du tronc du cheval, ventralement.
La veine thoracique superficielle aboutit à la veine thoraco-dorsale puis à la veine axillaire. Elle draine les plans cutanés du flanc et de l'hypochondre, longeant la limite du muscle oblique externe, puis s'engage entre le bras et la paroi thoracique.

Le nerf thoracique latéral suit un trajet crânio-caudal à partir du plexus brachial. Il innerve le muscle cutané du tronc ainsi que la peau du thorax et de l'abdomen en région ventrale. Il a donc un rôle à la fois moteur (muscle cutané) et sensitif (peau), il est issu de C8.
En regard de la partie caudale de la scapula se situe le nerf intercostobrachial.

Le reste du tronc ne présente aucune structure à risque lors de la biopsie cutanée.
On retrouve seulement quelques rameaux nerveux dont le rôle est exclusivement sensitif :

- rameaux cutanés dorsaux des nerfs thoraciques dont la répartition est métamérique (de T 1 à T18),
- rameaux cutanés dorsaux des nerfs lombaires de L1 à L6 (même schéma de répartition),
- rameaux cutanés dorsaux des nerfs sacraux de S1 à S5 (même schéma de répartition),
- rameaux ventraux des nerfs spinaux thoraciques latéraux de T6 à T18 (même schéma de répartition),
- rameaux ventraux des nerfs spinaux lombaires latéraux : L1 et L2 nommés nerf ilio-inguinal et ilio-hypogastrique.

Le rôle exclusivement sensitif de ces nerfs les rend moins délicats lors d'une biopsie cutanée *(Tableau 19)*. En effet, au niveau du tronc comme au niveau de l'encolure, et contrairement à la cavité buccale, le dommage créé lors de la détérioration d'un nerf sensitif est pratiquement insignifiant.

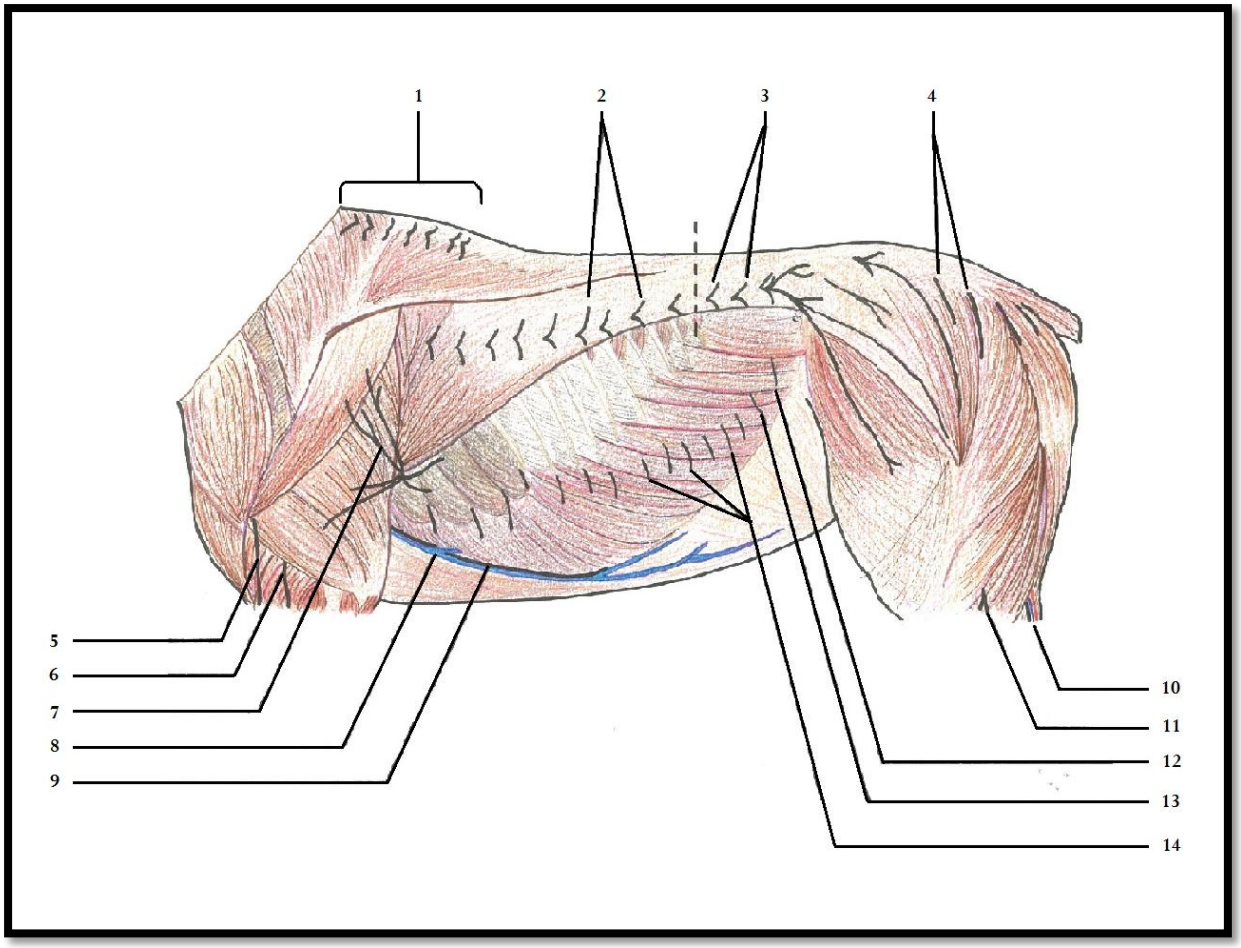

1 *: Premiers rameaux cutanés dorsaux des nerfs thoraciques*

2 *: Seconde partie des rameaux cutanés dorsaux des nerfs thoraciques (jusqu'à T18)*

3 *: Rameaux cutanés dorsaux des nerfs lombaires de L1 à L6*

4 *: Rameaux cutanés dorsaux des nerfs sacrés de S1 à S5*

5 *: Branche cutanée crâniale du nerf axillaire*

6 *: Branche superficielle du nerf radial*

7 *: Nerf intercostobrachial*

8 *: Veine thoracique superficielle*

9 *: Nerf thoracique latéral*

10 *: Branche cutanée caudale du nerf saphène*

11 : *Branche cutanée latérale du nerf saphène*

12 *: Nerf ilio-inguinal*

13 *: Nerf ilio-hypogastrique*

14 *: Rameaux ventraux des nerfs spinaux thoraciques latéraux de T6 à T18*

Figure 43 : Structures sous-cutanées du tronc du cheval

Tableau 18 : Rôles moteurs et sensitifs des nerfs superficiels de l'encolure du cheval

	ROLE MOTEUR	ROLE SENSITIF
RAMEAUX CUTANES DORSAUX DES NERFS : THORACIQUES, LOMBAIRES ET SACRES	/	Fibres sensitives pour la région dorsale du tronc
BRANCHE CUTANEE CRANIALE DU NERF AXILLAIRE	/	Fibres sensitives pour la face caudale du membre thoracique
BRANCHE SUPERFICIELLE DU NERF RADIAL	/	Fibres sensitives pour la face caudale du membre (et jusqu'au doigt)
NERF INTERCOSTOBRACHIAL	Rôle moteur pour le muscle cutané omo-brachial	Fibres sensitives pour la face latérale de l'épaule
NERF THORACIQUE LATERAL	Rôle moteur pour le muscle cutané du tronc	Fibres sensitives pour les parois latérales du thorax et de l'abdomen
BRANCHES CUTANEES DU NERF SAPHENE	/	Fibres sensitives pour le membre pelvien en face médiale (grasset et canon)
RAMEAUX VENTRAUX DES NERFS SPINAUX THORACIQUES LATERAUX DE T6 A T18		Fibres sensitives pour la région latérale et ventrale du tronc

v. Le membre thoracique

L'organisation générale des membres est telle que les structures sous-cutanées les plus importantes sont principalement médiales et se trouvent être particulièrement nombreuses et superficielles en région distale.

La concentration de ces structures délicates aux extrémités distales des membres complique grandement la réalisation de biopsie.
En effet, cette région anatomique présente plusieurs inconvénients pour ce geste technique :

- grande quantité de structures anatomiques sous-cutanées fragiles (vasculaires, nerveuses ou ligamentaires et tendineuses), compliquant le choix du site de biopsie et augmentant considérablement le nombre de précautions à prendre,
- peau extrêmement tendue, rendant la reconstruction chirurgicale très délicate voire impossible,
- zone en contact permanent avec les salissures du sol (boue, fumier,…), augmentant le risque de surinfections après la réalisation d'une biopsie (sachant que, d'après le point précédent, la reconstruction chirurgicale n'est souvent pas envisageable),
- zone la plus fréquemment atteinte par des affections dermatologiques, nécessitant souvent des biopsies dont la réalisation est complexe (d'après les arguments cités précédemment).

1. Face latérale

Latéralement, peu de vaisseaux se trouvent superficiels. En effet, les vaisseaux de la face latérale de l'épaule et du bras sont logés sous ou entre les muscles. Ces derniers sont très développés chez cette espèce dont les individus sont souvent de véritables athlètes. Le deltoïde, le cléïdo-brachial ou encore le biceps brachial sont effectivement proéminents en comparaison aux autres espèces.

Pour l'ensemble bras/avant-bras, seuls les vaisseaux interosseux crâniaux (artère et veine) logés entre l'extenseur latéral digital et l'extenseur commun des doigts sont présents en surface. On les retrouve en partie distale de l'avant-bras.

En revanche, on retrouve de rares rameaux nerveux dont le diamètre est faible :

- nerf cutané crânial de l'avant-bras (aussi appelé rameau cutané antébrachial crânial du nerf axillaire),
- nerf cutané latéral de l'avant-bras (aussi appelé branche superficielle du nerf radial et ses deux rameaux cutanés antébrachiaux latéraux),
- nerf cutané caudal de l'avant-bras (aussi appelé rameau cutané antébrachial caudal issu du nerf ulnaire).

L'ensemble de ces structures est présenté sur la planche anatomique suivante *(Figure 44)*.

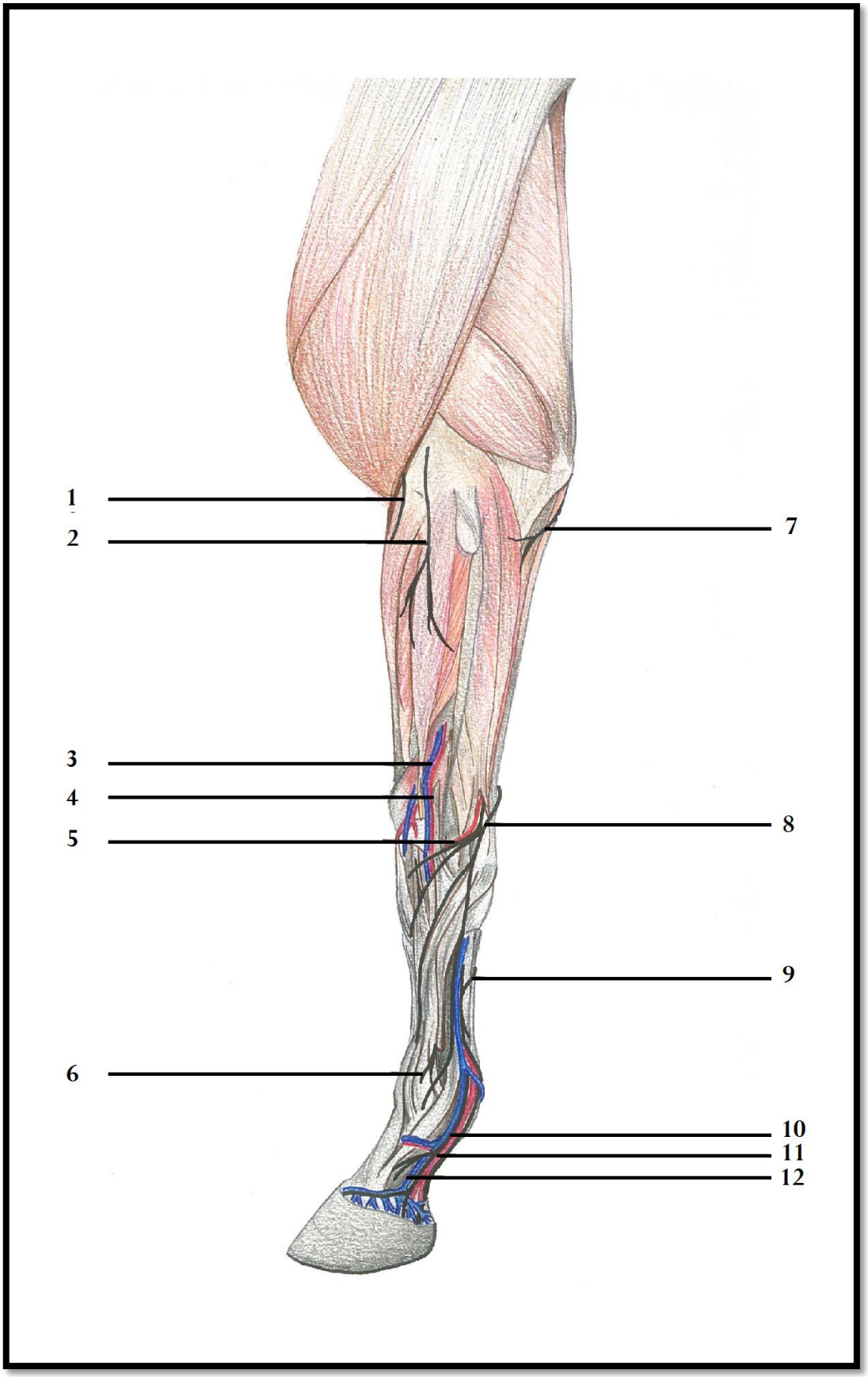
1
2
3
4
5
6
7
8
9
10
11
12

1 : Nerf cutané crânial de l'avant-bras

2 : Nerf cutané latéral de l'avant-bras

3 : Veine crâniale interosseuse

4 : Artère crâniale interosseuse

5 : Branche carpienne dorsale de l'artère ulnaire

6 : Nerf métacarpien palmaire latéral

7 : Nerf cutané caudal de l'avant-bras

8 : Branche dorsale du nerf ulnaire

9 : Anastomose des nerfs digitaux communs plantaires

10 : Nerf digitale propre palmaire latérale

11 : Artère digitale propre palmaire latérale

12 : Veine digitale propre palmaire latérale

Figure 44 : Structures sous-cutanées vasculaires et nerveuses du membre thoracique, face latérale

En partie distale du membre thoracique, on retrouve plus de structures superficielles qu'en partie proximale *(Figure 45)*.

On note la présence d'un réseau vasculaire assez dense avec notamment :

- l'artère digitale commune dorsale III, descendant le long de la face latérale du canon en lui étant centrale et superficielle jusqu'au tiers distal de celui-ci,
- l'artère digitale commune palmaire III, superficielle uniquement sur quelques centimètres, dans le tiers distal du canon, accolée au nerf palmaire latéral,
- l'artère digitale propre palmaire latérale associée à la veine du même nom constituent les vaisseaux les plus importants du membre distal : logés entre le muscle interosseux (plus crânial) et le tendon fléchisseur profond du doigt,
- les rameaux artériels issus de l'artère digitale propre palmaire latérale nommés rameaux dorsaux de la phalange proximale, qui s'étendent dorsalement au niveau du pâturon,
- les rameaux artériels également issus de l'artère digitale propre palmaire latérale nommés rameaux dorsaux de la phalange intermédiaire, qui s'étendent dorsalement à la deuxième phalange,
- les rameaux veineux qui se joignent pour former la veine digitale propre palmaire latérale sont nombreux :
    - rameaux dorsaux de la phalange proximale : les plus dorsaux,
    - rameaux dorsaux de la phalange intermédiaire : les plus crâniaux, plus distaux que les précédents,
    - veines coronales : plus distales et palmaires que les précédents,
    - veine du torus digital.

Pour le réseau nerveux de la partie distale du membre, on distingue trois structures différentes.

Tout d'abord, proximalement et palmairement à l'articulation du carpe, on trouve le rameau dorsal du nerf ulnaire. Il s'étend distalement et crânialement jusqu'à l'extrémité proximo-palmaire de l'os métacarpien rudimentaire IV.

Dans la région distale du membre thoracique, on trouve également le nerf digital commun palmaire qui, associé à l'artère et la veine métacarpienne palmaire III, forme un pôle neuro-vasculaire. Un rameau issu de ce premier nerf communique avec le nerf palmaire médial. Il s'agit du rameau communiquant.

Enfin, proximalement au boulet, le nerf commun palmaire se subdivise en deux rameaux : nerf digital propre palmaire latéral dorsal et nerf digital propre palmaire latéral palmaire. Ces deux banches encadrent l'artère digitale propre palmaire latérale jusqu'en partie distale du pâturon.

Rappelons qu'en partie distale du membre certaines structures ligamentaires et tendineuses sont importantes à prendre en compte et à connaître lors de la réalisation d'une biopsie. Il s'agit notamment du :

- tendon fléchisseur superficiel du doigt,
- tendon fléchisseur superficiel du doigt,
- *manica flexoria,*
- tendon du muscle extenseur dorsal du doigt.

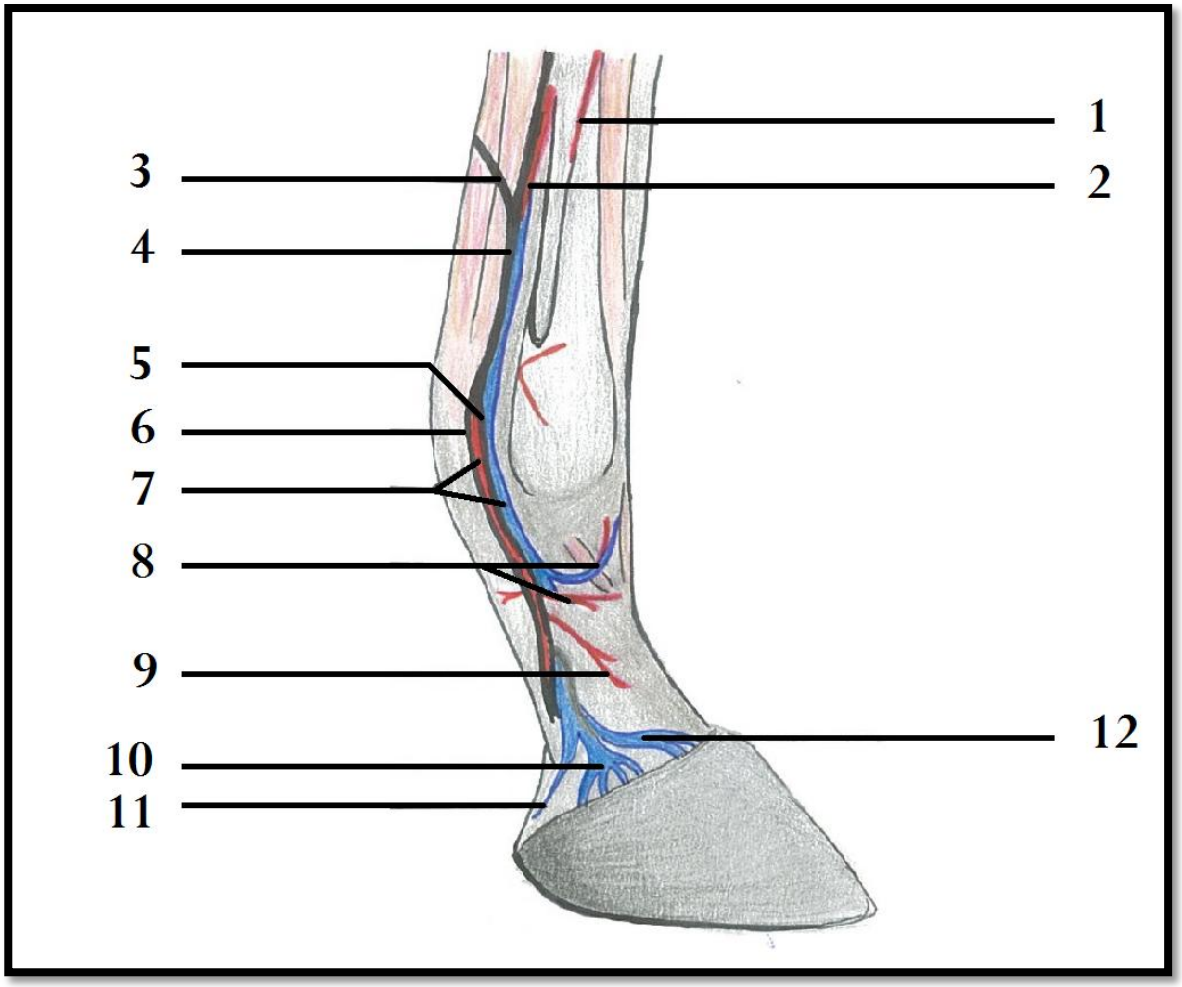

1 : Artère digitale commune dorsale III

2 : Artère digitale commune palmaire III

3 : Anastomose des nerfs digitaux communs palmaires

4 : Nerf digital commun palmaire

5 : Nerf digital propre palmaire latéral : rameau dorsal

6 : Nerf digital propre palmaire latéral : rameau palmaire

7 : Artère digitale propre palmaire latérale et veine digitale propre palmaire latérale

8 : Rameaux dorsaux de la phalange proximale

9 : Rameaux artériels dorsaux de la phalange intermédiaire

10 : Veines coronales

11 : Veine du torus digital

12 : Rameaux veineux dorsaux de la phalange intermédiaire

Figure 45 : Structures sous-cutanées du membre thoracique distal, face latérale

2. *Face crâniale/dorsale*

En face crâniale de l'avant-bras, on localise principalement la veine céphalique au niveau du plan superficiel du membre thoracique. Cette dernière descend le long du membre en étant très crâniale proximalement puis de plus en plus médiale distalement. La veine céphalique se divise à mi-hauteur de l'avant-bras pour faire naître la veine céphalique accessoire qui, au niveau du carpe, donne elle-même deux rameaux dont le rameau dorsal du carpe.
A cette veine, s'ajoute le rameau cutané médial de l'avant-bras (ou antébrachial médial) issu du nerf musculo-cutané. Son rôle est exclusivement sensitif pour l'avant-bras. Ainsi que de très petits rameaux issus du nerf axillaire et regroupés sous le nom de nerf cutané crânial de l'avant-bras (ou antébrachial crânial).
Ces structures sont présentées dans les planches anatomiques montrant les vues médiales et latérales du membre thoracique *(Figures 44 à 47)*.

Au niveau du paturon et du boulet, il est possible de repérer les extrémités des rameaux vasculaires (artériels et veineux) présents sur les faces latérales et médiales :

- rameaux cutanés des artères et veines digitales palmaires communes,
- rameaux dorsaux de la phalange proximale.

Les rameaux médiaux progressent plus crânialement que les rameaux latéraux.

3. *Face médiale*

La face médiale du membre thoracique présente des vaisseaux et nerfs superficiels importants en plus grande quantité qu'en face latérale *(Figure 46)*.

On trouve principalement la veine céphalique ainsi que la veine céphalique accessoire qui descendent toutes deux le long de l'avant-bras. La seconde est issue de la première. Elles sont toutes deux crâniales dans la partie proximale de l'avant-bras. Distalement, la veine céphalique devient plus caudale.
Au niveau du carpe, la veine céphalique devient la veine radiale. Cette dernière est associée à une artère du même nom qui ne devient superficielle qu'à cette hauteur.

L'innervation superficielle de la face médiale de l'avant-bras est réduite à une seule structure se divisant en plusieurs rameaux. Il s'agit du nerf cutané médial de l'avant-bras, issu du nerf musculocutané. Ses rameaux longent les veines céphaliques.

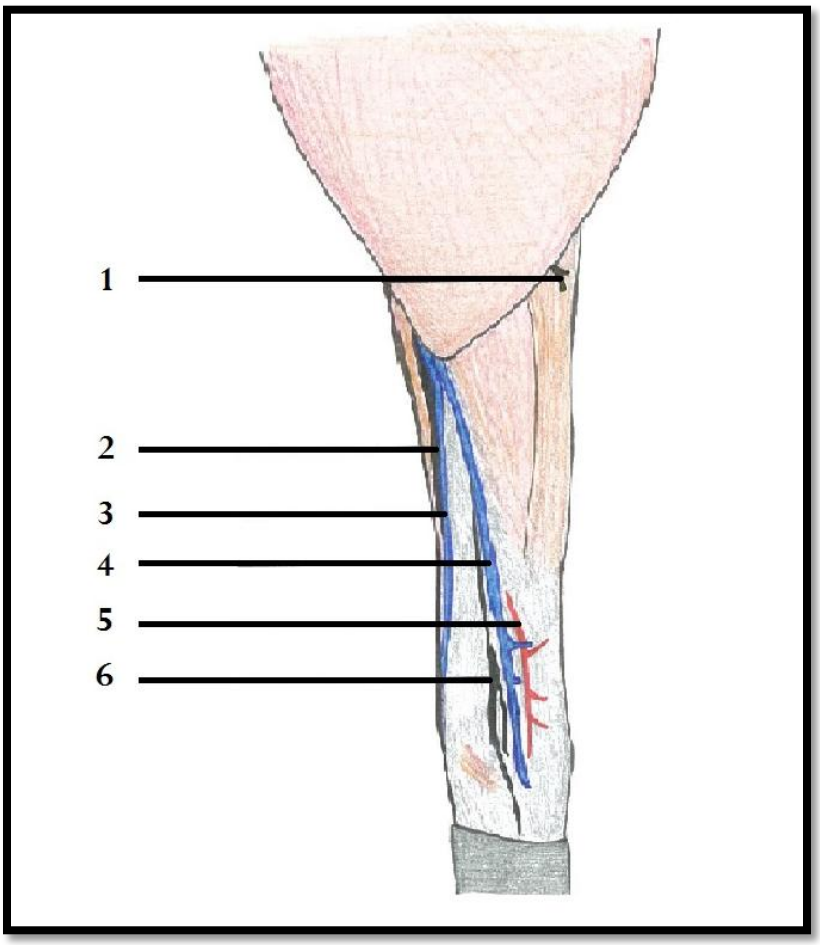

1 : Rameau cutané caudal de l'avant-bars

2 : Rameau cutané médial de l'avant-bras

3 : Veine céphalique accessoire

4 : Veine céphalique

5 : Artère radiale

6 : Rameau cutané antébrachial médial du nerf musculocutané

7 : Veine radiale

Figure 46 : Structures sous-cutanées vasculaires et nerveuses du membe thoacique en face médiale

On trouve l'artère digitale commune palmaire II qui s'insère entre la veine du même nom et le nerf palmaire médial.

De ce dernier part, à mi-hauteur du canon, le rameau communiquant (ou anastomose des nerfs digitaux communs palmaires) que l'on a précédemment décrit en face latérale.

Distalement au boulet, le nerf digital commun palmaire II se divise en deux rameaux :

- rameau dorsal du nerf digital commun palmaire médial,
- rameau palmaire du nerf digital commun palmaire médial.

Au niveau du boulet, les artères et veines digitales propres médiales longent le nerf digital commun palmaire II qui est, lui, plus crânial.

Au niveau du pâturon, différents rameaux se rejoignent pour former la veine digitale médiale :

- rameaux dorsaux de la phalange proximale, les plus proximaux,
- rameaux dorsaux de la phalange intermédiaire : les plus dorsaux, plus distaux que les précédents,
- veines coronales : plus distales et palmaires que les précédents,
- veine du torus digital.

L'artère digitale propre médiale descend entre les deux rameaux du nerf digital propre palmaire médial. D'autres petits rameaux issus de cette artère qui se subdivise sont présents au niveau de la partie crâniale du pâturon. Il s'agit des rameaux dorsaux de la phalange proximale et de la phalange intermédiaire.

L'ensemble de ces structures *(Figure 47)* est donc assez semblable à l'organisation de la face latérale du membre. Cependant, contrairement à cette dernière, on observe la fine artère métacarpienne dorsale II dont partent plusieurs petites collatérales courtes.

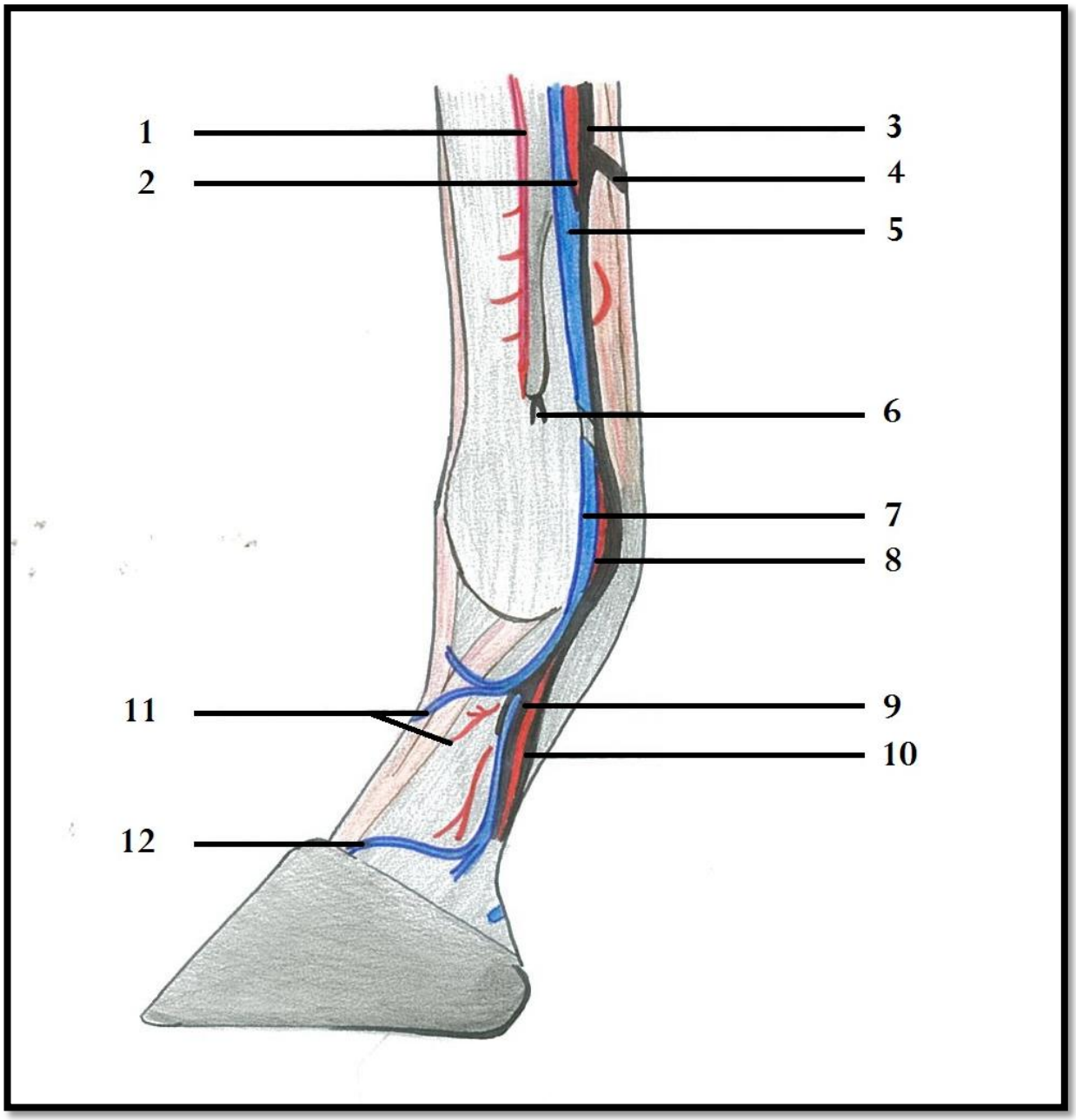
1
2
3
4
5
6
7
8
9
10
11
12

1 *: Artère digitale commune dorsale II*

2 *: Artère digitale commune palmaire II*

3 *: Nerf digital commun palmaire II*

4 *: Anastomose des nerfs digitaux communs palmaires*

5 *: Veine digitale commune palmaire II*

6 *: Nerf métacarpien palmaire médial*

7 *: Veine digitale propre médiale*

8 *: Artère digitale propre médiale*

9 *: Nerf digital propre palmaire médial : rameau dorsal*

10 *: Nerf digital propre palmaire latéral : rameau palmaire*

11 *: Rameaux dorsaux de la phalange proximale*

12 : *Veines coronales*

Figure 47 : Structures sous-cutanées vasculaires et nerveuses du canon, du paturon et du pied en face médiale

4. Face caudale/palmaire

En face caudale du membre, on retrouve les structures décrites précédemment au niveau distal de l'avant-bras :

- le rameau dorsal du nerf ulnaire, latéralement au carpe,
- les artères et veines radiales ainsi que le nerf cutané médial de l'avant-bras, médialement au carpe.

Au niveau du canon, du boulet et du pâturon, on retrouve l'organisation quasiment symétrique de la partie palmaire de la face latérale par rapport à la partie palmaire de la face médiale *(Figure 48)*.

1 *: Artère digitale commune dorsale II*

2 *: Anastomose des nerfs digitaux communs palmaires*

3 *: Artère digitale commune dorsale III*

4 *: Veine digitale propre palmaire médiale*

5 *: Nerf digital propre palmaire médial : rameau dorsal*

6 *: Nerf digital propre palmaire médial : rameau palmaire*

7 *: Artère digitale propre médiale*

8 *: Rameaux dorsaux de la phalange proximale*

9 *: Veine digitale propre palmaire latérale*

10 *: Nerf digital propre palmaire latéral : rameau dorsal*

11 *: Nerf digital propre palmaire latéral : rameau palmaire*

12 *: Artère digitale propre latérale*

13 *: Nerf digital propre palmaire médial : rameau palmaire*

14 *: Nerf digital propre palmaire latéral : rameau palmaire*

15 *: Artère et veine du torus digital*

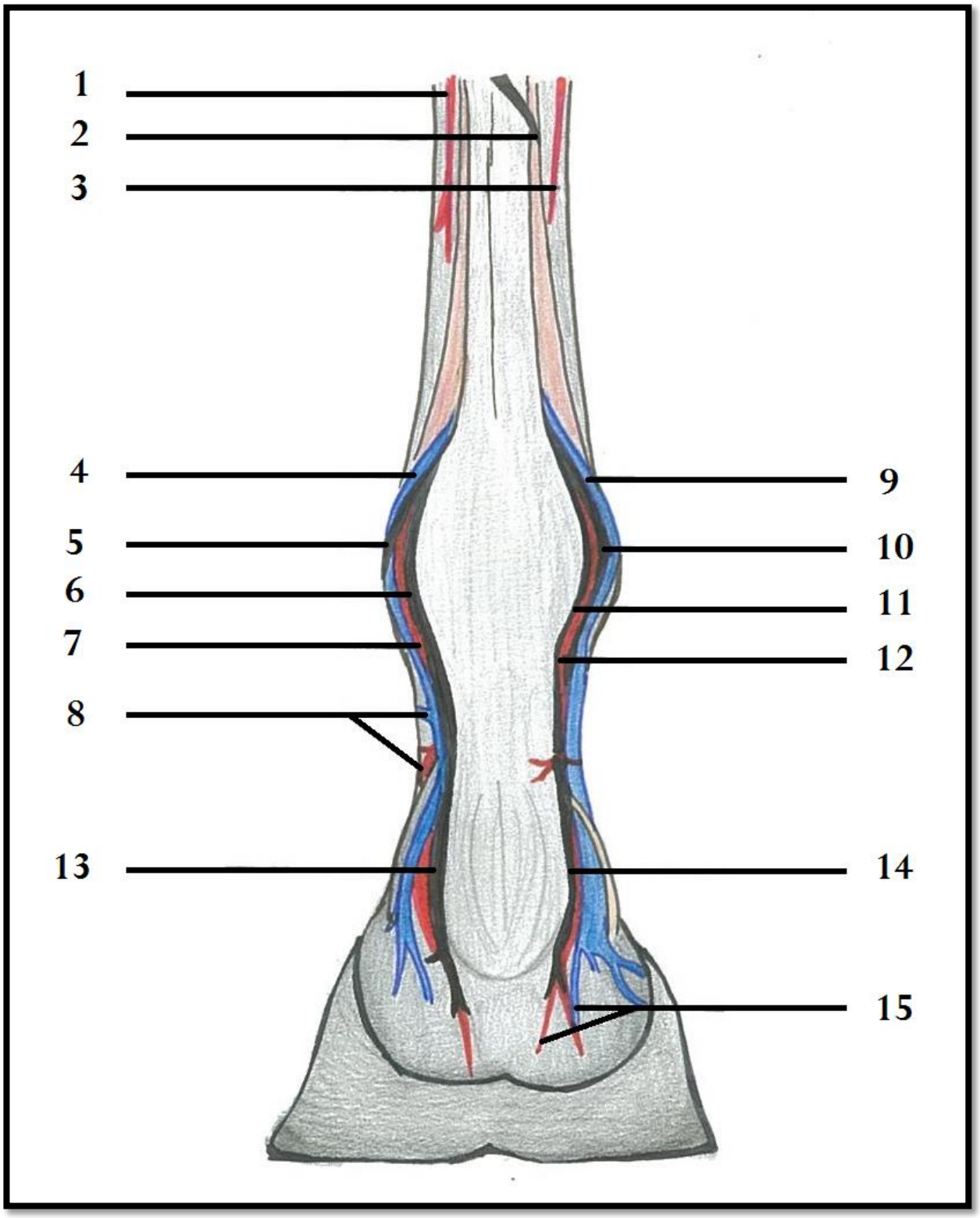

Figure 48 : Structures sous-cutanées vasculaires et nerveuses du membre thoracique distal en face palmaire

Tableau 19 : Rôles moteurs et sensitifs des nerfs superficiels du membre thoracique du cheval

	ROLE MOTEUR	ROLE SENSITIF
NERF ULNAIRE	Fibres motrices pour les muscles fléchisseurs	Fibres sensitives pour la région cutanée latérale
BRANCHE CUTANEE CRANIALE DE L'AVANT-BRAS	/	Fibres sensitives pour la face caudale du membre thoracique
NERF CUTANE LATERAL DE L'AVANT-BRAS	/	Fibres sensitives pour la face caudale du membre (et jusqu'au doigt)
NERF DIGITAL COMMUN PALMAIRE LATERAL	/	Fibres sensitives pour le pied (partie postérieure du pied et articulation de l'os naviculaire)
NERF DIGITAL COMMUN PALMAIRE MEDIAL		
NERF MUSCULOCUTANE	Fibres motrices pour la flexion du coude (muscle biceps brachial)	Fibres sensitives pour la face latérale du membre distal

vi. Les membres pelviens

L'organisation des structures vasculaires et nerveuses sous-cutanées du membre pelvien est assez similaire à celle du membre thoracique, surtout dans sa partie distale (canon, boulet et pâturon).

Le sang qui provient du pied est en quasi-totalité drainé par les veines superficielles de la jambe. Elles sont toujours au nombre de deux : veine saphène médiale et une latérale. De nombreuses anastomoses sont présentes entre ce réseau vasculaire superficiel et le réseau profond.

1. Face latérale

Proximalement à la cuisse, on trouve de nombreux rameaux cutanés nerveux dont le rôle est principalement sensitif :

- rameaux cutanés latéraux dorsaux des nerfs moyens et caudaux,
- rameaux du nerf cutané sural latéral, issu du nerf fibulaire,
- rameaux du nerf cutané sural caudal, issu du nerf tibial.

Plus crânialement, on trouve aussi les rameaux nerveux déjà présentés dans le chapitre des structures cutanées du tronc :

- rameaux cutanés latéraux dorsaux des nerfs cluniaux crâniaux,
- rameaux ventraux des nerfs spinaux lombaires latéraux : L1 et L2 nommés nerf ilio-inguinal et ilio-hypogastrique.

Seule une petite section de la veine saphène latérale est visible dans cette région. Elle longe le nerf cutané sural caudal.

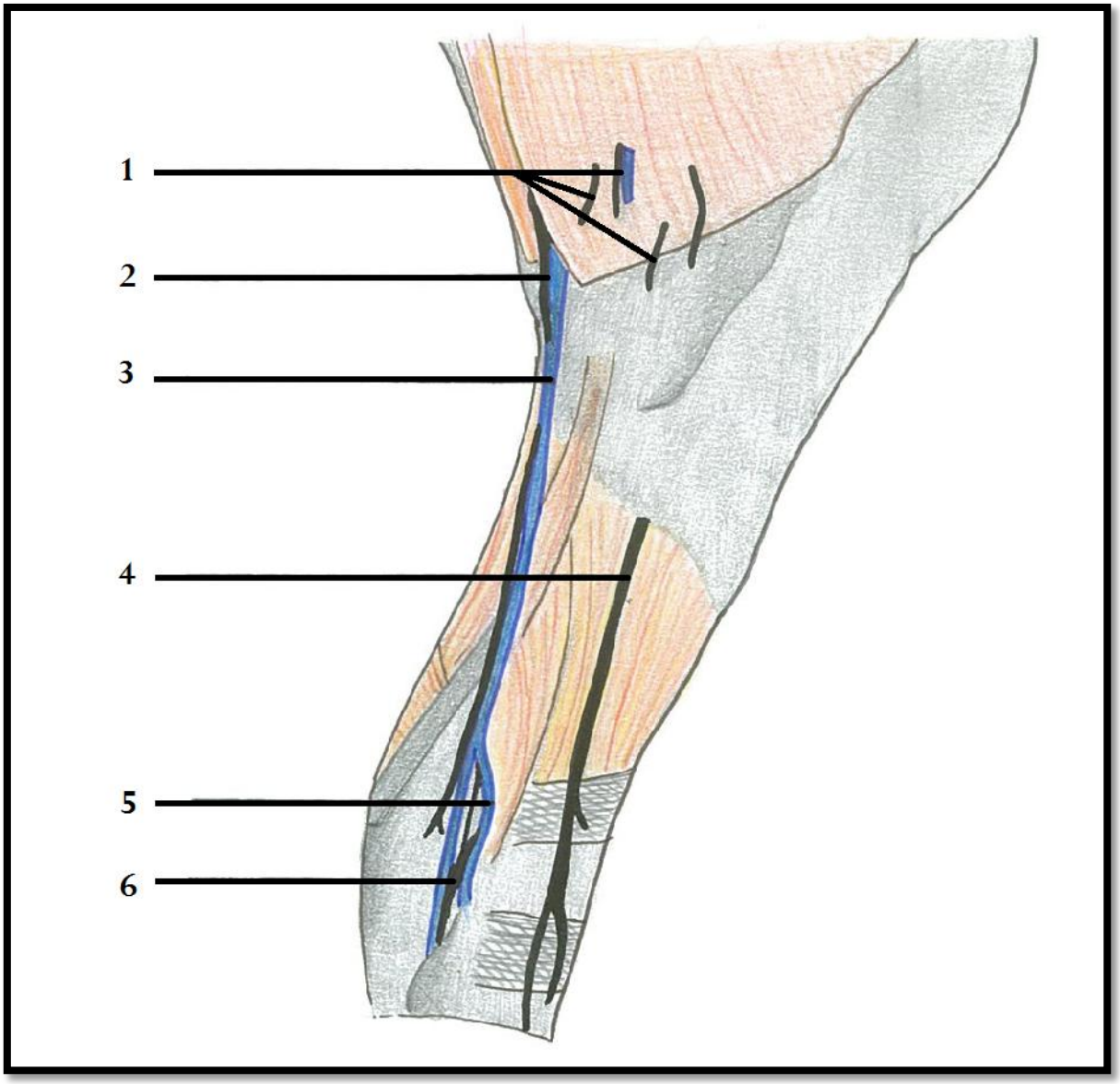

1 : Nerf cutané sural latéral

2 : Nerf cutané sural caudal

3 : Veine saphène latérale

4 : Nerf fibulaire superficiel

5 : Veine tibiale caudale

6 : Nerf tibial

Figure 49 : Structures sous-cutanées vasculaires et nerveuses de la jambe en face latérale

Plus distalement, les structures de la face latérale de la cuisse sont plus complexes. On retrouve des nerfs ainsi que plusieurs structures vasculaires.

Le nerf fibulaire commun qui se divise en :

- une branche profonde, se prolongeant sous le muscle long extenseur du doigt, qui peut réapparaitre en surface (plus distalement, juste au-dessus du retinaculum crural des extenseurs) où il est associé à l'artère et la veine crâniale du tibia,
- une branche superficielle, elle-même subdivisée (dont une branche cutanée).

Le nerf cutané sural caudal, déjà décrit plus haut, se prolonge caudalement à la face latérale de la cuisse. Son trajet est également emprunté par la veine saphène latérale.

Ensuite, au niveau du jarret, on retrouve la branche cutanée du nerf fibulaire superficiel. Le tendon du muscle long extenseur du doigt et le tendon du muscle latéral extenseur du doigt sont très superficiels.

On a également de très nombreux petits rameaux vasculaires cutanés au niveau du tarse et du canon, dont

- les rameaux cutanés de l'artère tibiale crâniale et de la veine du même nom,
- les rameaux cutanés de l'artère plantaire latérale.

Crânialement au canon, en face latérale, on observe un pôle neuro-vasculaire avec le nerf digital commun dorsal III, associé à l'artère et à la veine du même nom.

Une structure assez semblable est visible plus caudalement. Elle comprend l'artère, la veine et le nerf digital commun plantaire latéral. Ce dernier présente, comme sur le membre antérieur, une anastomose avec le nerf digital commun plantaire médial (son homologue sur l'autre face). Au niveau du pâturon, le nerf digital commun plantaire latéral se divise en deux rameaux (dorsal et plantaire). Il prend alors le nom de nerf digital propre plantaire latéral.

Entre ces deux rameaux, est logée l'artère digitale propre plantaire latérale. La veine du même nom suit le trajet du rameau dorsal du nerf digital commun plantaire latéral.

Les rameaux veineux qui se joignent pour former la veine digitale propre plantaire latérale sont nombreux :

- rameaux dorsaux de la phalange proximale : les plus dorsaux,
- rameaux dorsaux de la phalange intermédiaire : les plus crâniaux, plus distaux que les précédents,
- veines coronales : plus distales et plantaires que les précédents,
- veine du torus digital.

Une dernière structure est visible dans le tiers distal du canon, en face latérale. Il s'agit du nerf digital commun dorsal III, issu du nerf fibulaire profond.

Rappelons qu'en partie distale du membre certaines structures ligamentaires et tendineuses sont importantes à prendre en compte et à connaître lors de la réalisation d'une biopsie. Il s'agit notamment du :

- tendon fléchisseur superficiel du doigt,
- tendon fléchisseur superficiel du doigt,
- ligament plantaire annulaire,
- extenseur long du doigt.

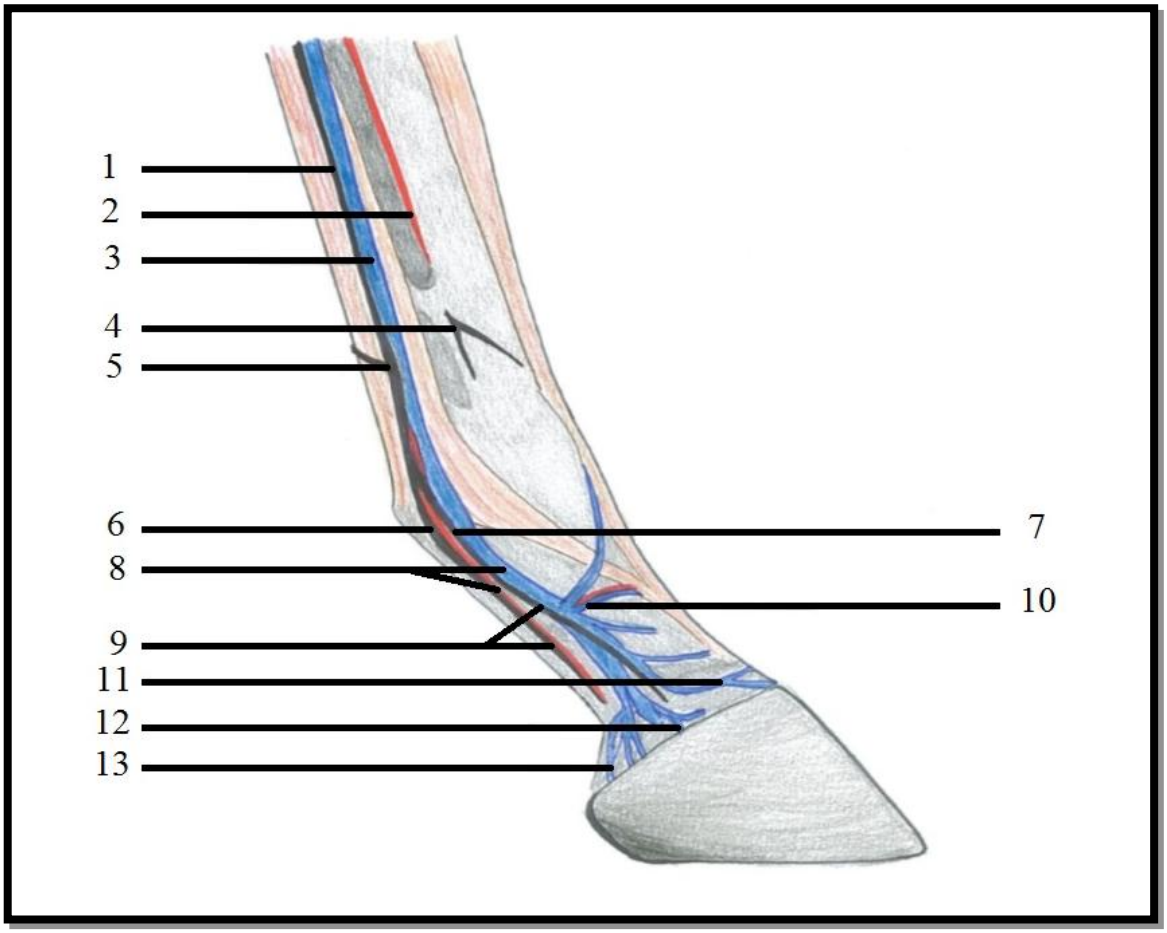

1 : Nerf digital commun plantaire III

2 : Artère digitale commune dorsale III

3 : Veine digitale commune plantaire III

4 : Nerf digital commun dorsal III

5 : Anastomose des nerfs digitaux communs plantaires

6 : Nerf digital propre plantaire latéral : rameau palmaire

7 : Nerf digital propre plantaire latéral : rameau dorsal

8 : Artère digitale propre latérale et veine digitale propre latérale

9 : Nerf digital propre plantaire latéral : rameau palmaire et rameau dorsal

10 : Rameaux artériels et veineux dorsaux de la phalange proximale

11 : Rameaux dorsaux de la phalange intermédiaire

12 : Veines coronales

13 : Veine du torus digital

Figure 50 : Structures sous-cutanées vasculaires et nerveuses du canon et du pied en face latérale

2. Face médiale

Les structures de la face médiale de la cuisse sont assez semblables aux structures visibles en face latérale *(Figure 51)*. On retrouve des nerfs ainsi que plusieurs structures vasculaires.

En face médiale, la veine saphène est formée par la réunion de son rameau caudal et de son rameau crânial. Accolée à cette veine, on trouve une artère du même nom : l'artère saphène.
On note deux structures nerveuses :

- les racines du nerf saphène,
- le nerf tibial.

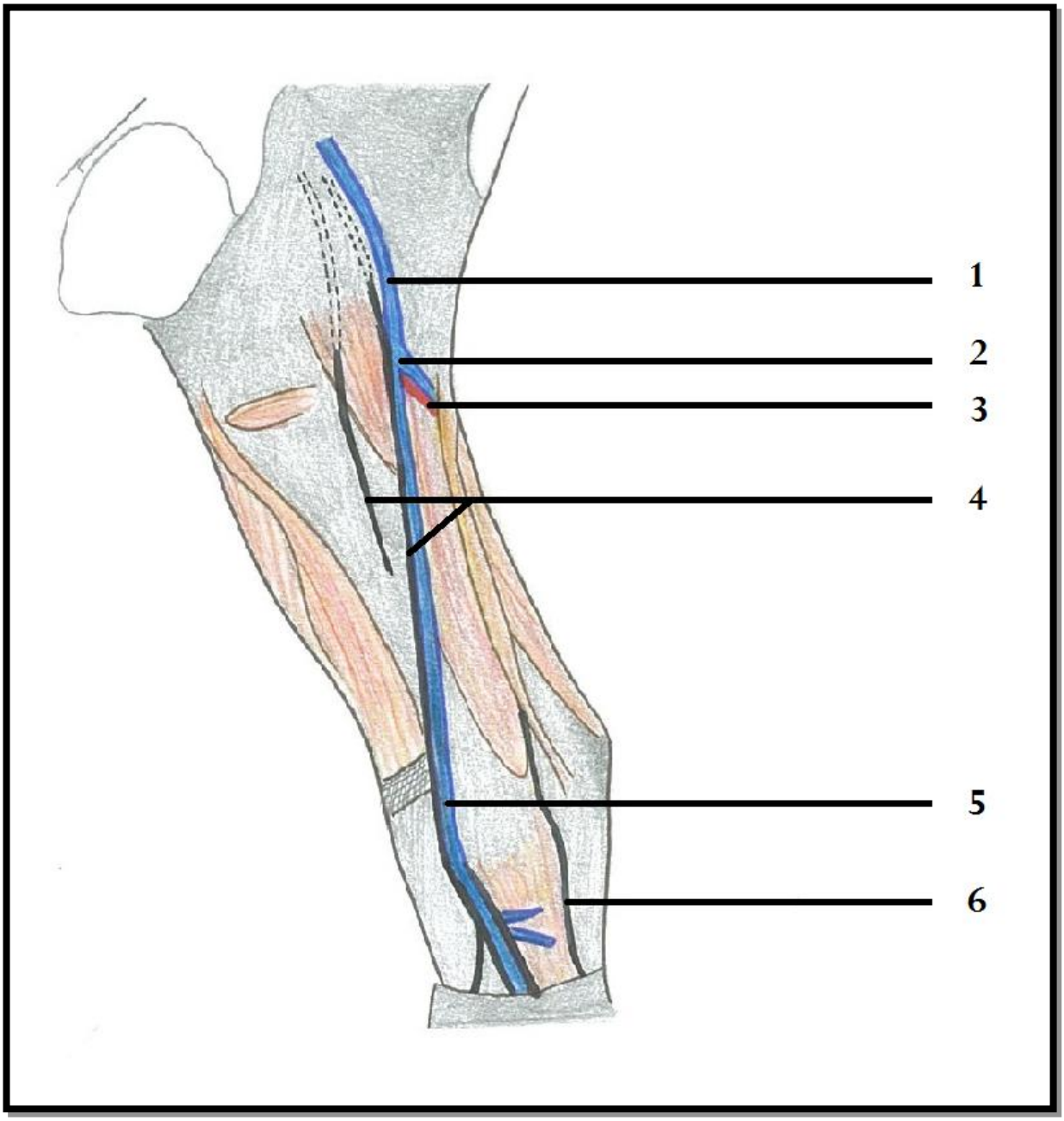

1 : Veine saphène médiale

2 : Racine caudale de la veine saphène médiale

3 : Artère saphène

4 : Nerf saphène et son rameau accessoire

5 : Racine crâniale de la veine saphène médiale

6 : Nerf tibial

Figure 51 : Structures sous-cutanées vasculaires et nerveuses de la cuisse en face médiale

Les structures veineuses de la face médiale du canon sont réduites à la veine digitale commune dorsale II, qui donne ensuite la veine digitale propre médiale.
Cette dernière, comme en face latérale, donne de nombreux petits rameaux innervant les phalanges proximale, intermédiaire et distale. Parmi eux, on a les rameaux dorsaux de la phalange proximale et de la phalange intermédiaire, les veines coronales et enfin la veine du torus digital.

La structure nerveuse la plus importante du canon, en face médiale, est le nerf digital commun dorsal III.

Associés à la veine digitale propre plantaire médiale, on trouve, comme en face latérale :

- le nerf digital commun plantaire médial qui se divise en deux branches : nerf digital commun plantaire médial crânial et caudal,
- l'anastomose des nerfs digitaux communs plantaires,
- l'artère digitale propre plantaire médiale qui donne de petits rameaux artériels (dont les rameaux dorsaux de la phalange proximale).

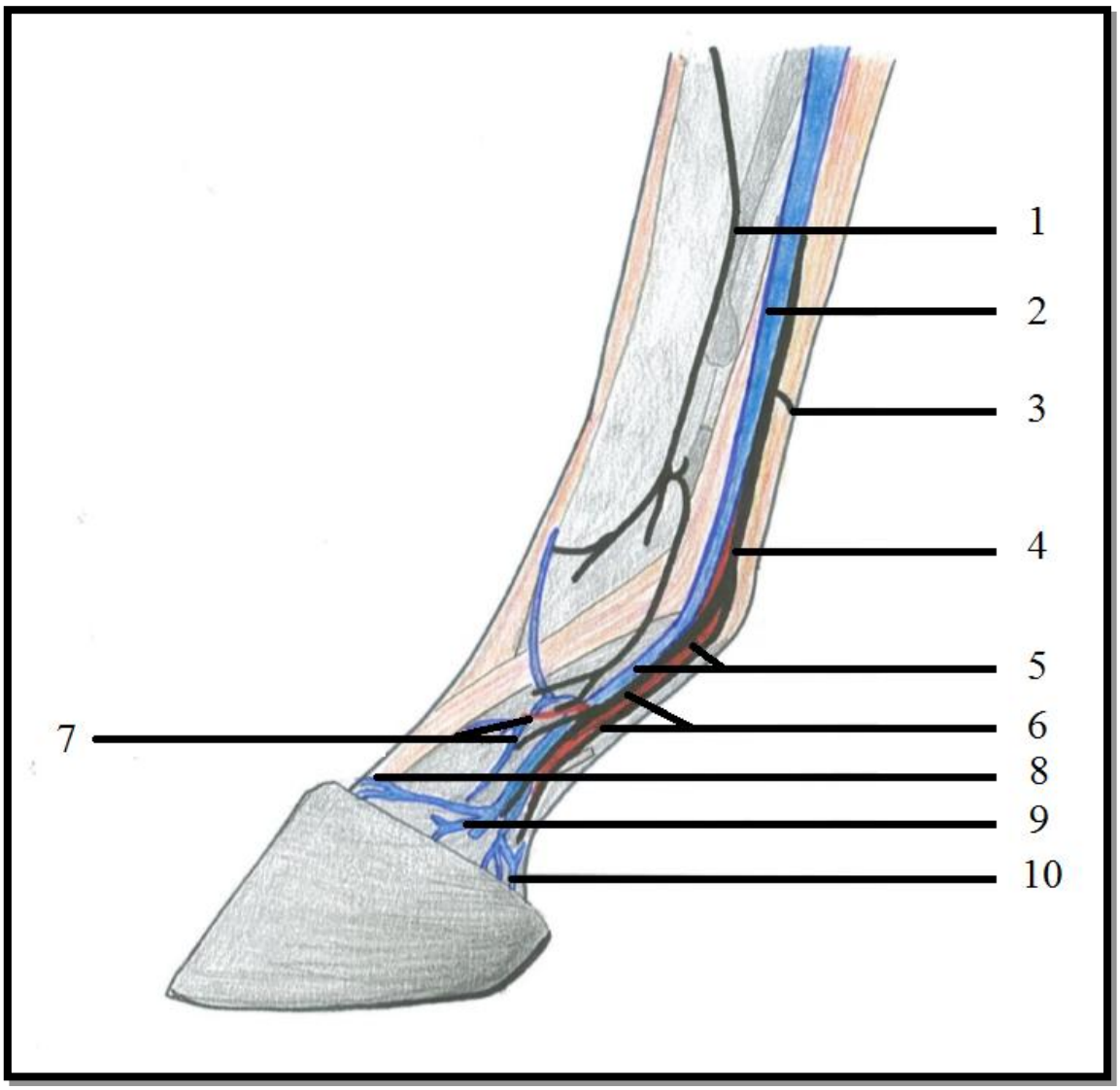

1 *: Nerf digital commun dorsal III*

2 *: Veine digitale commune dorsale II*

3 *: Anastomose des nerfs digitaux communs plantaires*

4 *: Nerf digital commun plantaire II*

5 *: Artère digitale propre médiale et veine digitale propre médiale*

6 *: Nerf digital propre plantaire médial : rameau palmaire et rameau dorsal*

7 *: Rameaux dorsaux de la phalange proximale*

8 *: Rameaux dorsaux de la phalange intermédiaire*

9 *: Veines coronales*

10 *: Veine du torus digital*

Figure 52 : Structures sous-cutanées vasculaires et nerveuses de la jambe en face médiale

3. Faces caudale/plantaire et crâniale/dorsale

Les structures de la vue caudale de la cuisse seront vues dans le paragraphe suivant. Notons simplement qu'au niveau du canon, du boulet et du pâturon, on retrouve l'organisation quasiment symétrique de la partie plantaire de chacune des faces, avec toutes les structures décrites précédemment.

La face crâniale du membre pelvien ne présente aucune structure superficielle qui n'ait pas été décrite précédemment *(Figures 50 et 52)*. Notons simplement qu'au niveau du pâturon, comme sur le membre antérieur, les rameaux dorsaux de la phalange proximale progressent plus dorsalement en face médiale qu'en face latérale *(Figure 53)*.

Tableau 20 : Rôles moteurs et sensitifs des nerfs superficiels du membre pelvien du cheval

	ROLE MOTEUR	ROLE SENSITIF
NERF CUTANE SURAL LATERAL	/	Fibres sensitives pour la face postéro-latérale de la jambe
NERF FIBULAIRE SUPERFICIEL	Fibres motrices pour les muscles jambiers crâniaux	Fibres sensitives pour la face antérolatérale distale de la jambe et la face dorsale des premières phalanges
NERF TIBIAL	Fibres motrices pour les muscles jambiers caudaux	Fibres sensitives pour la face postérieure distale de la jambe
NERF DIGITAL COMMUN PLANTAIRE III	/	Fibres sensitives pour le pied (partie postérieure du pied et articulation de l'os naviculaire)
NERF DIGITAL COMMUN PLANTAIRE II		
NERF SAPHENE	/	Fibres sensitives pour la face médiale du membre (du grasset jusqu'au pied)

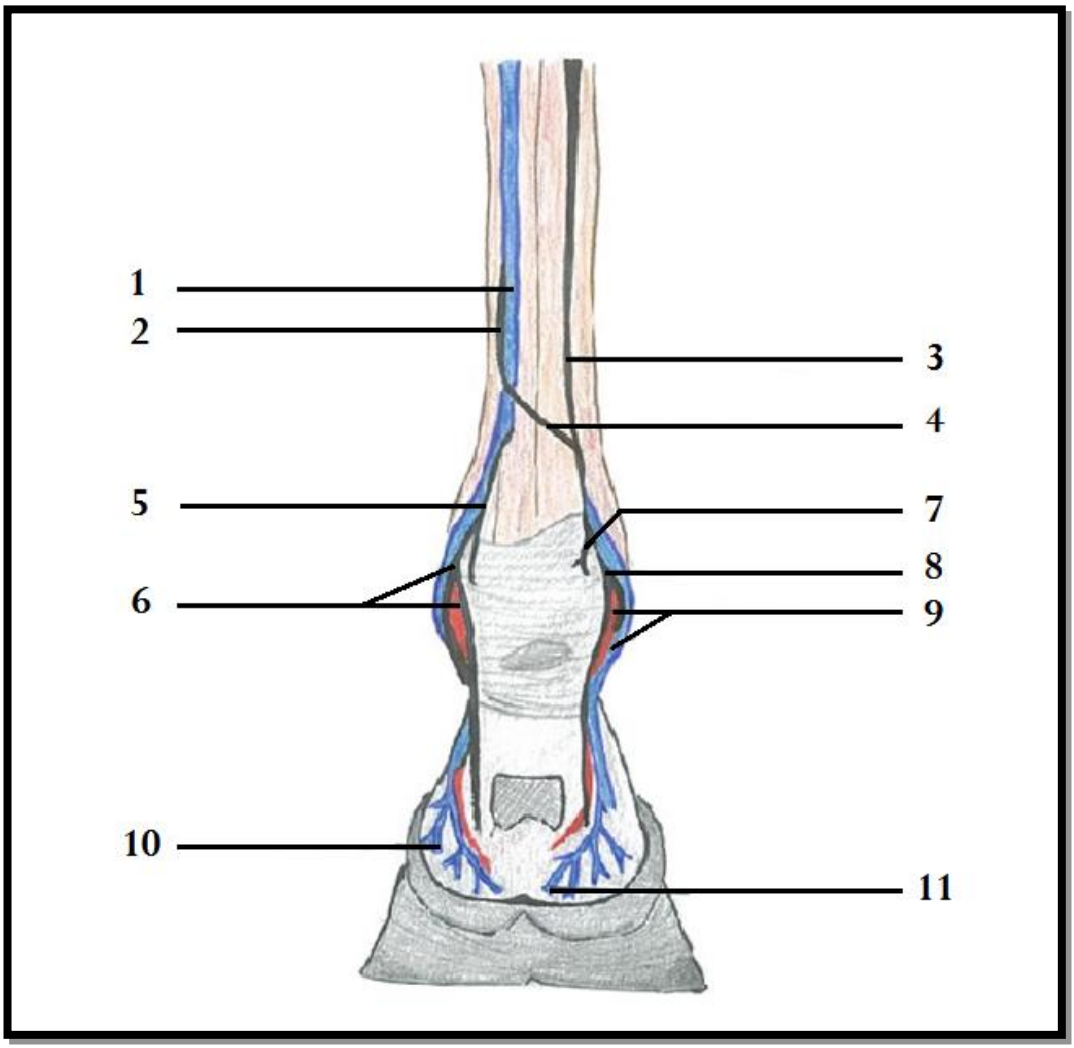

1 : Veine digitale commune dorsale II

2 : Nerf digital commun plantaire médial

3 : Nerf digital commun plantaire latéral

4 : Anastomose des nerfs digitaux communs plantaires

5 : Veine digitale propre médiale

6 : Nerf digital propre plantaire médial : rameau dorsal et rameau palmaire

7 : Nerf digital propre plantaire latéral : rameau caudal

8 : Nerf digital propre plantaire latéral

9 : Artère et veine digitale propre latérale

10 : Veines coronales

11 : Veine du torus digital

Figure 53 : Structures sous-cutanées vasculaires et nerveuses du boulet, du pied et du pâturon du membre pelvien en face plantaire

vii. La région périnéale et la queue

Les structures sous-cutanées de la région périnéale latérale sont uniquement nerveuses. Elles ont, pour la plupart déjà été présentées et sont responsables de la sensibilité cutanée de la région. Elles sont regroupées dans la planche anatomique suivante *(Figure 54)*. Leur existence est à connaître mais les variations anatomiques d'un individu à l'autre sont très importantes et il ne sera pas attendu du clinicien qu'il soit capable de les localiser avec précision et de les éviter.

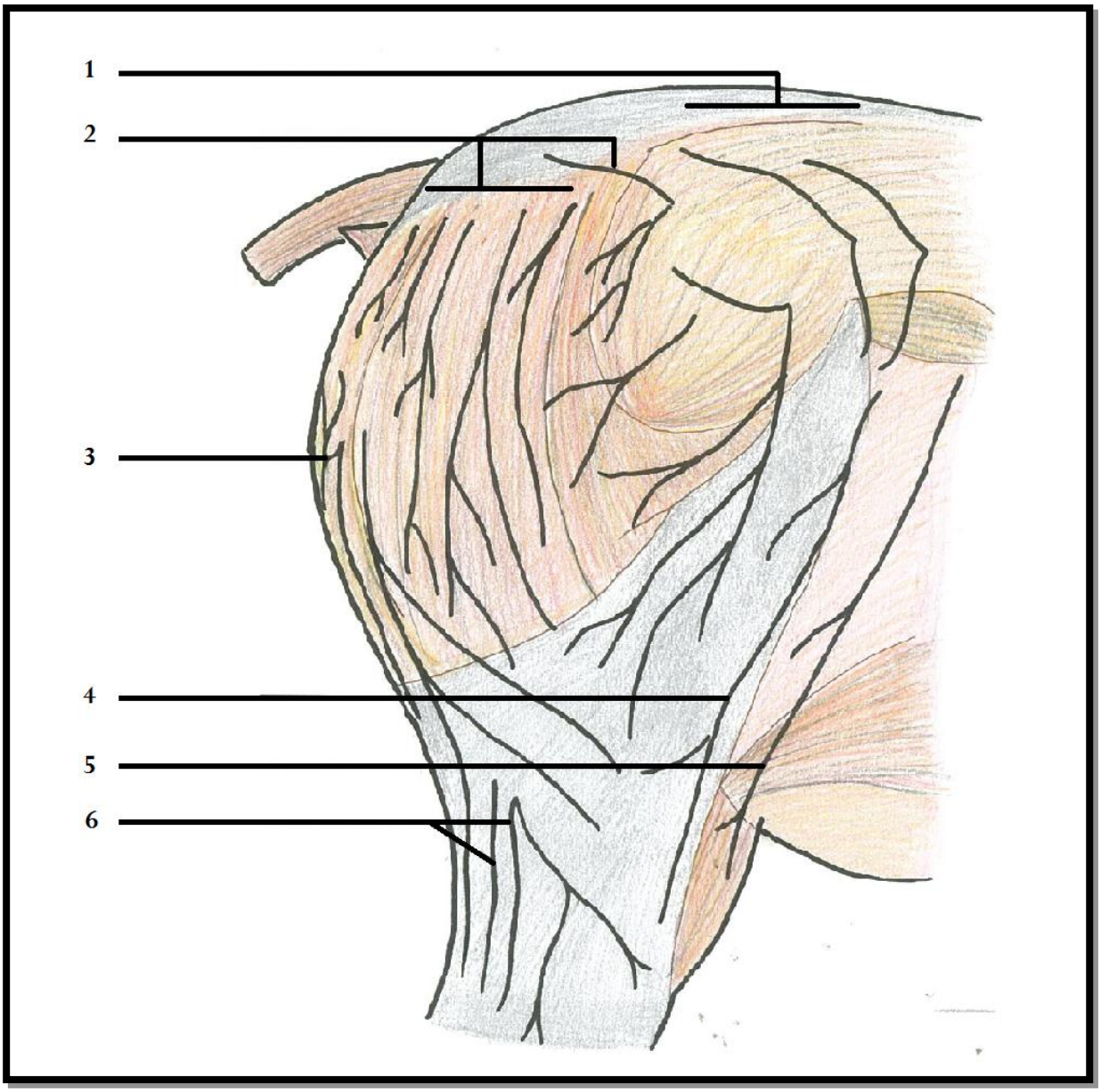

1 : Nerfs cluniaux crâniaux

2 : Nerfs cluniaux moyens

3 : Nerf cutané caudal de la cuisse

4 : Nerf ilio-inguinal

5 : Nerf ilio-hypogastrique

6 : Nerf cutané sural latéral et nerf cutané sural caudal

Figure 54 : Structures sous-cutanées de la région pelvienne

Les autres structures sous-cutanées de la région périnéale diffèrent selon que l'on est en présence d'une jument ou d'un étalon (ou hongre). Cependant, l'organisation générale est la même : les structures périnéales s'agencent longitudinalement par rapport à l'axe des membres pelviens.

Contrairement aux carnivores domestiques aucune veine ne longe la queue latéralement (veines coccygiennes latérales). On observe simplement la veine coccygienne médiane qui longe la queue (ventralement aux vertèbres) ainsi que les veines ventro-latérale et dorso-latérale. Elles ne sont normalement pas assez superficielles pour risquer de les sectionner lors de la réalisation d'une biopsie cutanée.

On retrouve en premier la veine glutéale caudale, particulièrement longue chez les équidés par rapport aux autres espèces. Elle constitue la racine de l'artère iliaque interne et comporte de nombreux affluents. L'artère du même nom décrit le même trajet. A ces deux structures s'ajoute le nerf fémoral caudal.

Ensuite, on note la présence d'une autre veine associée à son artère homonyme : la veine périnéale ventrale, relativement courte chez les équidés. Les deux structures suivent un axe dorsomédial d'abord puis se propagent ventralement (axe du périnée). Elles se distribuent aux plans superficiels et à la peau du périnée. L'artère périnéale ventrale donne naissance à l'artère rectale caudale qui se distribue à l'anus (et à la terminaison du rectum).

Certaines structures manquent chez le cheval, alors qu'elles sont présentes chez les autres mammifères. On peut, par exemple, citer l'artère et la veine périnéales dorsales.

1. Chez la femelle

Chez la femelle, on trouve principalement le rameau labial dorsal issu de l'artère rectale caudale (elle-même issue de l'artère périnéale ventrale), qui irrigue la plus grande partie de la lèvre correspondante. L'organisation est paire ; ce qui signifie que l'on retrouve chaque structure avec une parfaite symétrie sur l'autre fessier.
On trouve également la veine honteuse externe. Elle est superficielle, recouvrant le muscle droit médial de la cuisse et doit être prise en compte lors de la réalisation de biopsies cutanées au-dessous de la vulve, en face caudo-médiale de la cuisse.
Les nerfs labiaux assurent la sensibilité tégumentaire des lèvres de la vulve.

On note également une artère épigastrique caudale superficielle qui est à prendre en compte lors de la réalisation de biopsies crânialement à la mamelle. En effet, elle est très développée chez le cheval. Elle se positionne en sous-cutané jusqu'à la région ombilicale où ses divisions s'anastomosent à celles de l'artère épigastrique crâniale superficielle. Elle constitue l'artère mammaire crâniale. Sa veine homologue draine les mamelles.

2. Chez le mâle

Chez le mâle, on retrouve une artère et une veine rectale caudale.
Le rameau scrotal ventral issu de l'artère honteuse externe est présent mais peu développé chez le cheval. On a également, dans cette zone, des nerfs scrotaux.

Sur le pénis, l'artère épigastrique caudale superficielle donne des rameaux préputiaux. Sa veine homologue draine le prépuce.
On trouve l'artère crâniale du pénis issue de l'artère moyenne du pénis qui donne aussi l'artère dorsale du pénis. Il s'agit d'un gros vaisseau qui se divise en deux rameaux de direction opposée : un rameau caudal (s'anastomose avec l'artère moyenne du pénis) et un rameau plus gros et flexueux qui rejoint le processus dorsal du gland.

b. Atlas pratique

La rédaction d'un atlas pratique au sein de cet ouvrage a pour but d'en simplifier l'usage par les praticiens vétérinaires.
Il regroupe des planches photographiques montrant, sur des chevaux de morphotypes très différents (un Selle Français et un Shetland), les zones anatomiques à éviter lors de biopsies cutanées.

Cet atlas pratique propose, pour chaque zone du corps décrite précédemment, une planche anatomique très simplifiée avec, en rouge, des zones définissant les territoires cutanés « à risque » lors de la réalisation d'une biopsie puis des photographies sur lesquelles ces zones sont reportées.
Le praticien doit ainsi pouvoir se repérer assez aisément, en identifiant clairement les structures nobles susceptibles d'être endommagées lors d'une biopsie non appropriée. En revanche, il est conseillé de se référer à la topographie sous-cutanée décrite précédemment (III. a.) pour plus de précision.

i. La tête

La tête du cheval peut être biopsiée à condition d'éviter, tant que possible, ses structures sous-cutanées principales, dont la localisation anatomique a été précisée plus tôt :

- les vaisseaux faciaux : artère et veine ainsi que leurs rameaux afférents ou efférents
- le canal parotidien
- le nerf facial.

De manière générale, il conviendra donc d'éviter le plat de la joue, afin de sécuriser au mieux le geste chirurgical.

Cette zone délicate, trapézoïdale, est délimitée par quatre structures au niveau de la face du cheval (repères réels ou lignes imaginaires) :

- dorsalement, l'apophyse zygomatique,
- caudalement, la glande parotide,
- ventralement, la crête latérale de la mandibule,
- crânialement, la verticale imaginaire tracée à partir du 1/3 inférieur du chanfrein.

D'autres structures superficielles ont été décrites précédemment. Il conviendra d'en tenir compte, autant que possible, lors du choix de la zone à biopsier.

Premièrement, pour conserver l'intégrité des vaisseaux (artère et veine) angulaires de l'œil, dorsaux et latéraux du nez, il sera nécessaire d'éviter la zone latérale du chanfrein au niveau de ses deux tiers inférieurs (jusqu'au niveau du cantus interne de l'œil).

Ensuite, les vaisseaux transverses de la face ainsi que les rameaux massétériques sont forcément pris en compte lors du choix de la zone à biopsier, puisque contenus dans la zone trapézoïde précédemment délimitée.

Enfin, il convient d'éviter au maximum la base de l'oreille ainsi que sa partie caudale. En regard de cette zone se trouvent l'artère et la veine auriculaires caudales ainsi que le nerf grand auriculaire.

Comme indiqué précédemment, les zones décrites ci-dessus sont illustrées dans les planches anatomiques et photographies qui suivent *(figures 55,56 et 57).*

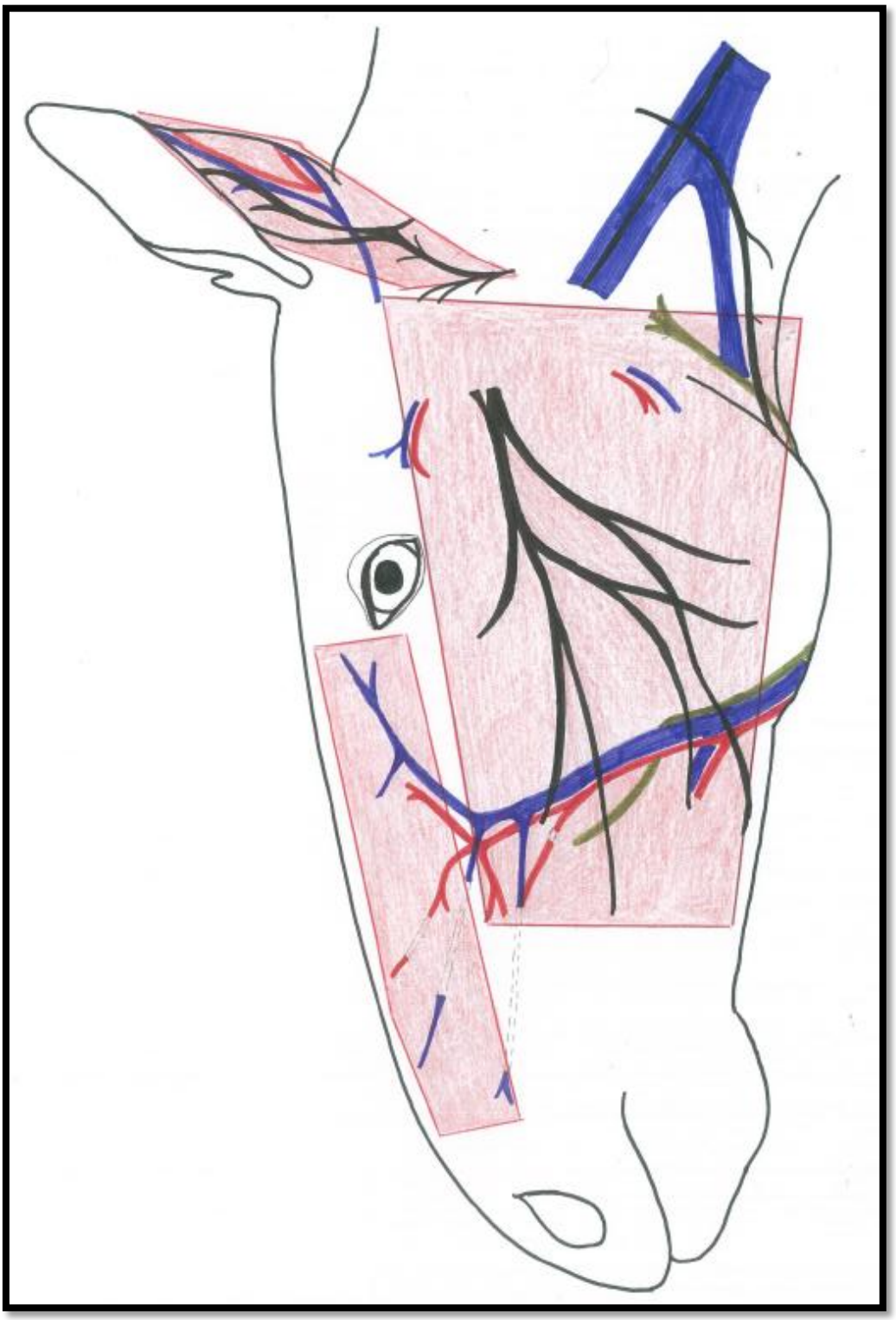

Figure 55 : Planche anatomique simplifiée de la tête du cheval - Zones à préserver

Figure 56 : Tête du cheval et zones à préserver – Selle Français



Figure 57 : Tête du poney et zones à préserver - Poney Shetland

ii. L'encolure et le tronc

L'encolure et le tronc du cheval sont deux structures pour lesquelles la biopsie est peu problématique. Elle y est facile à réaliser et peu de zones se trouvent en regard de structures superficielles délicates.
Ces dernières étant peu nombreuses, il sera d'autant plus aisé et important de les connaître, de les repérer et surtout de veiller à ne pas les endommager lors de la réalisation d'une biopsie cutanée au niveau de l'encolure ou du tronc.

De manière générale, la gouttière jugulaire est à éviter afin de préserver la veine jugulaire externe.
Si cela est possible et que la zone d'intérêt biopsique maximal se trouve au niveau de la gouttière jugulaire, il sera conseillé de tirer dorsalement la peau afin de ne pas effectuer la biopsie en regard de cette structure veineuse volumineuse et très superficielle.
Avec la veine jugulaire, seront évitées ses deux racines, latéralement à la région pharyngées : veine linguo-faciale (ventrale et superficielle) et la veine rétro-mandibulaire (plus dorsale qui s'enfonce rapidement dans les plans plus profonds).

Ensuite, et pour terminer, on évitera principalement au niveau du tronc la zone à la fois en regard du nerf thoracique latéral et de la veine thoracique superficielle. Il faudra donc principalement, et uniquement, éviter la zone ventrale du tronc. La veine est aisément visible et permet de repérer le nerf qui lui est voisin.
Le nerf thoracique est moteur pour le muscle dentelé ventral du thorax, mais il présente de nombreux rameaux. La section de l'un d'entre eux ne créerait pas une perte totale de fonction, et n'aurait que peu de conséquences.
En revanche, le nerf étant toujours accolé à la veine, c'est plutôt à celle-ci qu'il faut prêter attention. Il est donc conseillé de protéger cette zone, d'autant plus que c'est l'unique zone du tronc qui demande une attention particulière.

Toutes ces structures sont portées sur la planche anatomique simplifiée de l'encolure et du tronc du cheval *(Figure 58)*. Cette planche permet d'expliquer la réalité anatomique des zones rouges mises en évidence dans l'atlas anatomique *(Figures 59 à 61)*.

Notons que tous les rameaux sensitifs dorsaux et ventraux des nerfs cervicaux, thoraciques, lombaires et sacrés ne demandent aucune précaution particulière. Leur section n'aurait pas de réelle conséquence et les variations individuelles sont trop importantes pour pouvoir en tenir compte.

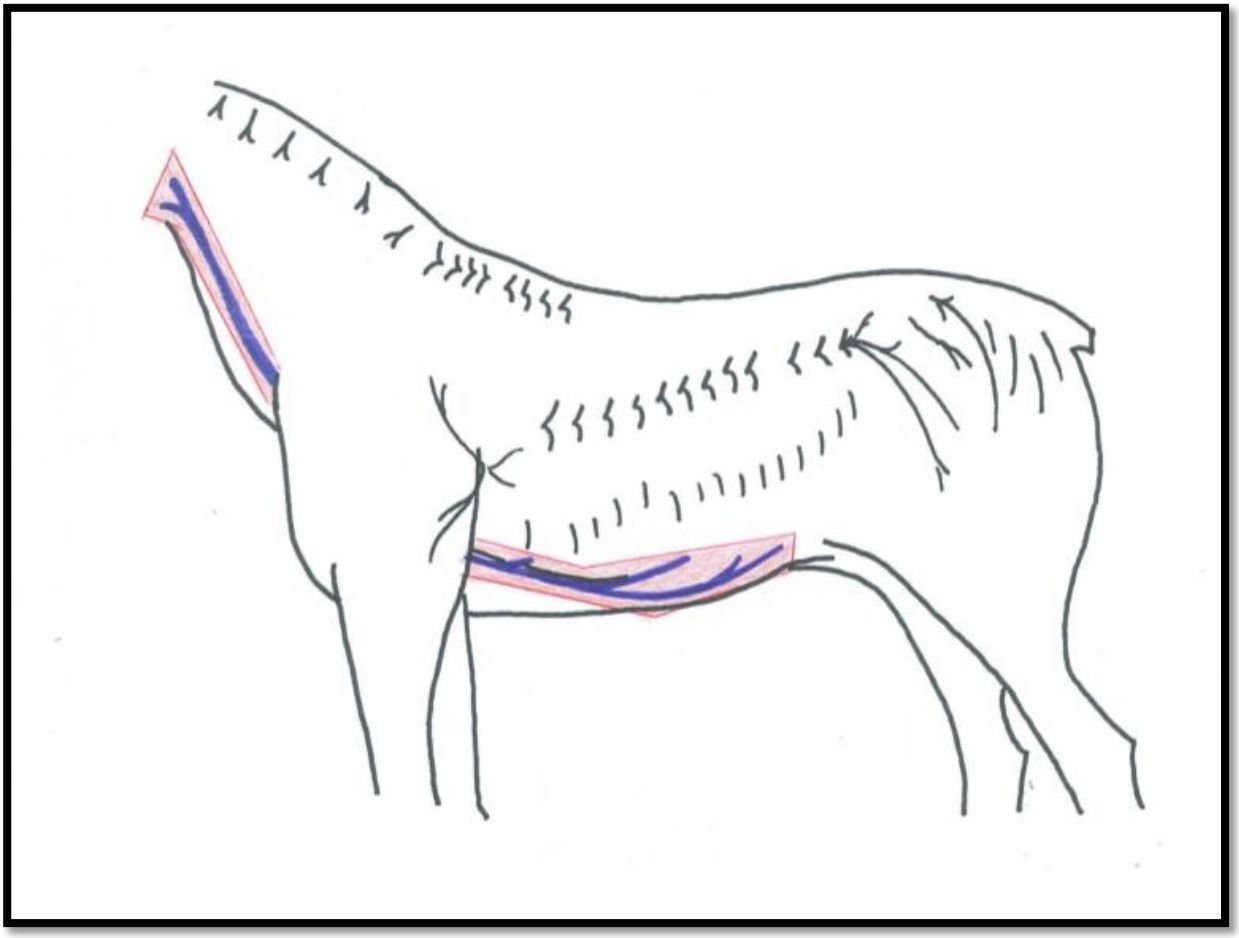

Figure 58 : Planche anatomique simplifiée de l'encolure et du tronc du cheval - Zones à préserver

Figure 59 : Encolure du cheval et zones à préserver – Selle Français

Figure 60 : Encolure et tronc du poney : zones à préserver – Poney Shetland

Figure 61 : Tronc et encolure du cheval : zones à préserver – Selle Français

iii. Le membre thoracique

Le membre thoracique du cheval est, comme le membre pelvien, une zone qui demandera au clinicien de prendre un certain nombre de précautions lors de la réalisation de biopsies cutanées. Dans cet atlas anatomique, nous mettons en évidence les zones dans lesquelles les structures sous-cutanées fragiles sont nombreuses mais, pour plus de précisions, il faudra conseiller au clinicien de se reporter à la topographie sous-cutanée précise (précédemment décrite).

De manière générale, notons qu'il faudra prendre plus de précautions lorsque la zone d'intérêt biopsique se trouve principalement distale au membre et/ou caudale (palmaire) à celui-ci.

1. Face latérale du membre thoracique

Comme il a été dit précédemment, nous devrons prendre plus de précautions lors de la réalisation de biopsies cutanées en face caudale de l'avant-bras. Les structures cutanées à préserver sont nerveuses *(Figure 62)*.

On en compte deux principalement :

- nerf cutané crânial de l'avant-bras,
- nerf cutané latéral de l'avant-bras.

Notons qu'en face crâniale, une troisième structure est présente : le nerf cutané caudal de l'avant-bras. Ces structures sont citées mais leur rôle est principalement sensitif. Ainsi, leur section ne provoquerait pas un dommage trop important si elle devait survenir.

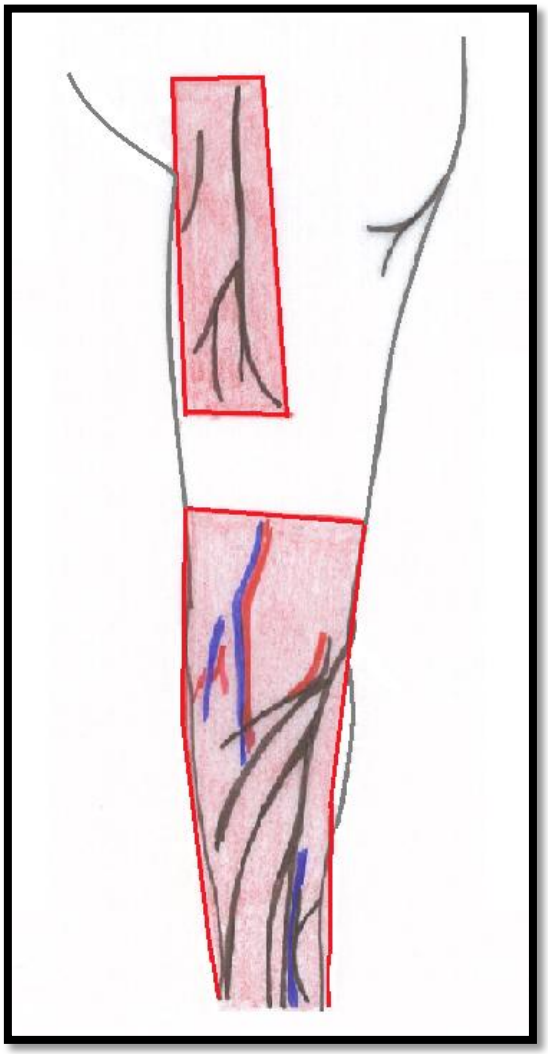

Figure 62 : Planche anatomique simplifiée du membre thoracique du cheval, face latérale - Zones à préserver

Au niveau du carpe ensuite, les structures superficielles sont très nombreuses. On conseille de se reporter à la topographie sous-cutanée pour plus de précisions. Il convient d'éviter la section des structures suivantes :

- la veine et l'artère dorsale du pied,
- la branche carpienne dorsale de l'artère ulnaire,
- la branche dorsale du nerf ulnaire.

Plus distalement au membre, on prendra soin de :

- l'artère digitale commune dorsale III et palmaire III,
- le nerf digital commun palmaire III et son anastomose avec le nerf digital commun palmaire II,
- le nerf digital propre palmaire latéral : rameau dorsal et palmaire,
- l'artère et la veine digitale propre palmaire latérale,
- les rameaux artériels et veineux dorsaux de la phalange proximale et de la phalange intermédiaire,
- les veines coronales,
- la veine du torus digital.

Nous définirons donc la zone rouge ou zone délicate en quatre zones différentes.

Distalement au boulet, et jusqu'à la couronne, la globalité du membre est considérée comme "à risque" (excepté la face dorsale de la première phalange).

Ensuite, nous considérons qu'une ligne verticale tracée au centre de la face latérale du canon peut définir la seconde zone à risque, située caudalement à cet axe.

La face latérale du carpe "élargi" (une main au-dessus et une au-dessous de l'articulation) est entièrement considérée comme zone "à risque".

Enfin, une dernière zone est à signaler. Il s'agit de la base de l'épaule et de l'origine de l'avant-bras, crânialement la face latérale. On propose ici une zone dont la largeur est environ celle du plat de la main. Cependant, il existe de nombreuses variations physiologiques des structures nerveuses de cette zone *(Figures 63 à 65).*

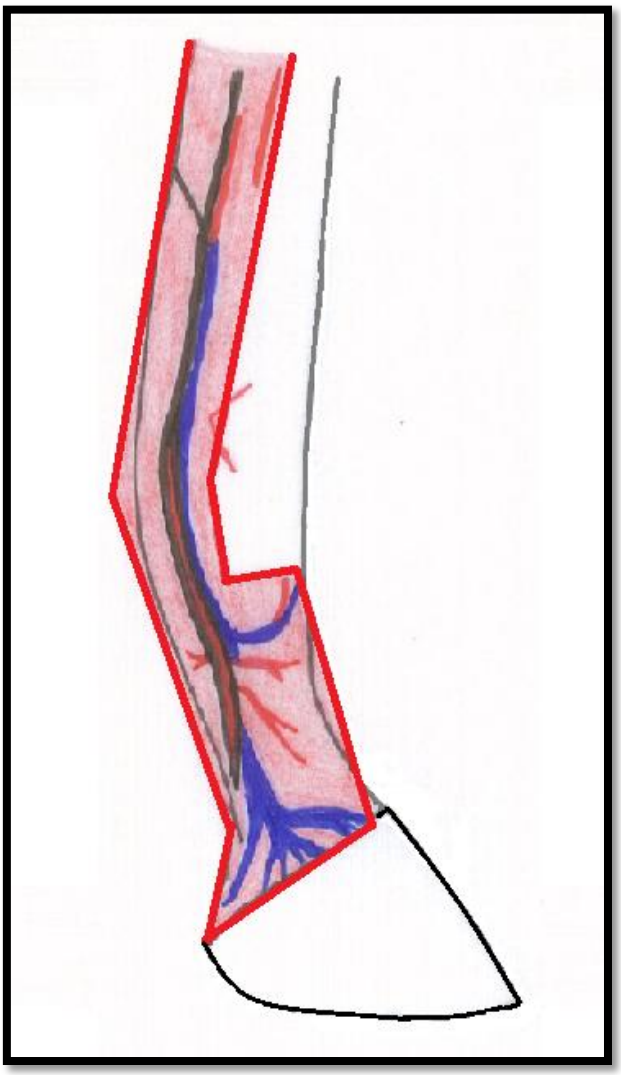

Figure 63 : Planche anatomique simplifiée du membre thoracique du cheval, face latérale - Zones à préserver

Figure 64 : Membre thoracique du cheval, face latérale : zones à préserver – Selle Français

Figure 65: Membre thoracique du cheval, face latérale : zones à préserver – Poney Shetland

2. *Face médiale du membre thoracique*

Comme il a été dit pour la face latérale, nous devrons prendre plus de précautions lorsque la zone d'intérêt est surtout caudale et/ou distale au membre.

Ainsi, au niveau de l'avant-bras, on définit comme zone "à risque" la zone allant du bord caudo-distal du muscle pectoral transverse, s'élargissant jusqu'au carpe et continuant distalement en se rétrécissant. En effet, au-dessous du carpe, la zone rouge constitue la moitié caudale de la face latérale du membre. Distalement au boulet, comme en face latérale, le pâturon est entièrement considéré comme zone "à risque".

Les structures à épargner au niveau de l'avant-bras et du carpe sont *(Figure 66)* :

- le nerf cutané caudal et médial de l'avant-bras,
- la veine céphalique et sa veine accessoire,
- l'artère radiale et la veine radiale.

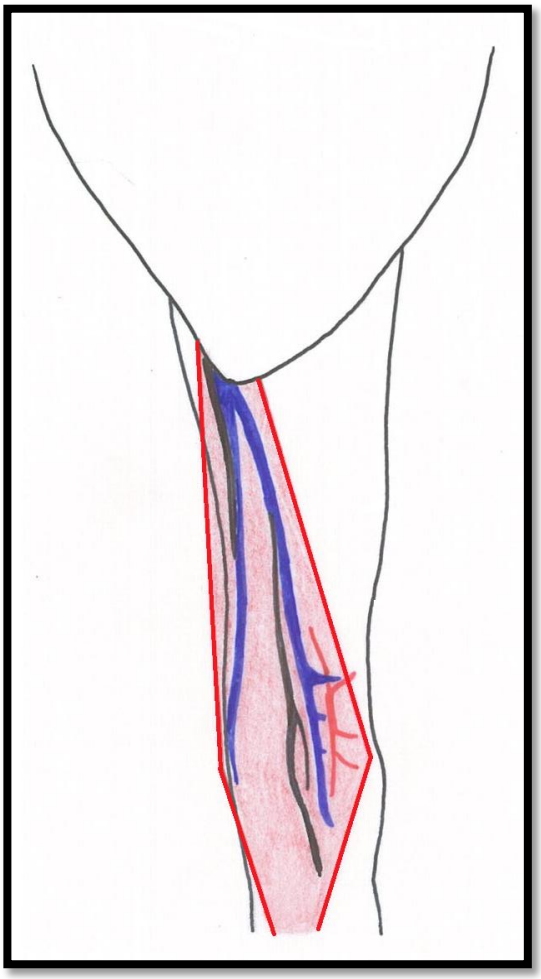

Figure 66 : Planche anatomique simplifiée du membre thoracique du cheval en face médiale - Zones à préserver

Distalement, au niveau du canon, du boulet et du pâturon, on cherche à ne pas léser *(Figure 67) :*

- l'artère digitale commune dorsale II,
- l'artère digitale commune palmaire II et la veine digitale commune palmaire II,
- le nerf digital commun palmaire II qui devient le nerf digital propre palmaire médial ainsi que son rameau dorsal et son rameau palmaire,
- l'anastomose des nerfs digitaux communs palmaires,
- l'artère et la veine digitale propre médiale,
- les rameaux artériels et veineux dorsaux de la phalange proximale et intermédiaire
- les veines coronales,
- les vaisseaux du torus digital.

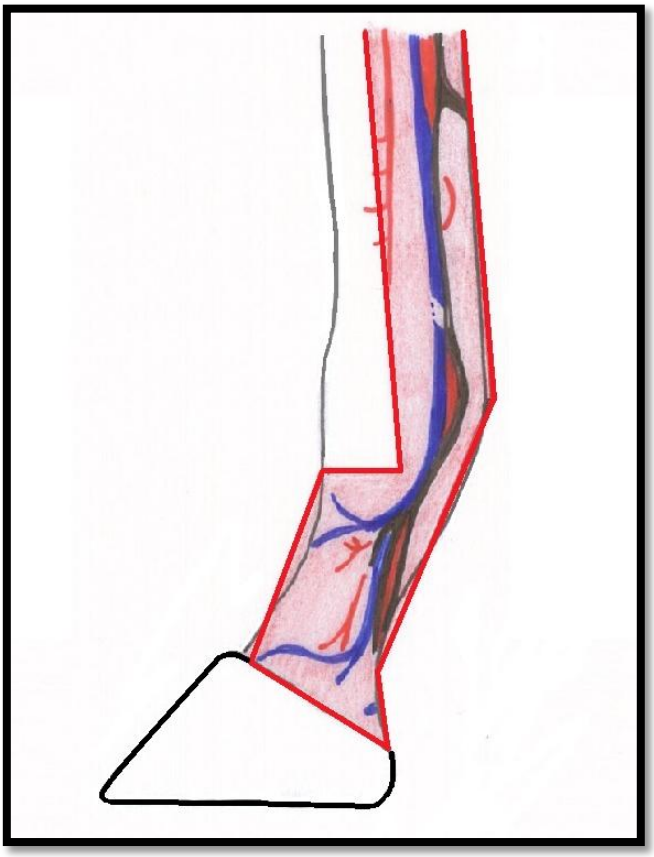

Figure 67 : Planche anatomique simplifiée du membre thoracique distal du cheval en face médiale - Zones à préserver

Figure 68 : Membre thoracique du cheval, face médiale : zones à préserver – Selle Français

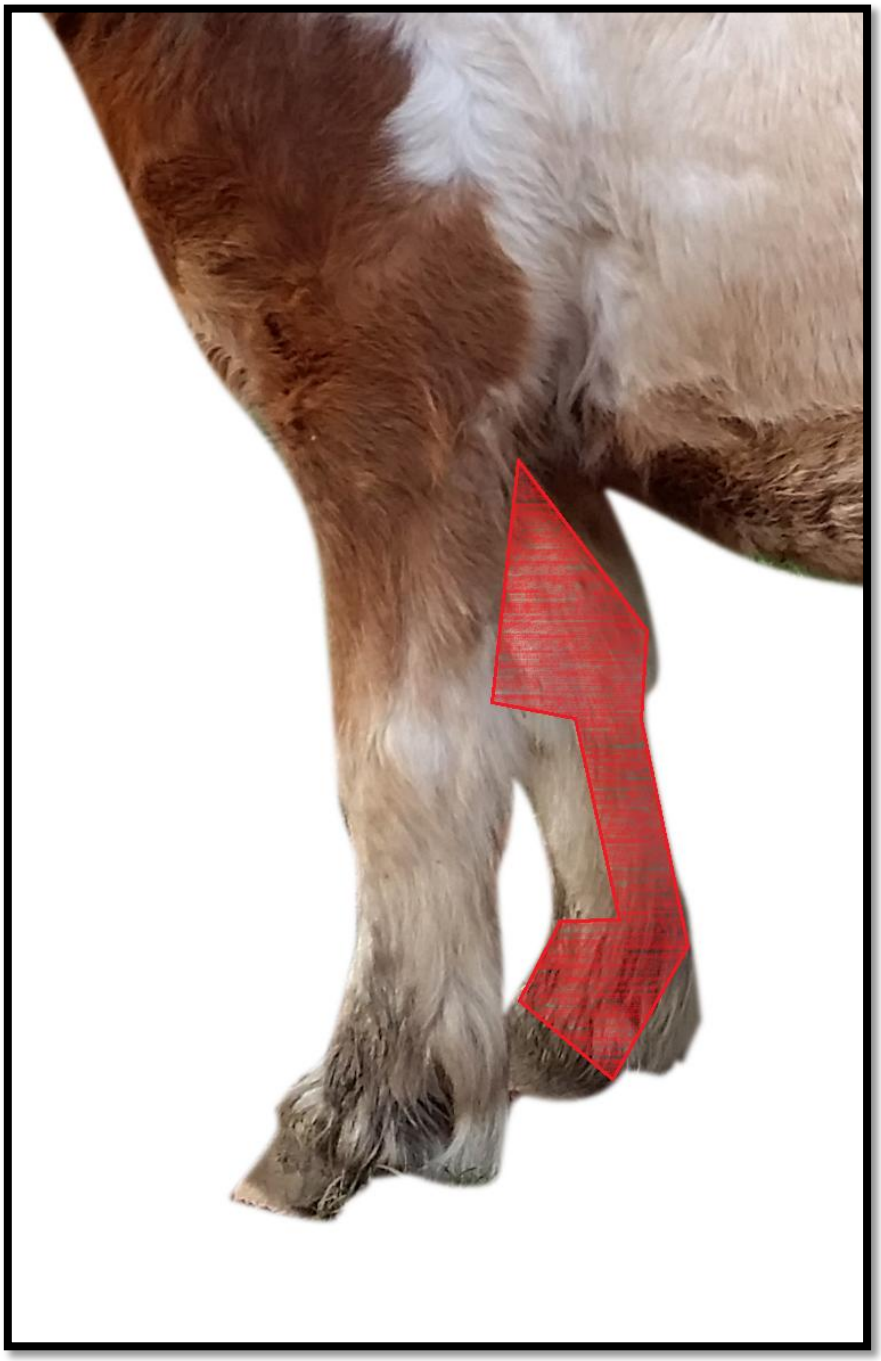

Figure 69 : Membre thoracique du cheval, face médiale : zones à préserver – Poney Shetland

iv. Le membre pelvien

Le membre pelvien du cheval est, comme le membre thoracique, une zone qui demandera au clinicien, de prendre un certain nombre de précautions lors de la réalisation de biopsies cutanées. Dans cet atlas anatomique, nous mettons en évidence les zones dans lesquelles les structures sous-cutanées fragiles sont nombreuses mais, pour plus de précisions, il faudra conseiller au clinicien de se reporter à la topographie sous-cutanée précise (précédemment décrite).

De manière générale, notons qu'il faudra prendre plus de précautions lorsque la zone d'intérêt biopsique se trouve principalement distale au membre et/ou caudale (palmaire) à celui-ci.

1. Face latérale du membre pelvien

Comme il a été dit précédemment, nous devrons prendre plus de précautions lors de la réalisation de biopsies cutanées en face caudale de la cuisse. Les structures cutanées à préserver sont nerveuses et veineuses *(Figure 70)* :

- nerf cutané sural latéral et caudal,
- veine saphène latérale, veine tibiale caudale,
- nerf tibial,
- nerf fibulaire superficiel, plus crânial : fera l'objet d'une seconde zone "à risque".

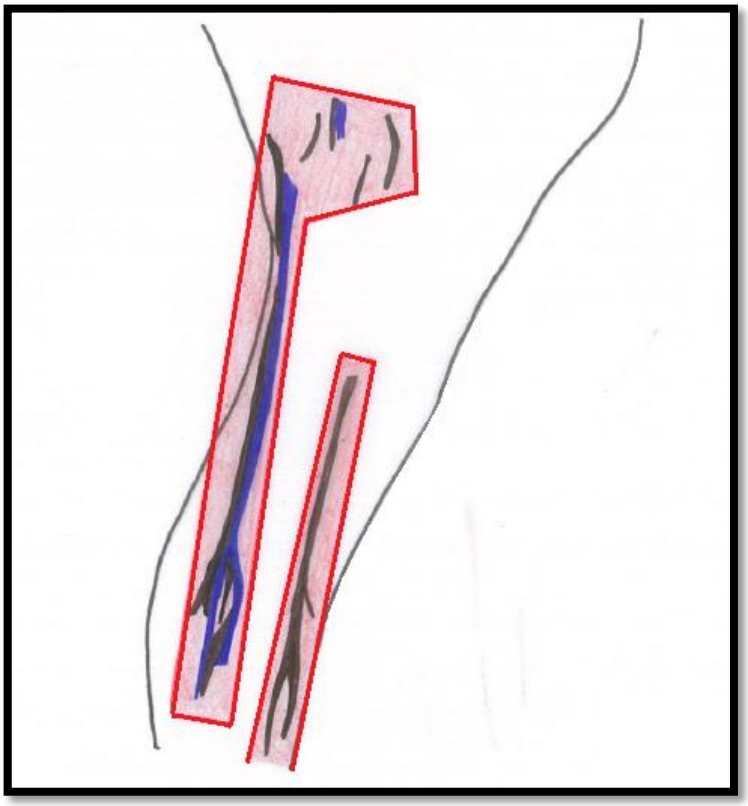

Figure 70 : Planche anatomique simplifiée de la cuisse du cheval, face latérale - Zones à préserver

Au niveau du carpe ensuite, les structures superficielles sont très nombreuses *(Figure 71)*. On conseille de se reporter à la topographie sous-cutanée pour plus de précisions.

Il convient d'éviter la section des structures suivantes :

- le nerf digital commun plantaire latéral et son anastomose avec le nerf digital commun plantaire médial qui devient le nerf digital propre plantaire latéral avec son rameau palmaire et son rameau dorsal,
- l'artère et le nerf digital commun dorsal III,
- la veine digitale commune plantaire III,
- l'artère digitale propre palmaire latérale et veine digitale propre palmaire latérale,
- le nerf digital propre plantaire latéral : rameau palmaire et rameau dorsal,
- les rameaux artériels et veineux dorsaux de la phalange proximale et intermédiaire,
- les veines coronales,
- les vaisseaux du torus digital.

La zone considérée comme zone "à risque" est représentée par la moitié caudale de la face latérale du canon. Au-dessous du boulet, comme sur les antérieurs, tout le membre est placé en zone " rouge", excepté peut-être la partie la plus dorsale du pâturon *(Figures 71 à 73)*.

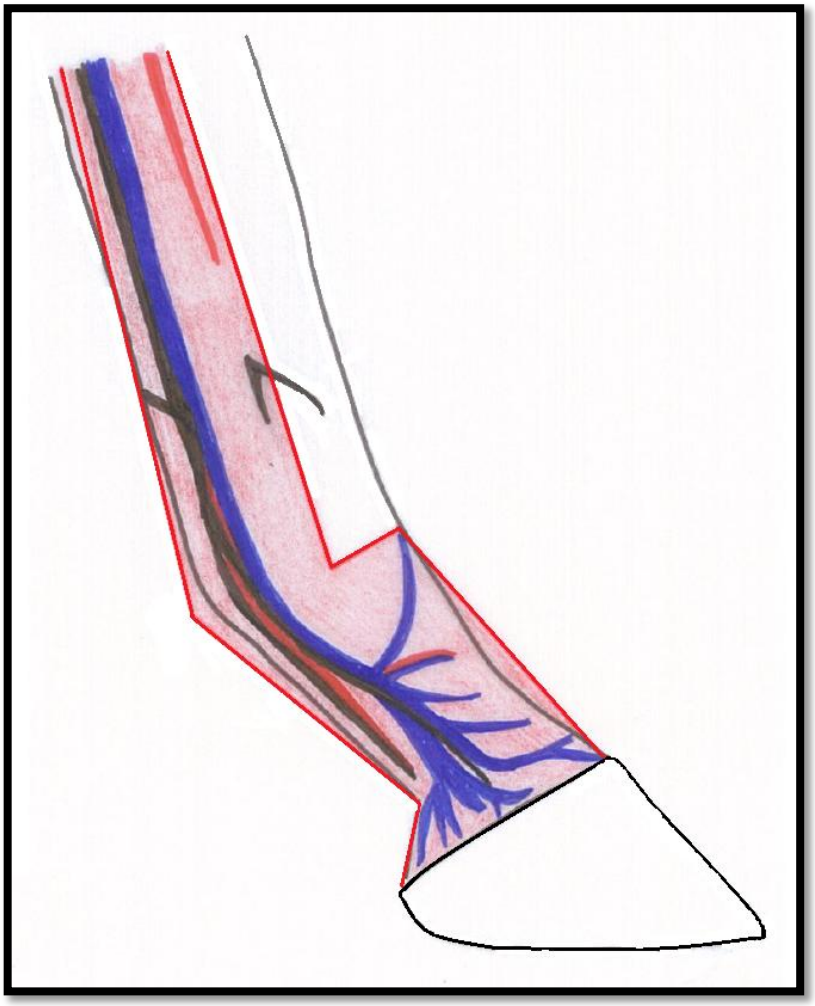

Figure 71 : Planche anatomique simplifiée du membre pelvien distal du cheval, face latérale - Zones à préserver

Figure 72 : Membre pelvien du cheval, face latérale : zones à préserver – Selle Français

Figure 73 : Membre pelvien du cheval, face latérale : zones à préserver – Poney Shetland

2. *Face médiale du membre pelvien*

Comme il a été dit pour la face latérale, nous devrons prendre plus de précautions lorsque la zone d'intérêt est surtout caudale et/ou distale au membre.

Ainsi, au niveau de la cuisse, on définit comme zone "à risque" la zone comprise entre deux lignes droites légèrement obliques et parallèles *(Figure 74).*

- la première allant de l'origine médio-proximale de la cuisse (en regard de l'extrémité proximale du fémur), jusqu'au bord caudal du membre une quinzaine de centimètres au-dessous de la pointe du jarret. Elle se superpose à l'échancrure caudale de la cuisse.
- la seconde est presque parallèle à la première et plus crâniale. Le faisceau s'ouvre très légèrement en partie distale du membre : environ 7cm de large proximalement et une dizaine distalement.

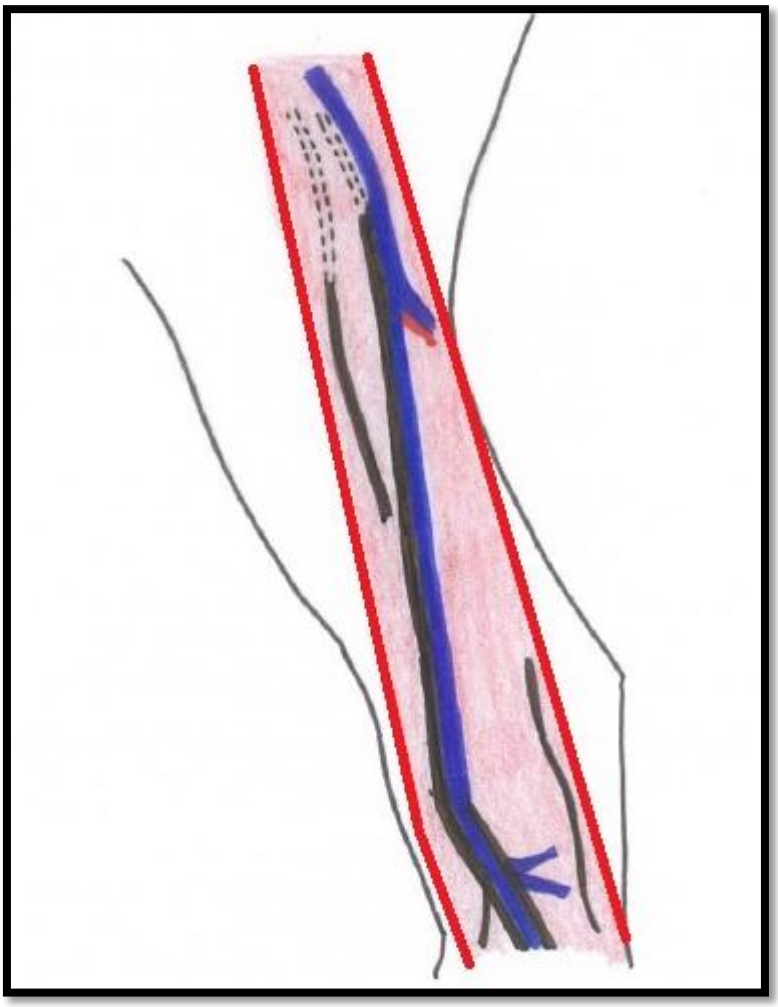

Figure 74: Planche anatomique simplifiée de la cuisse du cheval, face médiale - Zones à préserver

Les structures à épargner au niveau de la cuisse sont *(Figures 74, 76 et 77)*:

- la veine saphène médiale associée à son rameau caudal et son rameau crânial,
- l'artère saphène et le nerf saphène,
- le nerf tibial.

La zone définie comme zone "à risque" au niveau canon et du pâturon est assez semblable à celle de la face latérale *(Figures 75 à 77)*. La seule différence consiste en la largeur de la zone "rouge" au niveau du canon. En face latérale, on protège la moitié caudale du canon. En face médiale, on considèrera plutôt les deux-tiers caudaux du canon.

Distalement, au niveau du canon, du boulet et du pâturon, on cherche à ne pas léser :

- le nerf digital commun dorsal III,
- la veine digitale commune dorsale II,
- le nerf digital commun plantaire médial (et son anastomose avec le nerf digital commun plantaire latéral), qui devient le nerf digital propre plantaire médial avec son rameau palmaire et rameau dorsal,
- l'artère digitale propre plantaire médiale et la veine digitale propre plantaire médiale,
- les rameaux dorsaux de la phalange proximale et de la phalange intermédiaire,
- les veines coronales,
- les vaisseaux du torus digital.

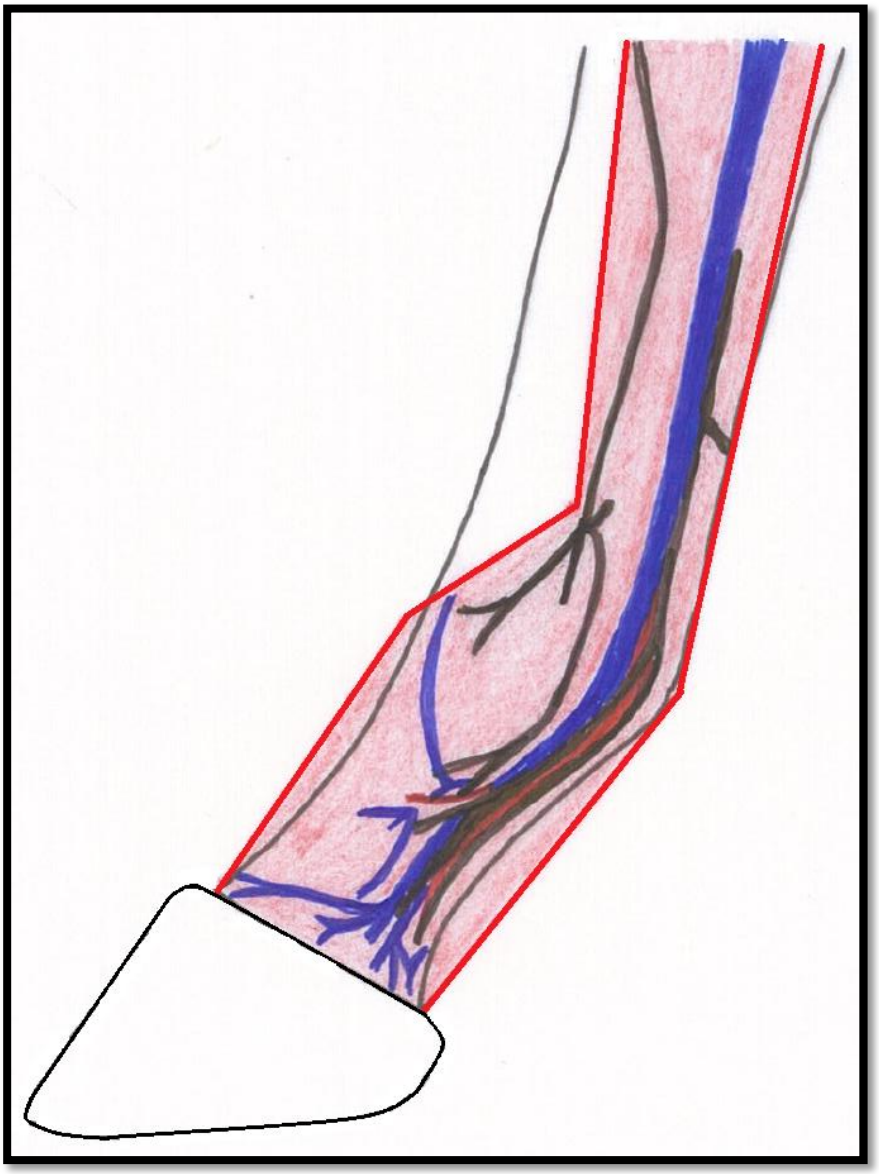

Figure 75 : Planche anatomique simplifiée du membre pelvien distal du cheval, face médiale - Zones à préserver

Figure 76 : Membre pelvien du cheval, face médiale : zones à préserver – Selle Français

Figure 77 : Membre pelvien du cheval, face médiale : zones à préserver – Poney Shetland

b. Complications les plus fréquentes lors de biopsies cutanées et leur gestion

i. Complications liées à la section de structures à respecter

L'atlas pratique doit permettre d'éviter toute section inappropriée d'une structure sous-cutanée.
Cependant, si le clinicien sectionne involontairement un nerf, un vaisseau sanguin ou encore un tendon, il doit être capable de réagir rapidement et convenablement.

1. Section d'un nerf

Toutes les sections de nerf n'auront pas les mêmes conséquences et ne devront pas être traitées de la même manière.
En effet, les sections de rameaux sensitifs (d'un nerf cervical, thoracique, lombaire ou encore sacré par exemple) n'auront aucune conséquence réelle et ne nécessiteront pas de réparation.
En revanche, si le nerf endommagé est un nerf important (généralement moteur), un traitement devra absolument être envisagé.

Principalement, c'est un traitement de type conservateur qui sera immédiatement décidé, avec immobilisation du membre atteint pendant 3 semaines au moins afin de limiter les tensions. On utilise en routine un pansement de type Robert-Jones mais parfois, on proposera l'utilisation d'une attelle en plâtre résine. Malheureusement, lorsque l'atteinte concerne un nerf moteur pour des muscles important (notamment au niveau des membres), le pronostic sportif du cheval est considéré comme réservé.
A cela, il est possible d'associer un traitement médical de type corticothérapie. Il existe différents protocoles, mais le but est toujours le même : diminuer le phénomène de peroxydation lié à la libération de radicaux libres au niveau des lésions.

Lorsque c'est possible, une suture chirurgicale pourra être mise en place : en urgence, chez un spécialiste. Celle-ci devra être obligatoirement réalisée le plus rapidement possible après la section : au maximum dans les 12 heures.
En effet, la dégénérescence locale de l'axone et de la myéline est inévitable, même si la suture effectuée présente un bord à bord parfait. Attendre pour suturer ne ferait qu'augmenter ce phénomène et rendrait la cicatrisation plus complexe voire même impossible. Il est cependant possible de réaliser des points d'appui afin de limiter cette rétraction des abouts nerveux.

La réalisation de la suture nécessite un matériel de chirurgie particulier :

- un dispositif oculaire permettant un grossissement des structures entre 4 et 6 fois,
- un fil de suture irrésorbable monofilament (nylon ou acier ou polypropylène) de faible décimale (0,3 à 0,5), correspondant à des tailles 7-0 à 5-0,
- une paire de pince d'Adson (pour la manipulation du nerf) et autres instruments de microchirurgie.

Le clinicien spécialiste ne recherche pas une étanchéité absolue. Il réalise seulement quelques points pour assurer un bord à bord le plus précis possible.
La réussite de la suture nécessite :

- une parfaite continuité des gaines (épinèvre et périnèvre) permettant la recolonisation : celles-ci se rétractant plus rapidement que le reste, il est parfois utile de recouper l'axone pour aplanir la section,
- le respect des conditions d'asepsie,
- une absence de tension (ou au moins une minimisation de celle-ci) : des points d'appui à distance sont envisageables,
- l'utilisation d'un minimum de fil, pour un minimum de points afin de minimiser l'inflammation,
- de respecter les structures les plus fragiles du nerf, donc ne le manipuler que par l'épinèvre.

Dans certaines situations, la suture se révèle impossible (tension trop importante, dégénérescence trop avancée,…) et la greffe de nerf périphérique peut être envisagée.

2. *Section d'un vaisseau sanguin*

La conduite à tenir en cas de section d'un vaisseau sera très différente selon la taille de ce dernier, selon sa nature (artère ou veine) et, par conséquent, selon l'importance de l'hémorragie.

Lors d'une hémorragie modérée, il est uniquement conseillé d'effectuer une hémostase correcte par compression à l'aide de compresses. Il est nécessaire d'utiliser, pour cette manipulation, des compresses stériles. Ces dernières pourront, en plus, être imbibées d'adrénaline pour créer une vasoconstriction locale, lorsque la structure lésée est une petite artère.

Dans le cas où une simple compression n'est pas suffisante, on conseille de clamper le vaisseau. S'il s'agit d'une grosse structure, une dissection délicate de la zone permet de l'individualiser pour pouvoir ensuite travailler proprement. Cependant les vaisseaux de taille importante nécessitant ce type de traitement seront évités aisément si la biopsie cutanée est effectuée hors des zones de « danger » précédemment définies dans cet ouvrage.
Il faudra ensuite retirer le clamp quelques minutes après sa pose, dans le cas où l'hémostase se fait correctement.
Deux autres techniques sont envisagées après la pose du clamp :

- réalisation d'une ligature avec un fil de taille 3-0 à 2-0, monofilament résorbable,
- technique du « tournicotage ».

Dans le cas où le clinicien tente une suture vasculaire, il sera principalement conseillé d'utiliser un fil de type polypropylène (irrésorbable), monofilament de taille 6-0 à 5-0. En effet, les sutures ainsi réalisées sont les moins thrombogènes possibles. Elles maintiennent une tension correcte mais relativement faible avec une excellente sécurité des nœuds après leur mise en place.

3. Section d'un tendon

Il est rare de sectionner involontairement un tendon, surtout si la zone de biopsie a été choisie précautionneusement. Cependant, lorsque cela arrive, c'est plus fréquemment à l'extrémité distale des membres puisque les tendons y sont relativement superficiels et peu protégés par d'autres structures tissulaires.

Les tendons de cette région sont absolument indispensables au maintien du doigt dans une position physiologique et donc du membre dans une posture correcte.
A titre d'exemple, une lacération du tendon fléchisseur superficiel du doigt aura pour conséquence une descente du boulet et un relevé de la pince.

Ainsi, en cas de rupture d'un tendon totale ou partielle (dès 50 à 75% selon les auteurs), il faudra absolument effectuer une chirurgie réparatrice rapidement afin d'espérer une amélioration du pronostic. L'idéal est de ne pas attendre plus de 4 à 6 heures afin d'éviter toute contamination. En revanche, on conseille de reporter la suture si la plaie est très contaminée (par exemple lorsque la biopsie cutanée s'effectue dans une zone où siège une pyodermite).

La nécessité absolue de la suture est désormais discutée, en revanche on continue de la conseiller parce qu'elle permet de favoriser l'alignement des fibres tendineuses, dès lors que la lacération dépasse les 50 à 75% (selon les auteurs). On constate également deux autres avantages à la suture : la diminution du tropisme des abouts sectionnés du tendon vers la plaie ainsi que l'évitement d'un bourgeonnement trop important. La suture tendineuse devra être accompagnée, tant que possible, d'une suture cutanée. Pour obtenir un résultat correct, il est conseillé de faire appel à un spécialiste.

La réalisation de la ténorraphie a pour but principal de créer le meilleur about possible entre les deux extrémités lacérées et donc de réduire, voire d'éliminer totalement, l'espace mort. Le succès de cette technique et l'amélioration du pronostic nécessiteront un matériel de suture adapté et une technique appropriée.

Lorsque l'espace mort ne peut être réduit au maximum, il devra être comblé par du tissu cicatriciel (de faible résistance), ce qui augmentera considérablement le temps d'immobilisation de l'animal avant d'obtenir à nouveau un tendon résistant.

Deux techniques de suture peuvent être utilisées :

- suture 3-loop pulley (littéralement une suture en poulie à trois boucles),
- suture locking-loop (littéralement une suture en boucle verrouillée).

Le premier protocole est plus résistant, évitant mieux l'écartement des abouts tendineux. De plus, second avantage, il nécessite moins de matériel.
L'avantage principal de la seconde méthode est de ne laisser que très peu de fil de suture à l'extérieur du tendon.
Dans les deux cas, la suture doit être éloignée d'au moins 1.5cm des bords de la section afin d'éviter la zone de collagénolyse post-traumatique, dont on ne peut distinguer les limites lors de la réalisation de la chirurgie.
En parallèle, il faut veiller à avoir une bonne fermeture du paratendon qui permettra d'accélérer la guérison en jouant un rôle à la fois nourricier et protecteur.

Selon les auteurs, la suture pourra être réalisée à l'aide de fils différents : résorbables ou non.
Si le fil choisi est résorbable, on utilise un gros diamètre afin d'assurer une absorption au moins aussi longue que la cicatrisation. Les deux fils proposés ici sont monofilaments :

- n°2 USP polydioxanone (PDS II), soutien efficace de l'apposition des abouts tendineux durant 60 jours et résorbé en 180 à 210 jours. Sa caractéristique principale serait de minimiser la formation d'adhésions liées a la présence prolongée d'un corps étranger.
- n°1 et n°2 USP polyglyconate (Maxon), soutien efficace de l'apposition des abouts tendineux durant 42 jours et résorbé en 180 jours.

La suture peut aussi être réalisée à l'aide d'un fil résorbable tressé de type polyglactin 910 (Vicryl). Ce fil présente un soutien efficace de l'apposition des abouts tendineux durant 42 jours et résorbé en 180 jours.
Si le fil choisi est irrésorbable, on proposera du nylon ou de l'acier inoxydable. Les deux sont biologiquement inertes. On considère que le nylon monofilament perd 30% de sa force de tension au bout de 2 ans et que le nylon multifilament ne présente plus aucune résistance à la

traction après 6 mois. Les fils en acier inoxydable (alliage de fer) auraient la plus grande force de tension et ne créeraient aucune réaction inflammatoire associée.
On choisit un fil de taille 2.

Le temps post-chirurgie nécessite la pose d'un plâtre résine (mettant légèrement le membre en légère flexion afin de réduire les tensions sur la suture) pour au moins 4 semaines et une surveillance quotidienne. Si l'espace mort n'a pas pu être totalement réduit, on conseille de laisser une résine en place deux semaines de plus. En revanche, dans tous les cas, il convient de changer la résine si son maintien doit excéder 4 semaines environ.
Lors de lacérations inférieures à 75% du tendon, une mise en mouvement progressive pourra être à nouveau envisagée dans le but de réduire les adhérences et d'éviter une dégradation trop importante du cartilage.
Il est conseillé de prendre soin du membre controlatéral afin d'éviter la fourbure : il sera possible de mettre en place des bandes de repos et un support de la fourchette. Une période de repos strict au box de 3 mois sera observée puis suivie d'une reprise lente et progressive de la marche au pas. Il faut compter entre 8 et 12 mois de convalescence.

Notons ainsi que, les différents auteurs s'accordent à dire que pour une lacération partielle de moins de 50% du tendon, une contention externe est normalement suffisante pour obtenir une bonne guérison. Au-delà de 50%, le risque est d'observer une déchirure longitudinale secondaire entre la partie lacérée et la partie qui ne l'est pas.

ii. Complications infectieuses

Les complications infectieuses sont rarissimes si la précaution de réaliser l'antisepsie du site de biopsie après le prélèvement est prise.

Le risque est majoré lorsque la zone d'intérêt se trouve au niveau des extrémités distales des membres. Plusieurs raisons rendent cette zone sensible aux infections lors de la réalisation d'une biopsie :

- forte tension empêchant fréquemment la réalisation du ou des quelques points de suture requis,
- zone en contact avec de nombreuses sources infectieuses (dont fumier, boue,…),
- retard à la cicatrisation habituel, notamment hyper-granulation fréquente…

En revanche, l'importance des complications infectieuses est à relativiser. En effet, la taille des plaies de biopsie est relativement réduite. Le principal problème posé par la gestion d'une telle complication est surtout le retard à la cicatrisation puisque l'infection affecte toutes les étapes de ce processus.
Kent LLOYD considère que lorsque les tissus présentent plus de 10^5 bactéries/g, la plaie ne peut cicatriser correctement par première ou seconde intention sans aide extérieure dirigée contre l'infection.
James A. ORSINI donne une classification des plaies en fonction de leur risque de contamination. Cependant, selon qu'un point de suture puisse être fait ou non, on pourra faire une dichotomie. Dans le cas où un (des) point(s) (selon que l'on fait une biopsie au punch ou en côte de melon) pourra(ont) être mis en place, la probabilité d'infection est quasi-nulle. Dans le second cas, en humaine, l'incidence de survenue d'une infection est évaluée entre 1% et 5% (1,5% pour Victor C. SPEIRS). Il semblerait donc qu'en équine le risque soit légèrement plus élevé et, par conséquent, non-négligeable (sachant que, classiquement, chez les carnivores domestiques, le pronostic est déjà considéré moins bon qu'en humaine : 2,5% d'après Victor C. SPEIRS).

Le pronostic reste donc bon et la prise en charge est assez simple. Elle sera à adapter en fonction des conditions. Le clinicien pourra ainsi effectuer un nettoyage local à l'aide

d'une solution antiseptique voire prescrire, selon la nécessité, un traitement antibiotique adapté en topique ou systémique (de type pénicilline-gentamicine ou encore triméthoprime-sulfamide).
Dans certaines conditions, lorsque le risque de surinfection est jugé sévère dès la réalisation du prélèvement, le clinicien jugera nécessaire de mettre en place une antibioprophylaxie.

La déhiscence de plaie est une des conditions amenant le plus fréquemment à une surinfection bactérienne. On la retrouve plutôt dans les zones de forte tension où la reconstruction, pourtant nécessaire, est difficile (pensons par exemple aux biopsies en côte de melon, au niveau des membres). Rappelons que le signe d'appel d'une infection de plaie est l'exsudation.
Dans ces cas, le praticien:

- réalisera des nettoyages locaux avec une solution antiseptique : povidone iodée (diluée à 0.1% pour éviter l'effet cytotoxique dommageable lors de l'étape de cicatrisation) ou, lorsque le risque infectieux est minimisé, avec du Ringer Lactate ou de l'eau stérile.
- cherchera à favoriser la cicatrisation par seconde intention à l'aide d'un pansement : lipido-colloïde non absorbant ou hydrocolloïde, à renouveler tous les 2 à 4 jours (recouvert d'un bandage adapté).

A ces deux mesures, pourra être associé un traitement antibiotique approprié par voie générale.

CONCLUSION

Chez le cheval, les biopsies cutanées font très fréquemment partie de la conduite d'une consultation dermatologique. En effet, elles sont essentielles à la réalisation du diagnostic de nombreuses affections, pour lequel elles peuvent apporter une certitude ou, au moins, une orientation.

Partant de cette constatation, ce travail a pour but d'accompagner le praticien vétérinaire dans la réalisation de biopsies cutanées. Après étude minutieuse du site et choix du nombre de prélèvements, celles-ci seront effectuées avec soin et maîtrise de la technique employée, afin d'être les plus informatives possibles.

Le clinicien doit avoir quelques notions d'histologie cutanée mais aussi être capable de justifier l'utilisation de cet examen complémentaire. Enfin, il ne faut pas négliger le temps post-opératoire avec notamment la fixation des tissus prélevés, leur expédition au laboratoire d'histologie et l'interprétation des comptes rendus de l'anatomo-pathologiste (à toujours confronter avec la clinique).

La biopsie cutanée est considérée comme un acte chirurgical de surface qui, même si minimalement invasif, peut engendrer un certain nombre de complications. Parmi ces dernières, on retrouve principalement la section de certaines structures sous cutanées (réseau vasculaire ou nerveux et tendon) et le risque infectieux. Cependant, il est assez aisé de minimiser ces complications si le geste est consciencieusement réfléchi. L'atlas pratique proposé a pour but de simplifier la réflexion du clinicien, en lui indiquant les zones délicates pour lesquelles il devra prendre plus de précautions. Il sera alors conseillé de se reporter à la topographie sous-cutanée de cette région, afin de savoir quelles structures sont présentes et quels risques y sont associés.

L'usage de ce travail doit pouvoir s'élargir à de nombreuses autres affections cutanées dont les traitements ou les méthodes diagnostiques peuvent présenter des risques d'atteinte de structures superficielles. On parlera notamment des plaies, ulcérations, abcès et autres actes de chirurgie cutanée (dont exérèse de néoformations cutanées).

Thèse de Mme Marie THONY

Le Professeur responsable Didier PIN
VetAgro Sup campus vétérinaire

Le Directeur général
VetAgro Sup

P/o L. Freyburger
DEVE

Le Président de la thèse P' JF Nicolas.

Vu et permis d'imprimer

Lyon, le

18 SEP. 2015

36 GROUPEMENT HOSPITALIER SUD 730
CENTRE HOSPITALIER LYON SUD
69495 PIERRE BENITE Cedex
Unité d'Immunologie Clinique et Allergologie
CONSULTATIONS
Professeur J.F. NICOLAS

Le Président de l'Université,
Professeur Fr GILLY

UNIVERSITE CLAUDE BERNARD LYON I

BIBLIOGRAPHIE

1. AIRD Y., The surgery of peripheral nerve injury, *Post-graduate medical journal*, Septembre 1946, p 225-254

2. Anonyme, Histopathologie cutanée : cytodiagnostic et biopsie cutanée. *Annales de dermatologie et de vénérologie*, Vol 132, N°8, 2005, p 91-95

3. Anonyme, Lésions élémentaires dermatologiques. *Annales de dermatologie et de vénérologie*, Vol 132, N°8, 2005, p 75-88

4. AUER JA et Al., Wound closure, *Equine surgery*. W. B. SAUNDERS COMPANY, 1992, 1461 pp

5. BARONE R., *Anatomie comparée des mammifères domestiques, Tome 2 : Arthrologie et myologie.* VIGOT FRERES, 1980, 984 pp

6. BARONE R., *Anatomie comparée des mammifères domestiques, Tome 5 : Angiologie*. VIGOT FRERES, 1996, 904 pp

7. BARONE R., *Anatomie comparée des mammifères domestiques, Tome 7 : Neurologie II.* VIGOT FRERES, 2010, 838 pp

8. BARONE R., SIMOENS P., Neurologie, *Anatomie comparée des mammifères domestiques, Tome 7 : Neurologie II : système nerveux périphérique, glandes endocrines, esthésiologie*. VIGOT, 2010, 838 pp

9. BENSIGNOR E., Quand, où et comment biopsier ? *Pratique médicale et chirurgicale de l'animal de compagnie*, N°1, 1995, p 15-20

10. BENSIGNOR E., GROUX D., LERIS C., *Les maladies de peau chez le cheval.* MALOINE, 2004, 121 pp

11. BILLIOUD C., *Le système nerveux orthosympathique : anatomie, physiologie et dysfonctionnement. Etude bibliographique*
Thèse de doctorat vétérinaire, Faculté de Médecine de Créteil, 2003, 108 pp

12. BIXIO A. et Al, *Maison rustique du XIX^{ème,} siècle, Encyclopédie d'agriculture pratique.* Paris, 1837, 504 pp

13. BOULET JC., *Equine Multilingual Dictionary – Fourth Unabriged Edition*. Books on Demand GmbH, Noderstedt, Allemagne, 2011, 470 pp

14. BUDRAS KD., SACK WO., RÖCK S., *Anatomy of the Horse*, 5th Edition (revised edition). SCHÜLTERSCHE, 2009, 208 pp

15. CADIERGUES MC., Conduite à la consultation : Sémiologie macroscopique, *Sémiologie dermatologique*, Cours INP (ENVT), 2012

16. CADORE JL., BOURDOISEAU G., Examens complémentaires en dermatologie équine. *Pratique vétérinaire équine*, Vol 34, N° 134, 2002, p 53-57

17. CADORE JL., FLEURY C., MARTINOT S., LE NINIVIN A., KRAWIECKI JM., CHARY JF., Les principales tumeurs cutanées du cheval : actualités et perspectives, *Le point vétérinaire*, Vol 27, N° 173, 1996, p 31-36

18. CEDEF (Collège des Enseignants en Dermatologie de France), Techniques de biopsie cutanée et interprétation des principaux signes histologiques, *UE revêtement cutané : Faculté de Médecine de Lyon*, Dossier, 2011, p 1-8

19. CESARINI LATORRE C., Principales affections responsables d'alopécie et/ou de prurit. *Pratique vétérinaire équine*, Vol 40, N° 159, 2008, p 13-18

20. CESARINI LATORRE C., Alopécie et prurit chez le cheval : approche diagnostique. *Pratique vétérinaire équine*, Vol 40, N° 159, 2008, p 19-24

21. CHIOUSSE E., *Lésions cardio-vasculaires chez le cheval*
Thèse de doctorat vétérinaire, Université Claude-Bernard, LYON, 2003, 65 pp

22. CLAYTON HM., FLOOD FP., ROSENSTEIN DS., *Guide pratique d'anatomie du cheval*, MED'COM, traduit de l'anglais par LIGONDAY P., 2006, 122 pp

23. COUDERT P., Vétérinaire et pharmacien, un duo gagnant pour une bonne prise en charge des dermatoses équines, *Actualités pharmaceutiques*, Vol 51, n° 516, 2012, p 42-45

24. COUSTY M., Utilisation des pansements pour la cicatrisation des plaies gérées par seconde intention. *Pratique vétérinaire équine*, Vol 44, N° spécial, 2012, p 105-109

25. CUVEILLEZ S., ROSSEEL G., BLAIS D., SALMON Y., TRONCY E., LARIVIERE N., L'anesthésie intraveineuse chez le cheval : comparaison des combinaisons xylazine-kétamine et xylazine-tilétamine-zolazépam, *The canadian veterinary journal*, Volume 36, octobre 1995, p 613-618

26. DESEVE JE., *Encyclopédie méthodique: Recueil des planches du système anatomique*. Madame AGASSE, Imprimeur-Libraire, Paris, 1825, 60 pp

27. DESJARDINS I., AMMANN V., Les maladies systémiques à expression dermatologique chez le cheval, *Pratique vétérinaire équine*, Vol 40, N° 159, 2008, p 25-36

28. DUBOC L., Utiliser Viscum album dans le traitement du sarcoïde équin, *La dépêche vétérinaire*, N° 1101, 2010, p 26-27

29. DYCE K.M., SACK W.O., WENSING C.J.G., *Textbook of veterinary anatomy*. W. B. SAUNDERS COMPANY, 864 pp

30. EMOND D., *Lésions du plexus brachial chez le cheval : étude rétrospective (19 cas)* Thèse de doctorat vétérinaire, Faculté de Médecine de Créteil, 2010, 185 pp

31. GAUDIN C., Les *Nerfs Cluniaux Inférieurs*

Mémoire réalisé dans le cadre du certificat d'anatomie, d'imageries et de morphogenèse, Laboratoire d'anatomie de la faculté de médecine de Nantes, 2004, 30 pp

32. GERMAIN PA., Anatomie et physiologie de la peau du cheval. *Pratique vétérinaire équine*, Vol 40, N° 159, 2008, p 7-12

33. GUILLOT J., BEUGNET F., FAYET G., GRANGE E., DANG H., *Abrégé de parasitologie clinique des équidés, Volume 1 : Parasitoses et mycoses externes*. KALIANXIS, 2005, 287 pp

34. JACQUEMOUX E., *Les structures anatomiques délicates à épargner lors de biopsies cutanées chez le chien*
Thèse de doctorat vétérinaire, Faculté Claude Bernard, LYON, 2010, 106 pp

35. KÖNIG H. E., LIEBICH HG, V*eterinary Anatomy of Domestic Mammals, Textbook and colour atlas (6th, revised and extended Edition)*. Stuttgart, SCHATTAUER, 2014, 681 pp

36. LACOURT M., Prise en charge des plaies sur le terrain. *Pratique vétérinaire équine*, Vol 44, N° spécial, 2012, p 23-31

37. LAUNOIS T., PERRIN R., DENOIX JM, DELFINE C., *Guide pratique d'orthopédie et de chirurgie équine*. MED'COM, 2012, 284 pp

38. LAVOIE JP., HINCHCLIFF KW., *Blackwell's five-minute veterinary consult : equine (Second Edition)*. WILEY-BLACKWELL, 2013, 874 pp

39. LEPAGE O., Gestion des masses pouvant entrainer une chirurgie chez les équidés, *Pathologies du cheval*, Cours Vetagro-Sup (ENVL), 2013

40. LUSSOT-KERVERN I., BENAMOU-SMITH A., MOREAU H., Sarcoïdes et autres tumeurs cutanées des équidés, *Bulletin des Groupements Techniques Vétérinaires*, N° 46, 2008, p 49-54

41. MAURIN E., *Guide pratique de médecine équine, 2ème édition*. MED'COM, 2010, 287 pp

42. MEYNAUD. P, Chirurgie des nerfs : les sutures nerveuses, *Chirurgie,* Cours INP (ENVT), 2012

43. MIALOT M., DEGORGE F., La biopsie cutanée : réalisation, intérêt et limites. *Action vétérinaire*, N°1343, 1995, p23-26

44. MOGICATO G., Angiologie : Les artères, *Anatomie (deuxième partie),* Cours INP (ENVT), 2012

45. MOGICATO G., Ostéologie : Anatomie générale des os des mammifères domestiques, *Anatomie (première partie),* Cours INP (ENVT), 2011

46. MUNOZ J., BUSSY C., Les lacérations tendineuses chez le cheval. *Pratique vétérinaire équine*, Vol 44, N° spécial, 2012, p 39-46

47. ORSINI JA., KREUDER C., *Urgences en médecine équine : traitements et procédures.* MIALOT, traduit de l'anglais par MESPOULHES C., 2001, 834 pp

48. PELISSIER P., *Réparation et régénération nerveuse*, Service de Chirurgie Plastique, Centre F.X. Michelet du CHU de Bordeaux, 2005

49. PICANDET V., Approche diagnostique et thérapeutique des nodules cutanés chez le cheval, *Pratique vétérinaire équine*, Vol 40, N° 159, 2008, p 37-43

50. PIN D., BRUET V., BOURDEAU P., Peau et maladies internes : quelques entités, Chapitre Dermatologie, *Compte-rendu du Congrès de l'Association Vétérinaire Equine Française du 11 au 13 décembre 2013 à Deauville*, p 55-61

51. POPESKO P., Volume III - Bassin et extrémités : le cheval, *Atlas d'anatomie topographique des animaux domestiques*. MALOINE, traduit du slovaque par HENNAU A.,1980, 205 pp

52. PREVOT J., *Distribution Fasciculaire du Nerf Axillaire*,
Laboratoire d'anatomie de la faculté de médecine de Nantes, Univesité de Nantes, 2010, 40 pp

53. RAYNOR M., *Anatomie du cheval à colorier*. VIGOT, PARIS, 2014, 136 pp

54. REVOL M., SERVAN JM., *Suture, Techniques chirurgicales - Chirurgie plastique reconstructrice et esthétique*. ELSEVIER MASSON, 2010, 8 pp

55. ROSSOLIN S., Le sarcoïde équin, évolution des connaissances : étude bibliographique
Thèse pour le doctorat vétérinaire, ENVA, Alfort, 2006, 91 pp

56. TOBIAS KM., *Manuel de chirurgie des tissus mous chez le chien et le chat*. MED'COM, 2011, 492 pp

57. TOUZOT-JOURDE G., Sédation et anesthésie d'urgence du cheval athlète. *Pratique vétérinaire équine*, Vol 43, N° spécial, 2011, p 115-122

58. TOUZOT-JOURDE G., Sédation dans les situations d'urgence. Chapitre Anesthésie et Réanimation, *Compte-rendu du Congrès de l'Association Vétérinaire Equine Française du 11 au 13 décembre 2013 à Deauville*, p 18-20

Marie THONY

LES BIOPSIES CUTANEES DU CHEVAL :
PREREQUIS, INDICATIONS, METHODE ET PRECAUTIONS.

Thèse d'Etat de Doctorat Vétérinaire : Lyon, le 02 octobre 2015

RESUME :

La biopsie cutanée est un examen complémentaire essentiel en dermatologie équine. Le clinicien vétérinaire devra donc en connaître les indications diagnostiques, être capable de choisir une technique de biopsie adaptée (méthode et lésions à prélever) mais aussi avoir quelques notions d' histologie cutanée afin d' interpréter judicieusement le compte-rendu histopathologique.
Lors de la réalisation d' un tel acte biopsique, certaines zones du corps du cheval devront être appréhendées avec précautions. Il s' agit de régions dans lesquelles certains vaisseaux, nerfs et tendons se trouvent très superficiels. Ainsi, des planches anatomiques de chaque partie du corps sont proposées, mettant en évidence les structures à prendre en considération. Une partie didactique précise le trajet de chacun de ces éléments.
Pour simplifier le travail du clinicien, un atlas anatomique est construit, mettant en évidence, sur des photos de deux chevaux au morphotype différent, les zones pour lesquelles la biopsie cutanée doit être réalisée avec précaution. Ces zones sont décrites littéralement avec des repères anatomiques simples afin de pouvoir les adapter aisément sur le terrain à tous les chevaux.
L' attitude à adopter face à la lésion d' une structure superficielle importante est précisée en fin de ce travail afin d' aider le praticien vétérinaire à réagir en cas de section involontaire.
L' usage de cet ouvrage peut être adapté à de nombreuses autres affections cutanées : plaies, ulcérations, abcès et autres actes de chirurgie cutanée (dont exérèse de néoformations cutanées).

MOTS CLES :
- Biopsie
- Cheval
- Dermatologie
- Méthodologie
- Peau

JURY :

Président : Monsieur le Professeur JF NICOLAS

1er Assesseur : Monsieur le Professeur Didier PIN
2ème Assesseur : Monsieur le Professeur Jean-Luc CADORE

DATE DE SOUTENANCE :

Le 02/10/2015

ADRESSE DE L'AUTEUR :

16, rue Louis VERNAY
69390 VOURLES