REPOSITORIO ACADÉMICO UPC

Cirugía de epilepsia en patología dual abordada con estimulación cortical directa y electrocorticografía intraoperatoria. Primer caso en el Hospital Rebagliati

Item type	info:eu-repo/semantics/article
Authors	Barreto Acevedo, Elliot; Becerra Zegarra, Alicia; Villafuerte Espinoza, Mirla V.; Llaja Rojas, Victoria
Publisher	Universidad Peruana Cayetano Heredia (UPCH)
Journal	Revista de Neuropsiquiatría (Rev Neuropsiquiatr)
Rights	info:eu-repo/semantics/openAccess
Downloaded	1-ago-2016 18:42:19
Link to item	http://hdl.handle.net/10757/615984

Cirugía de epilepsia en patología dual abordada con estimulación cortical directa y electrocorticografía intraoperatoria. Primer caso en el Hospital Rebagliati.

Epilepsy surgery in dual pathology approached with cortical direct stimulation and intraoperative electrocorticography. First case in Rebagliati Hospital.

Elliot Barreto-Acevedo[1,3,a], Alicia Becerra-Zegarra [2,b], Mirla V. Villafuerte-Espinoza[1,4,a], Victoria Llaja-Rojas [1, 5, c] .

RESUMEN

La coexistencia de esclerosis hipocampal con una lesión extrahipocampal potencialmente epileptógena, situación conocida como patología dual, traza un reto para planificar la cirugía resectiva de epilepsia farmacorresistente. Presentamos un caso de epilepsia focal farmacorresistente asociada a patología dual (esclerosis hipocampal izquierda y gliosis frontal izquierda), abordada con estimulación eléctrica cortical directa y electrocorticografía intraoperatoria, con buenos resultados a corto plazo.

PALABRAS CLAVE: Epilepsia del lóbulo temporal, patología, cirugía/epilepsia, electrocorticografía.

SUMMARY

The coexistence of hippocampal sclerosis with a potentially epileptogenic extra hippocampal injury is known as dual pathology, and presents a challenge to resection surgery strategies in cases of drug-resistant epilepsy. We present a case of drug-resistant focal epilepsy associated with dual pathology (left hippocampal sclerosis and left frontal gliosis), treated by means of direct cortical electrical stimulation and intraoperative electrocorticography with good short-term results.

KEYWORDS: Epilepsy, temporal lobe, pathology, epilepsy/surgery, electrocorticography.

[1] Unidad de Epilepsia, Departamento de Neurología, Hospital Nacional Edgardo Rebagliati Martins. Lima, Perú.
[2] Servicio de Neurocirugía Funcional, Hospital Nacional Edgardo Rebagliati Martins. Lima, Perú.
[3] Facultad de Medicina, Universidad Peruana de Ciencias Aplicadas. Lima, Perú.
[4] Facultad de Medicina, Universidad Nacional Mayor de San Marcos. Lima, Perú.
[5] Facultad de Psicología, Universidad Nacional Mayor de San Marcos. Lima, Perú.
[a] Médico-Neurólogo ; [b] Médico-Neurocirujano de Epilepsia, [c] Neuropsicóloga.

INTRODUCCIÓN

La epilepsia del lóbulo temporal (ELT) es la más frecuente entre las epilepsias focales y corresponde a un síndrome epiléptico dentro del cual se incluyen las epilepsias mesial temporal y neocortical (1). La estructura mesiotemporal más importante es el hipocampo. La atrofia hipocampal es el hallazgo patológico más frecuente en la ELT. La combinación de atrofia y gliosis hipocampal se denomina esclerosis mesial temporal (1,2). Entre un 8-30% de los pacientes con ELT refractaria asociada a esclerosis mesial temporal presentan patología dual (1); esto es, presencia además, de una lesión extrahipocampal – temporal o extratemporal – ipsilateral y potencialmente epileptógena (3,4). Algunos autores son más estrictos en la definición de patología dual y la restringen a la coexistencia de esclerosis hipocampal mas otra lesión solamente temporal extrahipocampal ipsilateral (1,5). La lesión epileptogénica asociada puede incluir: trastornos del desarrollo cortical, malformaciones vasculares, lesiones glióticas y tumores de bajo grado (1, 3-6). La patología dual en epilepsia refractaria traza un reto para planificar la cirugía resectiva de epilepsia. Presentamos un caso de epilepsia focal refractaria asociada a patología dual, abordada con estimulación eléctrica cortical directa y electrocorticografía intraoperatoria, con buenos resultados a corto plazo.

Descripción del caso

Mujer de 16 años, nacida de parto eutócico, con desarrollo psicomotor normal, con dominancia diestra y con grado de instrucción cuarto de secundaria. Como único antecedente patológico: diagnóstico de meningitis al año y medio de edad; además presento un episodio convulsión única asociada a fiebre.

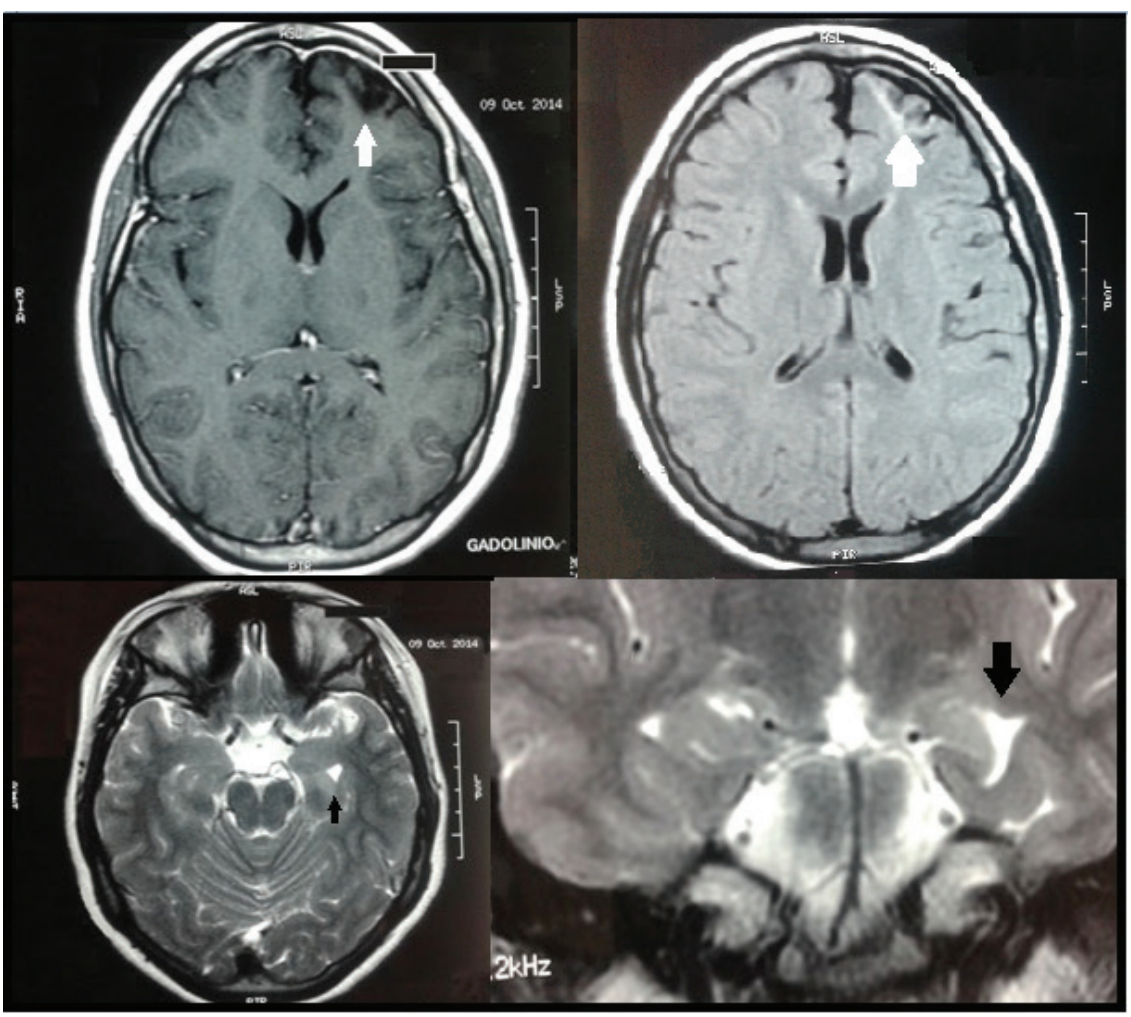

Foto1. RM de encéfalo. Gliosis frontal anterior izquierda (flecha blanca) y atrofia hipocampal izquierda (flecha negra).

Full text / Texto completo:
http://hdl.handle.net/10757/615984