



**UNIVERSIDAD NACIONAL AUTÓNOMA DE
MÉXICO**



FACULTAD DE ODONTOLOGÍA
**BLANQUEAMIENTO DENTAL POR TÉCNICA DE
MICROABRASIÓN.**

T E S I N A

QUE PARA OBTENER EL TÍTULO DE

CIRUJANO DENTISTA

P R E S E N T A:

ELIZABETH RANGEL LARA

TUTOR: C.D BASILIO ERNESTO GUTIÉRREZ REYNA

ASESOR: MTRO. LUIS MIGUEL MENDOZA JOSÉ

MÉXICO D. F.

2008



Universidad Nacional
Autónoma de México



UNAM – Dirección General de Bibliotecas
Tesis Digitales
Restricciones de uso

DERECHOS RESERVADOS ©
PROHIBIDA SU REPRODUCCIÓN TOTAL O PARCIAL

Todo el material contenido en esta tesis esta protegido por la Ley Federal del Derecho de Autor (LFDA) de los Estados Unidos Mexicanos (México).

El uso de imágenes, fragmentos de videos, y demás material que sea objeto de protección de los derechos de autor, será exclusivamente para fines educativos e informativos y deberá citar la fuente donde la obtuvo mencionando el autor o autores. Cualquier uso distinto como el lucro, reproducción, edición o modificación, será perseguido y sancionado por el respectivo titular de los Derechos de Autor.

AGRADECIMIENTOS: A DIOS

**Tú que vives al amparo del Altísimo
y resides a la sombra del Todopoderoso,
di al Señor: "Mi refugio y mi baluarte,
mi Dios, en quien confío".**

**Él te librá de la red del cazador
y de la peste pernicioso;
te cubrirá con sus plumas,
y hallarás un refugio bajo sus alas.
No temerás los terrores de la noche,
ni la flecha que vuela de día,
ni la peste que acecha en las tinieblas,
ni la plaga que devasta a pleno sol.**

**Aunque caigan mil a tu izquierda
y diez mil a tu derecha,
tú no serás alcanzado:**

**su brazo es escudo y coraza. : Con sólo dirigir una mirada,
verás el castigo de los malos,
porque hiciste del Señor tu refugio
y pusiste como defensa al Altísimo.**

**No te alcanzará ningún mal,
ninguna plaga se acercará a tu carpa,
porque él te encomendó a sus ángeles
para que te cuiden en todos tus caminos.**

**Ellos te llevarán en sus manos
para que no tropieces contra ninguna piedra;
caminarás sobre leones y víboras,
pisotearás cachorros de león y serpientes.**

Quando Yo Era Una Niña Les Hice Una Promesa A Mis Padres Esa Promesa Es Ahora Una Realidad: Gracias Por Entender Mis Ausencias, Mis Neurosis, Mi Desesperación, Mi Llanto, Mi Mal Humor Celebrar Mis Triunfos, Comprender Mis Fracasos .Por su paciencia, su apoyo pero sobre todo POR SU AMOR. Lo Que Soy Se Los Debo A Ustedes Mi Familia, A MIS PADRES Y HERMANOS

A Mis Amigos: Los Pasados, Los Presentes Y Los Futuros, A La Fraternidad Restauradora, Gracias Por Su Apoyo Y Ayuda En Estos Últimos Momentos.

Incluyo a la UNAM, y a la Facultad De Odontología por darme las armas para defenderme ante a la vida a los que fueron mis profesores gracias por sus enseñanzas.

Al Dr. Basilio Gutiérrez Reyna por sus enseñanzas académicas pero sobre todo, las personales, le aprendí mucho Doctor GRACIAS.

Mas allá del cosmos, del tiempo del espacio, de todo cuanto se mueve y cambia se encuentra la realidad substancial, la verdad fundamental.

EL KIBALYON.

BLANQUEAMIENTO DENTAL POR TÉCNICA DE MICROABRASIÓN

Índice

| | |
|--|----|
| 1. Introducción..... | 5 |
| 2. Antecedentes..... | 5 |
| 2.1.1 Historia Del Blanqueamiento..... | 6 |
| 2.1.2 Objetivo..... | 11 |
| 2.1.3 Técnica De Blanqueamiento Dental..... | 12 |
| 2.1.4 Comparación De Productos Para Blanqueamiento Dental..... | 12 |
| 2.1.5 Evaluación Del Grado De Blanqueamiento y La Sensibilidad Dental..... | 13 |
| 2.1.6 Efectos Colaterales Del Blanqueamiento Dental..... | 14 |
| 2.1.7 Clasificación De Las Manchas..... | 17 |
| 2.1.8 Definición De Microabrasión..... | 20 |
| 2.1.9 Antecedentes Históricos De La Microabrasión..... | 20 |
| 2.2. Blanqueamiento Y Microabrasión..... | 23 |
| 2.2.1 Ácido Clorhídrico Su Uso En La Técnica..... | 24 |
| 2.2.2 Consideraciones Generales..... | 26 |
| 2.2.3 Indicaciones..... | 28 |
| 2.2.4 Lesiones De Manchas Blancas..... | 29 |
| 2.2.5 Contraindicaciones..... | 30 |
| 2.2.6 Factores A Considerar En La Técnica De Microabrasión..... | 32 |
| 2.2.7 De Que Técnicas Se Dispone..... | 33 |
| 2.2.8 Requisitos Ideales De Kits Patentados..... | 34 |
| 2.2.9 Equipo Necesario..... | 36 |
| 3. Cuando La Microabrasión Se Realiza Con Kits Patentados..... | 36 |
| 3.1.1 Descripción De La Técnica..... | 37 |
| 3.1.2 Efecto Sobre El Esmalte: Mecanismo De Acción..... | 42 |
| 3.1.3 Ventajas De La Técnica..... | 43 |
| 3.1.4 Desventajas De La Técnica..... | 43 |
| 3.1.5 Planificación Del Tratamiento..... | 44 |
| 3.1.6 Microabrasión Y Blanqueamiento Domiciliario..... | 45 |
| 3.1.7 Microabrasión Y Tratamiento Complementarios..... | 46 |

| | |
|--|----|
| 4. Otras Técnicas De Abrasión..... | 47 |
| 4.1.1 Megabrasion..... | 47 |
| 4.1.2 Antecedentes Históricos De La megabrasion..... | 48 |
| 4.1.3 Megabrasion Utilizada En Operatoria Dental..... | 50 |
| 5. Técnica, Manejo Y Equipo De Obturación En la Técnica de megabrasion..... | 50 |
| 5.1.1 Influencia De La Megabrasion En La Fuerza De Unión Esmalte sistemas adhesivos..... | 53 |
| 6. Microabrasion en con Blanqueamiento..... | 56 |
| 7. Conclusiones..... | 57 |
| 8. Bibliografía..... | 58 |

BLANQUEAMIENTO DENTAL POR TÉCNICA DE MICROABRASIÓN

1. Introducción:

Es posible que las lesiones pequeñas blanquecinas o moteadas en los dientes anteriores resulten desagradables a la vista y que los pacientes estén preocupados por este tipo de pigmentación. Antes de introducirse el grabado ácido, los dientes con estas pigmentaciones sufrían amputación para ser cubiertos con coronas completas. Algunas pigmentaciones del esmalte, aunque sean intrínsecas, están limitadas a las capas exteriores, para eliminar más eficazmente estas pigmentaciones podemos usar la técnica de microabrasión en combinación con el blanqueamiento domiciliario o el blanqueamiento en la clínica, decidir que procedimiento hay que realizar depende en primer lugar de cada caso, la técnica de microabrasión puede utilizarse en varias circunstancias y de diferentes maneras, tanto en pacientes de 8 a 10 años de edad como en pacientes adolescentes y adultos.

La técnica de microabrasión es una alternativa poco conocida y utilizada, aun cuando su principal ventaja es la rapidez de los resultados estéticos, es cómoda y eficaz, si se utiliza correctamente una excelente opción para el paciente y el odontólogo.

No soluciona todos los problemas, pero si se nos presenta como una técnica que se podría introducir con más demanda en el campo odontológico del país, como una opción real que no se vea solo en libros si no que también en la práctica odontológica de uso regular.

2. Antecedentes:

2.1.1. Historia Del Blanqueamiento:

El blanqueamiento dental no se trata de una técnica actual, ya que los primeros intentos se remontan a hace más de un siglo.

1799. Macintosh, inventa el cloruro de cal, denominado polvo de blanqueamiento.

1848. Dewinelle, utiliza cloruro de cal, para tratar pigmentaciones en dientes no vitales.

1860. Truman, cloruro de ácido acético, solución de Labarraque(cloruro líquido de soda) pigmentaciones en dientes no vitales

1861. Woodnut, recomienda aplicar el medicamento blanqueador y cambiarlo en subsiguientes visitas, pigmentaciones en dientes vitales.

1868. Latimer ácido oxálico todas las pigmentaciones.

1877. Chapple ácido clorhídrico, ácido oxálico todas las pigmentaciones.

1878. Taft, ácido oxálico e hipoclorito de calcio, todas las pigmentaciones.

1884. Harlan usa el primer peróxido de hidrógeno (denominado dióxido de hidrógeno) todas las pigmentaciones.

1893. Atkinson, pirozona al 3% usada como colutorio que también blanquea los dientes, todas las pigmentaciones.

1895. Garretson, pirozona al 25% mostró ser más efectiva en esta concentración, experimento con cloro aplicado a la superficie dentaria en ese mismo año, en dientes no vitales.

1910. Prins, peróxido de hidrógeno al 30% sobre los dientes no vitales.

1916. Kaine, ácido clorhídrico al 18%(ácido muriático) y lámpara de calor, dientes fluorizados.

1918. Abbot, descubre una luz de alta intensidad que produce un incremento rápido de temperatura en el peróxido de hidrógeno para acelerar el blanqueamiento dental químico.

1942. Younger, cinco partes de peróxido de hidrógeno al 30% lámpara de luz, anestesia.

1958. Pearson, usa peróxido de hidrógeno al 35% en el interior del diente y también sugirió peróxido de hidrógeno al 25% y éter al 75% ambos activados por una lámpara de luz y calor para liberar las cualidades solventes del éter, en dientes no vitales.

1961. Spasser, **Técnica de blanqueamiento ambulatorio** sellan el perborato sódico.

1965. Boushar, mezcla 5 partes de peróxido de hidrógeno al 30%,5 partes de ácido clorhídrico al 36% y 1 parte de éter dietílico, para tinciones de fluorosis de color anaranjado.

1965 Stewart **Técnica termo catalítica, bolitas** de algodón saturadas con superoxil que se insertan en la cámara pulpar y se calienta con un instrumento térmico, dientes no vitales.

1966 Mcnnes, repite la técnica de Bouschar mediante la técnica controlada de ácido clorhídrico-abrasión con piedra pómez.

1967 Cohen y Parkins peróxido de hidrógeno al 35% y un instrumento de calor, aplicada a tinciones provocadas por tetraciclinas.

1967 Nuting y Poe, Técnica **combinada de blanqueamiento ambulatorio** superoxil en la cámara pulpar (peróxido de hidrógeno al 30%), dientes no vitales.

1968 Klusmier, comienza el concepto de blanqueamiento domiciliario con el hallazgo casual de peróxido de carbamida al 10% utilizado en un posicionador Glyoxido ortodonticò hecho a la medida, dientes vitales.

1972 Klusmier, usa la misma técnica con proxigel ya que gracias a su grosor permanecía más tiempo en la cubeta, dientes vitales.

1975 Chandra y Charla, peróxido de hidrógeno al 30%, ácido clorhídrico al 18%, flùor de Paris, tinciones de fluorosis.

1977 Falkenstein 1 minuto de grabado ácido con peróxido de hidrógeno al 30%, ácido clorhídrico al 10 % con lámpara de luz de 100 vatios (75 °C), tinciones de tetraciclinas.

1979 Compton, peróxido de hidrógeno con aplicación de calor (90-98 ° C), tinciones de tetraciclinas.

1979 Harrington y Natkin, informaron sobre la reabsorción externa asociada al blanqueamiento de dientes no vitales.

1982 Abou Rass recomendó tratamientos endodòntico intencional para el blanqueamiento interno o tinciones de tetraciclinas.

1984 Zaragoza, peróxido de hidrógeno al 70 % mas calor para amabas arcadas, dientes vitales.

1986 Munro, usó Gly-óxido para controlar el crecimiento bacteriano después del alisado radicular periodontal observó blanqueamiento dental, dientes vitales.

1987 Feinman **Blanqueamiento en clínica** con ácido clorhídrico al 30% y calor de lámpara de blanqueamiento, dientes vitales.

1988 Munro, presentó sus hallazgos a un fabricante que confecciono el primer producto comercial de blanqueamiento (Whitening brite), dientes vitales.

1989 Croll Técnica de microabrasión con ácido clorhídrico al 10 % y pasta de piedra pómez .Dientes vitales, pigmentación superficial del esmalte, hipocalcificación, tinciones extrínsecas.

1989 Haywood y Herman ,**Blanqueamiento dental nocturno** con peróxido de carbamida al 10% en una cubeta, introducción de productos comerciales de blanqueamiento, se investigan materiales de blanqueamiento, mientras la FDA solicita todos los estudios y datos sobre seguridad,6 meses después se levanto la prohibición, todas las tinciones, dientes vitales y no vitales.

1990. Se comercializa el "Prema" ("Premier"), una mezcla de ácido clorhídrico al 10% y piedra pómez.

1991. *Miara y col...* Tras probar diferentes mezclas de ácidos y peróxido de hidrógeno a diferentes concentraciones introducen en el mercado el sistema "Microclean" (Cedía). Una mezcla de ácido clorhídrico, polvo de piedra pómez y peróxido de hidrógeno a baja concentración que se aplicaba en periodos de unos 8 segundos a los dientes tratados mediante copas de goma.

1991 Numerosos autores **Blanqueamiento intenso** con peróxido de hidrógeno al 30% con una luz para activar el blanqueador, todas las tinciones dientes vitales.

1991 Garber y Goldstein **Blanqueamiento combinado** blanqueamiento domiciliario e intenso, todas tinciones dientes vitales.

1991 Hall, recomienda que no se graben los dientes antes de aplicar procedimientos de blanqueamiento vital.

1994 **American Dental Association, Establece** la seguridad y eficacia de los agentes de blanqueamiento dental con garantía y aprobación de la ADA. .

1996 **Food and Drougs Administration (FDA)** aprueba la tecnología láser. Láser de Àrgon y CO2 para blanqueamiento dentales con productos químicos patentados.

1996 Reyto Blanqueamiento Dental con Láser, dientes vitales.

1997 Settembrini **Blanqueamiento interno/externo**, dientes vitales.

1998 Carrillo Cámara pulpar abierta con peróxido de carbamida al 10% en la cubeta individual.

Actualmente la mayoría de profesionales han recurrido al uso de geles de peróxido de hidrógeno del 20-37% que se activan químicamente ó por la luz de polimerizar, láser ó arco de plasma (para blanqueamiento rápido en consulta).El mejor resultado hoy en día se obtiene mediante la activación con luz arco de plasma.

A fecha de hoy existen pues tres técnicas disponibles para el tratamiento de las coloraciones dentales:

-Microabrasión

-Blanqueamiento en consulta con geles de peróxido de hidrógeno al 20-37% autoactivados ó activados mediante calor ó luz

-Blanqueamiento supervisado por el profesional y administrado por el mismo paciente en su domicilio utilizando geles de peróxido de carbamida al 10-12% Pueden realizarse combinaciones de ellas para optimizar el resultado si el profesional lo considera oportuno (en función de la profundidad de coloración, extensión, etc.)⁷

2.1.2 Objetivo:

La técnica de microabrasión puede ser considerada un tratamiento alternativo, o por lo menos coadyuvante, en el tratamiento de la caries dental; puede ser utilizada en casos de fluorosis, hipoplasia de esmalte o manchas blancas de caries inactivas.

Esta técnica presenta resultados estéticos excelentes, además de ser fácil su aplicación. Esta técnica, utiliza ácido clorhídrico mezclado con piedra pómez que remueve áreas con lesiones de manchas blancas mediante una acción de abrasión, erosión por los componentes principales del compuesto patentado "PREMA". El objetivo principal es dar a conocer las ventajas y desventajas de la técnica para que se pueda difundir y enseñar a las nuevas generaciones de odontólogos.

2.1.3. Técnica De Blanqueamiento Dental.

El uso de las técnicas de blanqueamiento depende de un correcto diagnóstico del tipo de tinción o decoloración dental y de entender que es un procedimiento que debe ser completado como parte de un plan de tratamiento desarrollado por un odontólogo después de una evaluación clínica de la cavidad oral. El procedimiento puede realizarse en dientes vitales y no vitales y se logra por medio de la aplicación de productos químicos (peróxido de hidrógeno o de carbamida, y perborato sódico) o físicos (luz y calor) ⁷.

2.1.4. Comparación de Productos Para Blanqueamiento Dental.

Son muchos los estudios que muestran comparación de productos. En 2002, Gallagher Col. Compararon peróxido de hidrógeno al 25% y al 38% mediante la técnica de doble ciego aleatorio. Los dos productos mostraron resultados pero mostró ser más efectiva la solución al 25%. Karpinia y col. En 2002 compararon peróxido de carbamida al 10% y peróxido de hidrógeno al 6,5%, ambos con buenos resultados en blanqueamiento.

Papathanasiou y Col. En 2001 compararon la eficacia en la modificación del color con peróxido de hidrógeno al 15% aplicado en consultorio durante 30, 45 y 60 minutos, combinado con peróxido de carbamida al 10% aplicado en el hogar. A las 24 horas se hizo una evaluación y se les entregó una cubeta con peróxido de carbamida al 10% por 7 días consecutivos.

Nakamura y Col. en 2001 mostraron que el blanqueamiento es un efectivo método para restaurar el color de dientes vitales, en particular cuando la solución contiene 35% de peróxido de hidrógeno y se activa con fuentes de luz, lo cual acelera el proceso. El blanqueamiento mostró reducción de tintes amarillos y aumento de la luminosidad del diente.

Nathoo y col. en 2001 compararon peróxido de carbamida al 5% y al 10% con resultados similares para los dos productos, y a partir de esto, Langsten en 2002 muestra que, a pesar de haber tenido éxito con esas concentraciones, se ha incrementado el porcentaje de concentración en los últimos años al 20% y al 35%.

Bodden y Haywood en 2003 refieren que una técnica combinada entre microabrasión y blanqueamiento vital nocturno con cubetas en un paciente con fluorosis y tinción por tetraciclinas tiene resultados excelentes para el paciente⁷.

2.1.5. Evaluación Del Grado De Blanqueamiento Y La Sensibilidad Dental:

Leonard. (2001) determino la eficacia a 3, 6 y 47 meses con un tratamiento con peróxido de carbamida al 10%, así como la seguridad en los tejidos y la percepción del paciente frente a la técnica y los resultados. Los resultados muestran, como en otros estudios, que la eficacia del tratamiento es real y segura cuando se siguen las recomendaciones del producto. El 82% de los pacientes no mostró efectos colaterales al finalizar el periodo de estudio.

Ritter y col . En 2002 evaluaron la seguridad y la percepción de los pacientes a los que se les aplicó una técnica de blanqueamiento vital nocturno con peróxido de carbamida al 10% aproximadamente después de 10 años de tratamiento. El 92% de los pacientes mostró éxito durante el proceso de blanqueamiento dental, el 43% percibe que existe una estabilidad en el color y quedó satisfecho con los resultados estéticos.

2.1.6. Efectos Colaterales Del Blanqueamiento Dental.

Dahl y Becher en 1995 mostraron que los agentes de blanqueamiento dental contienen agentes químicos potencialmente peligrosos, mediante un estudio que dosificó en ratas cantidades de 5, 10 y 15 MG de peróxido de carbamida por Kg. de peso y 150 y 500 MG de agente por Kg. de peso. Se encontró ulceración de la mucosa gástrica en cantidades de 15 MG por kg. Las lesiones fueron visibles a la hora y mostraron sanar a las 24 horas. No se observaron lesiones histológicas en hígado y riñones.

Nathoo y col. En 2001 compararon dos soluciones de peróxido de carbamida al 5% y al 10% durante una semana al final de la cual el 20% de los pacientes en el grupo de carbamida reportó sensibilidad, contra el 53% del grupo con concentración al 10%.

Baik y col .En 2001 demuestran que el uso de luces intensas eleva la temperatura del blanqueador y también la temperatura intrapulpal lo cual repercute sobre la sensibilidad dental.

De igual forma se encuentra que se pueden contrarrestar los efectos colaterales como en el estudio de Tam en 2001 que adicionó nitrato de potasio

y flúor al peróxido de carbamida al 10% durante 14 noches. Se encontró un descenso significativo en la sensibilidad reportada por los pacientes y no afectó el proceso de blanqueamiento.

Leonard. En 2002 advierte sobre efectos colaterales al usar peróxido de carbamida por encima del 10% y para tal efecto evalúan , mediante un estudio doble ciego llevado a cabo para comparar peróxido al 10%, al 16% y un placebo durante 14 días. No hubo diferencias en vitalidad dental y sensibilidad, pero donde se aplicó carbamida al 16%, se encontró irritación gingival.

Gallagher. En 2002 compararon peróxido de hidrógeno al 25% y 38% sin diferencias con respecto a la sensibilidad entre los dos productos.

Jorgensen y Carroll en 2002 llevan a cabo un estudio doble ciego aleatorio para determinar la incidencia de la sensibilidad después de tratamiento de blanqueamiento en el hogar. Compararon un gel con peróxido de carbamida al 15% y 0,11% de iones fluoruro con un gel placebo. 54% de los participantes en ambos grupos reportó sensibilidad baja, 10% de los del primer grupo y 2% de los de control reportó sensibilidad moderada, 4% de los sujetos del primer La sensibilidad disminuyó con el tiempo. A la segunda semana no hubo sensibilidad severa y a la cuarta no hubo sensibilidad moderada. Hubo correlación positiva entre la sensibilidad y la recesión gingival y no se encontró correlación con ninguna de las otras características.

Pohjola et al. En 2002 encontraron que la aplicación de NiteWhite ®, y Rembrandt a 1, 2 y 4 semanas se acompañaba de sensibilidad.

Sobre el esmalte, Auschill et al. En 2002 compararon tres tipos de productos de blanqueamiento, ninguno de los cuales ocasionó cambios en la estructura

superficial del esmalte, dato similar al encontrado por White y col. (2002). En 2002 al estudiar peróxido de carbamida al 10% (Colgate y Starbrite ®,) encontraron que justo al finalizar el tratamiento la porosidad de la superficie del esmalte tuvo un incremento en el grupo de Colgate ®, mientras que el grupo de Starbrite ®, mostró alteraciones erosivas en la superficie. A los 3 meses, la morfología de la superficie del esmalte en el grupo Colgate ®, fue similar a la de los dientes no tratados. Las erosiones encontradas en el grupo Starbrite ®, disminuyeron y las superficies fueron casi similares a la de los dientes no tratados. Concluyeron que aunque hubo alteraciones con los dos productos, al cabo de 3 meses hubo reversión del proceso.

Zouain . Advierte en 2002 sobre los efectos biológicos debidos a la actividad del peróxido inducidos por agentes químicos (sustancias naturales y sintéticas) y físicos (radiación ionizante). Evaluaron la citotoxicidad de InstaBrite ®,, Karisma ®,, Opalescence ®, y Whiteness ®, y su efecto sobre tres cepas de E. coli. Encontraron que se disminuía la supervivencia de las cepas de E. coli especialmente una de ellas y algunos de ellos mostraron ser capaces de inducir daño en la molécula de DNA, por lo cual se sugiere controlar estrictamente el medio ambiente clínico para prevenir el contacto con los tejidos de mucosa oral y gingival⁹.

2.1.7. Clasificación De Las Manchas.

Los dientes pueden presentar una infinita variedad de gama de colores a causa de diferentes motivos, básicamente el color de los dientes viene predeterminado genéticamente, lo que quiere decir que el color de los dientes es una característica innata como el color de la piel.

El color de los dientes esta dado por el conjunto de estructuras que constituyen los dientes como son el esmalte, su grosor y calidad, color y cantidad.

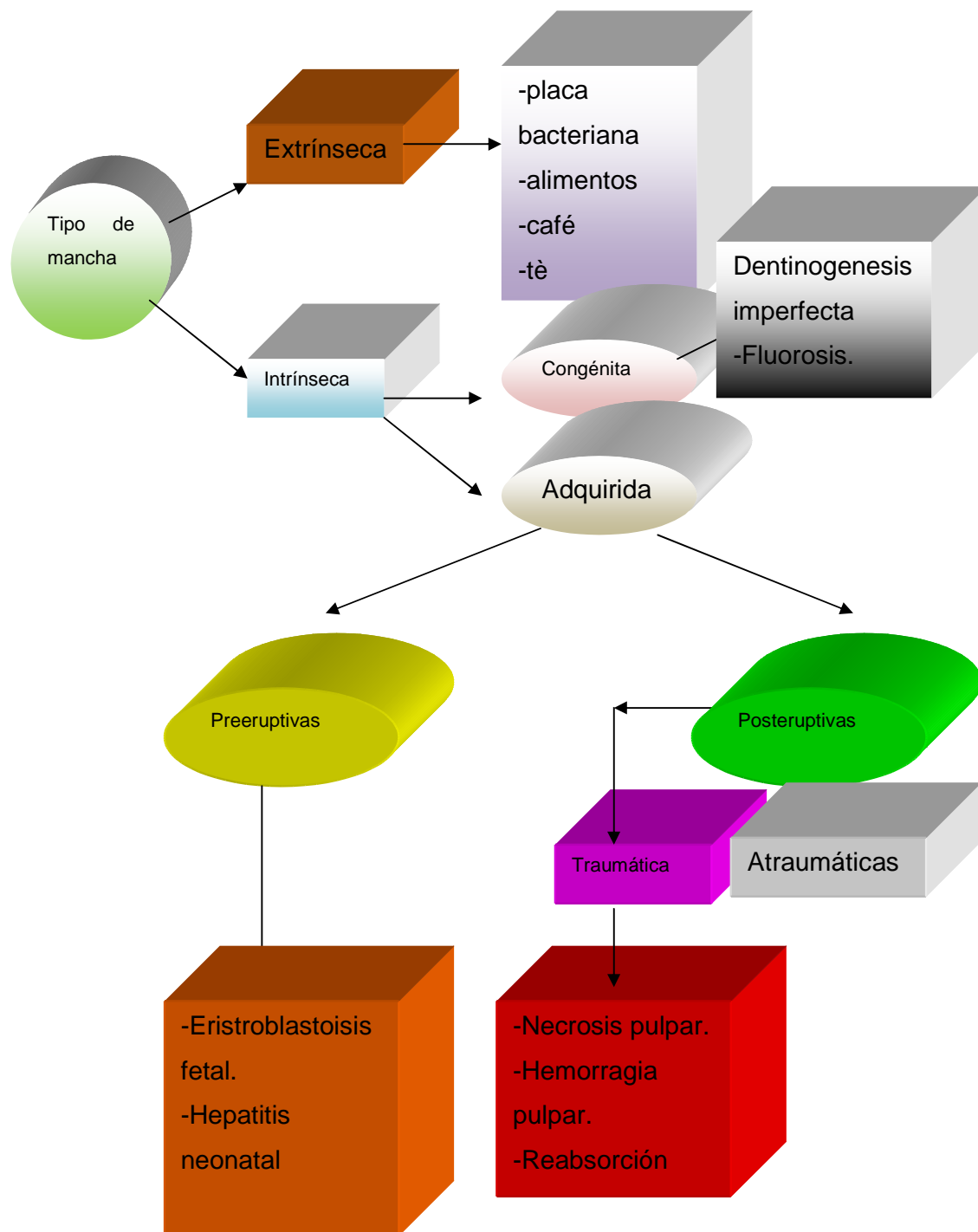
Los cambios de color pueden ser por causas intrínsecas (causas dentro de la estructura dental) como tinciones dentro del diente (ocurren antes de la erupción del diente o durante su maduración y después de erupcionar producen desde dentro hacia fuera, en el periodo en el que el diente esta terminando su formación o por algún evento como una hemorragia pulpar y se produce un cambio de coloración. Se producen por depósitos de materiales cromogénicos en el interior del esmalte o la dentina, de forma que los métodos convencionales no las harán desaparecer. A su vez podemos clasificarlas en:

TINCIONES EXTRINSECAS PREERUPTIVAS (Antes de que el diente salga a la cavidad oral por ejemplo tinciones por tetraciclinas o fluorosis).

El período de riesgo de tinciones dentarias por tetraciclina abarca todo aquel en el que se produce la formación de la estructura dentaria especialmente la corona, por lo tanto la susceptibilidad comienza en el 2^o trimestre del embarazo y es especialmente alta durante los tres primeros años de vida .Basta que un niño menor a 8 años tome por tres días tetraciclina para que tenga alteraciones de moderadas a severas .Por esta razón las tetraciclinas están contraindicadas a no ser que la salud del paciente indique lo contrario.

Las tetraciclinas se fijan al tejido dentario y óseo en formación a través de su avidez quelante por el calcio, la exposición desencadena reacciones fotoquímicas cromogénicas ,por lo que las superficies bucales de dientes anteriores sufren una transformación hacia bandas grises o marrones, se afectan tanto el esmalte como la dentina, pero más intensamente está última.

Manchas por flúor: las tinciones por fluorosis se producen por un excesivo aporte de flúor (superior a 3 partes por millón) que altera los niveles enzimáticos de los ameloblastos en los últimos estadios de formación del esmalte⁷.



2.1.8 .Definición De Microabrasión:

La microabrasión del esmalte es un procedimiento mediante el cual se erosiona y se provoca abrasión simultáneamente con un compuesto especial sobre una capa microscópica del esmalte dejándose la superficie del resto de esmalte intacta(Croll 1991) denominó el proceso desmineralización del esmalte para describir los efectos superficiales de color del esmalte debidos a algún transtorno del proceso normal de mineralización .La utilización de la microreducción superficial, química y mecánica combinadas ofrece ventajas ,en casos terminados con éxito, la pérdida del esmalte es insignificante e irreconocible ,y el paciente mantiene las superficies dentarias normales, cuando se conviene el plan de tratamiento con los pacientes esta técnica puede usarse antes, durante o después de los tratamientos blanqueadores ^{4,7}.

2.1.9. Antecedentes Históricos De La Microabrasión.

La técnica de Microabrasión del esmalte se nos presenta como una técnica muy conservadora y efectiva, solo si se diagnostica y ubica de manera efectiva la mancha a tratar. Para esto debemos apoyarnos en la literatura y en la experiencia aportada como evidencia que presentan los diferentes autores. Desde los inicios de esta técnica, se han sugerido muchos compuestos y técnicas, a continuación, procederemos a describir y presentar una cronología del desarrollo de la misma hasta el presente.

A principios del siglo XX Black describió procedimientos de microabrasión con ayuda del ácido clorhídrico .En 1984, McCloskey empleo acido clorhídrico al 18 % mezclado con piedra pómez para eliminar las tinciones superficiales.

Seis años ,mas tarde ,la casa Premier saca al mercado el producto PREMA (PRIMIER ENAMEL MICROABRASION).En el PREMA se mezcla piedra pómez con ácido clorhídrico al 10%, el método de microabrasión puede combinarse con el blanqueamiento.

McCloskey en 1984 describió el trabajo de Kane, quien utilizó ácido clorhídrico concentrado para eliminar manchas marrones situadas en el esmalte de dientes con fluorosis. Kane demostró mediante una fotografía (44 años después del tratamiento), que estas manchas podían ser removidas permanentemente frotando el ácido en el área estéticamente afectada.

La Microabrasión del Esmalte por ser un método de eliminación de defectos de descalcificación de menos de 0.2 Mm. de profundidad a nivel del esmalte, es ideal para desmineralizaciones superficiales, blancas y marrones incluyendo decoloraciones debido a fluorosis.

Cavanaugh y Croll aplicaron ácido clorhídrico al 18% presionando con un palillo de madera sobre el diente, este procedimiento lo repetían cada cinco segundos rociando agua entre una y otra aplicación.

Debido a que era difícil controlar la cantidad de disolución química del esmalte, Croll utilizó esta técnica de 18% de ácido clorhídrico mezclado con piedra pómez y aplicándolo con presión en la superficie del esmalte, de manera que el abrasivo conjuntamente con el ácido podía brindar más control sobre la cantidad de esmalte que se debía remover. De esta forma obtuvo muy buenos resultados eliminando las manchas por abrasión limitada de tejido y no por disolución a través del ácido; sin embargo notó que este procedimiento podía producir irritación en los tejidos blandos debido a la acción del líquido ácido que podía pasar a través de los márgenes del dique de goma.

Surge entonces la necesidad de crear un sistema de Microabrasión que incluya un ácido de baja concentración (que no cause gran irritación en tejidos blandos), un agente abrasivo fuerte (que pueda remover el esmalte) y de partículas pequeñas que dejen una superficie pulida, un gel o pasta.

Por último, un aplicador para la pieza de mano de baja velocidad, que permita hacer compresión de la mezcla hacia el diente de una manera rápida, fácil y segura.

Después de experimentar sobre dientes extraídos con ácido cítrico, ácido clorhídrico, ácido nítrico y ácido fosfórico en varias concentraciones y mezclándolos con piedra pómez, óxido de aluminio, carburo de silicio, diamante sintético en polvo (excelente pero muy costoso) y con varios tipos de gel, Theodore Croll, logró patentar un compuesto, utilizando finalmente una concentración de ácido clorhídrico al 12 % y una pasta de carburo de silicio en una pasta o gel hidrosoluble (PREMA).

Este compuesto aplicado con conciencia, conocimientos y una buena técnica logra eliminar defectos multicolores, puntos, rayas marrones, anaranjadas, crema o amarillas producto de descalcificación o desmineralización del esmalte superficial sin importar su etiología.

Aunque en un principio se pensaba que la única pigmentación que podría ser tratada exitosamente, era la mancha marrón causada por la fluorosis, es lógico pensar que cualquier mancha puede ser eliminada con la micro reducción prácticamente insignificante e inapreciable del esmalte, siempre y cuando la pigmentación se limite a una capa delgada de la superficie del diente

Donly y Berg, fueron los primeros en identificar la capa de esmalte glaseado utilizando un microscopio con luz polarizada. Estudiaron las implicaciones clínicas de la superficie lisa y lustrosa del tejido, observando que los incisivos humanos tratados con Microabrasión resistía mejor a la disolución que aquellas superficies o dientes no tratados, ya que por sus características, eran menos colonizadas por *Streptococcus mutans*. También demostraron que la estructura lisa superficial de los dientes sometidos a Microabrasión perdura por muchos años, y su apariencia es mejorada después del tratamiento a medida que pasa el tiempo.

Donly y cols. Han denominado efecto “abrosión” a la acción simultánea de abrasión y erosión en el esmalte, la cual produce un lustre tipo vidrio y una textura excepcionalmente suave por ser una estructura mineralizada muy pulida y densamente compactada².

2.2.2. Blanqueamiento Y Microabrasión:

La microabrasión mejora el color del diente eliminando la pigmentación superficial del esmalte. Una vez eliminada la pigmentación el resultado es permanente, preferimos la microabrasión cuando no se requieren cambios generales del color dental pero hay una pigmentación superficial localizada.

El blanqueamiento mejora el color de los dientes aclarando, blanqueando y abrigantándola a diferencia de la microabrasión, el blanqueamiento preserva intacta la capa externa del esmalte rica en fluoruro y su forma Dentaria, en el curso de los años, el tono de los dientes puede oscurecerse ligeramente, pero nunca vuelve a su color original.

Las dos técnicas pueden utilizarse conjuntamente, dependiendo de cada caso. A veces después de la microabrasión el diente parece más amarillo u oscuro, entonces podemos usarla continuación, el blanqueamiento para mejorar el color dentario, los mejores resultados se consiguen combinando ambos tratamientos (Croll 1997)⁴.

2.2.1. Ácido Clorhídrico Uso En La Técnica De Microabrasión.

Durante muchos años se ha recomendado el uso de Ácido clorhídrico para blanqueamiento dental y eliminación de las tinciones dentarias, el ácido clorhídrico y la piedra pómez son los principales componentes usados para la técnica, el uso de ácido clorhídrico está indicado en la descalcificación del esmalte, es decir, para ablandar y disolver el esmalte, eliminando la tinción. Hay que aplicarlo de forma selectiva y bien controlada, normalmente se elimina un total no mayor a 200 μ de esmalte, pero suele ser mucho menos.

El uso correcto de la concentración del ácido, el procedimiento y su aplicación permite controlar cuidadosamente el grado de pérdida del esmalte.

Los efectos del ácido clorhídrico son no selectivos y superficiales. La técnica puede mejorarse mediante un abrasivo (piedra pómez) tal como recomienda Croll 1986, calor o agentes químicos como peróxido de hidrógeno y éter.

Aunque el ácido clorhídrico no es un verdadero agente blanqueador, sus aplicaciones justifican su inclusión en cualquier revisión de los tratamientos de pigmentación dental.

El ácido clorhídrico es un potente agente descalcificador, no actúa selectivamente y descalcifica tanto la estructura dental como las manchas que puedan existir en la misma. Si se combina el ácido clorhídrico con agentes abrasivos, se elimina completamente el esmalte afectado junto con las manchas.

En un estudio realizado “in Vitro”, se consiguió eliminar 112 Um de estructura dental después de aplicar ácido/piedra pómez cinco veces durante 5 segundos con un palillo de madera .Esto equivalía a una pérdida del 11% del espesor del esmalte, asumiendo que un incisivo permanente tiene un espesor de esmalte mesolabial de 1Mm., aproximadamente.

Algunos autores consideran que resulta clínicamente aceptable una pérdida del 25% al 30% del esmalte .Se cree que el ácido clorhídrico aplicado a la superficie del esmalte no penetra hasta el tejido pulpar .El ácido puede formar una sal de calcio o fósforo que precipita e impide que el propio ácido siga penetrando hasta la dentina, además estas sales podrían neutralizar el ácido.

Estudios realizados con el microscopio electrónico de barrido tras un tratamiento In Vitro con ácido clorhídrico al 18% y polvo de piedra pómez italiana han revelado que se forma una superficie del esmalte “estropeada” con pérdida de estructura dental como consecuencia de la erosión química y la abrasión mecánica .Un análisis cualitativo elemental de esa misma superficie de esmalte demostró la formación de un patrón químico similar al del esmalte sin grabar, así como la ausencia de restos extraños^{3,4}.

2.2.2 .Consideraciones Generales:

Para mayor seguridad, es necesario conseguir la cooperación del paciente ,aislar cuidadosamente el tejido gingival ,reducir al de mínimo el tiempo de exposición de la estructura dental al ácido, limitar la abrasión mecánica ,y tomar medidas muy estrictas para proteger del acido al odontólogo ,al paciente y al personal auxiliar.

La mayoría de los trabajos publicados inicialmente acerca de las técnicas de tratamientos con ácidos y acido-abrasión hacían referencia al tratamiento de las manchas marrones superficiales producidas por la flourosis. Se han utilizado productos comerciales para tratar estas manchas, y los puntos y franjas blancas producidas por la flourosis, las manchas blancas de desmineralización superficial, y muchas lesiones blancas de descalcificación secundarias a la de la placa dental (como las que aparecen tras el embandado ortodòncico en pacientes con una higiene oral defectuosa).

Se ha propuesto el uso de ácido clorhídrico para tratar las manchas superficiales del esmalte secundarias a las alteraciones que se producen durante el desarrollo del mismo aunque no para los defectos de la amelogénesis imperfecta.

Las técnicas de tratamiento con acido/abrasión no están indicadas para las manchas o cambios de color que afectan a la parte mas profunda del esmalte

o la dentina ,para las manchas producidas por los alimentos ,las bebidas o el tabaco o para la caries localizada bajo una región descalcificada.

Si una parte importante de la superficie labial está cubierta por manchas blancas, los pacientes pueden pensar equivocadamente que las zonas han cambiado de color son las zonas normo calcificadas mas oscuras, y no las lesiones de manchas blancas puede producir un resultado general más oscuro.

También se puede eliminar inadvertidamente parte del esmalte profundo en zonas hipo calcificadas .Esto puede obligar a usar un composite para restaurar la superficie perdida o proteger la dentina expuesta .Se calcula que el 50-75% de los defectos blancos del esmalte son lo bastante superficiales como para poder eliminarlos con acido/abrasión.

Se han propuesto un método muy conservador para eliminar las manchas amarillas-pardas de la fluorosis que consiste en intentar primero el blanqueamiento casero, y proceder después a tratamiento selectivo con acido abrasión si todavía es necesario .También se han sugerido que por razones de duración del tratamiento, por consideraciones financieras y por el tipo de vida del paciente, puede ser mejor utilizar acido/abrasión como tratamiento inicial, y proceder después al blanqueo⁹.

2.2.3. Indicaciones:

Los procedimientos de microabrasión están indicados en tinciones superficiales en las superficies de los dientes que no pueden eliminarse con el blanqueamiento.

1. Tinciones y pigmentaciones intrínsecas propias del desarrollo.
2. Tinciones y opacidades superficiales del esmalte.
3. Áreas de color pardo amarillento.
4. Tinciones multicolores (marrón, gris o amarillento).
5. Hipoplasia superficial del esmalte (desmineralización del esmalte).
6. Áreas de fluorosis del esmalte.
7. Parches blancos y puntos blancos.
8. Lesiones de descalcificación por acumulación de las placas y bandas ortodónticas.
9. Texturas irregulares de la superficie.
10. COMUNMENTE LESIONES DE MANCHAS BLANCAS⁷.

2.2.4. Lesiones De Manchas Blancas:

Las manchas blancas del esmalte pueden ser consecuencia del desarrollo ,adquiridas o combinación de ambas .Las lesiones del desarrollo se deben a alteraciones que se producen en las etapas de formación o calcificación de la son de las causas mas frecuentes ,pero también pueden producirse alteraciones en el desarrollo en este periodo como consecuencia de trastornos genéticos ,procesos febriles y de otro tipo y factores desconocidos .Se ha propuesto el termino “desmineralización” para referirse a estas lesiones debido a las dificultades que suele haber para determinar la naturaleza exacta de esta anomalía de la mineralización.

Las manchas blancas adquiridas aparecen tras la erupción dental, estas lesiones pueden deberse a una pigmentación localizada como consecuencia de una de la placa bacteriana alrededor de aparatos ortodòncicos fijo en pacientes con una higiene oral defectuosa.

ASPECTO: Las manchas blancas se manifiestan como zonas delimitadas que son mas claras que el esmalte normo calcificado circundante , la intensidad de las lesiones varia desde una ligera reducción del color hasta un blanco gredoso opaco, el tamaño, los patrones de distribución y la profundidad de penetración varia considerablemente.

CONSIDERACIONES TERAPEUTICAS: Con vistas a la planificación del tratamiento, a menudo se puede considerar que un diente con manchas blancas localizadas es como un mosaico de zonas claras sobre un fondo de estructura dental normo calcificada.

Si la estructura dental de fondo presenta un color aceptable, se puede considerar la posibilidad de utilizar técnicas de tratamiento con microabrasión, sin embargo el color de fondo resulta inaceptable, se puede utilizar un agente blanqueador, en este caso la visibilidad de las manchas blancas puede disminuir significativamente y Resultar estéticamente más aceptable tras el blanqueo del fondo normocalcificado³.

2.2.5. Contraindicaciones.

La técnica de Microabrasión del Esmalte no soluciona todos los problemas de decoloración o pigmentación de los dientes. Las manchas características de tetraciclina, dentinogénesis imperfecta, hipoplasia del esmalte y aquellas asociadas a la desvitalización o terapia endodóntica, requieren de otros métodos correctivos, ya que son defectos que sobrepasan el esmalte. La verdadera limitante de la técnica es la profundidad de la pigmentación y el grosor del esmalte (especialmente en los incisivos inferiores).

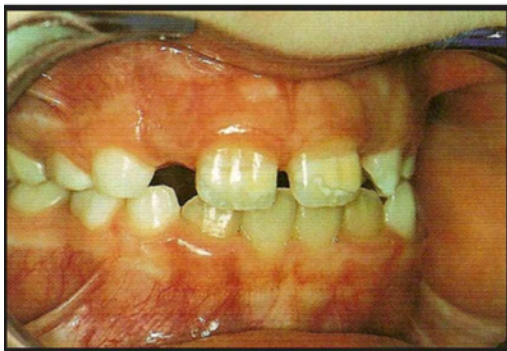Existen casos en los cuales la decoloración profunda a causa de problemas en el desarrollo dentario, puede hacerse más notoria con la técnica de Microabrasión al hacerse más evidente la opacidad del aspecto interno de la mancha. En algunos casos, se recomienda emplear una modalidad denominada "MEGABRACION", la cual consiste en la remoción mecánica de manchas blancas en el esmalte, con una posterior restauración con resina neutra y traslúcida.

Debido a que el esmalte opaco no es un buen sustrato para la adhesión, éste se debe eliminar utilizando una fresa fina de diamante para iniciar la microreducción de la lesión de forma intermitente. Posteriormente, la superficie del esmalte a restaurar debe ser preparada con una piedra de diamante para luego aplicar ácido fosfórico y la técnica adhesiva convencional.

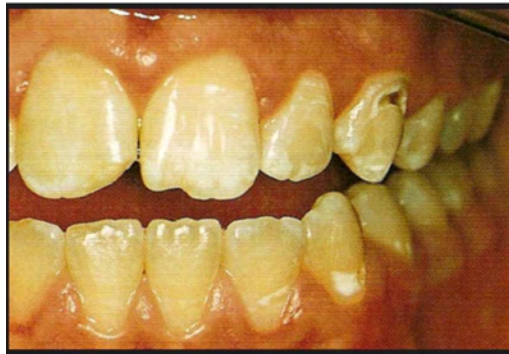En muchos casos es difícil determinar la profundidad de una mancha, sin embargo, al utilizar la técnica de Microabrasión, no ponemos en riesgo la posibilidad de utilizar posteriormente un sistema resinoso.

La técnica de Microabrasión no deberá utilizarse en ninguno de los siguientes casos:

1. Tinciones relacionadas con la edad.
2. Lesiones hipoplásicas profundas del esmalte³.
3. Algunas áreas concéntricas de hipocalcificación que se extienden a la dentina.
4. La mayoría de las amelogénesis imperfectas.
5. La mayoría de las lesiones de dentinogénesis.
6. Lesiones cariosas por debajo de las zonas de descalcificación.
7. Áreas de tinciones profundas del esmalte y la dentina^{3, 7,8}.



7



7

2.2.6. Factores a Considerar En La Técnica De Microabrasión:

Existen múltiples factores que debemos tomar en cuenta al momento de considerar el empleo de esta técnica, todos transcurren por el conocimiento de los procedimientos y de las diferentes tipos de defectos y coloraciones que pueden afectar a los dientes y sus estructuras. De esta forma podremos evaluar la necesidad primaria de esta u otra técnica para tratar estos defectos y dentro del concepto actual de la Odontología Operatoria de conservar el máximo tejido sano y la necesidad de efectividad en el tratamiento. Por ser una técnica que presenta una considerable casuística y registros que datan de casi cien años, se posee una considerable experiencia lo que nos lleva a enumerar los diferentes factores de la siguiente manera:

- Si la coloración subyacente del diente es demasiado amarilla, marrón u oscura, se recomienda utilizar primeramente un blanqueamiento dental convencional, seguido del tratamiento de Microabrasión. La desmineralización de puntos o defectos de descalcificación no presentan mejoría alguna por el blanqueamiento dental, pero frecuentemente puede ser eliminada con la técnica de Microabrasión del Esmalte.

- Durante el tratamiento de reducción del esmalte se deben tomar en cuenta los límites de profundidad del mismo (0.1 y 0.2 Mm.)². En caso de profundizar más allá del esmalte, se debe restaurar el diente aplicando un compuesto fotopolimerizado de resina. La profundidad de la mancha podría diagnosticarse dependiendo del origen de la misma.
- Los efectos posteriores a su aplicación son casi nulos: ausencia de sensibilidad térmica postoperatoria en los dientes tratados. Además, el ácido utilizado no es capaz de penetrar la dentina, por lo cual no existe contacto alguno entre él y el tejido pulpar.
- La acción ácido - abrasiva provee al diente un aspecto lustroso y brillante permanente, reduciendo las probabilidades de formación de caries en la superficie del mismo.
- La edad del paciente es irrelevante. Esta técnica puede ser utilizada en niños de seis a siete años en adelante; siempre y cuando exista la estricta supervisión del profesional y los padres o representantes del niño se encuentren involucrados en el tratamiento.
- El desgaste que se realiza sobre el esmalte con esta técnica, aumenta con variables como: presión ejercida, tiempo y número de aplicaciones^{7, 8}.

2.2.7. De Que Técnicas Se Dispone:

Se han sugerido 3 técnicas mediante el uso de ácido clorhídrico:

1. Una bolita de algodón se sumerge en ácido clorhídrico al 18% y se le aplica a la tinción.
2. Se mezcla ácido clorhídrico al 18% con polvo de piedra pómez y se le aplica a la tinción mediante una copa de profilaxis.

3. Equipos patentados:

-Kit prema (una pasta hidrosoluble preparada con ácido clorhídrico al 10% y partículas finas de carburo de silicio, que puede aplicarse manualmente o con una herramienta.

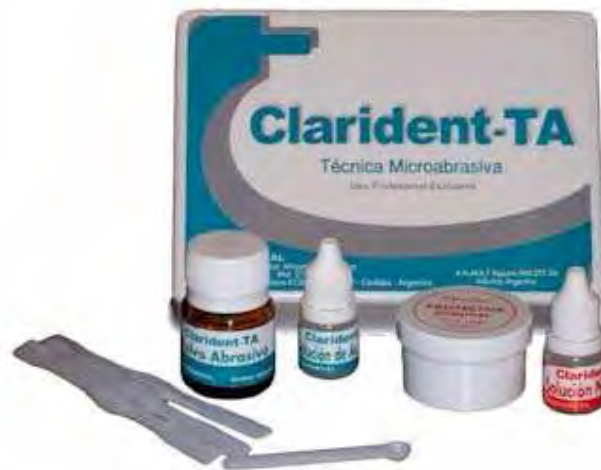-Kit micro clean (parís Francia) este equipo contiene 5 botellas codificadas por el color, la botella azul contiene un gel peroxido de hidrogeno al 10%, la roja, ácido clorhídrico concentrado, la malva un gel neutralizador (que consiste en bicarbonato sódico), la naranja una pasta fluorada para pulido.

-Opalustre: Este kit envasado en jeringas purpureas contiene acido clorhídrico y micropartículas de carburo de silicio en una paste hidrosoluble^{7, 8}.

2.2.8. Requisitos Ideales De Kits Patentados:

1. Deben usar geles hidrosolubles que faciliten su aplicación y eliminación.
2. Hay que reducir al mínimo el riesgo de derrame o salpicadura y emplear procedimientos simples de aplicación.
3. La concentración del gel debe ser la adecuada para diversas situaciones.
4. La concentración del acido ha de ser baja para seguridad del paciente.
5. Se requiere gran dureza en el agente abrasivo para eliminar el esmalte cuando se combina con el acido.
6. Las partículas del agente abrasivo han de ser de reducido tamaño, de modo que no dañen el esmalte.
7. Hay que usar un método lento de aplicación para no salpicar con el compuesto⁷.

Los productos fabricados por la empresa **TEDEQUIM S.R.L.** son exitosamente usados en las áreas de prevención, periodoncia, odontopediatría, endodoncia, prótesis fija, operatoria y estética. Dentro de esta última y ampliando la línea de blanqueamiento dental se lanzó al mercado el avío Clarident TA de uso profesional exclusivo Para la eliminación de manchas en esmalte producidas por fluorosis de grado moderado o severo, utilizando la técnica de microabrasión, cuando el blanqueamiento con peróxidos no es suficiente. En los casos más graves permite disminuir considerablemente el tono del color.



10

En esta técnica, basada en el método de Croll , se utiliza una pasta acuosa a base de carburo de silicio y ácido clorhídrico. Los resultados son muy buenos y se evita el uso de carillas. El kit completo alcanza para unos 75 elementos¹⁰.

2.2.9. Equipo Necesario:

1. Gafas protectoras con escudos laterales para el paciente y el odontólogo)
2. Dique de goma grueso.
3. Barniz de copal (copalite por ejemplo)
4. Ácido clorhídrico usp al 36%(se puede conseguir en cualquier tienda de productos químicos).
5. Dos vasijas dappen de vidrio
6. Agua destilada.
7. Polvo de piedra pómez.
8. Bicarbonato sódico en polvo.
9. Depresor lingual.
10. Bastoncillos de algodón
11. Fluoruro sódico neutro al 1.1 %.
12. Pasta de profilaxis fluorada de grano fino.
13. Disco pulidor de óxido de aluminio de grano superfino ^{2,7}.

3. Cuando La Microabrasión Se Realiza Con Kits Patentados:

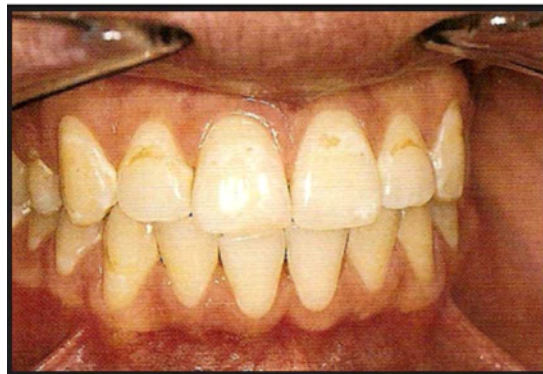1. Contrángulo de mano de velocidad lenta: alternando la velocidad reducida 10:1 con la velocidad normal o con la pieza de mano normal a velocidad lenta .Alternando la velocidad con la pieza de mano se vitan salpicaduras.
2. Material de microabrasión.
3. Pasta de pulido o profilaxis.

4. Protección del paciente normalmente se requiere alguna forma de protección gingival, como el dique de goma o el dique de resina, retractores de labio y las gafas protectoras.
5. Envolturas protectoras para el odontólogo y su asistente⁷.

3.1.1. Descripción De La Técnica:

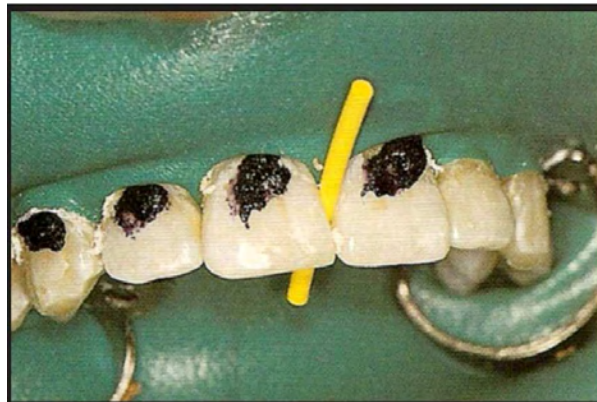
A continuación, procedemos a describir la técnica de Microabrasión del esmalte en donde se explicarán con detalle, todos los pasos a seguir.

1. Se evalúa la naturaleza y ubicación de la decoloración que presenta el diente. Si se aprecia que el defecto es superficial y limitado al esmalte, entonces el tratamiento puede continuar.



2. Se describe e informa el plan de tratamiento al paciente, se exponen las limitaciones y posibles logros.
3. Tomar fotografías previas al tratamiento para ilustrar y comparar la apariencia de los dientes antes y después de ser tratados.
4. Se coloca el dique de goma. Generalmente no se requiere de anestesia, sin embargo, si el defecto por decoloración está por debajo del borde libre de la encía, la anestesia infiltrativa puede ser beneficiosa para retraer la encía.

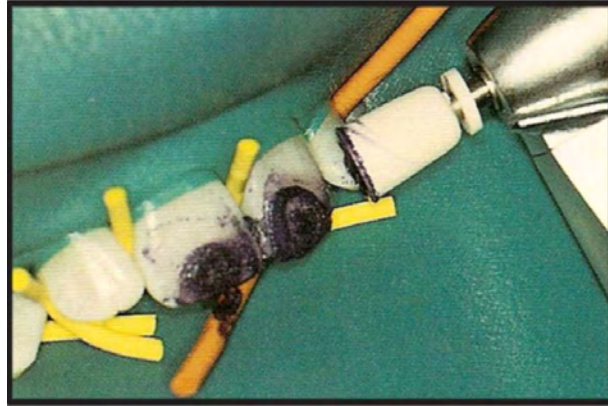
Se recomienda sellar los márgenes del dique de goma con barniz de copal aplicado con un hisopo.



7

5. El paciente debe ser protegido con lentes, y tanto el profesional como el asistente, deben usar guantes.

6. Se aplica el compuesto sobre el esmalte y se espera un minuto a que se produzca un efecto de erosión por el ataque del ácido presente en el producto. Luego se procede a concentrar presión con puntas o conos de goma suaves, accionados a baja velocidad (para evitar salpicaduras y no sobrepasar los límites). La aplicación se realiza a intervalos de 30 a 60 segundos, con enjuagues periódicos de agua para ir evaluando los resultados progresivamente.



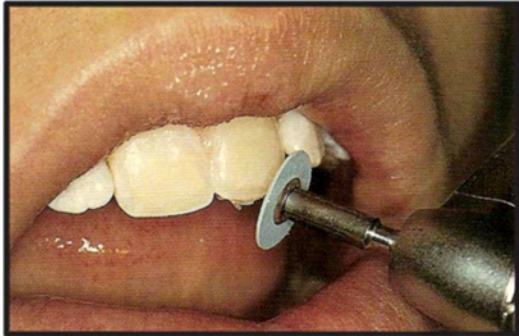7



7

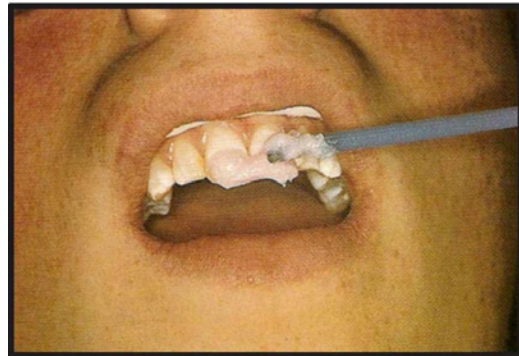
No se deben utilizar discos abrasivos o piedras de diamante ya que la presión ejercida sobre la superficie sería superior a la requerida en esta técnica

7. Luego de haber eliminado las manchas, se pulen las superficies dentales con pasta profiláctica con flúor o discos suaves, se enjuaga y se evalúa el color del diente húmedo.

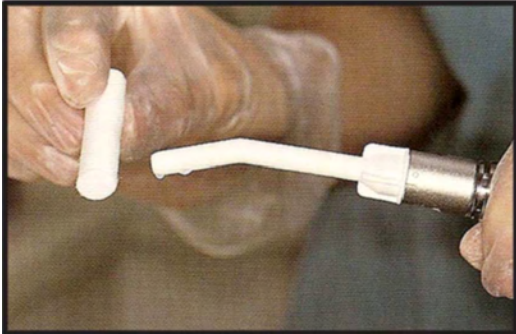

7

Por último, se deben saturar las superficies tratadas con un gel neutro de fluoruro de sodio por 4 minutos.

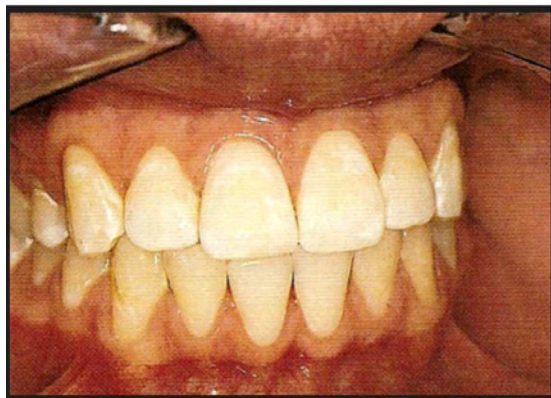

7



7

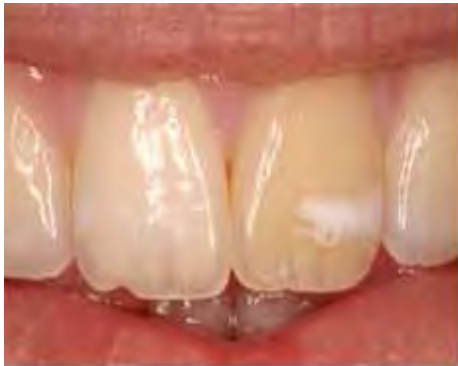8. El paciente será observado dentro de los siguiente siete días y luego a los 3 a 6 meses posteriores al tratamiento para observar y evaluar los resultados obtenidos y comprobar si requiere de tratamiento adicional o la realización de un blanqueamiento dental^{1, 3,7}.



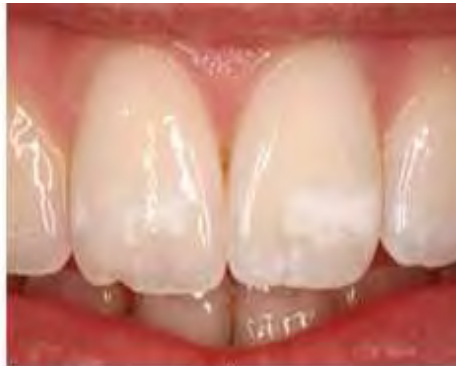7

3.1.2. Efecto Sobre El Esmalte Mecanismo De Acción:

El proceso rotatorio, permite que el material abrasione y erosione simultáneamente la superficie del esmalte para eliminar la tinción, la parte exterior del esmalte esta formada por una capa amorfa prismática que clínicamente parece suave y brillante, se ha documentado el efecto generalizado de brillantez sobre el esmalte, consiste en una capa amorfa del mineral compacto, ha sido denominado efecto de abrasión"glaseado del esmalte"⁷.



Antes



Después

9

3.1.3. Ventajas De La Técnica:

1. Se realiza con facilidad. Es un tratamiento conservador
2. No es costoso.
3. Los dientes requieren un mantenimiento mínimo.
4. Actúa rápidamente.
5. Elimina tinciones amarillentas, marrones, blanquecinas y multicolores.
6. Es un método efectivo.
7. Los resultados son permanentes^{7, 9}.

3.1.4. Desventajas De La Técnica:

1. Elimina esmalte.
2. Los compuestos del ácido clorhídrico son cáusticos.
3. Requiere un aparato protector para el paciente el odontólogo y el asistente.
4. No puede delegarse, debe realizarla un odontólogo^{7, 9}

3.1.5 .Planificación Del Tratamiento:

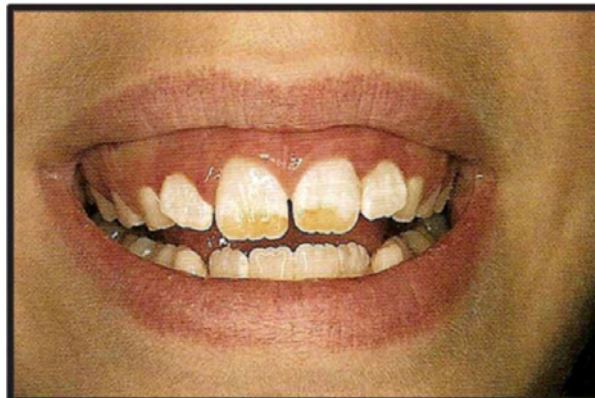Con esta técnica la selección del caso es de especial importancia, hay que comentar cuidadosamente con el paciente y si este es menor de edad, con sus padres las consecuencias, los efectos secundarios, los beneficios y otras opciones de tratamiento ,como el blanqueamiento ,las carillas y las coronas.

No contribuya a exagerar las expectativas del paciente sobre los resultados, es preferible dar un pronostico ligeramente pesimista, de este modo no se decepcionara con los resultados y se mostrar satisfecho cuando la microabrasión consiga eliminar el defecto de su tonalidad.

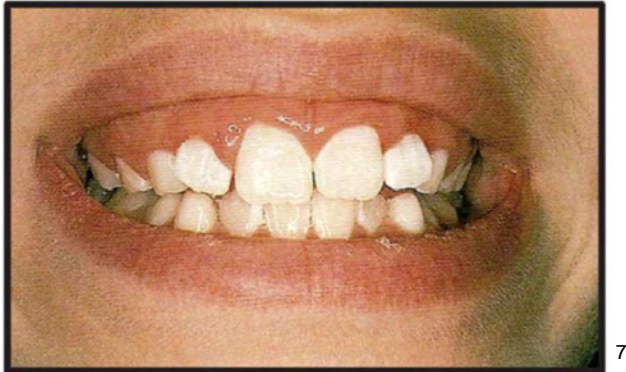Hay que evaluar el esmalte desde el borde incisal con la ayuda de un espejo de exploración, de esta forma se puede evaluar el grosor vestibulolingual del esmalte y su lesión es también posible comprobar la profundidad de la lesión del esmalte^{2,7}.

3.1.6. Microabrsión Y Blanqueamiento Domiciliario:

Seis semanas después del tratamiento de microabrsión se puede reevaluar los dientes para comprobar si se requiere algún tratamiento adicional, si hay que seguir el blanqueamiento domiciliario, se tomaran impresiones y se preparan la cubetas del blanqueamiento dando al paciente instrucciones sobre la forma de usar el blanqueador y las cubetas, el tratamiento blanqueador domiciliario tiene que seguir los protocolos estándar, el blanqueamiento domiciliario después de la microabrsión puede tener gran éxito^{2,7}.



7



7

3.1.7. Microabrasion Y Tratamiento Complementario:

Las lesiones hipoplásicas profundas del esmalte, una vez eliminadas dejan un defecto en la forma dentaria que requiere una restauración de composite, a veces no es posible determinar la profundidad de la lesión hasta que se trata el diente, puede que haya que colocar una restauración de composite para enmascarar la pigmentación, cuando el composite sea necesario, la lesión superficial del esmalte se volverá áspera mediante una fresa de diamante grueso a fin de exponer el esmalte fresco para el grabado del ácido fosfórico, hay que grabar el esmalte superficial del área microabrisionada durante 60 seg. En vez de los 15-30 seg., habituales, dado que el patrón mineral y densidad del esmalte cambia.

Después del tratamiento, el esmalte parece suave y brillante, en la mayoría de los casos, los resultados serán permanentes, es posible que se produzca la remineralización del esmalte, parece que las superficies no tienen la placa y la tinción tan fácilmente, las superficies tratadas resistentes a la disolución con mayor facilidad y están menos expuestas a las colonias de estreptococos mutans^{2,7}.

4. Otra Técnica De Abrasión:

Otra posibilidad consiste en la abrasión mecánica con instrumentos rotatorios, sin utilizar ácidos ni piedra pómez .No obstante es necesario extremar las precauciones con esta técnica para evitar la formación de zonas rebajadas ,la alteración de los contornos labiales y una reducción excesiva del esmalte⁷.

4.1.1. Megabrasión:

Existen casos en los cuales la decoloración profunda a causa de problemas en el desarrollo dentario, puede hacerse mas notoria con la técnica de micro abrasión al hacerse más evidente la opacidad del aspecto interno de la mancha .En algunos casos, se recomienda emplear una modalidad denominada MEGABRACION, la cual consiste en la remoción mecánica de manchas

blancas en el esmalte, con una posterior restauración con resina neutra y traslúcida.

Debido a que el esmalte opaco no es un buen sustrato para la adhesión, éste se debe eliminar utilizando una fresa fina de diamante para iniciar la micro reducción de la lesión de forma intermitente .Posteriormente, la superficie del esmalte a restaurar debe ser preparada con una piedra de diamante para luego aplicar ácido fosfórico y la técnica convencional.

En muchos casos es difícil determinar la profundidad de la mancha, sin embargo, al utilizar la técnica de Megabrasión, no ponemos en riesgo la posibilidad de utilizar posteriormente un sistema resinoso^{7, 9}.

4.1.2. Antecedentes Históricos De La Megabrasión:

En 1943 el Dr. Black desarrollo el primer sistema de aire abrasivo para operatoria dental, sin embargo, en ese tiempo no existían los materiales de obturación actuales de adhesión dentinaria, así como también en esa época apareció la turbina de alta velocidad, la cual ayudaba, además de operatoria dental en preparación de coronas, onlays, etc, y su precio era 30 o 40 veces más barato que el aire abrasivo.

Al principio con el uso del instrumental rotatorio de baja velocidad y sin refrigeración, el paciente refería molestias debido al calor, fricción, presión, olor desagradable, el tiempo de preparación de la cavidad era largo etc.

Con la intención de disminuir las molestias el Dr. Black en 1945 introdujo la primera unidad de megabrasión, basada en la energía cinética.

Este sistema era capaz de impulsar partículas de óxido de aluminio (AL_2O_3) a gran velocidad mediante una corriente de aire a presión, que al impactar con la superficie dental producían la rápida eliminación del tejido afectado, por ello lo llamo (KCP) ya que aprovecha la brusca liberación de la energía cinética de las partículas.

Estos sistemas con fines terapéuticos no se popularizaron mucho en aquella época, en primer lugar por que no existían materiales adhesivos (composites) y ocurría que, igualmente, se necesitaba utilizar instrumental rotatorio y manual para conseguir realizar diseños de la cavidad, necesario para la retención del material de restauración (amalgama, oro) y en segundo lugar por la comercialización del instrumental de alta velocidad y refrigeración más económicos que los sistemas de microabrasión.

Posteriormente, el tratamiento conservador el advenimiento de los nuevos materiales restauradores directos, los sistemas adhesivos y el desarrollo de las técnicas mínimamente invasivas favoreció la reaparición de las unidades de megabrasión a principios de la década de los 90. Debemos tener en cuenta que con la megabrasión conseguimos minimizar el traumatismo pulpar y disminuir las molestias al paciente, evitando en muchas de las preparaciones el uso de anestesia

En los últimos años, gracias a las nuevas generaciones de resinas compuestas, el aire abrasivo ha vuelto a los consultorios dentales encontrando que tiene muchas ventajas sobre la turbina y la baja velocidad en la preparación de cavidades y en el diagnóstico

4.1.3. Megabrasión Utilizada En Operatoria Dental:

El sistema de abrasión se compone de aire comprimido seco(libre de humedad) un polvo llamado óxido de aluminio que puede ser de 25,27,27.5 y/o 50 micrones por partícula, entre mas pequeña la partícula, menor la presión necesaria de aire para realizar el corte Hoy en día, el término mas utilizado es MICROABRACION dado por algunos doctores mas entusiastas, como son el Dr. Tim Rainey ,y COL. Es llamado así por que las preparaciones son realmente muy pequeñas y conservadoras(micro preparaciones),además que se elimina la vibración y el ruido provocados por las piezas de mano convencionales, lo cual favorece en la aceptación de tratamiento por los pacientes⁹.

5. Técnica, Manejo Y Equipo De Obturación En Megabrasión:

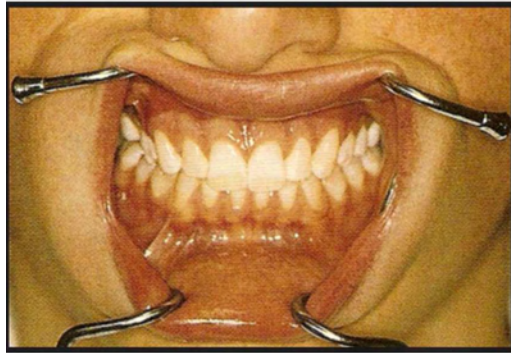
Existen diferentes marcas de sistemas de megabrasión el primero que se fabricó fue el “Airdent Unit” de la compañía SS White en la década de los 50, una de las marcas más reconocidas y utilizadas hoy en día es la de la compañía Kreativ que cuenta con 4 sistemas diferentes hasta este momento, tres de ellos ya cuentan con el sistemas turbo que es utilizado para remover también amalgamas, los sistemas son: March 4.0, March 4.1, March 5 y March 5 plus.

Una vez preparado el paciente, ya sea aislado con dique de hule o con algún otro sistema, se procede a seleccionar la punta de trabajo, que tiene diferentes diámetros para controlar el flujo, las mas comúnmente utilizadas son 0.018, 0.032 y 0.036 las libras de presión que para operatoria dental ven desde 60 a 90 PSI, por ultimo el regulador de flujo que puede ser del .5 al 5.

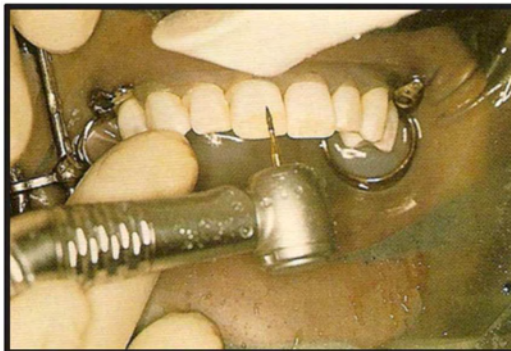
Llevamos la punta a la zona donde deseamos realizar el corte y la colocamos aproximadamente a 1mm de distancia de donde queremos perforar y presionamos el pedal pausadamente, 3-4 segundos y nos detenemos a observar la cavidad, hasta conseguir remover el tejido cariado. Nos apoyamos con el uso de soluciones reveladoras y/o detectores de caries varias veces hasta alcanzar nuestro objetivo. Terminado el tratamiento, procedemos a colocar el material de obturación de la siguiente manera:

1. Copa de hule y pómez. Lavar y secar con succión de alta y torundas de algodón (no usar jeringa triple para verter aire)⁹.
2. Colocar grabador 20 segundos. Lavar secar de la misma manera.
3. Colocar un desinfectante cavitario por no menos de 1 minuto. Lavar y secar (RECORDAR NO UTILIZAR JERINGA TRIPLE PARA SECAR)
- 4-Colocar material-adhesivo dentario de un paso, por lo menos 4 a 6 capas, aire para conseguir una capa uniforme y fotocurar 5 segundos.
- 5-Colocar material de obturación a base de resina compuesta que puede ser alguna resina fluida, o resinas híbridas para posteriores, curamos nuestra obturación por 5 segundos por cara si es que utilizamos láser de argón o 30 segundos con luz convencional⁹.

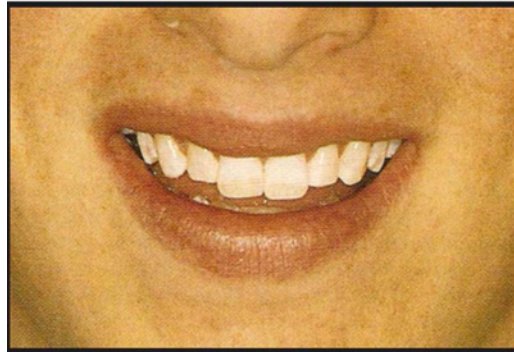6. Se retira el dique, se desgastan puntos oclusales de contacto, además de dar forma final a la restauración con fresas de 12 hojas y de alta velocidad, se graba nuevamente 20 segundos y luego colocamos un material de sellado⁹.



7



7



7

5.1.1. Influencia De La Megabrasión En La Fuerza De Unión A Esmalte En Sistemas Adhesivos:

La fuerza de adhesión del composite sobre superficies dentales preparadas con megabrasión obteniendo como resultado que no hay comportamiento diferente a las piezas tratadas con instrumentos rotatorios y grabado ácido (ortofosfórico al 37 %).

Otros investigadores han estudiado la unión de la resina compuesta al esmalte y la dentina humana previamente tratada con megabrasión sin el uso de grabado ácido, obteniendo como resultado valores de adhesión iguales o superiores a los logrados con la técnica de grabado ácido, en ninguna de las muestras estudiadas se obtuvieron valores inferiores a 10 Mpa.

También, existen estudios donde comparan los valores de fuerza de adhesión entre dientes humanos, tratados con megabrasión y otro grupo tratado solo con ácido durante 30 segundos no mostrando diferencias significativas con respecto a las fuerzas de adhesión, al utilizar la megabrasión como tratamiento acondicionador del esmalte o grabado ácido.

Triolo y cols: Estudiaron la fuerza de adhesión de la resina compuesta a la superficie del esmalte, en este estudio el primer grupo se trato con la técnica de megabrasión, la segunda muestra con megabrasión y grabado ácido (30 segundos) y el ultimo de los grupos se trato con megabrasión y grabado ácido (10 segundos). Los grupos tratados con la técnica de megabrasión y grabado ácido fueron lo que mayor fuerza de adhesión ofrecieron no encontrando diferencias estadísticamente significativas entre ambos grupos, ha a pesar de la diferencia en el tiempo de grabado ácido.

Hanning M y Femerling utilizaron dientes humanos extraídos y libres de caries. Las superficies del esmalte de todas las muestras fueron tratadas con megabrasión, algunas se acondicionaron con ácido ortofosfórico al 37% y otras no se acondicionaron con ningún método químico, el primer grupo siempre fue el que mostró el peor comportamiento a las pruebas de ensayo, por lo tanto ofreció la fuerza mas baja de adhesión. Este comportamiento podría ser el resultado de la presencia de "barrillo" y de un patrón de la superficie inadecuado que impidiese la hibridación de la superficie del esmalte y la unión íntima entre el sustrato dental y la resina.

No son muchos los estudios que utilizan los sistemas adhesivos auto grabadores como acondicionador de una superficie del esmalte que ha sido micro arenada previamente y menos frecuentes aun, son los estudios donde se determina la fuerza de adhesión entre el composite y la superficie del esmalte previamente tratada con discos soflex, de acuerdo a los resultados, la fuerza de

adhesión es estadísticamente inferior a la que se obtuvo con los grupos que habían sido tratados con grabado ácido y megabrasión mas el sistema auto grabador y superior a la obtenida con el sistema (megabrasión mas resina compuesta).

Manharts y cols ,estudiaron in Vitro el comportamiento de dientes humanos, cuyo esmalte vestibular había sido tratado con la técnica de megabrasión y luego se había aplicado un adhesivo auto grabador ,como sistema acondicionador de la superficie del esmalte, simultáneamente compararon este comportamiento con los resultados obtenidos en los grupos tratados con megabrasión y ácido ortofosfórico al 37% y los grupos sin ningún tipo de acondicionamiento del esmalte se obtuvieron resultados similares finales, es decir, no encontramos diferencias estadísticamente significativas entre los grupos con acondicionamiento ácido de la superficie dental y los grupos donde N homogeneidad o distribución de los resultados entre los grupos no es similar .Además el grupo control ,mostró el peor comportamiento.

Rinaudo y cols, señalan que la acción aislada de la megabrasión y un sistema adhesivo convencional, no es suficiente para garantizar una adhesión segura entre la estructura dental y la resina, ya que la megabrasión no seria capaz de eliminar la capa de desecho o barrillo dentinario, y debido a este fenómeno no se lograba establecer una efectiva difusión del adhesivo en el substrato dental.

Por lo tanto los resultados obtenidos llevan a la siguiente observación: la fuerza de adhesión entre la superficie del esmalte y la resina disminuye drásticamente cuando se utiliza la técnica de megrabrasión .

Sin el acondicionamiento de la superficie, no existen diferencias estadísticamente significativas en utilizar como sistema acondicionador de la superficie del esmalte el ácido ortofosfórico en gel al 37% durante un tiempo de 20 o 5 segundos o un sistema auto grabador.

6. Microabrasión con Blanqueamiento:

Históricamente se han recomendado la microabrasión para eliminar las manchas blancas.

Hay que considerar estos tratamientos como de segundo nivel solo cuando el blanqueamiento conservador fracasa, la microabrasión, se, considera el tratamiento de primera elección solo cuando el diente tiene un aspecto blando de tiza ,en lugar de presentar un esmalte duro y brillante o cuando es obvio, que la tinción no resulta natural y sabemos que no responde al blanqueamiento como ocurre con las tinciones blancas intensas.

Si se intenta la microabrasión en primer lugar, dicha mancha puede volverse mas blanca a medida que el profesional progresa en el interior del diente lo que hace necesario la eliminación de mas estructura dentaria y su sustitución con composite, este deberá ajustarse al color natural del diente, que tal vez no sea el deseable, además si se eliminan zonas blanquecinas, generalizadas, los dientes aparecen a menudo mas amarillos, lo que hace necesario un blanqueamiento posterior.

Hay que informar a los pacientes de las diferentes opciones y procedimientos terapéuticos que pueden ser necesarios, en lugar de solo un tratamiento^{4, 5}.

7. Conclusiones:

Con la gran demanda actual de procedimientos estéticos en Odontología, los profesionales deben estar familiarizados con todas las técnicas modernas disponibles aspirando la mayor calidad en la atención brindada a los pacientes, en conjunto con los conocimientos y el criterio clínico. La Microabrasión del Esmalte combina importantes bases científicas con trabajos clínicos comprobados, brindando una interesante alternativa conservadora, efectiva, cómoda, segura y de rápidos resultados en casos de descalcificaciones propias de la fluorosis , manchas post tratamiento ortodóncico atribuidas a problemas de higiene en el tercio cervical, y pigmentaciones limitadas a la superficie del esmalte; además disminuye la probabilidad de formación de caries en las superficies tratadas ya que la zona adquiere un lustre tipo vidrio y una textura suave y pulida.

Sin embargo, es necesario evaluar el aspecto estético del diente y su necesidad de tratamiento, obtener más experiencia al manejar esta técnica y compararla con la técnica de blanqueamiento dental y su posibilidad de uso en combinación con esta, tanto antes después o durante la misma y difundir sus resultados.

BIBLIOGRAFIA

1. Robertson, Theodore M. Harold and Heymann Art And Science Of Operative Dentistry 5^a Edition, Sn.Louis Misooouri Edit.Moosby 2006 PP 646,647,648,649.
- 2 Schmidser J. Atlas De Odontología Estética, 2^a Edición Barcelona España Edit., Masson 1999, PP 52, 53, 54,55.
3. Aschheim KW. .Odontología Estética, 2^a Edición Barcelona España Edit. El Seiver Science 2002 PP 247, 251, 254,255.
4. Goldstein R. Odontología Estética 2^a Edición Barcelona España Edit. Ars Medica 1999 PP, 505, 507,508.
- 5 Crispin B. Bases Practicas De La Odontología Estética1^a Edición Barcelona España Edit. Masson PP, 25,39,40,41,42.
- 6 Approach J. Operative Dentistry A Contemporany 2^a Edition Sn.Louis Misooouri Edit. Quintenssence Publising 2001 PP 25.
7. Greenwal L. Tecnicas De Blanqueamiento En Odontologia Restauradora Guia Ilustrada, 1^a Edicion Barcelona España Edit. Ars Medica 1 2002 PP 24,25,193,194,195,196,197,202,203,207,208,255,254.
- 8-.Treviño E. Microabrasion Y Operatoria Dental www.scielo.org.ve/scielo.php?script
- 9.Nutera,G. Técnica de microabrasion.www.scielo.org.ve/scielo.pp2
10. Uzcagategui M, G Influencia de la microabrasion en la fuerza de unión a esmalte de diferentes sistemas adhesivos.
www.scielo.scii.es/pdf/rcoe/v8n3/original