

UNIVERSIDAD DE SAN CARLOS DE GUATEMALA  
FACULTAD DE CIENCIAS MÉDICAS  
ESCUELA DE ESTUDIOS DE POSTGRADO



Presentada ante las autoridades de la  
Escuela de Estudios de Postgrado de la  
Facultad de Ciencias Médicas  
Maestría en Oftalmología  
Para obtener el grado de  
Maestro en Oftalmología

Abril 2017



ESCUELA DE  
ESTUDIOS DE  
POSTGRADO

# Facultad de Ciencias Médicas Universidad de San Carlos de Guatemala

PME.OI.230.2017

UNIVERSIDAD DE SAN CARLOS DE GUATEMALA

LA FACULTAD DE CIENCIAS MÉDICAS

ESCUELA DE ESTUDIOS DE POSTGRADO

HACE CONSTAR QUE:

El (la) Doctor(a): Mario Renato Papa Vettorazzi

Carné Universitario No.: 200610159

Ha presentado, para su EXAMEN PÚBLICO DE TESIS, previo a otorgar el grado de Maestro(a) en **Oftalmología**, el trabajo de TESIS **EPIDEMIOLOGÍA DE TUMORES CONJUNTIVALES CARACTERIZACIÓN ANATÓMICA CLÍNICA PATOLÓGICA Y QUIRÚRGICA**

Que fue asesorado: Dra. Ana Silvia Pombal Barillas MSc.

Y revisado por: Dr. Iván Estuardo Mendez MSc.

Quienes lo avalan y han firmado conformes, por lo que se emite, la ORDEN DE IMPRESIÓN para **abril 2017**

Guatemala, 03 de abril de 2017

  
Dr. Carlos Humberto Vargas Reyes MSc.

Director  
Escuela de Estudios de Postgrado

  
Dr. Luis Alfredo Ruiz Cruz MSc.

Coordinador General  
Programa de Maestrías y Especialidades

mdvs

2ª. Avenida 12-40, Zona 1, Guatemala, Guatemala

Tels. 2251-5400 / 2251-5409

Correo Electrónico: especialidadesfacmed@gmail.com

Ciudad de Guatemala, 19 de Agosto de 2016


Doctora  
Ana Rafaela Salazar  
Docente Responsable  
Maestría en Ciencias Médicas con Especialidad en Oftalmología  
Hospital Roosevelt  
Presente

Respetable Dra. Salazar:

Por este medio informo que he asesorado a fondo el informe final de graduación que presenta la Doctor MARIO RENATO PAPA VETTORAZI carné 200610159 de la carrera de Maestría en Ciencias Médicas con Especialidad en Oftalmología, el cual se titula "EPIDEMIOLOGÍA DE TUMORES CONJUNTIVALES CARACTERIZACIÓN ANATÓMICA, CLÍNICA, PATOLÓGICA Y QUIRÚRGICA".

Luego de la asesoría, hago constar que el Dr. PAPA VETTORAZI, ha incluido las sugerencias dadas para el enriquecimiento del trabajo. Por lo anterior emito el dictamen positivo sobre dicho trabajo y confirmo esta listo para pasar a revisión de la Unidad de Tesis de la Escuela de Postgrado de la Facultad de Ciencias Médicas.

Atentamente,



Dra. Ana Silvia Pombal Barillas MSc.  
Asesora de Tesis

Ciudad de Guatemala, 23 de Septiembre de 2016

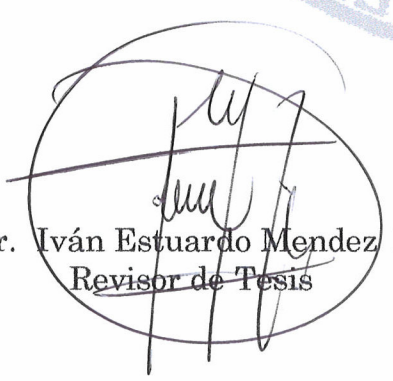
Doctora  
Ana Rafaela Salazar  
Docente Responsable  
Maestría en Ciencias Médicas con Especialidad en Oftalmología  
Hospital Roosevelt  
Presente

Respetable Dra. Salazar:

Por este medio informo que he revisado a fondo el informe final de graduación que presenta la Doctor MARIO RENATO PAPA VETTORAZI carné 200610159 de la carrera de Maestría en Ciencias Médicas con Especialidad en Oftalmología, el cual se titula "EPIDEMIOLOGÍA DE TUMORES CONJUNTIVALES CARACTERIZACIÓN ANATÓMICA, CLÍNICA, PATOLÓGICA Y QUIRÚRGICA".

Luego de la revisión, hago constar que el Dr. PAPA VETTORAZI, ha incluido las sugerencias dadas para el enriquecimiento del trabajo. Por lo anterior emito el dictamen positivo sobre dicho trabajo y confirmo esta listo para pasar a revisión de la Unidad de Tesis de la Escuela de Postgrado de la Facultad de Ciencias Médicas.

Atentamente,

  
Dr. Iván Estuardo Méndez MSc.  
Revisor de Tesis

## ÍNDICE DE CONTENIDOS

	Índice de tablas	
	Resumen	
I.	Introducción.....	1
II.	Antecedentes.....	2
III.	Objetivos.....	16
IV.	Material y métodos.....	17
V.	Resultados.....	24
VI.	Discusión y análisis.....	27
	6.1. Conclusiones.....	29
	6.2. Recomendaciones.....	30
VII.	Referencias bibliográficas.....	31
VIII.	Anexos.....	35

## ÍNDICE DE TABLAS

Tabla 1.....	24
Tabla 2.....	25
Tabla 3.....	25
Tabla 4.....	26
Tabla 5.....	26

## RESUMEN

Los tumores conjuntivales son un problema de salud importante en todos los países del mundo, en nuestro medio no hay estadísticas de magnitud, frecuencia y distribución del problema, tampoco existen datos sobre sexo, áreas geográficas, etnias y grupos de población afectados, por ello es importante generar información local, para obtener datos que apoyen en la toma de decisiones al médico tratante y que ayuden a sistematizar la vigilancia epidemiológica.

**Objetivo:** Describir las características epidemiológicas de los tumores conjuntivales diagnosticados en la clínica de Oculoplástica de la Unidad Nacional de Oftalmología 2005-2013.

**Tipo de estudio:** descriptivo transversal. **Método:** revisión de expedientes de pacientes de ambos sexos con diagnóstico clínico y patológico de tumor conjuntival entre los años 2005-2013. **Resultados:** N= 172 casos, 53% de sexo femenino,  $\bar{x}$  edad 52 años, DE( $\pm$ 19), 65% de los pacientes procedentes de la región central del país. 74% de los tumores conjuntivales fueron de tipo epitelial y 47% con características malignas, la  $\bar{x}$  de tiempo de evolución fue 52 DE( $\pm$ 36) semanas y 98% se encontraban en la conjuntiva bulbar. **Conclusiones:** el sexo de los pacientes con diagnóstico de tumor conjuntival fue 47% masculino y 53% femenino la media edad 52  $\pm$ 19 años, en su mayoría provenientes de la región central del país, con más o menos un año de evolución. Los tumores fueron principalmente de tipo epitelial y con características malignas. El procedimiento realizado para su diagnóstico/tratamiento fue en 53% biopsia escisional. **Recomendaciones:** hacer un estudio sobre recidivas del tumor. Incrementar el número de casos.

**Palabras clave:** tumor; conjuntiva; epidemiología; tiempo de evolución; tipo de tumor.

## I. INTRODUCCIÓN

Los tumores conjuntivales son un problema de salud importante en todos los países del mundo, Guatemala no es la excepción <sup>(1,3,9)</sup>, sin embargo en nuestro medio no hay estadísticas de magnitud, frecuencia y distribución del problema, tampoco existen datos sobre género, áreas geográficas, etnias y grupos de población afectados, y por ello es importante generar información local. Obtener datos que apoyen en la toma de decisiones al médico tratante y que ayuden a sistematizar la vigilancia epidemiológica.

Algo muy importante en cualquier tipo de tumor, incluyendo los conjuntivales, es realizar un diagnóstico y tratamiento precoz con el fin de conservar las funciones del órgano afectado <sup>(1,3)</sup>, la única forma de lograrlo es conociendo el comportamiento de la enfermedad en la región.

Guatemala es un país tropical y la mayoría de su población se dedica a la agricultura, el grado de exposición a los rayos ultravioleta de la luz del sol es alto y esto aumenta el riesgo de sufrir cualquier padecimiento conjuntival.

Actualmente no existen estudios sobre tumores conjuntivales en poblaciones similares a la nuestra y por ello los datos con los que contamos no son aplicables, al menos de manera confiable a nuestra población.

El presente estudio generó los primeros datos locales sobre el comportamiento de los tumores conjuntivales, el sexo de los pacientes con diagnóstico de tumor conjuntival fue 47% masculino y 53% femenino la media edad  $52 \pm 19$  años, en su mayoría provenientes de la región central del país, con más o menos un año de evolución. Los tumores fueron principalmente de tipo epitelial y con características malignas. El procedimiento realizado para su diagnóstico/tratamiento fue en 53% biopsia escisional.



## II. ANTECEDENTES

Los tumores de la conjuntiva son los más frecuentes del ojo y sus anexos. <sup>(1,3,6,9)</sup> Abarcan un amplio espectro desde lesiones benignas como el papiloma a otras que pueden poner en peligro la función visual y la vida del paciente, como el carcinoma epidermoide y el melanoma si no son diagnosticadas oportunamente. <sup>(1,3,6.)</sup> Pueden surgir de cualquiera de las células que componen la conjuntiva aunque los más frecuentes son los de origen epitelial y melanocítico. <sup>(1,6)</sup>

### 2.1. Anatomía

La conjuntiva es una membrana mucosa que cubre la porción anterior del globo ocular, se extiende desde el margen palpebral por toda la superficie posterior del párpado (porción palpebral), hacia el fornix (porción forniceal) y la superficie anterior del ojo (porción bulbar) formando alrededor de la córnea el limbo (porción limbal). <sup>(6,7,9,21)</sup> La conjuntiva está compuesta de epitelio y estroma, el primero consta tanto de epitelio escamoso estratificado cerca al limbo como de epitelio columnar cerca del fornix; el estroma está compuesto de material fibrovascular y tejido conectivo. <sup>(7,9)</sup>

La conjuntiva tiene estructuras especiales que incluyen la plica semilunaris y la carúncula. <sup>(7,21)</sup> La plica semilunaris es un pliegue vertical de la conjuntiva que se localiza en la porción medial de la conjuntiva bulbar, se piensa que es un remanente de la membrana nictitante presente en algunos animales. <sup>(7,9)</sup> La carúncula se localiza en el canto medial, entre el punto lagrimal superior y el punto lagrimal inferior y contiene estructuras tanto conjuntivales como cutáneas. <sup>(7,9)</sup>

### 2.2. Métodos diagnósticos<sup>(9,21)</sup>

Muchas lesiones de la conjuntiva son evidentes en etapas tempranas, por lo general se puede llegar a un diagnóstico clínico y no es necesario realizar una biopsia, sin embargo esta es la

única manera de realizar un diagnóstico definitivo. Si se tiene un tumor pequeño (menor de 15mm) que requiere biopsia, es mejor realizar una biopsia escisional (retirar todo el tumor) cuando hay un tumor grande (mayor de 15mm) se prefiere realizar una biopsia incisional (remover una porción del tumor) para realizar un estudio histopatológico previo a realizar una terapia más extensa e invasiva. En algunas circunstancias, una citología exfoliativa o una biopsia por aspiración con aguja fina pueden ser útiles.

### **2.3. Manejo**

El protocolo a seguir depende de la lesión sospechada y del tamaño y la extensión del tumor. <sup>(9,21)</sup> Puede variar desde observación, biopsia incisional, biopsia escisional, crioterapia, quimioterapia, radioterapia, enucleación modificada hasta excenteración orbitaria. <sup>(9,14,15,20,21)</sup>

### **2.4. Lesiones congénitas**

Existe una gran variedad de tumores que pueden estar presentes al nacimiento o hacerse evidentes poco tiempo después, la mayoría de estas lesiones son coristomas (tejido normal que prolifera en un lugar anormal) estos coristomas pueden ser simples (solo 1 tipo de tejido) o complejos (2 o más tipos de tejido). <sup>(9)</sup>

#### **2.4.1. Dermoide**

Es una masa blanco-amarillenta sólida que se encuentra generalmente en la conjuntiva bulbar o en el limbo corneal, su localización generalmente es inferotemporal. <sup>(21)</sup> Hay 3 tipos de dermoide, el tipo I mide aproximadamente 5mm y es limbal, el tipo II es más grande y afecta la córnea sin penetrar la membrana de Descemet y el III tipo invade tanto cornea como cámara anterior, e iris. Los dermoides pueden ser aislados o se pueden asociar al síndrome de Goldenhar. <sup>(9,21)</sup> Histopatológicamente, un dermoide es

una malformación coristomatosa que consiste de tejido fibroso con elementos dérmicos como folículos pilosos y glándulas sebáceas rodeados de epitelio conjuntival. <sup>(4,9)</sup>

#### 2.4.2. Dermolipoma

Se cree que está presente al nacimiento, pero se hace evidente en la adultez, parece como una masa fusiforme suave y fluctuante amarillenta pero pálida, que protruye del fornix en la región superotemporal con estudios de imagen es difícil diferenciarlos de la grasa orbitaria. Histopatológicamente se encuentra rodeado de epitelio conjuntival. <sup>(4,21)</sup>

#### 2.4.3. Coristoma óseo epibulbar

Depósito de hueso localizado en la conjuntiva bulbar generalmente en la región superotemporal, clínicamente se puede sospechar por su consistencia dura a la palpación, el diagnóstico se puede confirmar con un ultrasonido o por medio de una tomografía en donde se observa calcificación. <sup>(4,9,21)</sup>

#### 2.4.5. Coristoma de la glándula lagrimal

Es una masa estromal rosada que se encuentra comúnmente en la región temporal o superotemporal de la conjuntiva bulbar. <sup>(9)</sup>

#### 2.4.6. Coristoma complejo

Contiene varios elementos, hueso, cartílago, tejido de glándula lagrimal o tejidos de la dermis; estos contienen material proveniente de 2 capas germinales. <sup>(9,21)</sup> El manejo de estos tumores depende del tamaño y puede variar desde observación, hasta enucleación modificada. <sup>(9,21)</sup>

#### 2.4.7. Tratamiento de lesiones congénitas

Los tumores congénitos son benignos, pueden observarse o puede realizarse escisión, sin embargo, su resección completa es difícil pues se extienden a los tejidos subyacentes, la indicación de reseccarlos es mejorar el aspecto estético.

### 2.5. Tumores epiteliales

Dentro de los tumores de la conjuntiva los más comunes son los que proceden del epitelio. Estos a su vez se clasifican en benignos, precancerosos y malignos.

#### 2.5.1. Benignos

##### *a. Papiloma escamoso*

Son lesiones exofíticas, rosadas, blandas y de superficie irregular. <sup>(4,6)</sup> Tienden a ser pedunculadas en niños y sésiles en adultos. <sup>(7)</sup> Son asintomáticas y clínicamente son difíciles de distinguir de lesiones precancerosas y carcinomatosas. <sup>(6)</sup> Se han vinculado con el papiloma virus. <sup>(5,6)</sup> Histológicamente son ejes conectivo-vasculares recubiertos de epitelio conjuntival acantótico, sin signos de atipia. <sup>(1,6,9,21)</sup>

##### *b. Hiperplasia pseudoepiteliomatosa o pseudocarcinomatosa*

Es una hiperplasia reactiva del epitelio secundaria a inflamación. <sup>(1)</sup> La fuente de la inflamación suele ser una pingüécula o pterigión preexistente en los que el epitelio comienza a proliferar y queratinizarse. <sup>(6,9)</sup> Clínicamente consiste en una masa elevada, rosada, de crecimiento rápido. <sup>(4,6,21)</sup> Histológicamente el epitelio prolifera formando lóbulos y hay aumento de la actividad mitótica. <sup>(6,9)</sup>

### 2.5.2. Precancerosos

#### a. *Queratosis actínica*

Son lesiones leucoplásicas, bien circunscritas, elevadas, límbicas, que crecen lentamente en el epitelio del área interpalpebral, generalmente sobre una pingüecula o pterigion preexistente y pueden simular un carcinoma. <sup>(1,4,6,7)</sup> Histológicamente se caracterizan por placas de epitelio acantótico e hiperqueratótico de bordes abruptos con diferentes grados de atipia celular que no suele alcanzar la totalidad del epitelio. <sup>(1,6,7)</sup>

#### b. *Neoplasias intraepiteliales: Displasias/carcinoma in situ*

Es uno de los tumores más frecuentes de la superficie ocular que aparece en pacientes de 60-70 años de piel clara. <sup>(6,21)</sup> También aparecen en jóvenes inmunosuprimidos y pueden ser bilaterales. Son lesiones gelatinosas, sésiles o papilomatosas, con tendencia a la extensión difusa superficial, generalmente en la hendidura interpalpebral afectando al limbo, con bordes mal definidos y suelen extenderse sobre el epitelio corneal. <sup>(6,9,21)</sup> En su desarrollo se ha implicado el papiloma virus, el virus de la inmunodeficiencia adquirida, la exposición solar y factores ambientales como exposición a derivados del petróleo, aceites industriales y tabaquismo entre otros. Histológicamente se observa una sustitución del epitelio por células atípicas que pueden afectar a parte o a la totalidad del epitelio. <sup>(7)</sup> Su curso es relativamente benigno, ya que suele permanecer confinado al epitelio, y raras veces se convierte en invasivo. <sup>(6,9)</sup>

### 2.5.3. Malignos

#### a. *Carcinoma escamoso*

Se originan a partir de las queratosis actínicas y neoplasias intraepiteliales. <sup>(6,7,21)</sup> Clínicamente aparece como una lesión de crecimiento lento, exofítica, sésil o pedunculada en el área de exposición interpalpebral, frecuentemente cerca del limbo. <sup>(1,6)</sup> En su evolución natural, tiende a ser invasivo sólo superficialmente, y a tener un curso

relativamente benigno. Se ha reportado metástasis en el 1% de los pacientes. Los pacientes inmunosupresos tienen mayor riesgo de desarrollar este carcinoma.<sup>(7,9)</sup> Histológicamente la mayoría de los carcinomas son bien diferenciados, con crecimiento exofítico de células epiteliales.<sup>(6,9)</sup>

*b. Carcinoma escamoso fusiforme*

Son raros y mucho más agresivos. Se presentan como lesiones planas con tendencia a la penetración intraocular, simulando en ocasiones úlceras corneales periféricas, o pterigión.<sup>(6,9)</sup> Histológicamente, las células son fusiformes, pleomórficas, con un núcleo hiperromático, a veces difíciles de diferenciar de fibroblastos, pudiendo ser erróneamente diagnosticados como histiocitomas fibrosos o fibrosarcomas.<sup>(6,9)</sup>

*c. Carcinoma Mucoepidermoide*

Son raros y suelen aparecer en ancianos. Son más agresivos que los carcinomas escamosos, y tienden a invadir el globo ocular y la órbita. Suele aparecer en fondo de saco conjuntival, presentando un componente globular amarillento debido al componente de células mucosecretoras. Sus características histológicas son las de una neoplasia epitelial.<sup>(6,9)</sup>

2.5.4. Tratamiento de los tumores epiteliales<sup>(6,20,21)</sup>

Los objetivos del tratamiento de los tumores epiteliales de la conjuntiva son:

- Destruir o extirpar completamente el tumor
- Realizar un diagnóstico histopatológico preciso
- Minimizar las recurrencias

Para los tumores circunscritos, límbicos o de conjuntiva bulbar, la biopsia escisional con la mínima manipulación posible y un margen de resección de 3 a 5 mm puede ser tratamiento suficiente. La capa de Bowman (en la córnea) debe respetarse ya que su

extirpación facilitaría la penetración intraocular de la recurrencia. La crioterapia y el control de los bordes de resección mediante biopsias intraoperatorias (cirugía de Mohs) han demostrado disminuir las recurrencias en el caso de lesiones precancerosas y malignas.

En las lesiones difusas y extensas, en las que la resección completa es difícil, se debe realizar la extirpación más amplia posible. Si la resección es muy amplia se pueden realizar injertos de mucosa conjuntival o bucal autóloga. Para el tumor residual, se emplean terapias adyuvantes como, quimioterapéuticos tópicos y radioterapia.

Si existe invasión intraocular está indicada la enucleación; si además hay invasión orbitaria anterior se debe realizar una excenteración anterior, con conservación de los párpados, siempre que la conjuntiva palpebral no esté afectada.

## **2.6. Tumores melanocíticos**

Los tumores pigmentados representan aproximadamente un 50% de las lesiones tumorales conjuntivales y afectan principalmente a pacientes de raza blanca.<sup>(8,9)</sup> Estos tumores proceden de los melanocitos. Comprenden un espectro de alteraciones que abarcan desde lesiones benignas como el nevus de conjuntiva hasta condiciones malignas, potencialmente letales, como el melanoma de conjuntiva.<sup>(6,8,9,21)</sup>

Los tumores melanocíticos se clasifican de igual manera en benignos, precancerosos y malignos.

### **2.6.1. Benignos**

*a. Nevo congénito/adquirido*

Es la lesión melanocítica más común de la conjuntiva.<sup>(1,9)</sup> Su localización más característica es la conjuntiva bulbar.<sup>(4)</sup> Es congénito y se manifiesta clínicamente durante la infancia como una lesión circunscrita, plana, poco pigmentada, ligeramente elevada en la conjuntiva bulbar interpalpebral.<sup>(6,12)</sup> Los nevos permanecen estables durante la vida adulta, por lo que cualquier cambio en el tamaño, coloración, bordes o apariencia deben hacer sospechar la transformación maligna en melanoma, lo que ocurre en menos del 1% de los casos.<sup>(12)</sup> La pigmentación es muy variable desde marrón claro a chocolate oscuro, y el 30% son no pigmentados.<sup>(6)</sup>

Histológicamente sufren cambios evolutivos, en la fase inicial los nidos de células névicas se encuentran en la capa basal, para más adelante aparecer en la interfase entre el epitelio y el estroma.<sup>(9,21)</sup>

*b. Pigmentación racial*

En individuos de raza negra y pigmentación oscura, es frecuente encontrar mayor pigmentación en el epitelio conjuntival.<sup>(21)</sup> Este pigmento es más prominente en la fisura interpalpebral, es bilateral, se moviliza sobre la superficie del globo ocular, y puede ser marcado en el limbo extendiéndose a la córnea periférica.<sup>(6)</sup> Microscópicamente se caracteriza por una hiperpigmentación uniforme de la capa basal del epitelio conjuntival.<sup>(6)</sup>

*c. Melanocitosis ocular*

Es el resultado de la migración incompleta de los melanocitos desde la cresta neural, que no alcanzan la conjuntiva. Si solo se afecta el globo ocular, se denomina Melanosis Ocular Congénita o Melanosis Oculi.<sup>(6)</sup> Cuando la pigmentación alcanza la piel del párpado se denomina Melanocitosis oculodérmica o Nevo de Ota.<sup>(6)</sup> Clínicamente, es unilateral, y se presenta como una pigmentación difusa gris-azulada episcleral.<sup>(4,11)</sup> La úvea y el iris ipsilateral suelen tener una coloración más oscura produciendo heterocromía.



Histológicamente, los melanocitos están uniformemente pero no intensamente pigmentados, y se sitúan en la esclera y epiesclera. <sup>(6)</sup> Esta entidad presenta un riesgo mayor para el desarrollo de glaucoma y de melanoma de órbita y de úvea. <sup>(16)</sup>

d. *Melanosis adquirida secundaria*<sup>(6,13)</sup>

Es el aumento de pigmentación conjuntival secundario a diferentes causas: enfermedades metabólicas, depósitos de drogas tóxicas, irradiación, inflamación cambios hormonales y trastornos conjuntivales crónicos. Histológicamente los melanocitos normales del epitelio, se estimulan, proliferan y producen melanina.

2.6.2. Precancerosos

a. *Nevo con atipia*<sup>(6)</sup>

Son nevos cuyas células pueden sufrir una transformación maligna, generalmente en la vida adulta, en mayores de 40 años. Sin tratamiento suele evolucionar a melanoma.

b. *Melanosis adquirida primaria*

Es una proliferación melanocítica epitelial unilateral que aparece en adultos, afecta con mayor frecuencia a individuos de raza blanca y piel clara. <sup>(6)</sup> Clínicamente comienza insidiosamente en la edad media de la vida, como una pigmentación sutil, multicéntrica, unilateral extendida por toda la conjuntiva. <sup>(4)</sup> Habitualmente es plana y cuando deja de serlo, es un signo de malignización. La coloración es irregular. Histopatológicamente se clasifica en sin atipia y con atipia. <sup>(1)</sup> El primer grupo se refiere a hiperpigmentación o hiperplasia melanocítica limitada a la capa basal del epitelio. <sup>(6,17)</sup> Cualquier tipo de crecimiento de células atípicas es considerado una melanosis adquirida primaria con atipia. <sup>(6,21)</sup> Esta tiene un riesgo de progresión a melanoma aproximadamente de 70-90%, mientras que la melanosis adquirida primaria sin atipia tiene un riesgo bajo de malignización, 20%. <sup>(4,6,13)</sup>

### 2.6.3. Malignas

#### a. *Melanoma*

Representa el 1-2% de los tumores malignos oculares.<sup>(1,11,13)</sup> En aproximadamente un 75% de los casos se origina clínicamente de una melanosis adquirida primaria con atipia.<sup>(1,6,9)</sup> Afecta pacientes adultos o ancianos de raza blanca sin predilección por el género. La presentación clínica más común es la de una masa elevada, variablemente pigmentada, que se localiza en limbo, conjuntiva bulbar, fornix o conjuntiva palpebral.<sup>(1,4,16)</sup> Histológicamente el melanoma de conjuntiva se compone de células melanocíticas atípicas de morfología muy diversa, que se encuentran invadiendo la sustancia propia conjuntival.<sup>(6,9)</sup>

A pesar de un tratamiento adecuado, aproximadamente la mitad de los pacientes presentan recurrencias locales y un tercio de los casos metástasis a distancia a los 10 años.<sup>(16,21)</sup> Los factores pronósticos más importantes son el espesor del tumor, la localización palpebral o en carúncula, la invasión linfática, índice de proliferación elevado, y el patrón histológico pagetoide.<sup>(6,9)</sup>

### 2.6.4. Tratamiento de los tumores melanocíticos<sup>(6,10,20)</sup>

Los objetivos generales del tratamiento de los tumores melanocíticos son similares a los descritos para los epiteliales.

Las lesiones benignas, en general no requieren más que un diagnóstico clínico correcto y la observación periódica.

El manejo de la melanosis adquirida primaria depende la extensión de la lesión. Si es pequeña, ocupando menos de un cuarto de conjuntiva, se debe plantear su extirpación completa. Si la lesión es muy extensa, se deben extirpar las áreas engrosadas,

sospechosas de melanoma y realizar biopsias en mapa de las zonas de melanosis adquirida primaria no extirpadas. Si la extirpación completa de las zonas con atipia no es posible o aparecen recurrencias, se deben utilizar terapias adyuvantes como la crioterapia intraoperatoria o tratamiento quimioterapéutico tópico post-quirúrgico.

En el melanoma de novo o procedente de un nevo, el tratamiento primario del tumor es la extirpación quirúrgica completa, con 3-5 mm de márgenes libres con o sin crioterapia intraoperatoria adyuvante. Se debe evitar realizar biopsias incisionales. En el seguimiento, los pacientes deben ser cuidadosamente revisados en la consulta, explorando la superficie entera de la conjuntiva exhaustivamente y palpando los ganglios preauriculares y cervicales.

## **2.7. Tumores de tejidos blandos, glándulas y anexos**

Los tejidos no epiteliales de la conjuntiva incluyen estructuras vasculares y linfáticas, nervios periféricos, elementos conectivos, glándulas y anejos cutáneos en la carúncula, que pueden dar lugar a cualquier tumor de tejidos blandos. <sup>(6,9)</sup>

A continuación se describen los más frecuentes y su clasificación.

### **2.7.1. Benignos**

#### ***a. Carúncula: Oncocitoma o cistadenoma eosinofílico***

El tumor benigno más frecuente de la carúncula es el oncocitoma que también aparece en la glándula y saco lagrimal. Se presenta como una masa de crecimiento lento, rosada y elevada en personas mayores. <sup>(6,21)</sup>

Microscópicamente los oncocitomas tienen un patrón variable, y las células pueden disponerse en planos, cordones o nidos o pueden formar estructuras quísticas o glandulares. <sup>(6,9,21)</sup>

*b. Granuloma piogénico*

Se presenta como una lesión pedunculada de aspecto papilomatoso, que se desarrolla después de un trauma quirúrgico o accidental o un proceso inflamatorio local. <sup>(1,9)</sup> Se diferencia del papiloma pediculado por la velocidad de progresión y el antecedente de trauma o inflamación local. <sup>(6)</sup>

Histológicamente consiste en tejido de granulación compuesto por un estroma laxo que contiene numerosos capilares que se distribuyen de forma radial, y una mezcla de células inflamatorias agudas y crónicas. <sup>(1,6,9)</sup>

*c. Hemangioma*

Consiste en una proliferación vascular benigna. La conjuntiva es un lugar poco habitual pero se suele ver afectada en los hemangiomas capilares de órbita y párpados. <sup>(6,21)</sup>

*d. Linfangiectasia/Linfangioma*

Consiste en la dilatación de los vasos linfáticos de la conjuntiva bulbar o tarsal. Los linfangiomas aparecen como una masa irregular, rojiza, con numerosos linfáticos dilatados que pueden contener sangre. <sup>(6,9,22)</sup>

### 2.7.2. Malignos

#### a. *Carúncula: Carcinoma de células sebáceas*

Es raro, pero es el tumor maligno más frecuente de la carúncula que se origina en las glándulas sebáceas.<sup>(6)</sup> Su diseminación pagetoide sustituyendo al epitelio conjuntival puede simular una conjuntivitis unilateral.<sup>(6,21)</sup>

#### b. *Sarcoma de Kaposi*

Se observa en individuos jóvenes afectados por SIDA y puede ser una de las manifestaciones precoces de esta enfermedad.<sup>(1,9,21)</sup> Las lesiones aparecen en la parte superior del cuerpo, en la cara, los párpados, y la afectación conjuntival puede ser el primer signo clínico de SIDA.<sup>(6)</sup> Aparecen como nódulos subepiteliales en fornix o conjuntiva palpebral.<sup>(4,9)</sup> Histológicamente están formados por células fusiformes de núcleo oval y numerosos capilares.<sup>(21)</sup>

### 2.7.3. Tratamiento de tumores de tejidos blandos

Cuando las lesiones son benignas pueden observarse, tratarse con esteroides tópicos o intralesionales, o se puede realizar escisión quirúrgica y cauterización de la base. Cuando son malignos, el tratamiento incluye, escisión, crioterapia y radioterapia, o interferón itralesional.

## 2.8. **Tumores linfoides<sup>(6,18)</sup>**

Los linfomas del ojo y anejos oculares suponen entre del 2 al 10% de los linfomas extranodales. Los linfomas de conjuntiva suponen entre el 20 y el 30% de los tumores linfoides del ojo y anejos.

La mayoría de los linfomas de los anejos oculares son de células B tipo no Hodgking de bajo grado, y la mayor parte de los linfomas conjuntivales son de tipo MALT.

Clínicamente tanto las lesiones benignas como las malignas tienden a tener una coloración salmón, y suelen ser lesiones subconjuntivales, planas con superficie lisa y de consistencia blanda, que se localizan cerca de los fornices. Clínicamente es imposible diferenciar entre lesiones benignas y malignas, por lo que es imprescindible la realización de una biopsia.

#### 2.8.1. Tratamiento de los tumores linfoides

El tratamiento adecuado si hay linfoma sistémico es la quimioterapia sistémica, si no hay afectación sistémica y la lesión está localizada en la conjuntiva se puede realizar extirpación quirúrgica, o radioterapia externa si la lesión es extensa o se sospecha afectación orbitaria.<sup>(15,25)</sup>

### **III. OBJETIVOS**

#### **3.1. General**

Describir las características de los tumores conjuntivales (tipo, características del tumor, tiempo de evolución, localización anatómica) en la clínica de Oculoplástica de la Unidad Nacional de Oftalmología del 1 de enero de 2005 al 31 de diciembre de 2013.

#### **3.2. Específicos**

Describir las características epidemiológicas (edad, sexo, lugar de procedencia) de los pacientes con diagnóstico de tumores conjuntivales.

Describir la relación que existe entre el tiempo de evolución del tumor conjuntival y el tipo de cirugía realizada para su diagnóstico/tratamiento.

## IV. MATERIAL Y MÉTODOS

### 4.1. Tipo y diseño

Estudio descriptivo transversal.

### 4.2. Población y muestra

#### 4.2.1. Población

Expediente de pacientes de ambos sexos con diagnóstico clínico y patológico de tumor conjuntival que acudieron a la clínica de Oculoplástica de la Unidad Nacional de Oftalmología entre los años 2005 a 2013.

#### 4.2.2. Marco muestral:

Libro de registro de pacientes de la clínica de Oculoplástica de la Unidad Nacional de Oftalmología.

### 4.3. Selección y tamaño de muestra

No aplica. Debido al tipo y diseño de estudio, se tomó al total de pacientes con diagnóstico clínico y patológico de tumor conjuntival que acudió a la clínica de Oculoplástica de la Unidad Nacional de Oftalmología entre los años 2005 a 2013. Por ello no se aplicó ninguna fórmula para el cálculo del tamaño de muestra.

### 4.4. Unidad de análisis

#### 4.4.1. Unidad primaria de muestreo:

Número de expediente de pacientes de ambos sexos que se presentaron a la clínica de Oculoplástica de la Unidad Nacional de Oftalmología que consultaron por cualquier



causa, y recibieron un diagnóstico clínico y patológico de tumor conjuntival entre los años 2005 a 2013.

#### 4.4.2. Unidad primaria de análisis:

Datos epidemiológicos, clínicos y patológicos obtenidos del expediente de los pacientes incluidos en el estudio, registrados en el instrumento diseñado para el efecto.

#### 4.4.3. Unidad de información:

Expedientes e informes patológicos de los pacientes que se presentaron a la clínica de Oculoplástica de la Unidad Nacional de Oftalmología.

### **4.5. Selección de sujetos de estudio**

#### 4.5.1. Criterios de inclusión

Pacientes de ambos sexos con diagnóstico clínico y patológico de tumor conjuntival en cuyo expediente se encontraran los datos incluidos en el estudio y que consultaron entre los años 2005-2013 a la clínica de Oculoplástica de la Unidad Nacional de Oftalmología.

#### 4.5.2. Criterios de exclusión

Pacientes que fueron intervenidos quirúrgicamente en más de una ocasión debido a recurrencias del tumor o a múltiples procedimientos para la resección del mismo tumor.

#### 4.6. Variables estudiadas

Edad  
Sexo  
Lugar de procedencia  
Tipo de tumor conjuntival  
Tiempo de evolución  
Procedimiento quirúrgico  
Localización anatómica

#### 4.7. Operacionalización de variables

<b>Variable</b>	<b>Definición</b>	<b>Definición Operacional</b>	<b>Tipo de Variable</b>	<b>Escala de medición</b>	<b>Indicador</b>
Edad	Tiempo transcurrido desde el nacimiento	Tiempo en años desde el nacimiento hasta el momento de la entrevista reportado en el expediente de los pacientes incluidos en el estudio	Cuantitativa discreta	Intervalo	Años cumplidos
Sexo	Variable biológica y genética que divide al ser humano en hombre y mujer	Sexo registrado en el expediente de los pacientes incluidos en el estudio	Cualitativa	Nominal	Masculino Femenino

Lugar de procedencia	Lugar de origen, de donde nace o deriva el individuo	Departamento de origen/residencia del paciente, reportado en el expediente de los pacientes incluidos en el estudio	Cualitativa	Nominal	Departamentos
Tipo de tumor conjuntival	Lesión de la conjuntiva que surge de cualquier tipo celular y puede ser benigno premaligno o maligno	Informe anatomopatológico o de lesión conjuntival obtenido del expediente de los pacientes incluidos en el estudio	Cualitativa	Nominal	Tipo de tumor
Tiempo de evolución	Medida de tiempo que transcurre desde el inicio de los síntomas hasta el momento de diagnóstico o hasta que la enfermedad empieza a empeorar	Tiempo transcurrido en días desde el inicio de los síntomas hasta el momento del diagnóstico según datos descritos en el expediente de los pacientes incluidos en el estudio	Cuantitativa discreta	Razón	Semanas

Procedimiento quirúrgico	Operación instrumental total o parcial, de lesiones causadas por enfermedades o accidentes con fines diagnósticos, de tratamiento o rehabilitación	Tipo de cirugía realizada para el diagnóstico/tratamiento de la lesión diagnosticada descrita en los expedientes de los pacientes incluidos en el estudio	Cualitativa	Nominal	Tipo de procedimiento
Localización anatómica	Disposición o situación particular en una parte corporal	Sitio en el que se encontró la lesión al momento del diagnóstico según datos descritos en el expediente de los pacientes incluidos en el estudio	Cualitativa	Nominal	Localización anatómica

#### 4.8. Instrumentos utilizados para la recolección de información

Boleta de recolección de datos diseñada específicamente para la presente investigación. (Ver anexo 1)

#### **4.9. Procedimientos para la recolección de información**

Para la recolección de la información se revisaron los expedientes de los pacientes incluidos en el estudio, conservados tanto en el archivo del Hospital Roosevelt como en el archivo de la Unidad Nacional de Oftalmología. Las variables tomadas en cuenta para la realización del trabajo fueron anotadas en el instrumento de recolección de datos.

Usando el libro de registro de pacientes de la clínica de Oculoplástica de la Unidad Nacional de Oftalmología, se obtuvo el número de expediente de todos los pacientes con diagnóstico clínico y patológico de tumor conjuntival a quienes se realizó un procedimiento quirúrgico para su diagnóstico y/o tratamiento.

Dichos expedientes fueron solicitados al archivo de la Unidad Nacional de Oftalmología o al archivo del Hospital Roosevelt y se revisaron con el fin de obtener los datos de los pacientes necesarios para el estudio (edad, sexo, lugar de procedencia). En los mismos expedientes se confirmó el diagnóstico patológico revisando el informe brindado por el departamento de Patología del Hospital Roosevelt y se obtuvieron los datos de los tumores necesarios para realizar el estudio (tipo, características del tumor, tiempo de evolución, localización anatómica).

Al haber obtenido los datos mencionados se revisaron la nota operatoria y el informe de sala de operaciones para anotar el procedimiento quirúrgico realizado al paciente para su diagnóstico/tratamiento.

Finalmente, los datos obtenidos fueron anotados en el instrumento de recolección de datos para ser tabulados en formato Excel para luego ser analizados con el programa STATA y presentados por medio de tablas.

#### **4.10. Procedimientos para garantizar aspectos éticos de la investigación**

Durante la realización del estudio se respetaron los tres principios éticos en investigación. El estudio fue de categoría I ya que no representó ningún riesgo para los

pacientes y se guardó la confidencialidad y el anonimato en todo momento. Debido al tipo de estudio no fue necesaria la realización de un consentimiento informado.

#### **4.11. Procedimientos de análisis de la información**

##### **4.11.1. Plan de procesamiento**

La información obtenida con el instrumento de recolección de datos, fue tabulada en formato Excel e ingresada al programa STATA para realizar tablas de asociación entre variables.

##### **4.11.2. Plan de análisis de datos**

Todos los datos obtenidos se analizaron por medio de estadística descriptiva usando porcentajes, promedios y desviación estándar. Para buscar asociación entre variables se usaron pruebas de estadística inferencial incluyendo la prueba de Fisher y de Kruskal-Wallis.

## V. RESULTADOS

Tabla 1

Tumores Conjuntivales: Caracterización anatómica, clínica, patológica y quirúrgica en pacientes que consultaron a la Clínica de Oculoplástica de la Unidad Nacional de Oftalmología entre 2005 - 2013.

<b>N: 172</b>		
<b>Edad (DE)</b>	52.61 ( $\pm$ 18.94)	
<b>Sexo</b>	<b>M (%)</b>	<b>F (%)</b>
	80 (47)	92 (53)
<b>Procedencia (%)</b>		
Central	113 (65)	
Norte	13 (8)	
Sur	21 (12)	
Oriente	13 (8)	
Occidente	12 (7)	
<b>Tipo de tumor (%)</b>		
Epitelial	63 (37)	64 (37)
Melanocítico	7 (4)	13 (8)
Linfoide	1 (0.6)	7 (4)
Tejidos blandos	8 (5)	7 (4)
Congenito	1 (0.6)	1 (0.6)
<b>Características del tumor (%)</b>		
Maligno	43 (25)	38 (22)
Premaligno	4 (2)	8 (4)
Benigno	33 (19)	46 (27)
<b>Localización del tumor (%)</b>		
Bulbar	168 (98)	
Fornix	2 (1)	
Tarso	2 (1)	
<b>Tiempo de evolución del tumor (DE)</b>	58.77 (35.7)	
<b>Procedimiento realizado (%)</b>		
Biopsia escisional	71 (41)	90(52)
Biopsia inscisional	6 (3)	1 (0.6)
Eucleación	3 (2)	1 (0.6)

Epidemiología de tumores conjuntivales: caracterización anatómica, clínica, patológica y quirúrgica

Tabla 2

Características y tipo de tumor en pacientes que consultaron a la Clínica de Oculoplástica de la Unidad Nacional de Oftalmología entre 2005 – 2013.

Características del tumor	Tipo de tumor					TOTAL
	Congénito	Epitelial	Linfoide	Melanocítico	Tejidos blandos	
Benigno	2	43	4	16	14	79
Premaligno	0	11	0	1	0	12
Maligno	0	73	4	3	1	81
TOTAL	2	127	8	20	15	172

Epidemiología de tumores conjuntivales: caracterización anatómica, clínica, patológica y quirúrgica

Fisher exact: 0.000

Tabla 3

Procedimiento realizado y tiempo de evolución en semanas hasta el momento del diagnóstico en pacientes con diagnóstico de tumor conjuntival que consultaron a la Clínica de Oculoplástica de la Unidad Nacional de Oftalmología entre 2005 – 2013.

Biopsia escisional					
Variable	Obs	Mean	st. dev.	Min	max
Tiempo de evolución	161	59.57764	36.20646	12	144
Biopsia incisional					
Variable	Obs	Mean	st. dev.	Min	max
Tiempo de evolución	7	50.71429	28.94658	15	94
Enucleación					
Variable	Obs	Mean	st. dev.	Min	max
Tiempo de evolución	4	40.75	21.3444	24	72

Epidemiología de tumores conjuntivales: caracterización anatómica, clínica, patológica y quirúrgica

P: 0.419



Tabla 4

Características del tumor conjuntival y procedimiento realizado en pacientes que consultaron a la Clínica de Oculoplástica de la Unidad Nacional de Oftalmología entre 2005 – 2013.

Características del tumor	Procedimiento realizado			TOTAL
	Biopsia escisional	Biopsia insicional	Enucleación	
Benigno	77	2	0	79
Premaligno	12	0	0	12
Maligno	72	5	4	81
<b>TOTAL</b>	161	7	4	172

Epidemiología de tumores conjuntivales: caracterización anatómica, clínica, patológica y quirúrgica

Tabla 5

Características del tumor y tiempo de evolución hasta el momento del diagnóstico en pacientes con diagnóstico de tumor conjuntival que consultaron a la Clínica de Oculoplástica de la Unidad Nacional de Oftalmología entre 2005 – 2013.

Variable	Benigno				
	obs	Mean	st. dev.	Min	max
Tiempo de evolución	79	57.5	36.89	12	144
Variable	Premaligno				
	obs	Mean	st. dev.	Min	max
Tiempo de evolución	12	69.16	49.5	12	144
Variable	Maligno				
	obs	Mean	st. dev.	Min	max
Tiempo de evolución	81	58.4	32.27	12	144

Epidemiología de tumores conjuntivales: caracterización anatómica, clínica, patológica y quirúrgica

## VI. DISCUSIÓN Y ANÁLISIS

Los tumores conjuntivales son un problema de salud importante en todos los países del mundo, en nuestro medio no hay estadísticas de magnitud, frecuencia y distribución del problema, tampoco existen datos sobre sexo, áreas geográficas, etnias y grupos de población afectados, por ello es importante generar información local, para obtener datos que apoyen en la toma de decisiones al médico tratante y que ayuden a sistematizar la vigilancia epidemiológica.

En la tabla 1 se pueden observar las características demográficas de la población estudiada, en la literatura no se reportan datos de sexo, edad, tipo de tumor, localización ni tiempo de evolución de los tumores conjuntivales, en la población estudiada, el 53% fueron pacientes de sexo femenino, la media de edad fue de 52 años, en su mayoría provenientes de la región central del país, un gran porcentaje de los tumores resecaados fueron de tipo epitelial, de características malignas y localizados en la conjuntiva bulbar. El procedimiento más utilizado para el diagnóstico/tratamiento de los tumores conjuntivales fue la biopsia escisional y el tiempo de evolución al momento del diagnóstico fue de 52 semanas más menos 35.

En la literatura se reporta que cerca del 50% de las lesiones conjuntivales son de tipo melanocítico, esto incluye los nevos conjuntivales los cuales en su mayoría solo son observados y no es necesario realizar un procedimiento quirúrgico y diagnostico patológico para su diagnóstico/tratamiento. La razón por la cual en este estudio la mayoría de tumores fue de tipo epitelial es porque estos sean benignos, premalignos o malignos, requieren de un tratamiento quirúrgico para su diagnóstico/tratamiento y de un estudio patológico para clasificarlos.

En cuanto a las características del tumor, 47% fue de características malignas y 46% de características benignas. Varios estudios reportan que la mayoría de los tumores conjuntivales son benignos, pero nuevamente toman en cuenta el total de tumores conjuntivales, en el estudio se investigó la totalidad de tumores que requirió algún tipo de procedimiento quirúrgico para su diagnóstico y por ello el porcentaje de tumores malignos es más alto que el reportado en la literatura.

Como se puede observar en la tabla 2, la mayoría de los tumores estudiados fue de tipo epitelial, y 57% de ellos fue de características malignas, Guatemala es un país tropical y la mayoría de su población se dedica a la agricultura, el grado de exposición a los rayos ultravioleta de la luz

del sol es alto y esto aumenta el riesgo de malignización de los tumores epiteliales. El 80% de los tumores melanocíticos fue de características benignas, la mitad de los tumores linfoides diagnosticados fue de características malignas y todos los tumores congénitos fueron de características benignas.

Para la variable tiempo de evolución, la prueba de Shapiro-Wilk demostró que la misma no tuvo una distribución normal, por ello para su análisis se utilizó la prueba de Kruskal-Wallis. Como se puede observar en la tabla 3, se compararon las medianas del tiempo de evolución con el procedimiento quirúrgico realizado. Los números absolutos demuestran que los pacientes a quienes se realizó una biopsia escisional tenían un tiempo de evolución más prolongado que los pacientes a quienes se realizó biopsia incisional o enucleación. Se puede considerar que los pacientes a quienes se realizó una enucleación tenían un tumor más agresivo y quizá por ello, en promedio consultaron más rápido (40 semanas).

Dentro de las limitaciones del estudio, se encuentran la metodología retrospectiva que no permite establecer inferencias en la población y la poca cantidad de pacientes incluidos que disminuyó el poder del estudio y limitó su validez estadística.

## **6.1. Conclusiones**

- 6.1.1.** En este estudio los tumores conjuntivales parecen no tener una diferencia significativa en cuanto al sexo de los pacientes, sin embargo parecen ser ligeramente más frecuentes en el sexo femenino
- 6.1.2.** Los pacientes afectados suelen ser adultos mayores de 50 años en su mayoría provenientes de la región central del país.
- 6.1.3.** Con los resultados obtenidos, se observa que el tiempo de evolución al momento del diagnóstico es en promedio de 58 semanas.
- 6.1.4.** En este estudio la mayoría de tumores fueron de tipo epitelial (73%) y con características malignas (47%) esto difiere a lo reportado en la literatura debido a que en esta investigación se incluyó únicamente a los pacientes que requirieron un procedimiento quirúrgico para su diagnóstico/tratamiento y no al total de pacientes con tumor conjuntival.
- 6.1.5.** En los pacientes con diagnóstico de tumor conjuntival incluidos en el estudio, el procedimiento realizado para el diagnóstico/tratamiento fue en la mayoría de casos (53%) una biopsia escisional.

## **6.2. Recomendaciones**

- 6.2.1. Hacer un estudio en el cual se incluyan recidivas del tumor.
- 6.2.2. Realizar un estudio prospectivo que permita establecer inferencias en la población,
- 6.2.3. Aumentar el tamaño de la muestra para mejorar el poder del estudio y no limitar su validez estadística.

## VII. REFERENCIAS BIBLIOGRAFICAS

1. Baez Gonzales DE. Tumores de la conjuntiva. *Sociedad Mexicana de Oftalmologia* 2013. 32(3) 1-13. <http://www.smo.org.mx/tumores-de-la-conjuntiva> (ultimo acceso 15 mayo 2013).
2. Bellido Muñoz RM, Dominguez Hidalgo I, Garcia Serrano JL, Lopez Peña C. Utilidad de marcadores inmunohistoquímicos para el diagnóstico de lesiones pigmentadas conjuntivales. *Arch Soc Esp Oftalmol* 2012, 87(4) 119-121. <http://www.elsevier.es/es/revistas/archivos-sociedad-espa%C3%B1ola-oftalmologia-296/utilidad-marcadores-inmunohistoquimicos-diagnostico-lesiones-pigmentadas-conjuntivales-90122562-comunicaciones-cortas-2012?bd=1> (ultimo acceso 11 mayo 2013)
3. Gomez Cabrera CG, Herrera Soto M, Padilla Gonzales CM. Tumores de la conjuntiva. *Rev Cubana Oftalmol* 2004, 17(1) 1. [http://bvs.sld.cu/revistas/oft/vol17\\_1\\_04/oft06104.htm](http://bvs.sld.cu/revistas/oft/vol17_1_04/oft06104.htm) (ultimo acceso 10 junio 2013)
4. Izquierdo Rodriguez C, Moreno Gargía-Rubio L, Mencia Gutierrez E. (n.d.). Tumores conjuntivales. In Sociedad Española de Pediatría extrahospitalaria y atención primaria (Ed.), *Tumores oculares* (1ra ed). España: SEPEAP, 20-26. [http://www.sepeap.org/archivos/libros/Urgencias en oftalmologia/pdf/003-Section 1.pdf](http://www.sepeap.org/archivos/libros/Urgencias%20en%20oftalmologia/pdf/003-Section%201.pdf)
5. Rodríguez Reyes A. *Conjuntiva y carúncula, fascículos de enseñanza clinicopatológica*. (2da ed.). Mexico: Laser; 2002.

6. Saonil MA. Tumores Conjuntivales. *arch soc esp oftalmol* 2009, 84, 17–22. <http://www.oftalmo.com/seo/archivos/maquetas/C/4C728CA5-E35E-7B28-F2EE-00003F2A2C2C/articulo.pdf> (ultimo acceso 12 mayo 2013).
7. Saylin Iturriaga R. Tumores de conjuntiva . *Revista médica de Costa Rica y Centroamérica* 2007, LXIV (580), 133–137. <http://www.binasss.sa.cr/revistas/rmcc/580/art3.pdf> (ultimo acceso 22 mayo 2013).
8. Shields CL, Demirci H, Karatza E. Clinical survey of 1643 melanocytic and nonmelanocytic conjunctival tumors. *Ophthalmology* 2004. 111, 1747–1754. <http://www.ncbi.nlm.nih.gov/pubmed/15350332> (ultimo acceso 17 mayo 2013).
9. Shields JA, Shields CL: Conjunctival Melanocytic Lesions. En: Shields JA, Shields CL (eds): *Eyelid, Conjunctival, and Orbital Tumors*. (2da ed). USA: Wolters Kluwer; 2008, p. 308–09 y 332–33.
10. Zembowicz A, Mandal R, Choopong P. Melanocytic lesions of the conjunctiva. *Arch Pathol Lab Med* 2010, 134: 1785–1792.
11. Anastassiou G, Heiligenhaus A, Bechrakis N, et al: Prognostic value of clinical and histopathological parameters in conjunctival melanomas: a retrospective study. *Br J Ophthalmol* 2002, 86: 163–167.
12. Crawford JB, Howes EL Jr, Char DH. Combined nevi of the conjunctiva. *Arch Ophthalmol* 1999, 117: 1121–1127.

13. Folberg R, McLean IW. Primary acquired melanosis and melanoma of the conjunctiva; terminology, classification, and biologic behavior. *Hum Pathol* 1986, 17: 652–654.
14. Karp CL, Moore JK, Rosa RH Jr. Treatment of conjunctival and corneal intraepithelial neoplasia with topical interferon alpha-2b. *Ophthalmology* 2001, 108: 1093–1098.
15. Midea E, Angeli CD, Valenti M, et al. Treatment of conjunctival squamous cell carcinoma with topical 5-fluorouracil. *Br J Ophthalmol* 2000, 84: 268–272.
16. Shields CL. Conjunctival melanoma. *Br J Ophthalmol* 2002, 86: 127.
17. Shields CL, Fasiuddin A, Mashayekhi A. Clinical features and natural course of 417 conjunctival nevi. *Arch Ophthalmol* 2003, 93: 115-118.
18. Shields CL, Shields JA, Carvalho C, et al. Conjunctival lymphoid tumors: clinical analysis of 117 cases and relationship to systemic lymphoma. *Ophthalmology* 2001, 108: 979–984.
19. Shields JA, Shields CL: Tumors and pseudotumors of the conjunctiva. En: Shields JA, Shields CL (eds): *Atlas of Eyelid and Conjunctival Tumors*. Philadelphia, PA: Lippincott Williams and Wilkins Co; 1999. p 199–234.
20. Shields JA, Shields CL: Management of conjunctival tumors. En: Shields JA, Shields CL (eds): *Atlas of Eyelid and Conjunctival Tumors*. Philadelphia, PA: Lippincott Williams and Wilkins Co; 1999. p 322–334.



21. Shields JA, Shields CL, Gunduz K, Cater J. Clinical features predictive of orbital exenteration for conjunctival melanoma. *Ophthal Plast Reconstr Surg* 2000, 16: 173–178.
22. Spencer W: Conjunctiva, in Spencer W (ed): *Ophthalmic Pathology. An Atlas and Textbook*. Philadelphia, PA, WB Saunders Co, 1996, pp 40–2
23. Peer J, Hidayat AA. Myxomas of the conjunctiva. *Am J Ophthalmol* 1986, 102: 80–86.
24. Folberg R, McLean IW. Primary acquired melanosis and melanoma of the conjunctiva; terminology, classification, and biologic behavior. *Hum Pathol* 1986, 17: 652–654.
25. Eichler MD, Fraunfelder FT. Cryotherapy for conjunctival lymphoid tumors. *Am J Ophthalmol* 1994, 118: 463–467.

## VIII. ANEXOS

### 8.1. Anexo 1

#### Instrumento de recolección de datos

No	Nombre	Registro	Sexo	Edad	Procedencia	Tipo	Características	Sitio	Tiempo de evolución	Procedimiento realizado
1										
2										
3										
4										
5										
6										
7										
8										
9										
10										

Edad	Años
Procedencia	Central
	Norte
	Sur
	Oriente
	Occidente
Tipo de tumor	Epithelial
	tejidos blandos
	Melanocítico
	Congénito
	Linfoide
Características del tumor	Benign
	Malign
	Premaligno
Sitio	Bulbar
	Fornix
	Tarso
Tiempo de evolución	Semanas
Procedimiento	Insicional
	Escisional
	Enucleación
	Excenteración

### **PERMISO DEL AUTOR PARA COPIAR EL TRABAJO**

El autor concede permiso para reproducir total o parcialmente y por cualquier medio la tesis titulada: **EPIDEMIOLOGÍA DE TUMORES CONJUNTIVALES CARACTERIZACIÓN ANATÓMICA CLÍNICA PATOLÓGICA Y QUIRÚRGICA** para propósitos de consulta académica. Sin embargo, quedan reservados los derechos de autor que confiere la ley, cuando sea cualquier otro motivo diferente al que se señala lo que conduzca a reproducción o comercialización total o parcial.