

UNIVERSIDAD DE SAN CARLOS DE GUATEMALA  
FACULTAD DE CIENCIAS MEDICAS

**VIDEOLAPAROSCOPIA EN LA RESOLUCION DE  
MASAS ANEXIALES BENIGNAS**

Estudio Observacional-Descriptivo en el Hospital de Día, Departamento de Ginecología,  
del Hospital Roosevelt, en el período de Agosto de 1995 a Enero de 1997.

TESIS

*Presentada a la Honorable Junta Directiva de la  
Facultad de Ciencias Médicas de la  
Universidad de San Carlos de Guatemala.*

POR

**ASTRID SOLANGEL CONTRERAS LOPEZ**

*En el acto de investidura de*

**MEDICO Y CIRUJANO**

Guatemala, junio de 1997

25  
(7594)

EL DECANO DE LA FACULTAD DE CIENCIAS MEDICAS  
DE LA  
UNIVERSIDAD DE SAN CARLOS DE GUATEMALA

C.3

HACE CONSTAR QUE:

El (la) BACHILLER: ASTRID SOLANGEL CONTRERAS LOPEZ

Carnet Universitario No. 91-13217

Ha presentado para su Examen General Público, previo a optar al título de Médico y Cirujano, el trabajo de tesis titulado:

VIDEOLAPAROSCOPIA EN LA RESOLUCION DE MASAS ANEXIALES  
BENIGNAS

trabajo asesorado por:  
Doctor: GONZALO SAMAYOA

y revisado por:  
Doctor: JOSE MARIA GRAMAJO

quienes lo avalan y han firmado conformes, por lo que se emite, firman y sellan la presente ORDEN DE IMPRESION.


Guatemala, 12 de junio de 1997


  
Dr. Antonio Palacios  
COORDINADOR UNIDAD TESIS

  
DIRECTOR  
CENTRO DE INVESTIGACIONES  
DE LAS CIENCIAS DE SALUD



IMPRIMASE:

  
Dr. Oscar Oliva González  
DECANO



PROPIEDAD DE LA UNIVERSIDAD DE SAN CARLOS DE GUATEMALA  
Biblioteca Central





UNIVERSIDAD DE CIENCIAS MEDICAS  
GUATEMALA, CENTRO AMERICA

Guatemala, 12 de junio de 1997

Doctor:  
Antonio Palacios López  
Coordinador Unidad de Tesis  
Facultad de Ciencias Médicas.

Se le informa que el BACHILLER

ASTRID SOLANGEL CONTRERAS LOPEZ


Nombres y apellidos completos

Carnet No.: 91-13217 ha presentado el Informe Final de su  
trabajo de tesis titulado:

VIDEOLAPAROSCOPIA EN LA RESOLUCION DE MASAS ANEXIALES


BENIGNAS

Del cual autor, asesor(es) y revisor nos hacemos responsables por  
el contenido, metodología, confiabilidad y validez de los datos  
y resultados obtenidos, así como de la pertinencia de las  
conclusiones y recomendaciones expuestas.

  
Firma del estudiante


Dr. Gonzalo Samayoa H.

Col. 6005

  
E. Asesor  
Nombre completo y sello

DR. JOSE M. GRAMAJO  
GARMENDEZ

Médico y Cirujano  
Colegiado No. 6702

  
E. Revisor  
Nombre completo y sello  
Reg. Personal 16159



CULTAD DE CIENCIAS MEDICAS  
GUATEMALA, CENTRO AMERICA

APROBACION INFORME FINAL

OF. No. 47-97

Guatemala, 12 de junio de 1997.

BACHILLER:  
ASTRID SOLANGEL CONTRERAS LOPEZ  
Facultad de Ciencias Médicas  
USAC.

Por este medio hago de su conocimiento que su Informe Final de Tesis, titulado: VIDEOLAPAROSCOPIA EN LA RESOLUCION DE MASAS ANEXIALES BENIGNAS

ha sido RECIBIDO, y luego de REVISADO se ha establecido que cumple con los requisitos contemplados en el reglamento de trabajos de tesis; por lo que es autorizado para completar los trámites previos a su graduación.

Sin otro particular me suscribo de usted.

Atentamente,

"ID Y ENSEÑAR A TODOS"

Dr. Antonio Palacios López  
Coordinador Unidad de Tesis

NOTA: La información y conceptos contenidos en el presente trabajo es responsabilidad única del autor.

APL/jvv.



## INDICE

	pags.
INTRODUCCION .....	1
I. DEFINICION Y DELIMITACION DEL PROBLEMA .....	3
II. JUSTIFICACION .....	4
V. OBJETIVOS .....	5
7. MARCO TEORICO .....	6
7I. DISEÑO METODOLOGICO .....	28
7II. PRESENTACION DE RESULTADOS .....	32
7III. ANALISIS Y DISCUSION DE RESULTADOS .....	42
X. CONCLUSIONES .....	44
7. RECOMENDACIONES .....	45
I. RESUMEN .....	46
II. BIBLIOGRAFIA .....	47
NEXOS .....	50

## I. INTRODUCCION

La cirugía Videolaparoscópica, como procedimiento aplicado en seres humanos inicia en 1910. Con los avances tecnológicos se logró la implementación de la videocámara, con lo que se hace posible este tipo de procedimiento quirúrgico, (6,30).

La cirugía Videolaparoscópica o cirugía Mínima Invasiva ó también llamada Cirugía Sin Cicatrices; es una técnica operatoria en la cual se utilizan instrumentos y aparatos modernos y sofisticados. Además que la técnica operatoria es muy diferente a la convencional ya que en este caso el abdomen de la paciente se visualiza por medio de un televisor de 2 dimensiones y no directamente, (6,,8,10).

Este tipo de cirugía presenta varias ventajas con respecto a la cirugía abierta, tales como:

- Menos complicaciones:
  - \* Hemorragia
  - \* Infección
  - \* Hernias
  - \* Dolor Post-Operatorio.
- Menor tiempo de hospitalización
- Menor costo
- Reincorporación del paciente a sus labores en un corto tiempo, (6,16,24).

Pero también presenta desventajas como:

- Se necesita de instrumentos y aparatos de alto costo.
- Se necesita experiencia operatoria en esta área.
- Campo visual limitado y en 2 dimensiones, (15,18,26).

El estudio que se presenta, fue realizado en el departamento de Ginecología del Hospital Roosevelt; se revisaron 60 casos clínicos de pacientes con Diagnóstico de Masa Anexial Benigna, tratados por medio de videolaparoscopia, desde que se efectuó el primer procedimiento Ginecológico, en el Hospital de Día, del 01 de Agosto de 1995 a 30 de Enero de 1997.

Se hace una revisión bibliográfica sobre: su historia, instrumental necesario para su realización, anestesia y complicaciones comúnmente presentadas en este tipo de cirugía. Así como Generalidades de Masas Anexiales Pélvicas.

La metodología del estudio fue de tipo Observacional-Descriptivo. En esta investigación se pretendió dar a conocer los resultados de la utilización de la Cirugía Videolaparoscópica en la Resección de Masas Anxiales Benignas en un Hospital Nacional.

Finalmente se presentan los resultados obtenidos en este trabajo de investigación. El total de procedimientos realizados por Videolaparoscopia fue de 68 casos, revisando solamente 60 papeletas, ya que por problemas en los registros médicos no se obtuvieron todas. El grupo etáreo más afectado fue de 21 a 30 años con 61.6% .

El diagnóstico más frecuente fue Quiste simple de ovario con 67.77% promedio. La Técnica Quirúrgica más utilizada para Anexectomía y/o Cistosalingooforectomía fue Endo Loop con 73.33% El tiempo de hospitalización osciló entre menos de 12 horas a 24 horas (90 %).

Con respecto a la analgesia Post-Operatoria podemos observar que solo 20 pacientes (33.33%) de las 60 presentaron dolor Post- Operatorio.

El 100% de casos intervenidos por videolaparoscopia fue completamente exitoso.

## II. DEFINICION Y DELIMITACION DEL PROBLEMA

La Laparoscopia se inició a utilizar en Ginecología en los años '70, para diagnóstico y tratamiento de Infertilidad, (10). Esta técnica quirúrgica requiere menor invasión que la cirugía abierta, con la ayuda del Laparoscopio y la cámara de video. Esta última aparece en 1896 y ha proporcionado con toda seguridad, el desarrollo de la Laparoscopia Operatoria, (6).

Antiguamente la resolución de masas anexiales de tipo benigno (como embarazo ectópico, quistes ováricos, cistoadenomas, masas torsionadas), se resolvían a través de una exploración laparotómica, la cual involucra una incisión de 12 a 15 cms. de longitud, mayor hemorragia y riesgo de infección; además de un tiempo de hospitalización no menor de 4 días, dando ésto un incremento en el costo de la operación.

La video Laparoscopia provee a la cirugía Ginecológica actual un método que ofrece mayores ventajas que los procedimientos abiertos, en la resolución de problemas específicos. Es evidente que existen casos en los que este tipo de técnica no es el adecuado, por ejemplo tumores malignos; pero hay otros que reúnen las condiciones, para recibir un tratamiento que permitirá una recuperación rápida y a un menor costo para el paciente. Entre ellos se pueden mencionar quistes Quísticos con nula morbilidad, tumores benignos con baja morbilidad (como Quistes Dermoides y Quistes Endometriales, entre otros), (10).

En Guatemala apenas inicia el desarrollo de la Cirugía Videolaparoscópica Ginecológica; por lo que es de significativa importancia registrar los avances alcanzados, para determinar la efectividad del mismo en un Hospital Nacional.

El presente estudio se realizó en el Departamento de Ginecología del Hospital Roosevelt; se revisaron los expedientes clínicos de pacientes sometidas a Cirugía Videolaparoscópica; desde el mes de Agosto de 1995 al mes de Enero de 1997.

PROPIEDAD DE LA UNIVERSIDAD DE SAN CARLOS DE GUATEMALA  
Biblioteca Central





### III. JUSTIFICACION

La historia refleja que desde tiempos remotos, médicos y cirujanos, han intentado lograr acceso a la sagrada cavidad abdominal y han adaptado la tecnología en evolución a la medicina clínica. Haciendo modificaciones ingeniosas para mejorar las técnicas quirúrgicas e introduciendo adelantos como la Videocirugía.

La cirugía Videolaparoscópica, proporciona un recurso al Ginecólogo, para la resolución de patología benigna; además es innegable la importancia de ésta técnica ya que ofrece a paciente un corto período de hospitalización (24 horas promedio), complicaciones de morbimortalidad mínimas y un rápido retorno a la vida activa, (6, 10, 14, 16).

Por lo tanto es importante promover el desarrollo de la Videolaparoscopia por el corto tiempo de hospitalización ya que en países como el nuestro, donde las malas condiciones económicas existentes, obstaculizan su utilización, por no contar con una evaluación en cuanto al costo/beneficio de las usuarias.

Por lo que se justifica el presente estudio, ya que surge la necesidad de describir la utilización de la cirugía Videolaparoscópica en el tratamiento de Masas Anexiales, además en nuestro medio no existe hasta la fecha ningún estudio en lo que respecta a cirugía Videolaparoscópica Ginecológica.

#### **IV. OBJETIVOS**

##### **GENERAL**

Describir la utilización de la Videolaparoscopia en la resolución de Masas Anexiales Complicadas y no Complicadas de tipo Benigno, en el Departamento de Ginecología del Hospital Roosevelt.

##### **ESPECIFICOS:**

1. Identificar el tipo de patología anexial más frecuente operada por Videolaparoscopia.
2. Determinar el tipo de técnica quirúrgica más utilizada.
3. Determinar que tipo de complicaciones se presentan con mayor frecuencia.
4. Definir el tiempo promedio del acto operatorio y de hospitalización.

## V. MARCO TEORICO

### CIRUGIA VIDEOLAPAROSCOPICA GINECOLOGICA

#### 1. DEFINICION:

El término Laparoscopia deriva de las raíces griegas; lapára que significa abdomen, y skopéin que significa ver u observar, (8). También es conocida como Peritoneoscopia y Celioscopia de los últimos años, por la cuál es posible explorar la cavidad abdominal y visualizar en forma directa los órganos internos de la misma, ya sea para fines diagnósticos o terapéuticos, (6,30)

#### 2. HISTORIA DE LA CIRUGIA VIDEOLAPAROSCOPICA:

El primer endoscopio ginecológico podría ser según Semm, el primitivo espéculo vaginal que informa el Talmud babilónico, (30). Luego por el año 1000 después de Cristo, en Avicena se relatan las observaciones a través del espéculo con luz reflejada por espejos. Posteriormente aparecen los instrumentos con tornillos que fueron perfeccionándose en los siglos XVI y XVII.

En 1843 Desormeaux emplea un aparato, que sería el primero, práctico y con utilidad suficiente como para honrarlo como Padre de la Endoscopia, (19,30).

Stein de Frankfurt, en 1874, presenta lo que fue el primer fotoendoscopio empleando luz de magnesio.

Kelling de Dresden, con el Citoscopio de Nitze, presenta en 1901 sus experiencias en **CELIOSCOPIA**, con utilización de cámara aérea en animales. Para entonces Von Ott publicó, lo que llamaba **VENTROSCOPIA**, es decir, la visualización de los órganos genitales internos con una valva iluminada introducida a través de una colpotomía posterior, (6,8,30). Poco más tarde Jacobeus en 1910 propuso el uso de este procedimiento en humanos, al evaluar a un paciente con ascitis, y se le denominó **LAPAROSCOPIA**; por lo que se le considera el verdadero pionero de la observación endoscópica **DEL CUERPO HUMANO**. Entre otros precursores de la Laparoscopia se cita también a un sudamericano, Meirelles, de Río de Janeiro, en 1913. Goetze en 1918 propone su aguja automática, para introducir el gas en la cavidad peritoneal, poco después, Zollikofer, de Suiza, aconseja el gas carbónico para el neumoperitoneo aclarando las ventajas sobre el uso del aire y oxígeno.

Entre los años de 1928 y 1934, se produce el gran despegue de la Endoscopia

necológica, con los aportes de Kalk de Berlín, Alemania Endoscopia Ginecológica, con los aportes de Kalk de Berlín, Alemania y de Ruddock, un Internista de California, que demuestran bondades del método gracias al mejoramiento de los aparatos, lo que a su vez, les permite abiecer las indicaciones y contraindicaciones. Se crean nuevas fuentes luminosas y se idean unos instrumentos accesorios. Además se realizan las primeras biopsias Laparoscópicas, 30).

En Estados Unidos, en los años de 1937 y siguientes, Anderson práctica las primeras citocoagulaciones para la esterilización tubárica y Hope demuestra la utilidad en el diagnóstico precoz de Embarazo Ectópico. Para esta época Te Linde, aboga por lo que llama "Culdoscopia", e describe como la pelvis menor de la mujer, pueden observarse con endoscopio a través del fondo de saco vaginal posterior.

Decker en 1942, demuestra la ventaja de la posición genupectoral para la culdoscopia y proporciona en USA esta vía y que llegó a tomar difusión pero sin lograr los méritos, beneficios a aceptación de la Laparoscopia.

Desde 1943, aparecen en el escenario Europeo los trabajos de Palmer, en París, donde comparo, en base a sus propias experiencias, las dos vías de acceso al abdomen de la mujer y llamó Celioscopia Ginecológica, al método en general; ya sea que el abordaje sea transvaginal -culdoscopia- o transparietal anterior para la Laparoscopia Palmer se le atribuyen siguientes méritos: el perfeccionamiento de la técnica, la creación de nuevos aparatos, la creación de instrumentos especiales como accesorios para las intervenciones endoscópicas, la iluminación concentrada, las mejores ópticas, etc., ofreciendo seguridad y confianza, con lo que constituye el mejor difusor de la técnica endoscópica en el mundo. Desde entonces la laparoscopia logró un lugar como método estandarizado en la Ginecología de nuestro siglo, (6).

En París, Mints y Steptoe en 1963; gracias a la Laparoscopia, con el éxito de la obtención de óvulos para la fertilización in vitro.

Desde 1964, con Kurt Semm liderando un grupo de investigadores, la pelviscopia adquiere consagración, debido a la introducción del endoscopio con un sistema óptico perfecto y con calefacción, además de estar apoyado con un equipo de llenado automático para realizar el neumoperitoneo. Gracias a esto se ha posibilitado la documentación con fotos, cine y televisión.

Uno de los avances más significativos en la endoscopia rígida, fue el advenimiento del

sistema de lentes–barra propuesto por el profesor Hopkins en 1966 en Inglaterra, lo que vinc eliminar los riesgos de quemaduras térmicas para el uso de fuentes de luz incandescentes en l procedimientos laparoscópicos.

En 1978 Hasson propuso una técnica modificada a la que llamó Laparoscopia Abierta Técnica de Hasson, que permite visualizar directamente la cavidad peritoneal con el propósi de disminuir las complicaciones relacionadas con la introducción "ciega" del trócar principal

En 1986 se resuelve el problema de la visualización restringida, ya que se adapta un micro–cámara de video al laparoscopio, con imágenes proyectadas en monitores de al resolución, lo que permite observar el procedimiento.

En la década de los 80's Daniell reportó el uso de la laparoscopia combinada al uso d láser en el tratamiento de la endometriosis.

### **3. INSTRUMENTAL Y EQUIPO BASICO PARA LA LAPAROSCOPIA:**

(1,3,6,10,14,25,30).

Para las intervenciones quirúrgicas de este tipo se requieren de 5 grupos de equipo, los cuál funcionan simultáneamente:

- 3.1 Insuflador Automático.
- 3.2 Sistema de succión–irrigación Laparoscópica.
- 3.3 Sistema de Video–Laparoscópico.
- 3.4 Fuentes de luz endoscópica.
- 3.5 Unidas Electroquirúrgicas.

#### **3.1 Insuflador para Neumoperitoneo**

Para introducir el instrumento dentro de la cavidad abdominal, se debe crea neumoperitoneo, manteniéndose un rango mínimo de flujo de 8 a 10 lts/ml, (8).

**Gases Usados:** El nitrógeno fue descartado por insoluble y por riesgo de embolia gaseosa. E suele provocar irritación subfrénica por varios días, que molesta al paciente. Se compone est último por 79% de Nitrógeno contra sólo 21% de oxígeno.

La cantidad de nitrógeno se reabsorbe lentamente en días, es explosivo.

El oxígeno tiene el inconveniente, a pesar de ser reabsorbible y bien tolerado, que puede ser explosivo con la corriente eléctrica de alta frecuencia que a menudo se debe usar para hemostasia u otros fines.

El anhídrido carbónico  $-CO_2-$  es el que ofrece más garantía por las siguientes razones: la mayoría de las pelviscopias se practican con anestesia general y por lo tanto la pequeña y molesta irritación que pudiera producir pierde importancia ante las ventajas: es mucho más soluble que la presión intraabdominal no sea mayor de 16-18 mmHg para evitar alteraciones cardiorrespiratorias, compresión diafragmática y de la vena cava.

### 3.2 Sistema de succión-irrigación Laparoscópica:

Este sistema de tubos deben de ser lo suficientemente largos para no interferir con el desplazamiento en sala de operaciones.

### 3.3 Sistema de Video Cirugía:

Componentes básicos:

- Microcámara
- Video Monitor
- Videograbadora
- Control Remoto.

Este instrumento permite a todos los miembros del equipo operatorio ver simultáneamente el campo operatorio, y permitir los tipos de movimientos coordinados que se requieren para los procedimientos operatorios complejos.

Las cámaras usadas para video Laparoscopia son diseñadas especialmente para este uso y tienen modificaciones en el CCD (dispositivo de carga acoplado). Disponibles de 1/2 y 2/3 de pulgada de diámetro y tanto una como otra están basadas en diseños simples o triviales. Las más modernas proveen arriba de 700 líneas de resolución, pero son más costosas.

La cámara se re-esterilizará con gas óxido de etileno, ya que es el ideal por ser menos dañino para los dispositivos ópticos, se requieren de 21 a 24 horas, para volver a utilizar el equipo.

### 3.4 Fuente de luz endoscópica:

Actualmente se utiliza la luz fría de Xenón; los focos habituales son de 300 watts no obstante algunos equipos que tienen integrados el telescopio, los chips de videocámara, utilizan una cantidad de watts superior.

### 3.5 Unidad Electroquirúrgica:

El cauterio térmico se utiliza para hemostasia, el cual puede consistir en un dispositivo de electrocauterización láser, monopolar o bipolar. Los equipos con láser son superiores al electrocauterio monopolar por la disección -cortante, pero inferiores en cuanto a poder de coagulación; el electrocauterio bipolar es más seguro que el monopolar, pero su empleo se ha limitado a la disección-cortante.

### OTROS INSTRUMENTOS LAPAROSCOPICOS UTILIZADOS:

(1,3,6,8,25,30)

**La Aguja de Verres:** Instrumento utilizado para crear neumoperitoneo, consiste en una vaina exterior puntiaguda y una cánula interior roma, que ayuda a proteger los órganos intra-abdominales, contra la lesión, usualmente de 120-150 mm de largo, y su extremidad posterior usualmente dispone de un sistema que permite la entrada y no la salida de gas. La cánula de Hasson, es la que se utiliza en laparoscopia abierta, ya que incrementa el nivel de seguridad en ciertos casos.

**Los Trócares:** El tamaño frecuentemente utilizado en cirugía general va de 5 mm y de 10-12 mm; los mismos servirán de acceso a la cavidad abdominal, pélvica o torácica. Usualmente son de 10-12 cms de longitud.

**Pinzas, Tijeras, Disectores y extractores:** Han sido diseñados de acuerdo a las necesidades inherentes a este tipo de cirugía; los hay rectos, curvos de extremos romos ó agudos, espatulados, angulados de 45 y 90° así como en punta de proyectil, para los electrocoaguladores; unos disponen de cabezas rotativas, son los más recomendados.

**Aplicadores de Clips Endoscópicos:** Existen variados diseños, los más utilizados son los aplicadores de pistola de 35 a 60 mm de longitud y 10 mm de diámetro, con capacidad para 30 clips. Los clips metálicos de Titanium son de 6 a 10 mm de longitud, y se usan en la ligadura de estructuras vasculares, conductos biliares, muñón apendicular, etc.

**Endo Loop:** Es una hebra de sutura, generalmente de material absorbible que dispone de un tubo preformado corredizo de manera unidireccional (hacia adelante); lo que facilita su colocación mediante un aplicador plástico.

**Endo Pouch** Son bolsas impermeables de 2x2 y 4x4 cms útiles para aislar de los tejidos las estructuras infectadas y extraerlas.


#### 4. ANESTESIA GENERAL PARA CIRUGIA VIDEOLAPAROSCOPICA (3,6,10,19,22).

Las ventajas del uso de anestesia general en la cirugía videolaparoscópica, es mantener la estabilidad hemodinámica y respiratoria, adecuada relajación muscular, control del desplazamiento del diafragma, colocación de sonda nasogastrica, posición adecuada que podría ser mal tolerada con el paciente despierto; además la intubación endotraqueal permite controlar las vías respiratorias y protección contra la aspiración gástrica.

Es importante mencionar que además de una buena analgesia transoperatoria y postoperatoria, produce una rápida recuperación de la anestesia y disminución de la incidencia de náuseas y vómitos post-operatorios, (2,22).

##### 4.1 Cambios Generales durante la Cirugía Videolaparoscópica (3,6,14,26).

**4.1.1 Cambios Pulmonares:** El neumoperitoneo puede provocar atelectasias pulmonares, que disminuyen la capacidad residual funcional y presiones máximas en las vías respiratorias a causa de la insuflación de CO<sub>2</sub>. También puede haber incrementos de la presión venosa central (hasta 10 cm de H<sub>2</sub>O), el CO<sub>2</sub> arterial (hasta 10 mmHg) y el CO<sub>2</sub> alveolar (hasta 8 mmHg).





**4.1.2 Cambios Cardiovasculares:** Efectos secundarios provocados por el neumoperitoneo sobreviene la acumulación venosa que da por resultado la disminución del retorno venoso, con ligero descenso subsecuente del gasto cardíaco y presión arterial.

**4.1.3 Reflujo Gástrico:** Son varios los pacientes que están en riesgo de experimentar aspiración del contenido gástrico, entre ellos figuran los que tienen antecedentes de: diabetes hernia hiatal, obesidad o cualquier patología que provoque obstrucción de la salida del contenido gástrico.

#### **4.2 Preparación Preoperatoria y Cuidados Trans-operatorios** (1,3,9,10,19,25).

La premedicación no es necesaria pero hay algunos casos en que se utilizan ansiolíticos orales como el Tenazepan 1-2 horas antes de la cirugía ó heparina subcutánea en pacientes con trombosis venosa (riesgo).

##### **4.2.1 Monitores:**

- Vigilar los cambios de posición del paciente.
- Vigilar con EKG continuo.
- Oximetrías.
- Capnografía, ya que nos ayuda a detectar complicaciones.
- Temperatura.
- Gasometría arterial.

##### **4.2.2 Complicaciones Transoperatorias:**

**Embolia Gaseosa:** Es la complicación más grave que pone en peligro la vida del paciente. Si sobreviene embolia de CO<sub>2</sub>, se debe eliminar el neumoperitoneo de inmediato y colocar al paciente en posición de Durant (de cúbito lateral izquierdo con la cabeza por debajo de nivel de la aurícula derecha). Posteriormente se obtendrá acceso intravenoso a la circulación central para aspiración del gas que se ha acumulado dentro del corazón.

**Neumotórax:** Se observa con más frecuencia en colecistectomía laparoscópica; debido al CO<sub>2</sub> que entra al espacio pleural.

**Enfisema Subcutáneo:** Debido a la insuflación de gas a nivel subcutáneo por el sitio de inserción de trócar, debe examinarse el tórax por probable neumotórax, (9).

**4.3 Evolución Postoperatoria:** Al final de la observación y tratamiento endoscópico, el anestesiista atiende, el postoperatorio inmediato; y posteriormente los cuidados tanto como el tiempo de internación variarán según cada caso en particular.

Normalmente se aconseja una internación de por lo menos 12 horas aunque algunas pacientes necesitan hasta 48 horas -principalmente aquellas que necesitan liberación de adherencias con coagulación y secciones, coagulación de focos endometriósicos, etc. y preferentemente, como en estos casos, si se ha usado corriente elástica.

En las 12 a 24 horas de reposo las intervenidas sólo requieren algunos analgésicos para las molestias abdominales y el dolor de hombros que manifiestan con más intensidad cuando se ha usado aire en vez de anhídrido carbónico, (3,6,14).

## **5. TECNICA OPERATORIA**

**TIPO DE ANESTESIA:** General

**POSICION:** paciente debe situarse en decúbito supino, en posición de Litotomía, asociado a posición de Trendelenburg a 15°. En estas condiciones se ajustarán las hombreras y las pierneras de tal manera que las nalgas sobresalgan del extremo de la mesa y permitan la movilización de los genitales internos que es fundamental para la exploración completa.

La Videolaparoscopia Ginecológica se divide en 2 etapas, (6,11,13).

- Vaginal
- Abdominal.

**VAGINAL:** La aplicación de la cánula intrauterina se convierte en una maniobra asociada de rutina y prácticamente imprescindible en la mayoría de los casos para lograr una buena

observación. No se utiliza cuando se sospecha de embarazo dentro de la cavidad endometrial o cuando existe himen intacto.

Para éste procedimiento se utiliza la cánula tipo Rubin, fijada a una pinza de dos dientes o aun histerómetro. Ultimamente se ha dado preferencia a la cánula de vacío; cualquiera de ellas puede perforar accidentalmente el útero; y no es grave, desde el momento en que se le pueda reconocer durante la inspección endoscópica al verse la punta del instrumento que aflora en la cavidad abdominal. Retirada la cánula o el instrumento perforante, hay que verificar si el orificio no sangra, y como generalmente éste orificio es puntiforme, no necesita más cuidado que el control de un reposo posterior.

#### **ABDOMINAL:**

**Neumoperitoneo:** Para practicar una abdominoscopia es requisito indispensable crear una cámara de gas en esa cavidad virtual que es el abdomen. Para introducir el gas se debe puncionar a ciegas la pared abdominal.

La aguja atravesará la pared anterior del abdomen desde la piel hasta el peritoneo parietal, pasando por el espesor de la grasa, la fascia y pano muscular para llegar a la cavidad intraperitoneal.

La creación del neumoperitoneo es el resultado de la instalación de gas en la cavidad peritoneal, habitualmente CO<sub>2</sub> se utiliza con el objeto de distenderla, con lo que se crea un espacio entre la pared anterior y el contenido abdominal lo que permite la introducción del instrumento óptico y quirúrgico, para realizar maniobras tanto diagnósticas como terapéuticas, observando mejor los órganos intraabdominales y pélvicos.

Se requiere idealmente de un aparato de insuflación automático que sea capaz de mantener una presión determinada, introduciendo los volúmenes adecuados de CO<sub>2</sub>. Utilizando la aguja de Verres, la cuál cuenta con un dispositivo de seguridad en su punta que incluye el filo de la aguja en el momento que ésta pasa a través del peritoneo con lo cual reduce las posibilidades de daño a estructuras abdominales.

#### **TECNICA:**

Previo asepsia y antisepsia, con un bisturí se efectúa pequeña incisión en la base del

llo, la aguja se inserta a través de la herida operatoria en dirección al corte y debe atravesar los músculos rectos y el peritoneo; se conecta una jeringa de aspirar, si la aguja ha perforado un asa intestinal, se aspira contenido intestinal; si hubiera sido perforado un vaso sanguíneo se observará sangre al aspirar. Otra forma de comprobar que la aguja se encuentra adecuadamente dentro de la cavidad Abdominal es conectándolo al insuflador automático de gas a una presión indicará una presión menor de 20 mmHg.

Hay que observar, ciertos parámetros, para determinar la colocación correcta de la aguja:

Ausencia de sangre y contenido intestinal al aspirar.

Paso fácil de solución al inyectar, que no se recupera.

Verificar que la solución que penetra en la aguja pase libremente a la cavidad abdominal al retirar jeringa.

Timpanismo abdominal generalizado.

Borramiento del área hepática.

Distensión simétrica del abdomen.

Ausencia de crepitación de la pared abdominal, (6,10).

Una vez cerciorada la adecuada colocación de la aguja completamos la insuflación. La presión intraabdominal deberá oscilar entre 8-12 o hasta 14 mmHg.

La introducción de los trócares, es el siguiente paso, con la luz fría de la óptica, que permite transiluminar muy bien la pared anterior desde el interior del abdomen con lo que se visualizan las venas y arterias para evitar lesionarlas con el instrumento punzante. Se llama a este procedimiento a este procedimiento, que es el que permite determinar, marcar e indicar el lugar para la segunda punción bajo visual.

En casi todas las laparoscopias diagnósticas usamos la punción accesoria con trócares muy finos de 3 a 4 mm de diámetro, siempre se utiliza, para una mejor apreciación, la colaboración del palpador separador.

En cambio, para las endoscopias operatorias son necesarios los trócares más gruesos como los de 6 mm de diámetro, que permite el uso de variados instrumentos, y a veces, hasta el de 9mm de diámetro.

## 5.1 PRINCIPALES TECNICAS QUIRURGICAS DE ANEXECTOMIA Y/O CISTOSALPINGOOFORRECTOMIA. (3,6,30)

### 5.1.1 Electrocirugía Monopolar y Bipolar:

Es evidente que en la medida que se perfeccionaron los equipos se ha dado más garantía con menos posibilidades de accidentes y se han ampliado las indicaciones de las intervenciones. Este método es utilizado en: hemostasia, esterilización tubárica, para cauterización de focos endometriósicos y para sección de bridas, entre otras.

#### **Electrocirugía Monopolar:**

Existen tres modalidades básicas:

**Corte:** en el mundo de corte, el calor hace que el fluido en las células evapore y la célula se rompa. Hay muy poco efecto térmico lateral y virtualmente no hay hemostasia.

Aplicaciones para laparoscopia: el modo de corte se usa con bajo voltaje (1000 volts), cual es una ventaja por el área confinada de laparoscopia. Las células son evaporizadas sin mucho daño térmico lateral y hemostasia es limitada.

**Coagulación (deseccación)** el voltaje utilizado es de 5000 volts es más alto que el voltaje de corte, pero la temperatura es menor que el modo de corte. Este provoca que las células se colapsen, en vez de romperse. En coagulación la penetración de calor puede ser profunda y puede haber daño térmico en el tejido aledaño.

Aplicación: Hemostasia de vasos más grandes.

**Coagulación por Rociamiento (Fulguración):** En fulguración una corriente intermitente crea menos calor que en el modo de corte. La penetración de calor es poca. Las células se colapsan en vez de romperse.

Aplicación: Coagulación por rociamiento es indicado para hemostasia de pequeños capilares o vasos.

#### **ELECTROCIRUGIA BIPOLAR:**

**Coagulación:** Debido a que el voltaje usado en tecnología Bipolar es mucho menor que en monopolar, toma más tiempo la coagulación. Esto quiere decir que los instrumentos bipolares pueden no ser tan efectivos en crear hemostasia en vasos grandes.

Corte: El bajo voltaje (600 volts) en los instrumentos bipolares quirúrgicos, nunca crean suficiente calor para lograr efecto de corte. Por eso la tecnología bipolar no permite disección aguda. Corte se debe hacer con cuchillo o tijeras, (tijera bipolar).

#### **COMPARACION BIPOLAR Y MONOPOLAR:**

##### **Tecnología Bipolar:**

- Ventajas:
1. Reducción del daño al epitelio.
  2. Hemostasia satisfactoria con menos lesión de tejido que con
  3. Electrodo sólo calientan el tejido interpuesto entre ellos.
  4. No hay posibilidad de chispeo.
  5. Puede usarse más cerca del tejido intestinal y otras estructuras sensitivas tan comunes el ducto biliar.
  6. Eliminación del electrodo de retorno (almohadilla de poner a tierra).

##### **Desventajas:**

1. Voltaje más bajo resulta en coagulación más lenta.
2. Hay menos opciones en puntas de instrumentos.
3. Salida baja de energía puede ser insuficiente para coagular vasos más grandes.

##### **Tecnología Monopolar:**

- Ventajas:
1. Uso fácil y versátil.
  2. Mayor penetración de densidad de corriente es una ventaja para hemostasia más afectiva y rápida.

##### **Desventajas:**

1. Posible lesiones térmicas a tejido circundante.
2. Posible peligro de lesión térmica remota.

#### **5.1.2 ENGRAPADORA**

Este método es utilizado ampliamente debido a las múltiples ventajas que ofrece, su único inconveniente es el alto costo que representa por el material empleado.

El gran paso que se ha dado en éstos métodos, es precisamente evitar el uso de corriente eléctrica, del alto voltaje, en el interior del abdomen, evitando por lo tanto, todas las complicaciones derivadas del calor. Por otro lado, al evitarse los cortes se descartan los riesgos provenientes de una hemorragia.

**Beneficios de la Endograpadora Lincal:**

1. Comprensión Uniforme del tejido; que permite formación consistente de grapas para mejor hemostasia.
2. Permite acomodar más tejido, 10/11 mm vs. 7/8 mm.
3. Previene que el cirujano dispare en tejido excesivamente grueso, reduciendo la probabilidad de formación inconsistente de grapas.

**5.1.3 ENDO LOOP**

Este método fue desarrollado por primera vez por Semm.

Esta técnica puede ser utilizada en masa tubarico-ovaricas, defectos uterinos, entre otras. Su uso es amplio y variado.

La ligadura del endo loop en su extremo terminal se introduce en una guía plástica y se carga a un aplicador, con lo que resulta su uso además muy cómodo y práctico.

Se dice que el material utilizado para esta técnica es relativamente bajo, ya que las puede fabricar el cirujano de material de satura Cromico 0 ó cualquier sutura natural 0.

**INDICACIONES**

(6,10,12,12, 15,18,23).

Estos procedimientos los podemos clasificar de la siguiente manera:

**6.1 Laparoscopia Diagnóstica:**

1. Diagnóstico Diferencial: Genitales Femeninos normales o patológicos?
2. Esterilidad secundaria o Infertilidad?
3. Esterilidad primaria.

Factor Tubárica en esterilidad diagnosticada ya previamente (por ej. mediante insuflación, HSG, etc.)

Como control tras intervenciones en esterilidad.

Dolor abdominal agudo en el embarazo precoz.

Sospecha de Endometriosis.

Laparoscopia como Second-Look tras el tratamiento hormonal de la endometriosis.

Neurosis vesical resistente al tratamiento (por ej. endometriosis del techo vesical).

- . Dolor hipogástrica crónico.
- . Síndrome de congestión venosa pelviana.
- . Anexitis crónica.
- . Enfermedades agudas o subagudas del hipogastrio.
- . Diagnóstico diferencial; Gestación intra o extrauterina.
- . Neuralgias pelvianas crónicas. Pelvipatía espástica?
- . Hemorragias del cuerpo Lúteo.
- . Diagnóstico diferencial: Utero doble o tumor ovárico?
- . Diagnóstico diferencial: anexitis o bien parametritis o apendicitis incluso durante el puerperio.
- . Amenorrea Patológica.
- . Diagnóstico diferencial entre masas ováricas o anexiales, tumorales y miomas.
- . Metrorragias seniles (por ej. tumor de células de sgranulosa).
- . En sustitución de la laparotomía exploratoria, primaria o second-look en el carcinoma de ovario.
- . Malformaciones genitales.
- . Atresia vaginal con o sin malformación uterina.
- . Hipoplasia Uterina.
- . Localización de DIU tras perforación uterina.
- . Sospecha de perforación bajo control endoscópico.
- . Control pelviscópico en maniobras histeroscópicas intrauterinas.
- . Legrado convencional o por aspiración tras perforación bajo control endoscópico.
- . Hemorragia interna para subsiguiente a un traumatismo?



### **6.1 Laparoscopia Quirúrgico-Diagnóstico:**

1. Esterilidad ovárica. Hipoplasia ovárica primaria o secundaria?
2. Factor tubárico: Cromoperturbación en esterilidad.
3. Función de quistes foliculares y aspiración de líquido.
4. Biopsia gonadal en la aplasia uterina para la determinación del sexo.
5. Sospecha de carcinoma ovárico.
6. Sustitución de la laparotomía exploradora en el carcinoma ovárico mediante pelviscopia.
7. Sospecha de tuberculosis aneaxial, genital o abdominal.
8. Sospecha de tumores hormonodependientes (por ejemplo, tumor de células de la granulosa).

### **6.2 Laparoscopia Quirúrgico Terapéutica**

1. Esterilización tubárica mediante coagulación en el útero no puerperal.
2. Esterilización tubárica mediante coagulación en el puerperio y postaborto.
3. Esterilización tubárica con clips: por ej. con la pinza de Tantalio o de plástico.
4. Esterilización tubárica con anillos de plástico.
5. Control post operatorio tras esterilizaciones por vía abdominal; por ejemplo: Pomeroy y Madlener, etc.
6. Salpingolisis en combinación con cromoperturbación.
7. Coagulación de focos de endometriosis.
8. Trastornos de la ovulación en el síndrome de Stein-Levanthal (resección cuneiforme de ovario).
9. Punción de quistes de ovario juveniles con resección de la pared quística.
10. Punción de quistes de ovario de Chocolate.
11. Corrección de adherencias crónicas (no ginecológicas).
12. Liberación de adherencias portoperatorias en abdomen con adherencias crónicas (ginecológicas).
13. Punción y resección de hidátides (por ej. en la ampolla tubárica).
14. Instilación de medicamentos en la cavidad abdominal (por ej. corticoides para la profilaxis de adherencias).

15. Punción quística y aspiración de ascitis en la hiperestimulación tras el tratamiento con HCG/HMG.
16. Reducción del prolapso epiploico tras laparoscopia.

### **6.3 Laparoscopia de Urgencia:**

Se utiliza cuando existen cuadros de abdomen agudo del bajo vientre y particularmente cuando ni la clínica ni el laboratorio nos dan seguridad diagnóstica, es cuando más se imponen estas indicaciones.

- Diagnóstico diferencial entre anexitis, apendicitis y parametritis.
- Diagnóstico diferencial entre embarazo extrauterino e intrauterino.
- Diagnóstico de Perforación Intestinal.
- Situación posterior a la evidencia de una perforación, sea en un legrado convencional o por aspiración.
- Dolor hipogástrico agudo en el embarazo precoz confirmado.
- Sospecha de hemorragia intraperitoneal postraumática.

También se dan como indicaciones de pelvicoxia de urgencia la reposición del epiplón prolapsado tras una laparoscopia y la punción y aspiración de ascitis en la hiperestimulación de los ovarios consecuente el uso de HMG/HCG.

## **7. CONTRAINDICACIONES**

**(6)**

### **7.1 Absolutas:**

Peritonitis aguda.

Abdomen agudo.

Insuficiencia o descompensación cardíaca.

Diátesis hemorrágica.

Antecedentes de Peritonitis Generalizada.

Antecedentes como colostomías o ileostomías.

Embarazo Avanzado

Tumores de gran tamaño.

## **7.2 Relativas:**

Infecciones pelvianas.

Laparotomía iterativas.

Intento fallido por endoscopista experimentado.

Obesidad excesiva.

Hernia diafragmática.

## **8. COMPLICACIONES**

**(3,6,24,26)**

Las complicaciones más frecuentes encontradas se detallan a continuación:

### **8.1 Complicaciones relacionadas a la Insuflación:**

Ya han sido mencionadas anteriormente en al técnica de anestesia.

### **8.2 Complicaciones relacionadas a la inserción de trócares:**

Entre los riesgos de la punción con el trocar citamos la lesión vascular de la pared, principalmente si se lesiona la arteria espigástrica se producirá un hematoma de la vaina del recto anterior del abdomen necesitará de una ligadura del citado vaso. Además pueden lesionarse los vasos del epiplón.

La frecuencia de lesiones mayores, es de 1 en 500 a 1 en 2000 procedimientos. La mayoría de las veces ocurre por la inserción a ciegas del primer trocar, ya que los accesorios son por visualización laparoscópica.

Una de las lesiones más frecuentemente producidas por la colocación de los trócares es la llamada "Entrada descontrolada", se produce cuando el cirujano aplica demasiada fuerza al instrumento.

Los órganos vitales (vejiga, estómago, vasos sanguíneos) con trócares de 5 o 10 mm., deberán ser manejadas inmediatamente con laparotomía y reparar.

### **8.3 Complicaciones relacionadas al electrocauterio:**

La causa más común son las quemaduras en los tejidos adyacentes, por el contacto

nadvertido del electrocauterio. Los pacientes sufren lesiones traumáticas presentan sus manifestaciones de 24 a 48 horas después del procedimiento.

#### **1.4 Complicaciones relacionadas a la instrumentación:**

Una de las complicaciones más importantes es la perforación del diafragma, provocando un neumotorax, a tensión.

El manejo incluirá la evacuación del neumoperitoneo y toracotomía del lado de la lesión del diafragma.

#### **1. MASAS ANEXIALES PELVICAS**

**(5,7,11,12,13,14,15,16,17,18,20,27,33,35,36)**

##### **Generalidades:**

En el tracto reproductivo femenino, la región anexial será integrada por: ovarios, trompa y faloپیo, ligamento ancho, vasos y nervios.

Las masas son particularmente comunes en esta área; principalmente de tipo quístico a nivel de ovario, ya que durante la edad reproductiva, éstos mantienen intensa actividad hormonal durante el ciclo menstrual. Las masas pueden aparecer también a nivel de útero, ligamento ancho, y ligamentos uterosacros.

La fuente no ginecológica de masas abdominopélvicas pueden ser de: vejiga, uréter, recto, colon, intestino delgado, peritoneo, vasos sanguíneos y nervios de la pelvis. El origen de las masas puede ser congénito, funcional, neoplástico, obstructivo o inflamatorio.

#### **1.1 CRITERIOS PARA INVESTIGAR MASAS ANEXIALES:**

##### **1.1.1 Edad:**

**niñez:** Ocasionalmente durante el período neonatal suelen aparecer quistes anexiales, que son detectados durante la exploración abdominal; usualmente son causados por estimulación hormonal materna a los ovarios del neonato, formando quistes foliculares. Cuando la estimulación hormonal disminuye, los quistes desaparecen; la resolución ocurre durante los primeros meses de vida. Después de este período, los quistes funcionales son raros, los cuales pueden ser

compatibles con un proceso neoplásico son raros, los cuáles pueden ser compatibles con un proceso neoplásico (benigno o maligno). Ginecológico o no Ginecológico.

En este grupo pueden considerarse la presencia de tumor de Wilm's, neuroblastoma o anomalías del tracto gastrointestinal.

En la edad prepuberal las neoplasias ginecológicas relacionadas con las células germinales requieren exploración quirúrgica.

Adolescencia: Durante éste período se encuentran anomalías en el desarrollo de los conductos de Müller; pueden producir obstrucción del tracto reproductivo, además acumulación de hemorragia menstrual en la vagina (hematocolpos) ó útero (hematometra), con lo cuál pueden palparse masas. Aunque raras, éstas anomalías deben considerarse.

Durante ésta época, el ovario, y formación del cuerpo lúteo. Los quistes foliculares aparecen fisiológicamente de acuerdo a la función normal ovárica, se rompen y maduran un folículo durante la ovulación; por lo tanto la mayoría de masas anexiales a ésta edad son de tipo funcionales.

Por supuesto las masas de tipo neoplásico no se pueden excluir, siendo la más común a ésta edad el Teratoma Quístico Benigno o Quiste Dermoide. Estos tumores miden entre 5 y 10 cms de diámetro y 15% son bilaterales. Son de lento crecimiento y asintomáticos; están integrados por células germinales pluripotenciales entre ellas: cabello, diente, material sebáceo y neuroelementos.

Los Disgerminomas y teratomas malignos son menos comunes. Los tumores benignos son de pared delgada y no tiene elementos sólidos.

En las pacientes con masas pélvicas asociado a hemorragia vaginal acompañada de dolor pélvico intenso, debe de realizarse una prueba de embarazo.

El embarazo ectópico debe considerarse fuertemente: un test de embarazo positiva, masa anexial, dolor y hemorragia vaginal.

#### Edad Reproductiva:

El embarazo normal o anormal debe considerarse en éste grupo. Los factores de riesgo para desarrollar embarazo ectópico son: historia de enfermedad inflamatoria pélvica, embarazo, embarazo ectópico previo, cirugía de trompas y uso de tecnología reproductiva.

Leiomiomatosis (fibrosis) puede aparecer en útero, ovarios, cérvix, ligamentos pélvicos y otros órganos pélvicos. A menudo asintomáticos. Aproximadamente 30% de mujeres en edad reproductiva desarrollan uno o más de esos tumores benignos. La frecuencia del leiomioma es menor de 0.1% y se representa arriba de 50-55 años.

Las masas anexiales son más comunes en ovarios y son quistes de origen funcional primariamente. Las neoplasias más comunes son los cistadenomas seguidos de teratoma benigno. Adicionalmente las pacientes pueden desarrollar endometriosis. Se encuentra más comúnmente en mujeres de raza blanca, nulíparas, edad de 35 a 45 años. Ocasionalmente, éstos implantes están presentes en uno o ambos ovarios y pueden formar quistes. Algunos muy grandes, rellenos de flúidos viscoso. Esos endometriomas o quistes de chocolate, llamados así por el espeso flúido (jarabe) color café, pueden presentarse como masas anexiales.

Cuando se presenta una prueba de embarazo negativa, una masa anexial y dolor pélvico severo se trata de Torsión Ovárica. El manejo es cirugía inmediatamente.

Los procesos infecciosos deben de considerarse también, ya que la fase aguda de salpingitis, dilata la trompa de falopio por acumulación de material purulento. Si sigue progresando formará un absceso Tuvoovárico. Las secuelas de la Enfermedad Inflamatoria Pélvica puede bloquear el lumen de la trompa; provocando que las secreciones de la misma duntienda y forme un Hidrosalpinx que puede ser agudo o crónico.

La historia de secreción cervical, dolor pélvico y fiebre, sin tratamiento, deberán de explorarse.

A medida que aumenta la edad, se incrementa la posibilidad de masas malignas. El cáncer de ovario muy raras veces aparece antes de 40 años el diagnóstico debe considerarse en presencia de masa anexial.

#### Período Perimenopaúsico y Postmenopaúsico:

En este grupo de edad, las masas pueden originarse de: útero, cérvix, anexos y fuentes no ginecológicas.

Usualmente Leiomatosis disminuye debido al descenso de la estimulación estrogénica; lo mismo para la endometriosis. Debe sospecharse malignidad cuando la paciente no tiene historia de fibrosis y crecimiento acelerado de masa central pélvica. Las masas anexiales son a menudo

de origen neoplásico benigno, el riesgo de malignidad aumenta. No existen quistes funcionales en Postmenopáusicas.

Algunos tumores de ovario son responsables de alteraciones en la apariencia física como: Masculinización por Tumor de células de Sertoli-Leydig; Femenización por tumores de células de la Granulosa. Algunos pacientes con Ovarios Poliquísticos presentes en pacientes con síndrome de Stein-Leventhal padecen de hirsutismo, acné, obesidad y voz gruesa. En pacientes postmenopáusicas las masas pélvicas requieren atención en otros órganos como: mama y colon.

#### **9.1.2 Examen Físico:**

Un detallado examen ginecológico, además, es necesario hacer como primer paso un papanicolau de cérvix.

Paciente en posición de Litotomía, luz adecuada, se observan genitales externos en busca de signos de desbalance hormonal (hipertofia de clítoris, grado de estrogenización, etc.). La vagina y el cérvix deben observarse en busca de anomalías o signos de infección.

El examen bimanual proporciona información para determinar diagnóstico de las características de las masas entre ellas: tamaño, localización, forma, consistencia, sensibilidad, etc.

Podemos concluir que una masa irregular, firme inmóvil, es compatible con un proceso maligno; mientras que una masa anexial de superficie lisa, móvil, estructura quística, es considerada benigna.

#### **9.1.3 Diagnósticos con Imágenes:**

Ultrasonograma: Es ideal para evaluar las estructuras anexiales ya que aproximadamente el 80% de tumores de ovario son quísticos. La pelvis femenina puede evaluarse por vía abdominal y vaginal.

A menudo las masas pélvicas son detectadas durante un USG abdominal y es por otra indicación distinta. Es importante que el gas intestinal y la obesidad limitan la penetración a los tejidos y limita la observación. La Ultrasonografía Transvagina limita el campo visual del abdomen diferenciarse a través del USG, incluyendo tamaño, composición, consistencia, flujo doppler, bilateral y ascitis. Los quistes benignos en edad reproductiva, menores de

cm son benignos regularmente, mientras que los mayores de 5 cms debe investigarse malignidad.

La presencia de papilaciones, septos gruesos e irregulares son la superficie del ovario, más compuesto internamente con fluido y sólido; corresponde a malignidad.

Muchos tienen proceso de neovascularización. Por lo contrario si tiene el flujo disminuido asociado a un proceso maligno.

#### 1.4 Test de Laboratorio:

En antígeno cancerígeno 125 (CA 125) determina glucoproteínas de alto peso molecular. Presencia de epitelio de tumor ovárico así como otros tejidos normales y anormales del ligamento de Müller.

Los niveles de CA 125 se elevan en endometriosis, adenomiosis, leiomiomiosis, embarazo, peritonitis, cirrosis e infección pélvica.

Tumores de Páncreas, mama y colorectal también elevan CA 125. El uso es muy limitado en la edad premenopáusica ya que en condiciones benignas se encuentra elevado el antígeno.

Los valores de CA 125 son aceptados hasta 35 units/ml.

En pacientes postmenopáusicas niveles por arriba del mencionado que presentan quistes de ovario, son considerados cáncer de ovario hasta demostrados cáncer de ovario hasta demostrar lo contrario.



## VI. DISEÑO METODOLOGICO

### TIPO DE ESTUDIO:

- \* De acuerdo a la profundidad es un estudio descriptivo.
- \* De acuerdo al propósito de la investigación es utilitaria.

### SUJETO DE ESTUDIO:

Las papeletas de pacientes intervenidas por Cirugía Videolaparoscópica, a quienes por esta técnica operatoria se le resolvió el problema de masa anexial, en el Hospital de Día por el Departamento de Ginecología, del Hospital Roosevelt, en el período del mes de Agosto de 1995 al mes de Enero de 1997.

### POBLACION:

Se tomaron el total de expedientes clínicos de las pacientes con impresión clínica de Masa Anexial, a quienes en el Hospital de Día del Hospital Roosevelt se les efectuó cirugía Videolaparoscópica para resolver el problema de masa anexial, durante el período de Agosto de 1995 a Enero de 1997.

### CRITERIOS DE INCLUSION Y EXCLUSION

#### Inclusión:

- \* Papeletas de las pacientes intervenidas por Videocirugía con Diagnóstico de Masa Anexial, no importando la variedad de la misma y características; así como la edad de la paciente.

#### Exclusión:

- \* Papeletas de las pacientes intervenidas por Videolaparoscopia, con otros diagnósticos que no fueron masas anexiales.
- \* Papeletas no encontradas en el Departamento de Registros.
- \* Procedimientos que estaban en el Libro de Sala de Operaciones, del Hospital de Día, sin número de Registro Médico.

### PLAN PARA RECOLECCION DE DATOS:

Para la recolección de los datos necesarios para el estudio se utilizaron como instrumento,

una Boleta de Recolección de Datos, (ver anexo). En el cual aparecen los datos que se necesitan para la realización del trabajo de campo; los datos serán recabados de las fichas clínicas de las pacientes con diagnóstico de Masas Anexiales, que fueron intervenidas por Masas Anexiales, en el período mencionado. Luego, con este dato, se procedió a revisar las papeletas en el Departamento de Archivo, previo permiso de las autoridades, para recopilar la información de la boleta de recolección de datos.

#### **PROCESAMIENTO ESTADISTICO:**

Luego de recolectar la información mediante los estudios cualitativos, se analizaron los datos mediante estadística descriptiva como razones, proporciones, tasas, entre otras, etc. Para presentar posteriormente los resultados.



#### **RECURSOS:**

##### **Materiales:**

- Libro de sala de operaciones del Hospital de Día, del Hospital Roosevelt.
- Fichas médicas de pacientes con Diagnóstico Preoperatorio de Masa Anexial, que fueron intervenidos por Cirugía Videolaparoscópica.
- Boletas de Recolección de Datos.
- Materiales de escritorio.
- Medline, Internet, y correo Electrónico.

##### **Humanos:**

- Médico del Departamento de Ginecología del Hospital Roosevelt que realizaron los procedimientos.
- Personal de archivo del Hospital Roosevelt.
- Personal de biblioteca del Hospital Roosevelt, Facultad de Medicina de la USAC y Francisco Marroquín, APROFAM y Asistencia Médica de JOHNSON & JOHNSON.



## VII. PRESENTACION DE RESULTADOS



CUADRO No.1

Distribución por edad, según Patología Anexial Operada por Cirugía Videolaparoscópica en el Departamento de Ginecología, Hospital Roosevelt Agosto 1995 a Enero 1997

DIAGNOSTICO PREOPERATORIO	EDAD											
	10 - 20		21 - 30		31 - 40		41 - 50		TOTAL			
	#	%	#	%	#	%	#	%	#	%		
QUISTE SIMPLE DE OVARIO	3	5	30	50	14	23.3	1	1.6	48	80		
HIDROSALPINX	0	0	3	5	0	0			3	5		
CISTOADENOMA MUCINOSO	0	0	0	0	2	3.3	1	1.6	3	5		
FIBROMA DE OVARIO	0	0	1	1.6	2	3.3			3	5		
OVARIOS POLIQUISTICOS	0	0	3	5	0	0			3	5		
TOTALES	3	5	37	61.6	18	30	2	3.3	60	100		

FUENTE: BOLETA DE RECOLECCION DE DATOS

**CUADRO No.2**

**Técnica Quirúrgica, utilizada en procedimiento de Anexectomía y/o Cistosalingooforectomía, en el Departamento de Ginecología, Hospital Roosevelt.**

**Agosto de 1995 a Enero de 1997.**

TÉCNICA QUIRÚRGICA	CASOS	
	#	%
ELECTROCIRUGIA COAGULACION/FULGURACION	16	26.67
ENDOLOOP	44	73.33
TOTAL	60	100

**FUENTE: BOLETA DE RECOLECCION DE DATOS.**

**CUADRO No.3**

**Tamaño de las masas anexiales, que fueron reseçadas por Videolaparoscopia, en el Departamento de Ginecología, del Hospital Roosevelt. Agosto 1995 a Enero de 1997.**

TAMAÑO	CASOS	
	#	%
Menor de 5 cm.	20	33.33
Mayor de 5 cm.	40	66.66
TOTAL	60	100

**FUENTE: BOLETA DE RECOLECCION DE DATOS.**



**CUADRO No.4**

**Consistencia de las masas anexiales, que fueron reseadas por Videolaparoscopia, en el departamento de Ginecología del Hospital Roosevelt. Agosto 1995 a Enero 1997.**

LA FUENTE: BOLETA DE RECOLECCION DE DATOS

CONSISTENCIA	CASOS	
	#	%
Quística	55	91.66
Sólida	3	5.00
Mixta	2	3.33
<b>TOTAL</b>	<b>60</b>	<b>100</b>

Visto y aprobado en la sesión

del día 27 de agosto de 1997.

**FUENTE: BOLETA DE RECOLECCION DE DATOS.**

CI/1997/11/100

**CUADRO No.5**

**Forma de las masas anexiales, que fueron reseadas por Videolaparoscopia, en el Departamento de Ginecología del Hospital Roosevelt.  
Agosto de 1995 a Enero 1997.**

FORMA	CASOS	
	#	%
Regular	58	96.66
Irregular	2	3.33
TOTAL	60	100

**FUENTE: BOLETA DE RECOLECCION DE DATOS.**

**CUADRO No. 6**

**Movilidad de las masas Anexiales, que fueron resacadas por Videolaparoscopia en el Departamento de Ginecología en el Hospital Roosevelt.  
Agosto de 1995 a Enero 1997.**

MOVILIDAD	CASOS	
	#	%
Móvil	14	23.33
Adherida	46	76.66
TOTAL	60	100

**FUENTE: BOLETA DE RECOLECCION DE DATOS.**

**CUADRO No. 7**

**Analgésia Post-Operatorio utilizada en pacientes intervenidos por Videofaparoscopia en el Departamento de Ginecología en el Hospital Roosevelt. Agosto de 1995 a Enero 1997.**

ANALGESICOS	PACIENTES	
	#	%
* Menores	18	30
* Mayores	2	3.33
TOTAL	20	33.33

\* Analgésicos Menores:  
Ibuprofen e Indometacina dosis única.

\* Analgésicos Mayores:  
Demerol 75 mgs/dosis única.

**FUENTE: BOLETA DE RECOLECCION DE DATOS.**

CUADRO No. 8

Comparación del Diagnóstico Post Operatorio y Diagnóstico Patológico de Masas Anexiales operadas por Cirugía Videolaparoscópica, en el Departamento de Ginecología, Hospital Roosevelt.

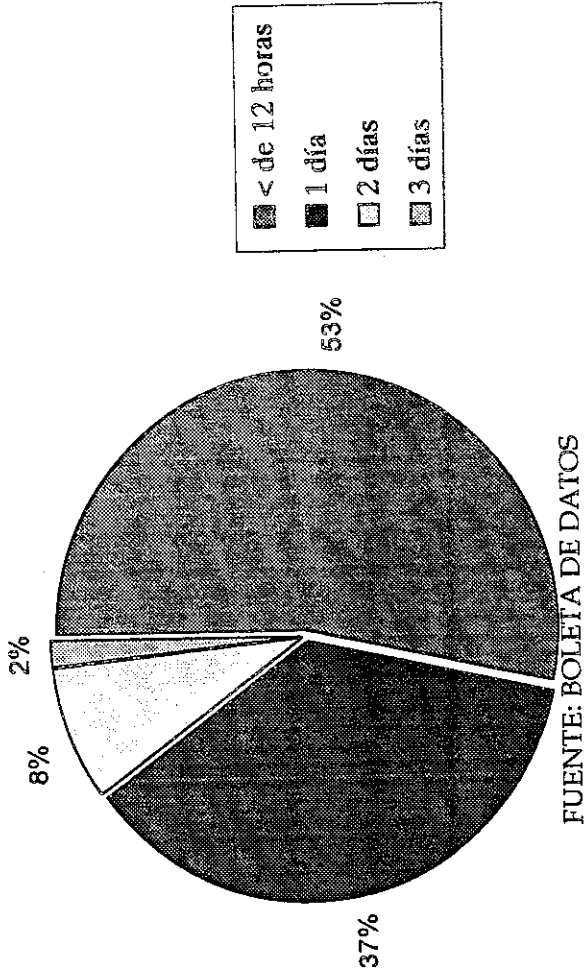
Agosto 1995 a Enero 1997.

DIAGNOSTICOS	POSTOPERATORIO		PATOLOGICO	
	#	%	#	%
Quiste simple de Ovario	36	60	38	63.33
Cistoadenoma Mucinoso	8	13.33	7	11.67
Quiste Dermoide	3	5	3	5
Embarazo Ectopico No Roto.	2	3.33	2	3.33
Hidrosalpinx/ Hematosalpinx	5	8.33	5	8.33
Ovarios Poliquisticos	3	5	0	0
Teratoma Quístico Maduro	0	0	5	3.33
Fibroma de Ovario	3	5	0	0
TOTAL	60	91.66	57	94.99

FUENTE: BOLETA DE RECOLECCION DE DATOS.

**GRAFICA No. 1**

TIEMPO DE HOSPITALIZACION DE PACIENTES INTERVENIDAS POR  
CIRUGIA VIDEOLAPAROSCOPICA, EN EL DEPARTAMENTO DE  
GINECOLOGIA, HOSPITAL ROOSEVELT.  
AGOSTO 1995 A ENERO 1997



FUENTE: BOLETA DE DATOS

## VIII. ANALISIS Y DISCUSION DE RESULTADOS

### CUADRO N.1

Se realizaron 60 procedimientos con abordaje laparoscópico, de los cuáles el 100% terminaron sin ninguna complicación.

La patología anexial más frecuentemente Operada fue Quiste simple de Ovario con 67.77% . Además la Edad Reproductiva (21-30 años) fue la más afectada en un 61.6%, le sigue el grupo etáreo de 31-40 años con un 30%.

La mayoría de las masas anexiales en este grupo etáreo son de tipo

Quístico Funcional; relacionado con la función cíclica ovárica de desarrollo folicular, expulsión del oocito y formación del cuerpo lúteo.

Aproximadamente 30% de mujeres en edad reproductiva desarrollan algún tipo de masa anexial benigna. Conforme aumenta la edad de las pacientes se incrementa el riesgo de malignidad; el cáncer de Ovario es raro antes de los 40 años; pero siempre debe de considerarse en pacientes que presentan el diagnóstico de masa anexial.

### CUADRO No.2

Como se puede observar, la Técnica quirúrgica más utilizada fue Endoloop con 73.33%, seguida de Electrocirugía con 26.67%.

El método de Endo Loop tiene un costo relativamente más bajo en relación a otras Técnicas utilizadas, por el material empleado; ya que las puede fabricar el cirujano de material absorbible; además de lo práctico y cómodo que resulta.<sup>a</sup>

Adecuándose a la limitación de recursos económicos existentes en los hospitales nacionales.

### CUADROS No.3,4,5,6

Las características de las masas anexiales resecadas por videolaparoscopia son las siguientes: El 66.67% fueron mayores de 5cm de diámetro; Consistencia Quística, la mayoría con 91.67% (55 casos); Forma regular 96.67% (58 casos); El 100% Estaban localizadas unilateralmente; el 76.67% (46 casos) masas adheridas a tejidos vecinos.

Durante la Edad Reproductiva, la causa más frecuente de masas anexiales es Quiste Simple Ovárico Funcional.

Estos regularmente miden 5 cm ó menos de diámetro, consistencia quística, móvil, superficie lisa, regular y unilateral; más

de la mitad de las pacientes que padecen de masas anexiales benignas no tienen síntomas; si la paciente presenta síntomas

puede deberse a que la masa sea mayor de 5 cms o que la estructura de la misma sea anormal (adherida a tejidos vecinos o superficie irregular).

---

<sup>a</sup> Dr. Gonzalo Samayoa, Depto. Ginecología, Hospital Roosevelt.

lemos decir que la edad de la paciente es uno de los criterios más importantes para determinar etiología de una masa anexial.

características de masas anexiales asociadas con malignidad pueden ser: consistencia sólida o mixta, mayor de 8 cm de diámetro (criterio médico), localización bilateral, entre otras pueden contraindicar una cirugía laparoscópica. Además algunos cirujanos consideran criterio de contraindicación, historia familiar positiva de carcinoma de ovario.

#### ADRO No. 7

33.33% de pacientes intervenidos por Videolaparoscopia presentaron dolor y necesitaron analgesia en el periodo post operatorio, utilizándose principalmente Ibuprofeno e Indometacina. Solo 2 pacientes necesitaron Analgésicos Mayores, como Demerol 75 mgs en dosis única.

Es necesario aclarar que a todo paciente Egresado del Hospital de Día, operada por laparoscopia se les da receta por analgésicos, refiriendo dolor o no. Este estudio, no se pudo evaluar con exactitud, el nivel del dolor post operatorio; sin embargo es evidente que el dolor sea de menor intensidad y rápida convalecencia en Cirugía laparoscópica, ya que el trauma a los tejidos de la pared abdominal es menor que en la cirugía abierta.

#### ADRO No. 8

Se puede decir que no existe diferencia significativa en los porcentajes de diagnóstico postoperatorio, en relación con la confirmación del mismo por medio de análisis macro y microscópico de las muestras resecaadas, por el departamento de Patología; ya que los resultados son similares. Como se describe a continuación: Quiste simple de ovario corresponden 60% (36 casos) y 63.33% (38 casos) respectivamente, le sigue Cistoadenoma mucinoso con 13.33% (8 casos) y 11.67% (7 casos) respectivamente, siendo los más frecuentes.

Se evidenciándose de esta manera la precisión diagnóstica, en base al intenso entrenamiento en esta área de la cirugía Ginecológica, en el Hospital Roosevelt.

#### GRAFICA No. 1

Como podemos observar que la mayoría de las pacientes permaneció menos de 12 horas intrahospitalariamente (53.3%), le sigue 1 día de hospitalización con 37%. Siendo éste periodo realmente corto; comparado con la estancia de las pacientes intervenidas por medio de cirugía abierta, que es en promedio 4 días; con lo cual incrementan los costos hospitalarios y se retarda la incorporación del paciente a la vida activa.

El tiempo promedio del acto operatorio videolaparoscópico fue de 37.7 minutos.



## IX. CONCLUSIONES

1. La Edad Reproductiva fue la más afectada con 61.6%, ya que en esta etapa inicia la actividad cíclica ovárica folicular, siendo proclive el desarrollo de Quistes funcionales a ese nivel.
2. La Técnica Quirúrgica más utilizada fue EndoLoop con 73.33%, debido a que su costo es bajo y los recursos económicos existentes en nuestro medio son limitados, su uso ha sido ampliamente difundido; comprobándose además en este estudio buenos resultados, ya que no se presentó ninguna complicación en los procedimientos efectuados.
3. El tiempo de estancia hospitalaria en pacientes intervenidas por Videolaparoscopia osciló entre 12 horas a 24 horas (90%), siendo rápida la recuperación y la incorporación del paciente a la vida activa.
4. El uso de analgésicos postoperatorios fue necesario sólo en 33.33% de las pacientes intervenidas por videocirugía. El dolor presentado fue de baja intensidad, el cuál fue aliviado rápidamente por Antiinflamatorios No Esteroideos en dosis única, ya que el trauma a los tejidos es obviamente menor que en la cirugía abierta.
5. El uso de la Videolaparoscopia en la resolución de masas anexiales, es una buena alternativa, si existe una adecuada indicación; por el corto tiempo de hospitalización los costos disminuyen y además existe rápida convalecencia y reincorporación a la vida activa; debido a que el trauma ocasionado a los tejidos de la pared abdominal es menor que en la cirugía abierta.

## X. RECOMENDACIONES

1. Los residentes de Ginecología deben tener un amplio entrenamiento en Videolaparoscopia con el fin de aumentar los procedimientos realizados por tal Técnica.
2. Realizar Estudios de tipo Analíticos (casos y controles) a los pacientes a quienes se les realiza este tipo de cirugía para tener elementos de comparación en el futuro.
3. Implementar un programa de Videolaparoscopia, en todas las pacientes que reúnan criterios para éste procedimiento.
4. Promocionar a la población en general, las ventajas y desventajas de este procedimiento; ya que les permite reintegrarse rápidamente a la vida activa.

PROPIEDAD DE LA UNIVERSIDAD DE SAN CARLOS DE GUATEMALA  
Biblioteca Central

## XI. RESUMEN

El presente trabajo surge con la necesidad de describir el comportamiento de la cirugía videolaparoscópica, en la resolución de masa anexiales benignas, en un Hospital Nacional; ya que hasta el momento no existía ningún documento.

La presente investigación abarcó desde que se iniciaron los procedimientos Videolaparoscópicos Ginecológicos en el Hospital Roosevelt, que data de Agosto de 1995 hasta Enero 1997. Se efectuaron 68 procedimientos de Resección de Masas Anexiales Benignas por Video Cirugía en el Hospital de Día. De las cuáles sólo se revisaron 60 papeletas debido a problemas con el número de registro médico.

Las pacientes intervenidas oscilaron entre 14 y 42 años; el grupo etáreo más afectado fue la Edad Reproductiva de 21 a 30 años con 61.6% . El diagnóstico Preoperatorio, Postoperatorio y Patológico más frecuente fue Quiste simple de Ovario con 67.77% promedio. La Técnica quirúrgica más utilizada fue Endo Loop con 73.33%, seguida de Electro Cirugía con 26.67% . Las características más frecuentes de las masas anexiales resecaadas fueron; mayor 5cms, Quística, forma regular, localización unilateral y adherida a tejidos vecinos. El tiempo de hospitalización Osciló entre 12 horas a 24 horas (90%). El 33.33% de pacientes necesitó analgesia Postoperatorio, utilizando principalmente Indometacina e Ibuprofeno.

No hubo ninguna complicación en las pacientes intervenidas por este tipo de procedimiento.

## BIBLIOGRAFIA

- 1.- Aldana Matas, J.L. Cirugía Laparoscópica. Revisión de 201 casos en el Hospital Herrera Llerandi; Tesis de Médico y Cirujano. Noviembre de 1993. USAC.
- 2.- Bradfor TH, Robertson K, Norman PF, Meeks GR: Obstet-Gynecol; 1995 MAY 85 ( 5 ptl): 687-91.
- 3.- Bruce V. Mac Fadyen MD; Jeffrey L. Pansky MD; Laparoscopia para el Cirujano General. Clínicas quirúrgicas de Norte América. Interamericana, McGraw Hill. México 1991.
- 4.- Buster JE, Carson SA; Ectopic Pregnancy: New advances in diagnosis and treatment. Curr Opin Obstet Gynecol. 1995 jun; 7 (30): 168 - 76.
- 5.- Caspi B, Elchalal U, Dgani R, Appelman L; Preoperative Sonography indetecting Small Benign Cystic Teratomas. Int J. Gynecol Obstet. 1995 Jan, 48 (1): 75 - 8.
- 6.- Carlos Mersan - Canale. Laparoscopia Ginecológica. EFACIM. Asunción Paraguay; 1986: (25 a 339).
- 7.- Crawford RA, Gore ME, Shepherd JH. Ovarian Cancers related to minimal acces surgery. Br J Obstet Gynecol, 1995 sept: 102 (9): 726 -30.
- 8.- Cueto Jorge MD. Avances de Cirugía Laparoscópica, Editorial Interamericana. 1993. México D.F.
- 9.- Childers JM. Caplinger P. Spontaneous Pneumotorax durin operative laparoscopy secundaty to congenital diafragmatic defects. A caso report. J Reprod Med; 1995 feb: 40 ("): 151-3.
- 10.- David Pent, MD; Franklin D. Loeffler MD. Laparoscopy as an Ambulatory Procedure. Clinical Obstetrics and ginecology. Sep 1974 17. 231 - 47.
- 11.- Deidre J Russel MD. The Female pelvic Mass: Diagnosis and Managemet. The Medical clinics of North América. Nov 1995. Vol. 79; 6:1481 - 93.
- 12.- Farr Nezhat, MD; Comran Nezhat, MD; Charles E. Welaner, MD; and Benedict Benigno, MD. Four ovarian cancers diagnosed during laparoscopic managment of 1011 women with anexial mass. Department of obstetrics and Ginecology University Georgia, Sep 1991. 790 - 95.



- 13.- Fujimoto S, Asaka M. Advance of Endoscopy Sugery Practical Technique by Video and its Replacement of Conventional Sugery. Hokkaido Igaku Zasshi, Japan 1995 may. 70 (3): 357 - 8.
- 14.- García Luna A; Alciria García JC; Gaona Arteola R; Castro Flores J; Reprer Camacho F. Laparoscopic Surgery in Gynecology. Gynecol and Obstet Mex. 1996 Feb. 64:53 - 7.
- 15.- Grunberger W. Laparoscopic Interventions in Gynecologic. Wien Klin Wochenschr. German. 1995. 107 (2) : 77 - 82.
- 16.- Harry Reinch, MD; Mcglynn, MD; Lisa Sekel, MF; Patric Taylor MD. Laparoscopic Management of ovarian Dermoide Cyst. J Reprod Med. 1992 Jan: 641 - 43.
- 17.- Howard TM. Surgical Management of Bening Cystic Teratoma: Laparoscopic and Laparotomy. J. Reprod. Med. 1995 Jul: 495-9.
- 18.- Konno R, Nagase S, Sato S, Fukaya T, Yajima A. Indications for Laparoscopic Surgery of Ovarian Tumors. Thoko J Exp Med. 1996 Mar. 178(3): 235-31.
- 19.- Lee A. General Anesthesia Laparoscopic Surgery. 1993: 27 a 31.
- 20.- Mais V. Ajossa S, Piras B, Marongiu D, Guerrieros Mielis GB. Treatment of Nonendometriotic benign adnexial cyst: a randomized comparison of Laparoscopy and Laparotomy. Obstet-Gynecol. 1995 Nov. 86 (5): 770 - 4.
- 21.- Mclucas B. Further Refinements of the polyp Sharefur intrauterine Surgery a new modality for treatment of myomas and lyps. Endosc Surg Technol. 1995 Apr-Jun. 3(2-3):101- 4.
- 22.- Meek Gr. Meydrech Ef, Brandford TH, Hollis Rs. Ambulatory operative Laparoscopy at a teaching Hospital and a community Hospital. J Laparoendosc Surg. 1995 Feb. 5(1):7 - 13.
- 23.- Nezaht F, Nezhath C, Nezhath Ch, Levy JS, Smith Z. use of histeroscopy in adition to laparoscopy for evaluations chronic pelvic pain. J Reprod Med. 1995 Jun. 40(6): 431 - 4.
- 24.- Nezhath F, Nezhath Ch, Admon D, Gordon S, Nezhath C. Complications and Results of 361 histeromic performed ar: Laparoscopic. J Am coll Surgery. 1995 Mar. 180(30): 307 - 16.
- 25.- Paterson Brown S. Principales técnicas y complicaciones de Laparoscopia. 1993; 40-15.

- 26.- Querieu D, Cha Pron C. Complications of Gynecologic Laparoscopic Surgery. *Curr Opin Obstet Gynecol.* 1995 Au. 7(4): 257-61.
- 27.- Bose BI. Laparoscopic Management of Polycystic Ovarian Disease. *Curr opin Obstet Gynecol.* 1995 Au. 7(4):273 - 6.
- 28.- Seifer DB, Grainger Da. Laparoscopic Management of Ectopic Pregnancy. *Curr Opin Obstet Gynecol:* 1995 Au. 7(4) : 277 - 82.
- 29.- Tintara H, Grainger DA. Laparoscopic; Cost-Benefit analysis of Laparoscopic Anexectomy. *Int J Gynecol.* 1995 Jul 50(1):726-30.
- 30.- Tomas A, Stellato, MD. Historia de la cirugía Laparoscópica. *Clínicas Quirúrgicas de Norte América.* 1992. vol V:975 - 79.
- 31.- Tilandi T, Bughan M. Operative Laparoscopy: Surgycal Modalities Fertil; - Steril. 1995 Feb. 63 (2):237 - 45.
- 32.- Tulandi T. Vilos G, Gomel V: Laparoscopic Treatment of Interticial Prenancy. *Obstetric-Gynecol.* 1995 Mar. 85 (3):465-7.
- 33.- Tulandi, Lin P, Falcone T. Excision of ovarian dermoid cyst by Laparoscopy and by Laparotomy. *Am J Obstect Gynecol.* 1995 Sep. 173 (3 pt 1): 769 - 71.
- 34.- Vicki L Seltzar, MD, Mitchell Maiman, MD. John Boyce, MD. Steven R, Goldstein MD. Laparoscopic Surgery in the management of ovarian Cyst. *The female Patient.* 1992 Jun. 17:16-23.
- 35.- Weber BM, Long CA, Cowan BD. Laparoscopically direct ovarian cystectomy in premenopausal women. Impac of surgical experience on Surgical time. *J Reprod Med.* 1995 Apr. 40 (4):273 - 6.
- 36.- Wong SM, Leving AB, Jacobs Aj, Argox Y. Intraabdominal Bleeding following Laparoscopic adnexial surgery. *J. Redrod Med.* 1996 Apr. 41 (4):294 - 6.



# ANEXOS







**BOLETA DE RECOLECCION DE DATOS**

REGISTRO \_\_\_\_\_  
EDAD \_\_\_\_\_ FECHA DE OPERACION \_\_\_\_\_  
FECHA DE INGRESO \_\_\_\_\_  
FECHA DE EGRESO \_\_\_\_\_

Diagnóstico Preoperatorio \_\_\_\_\_

Características de las Masas Anexiales:

Tamaño: menor de 5 cm \_\_\_\_\_ mayor de 5 cm \_\_\_\_\_  
Consistencia: Quístico \_\_\_\_\_ Sólido o mixto \_\_\_\_\_  
Forma: Regular \_\_\_\_\_ Irregular \_\_\_\_\_  
Localización: Unilateral \_\_\_\_\_ Bilateral \_\_\_\_\_  
Movilidad: Móvil \_\_\_\_\_ Adherida \_\_\_\_\_

Técnica Quirúrgica:

Electrocoagulación \_\_\_\_\_ Endo Loop \_\_\_\_\_ Engrapadora \_\_\_\_\_  
Necesitó lapacotomía: Si \_\_\_\_\_ No \_\_\_\_\_

Complicaciones:  
Hemorragia \_\_\_\_\_ Hematoma Periumbilical \_\_\_\_\_ Lesión a un órgano \_\_\_\_\_  
Ninguna \_\_\_\_\_ Otra \_\_\_\_\_

Presentó dolor en el Post Operatorio: si \_\_\_\_\_ no \_\_\_\_\_ Cuánto tiempo después del  
procedimiento: \_\_\_\_\_ Necesitó analgesia tipo \_\_\_\_\_ dosis \_\_\_\_\_ # Dosis \_\_\_\_\_

Duración del acto operatorio \_\_\_\_\_  
Tiempo de estancia Hospitalaria:  
menor de 12 horas \_\_\_\_\_  
1 día \_\_\_\_\_  
2 días \_\_\_\_\_  
3 días \_\_\_\_\_  
más de 4 Días \_\_\_\_\_

Diagnóstico Postoperatorio: \_\_\_\_\_  
Diagnóstico Patológico: \_\_\_\_\_

Observaciones:

51  
PROPIEDAD DE LA HOSPITALIDAD DE SAN CARLOS DE GUATEMALA  
Hospital Central



**CLASIFICACION DE MASAS ANEXIALES**

**ORIGEN GINECOLOGICO**

**NO NEOPLASICO**

**OVARIO**

- Quistes:        -Funcionales
- Foliculares
- Cuerpo Lúteo

Quistes de la Teca Luteínica

Luteoma del embarazo

Ovarios Poliquísticos

Endometrioma

Abceso Tuboovárico

**NO OVARICO**

Embarazo Ectópico

Anomalías de Muller

- Trompas:        -Piosalpinx
- Hidrosalpinx

**NEO PLASICO**

**OVARIO**

**NO OVARICO**

Leiomioma

Quiste Paraovárico

Carcinoma Endometrial

Carcinoma Tubárico

**CARACTERISTICAS DE MASAS ANEXIALES BENIGNAS Y MALIGNAS**

MASA ANEXIALES		
CARACTERISTICAS	BENIGNO	MALIGNO
EDAD	REPRODUCTIVA	PREPUBERAL, PERIMENOPAUSAL Y POSTMENOPAUSAL
LOCALIZACION	UNILATERAL	BILATERAL
CONSISTENCIA	QUISTICA	SOLIDA O MIXTA
TAMAÑO	MENOR DE 5 cms.	MAYOR DE 5 cms.
FORMA	LISA	IRREGULAR
MOVILIDAD	MOVIL	FIJO
DOLOR	PRESENTE	AUSENTE
PULSATILIDAD POR DOPPLER	MAYOR DE 1	MENOR DE 1

