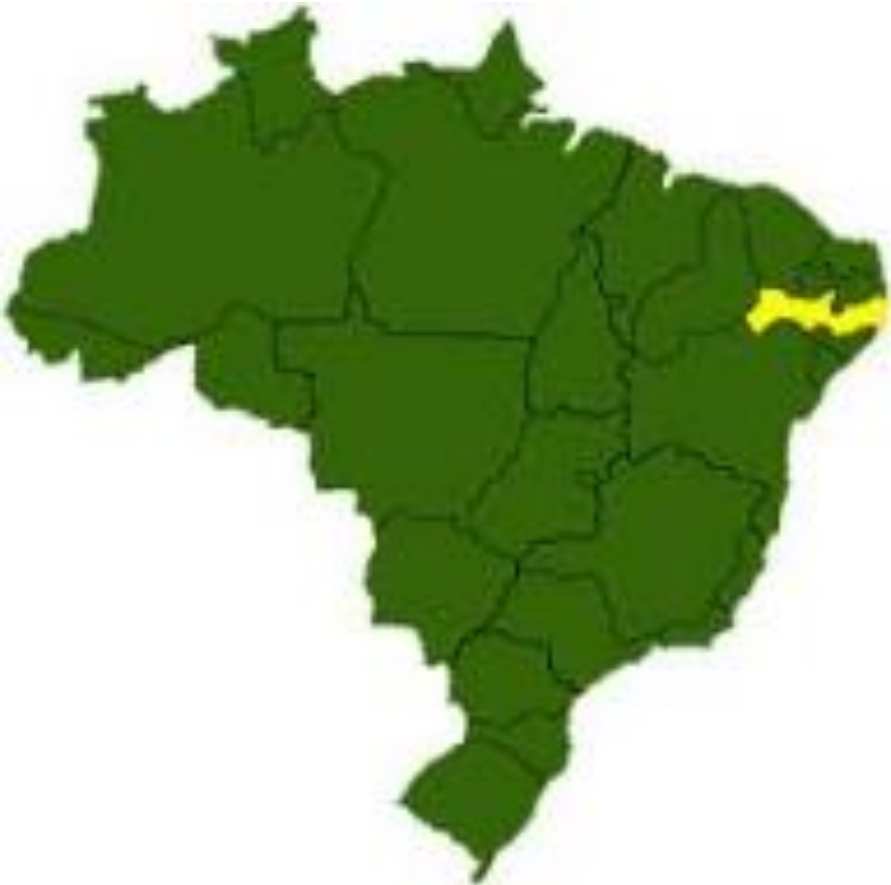

Pseudo AV Block Resembling Second Degree Atrioventricular Block Caused by Concealed Conduction in the His Bundle

Dário C. Sobral Filho

Associate Professor and Professor of Cardiology at the University of Pernambuco (UPE) Brasil



Reporte de caso Português

Português

Prezado Andrés, Aproveitando o seu grande conhecimento na especialidade, gostaria muito de saber a sua opinião sobre esses traçados anexados.

É um paciente de 37 anos, sem cardiopatia. Numa avaliação preventiva de rotina apresentou ESVs no ECG e foi-lhe solicitado Holter que registrou além da ESVs, alguns episódios de BAV 2^{do} grau Mobitz II. Foi então encaminhado para mim e fiz o seu Holter por 7 dias. Nesse exame registrei vários episódios de BAV 2o. grau Mobitz II frequentemente antecedidos por extra-sístoles com características de origem Hissiana. Minha impressão é que é um caso de pseudo-bloqueio AV provocado por condução oculta em His.

Duas Questões: 1- você concorda com esse diagnóstico? 2- Caso afirmativo, é necessário o estudo eletrofisiológico para confirmação??.

Um abraço.

Dário C. Sobral Filho

Professor Associado e Livre-Docente de Cardiologia da Universidade de Pernambuco (UPE)

English

Dear Andrés

Taking advantage of your great knowledge in the specialty, I would very much like to know your opinion on these attached tracings.

He is a patient of 37 years, without cardiopathy. In a routine preventive evaluation he presented PVCs in the ECG and he was requested a Holter that recorded besides PVCs, some episodes of Mobitz type II AVB.

He was then referred to me and I conducted a Holter for 7 days. In this exam I recorded several episodes of second degree Mobitz II AV block often preceded by PVCs with characteristics of Hisian origin. My impression is that it is a case of pseudo AV block caused by concealed conduction in His.

Two Questions:

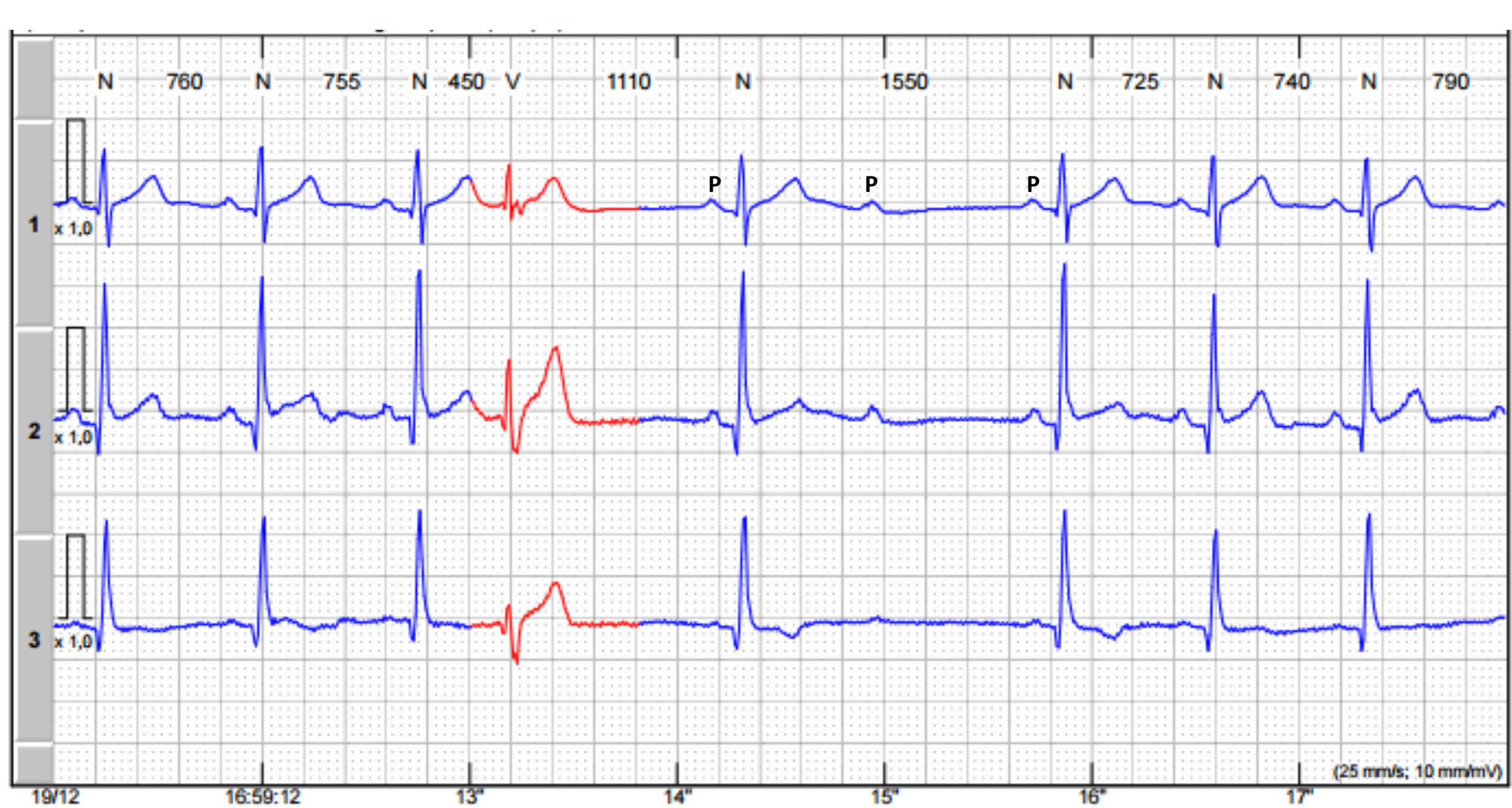1- Do you agree with this diagnosis?

2- If so, is the electrophysiology study necessary for confirmation?

A hug,

Dário C. Sobral Filho

Associate Professor and Professor of Cardiology at the University of Pernambuco (UPE)





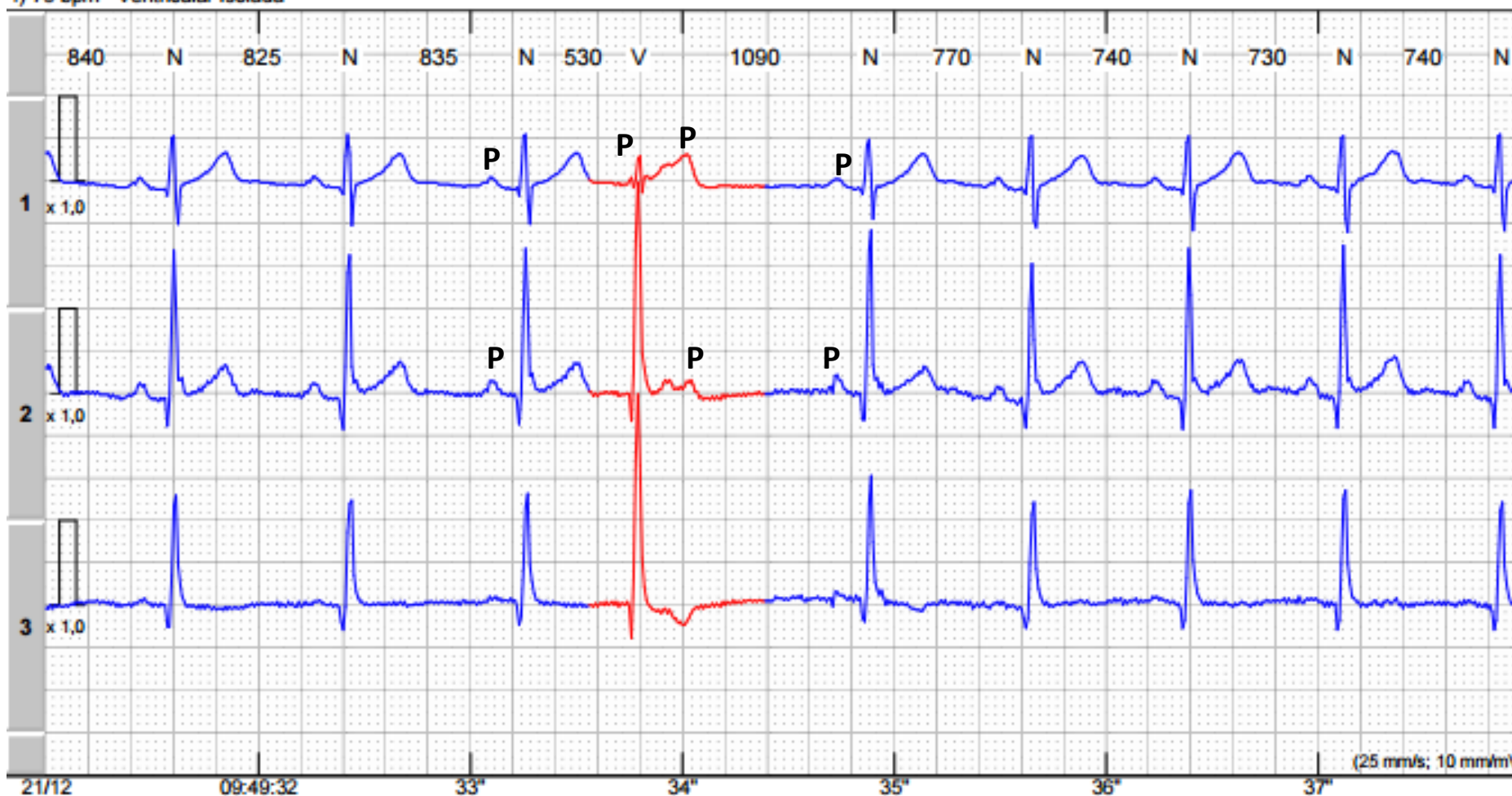
Exemplos de ECG

Nº do Exame
Z-MC-6403

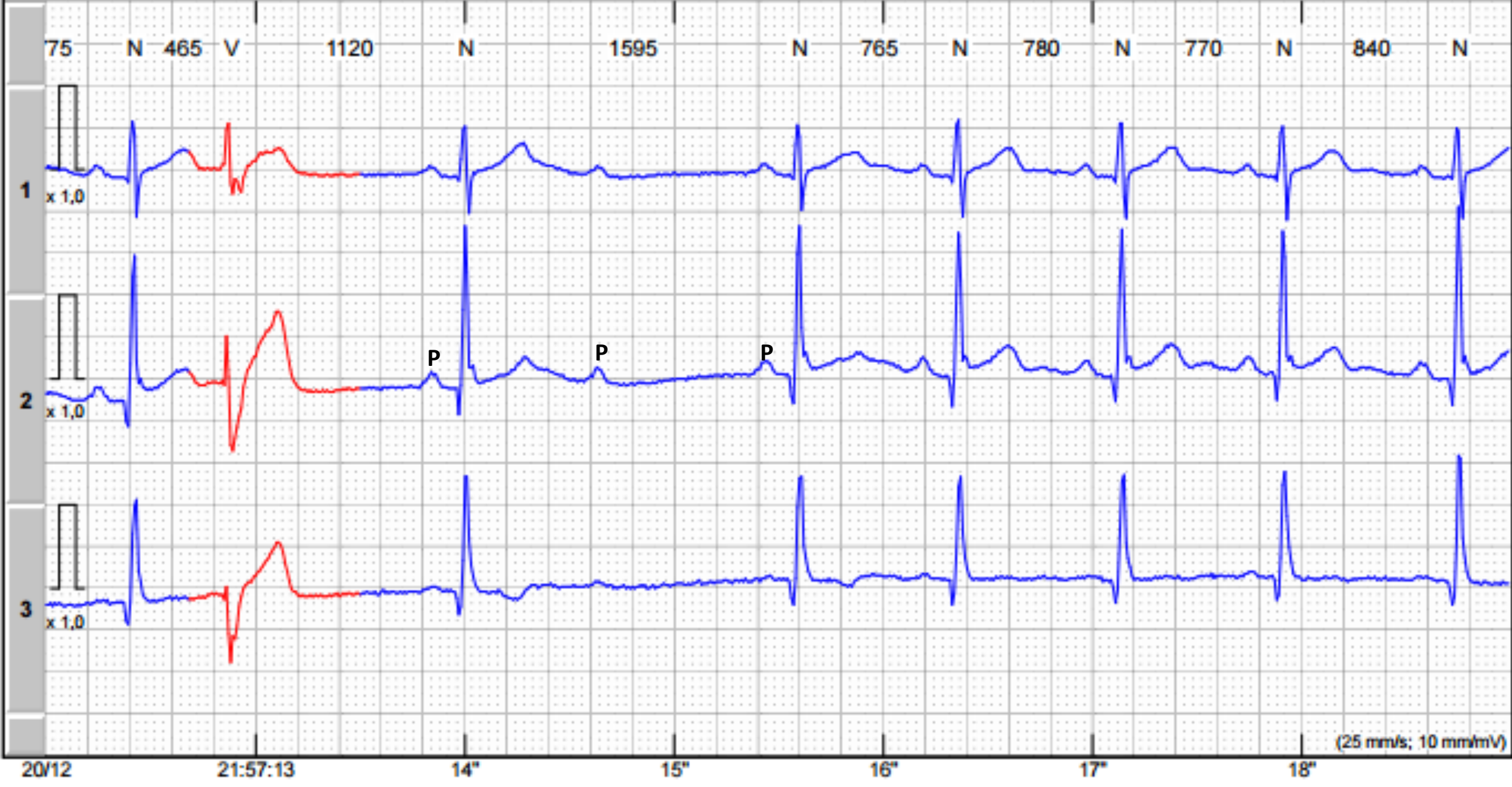Paciente:
Data do Exame: 21/12/2016 09:38:00

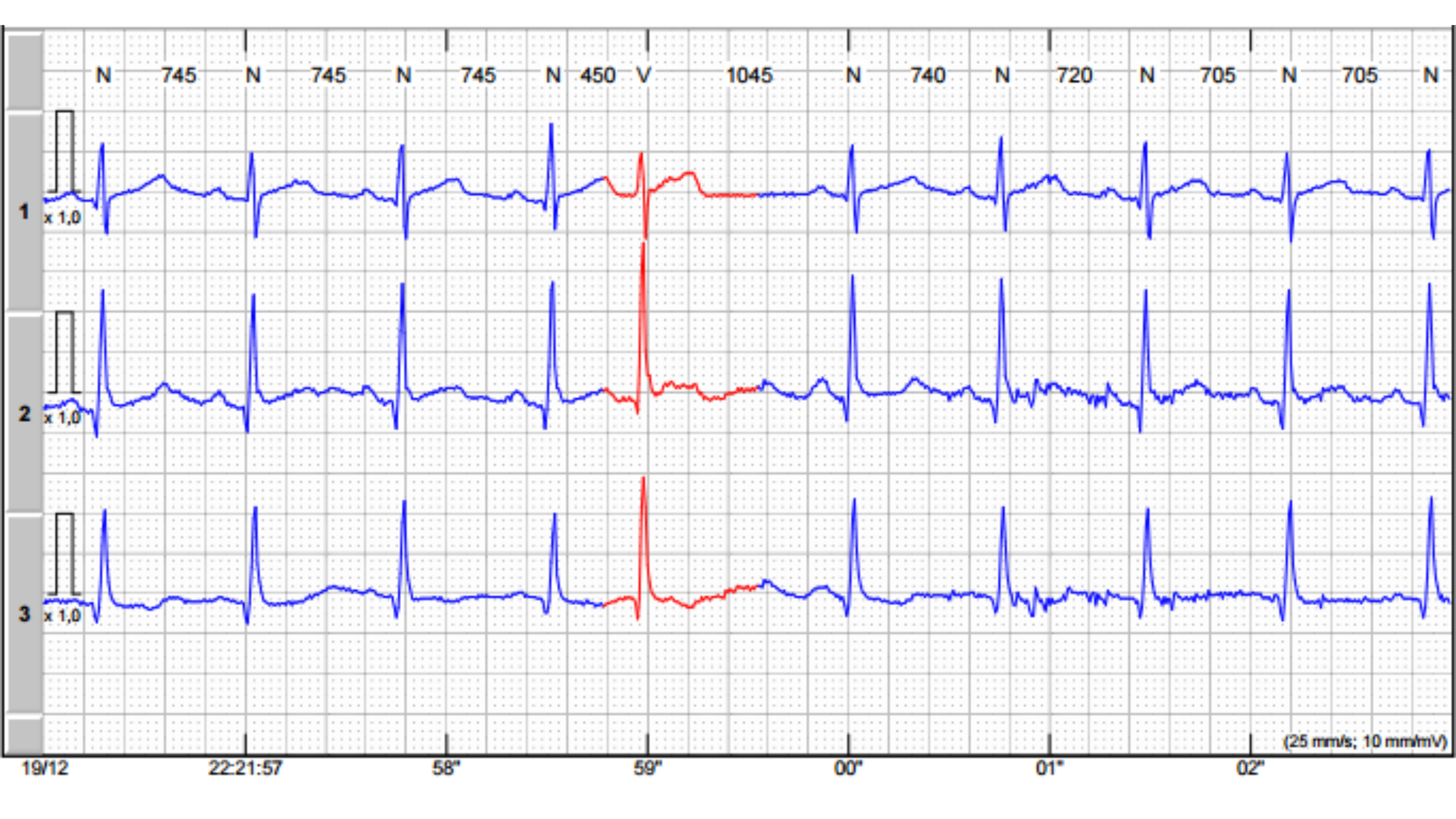
Código:
5UZ-15915

1) 75 bpm - Ventricular Isolada



2) 68 bpm - BAV 2° grau tipo II





Dear Dário,

Pleased to meet you. In 1947, Langendorf and Mehلمان (**Langendorf 1947**) proposed that early beats confined to the AV node (i.e., without atrial or ventricular activation) may resemble first or second degree AV block. Other authors, using a similar deductive process, reported probable examples of concealed PVCs from the AV node (**Langendorf 1958;(Need 1962 Langendorf, 1966. Schamroth L) (Surawicz 1971., Lindsay 1973)**). However, it was not until the advent of the intracavitary electrograms technique that it was possible to record the electrical activity of the specialized ventricular conduction system, and thus the validity of these proposals was corroborated by Rosen, Rahimtoola, and Gunnar (**Rosen 1970**). These authors recorded the electrograms of the right bundle in a patient with sudden unexplained periods of 2nd degree AV block, type I or II (your case). Intracavitary studies showed that the latter resulted from the occurrence of early depolarizations of the His bundle, that produced uncommon effects in AV conduction as they are confined to the AV junction. These early depolarizations seemed to originate above the so-called His bundle bifurcation. Rosen then coined the term “pseudo AV block”, because the underlying arrhythmia was probably caused by an automatic (non-dromotropic) mechanism. Several authors also recorded the His bundle electrogram in patients with concealed PVCs originating in the His bundle (**Cannom 1972; Eugster 1973 ; Narula1973; Fisc 1962**). Just as used in the clinical electrocardiogram, the “AV junctional” term entails the formation of impulses occurring in any site between the atrial approaches of the AV node and the so-called His bundle bifurcation (**De Azevedo 1973**). In fact, these His bundle electrophysiology studies that a large number of AV junction rhythms, with previous activation of the ventricles, originate in the His bundle proper (**Damato 1969**). Moreover, the intracavitary recordings proved to be useful to differentiate between His bundle rhythms and those originating in the left bundle branch fascicles (**Castellanos 1972**). In all the published cases of pseudo AV block due to concealed PVCs, it is believed that the origin is in the AV junctions. Nevertheless, Friedberg (**Friedberg 1969**) considered that a similar effect may be produced by PVCs arising between the His bundle bifurcation and the ventricular myocardium. Myerburg, Stewart and Hoffman (**Myerburg**)

is pretty rare (although maybe not as much as the low incidence reported suggests) to maintain the classical clinical concept of “AV junction”. The impulses arising in the latter would produce, in the absence of incomplete recovery of the specialized tissue, distal to the bifurcation of His bundle observed direct and retramifications. rograde conduction patterns of premature impulses in dogs, originating in the bundle branches, and their multiple terminal ramifications. They observed that action potential duration in the specialized ventricular conduction system increases from the branches distally, and that the maximum duration of action potential occurs close to 2 mm proximal to the end of Purkinje cells in the muscle. Because of its specific functional properties, this area was called peripheral “gate”. When the bundle branch was stimulated early in a coupling interval less than the duration of the refractory period of the peripheral “gate”, the premature impulses remained confined (concealed) proximally to the “gate”. The premature ectopic impulses that arise (probably) at the posterior fascicle were incapable of reaching the ventricles by cause of conduction block found in the distal part of the specialized ventricular conduction system (right branch and both left branch divisions). However, they spread retrogradely into the His bundle (or maybe AV node), thus preventing the subsequent P wave from activating the ventricles. Thus, with the aim of “concealment”, AV tissues would stretch from the atrial approaches until the AV node, until the peripheral “gate”. Yet, this phenomenon(aberration) and depolarization in phase 4 in infra-Hisian structures, a QRS complex of “supraventricular” origin, similar to that produced by sinus P waves. On the other hand, those originating below the bifurcation in the specialized ventricular conduction system present relatively narrow QRS complexes with only mild morphological anomalies, as seems to be your case. I think that the patient should be studied by intracavitary electrophysiology study. I hope this was clear.

Warm regards,

Andrés Ricardo Pérez-Riera

Português

Prezado Dário: Um prazer ter seu contato.

Em 1947, Langendorf e Mehlman(**Langendorf 1947.**) postularam que batimentos prematuros confinados ao Nó-AV (isto é, sem ativação de átrios ou ventrículos) poderiam simular bloqueio AV de primeiro e segundo grau. Outros autores, usando um processo dedutivo semelhante, relataram prováveis exemplos de extra-sístoles ocultas procedentes do Nó AV ou (**Langendorf 1958;(Need 1962 Langendorf, 1966. Schamroth L)(Surawicz 1971., Lindsay 1973)**). No entanto, não foi até o advento da técnica de eletrogramas intracavitários que permitiu registrar a atividade elétrica do sistema de condução ventricular especializada que a validade desses pressupostos foi corroborada por Rosen, Rahimtoola e Gunnar (**Rosen 1970.**) Estes autores gravaram os seus eletrogramas do feixe direito em um paciente com períodos abruptos inexplicáveis de bloqueio AV de segundo grau tipo I ou tipo II (seu caso). Estudos intracavitários mostraram que este último resultou da ocorrência de despolarizações precoce do feixe de His, que produziram efeitos incomuns na condução AV por estarem confinados à junção AV. Essas despolarizações prematuras pareciam originarse acima da assim chamada bifurcação do feixe de His. Rosen então cunhou o termo "pseudo bloqueio AV" porque a arritmia subjacente era provavelmente causada por um mecanismo automático(não dromótropo).

Vários autores também registraram o eletrograma do feixe de His em pacientes com extrasístoles ocultas originadas no feixe de His (**Cannon 1972; Eugster 1973 ; Narula1973; Fisc 1962**). Tal como é utilizado no electrocardiograma clínico, o termo "AV junctional" implica que a formação de impulsos ocorre em qualquer lugar entre as abordagens auriculares do Nó AV e a chamada bifurcação do feixe His (**De Azevedo 1973**). De fato, estes estudos eletrofisiológicos do feixe de His demonstraram que um grande número de ritmos de junção AV com ativação prévia dos ventrículos se originados no próprio feixe de His (**Damato 1969**). Além disso, os registros intracavitários provaram ser úteis na diferenciação entre os ritmos do feixe de His e os originados nas divisões do ramo esquerdo (**Castellanos 1972.**). Em todos os casos publicados de pseudo

bloqueio AV devido a extra-sístoles ocultas, acredita-se que se origina na junção AV. No entanto, Friedberg (**Friedberg 1969**) considerou que um efeito semelhante poderia ser produzido por extrasístoles surgidas entre a bifurcação do feixe de His e o miocárdio ventricular. Myerburg, Stewart e Hoffman (**Myerburg**). Esses autores observaram os padrões de condução direta e retrógrada de impulsos prematuros em cães originados nos ramos de feixes e suas múltiplas ramificações terminais. Eles observaram que a duração do potencial de ação no sistema de condução ventricular especializado aumenta desde os ramos distalmente e que a área de duração máxima do potencial de ação ocorre cerca de 2 mm proximal à terminação das células de Purkinje no músculo. Devido às suas propriedades funcionais específicas, esta área foi referida como o "portão" periférico. Quando o ramo do feixe foi estimulado prematuramente em um intervalo de acoplamento menor que a duração do período refratário do "portão" periférico, os impulsos prematuros permaneceram confinados (escondidos) proximalmente ao "portão". Os impulsos ectópicos prematuros que surgem (provavelmente) na divisão posteroinferior foram incapazes de alcançar os ventrículos por causa do bloqueio de condução encontrado na parte distal do sistema de condução ventricular especializado (ramo direito e ambas as divisões do ramo esquerdo). No entanto, eles propagaram-se retrogradualmente no feixe de His (e talvez no Nó-AV), impedindo, assim, a onda P subsequente de ativar os ventrículos. Assim, com o propósito de "conceitment" os tecidos AV se estendem desde as abordagens atriais até o NóAV até a "entrada" periférica. No entanto, este fenômeno é bastante incomum (embora talvez nem tanto como a baixa incidência relatada sugere) para manter o clássico conceito clínico de "junção AV". Os impulsos que surgem nestes últimos produzirão, na ausência de recuperação incompleta do tecido especializado distal à bifurcação do feixe His (aberração) e da despolarização da fase 4 em estruturas infra-Hisiana, um complexo QRS de origem "supraventricular", semelhante ao produzido pelas ondas P sinusais. Por outro lado, os que se originam abaixo da bifurcação no sistema de condução especializado ventricular apresentam complexos QRS relativamente estreitos com apenas anomalias morfológicas ligeiras como parece ser seu caso. Opino que deve ser estudado sim com estudo eletrofisiológico intracavitário. Espero ter sido claro. Um abraço afetuoso. Andrés R **Pérez-Riera**.

I suggest reading the papers by Brignole in JACC, where he explains the mechanisms of paroxysmal AV block in patients with preserved AV conduction and the role of adenosine.

I would undoubtedly, perform an EPS with adenosine.

For nearly a decade, Michele Brignole has been challenging old paradigms, and there is increasingly more evidence of paroxysmal AV block in the AV node. This was discovered during his work with continuous monitoring with ILR, where NOT all patients follow the guidelines you explain so well.

If you can't find the papers I mention, I will gladly send them to you privately, and we may post the citation publicly so that those interested in it may read it. One of them is JACC for CERTAIN (and I think there are two, but the second one could be Circ or HR).

Regards and thank you,

Adrian **Baranchuk** MD FACC FRCPC FCCS

Professor of Medicine (Tenure)

Queen's University

Kingston, Ontario, Canada

Editor-in-Chief, Journal of Electrocardiology

Sugiero la lectura de los papers de Brignole en JACC donde explica los mecanismos del bloqueo AV paroxístico en pacientes con conducción AV preservada y el rol de la Adenosina.



Spanish

Sugiero la lectura de los papers de Brignole en JACC donde explica los mecanismos del bloqueo AV paroxístico en pacientes con conducción AV preservada y el rol de la Adenosina.

Sin dudas le haría en EEF con adenosina.

Desde hace casi una década que Michelle Brignole viene desafiando los viejos paradigmas, y cada vez hay más evidencia de bloqueo AV paroxístico en el nodo AV. Esto lo descubrió por sus trabajos con monitoreo continuo con ILR donde NO todos los pacientes siguen los lineamientos que tú explicas tan bien.

Si no encuentras los papers que menciono, con todo gusto te los paso vía privada y damos la cita públicamente para que aquellos interesados los puedan leer. Uno de ellos SEGURO es JACC (y creo que dos, pero el Segundo podría Circ o HR).

Saludos y gracias

Adrian **Baranchuk** MD FACC FRCPC FCCS

Professor of Medicine (Tenure)

Queen's University

Kingston, Ontario, Canada

Editor-in-Chief, Journal of Electrocardiology

Sugiero la lectura de los papers de Brignole en JACC donde explica los mecanismos del bloqueo AV paroxístico en pacientes con conducción AV preservada y el rol de la Adenosina.

Dear Adrian: First and foremost I would like to state that for me this is pseudo AV block. Now, let's analyze whether the case was AV block: it displays features of a Mobitz II, because with similar PP, the PRs are normal, with no variations, and the P wave is blocked +/- unexpectedly. These are not characteristics of Mobitz I, but Mobitz II. To certify it, it would be optimal to have the existence of periods 3:2 or 4:3. In the AV node block, there is no Mobitz II, although on the other hand, in His-Purkinje both may exist, Mobitz I and II.

Warm regards,

Gerardo Naum MD Buenos Aires Argentina

Spanish; Estimado Adrian! Antes que nada quiero expresar que para mi se trata de un pseudo bloqueo AV. Ahora analicemos si el caso fuese un bloqueo AV: tiene las características de un Mobitz II porque con PP similares los PR son normales, sin variaciones y la onda P se bloquea +/- inesperadamente. Estas no son las características del Mobitz I sino del Mobitz II. Para certificarlo seria optimo tener la existencia de periodos 3:2 o 4:3. En el bloqueo AV nodal no existe el tipo Mobitz II, aunque por otro lado en el His Purkinje pueden existir ambos, el Mobitz I y II.

Con afectuosos saludos,

Gerardo Naum

I agree with Dr. Gerardo Naum, who was one of my teachers during my training in Hospital Ramos Mejía.

Concealed extrasystoles of the junction!! At times they are not concealed, and they manifest as extrasystoles of the junction, with or without aberration in the right branch.

Other times, they manifest as sudden P wave block.

Mario D. Gonzalez

Estoy de acuerdo con el Dr. Gerardo Nau quien fue uno de mis profesores durante mi entrenamiento en el Hospital Ramos Mejía.

Extrasístoles de la unión ocultas!! A veces no son ocultas y se manifiestas como extrasístoles de la unión con o sin aberrancia en la rama derecha.

Otras veces se manifiestan como bloqueo inesperado de una onda P.

Mario D. Gonzalez USA



Dear professors,

After your excelente opinions, I only dare to ask a couple of questions.

- 1) Is the Hisian extrasystole more delayed when the “P” wave is blocked? Is this why it is not recorded?**
- 2) In the strip where the Hisian extrasystole coupling is 530 ms, on the ST segment there is a sinus “P” or retrogradely conducted “P” recorded?**
- 3) Finally, instead of conducting EPS with adenosine, does carotid sinus massage not contribute anything?**

Thank you very much, and I apologize for my ignorance.

Estimados Profesores, después de sus excelentes opiniones, sólo me atrevo a hacer un par de preguntas.

- 1) la Extrasístole hisiana es más tardía cuando se observa la onda "P" bloqueada? por eso no se registra?**
- 2) En la tira donde la ligadura de la extrasístole hisiana es de 530 mseg, sobre el segmento ST se inscribe onda "P" sinusal o es "P" retroconducida?**
- 3) finalmente, en vez de hacer adenosina y EEF, el masaje de SC no aporta nada?**

Muchas gracias! Perdón por la ignorancia.

Juan Carlos Manzardo MD

Mendoza-Argentina

Reply

Dear friend Manzardo, from Mendoza, Argentina, the land of the best Malbec wines!! (I run out quickly of those you sent me as a gift).

Seventy years ago (1947), Langendorf and Mehlman, proposed that premature beats confined to the AV node (i.e., without atrial or ventricular activation) may resemble first and second degree AV block. Other authors, using a similar deductive process, reported probable examples of concealed AV node extrasystoles. However, it was not until the advent of the intracavitary electrogram technique, when the electrical activity of the specialized ventricular conduction was recorded, and validated these hypotheses, corroborating the original idea of Langendorf. Rosen et al[2] recorded their right bundle electrograms in a patient with sudden unexplained periods of second degree AV block, of types I or II (possibly this case?). Intracavitary studies showed that the latter was the result of early depolarization in the His bundle, which led to rare effects in AV conduction, as they are confined to the AV junction. These premature depolarizations seemed to originate above the His bundle bifurcation. Rosen then, coined the term **“pseudo AV block secondary to premature nonpropagated His bundle depolarizations”**, because the underlying arrhythmia was likely caused by an automatic (non dromotropic) mechanism in all cases published of pseudo AV block due to concealed extrasystoles, it is believed they originate in the AV junction. However, in 1969, Friedberg (**Friedberg 1969**) observed a similar electrocardiographic pattern could be produced by extrasystoles arising between the His bundle bifurcation and the ventricular myocardium. One year later, Myerburg et al (**Myerburg 1970**) observed experimentally in dogs, the direct and retrograde conduction pattern of premature impulses in preparations, originating from the bundle branches and their multiple terminal ramifications. They observed that action potential duration in the specialized ventricular conduction system, increases distally from the branches and that the maximum duration area of the action potential occurs near 2 mm, proximal to the end of Purkinje cells in the muscle (Purkinje-muscle junction). Because of the specific functional properties, this area was called peripheral “gate”. When the bundle branch was prematurely stimulated in a coupling interval less than the duration of the peripheral “gate” refractory period, the premature impulses remained confined (concealed) proximally to the “gate”. The premature ectopic impulses that (likely) arose in the posterior fascicle, were incapable of reaching the ventricles by conduction block found in the distal part of the specialized ventricular conduction system (right branch and left branch divisions). Nevertheless, they spread retrogradely in the His bundle (and maybe the AV node), thus preventing the subsequent P wave from activating the ventricles.

Andrés Ricardo Pérez-Riera MDPHD

Resposta

Querido amigo Mendocino Manzardo da terra dos melhores Mabec!!(se me acabaron rápido los que me regalaste)

Faz 70 anos atrás, (1947), Langendorf e Mehlman postularam que batimentos prematuros confinados ao Nó-AV (isto é, sem ativação de átrios ou ventrículos) poderiam simular bloqueio AV de primeiro e segundo grau. Outros autores, usando um processo dedutivo semelhante, relataram prováveis exemplos de extra-sístoles ocultas do Nó AV. No entanto, não foi até o advento da técnica de eletrograma intracavitário quando se registra a atividade elétrica do sistema de condução ventricular especializada que validou-se estes pressupostos corroborando a ideia original de Langendorf. Rosen e col.(2) gravaram os seus eletrogramas do feixe direito em um paciente com períodos abruptos inexplicáveis de bloqueio AV de segundo grau tipo I ou tipo II (posiblemente este caso?). Estudos intracavitários mostraram que este último resultou da ocorrência de despolarizações precoce do feixe de His, que produziram efeitos incomuns na condução AV por estarem confinados à junção AV. Essas despolarizações prematuras pareciam originarse acima da bifurcação do feixe de His. Rosen então cunhou o termo "**pseudo bloqueio AV**" "**Pseudo A-V block secondary to premature nonpropagated His bundle depolarizations**" porque a arritmia subjacente era provavelmente causada por um mecanismo automático(não dromótopo). Em todos os casos publicados de pseudo bloqueio AV devido a extra-sístoles ocultas, acredita-se que se origem na junção AV. No entanto, em 1969, Friedberg (**Friedberg 1969**) observou que um padrão eletrocardiográfico semelhante poderia ser produzido por extrasístoles surgidas entre a bifurcação do feixe de His e o miocárdio ventricular. Um ano depois Myerburg e col (**Myerburg 1970**) observaram experimentalmente em cães os padrões de condução direta e retrógrada de impulsos prematuros em preparações originados nos ramo de feixes e suas múltiplas ramificações terminais. Eles observaram que a duração do potencial de ação no sistema de condução ventricular especializado aumenta desde os ramos distalmente e que a área de duração máxima do potencial de ação ocorre cerca de 2 mm proximal à terminação das células de Purkinje no músculo("união Purkinje-músculo). Devido às suas propriedades funcionais específicas, esta área foi referida como "portão"(gate) periférico. Quando o ramo do feixe foi estimulado prematuramente em um intervalo de acoplamento menor que a duração do período refratário do "portão" periférico, os impulsos prematuros permaneceram confinados (escondidos) proximalmente ao "portão". Os impulsos ectópicos prematuros que surgem (provavelmente) Na divisão posteroinferior foram incapazes de alcançar os ventrículos por causa do bloqueio de condução encontrado na parte distal do sistema de condução ventricular especializado (ramo direito e as divisões do ramo esquerdo). No entanto, eles propagaram-se retrogradamente no feixe de His (e talvez no Nó-AV), impedindo, assim, a onda P subsequente de ativar os ventrículos.

Andrés Ricardo Pérez-Riera

I agree the most likely diagnose is concealed junctional extrasystoles. There is a slight variation in QRS between extrasystoles and sinus beats which is actually common-probably due to preferential segregation of fibers in the His bundle. I don't think a study is necessary unless the patient needs reassurance. The study as you know carries minimal risk. Thanks for sending this most interesting tracing. Please the intracardiacs if you decide to study him.

Professor Melvin Sheinman

Spanish Estoy de acuerdo en que el diagnóstico más probable es extrasístoles ocultas de la unión. Hay una ligera variación en el QRS entre las extrasístoles y los latidos sinusales, que es en realidad común, probablemente por segregación preferencial de fibras en el haz de His. No creo que sea necesario un estudio a menos que el paciente necesite una mayor garantía. El estudio como Ud. sabe implica un riesgo mínimo. Gracias por enviarme este trazado tan interesante, y envíeme los electrogramas intracardíacos si lo estudian.

Melvin Sheinman

Department of Cardiac Electrophysiology, University of California San Francisco, San Francisco, California, USA.

scheinman@medicine.ucsf.edu

Professor of Medicine

Address:

UCSF

Electrophysiology Service

500 Parnassus Avenue

San Francisco, CA 94143-1354

Telephone/FAX/E-mail:

Phone: (415) 476-5706

Fax: (415) 476-6260

email: scheinman@medicine.ucsf.edu



Dear teacher in your opinion Brignole's patients(1) with syncope due to unexplained paroxysmal AV block with 1) normal baseline ECG; 2) absence of structural heart disease; and 3) documentation, Holter monitoring at the time of syncopal relapse, of paroxysmal third-degree AV block with abrupt onset and absence of other rhythm disturbances before or during the block: are these cases the same or related to the presented case? Is it another type of mechanism?

Andrés Ricardo Pérez-Riera

- 1. Brignole M1, Deharo JC, De Roy L, Menozzi C, Blommaert D, Dabiri L, Ruf J, Guieu R. Syncope due to idiopathic paroxysmal atrioventricular block: long-term follow-up of a distinct form of atrioventricular block. J Am Coll Cardiol. 2011 Jul 5;58(2):167-73**

Very interesting study. I have 2 comments. I have seen several patients where at times there is a classic response to vagally induced AV block associated with sinus slowing while at other times the predominant effect is on the AV node and little of any sinus slowing is seen. Of interest in the Brignole article, several patients had classic VV prodromes and some were triggered with tilt testing.

I had one patient who clearly had what was described in this and a review of the literature found an article where the same was reported particularly in young women. I don't remember the citation as it was many years ago but will look. In addition, no genetic testing was done and we certainly see this in those with SCN5A mutations as well as HCN4 mutations. Would love to hear your explanation.

Melvin Sheinman

Spanish

Querido maestro:

Según su opinion, los pacientes de Brignole(1) con síncope por bloqueo AV paroxístico inexplicable con 1) ECG normal basal; 2) ausencia de cardiopatía estructural, y 3) documentación, monitoreo Holter al momento de la recaída sincopal, de bloqueo AV de tercer grado paroxístico con inicio abrupto y ausencia de otros trastornos de ritmo antes o durante el bloqueo: ¿estos casos son lo mismo o se relacionan con el caso presentado? ¿Es otro tipo de mecanismo?

Andrés Ricardo Pérez-Riera

1. Brignole M1, Deharo JC, De Roy L, Menozzi C, Blommaert D, Dabiri L, Ruf J, Guieu R. Syncope due to idiopathic paroxysmal atrioventricular block: long-term follow-up of a distinct form of atrioventricular block. J Am Coll Cardiol. 2011 Jul 5;58(2):167-73

Qué estudio interesante! Tengo 2 comentarios. He visto varios pacientes en los que a veces hay una respuesta clásica a bloqueo AV inducido vagalmente, con retardo sinusal, mientras que en otras ocasiones el efecto predominante está en el nódulo AV y se observa un retardo sinusal menor o nulo. Resulta de interés en el artículo de Brignole, que varios pacientes presentaron prodromos VV clásicos y algunos fueron gatillados por tilt test.

Tuve un paciente que claramente tenía lo que se describió aquí y en una revisión de la literatura encontré un artículo donde se informó lo mismo, especialmente en mujeres jóvenes. No recuerdo la cita ya que fue hace muchos años, pero la voy a buscar. Además no se realizó prueba genética y ciertamente esto lo vemos en pacientes con mutaciones SCN5A así como HCN4. Me encantaría escuchar su explicación.

Melvin Sheinman

Dear colleagues, Brignole's cases correspond to **third degree or complete paroxysmal AV block** (of sudden onset) without the presence of another anterior or concomitant rhythm disorder. It is observed in patients with normal hearts and normal ECGs. Syncope is caused by a long asystole pause, consequence of complete paroxysmal AV block. The diagnostic criteria according to Brignole are:

- I. Long term ECG (Holter) may show complete paroxysmal AV block with one or multiple consecutive pauses, with no prolonged PP intervals, and no prolonged PR intervals, and it is not triggered by premature atrial or ventricular contractions, not caused by heart rate variations.
- II. The patients have a long history of recurrent syncopes with no prodromes (the present case is asymptomatic).
- III. Absence of heart disease and electrocardiographic alterations.
- IV. Absence of progression until the persistent form of complete AV block.
- V. Efficacy of pacemaker therapy.
- VI. Low levels of plasma adenosine related to healthy people with similar ages and gender, and increase in susceptibility to exogenous adenosine.
- VII. The plasma level of adenosine is much lower than in patients carriers of vasovagal syncope and patients with positive tilt test.
- VIII. Most of the patients show high sensibility to rapid injection of 18 to 20 mg of adenosine.
- IX. Adenosine test reasonably reproduces spontaneous AV block. This test is not abolished by atropine and yes by xanthines, e.g. theophylline.
- X. The tilt test could be positive with a lower frequency than patients with vasovagal syncope.
- XI. Carotid sinus massage is virtually always negative. This case was never proven to be third degree block.

The differential diagnosis should be made with two other types of paroxysmal AV blocks: **Paroxysmal intrinsic AV block:** usually occurring in patients with heart disease and/or ECG alterations and intraventricular conduction system alterations with Stokes-Adams seizures. AV block is usually started by atrial or ventricular or His system premature contractions, with increase in HR (tachycardia-dependent AV block) or bradycardia (bradycardia-dependent AV block). The PP cycle decreases during asystole by activation of compensatory reflex. EPS confirms the site of block located below the His bundle. **Paroxysmal vagal AV block:** the vagal mechanism is confirmed by the gradual decrease in sinus rate, PR interval prolongation and 2:1 block. During asystole, the block is replaced by sinus arrest.

Estimados colegas:

Los casos de Brignone corresponden al **bloqueo AV de tercer grado o completo paroxístico** (inicio abrupto) sin la presencia de otro disturbio de ritmo anterior o concomitante. Es observado en pacientes con corazones normales y ECGs normales. El síncope es causado por una larga pausa de asistolia consecuencia de bloqueo AV completo paroxístico. Sus criterios diagnósticos según Brignone son:

- I. El ECG de larga duración (Holter) puede mostrar bloqueo AV completo paroxístico con una o múltiples pausas consecutivas, **sin intervalos PP prolongados, y sin intervalos PR prolongados** y no es gatillado (deflagrado triggered) por extrasístoles auriculares o ventriculares no ocasionadas por variaciones de la frecuencia cardiaca
- II. Los pacientes tienen larga historia de síncope recurrentes sin pródromos (el presente caso del colega es asintomático)
- III. Ausencia de cardiopatía y de alteraciones electrocardiográficas
- IV. Ausencia de progresión hacia la forma persistente de bloqueo AV
- V. Eficacia de la terapia con marcapaso
- VI. Bajos niveles de adenosina plasmática** en relación a personas sanas de edad y sexo semejante y aumento en la susceptibilidad a adenosina exógena
- VII. El nivel plasmático de adenosina es mucho mas bajo que en pacientes portadores de síncope vaso-vagal y pacientes con test de la cama inclinada (till test) positiva
- VIII. La mayoría de los pacientes muestran alta sensibilidad a la inyección rápida de 18 a 20mg de adenosina
- IX. El test de adenosina reproduce razonablemente el bloqueo AV espontáneo. Este test no es abolido por atropina y si por las xantinas ej. teofilina
- X. La prueba de la cama inclinada puede ser positiva con frecuencias mas bajas que los pacientes con síncope vaso-vagal
- XI. El masaje del seno carotideo es casi invariablemente negativo. (en el presente caso nunca se demostró bloqueo de tercer grado).

El diagnóstico diferencial debe realizarse con dos otros tipos de bloqueos AV paroxísticos:

A. El bloqueo AV intrínseco paroxístico: que ocurre usualmente en pacientes con enfermedad cardíaca y/o alteraciones del ECG y alteraciones en el sistema intraventricular de conducción con ataques de Stokes-Adams. El bloqueo AV es iniciado usualmente por una extrasístole auricular, ventricular o del sistema Hisiano con aumento de la FC (bloqueo AV taquicárdico dependiente) o bradicardia (bloqueo AV bradicárdico dependiente). El ciclo PP disminuye durante la asistolia dado por activación de el reflejo compensatorio. El EEF confirma el sitio del bloqueo localizado abajo de haz de His.

B. El bloqueo AV paroxístico vagal: El mecanismo vagal es confirmado por la gradual disminución de la frecuencia sinusal, prolongación del intervalo PR y bloqueo 2:1. Durante la asistolia el bloqueo es remplazado por parada sinusal.

Andrés Ricardo **Pérez-Riera**



References

1. Alboni P, Holz A, Brignole M. Vagally mediated atrioventricular block: pathophysiology and diagnosis. *Heart*. 2013 Jul;99(13):904-8. Brignole M, Guieu R, Tomaino M, Iori M, Ungar A, Bertolone C, Unterhuber M, Bottoni N, Tesi F, Claude Deharo J. Mechanism of syncope without prodromes with normal heart and normal electrocardiogram. *Heart Rhythm*. 2017 Feb;14(2):234-239. 2.
2. Brignole M, Deharo JC, Guieu R. Syncope and Idiopathic (Paroxysmal) AV Block. *Cardiol Clin*. 2015 Aug;33(3):441-7.
3. Brignole M, Deharo JC, De Roy L, Menozzi C, Blommaert D, Dabiri L, Ruf J, Guieu R. Syncope due to idiopathic paroxysmal atrioventricular block: long-term follow-up of a distinct form of atrioventricular block. *J Am Coll Cardiol*. 2011 Jul 5;58(2):167-73.
4. Brignole M, Donateo P, Menozzi C. The diagnostic value of ATP testing in patients with unexplained syncope. *Europace*. 2003 Oct;5(4):425-8.
5. Cannom DS, Gallagher JJ, Goldreyer BN, Damato AN. Concealed bundle of His extrasystoles simulating nonconducted atrial premature beats. *Am Heart J*. 1972 Jun;83(6):777-9.
6. Damato AN, Lau SH, Helfant RH, Stein E, Berkowitz WD, Cohen SI. Study of atrioventricular conduction in man using electrode catheter recordings of His bundle activity. *Circulation*. 1969 Mar;39(3):287-96.
7. Deharo JC, Guieu R, Mechulan A, Peyrouse E, Kipson N, Ruf J, Gerolami V, Devoto G, Marrè V, Brignole M. Syncope without prodromes in patients with normal heart and normal electrocardiogram: a distinct entity. *J Am Coll Cardiol*. 2013 Sep 17;62(12):1075-80. 4.
8. De Azevedo IM, Watanabe Y, Dreifus LS. Forms and features of exit heart block. *Postgrad Med*. 1973 Apr;53(5):71-5.
9. Castellanos A Jr, O'Brien H, Castillo CA, Myerburg RJ, Bessler B. Contribution of His bundle recordings to analysis of abnormal beats with right bundle-branch block--superior axis pattern. *Br Heart J*. 1972 Aug;34(8):795-9.
10. Donateo P, Brignole M, Menozzi C, Bottoni N, Alboni P, Dinelli M, Del Rosso A, Croci F, Oddone D, Solano A, Puggioni E. Mechanism of syncope in patients with positive adenosine triphosphate tests. *J Am Coll Cardiol*. 2003 Jan 1;41(1):93-8.
11. Eugster GS, Godfrey CC, Brammell HL, Pryor R. Pseudo A-V block associated with A-H and H-V conduction defects. *Am Heart J*. 1973 Jun;85(6):789-96.
12. Langendorf R, Mehlman JS. Blocked (nonconducted) A-V nodal premature systoles imitating first and second degree A-V block. *Am Heart J*. 1947 Oct;34(4):500-6.
13. Friedberg HD. Concealed extrasystoles. *Am J Cardiol*. 1969 Aug;24(2):283-6.
14. Langendorf R. Alternation of A-V conduction time. *Am Heart J*. 1958 Feb;55(2):181-91.); (Need RL, Fisch C. Heart block resulting from concealed discharge of the atrioventricular node. *Am J Cardiol*. 1962 Jul;10:138-40.

15. Langendorf, R., and Pick, A. (1966). Concealed conduction in the A-V junction. In *Mechanisms and Therapy of Cardiac Arrhythmias*, p. 395. Ed. by L. S.; Schamroth L
16. Myerburg RJ, Stewart JW, Hoffman BF. Electrophysiological properties of the canine peripheral A-V conducting system. *Circ Res.* 1970 Mar;26(3):361-78.
17. Narula, O. S. (1973). Conduction disorders in the A-V transmission system. In *Cardiac Arrhythmias*, p. 263. Ed. by L. S. Dreifus and W. Likoff. Grune and Stratton, New York. Need, R. L., and Fisch, C. (1962). Heart block resulting from concealed discharge of atrioventricular node. *American Journal of Cardiology*, 10, 138.
18. Need RL, Fisch C. Heart block resulting from concealed discharge of the atrioventricular node. *Am J Cardiol.* 1962 Jul;10:138-40
19. Rosen KM, Rahimtoola SH, Gunnar RM. Pseudo A-V block secondary to premature nonpropagated His bundle depolarizations: documentation by His bundle electrocardiography. *Circulation.* 1970 Sep;42(3):367-73.
20. Solano A, Menozzi C, Maggi R, Donateo P, Bottoni N, Lolli G, Tomasi C, Croci F, Oddone D, Puggioni E, Brignole M. Incidence, diagnostic yield and safety of the implantable loop-recorder to detect the mechanism of syncope in patients with and without structural heart disease. *Eur Heart J.* 2004 Jul;25(13):1116-9.
21. Surawicz B. Concealed interpolated A-V junctional extrasystoles and A-V junctional parasystole. *Am J Cardiol.* 1971 Jun;27(6):703-7., Lindsay AE, Schamroth L. Atrioventricular junctional parasystole with concealed conduction simulating second degree atrioventricular block. *Am J Cardiol.* 1973 Mar;31(3):397-9.