

## Neoformaciones papulares de aspecto traslúcido en la cara

*Papular neoplasms of translucent aspect in the face*

**Emma Escalante-Jibaja,<sup>1</sup> Juliana Carbajal-Vásquez,<sup>2</sup>  
Silvia Gárate-Arias,<sup>2</sup> César Chian-García<sup>3</sup>**

### HISTORIA CLÍNICA

#### Filiación y antecedentes

Mujer de 61 años de edad, natural y procedente de Lima; con antecedente de quiste de ovario derecho, cicatrices queloide por apendicectomía y cesárea. Niega otros antecedentes patológicos personales y familiares.

#### Enfermedad actual

Acude al servicio de Dermatología, por una dermatosis de siete años de evolución localizada en la cara, bilateral, con tendencia a la asimetría y a cambio estacional, aumenta de volumen en el verano y disminuye en el invierno. Niega la presencia de otros síntomas.

#### Examen físico

Numerosas pápulas blandas traslúcidas de 2 a 3 mm, en la región facial, de bordes bien delimitados, móviles, no adheridas a planos profundos, de superficie lisa y piel de aspecto normal en zonas contiguas. (Figura 1).

#### Exámenes auxiliares

Hemograma, perfil hepático, perfil lipídico, glucosa, urea y creatinina con valores normales. Se le realizó una biopsia en sacabocado, para estudio histopatológico (Figura 2). En la histología se muestra una cavidad quística unilocular que contiene líquido claro, envuelto en dos capas de células epiteliales cúbicas aplanadas.

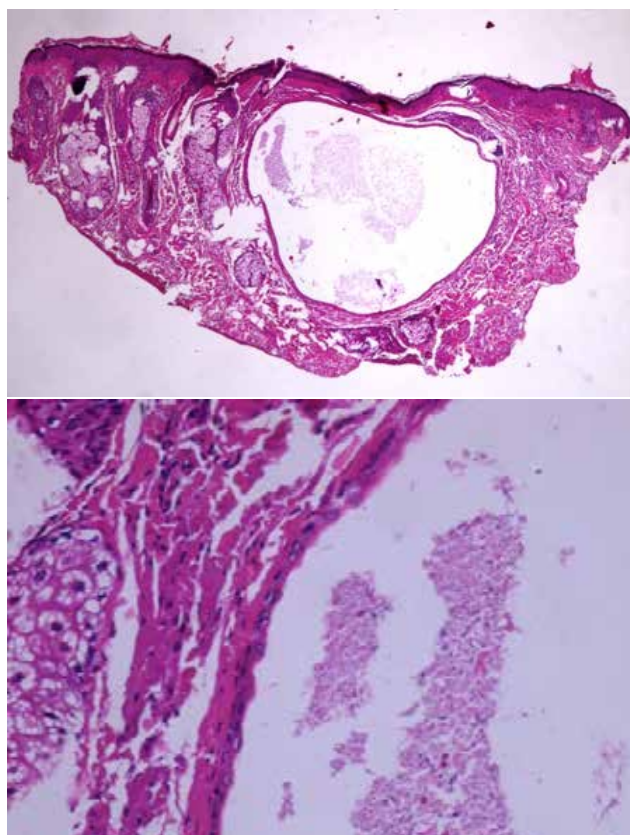
#### Evolución

Son de evolución crónica con variabilidad estacional.

1. Médico dermatóloga, Hospital Central Fuerza Aérea del Perú (HCFAP).
2. Residente de dermatología, HCFAP.
3. Médico asistente del departamento de Anatomía Patológica del Hospital Nacional Arzobispo Loayza.

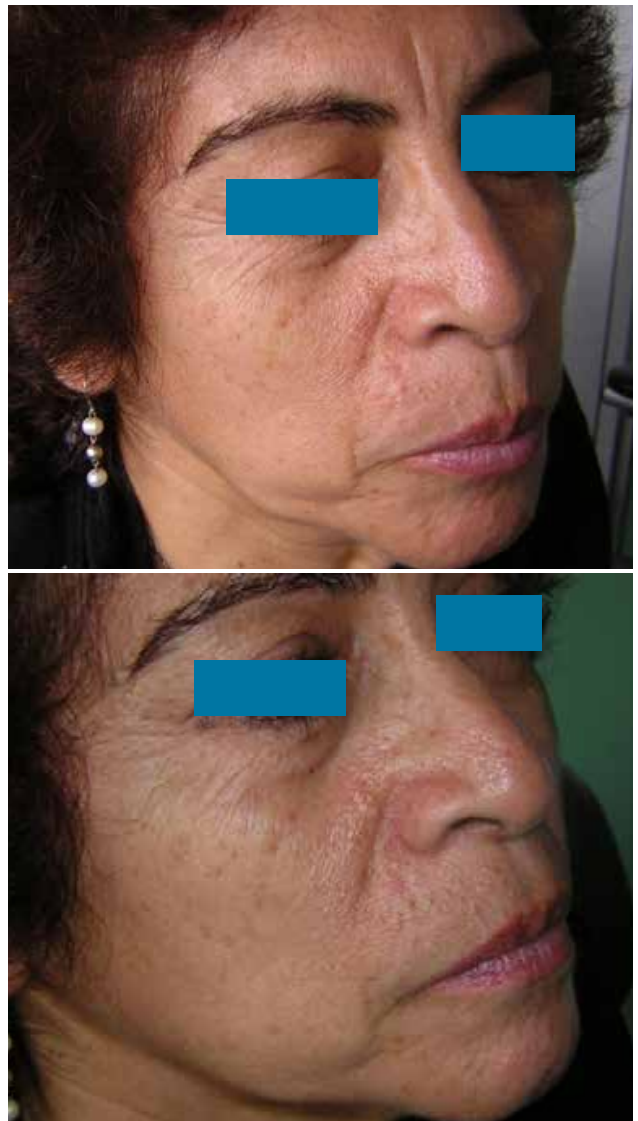

Figura 1. A) Numerosas lesiones hemisféricas predominantemente periorificial. B) Múltiples neoformaciones hemisféricas de 2 a 3 mm, algunas de aspecto traslúcido y brillante.



**Figura 3.** Histología. A) Cavity quística en la dermis, que contiene una secreción tenuemente basofílica. Hematoxilina-eosina; 10X. B) Pared del quiste contiene dos capas de células, la más superficial compuesta por células cuboidales de citoplasma eosinofílico y la capa basal, por células aplanadas. Hematoxilina-eosina; 40x.

## DISCUSIÓN CLÍNICA

Ante la presencia de lesiones múltiples en la región facial que son exacerbados por el calor, se puede plantear los siguientes diagnósticos clínicos presuntivos.

### Tumores de la glándula sudorípara

Son lesiones que se caracterizan por tener un amplio espectro histológico, pueden ser de origen apocrino, ecino y mixto. No existe hasta la fecha una clasificación universal para estas lesiones, pues los criterios con que se han clasificado, difieren entre autores. Algunos de estos criterios son el tipo celular, el tipo de secreción y marcadores inmunohistoquímicos.

En la clasificación del año 2007, algunos tumores de las glándulas sudoríparas ecinas han sido reclasificados al identificarse que producen una secreción 'decapitada' o porque se asocian a tumores de la unidad pilosebácea, el cual comparte origen embriológico con la glándula apocrina. Este es el caso de los espiradenomas que anteriormente

**Tabla 1.** Tumores de la glándula sudorípara

Apocrina
▲ Quistes hamartomas
- Nevus apocrino
- Hidrocistoma apocrino,
- Siringocistadenoma papilífero
▲ Benignos
- Hidradenoma papilífero
- Adenoma tubular
- Mioepitelioma
- Poroma
- Espiradenoma
▲ Ecrina
- Hamartomas
- Benignos
- Poroma
- De ducto dérmico
- Hidrocistoma
- Siringoma
- Hidroacantoma simple
- Siringoacantoma
- Tumor de Mascaró
▲ No clasificados
- Hidradenoma apocrino
- Siringoma condroide
- Cilindroma
- Adenoma papilar ecino

se consideraban puramente ecinos; al asociarse a tricoepiteliomas en el síndrome de Brooke-Spiegler se convierten en apocrinos. Los hidrocistomas y los poromas pueden ser clasificados como ecinos o apocrinos, pues pueden tener diferentes orígenes.<sup>1</sup> Actualmente, no hay una clasificación universalmente aceptada pues los criterios de clasificación son diferentes entre los autores.<sup>1</sup> Tabla 1.

Algunos tumores de las glándulas sudoríparas son parte de síndromes, o se asocian con enfermedades sistémicas y diagnosticarlos debe dirigir a estudiar al paciente. Tabla 2.

**Tabla 2.** Tumores y su asociación a síndromes o enfermedades sistémicas

▲ Hidrocistomas	Síndrome Goltz-Gorlin Síndrome de Schopf-Schulz-Passarge Enfermedad de Graves
▲ Siringomas	Síndrome de Down Diabetes mellitus
▲ Poroma múltiple	Displasia ectodérmica hidrótica
▲ Siringofibroadenoma écrino	Diabetes y síndrome de Clouston I

## Siringomas

Adenomas benignos de los conductos ecrinos. Se muestran normalmente como pequeñas pápulas de consistencia dura del color de la piel o amarillas, de 1 a 4 mm, de distribución simétrica, múltiples sobre los párpados inferiores y las mejillas; más frecuentes en la mujer.<sup>2,3</sup> Otras variantes incluyen lesiones solitarias, una forma en placas, lesiones tipo miliar, tumores limitados a la vulva, pene o cuero cabelludo y distribuciones acral, lineales o en traje de baño. También hay formas a modo de erupción y formas diseminadas, algunas de ellas pueden ser familiares. La variante de células claras de siringoma se ha asociado con diabetes *mellitus* en muchas ocasiones. Los siringomas parecen ser más frecuentes en pacientes con síndrome de Down.<sup>1,3,4</sup> Esta patología debe ser considerada en el diagnóstico diferencial.

## Hidradenoma

Existe una considerable confusión en la bibliografía sobre la denominación más adecuada para este tumor de origen en los ductos ecrinos. Se ha descrito como hidradenoma sólido-quístico, acrospiroma ecrino, hidradenoma de células claras, adenoma de las glándulas sudoríparas ecrinas y mioepitelioma de células claras.<sup>3,4</sup> Generalmente, se presenta como un nódulo solitario, sólido o parcialmente quístico, con una discreta predominancia en mujeres de edad media, pero sin predilección en la localización. Suele medir entre 1 y 2 cm de diámetro, pero se han descrito variantes mayores de 6 cm o más. En ocasiones, tienen una secreción de líquido seroso. Las recidivas locales no son raras, particularmente si la lesión se ha resecado de forma inadecuada. La transformación maligna o las variantes malignas de inicio son poco frecuentes.<sup>4</sup> Este diagnóstico se puede alejar de esta paciente por las características clínicas de las lesiones.

## Hidrocistoma apocrino

Quistes de retención de las glándulas apocrinas y que clínicamente simulan tumores. Son dilataciones quísticas de las glándulas apocrinas, muchas probablemente en relación a oclusiones glandulares. Las lesiones habitualmente son solitarias, hemisféricas, de superficie lisa, de aspecto quístico, translúcidas y, a menudo, de color grisáceo o incluso negro. Habitualmente son lesiones pequeñas, menores de 1 cm, pero ocasionalmente pueden ser mayores. La localización más frecuente es la cara, particularmente en el canto externo del ojo. Son asintomáticas. Hay una variante de lesiones múltiples en forma de pequeñas pápulas translúcidas, asintomáticas, que se localizan en la cara.<sup>1,5,6</sup> La variante múltiple puede ser una posibilidad diagnóstica en el paciente de este estudio. Clínicamente, son difíciles de distinguir de los hidrocistomas apocrinos múltiples.

## Hidrocistoma ecrino

Los hidrocistomas ecrinos pueden ubicarse en la cara, el tronco o la fosa poplítea, con una fuerte predilección por la zona periorbitaria. Existen casos bien documentados con lesiones múltiples de hasta 200 o más.<sup>7</sup> Hay una ligera preponderancia en mujeres adultas. Clínicamente las lesiones son pápulas quísticas, por lo general, translúcidas, en forma de cúpula, pueden ser de color azul claro.<sup>8</sup> El desarrollo de un carcinoma de células escamosas en un hidrocistoma ecrino es una complicación muy rara.<sup>1,4,9</sup> Se describe un caso de lesiones múltiples en un paciente con sarcoidosis<sup>10</sup> y de lesiones gigantes en cuero cabelludo,<sup>11</sup> de 8 x 4 cm, y en párpado, de 2 cm.<sup>12</sup>

Los hidrocistomas se presentan típicamente en la cara como pápulas menores de 1 cm, translúcidas, de una gama de color entre el tono de la piel y el azulado.<sup>8</sup> También pueden encontrarse en otras zonas como la cabeza, cuello, parte superior del tronco y las áreas genitoperineales, especialmente en la variante apocrina.<sup>3</sup>

El diagnóstico diferencial basado en un examen clínico incluye quistes de inclusión epitelial, hemangiomas, linfangioma, molusco contagioso, y lesiones no benignas como un carcinoma basocelular atípico.<sup>12</sup>

## Hamartoma del músculo liso que simula hidrocistoma ecrino

Estas lesiones pueden simular hidrocistomas ecrinos múltiples. Son hamartomas del músculo liso benignos caracterizados por una proliferación de haces de músculo liso en la dermis. Casi todos los casos son congénitos, pero también pueden existir casos adquiridos. Clínicamente se caracterizan por la aparición progresiva de múltiples lesiones papulares translúcidas, de color de piel, agrupadas en la cara; las lesiones aumentan de tamaño en el verano y con el ejercicio y mejoran durante el invierno y pueden simular hidrocistomas ecrinos múltiples. El estudio histológico aclara el diagnóstico clínico.

Las lesiones que presenta la paciente del estudio pueden corresponder a hidrocistomas ecrinos múltiples.

## DISCUSIÓN HISTOPATOLÓGICA

Desde el punto de vista histopatológico se pueden plantar las siguientes posibilidades diagnósticas en este paciente.

### Siringomas

Los siringomas histológicamente son tumores limitados a la parte superior de la dermis, compuestos por múltiples nidos o túbulos más o menos uniforme que muestran diferenciación ductal, generalmente, delimitados por

dos capas de epitelio cuboidal. Algunas veces los ductus presentan una cola en forma de coma, esto les da el aspecto de 'renacuajos', que recuerda a los que se observan en los tricoepiteliomas desmoplásicos. Pueden existir nidos sólidos e hileras de células que algunas veces tienen una apariencia basaloide. Algunos ductus están dilatados y contienen material eosinófilo. Por lo general, existe un estroma fibroso denso.<sup>4</sup>

Este diagnóstico no corresponde al paciente presentado, ya que la histología del paciente muestra una cavidad quística unilocular que contiene líquido claro, envuelto en dos capas de células epiteliales cúbicas aplanadas.

### Hidradenomas

Son generalmente tumores multilobulados circunscritos no encapsulados, centrados en la dermis, pero que algunas veces se extienden hacia el tejido celular subcutáneo. Existen conexiones epidérmicas en más de un cuarto de los casos, y este componente superficial puede recordar a un poroma ecrico.

Los hidradenomas pueden ser sólidos o quísticos en diferente proporción. Algunas veces existen espacios quísticos grandes y pueden contener sialomucina unida a la superficie de las células que los delimitan. Las células tumorales cuidadosamente ordenadas, que pueden ser redondas, fusiformes o poligonales, tienen una arquitectura citoplasmática bifásica, unas con citoplasma claro y otras con citoplasma eosinófilo.<sup>4</sup> No hay figuras mitóticas ni pleomorfismo citológico; en caso contrario, esto es un indicador de que el tumor tiene una conducta más agresiva, con riesgo de recurrencia y un probable potencial maligno.<sup>3</sup>

Histológicamente, no corresponde al caso de este paciente.

### Hidrocistomas apocrininos

La histología muestra quistes dérmicos uniloculares o multiloculares revestidos por una o varias capas de células epiteliales con protrusiones bulbosas y secreción por decapitación luminal.<sup>13</sup> Típicamente tiene un forro epitelial de dos capas. La capa celular luminal está compuesta de células columnares con citoplasma eosinófilo que muestra secreción por decapitación. La capa celular externa está formada por células mioepiteliales (positivas a la proteína S-100). En el lumen se ven proyecciones papilares. En ocasiones se aprecia una proliferación epitelial suficiente para que le valga la denominación de cistadenoma papilar apocrino.<sup>13</sup>

Histológicamente, no corresponde al caso clínico que se presenta.

### Hidrocistoma ecrico

Los rasgos histológicos del hidrocistoma ecrico son los de un quistes dérmico unilocular que contienen líquido claro y se sitúan en la dermis, a menudo muy cerca de las glándulas ecricas. La pared está compuesta de dos capas de epitelio cuboidal o aplanadas con citoplasma eosinófilo. A veces la luz contiene pequeñas cantidades de secreciones eosinófilas pálidas. No existen pruebas de secreción por decapitación.<sup>4,9,13</sup>

Microscopia electrónica. Existen dos capas de células con una membrana basal periférica y numerosas microvellosidades en el borde luminal. Estos hallazgos son parecidos a los de un conducto ecrico.<sup>4,12</sup> Puede verse una conexión con un ducto sudoríparo proximal. Patogénicamente, el hidrocistoma ecrico es, tal vez, una forma de quiste de retención.<sup>4</sup>

Los hidrocistomas apocrininos expresan el antígeno de la globulina de la leche humana, mientras que los hidrocistomas ecricos 'verdaderos', no. Los hidrocistomas que al microscopio de luz parecen ecricos, incluyen un subgrupo de lesiones que inmunohistoquímicamente se marcan como hidrocistomas apocrininos, a pesar de su pared aplanada.<sup>13</sup>

Hay un interesante caso reportado de esteatocistoma múltiple localizado sobre la nariz de un niño. Pero la diferenciación con el hidrocistoma ecrico no fue difícil porque el esteatocistoma usualmente tiene una coloración amarillenta y su histopatología se caracteriza por una pared quística arrugada que consiste de epitelio escamoso, lóbulos sebáceos aplanados dentro o cerca a la pared y una reacción positiva del revestimiento celular para PAS. Clínicamente, otras lesiones quísticas como el quiste epidérmico de inclusión, comedones y quistes mucosos pueden ser considerados en el diagnóstico diferencial, pero estas lesiones difieren del hidrocistoma ecrico histopatológicamente.<sup>9</sup>

En este caso clínico, de todos los procesos mencionados, solo el hidrocistoma ecrico se presta a discusión diagnóstica.

### DIAGNÓSTICO

Con la evidencia clínica, el estudio histopatológico y los diagnósticos diferenciales planteados se realiza la correlación clinicopatológica, y se establece el diagnóstico definitivo de hidrocistomas ecricos múltiples.

Se ofreció la posibilidad de electrodesecación de las lesiones, sin embargo, debido a que estas son asintomáticas y por el temor a desarrollar cicatriz, la paciente eligió no realizarse ningún tratamiento. Debido a esto, se sugirió hidróxido de aluminio tópico al 20 %, cuando cursara con aumento del tamaño de las lesiones acompañado de hiperhidrosis, cuando se exponga a climas cálidos.<sup>15</sup>



## COMENTARIO

Los hidrocistomas ecinos se observan con más frecuencia en mujeres de 20 a 70 años de edad y pueden presentarse como quistes múltiples (tipo Robinson) o simples (tipo Smith). La presentación múltiple fue descrita por Andrew Ross Robinson, en 1893, las describió como neoformaciones de aspecto quístico en la cara de mujeres que trabajaban en lugares húmedos y cálidos.<sup>11,15</sup> Smith y Chernosky describieron a un grupo de pacientes cuyas lesiones fueron solitarias. Las lesiones individuales del tipo múltiple son similares a las lesiones solitarias del tipo Smith, excepto son más pequeñas.<sup>9</sup> El tipo Robinson (hidrocistoma múltiple) es relativamente común y el tipo Smith (hidrocistoma solitario), raro.<sup>11</sup>

Esta patología se presenta con mayor frecuencia en la población japonesa. Se localizan frecuentemente en nariz en regiones periorbitarias y malares; menos comunes en el labio superior. Se distinguen por ser numerosas y de aspecto quístico translúcido, miden alrededor de 4 mm, aunque se han descrito lesiones mayores de 10 mm. Son de evolución crónica con variabilidad estacional, aumentan de volumen en verano y disminuyen en invierno, esto probablemente relacionado a la producción de sudor. Las lesiones se originan a partir de una dilatación o un bloqueo del conducto excretor ecino, debido a la retención de sudor en su interior.

Histológicamente, los hidrocistomas ecinos son quistes uniloculares adyacentes a conductos ecinos, y su pared se conforma por una capa doble de células cuboidales. A diferencia de los hidrocistomas apocriños, no presentan secreción por decapitación de células mioepiteliales.<sup>15</sup>

La forma de presentación tipo Robinson se ha asociado a enfermedad de Graves, de Parkinson e hiperhidrosis idiopática facial. En la actualidad no existe algún tratamiento efectivo, pues a diferencia del tipo solitario, donde la extirpación quirúrgica de la lesión es la opción más viable,<sup>9</sup> la variedad múltiple representa un mayor reto terapéutico, debido a la cantidad de lesiones y a su localización de predominio facial, que obliga a la búsqueda de tratamientos que brinden resultados estéticos adecuados. Entre los tratamientos conservadores se recomiendan medidas generales para evitar la sudoración (evitar ambientes calientes y húmedos), escopolamina tópica, atropina en ungüento o en solución acuosa al 1% y el hidróxido de aluminio al 20%. Recientemente, se ha empleado la toxina botulínica tipo A.<sup>15-17</sup> ácido tricloroacético y ablación química con resultados variables.<sup>9</sup> Garnacho y col. han comunicado buenos resultados con el empleo de glicopirrolato tópico,<sup>18</sup> con desaparición clínica de las lesiones a la semana de iniciado el tratamiento.<sup>15</sup>

Entre las opciones quirúrgicas se encuentra el empleo de láser,<sup>19</sup> drenaje de lesiones, microdermoabrasión y electrodesecación, todos ellos con resultados variables.<sup>9,15</sup>

## CONCLUSIÓN

Es importante hacer biopsias de las lesiones faciales, debido a las múltiples posibilidades diagnósticas.

El hidrocistoma ecino debe ser considerado en el diagnóstico diferencial de tumores anexiales, cuyas lesiones pueden causar morbilidad funcional y cosmética, a pesar de su origen histológicamente benigno.

## REFERENCIAS BIBLIOGRÁFICAS

- Villafañe M J, Moreno LH. Tumores benignos de glándula sudorípara. -piel-l.org/.../articulo-Tumores-benignos-de-glandula-sudoripara.docx
- Wolff K, Johnson RA. Siringoma. En: Fitzpatrick Atlas en color y synopsis de Dermatología Clínica. 6.ª Ed. Buenos Aires: Panamericana; 2010. p. 220.
- Brenn T, Santa Cruz D, McKee PH. Tumores de las glándulas sudoríparas. En: Dermatología práctica ibero-latinoamericana. Torres-Lozada V, Camacho F M, Mihn M, Sober A, Sánchez-Carpintero I. Cali: Imprelibros SA.; 2005:1396-1407.
- Weedon D, Strutton G. Hidrocistoma ecino. En: Weedon. Piel Patología. Madrid: Marban Libros; 2002. p. 431,735,742
- Alessi E, Gianotti R, Coggi A. Multiple apocrine hidrocistomas of the eyelids Br J Dermatol. 1997;137:642-645.
- Lee MR, Ryman W. Multiple eccrine hidrocistomas. Australas J Dermatol. 2004;45:178-180.
- Woo DK, Shwayder T. Multiple pigmented eccrine hidrocistomas within scars in a patient with recessive dystrophic epidermolysis bullosa J Am Acad Dermatol. 2013;69(5):e245-246.
- Nam J-H, Lee G-Y, Kim W-S, Kim K-J. Eccrine hidrocistoma in a child: an atypical presentation. Ann Dermatol. 2010;22(1): 69-72.
- Singh V, Dhawan M, Narang T, Kaur R. Multiple eccrine hidrocistomas in a patient of sarcoidosis. Indian J Dermatol. 2012;57(6):504.
- Matsushita S, Higashi Y, Uchimiya H, Ohtani K, Kanekura T. Letter to the editor. Case of giant eccrine hidrocistoma of the scalp. J Dermatol. 2007;34:586-587.
- Sheth HG, Raina J. Giant eccrine hidrocistoma presenting with unilateral ptosis and epiphora. Int Ophthalmol. 2008;28:429-431.
- Seabury Stone M. Quistes. En: Dermatología. Bologna JL, Jorizzo JL, Rapini RP, Horn TD, et al. (editores). Madrid: Elsevier; 2004. p. 1721-1732.
- Coutté-Mayora M, Cruz-Bencomo DJ, De Peña-Ortiz J, Ramos-Garibay A. Hidrocistomas ecinos: comunicación de tres casos y breve revisión del tema. Rev Cent Dermatol Pascua. 1999;8(1).
- Salomón M, Bravo F, Del Solar M. Hidrocistomas ecinos: un problema dermatológico durante el fenómeno del Niño. Folia Dermatol Per. 2001;12(3).
- Garibay AR, Lizárraga-García C, Valente-Duarte de Sousa IC, Chávez-Bernal J M. Hidrocistomas ecinos múltiples de localización atípica. Rev Cent Dermatol Pascua. 2011;20:1.
- Ibarra-Ramírez PP, Preciado-Cervantes SL, Niebla-Maldonado LA, Velasco-Manzo E, Guevara-Gutiérrez E. Hidrocistomas ecinos múltiples tratados con toxina botulínica tipo A (botulinum toxin A). Comunicación de un caso. Dermatología Rev Mex. 2009;53(6):295-8.
- Correia O, Duarte AF, Barros AM, De Rocha N. Multiple eccrine hidrocistomas – from diagnosis to treatment: the role of dermatoscopy and botulinum toxin. Dermatology. 2009;219:77-79.
- Smith DR, Mathias CGT, Mutasim DF. Multiple eccrine hidrocistomas treated with glycopyrrrolate. J Am Acad Dermatol. 2008;59:S122-123.
- Choi JE, Ko NY, Son SW. Lack of effect of the pulsed-dye laser in the treatment of multiple eccrine hidrocistomas: a report of two cases. Dermatol Surg. 2007;33:1513-1515.

Correspondencia: Dra. Emma Escalante-Jibaja  
emesji@hotmail.com

Fecha de recepción: 12 de junio de 2014

Fecha de aceptación: 22 de julio de 2014