

Rehabilitación de dientes anteriores deciduos supernumerarios y fusionados. Reporte de caso

Rehabilitation of deciduous anterior supernumerary and fused teeth. Case report

*María José, Calle Sánchez*¹
*Blanca, Montenegro Gutiérrez*²

Resumen

Los dientes supernumerarios son definidos como cualquier diente adicional a la serie normal, son poco frecuentes en la dentición decidua; sin embargo, son considerados como una de las anomalías más significantes, más aún si se encuentran fusionados. La fusión dental es una anomalía que consiste en la unión de uno o más gérmenes dentarios adyacentes. La unión se da por medio del esmalte y la dentina dando como resultado un diente único. Se reporta el caso de una niña de 5 años de edad que acude a la Clínica de Odontopediatría de la Universidad Científica del Sur con problemas de autoestima y bullying de sus pares a causa de su pobre condición y apariencia dental. Al examen clínico extra oral se observa que la niña muestra sonrisa de labio cerrado. Al examen clínico intra oral se observan múltiples caries y en la zona anterosuperior lesiones de caries activas con compromiso pulpar y zonas de lesiones detenidas de color oscuro y un diente supernumerario fusionado a pieza 51. Se realiza el tratamiento de pulpectomías en pieza 51 y supernumerario fusionado en una sesión y se procede a la rehabilitación estética mejorando la autoestima de la paciente después del tratamiento.

Se realiza como objetivo primordial el tratamiento del sector anterosuperior motivo de consulta principal con tratamientos de pulpectomías en pieza 51 y supernumerario fusionado en una sesión y se procede a la rehabilitación estética mejorando la autoestima de la paciente después del tratamiento

Palabras Clave: diente supernumerario, fusión dental, diente deciduo, niño

¹ CD. Residente de la Especialidad de Odontopediatría de la Universidad Científica del Sur, Lima, Perú.

² CD. Residente de la Especialidad de Odontopediatría de la Universidad Científica del Sur, Lima, Perú.

Abstract

Supernumerary teeth are defined as any additional tooth to the normal series. They are rare in deciduous dentition; however, they are considered one of the most significant anomalies, even more if they are fused. Dental fusion is an anomaly caused by the union of one or more adjacent tooth germs. Joint occurs through the enamel and dentin resulting in a single tooth. We report the case of a five years old girl who arrived to the Pediatric Dentistry Clinic of Universidad Científica del Sur with self-esteem problems and bullying among friends because of her poor condition and dental appearance. Extra-oral clinical examination showed that the girl presented smile closed lip. By the other side, the intraoral clinical examination pointed out multiple cavities, inactive carious lesions at anterior upper teeth with evident pulpar lesion and areas of inactive lesions of dark color and a supernumerary tooth fused with 51 tooth. Pulpectomies in 51 tooth and supernumerary fused were done. Then, the aesthetic rehabilitation was completed improving the patient's self-esteem.

Keywords: supernumerary teeth, dental fusión, deciduos teeth, children

Introducción

Las anomalías dentales son malformaciones congénitas de los tejidos dentarios, pudiendo ser de forma, tamaño, número y posición¹. Involucran la pérdida de la normalidad biológica, anatómica, funcional y estética de las estructuras dentarias y sus tejidos de sostén, lo cual puede llegar a afectar la función armónica del sistema estomatognático, con consecuencias como la mala relación intermaxilar, el apiñamiento, diferentes malformaciones dentarias e incluso patologías como la caries dental y la enfermedad periodontal.²

Los dientes supernumerarios son considerados dentro del grupo de anomalías de número y se definen como un exceso en el número normal de dientes tanto en la dentición temporaria como en la permanente³ con una prevalencia de 0,3-0,8% y de 0,8-3,8%, respectivamente.⁴

Por otro lado, la fusión dentaria es una anomalía de forma originada por la unión de dos o más gérmenes dentarios distintos a través del esmalte y la dentina. La pulpa y los conductos radiculares pueden estar unidos o separados dependiendo de la etapa en que ocurrió la fusión.^{5,6}

En casos de fusión entre un diente supernumerario y un diente normal, se puede pensar en una reducción del espacio para el desarrollo de ambos gérmenes ya que el diente supernumerario se desarrolla en un espacio limitado para el germen del diente normal, lo que ocasionaría la fusión de ambos.⁷

En pacientes que presenten esta condición dentaria se recomienda el monitoreo⁷ y la realización de un tratamiento preventivo temprano, ya que una pieza dentaria en estas condiciones presenta mayor riesgo de caries, lo cual podría incrementar incluso más el problema esté-

tico que suele presentar.⁸ Una desviación en la estética dentofacial normal puede afectar el estado psicosocial de la persona, haciéndola más susceptible a ser víctima de burlas. Estudios recientes han demostrado asociación entre el bullying y la apariencia dental.⁹ Este acoso escolar se puede dar, entre otras causas, como consecuencia del estado de salud bucal en niños o adolescentes, y es que las características dentales contribuyen a los apodos, al acoso y las burlas entre escolares^{10,11}.

Al-Bitar et al.¹² sostienen, que la prevalencia de las burlas relacionadas con la apariencia dental es de 15% aproximadamente. Además, los comentarios con relación al estado dental serían más hirientes que los relacionados con otras características físicas tales como la altura o el peso¹². No solo el presentar defectos de alineamiento puede ser causa de bullying; sino también la presencia de múltiples lesiones cariosas, que involucra la apariencia física de una persona.

Reporte de Caso

Paciente de sexo femenino de 5 años de edad, en ABEG, acude a la Clínica de Odontopediatría de la Universidad Científica del Sur acompañada de su tía, quien se encuentra tramitando su custodia, con motivo de consulta "la fastidian en mucho en su colegio por sus dientes negros y quisiera que la curen".

Se realiza la anamnesis en la cual la tía de la menor indica que es ella quien la lleva a consulta porque su madre presenta trastornos psiquiátricos. No refiere antecedentes médicos ni odontológicos de la menor y señala que nunca le cepillaban los dientes.

Al examen clínico extra oral se observa una niña de conducta no colaboradora, de apariencia triste, introvertida, temerosa y con dificultad para sonreír (*Figura1*). A la palpación se evidencia presencia de ganglio móvil indoloro de aproximadamente 0,5 mm en el lado izquierdo.

Al examen clínico intraoral se observa dentición decidua, amígdalas hipertróficas grado I, mala higiene bucal, inflamación en la encía marginal y papilar, presencia de supernumerario fusionado con pieza 51 y múltiples lesiones de caries dental y halitosis.

Se solicita set fotográfico y análisis radiográfico para el diagnóstico definitivo. En la radiografía periapical anterior se evidencia en pieza 51 IRL (MD) a nivel de dentina compatible con lesión de caries dental R4 con probable compromiso pulpar e IRL en diente supernumerario (MD) a nivel de dentina compatible con lesión de caries dental R4 con probable compromiso pulpar (*Figura2*).

Luego de la evaluación clínica y los exámenes auxiliares necesarios se llega al diagnóstico definitivo de fusión dental de pieza 51 y supernumerario con necrosis pulpar.

Objetivos de tratamiento

- Eliminar lesión de caries dental en pieza 51 y supernumerario.
- Devolver la función y estética.
- Prevenir futuras lesiones de caries dental.
- Mejorar la conducta y autoestima del paciente.

Plan de tratamiento prioritario (inicial)

Por la conducta no colaboradora y prioridad de motivo de consulta se decide realizar los siguientes tratamientos bajo sedación con óxido nitroso.

- Pulpectomía en piezas 51 y supernumerario.
- Espigos de resina en piezas 51 y supernumerario.
- Corona de resina a mano alzada en piezas 51 y supernumerario fusionado.

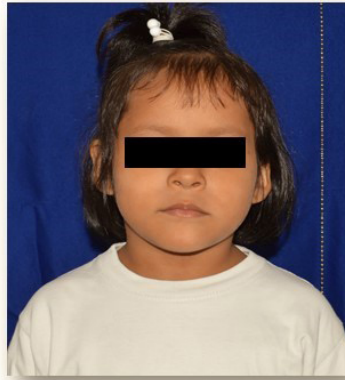

Fig 1. Paciente de sexo femenino de 5 años de edad de edad

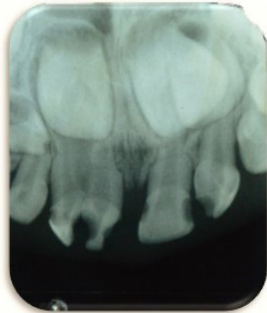

Fig 2. Radiografía periapical pieza 51 y supernumerario

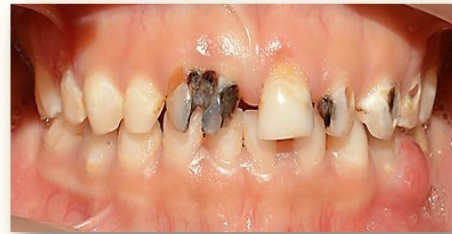

Fig 3. Fotografía intraoral frontal

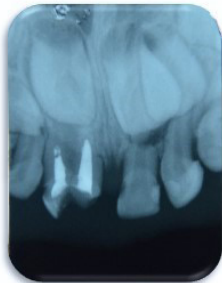


Fig 5. Radiografía periapical con tratamiento de conductos en pieza 51 y supernumerario.

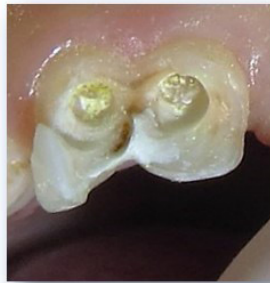

Fig 6. Desobturación de piezas 51 y supernumerario.

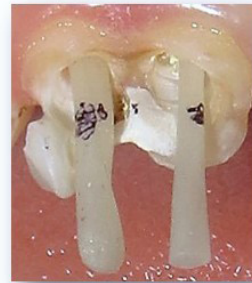

Fig 7. Medición de espigos de resina de las piezas 51 y supernumerario.

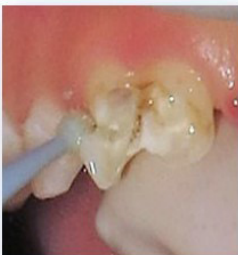

Fig 8. Aplicación de adhesivo en piezas 51 y supernumerario.

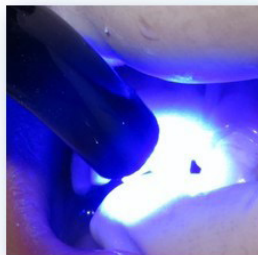


Fig 8. Fotopolimerizado de adhesivo

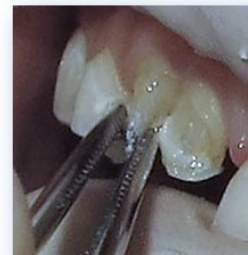

Fig 9. Colocación de espigos de resina en piezas 51 y supernumerario.

Evolución del caso

Habiéndose realizado el diagnóstico previo de necrosis pulpar por caries se procede a realizar la pulpectomía en la pieza 51 y supernumerario, bajo sedación con óxido nitroso. Terminado el tratamiento de terapia pulpar se inicia la reconstrucción utilizando espigos confeccionados con resina. Para su elaboración, se desobturaron los conductos previamente y luego, se coloca la resina fluida con los espigos. Se continuó con la colocación de resina en las piezas 51 y supernumerario fusionado. El pulido de la corona se realizó en dos citas con cauchos de resina, pasta de pulido y discos soflex.

Resultados

- Se eliminaron lesiones de caries dental.
- Se eliminó el inicio del proceso periapical.
- Se recuperó la función y estética.
- Se evidenció cambio de conducta en la paciente.
- Se evidenció el aumento de autoestima y capacidad de socializar en la paciente.

Discusión

La odontogénesis, que es un proceso extraordinariamente complejo, está expuesta a determinados factores que pueden alterar su normal evolución. Cuando existen dientes adicionales a la fórmula dental normal, hablamos de dientes supernumerarios, hiperodoncia o hipergenesia¹³

Existen numerosos reportes sobre la prevalencia de dientes supernumerarios que varían de acuerdo con el tipo de población estudiada. Dobles et al (2015) encontró que los dientes supernumerarios fueron ligeramente más frecuentes en los hombres que en las mujeres en una proporción de 1,4:1. Además, encontraron más

afectadas a las mujeres en una proporción: 1,3:1,5.^{14,15}

Los dientes supernumerarios (DS) se pueden presentar tanto en la maxila como en la mandíbula; sin embargo, son más frecuentes en la maxila, representando el 67 a 96%. El tipo de dientes supernumerarios más común es el mesiodens, pudiendo representar un 83% de los casos. Los paramolares y los caninos son los que se presentan con porcentajes más bajos.¹⁶

El manejo de los dientes supernumerarios depende de la posición, zona donde se encuentren los dientes adyacentes, por tal razón es esencial contar e identificar los dientes presentes en forma clínica como radiográfica antes de realizar el diagnóstico definitivo y plan de tratamiento.¹⁷

El tratamiento depende del tipo y posición de los dientes supernumerarios, así como su relación con los dientes adyacentes. La remoción inmediata de los Dientes supernumerarios es indicada si la erupción del diente adyacente fue dificultada o inhibida, si hubo desplazamiento del diente adyacente, si el diente supernumerario interfiere con el tratamiento de ortodoncia, si hay patología asociada o si ocurrió la erupción espontánea de los dientes supernumerarios, teniendo el paciente problema estético y la dificultad en el mantenimiento de la higiene oral.¹⁸

Cuando se encuentran con otras anomalías dentales como la fusión en la dentición primaria es esencial evaluar el desarrollo de la dentición permanente. El tratamiento de los dientes fusionados puede ser complejo y diversos protocolos de tratamiento pueden ser realizados, incluyendo, tratamiento endodóncico, quirúrgico e intervenciones periodontales.^{8,19}

En el presente caso, la presencia del diente supernumerario fusionado a la pieza 51 no era causante de apiña-

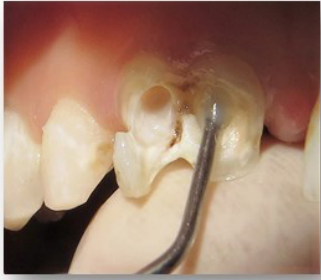

Fig 10. Aplicación de resina fluida en piezas 51 y supernumerario.

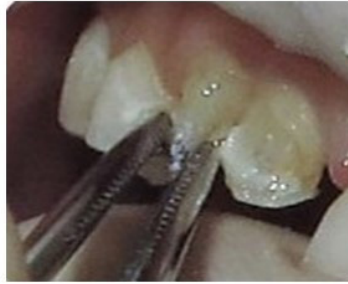

Fig 11. Inserción y adhesión de espigos

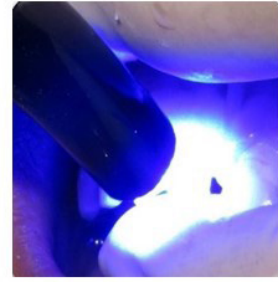


Fig 12. Fotopolimerizado de espigos

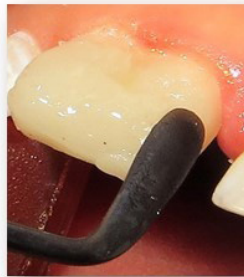

Fig 12. Colocación de resina

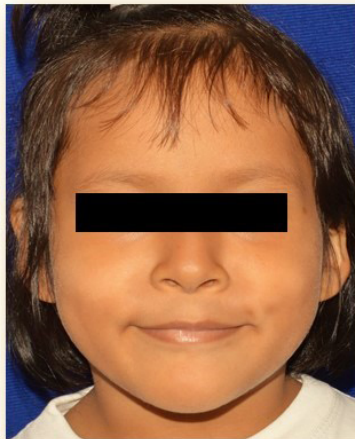

Fig 12. Paciente al término del tratamiento.

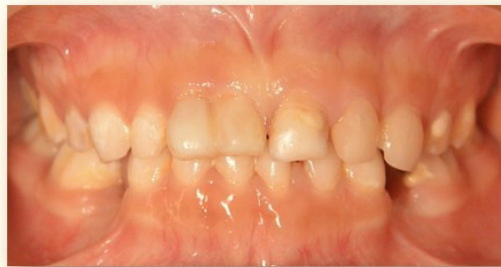
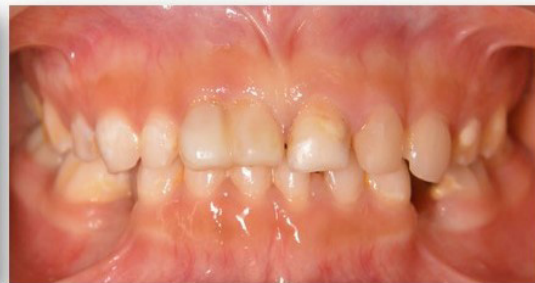
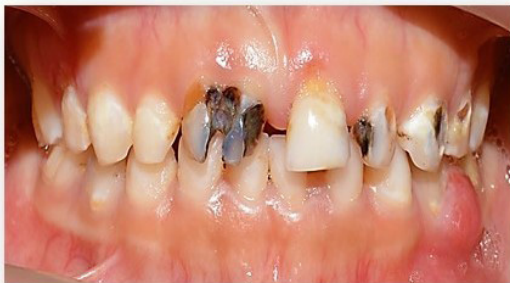Fig 13. Fotografía frontal intraoral final.



miento dentario ni era considerado responsable de retraso en la erupción del incisivo permanente, por lo cual se decidió optar por la alternativa más conversadora alcanzando resultados favorables.

En aquellos niños que presentan una alteración dentaria como es un diente supernumerario y además fusionado, su estado emocional se podría ver alterado. De acuerdo con la psicología infantil, una sonrisa saludable es un medio por el cual los niños comienzan a formar relaciones interpersonales y la autoestima.⁸

Seehra y et al²⁰ refieren que presentar patrones dentales alterados aumenta el riesgo a burlas, lo que trae

como consecuencia una interrupción de la normalidad del desarrollo psicológico del niño, situación que se pudo evidenciar en el caso reportado.

La paciente acudió a consulta sin la disposición de participar en la atención odontológica, después del tratamiento de la pieza 51 y supernumerario fusionados bajo sedación con oxido nitroso, y recuperar la función y estética de las piezas, la paciente deseó seguir atendándose porque notó un cambio en su rostro y refería que se veía mas agradable. En consulta, su comportamiento cambio siendo más receptiva a los tratamientos programados, al mismo tiempo se evidencia un aumento notable de la autoestima de la niña siendo más alegre y mostrándose feliz con su entorno.

Conclusiones

1. Existe una relación directa entre salud bucal pobre con problemas estéticos, psicológicos y el acoso escolar.
2. Un tratamiento odontológico mejora la percepción del paciente con respecto a su salud oral mejorando la conducta del paciente en el consultorio.

Referencias

1. Bedoya-Rodríguez A, Collo-Quevedo L, Gordillo-Meléndez L et al. Dental anomalies in orthodontic patients in Cali, Colombia. *Revista CES Odontología*. 2014; 27(1): 45-54.
2. Torres-Trujillo LE, Duque-Cano JA, Granada-García J, Serna-Valencia M, García-Muñoz RA, Anomalías dentales y su relación con la malnutrición en la primera infancia: un análisis crítico de literatura. *Revista Nacional de Odontología*. 2015; 11(20):65-69.
3. Vásquez D. Dientes supernumerarios: Estudio de prevalencia en la ciudad de Buenos Aires. *Revista ADM*. 2012; 69(5): 222-225.
4. Ferrés AE, Prats AJ, Ferrés AE, Ferrés PE. Cirugía mínimamente invasiva para la excéresis de un diente supernumerario incluido en la espina nasal anterior. A propósito de un caso. *Oral*. 2013; 14(46): 1041-44.
5. Rajput A, Garg G, Talwar S, Verma M. Fusion of a maxillary lateral incisor with a supernumerary tooth associated with incomplete root development: A case report. *ENDO*. 2014; 8(1): 41-45.
6. Şekerci AE, Şişman Y, Ertaş ET, Gümüş H, Ertaş H. Clinical and Radiographic Evaluation and Comparison of Six Cases of Fusion Involving the Primary Dentition. *Journal of Dentistry for Children*. 2012; 79(1): 34-39.
7. Nikoloudaki GE, Diomatari M, Spyropoulos S, Papazoglou E. Endodontic and aesthetic management of a fused maxillary central incisor with a supernumerary tooth. *ENDO (Lond Engl)*. 2015; 9(3): 219-224.

8. Abanto J, Imperato JCP, Guedes-Pinto AC, Bönecker M. Anomalías dentarias de impacto estético en Odontopediatría: características y tratamiento. *Rev Estomatol Herediana*. 2012; 22(3): 171-8.
9. Allen M. Bullying linked to dental appearance. *Dental Nursing*. 2012; 8 (1): 6.
10. Brito and Oliveira. Bullying and self-esteem in adolescents from public schools. *J Pediatr (Rio J)*. 2013; 89(6): 601-7.
11. Rothon, Head, Klineberg and Stansfeld. Can social support protect bullied adolescents from adverse outcomes? A prospective study on the effects of bullying on the educational achievement and mental health of adolescents at secondary schools in East London. *Journal of Adolescence*. 2011; 34(3): 579-88.
12. Al-Bitar, Al-Omari, Sonbol, Al-Ahmad, Cunninghamd. Bullying among Jordanian schoolchildren, its effects on school performance and the contribution of general physical and dentofacial features. *Am J Orthod Dentofacial Orthop*. 2013; 144: 872-8.
13. Cueto S, Pipa A, González M, Pipa C, Álvarez I. Prevalencia de los dientes supernumerarios en la población infantil asturiana. *Av Odontoestomatol* .2013; 29(3): 131-137
14. Dobles N, Meza R. Prevalencia de dientes supernumerarios en una muestra mexicana. *Revista Mexicana de Ortodoncia*. 2015; 3(2): 88-91.
15. Schmuckli R, Lipowsky C, Peltomäki T. Prevalence and morphology of supernumerary teeth in the population of a Swiss community. Short communication. *Schweiz Monatsschr Zahnmed*. 2010; 120(11): 987-993.
16. Celikoglu, M.; Kamak, H. & Oktay, H. Prevalence and characteristics of supernumerary teeth in a non-syndrome Turkish population: Associated pathologies and proposed treatment. *Med. Oral Patol. Oral Cir. Bucal*. 2010;15(4): 575-8.
17. Gaxiola A, Collí K. Fusión de dientes temporales: reporte de un caso. *Tamé*.2014; 3 (8):317-319.
18. Rajab, L. D. & Hamdan, M. A. Supernumerary teeth review of the literature and a survey of 152 cases. *Int. J. Paediatr. Dent*.2002; 12: 244-54.
19. Singhal R. Fused teeth in primary dentition: Report of two cases. *Clinical Dentistry, Mumbai* . 2013: 47-51.
20. Perlus, Russell B, Wang I. Trends in bullying, physical fighting, and weapon carrying among 6th- Through 10th-Grade Students From 1998 to 2010: findings from a national study. *Am J Public Health*. 2014; 104(6): 1100-1106.

Recibido: 18 de Mayo 2016

Aceptado: 24 de Junio 2016

Correspondencia: samongu@gmail.com - mariajoe.callesanchez@gmail.com

Copyright of *Odontología Pediátrica* is the property of Asociación Sociedad Peruana de Odontopediatria and its content may not be copied or emailed to multiple sites or posted to a listserv without the copyright holder's express written permission. However, users may print, download, or email articles for individual use.