



Curso: ACTUALIZACIÓN EN PATOLOGÍA CORNEAL.
Dra. Victoria de Rojas Silva, A. Coruña. Dra. M^ª Teresa Rodríguez Ares, Santiago de Compostela.
Rosácea ocular: Dr. Eloy Viso Outeiriño, Pontevedra.
Neovascularización corneal: Dr. Jesús Suárez Rodríguez, Vigo.
Queratitis fúngicas: Dra. M^ª Teresa Rodríguez Ares, Santiago de Compostela.
Queratitis por Acanthamoeba y microsporidiasis: Dra. Isabel López Rodríguez, A. Coruña.
Queratitis herpética: Dr. Claudio Moreno García, Ourense.
Queratitis por adenovirus: Dr. Daniel Elies, Barcelona.
Inmunomodulación en superficie ocular: Dra. Victoria de Rojas Silva, A. Coruña.
Neoplasias de la superficie ocular: Dra. Rosario Touriño Peralba, Santiago de Compostela.
DMEK: Dr. Óscar Gris, Barcelona.

Queratitis Herpética



ETIOPATOGENIA

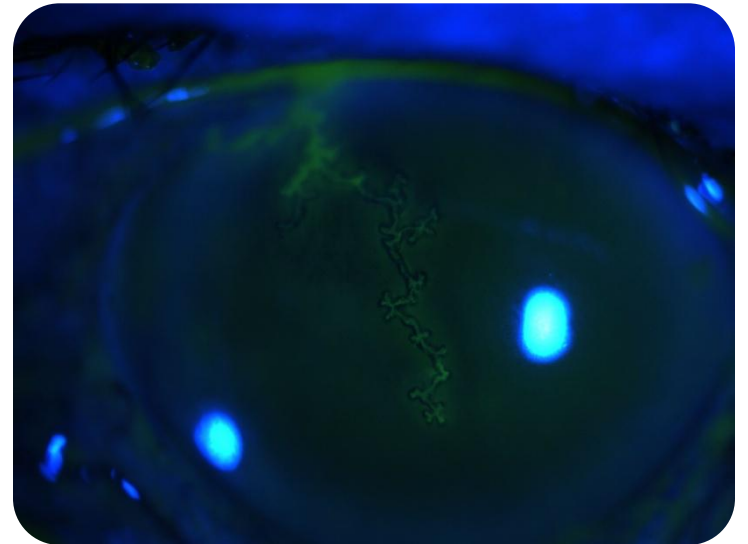
- El VHS infecta al huésped y desde la piel o mucosas infectadas, a través de los axones sensoriales emigra hacia el ganglio sensorial correspondiente, fundamentalmente el ganglio trigémino. Produciendo la infección latente.
- La infección latente puede producirse en algunas estructuras oculares: células endoteliales y queratocitos.



HERPES OCULAR RECURRENTE

➤ FORMAS CLÍNICAS:

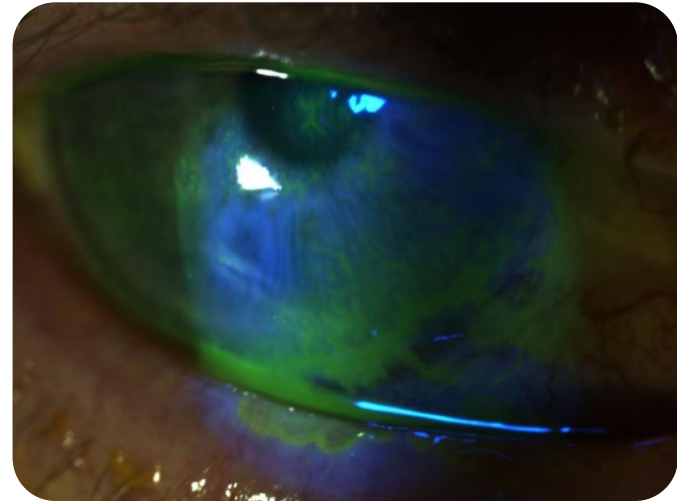
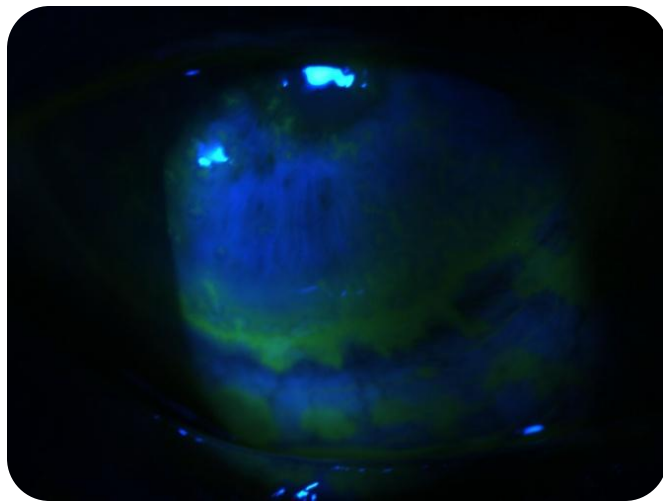
- ✓ Blefaritis.
- ✓ Conjuntivitis.
- ✓ Queratitis herpética epitelial.
- ✓ Queratitis herpética estromal.
- ✓ Endotelitis.
- ✓ Queratopatía neurotrófica.
- ✓ Iridociclitis.



HERPES OCULAR RECURRENTE

➤ CONJUNTIVITIS:

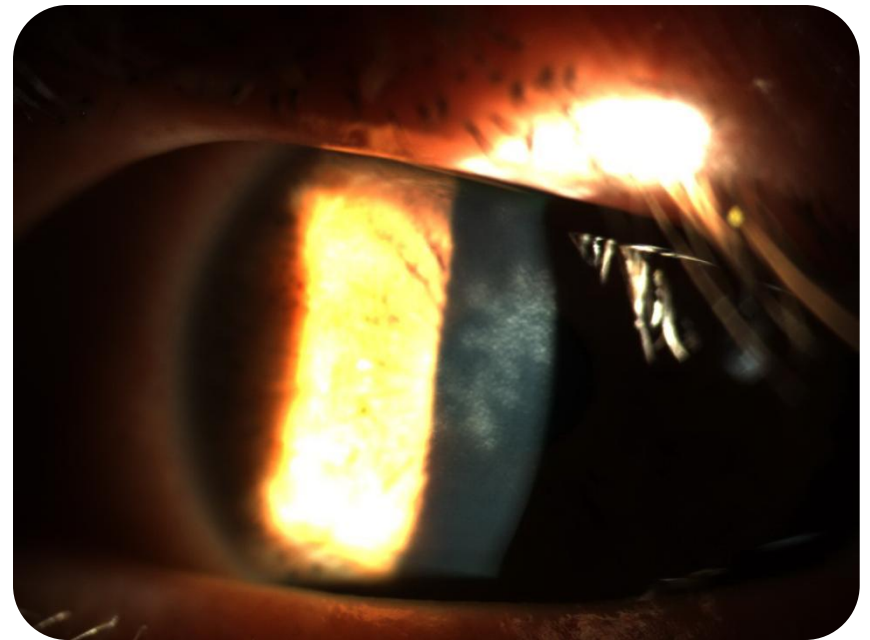
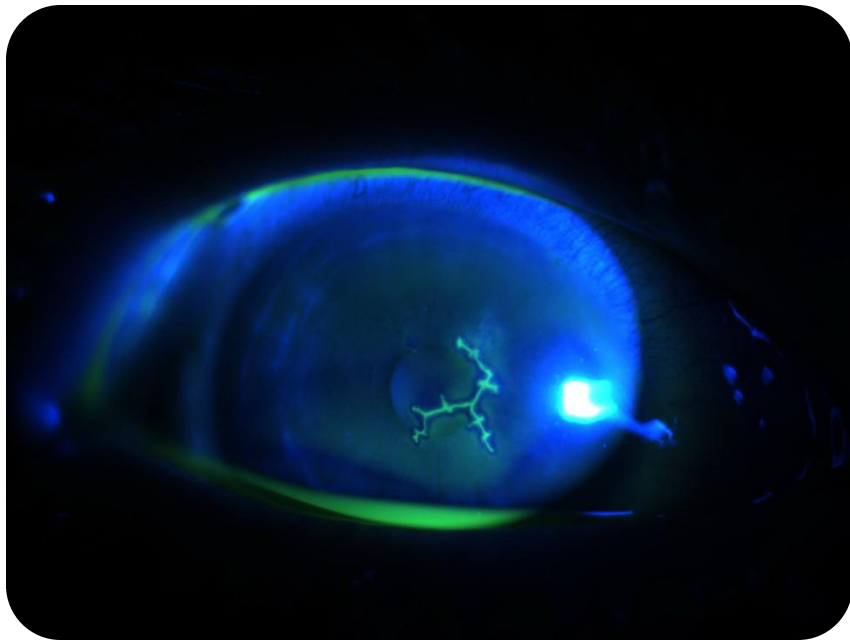
- ✓ Conjuntivitis folicular unilateral aguda.
- ✓ Es la forma más frecuente de recurrencia cuando se acompaña de afectación palpebral.
- ✓ En paciente inmunodeprimidos pueden aparecer ulceraciones en la conjuntiva tarsal y bulbar como extensión de la queratitis.



HERPES OCULAR RECURRENTE

➤ QUERATITIS HERPÉTICA EPITELIAL:

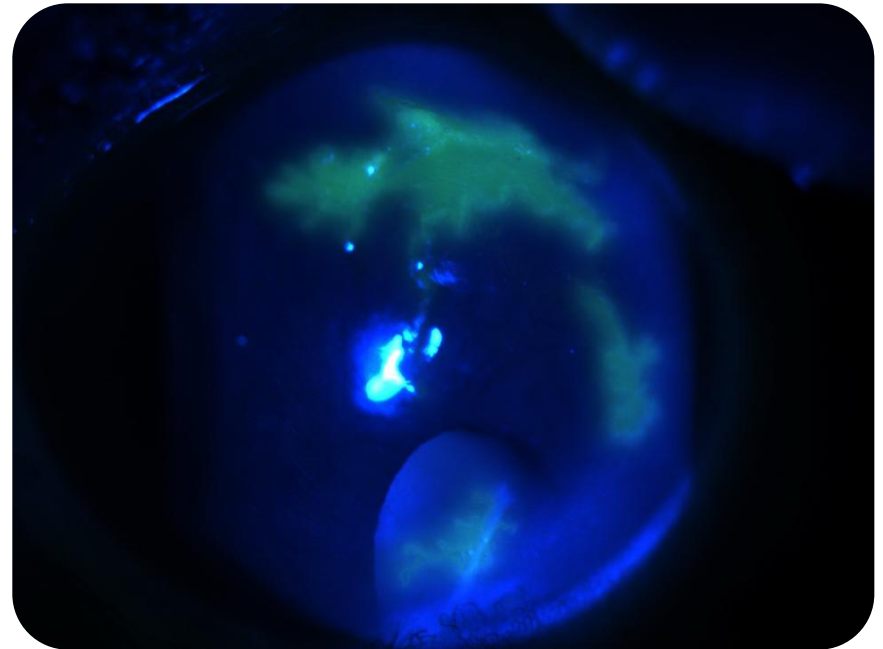
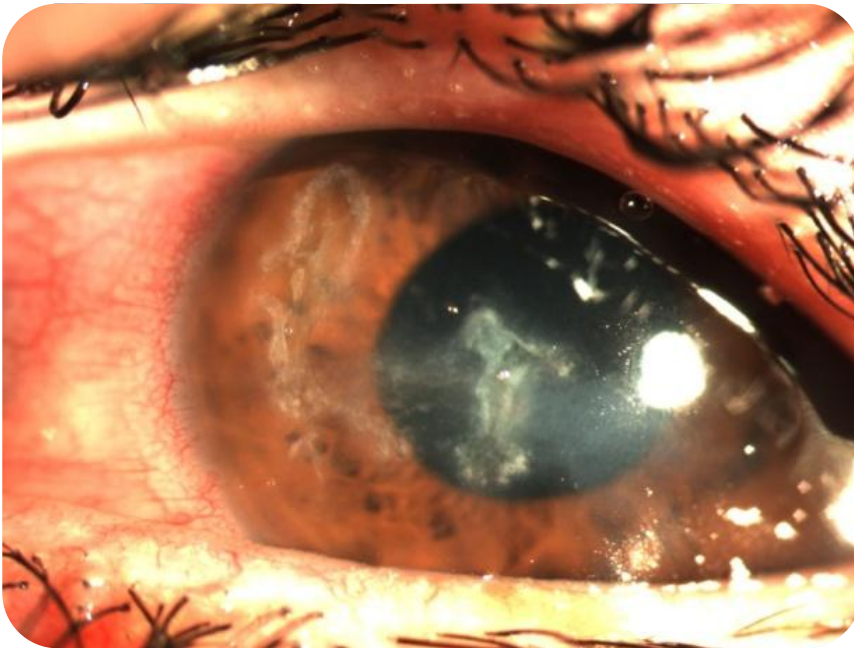
- ✓ **ÚLCERA DENDRÍTICA:** lesión lineal ramificada, con bulbos terminales y bordes epiteliales sobreelevados con virus vivos. Tras su curación puede haber un infiltrado subepitelial en la zona de la úlcera “dendrita fantasma”. Diagnóstico diferencial con la línea de regeneración epitelial.



HERPES OCULAR RECURRENTE

➤ QUERATITIS HERPÉTICA EPITELIAL :

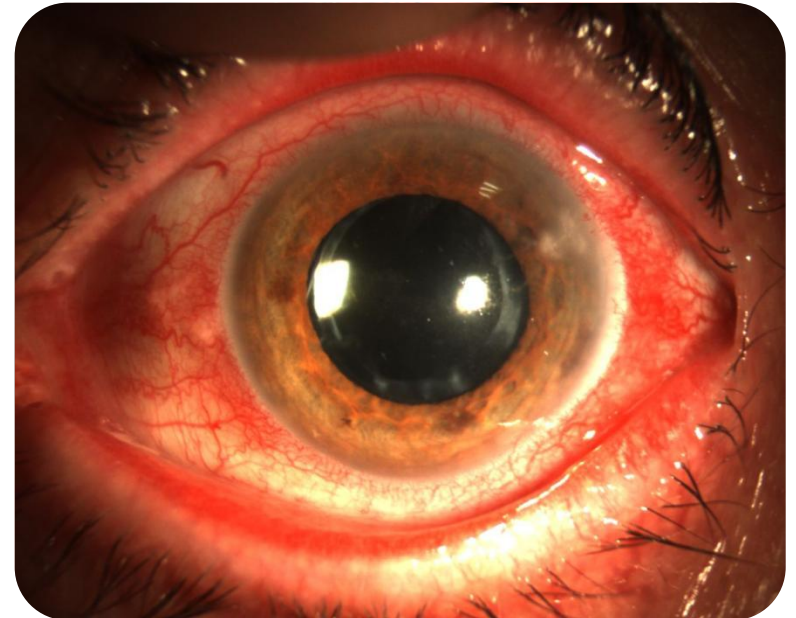
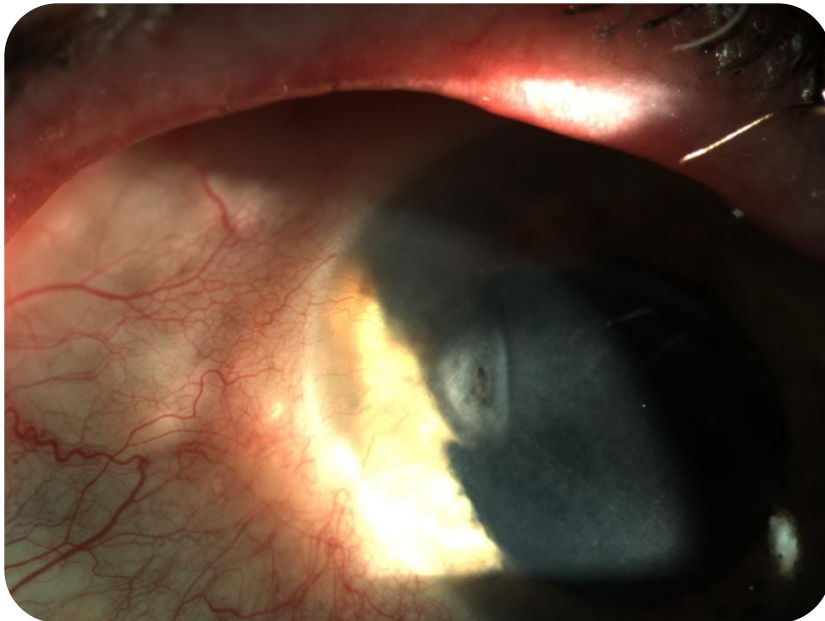- ✓ **ÚLCERA GEOGRÁFICA:** úlcera dendrítica que progresa ensanchándose y perdiendo su disposición lineal. Tiene los bordes sobreelevados con células opacas y apiladas con virus vivos en su interior. Se relaciona con el uso de corticoides tópicos.



HERPES OCULAR RECURRENTE

➤ QUERATITIS HERPÉTICA EPITELIAL :

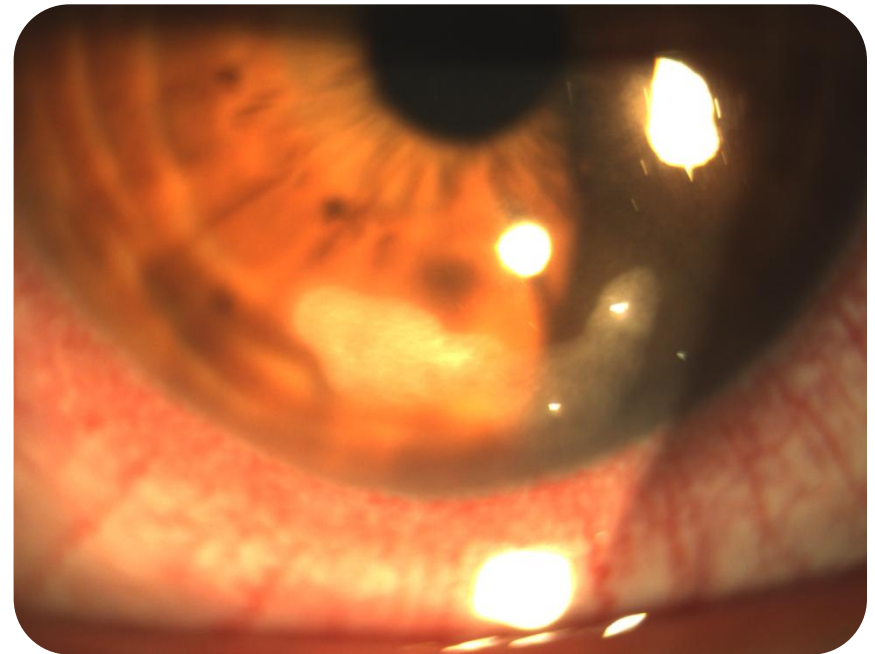
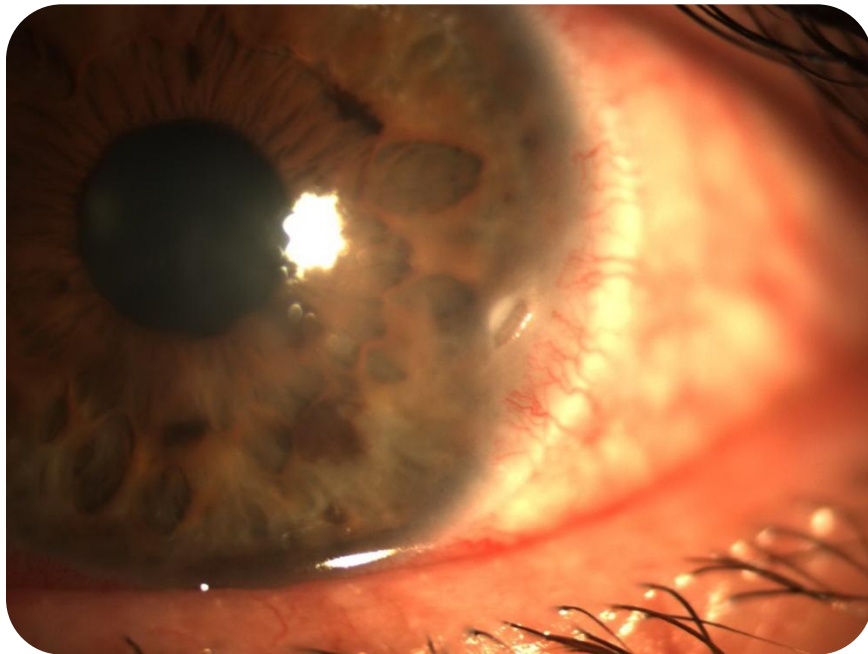
- ✓ **ÚLCERA MARGINAL:** tiene características especiales debido a su proximidad al limbo, presenta rápida infiltración estromal anterior, con aspecto o no dendrítico e inyección limbar adyacente. Tratamiento corticoideo lo más precoz posible.



HERPES OCULAR RECURRENTE

➤ QUERATITIS HERPÉTICA EPITELIAL :

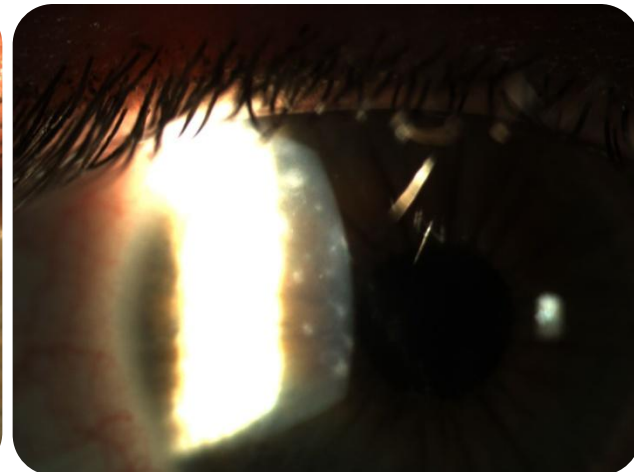
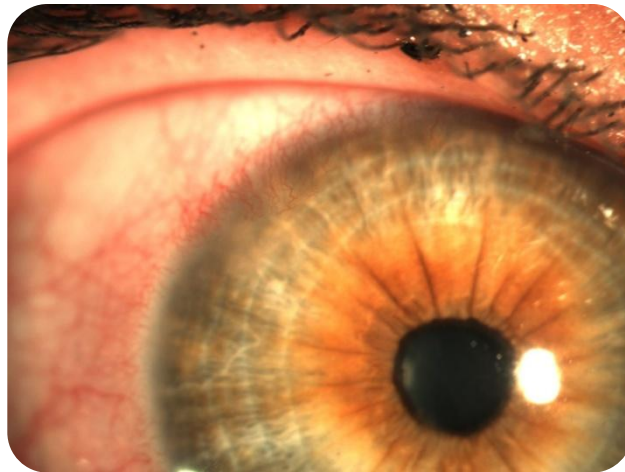
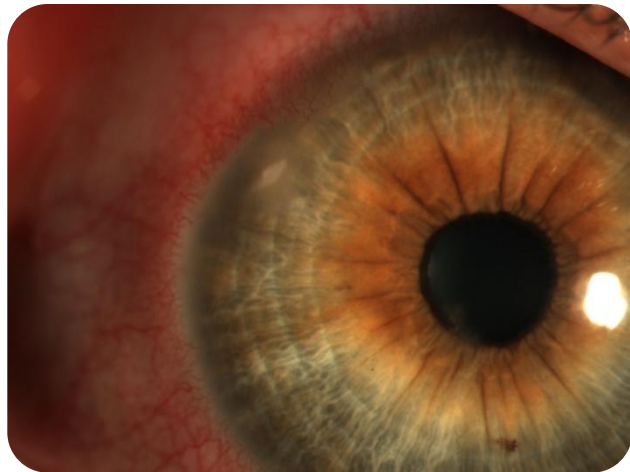- ✓ ÚLCERA MARGINAL: Diagnóstico diferencial con la queratitis marginal stafilocócica.



HERPES OCULAR RECURRENTE

➤ QUERATITIS HERPÉTICA EPITELIAL:

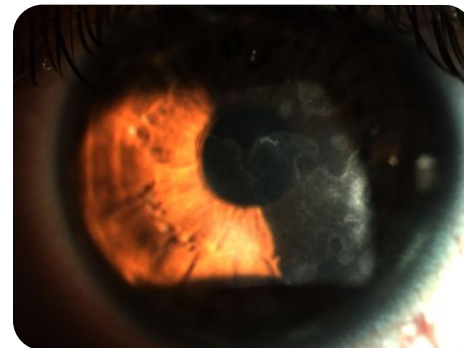
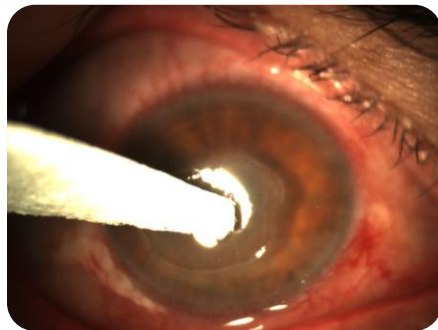
- ✓ QUERATITIS EN “ARCHIPIELAGO”: durante la recurrencia de una limbitis por una úlcera marginal herpética, la migración de las células epiteliales al centro de la cornea facilitan la diseminación viral en este patrón: las opacidades epiteliales numulares se remplazan gradualmente por defectos epiteliales dispuestos en una línea con patrón centrípeto semejando un archipiélago. El componente inmunológico es importante, infiltrando las lesiones y produciendo opacidades subepiteliales.



HERPES OCULAR RECURRENTE

➤ QUERATITIS HERPÉTICA EPITELIAL:

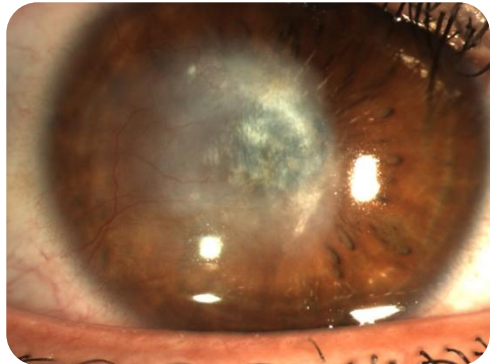
- ✓ La pérdida de sensibilidad corneal en los procesos iniciales suele limitarse al área de la lesión y según se repiten las recidivas la anestesia es más generalizada.
- ✓ Puede evolucionar hacia la curación sin secuelas o la formación de opacidades corneales leves subepiteliales, u opacidades densas con adelgazamientos corneales y disminución de la visión.
- ✓ La duración de la inflamación y el número de episodios están relacionados con la severidad de la cicatriz, aunque existe variabilidad individual de la respuesta inmune.



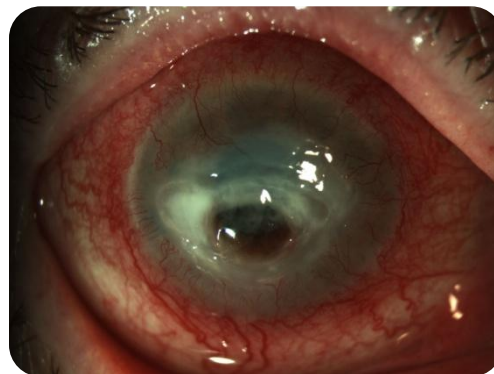
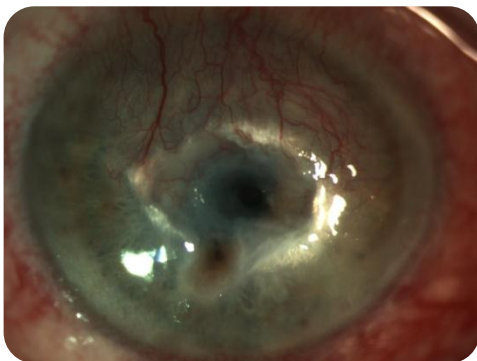HERPES OCULAR RECURRENTE

➤ QUERATITIS HERPÉTICA ESTROMAL:

1. QUERATITIS ESTROMAL INMUNE (INTERSTICIAL).



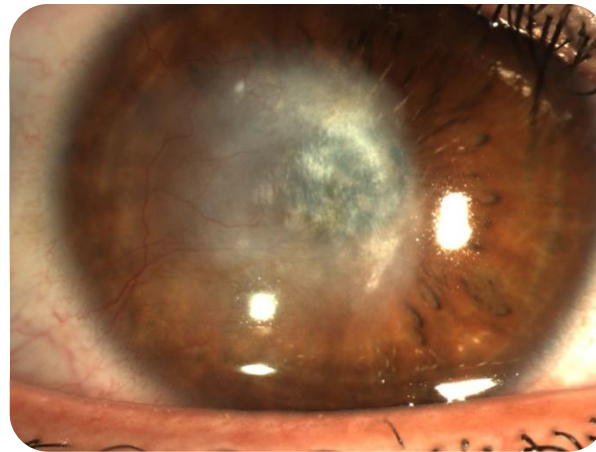
2. QUERATITIS ESTROMAL NECROTIZANTE.



HERPES OCULAR RECURRENTE

1. QUERATITIS ESTROMAL INMUNE (INTERSTICIAL):

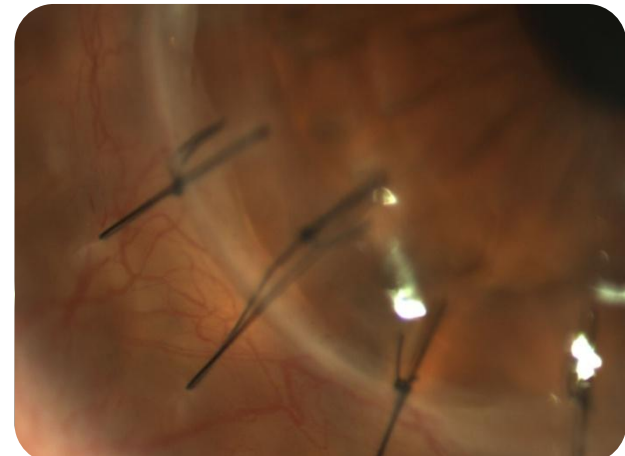
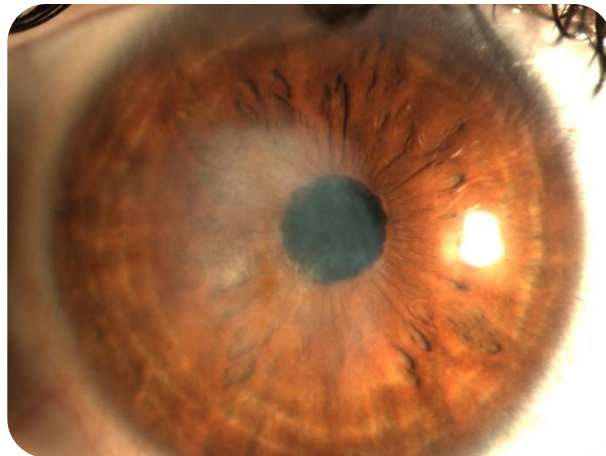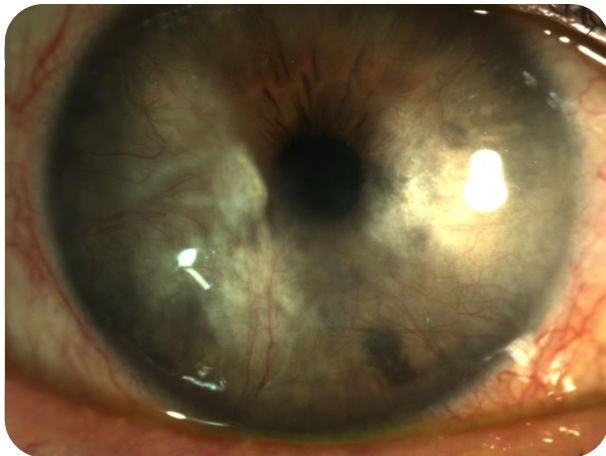
- ✓ Proceso frecuente en las recurrencias herpéticas.
- ✓ La retención intraestromal de antígenos víricos desencadena una cascada antígeno-anticuerpo-complemento que causa un proceso inflamatorio intraestromal crónico.
- ✓ El hallazgo más común es la inflamación estromal con integridad epitelial, puede ser focal, multifocal o difuso (más frecuente).
- ✓ Puede causar opacidades permanentes.



HERPES OCULAR RECURRENTE

1. QUERATITIS ESTROMAL INMUNE (INTERSTICIAL):

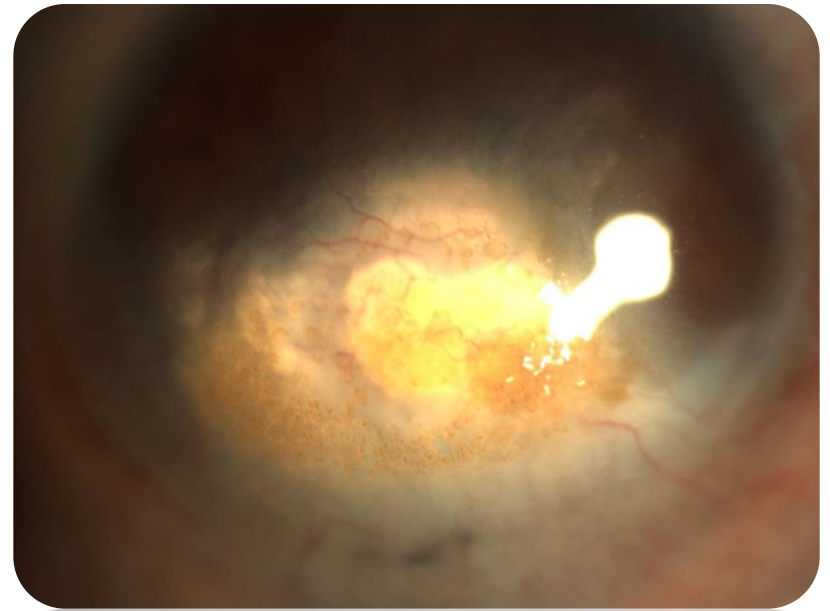
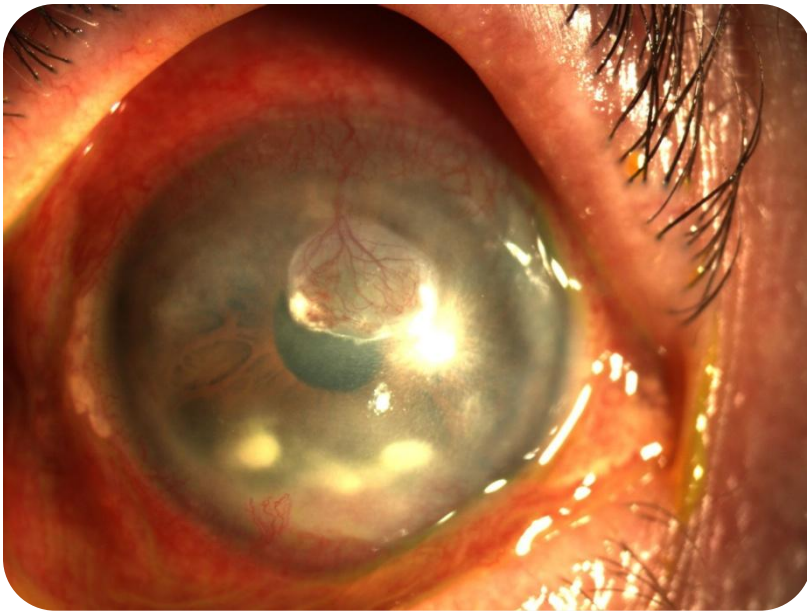
- ✓ La neovascularización variará en función del grado de inflamación y el número de recurrencias, estos vasos pueden permanecer pese a la curación del episodio o regresar después de su desaparición “vasos fantasmas”.



HERPES OCULAR RECURRENTE

1. QUERATITIS ESTROMAL INMUNE (INTERSTICIAL):

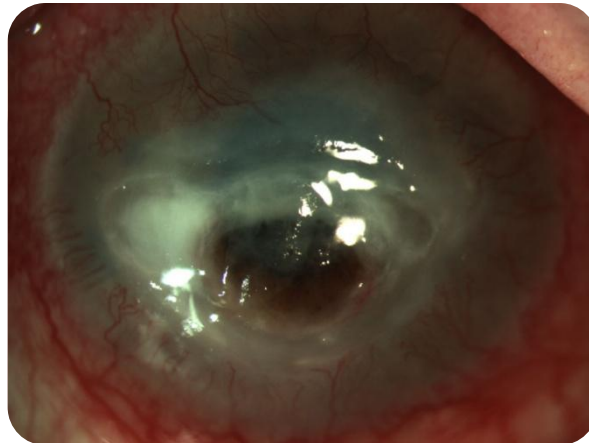
- ✓ La complicación más grave de la vascularización permanente es la queratopatía lipoidea y el alto riesgo de rechazo corneal.



HERPES OCULAR RECURRENTE

2. QUERATITIS ESTROMAL NECROTIZANTE:

- ✓ La combinación de replicación vírica y la respuesta inflamatoria del paciente produce un proceso destructivo muy severo que lleva a la perforación en poco tiempo.
- ✓ Ulceración, necrosis (aspecto de queso) e infiltración densa con defecto epitelial.
- ✓ Estos hallazgos clínicos son similares a las queratitis bacterianas y fúngicas. Hecho que debemos tener en cuenta.

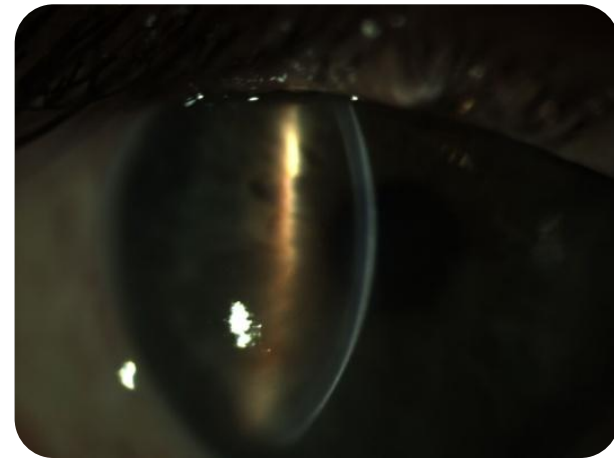
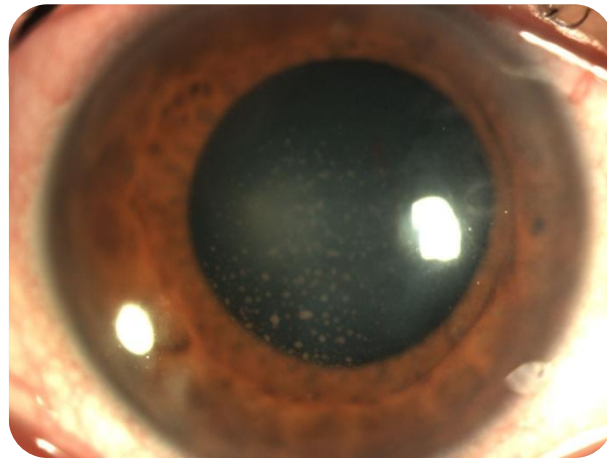
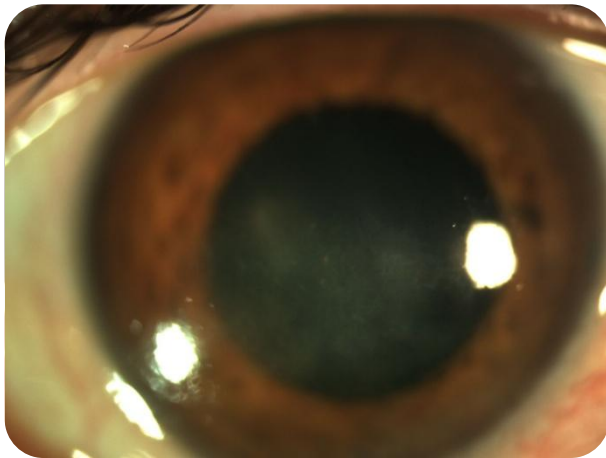


HERPES OCULAR RECURRENTE

➤ ENDOTELITIS (DISCIFORME):

✓ Hallazgos clínicos:

- Edema estromal y epitelial con una distribución redonda u ovalada.
- Precipitados retroqueráticos en la zona afectada.
- Iritis.
- Ausencia de infiltración y neovasos en la fase aguda.

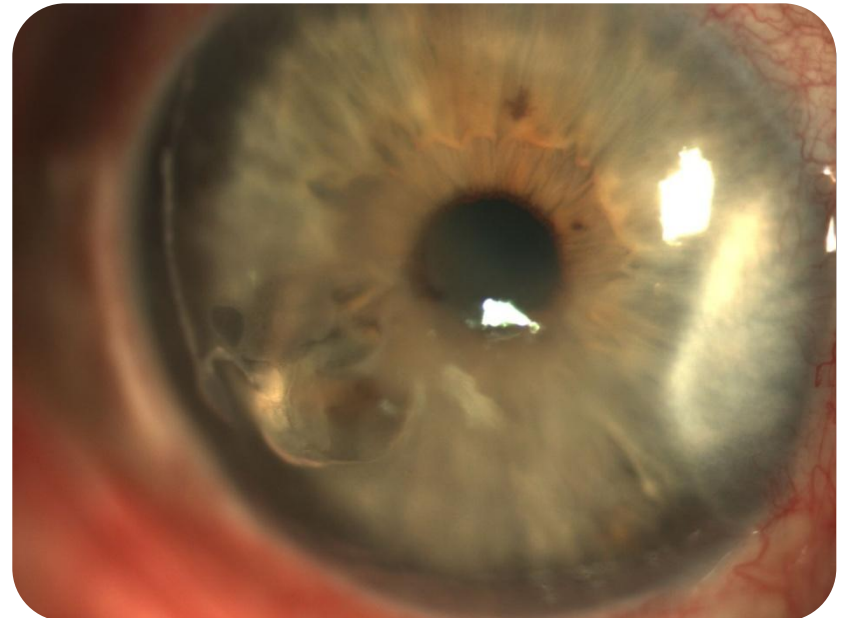
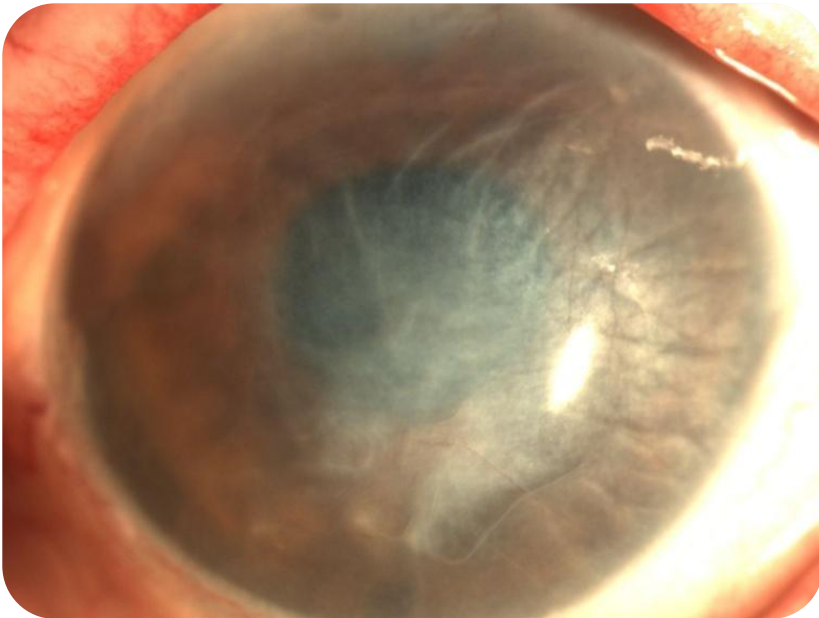


HERPES OCULAR RECURRENTE

➤ ENDOTELITIS (DISCIFORME):

✓ Hallazgos clínicos:

- En casos de gran severidad y múltiples recurrencias puede simular una queratitis estromal inmune.
- Puede llevar a la pérdida de células endoteliales provocando una descompensación endotelial irreversible.

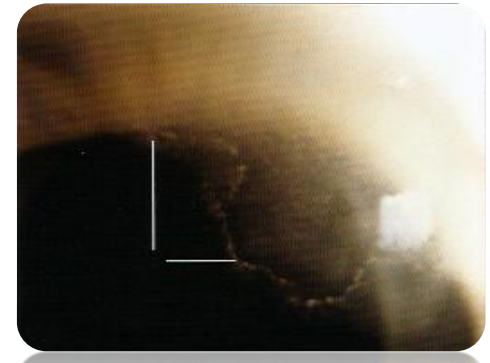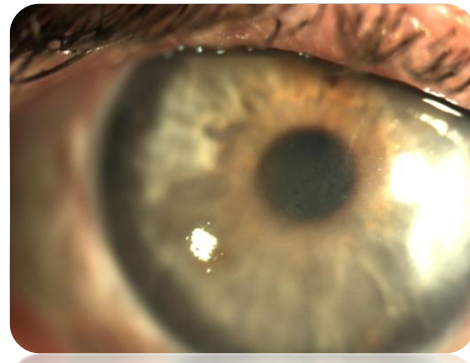
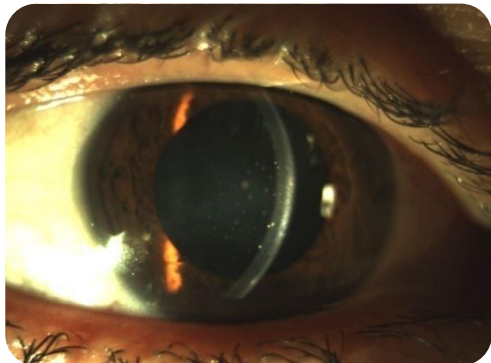


HERPES OCULAR RECURRENTE

➤ ENDOTELITIS (DISCIFORME):

✓ Según su distribución se divide:

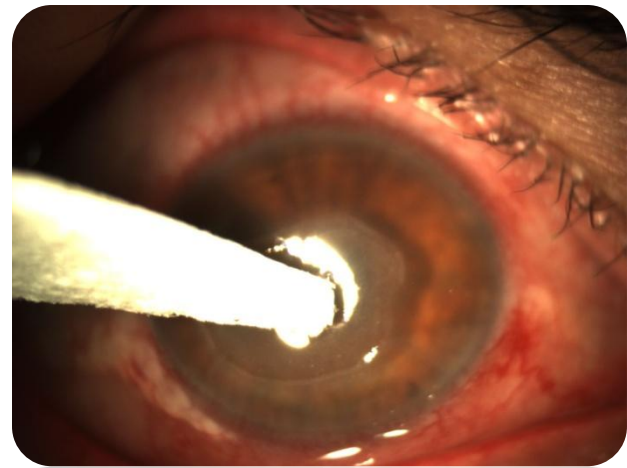
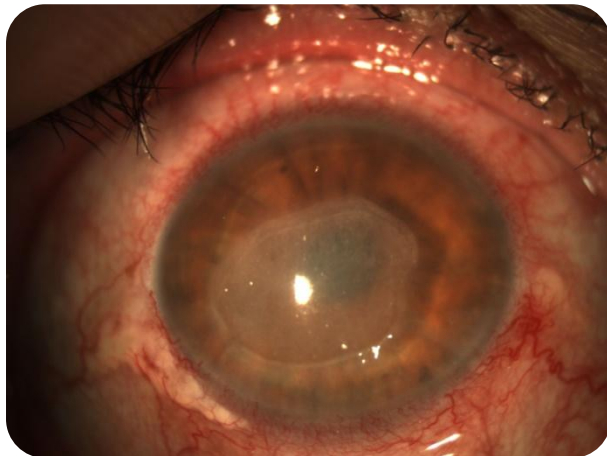
- **DISCIFORME:** la más frecuente, área circular bien delimitada central o paracentral. Generalmente asociada a hipertensión ocular por trabeculitis. Es la más benigna por su buena respuesta a los corticoides.
- **DIFUSA:** poco frecuente, se afecta toda la superficie ocular. Buena respuesta a corticoides.
- **LINEAL:** línea sectorial o circunferencial de precipitados queráticos que progresan centripetamente desde el limbo y una zona de edema estromal y epitelial bien delimitada entre los precipitados y el limbo. Puede asociarse a la incisión de cirugía de catarata. Es la entidad más resistente al tratamiento.



HERPES OCULAR RECURRENTE

➤ QUERATOPATÍA NEUROTRÓFICA:

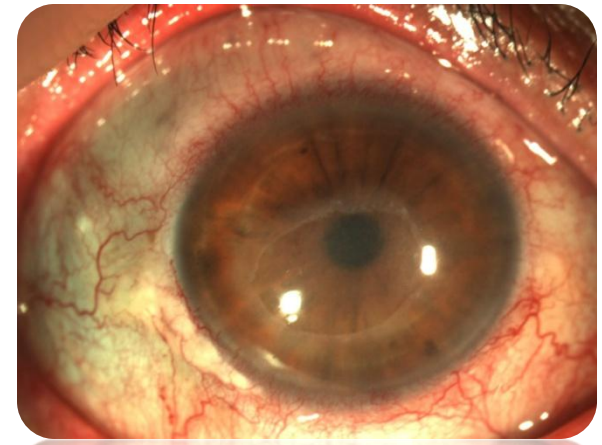
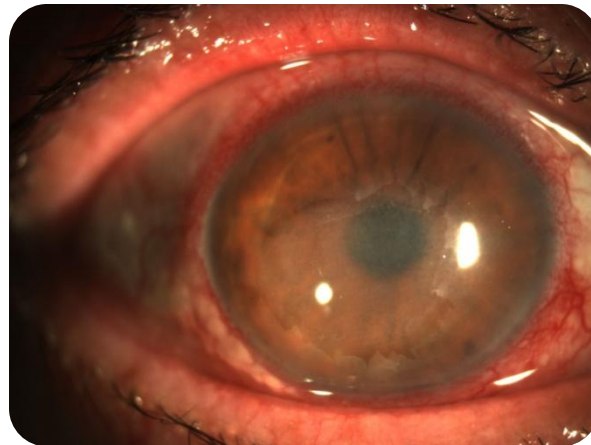
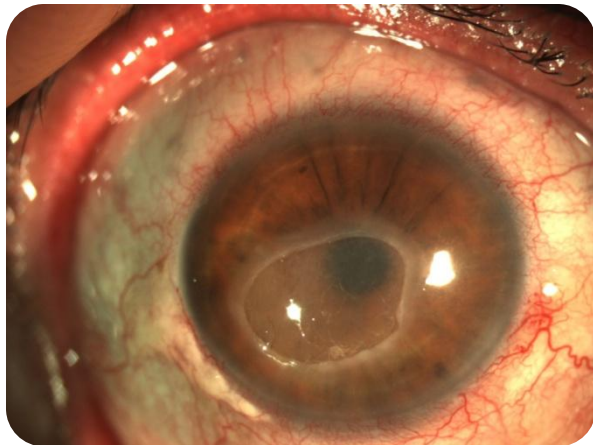
- ✓ Su patogenia no es ni inmune ni infecciosa.
- ✓ Puede aparecer tras un episodio de queratitis epitelial.
- ✓ Alteración de la inervación corneal combinada con la hiposecrección lagrimal, y daño en la membrana basal, exacerbada por el uso de medicación tópica crónica, especialmente antivíricos.



HERPES OCULAR RECURRENTE

➤ QUERATOPATÍA NEUROTRÓFICA:

- ✓ La sensibilidad corneal disminuye de forma directamente al número de recurrencias.
- ✓ Defecto epitelial persistente: forma ovalada con bordes aplanados.
- ✓ Puede evolucionar a ulceración estromal: opacificación corneal, neovascularización, necrosis, perforación y infección bacteriana secundaria.



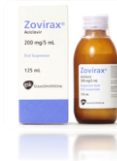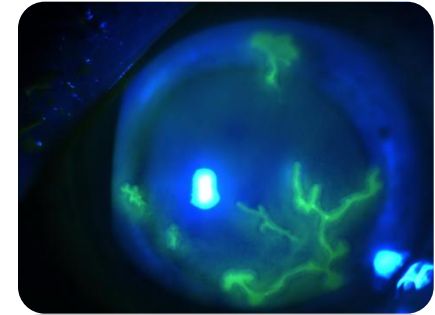
HERPES OCULAR RECURRENT: TRATAMIENTO

LIBRE ACCESO A LA CONSULTA SIN CITA PREVIA

HERPES OCULAR RECURRENTE: TRATAMIENTO

➤ QUERATITIS HERPÉTICA EPITELIAL:

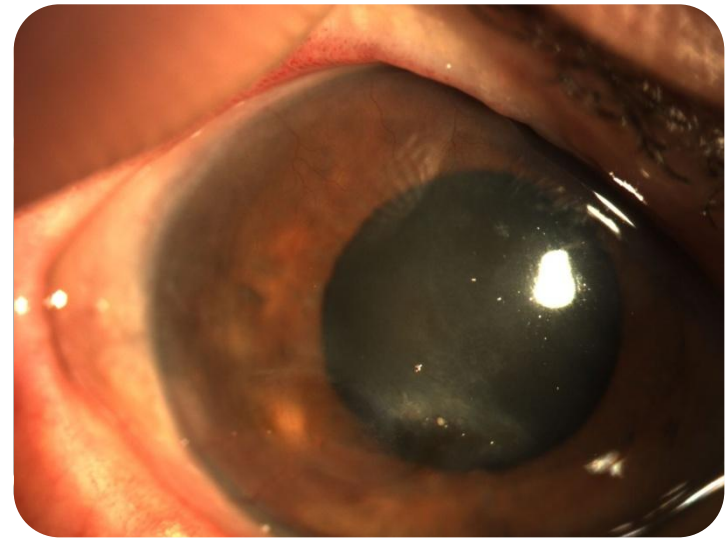
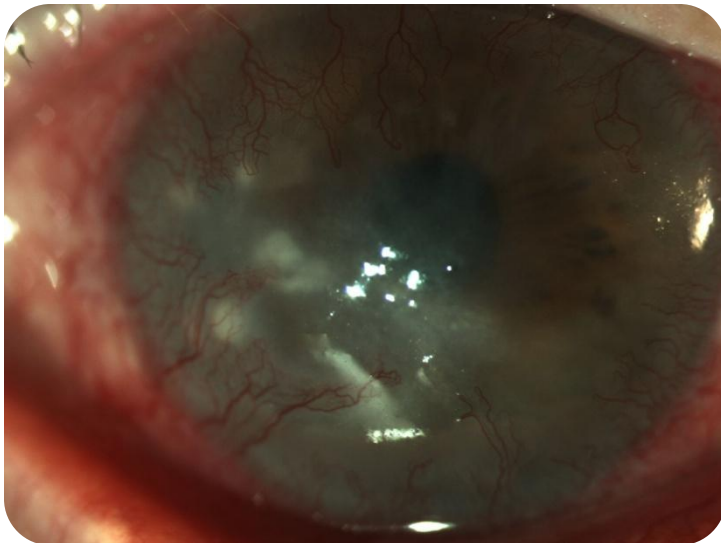
- ✓ Suspender corticoides tópicos.
- ✓ Antivíricos tópicos:
 - Aciclovir pómada 3% (5 veces al día, 1-2 semanas).
 - Ganciclovir gel 0.15% (5 veces al día, 1-2 semanas).
- ✓ El criterio más importante para suspenderlo es la curación de la lesión, aunque se aconseja mantenerlo hasta una semana después de la resolución, sin superar las tres semanas.
- ✓ Podemos bajar las dosis a tres aplicaciones o retirarlo antes en función de la toxicidad corneal.
- ✓ Los antivíricos orales son igual de eficaces que los tópicos, efecto sistémico y no tienen efectos tóxicos sobre el epitelio corneal.



HERPES OCULAR RECURRENTE: TRATAMIENTO

➤ QUERATITIS HERPÉTICA INMUNE (INTERSTICIAL):

- ✓ Los corticoides tópicos junto con un fármaco antivírico profiláctico (tópico u oral) reducen la inflamación y acortan la duración del episodio, disminuyendo las secuelas.
- ✓ La profilaxis a largo plazo con antivíricos orales reduce la tasa de recurrencias y ayuda por tanto a conservar la visión.

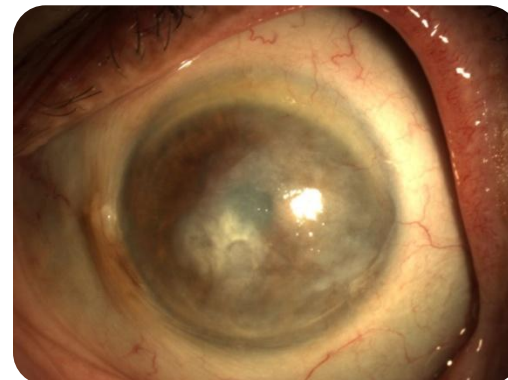
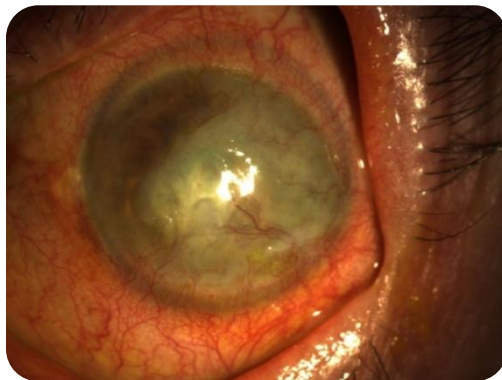

HERPES OCULAR RECURRENTE: TRATAMIENTO

➤ QUERATITIS HERPÉTICA INMUNE (INTERSTICIAL):

✓ TRATAMIENTO:

- Prednisolona al 1% según la gravedad del cuadro (cada 2 horas), con disminución progresiva hasta su suspensión, “si se puede”.
- Antiglaucomatosos si presión elevada (trabeculitis y/o corticoideo).
- Profilaxis a corto plazo: Valaciclovir 500 -1500mg día según la gravedad del cuadro y la dosis de corticoide.
- Profilaxis a largo plazo: Valaciclovir como profilaxis (500-1000mg día) como mínimo 1 año, en función de la gravedad y número de recurrencias, “tratamiento de por vida”.



HERPES OCULAR RECURRENTE: TRATAMIENTO

➤ QUERATITIS HERPÉTICA INMUNE (INTERSTICIAL):

✓ VALACICLOVIR

- Los antivíricos orales frente a los tópicos presentan mejor biodisponibilidad en estroma y cámara anterior, actividad antiviral sistémica. No presentan toxicidad corneal.
- En pacientes con insuficiencia renal ajustar la dosis.
- Escasos efectos secundarios incluso en tratamientos prolongados.
- Si no se puede administrar (molestias gastrointestinales) susituir por famciclovir:
 - Queratitis estromal activa o endotelitis: famciclovir 250-500mg/12 horas.
 - Profilaxis prolongada : 250mg/24 horas.

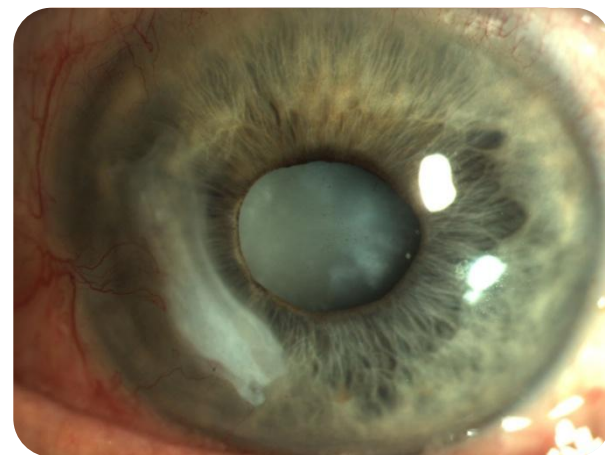
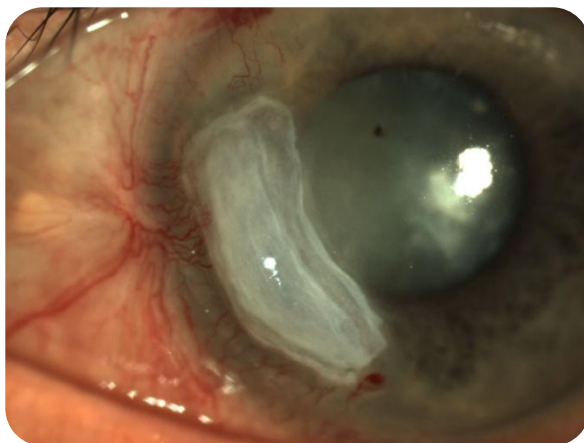
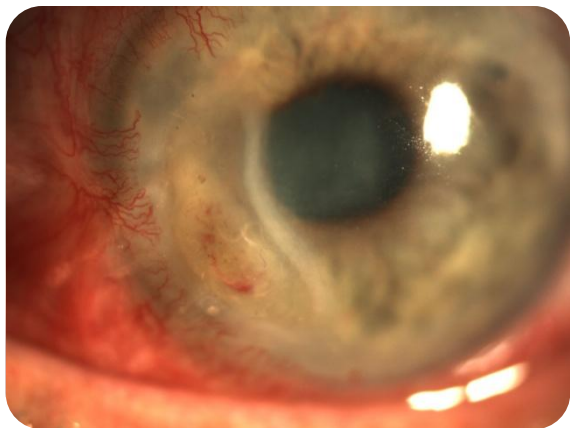
HERPES OCULAR RECURRENTE: TRATAMIENTO

➤ QUERATITIS HERPÉTICA NECROTIZANTE:

- ✓ Cultivo para descartar infección bacteriana o fúngica.
- ✓ Antivíricos orales.
- ✓ Corticoídes tópicos y ¿sistémicos?
- ✓ Antibióticos tópicos.
- ✓ Doxiciclina oral.
- ✓ Vitamina C.
- ✓ Lente de contacto terapeutica.
- ✓ Cianocrilato.
- ✓ Membrana amniótica.
- ✓ Trasplante de cornea.

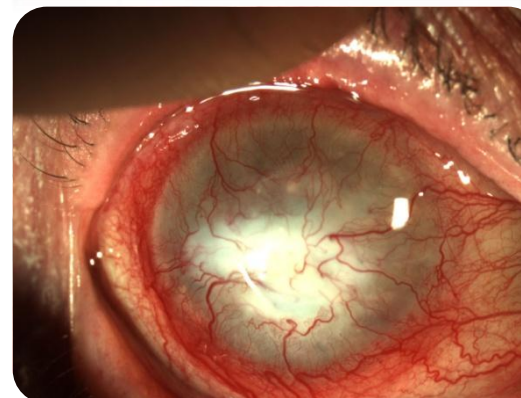
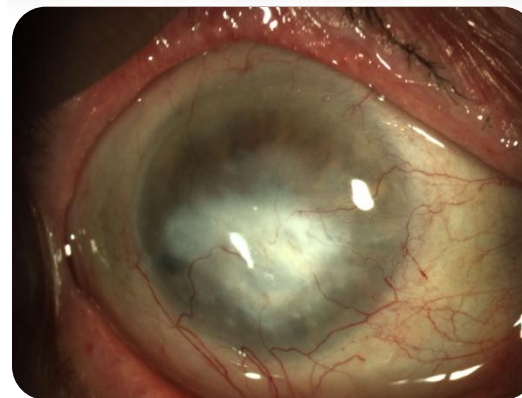
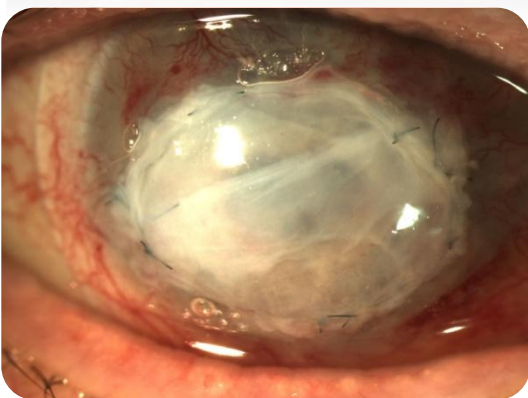
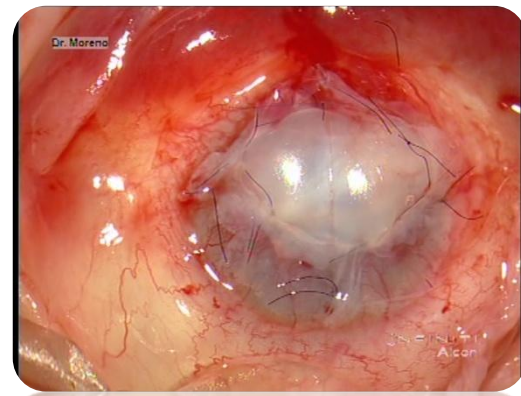
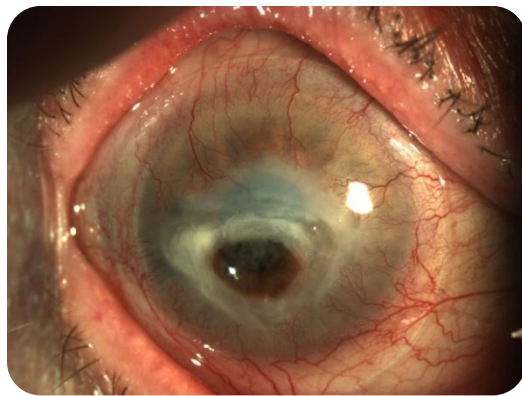
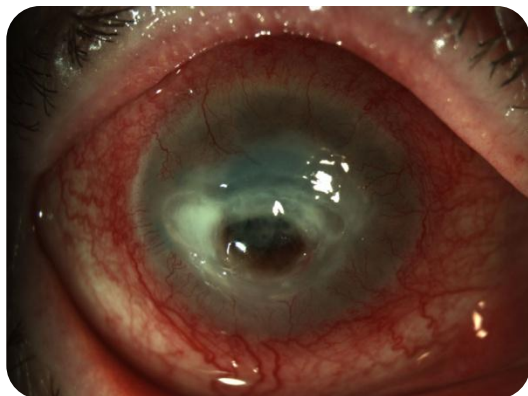
HERPES OCULAR RECURRENTE: TRATAMIENTO

➤ QUERATITIS HERPÉTICA NECROTIZANTE:



HERPES OCULAR RECURRENTE: TRATAMIENTO

➤ QUERATITIS HERPÉTICA NECROTIZANTE:

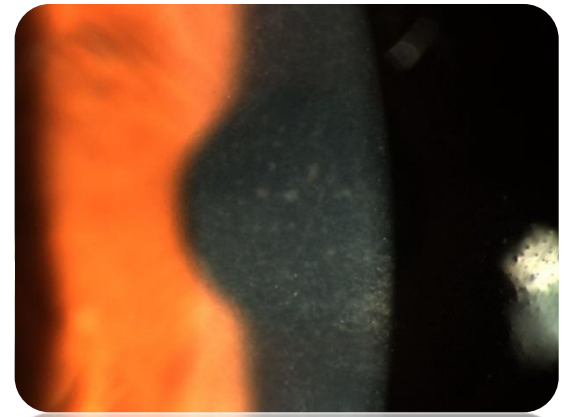
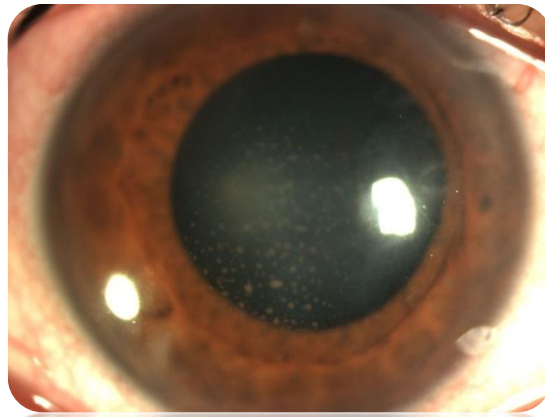
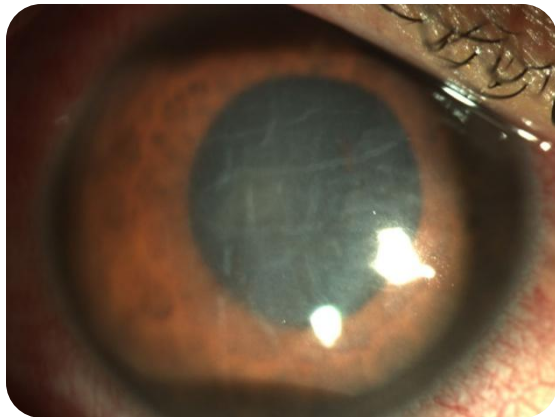


HERPES OCULAR RECURRENTE: TRATAMIENTO

➤ ENDOTELITIS:

✓ TRATAMIENTO:

- Prednisolona al 1% según la gravedad del cuadro (cada 2 horas), con disminución progresiva hasta su suspensión, “si se puede”.
- Antiglaucomatosos si presión elevada (trabeculitis y/o corticoideo).
- Valaciclovir 500 -1500mg día según la gravedad del cuadro y la dosis de corticoide.
- Valaciclovir como profilaxis (500-1000mg día) como mínimo 1 año, en función de la gravedad y número de recurrencias, “tratamiento de por vida”.

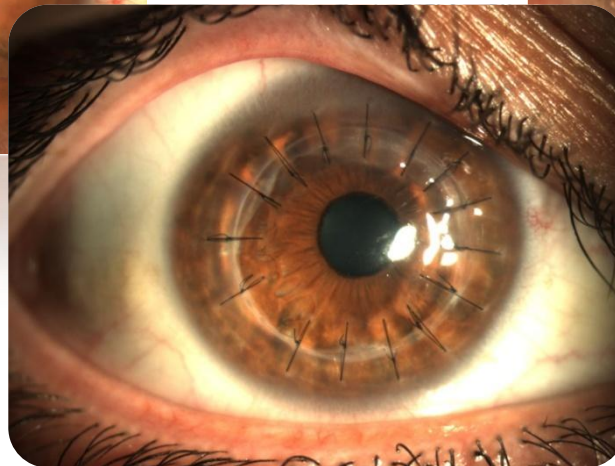
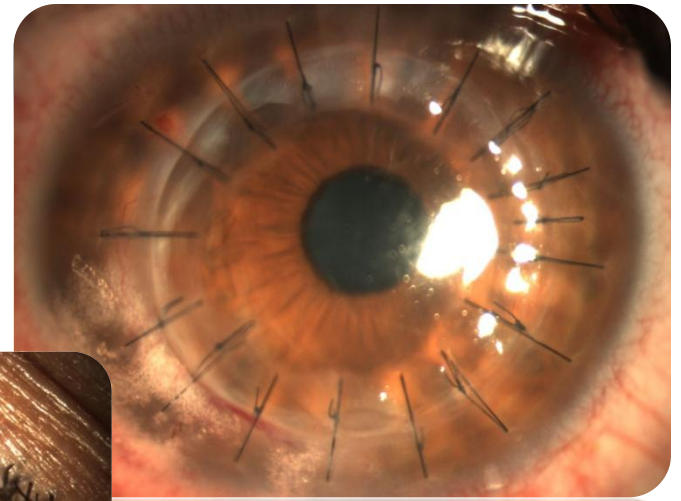
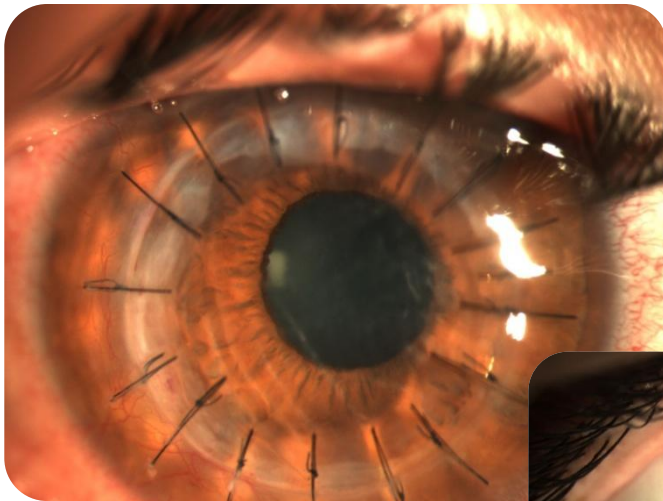


HERPES OCULAR RECURRENTE: TRATAMIENTO

➤ VASCULARIZACIÓN CORNEAL:

✓ TRATAMIENTO:

- BEVACIZUMAB INTRAESTROMAL Y SUBCONJUNTIVAL.

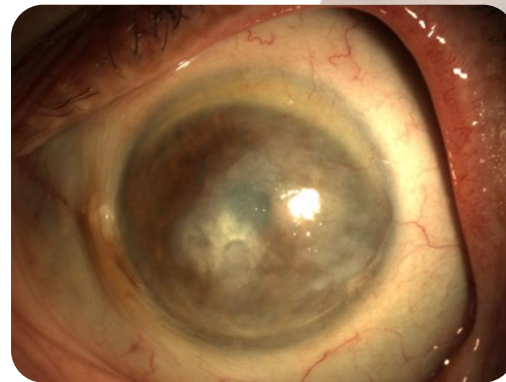
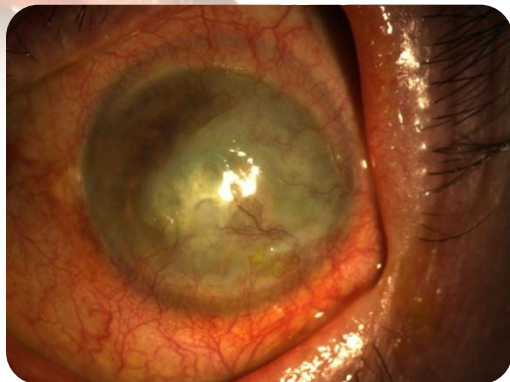
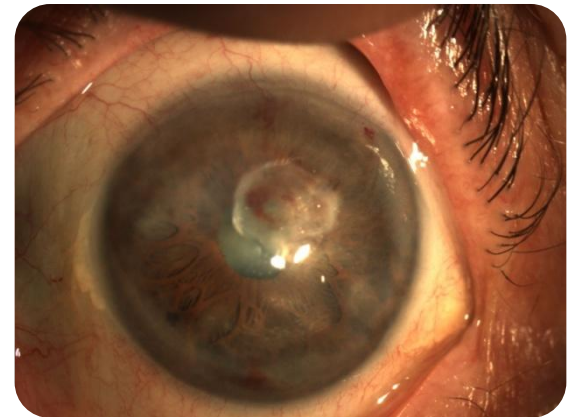
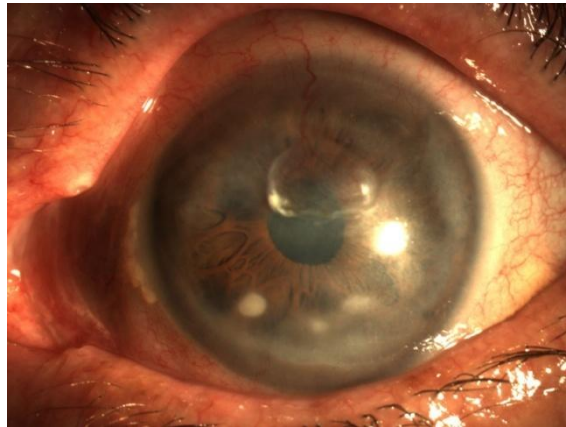
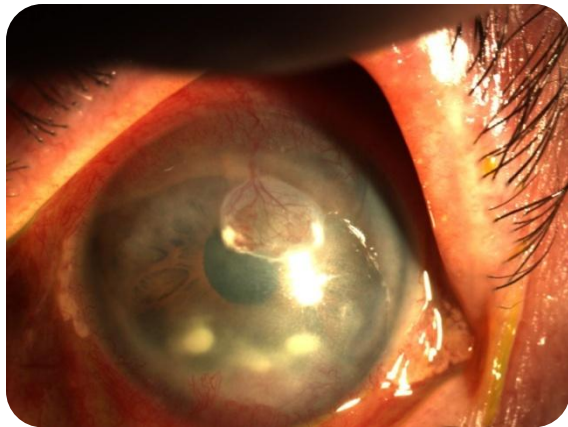


HERPES OCULAR RECURRENTE: TRATAMIENTO

➤ VASCULARIZACIÓN CORNEAL:

✓ TRATAMIENTO:

- BEVACIZUMAB INTRAESTROMAL Y SUBCONJUNTIVAL.



HERPES OCULAR RECURRENT: TRATAMIENTO

GRACIAS

