



PRÁCTICA 06

DESARROLLO FETAL Y PLACENTACION

OBJETIVOS

- Entender como el embrión, feto y placenta se desarrollan durante la gestación
- Entender cómo funciona la placenta para mantener el feto
- Diferenciar los tipos de placentación en vacas, ovejas, marranas, roedores, etc.

MATERIALES

- Utero grávidos de vaca, oveja, marrana y cuy ó rata
- Bisturí y Mango de Bisturí
- Papel Toalla
- Guantes quirúrgico (un par)

METODOLOGÍA

- Con la ayuda del profesor se procederá a observar la apariencia externa de los úteros grávidos y calcular aproximadamente el tiempo de gestación.
- Observar los cambios físico-anatómicos del aparato reproductor: ovarios y útero
- Luego con ayuda del bisturí se procederá a abrir con cuidado los úteros para poder apreciar las envolturas fetales.
- Observar el corión, el alantoides y el amnios.
- Comparar como es la placentación en vacas, marranas, ovejas y roedores



REVISIÓN BIBLIOGRÁFICA

1. Desarrollo embrionario temprano

La zona pelúcida es una capsula similar a la gelatina que rodea al ovocito y al embrión temprano, estos tienen receptores de espermatozoides que son inactivados después de la fecundación y mantiene las células de los embriones precompactados juntos, y protegen estas células jóvenes del sistema inmune y los patógenos. Si la zona pelúcida es retirada de embriones precompactados, las células llegan a separarse del embrión y degeneran.

Cuando el blastocisto crece muy grande, el embrión se expande (8 a 9 días después del estro) y la zona pelúcida se adelgaza, este estado se denomina Blastocisto expandido. Después, un día más, la expansión es tan grande que la zona pelúcida se rompe y el embrión sale afuera (prolapso), quizás ayudado por enzimas. Los embriones prolapsados, día 11 a 13, adquiere la forma elíptica y luego se va alargando y al día 17 a 19 el embrión se alarga lo suficiente como para ocupar los dos cuernos (Seidel, 1991)

Los embriones protruidos hace más dificultoso la identificación. La zona pelúcida es una estructura por el cual se puede identificar los embriones a temprana edad. Los embriones mantienen su forma esférica hasta aproximadamente el día 12 cuando que se inicia la elongación.

En oveja y vaca, el blastocisto gradualmente se elonga y puede conseguir una longitud de 20 cm antes de unirse en la segunda y tercera semana de preñez. En cerdos, el proceso de elongación es acentuada entre 9 a 16 días de preñez, el blastocisto experimenta elongación (300 veces) cambiando de una forma esférica a extremadamente larga aproximadamente a un metro de longitud antes de iniciar la unión.

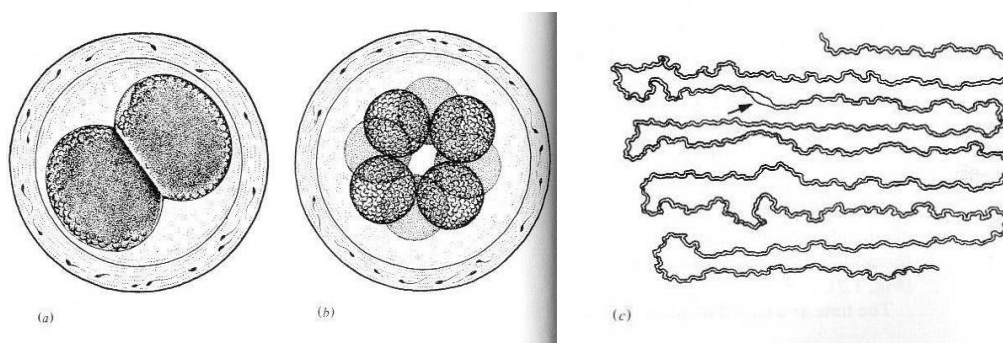


Figura 1: a) embrión de cerdo (18h post ovulación), b) embrión de 8 células (55h post ovulación) c) embrión de 13 días post ovulación (157 cm de elongación) (Austin y Short, 1982)

Tabla 1: Desarrollo cronológico de los embriones (Austin y Short, 1982)

Animal	2 células	4 células	16 células	Blastocisto	Entrada al útero(días)	Implantación (días)	Gestación (días)
Guinea pig (Cuy)**	23-48h	30-75h	107 h	115h	3,5	6	63 -70
Rata*	1-2 d	2-3 d	4 d	4,5 d	3,0	5	20 - 22
Coneja*	21-25h	25-32h	40-72h	75-96h	2,5 – 4,0	7 – 8	30 - 32
Ratón*	21-30h	38-50h	60-70h	4,5 d	3,0	4	19 - 20
Bovino*	24h	2-3 d	4 d	7-8 d	3 - 4	30 -35	275 - 290
Ovino*	24h	42h	3 d	6-7 d	2 - 4	15 - 16	145 - 155
Porcino*	16 – 20h	25-74h	80-120h	5 a 6 d	2 - 2½	11	112 - 115
Equino*	24h	30-36h	98-100h	6 d	4 - 5	28	335 - 345
Humano*	36 h	48h	3 d	4 d	2 -3	8 - 13	252 -274

* Tiempo después de la ovulación ** Tiempo después del coito

2. Reconocimiento materno de la preñez

Una adecuada y oportuna interacción entre el producto de la concepción y la madre es fundamental para el establecimiento exitoso de la gestación en la mayoría de las especies. La interacción Embrión-madre comienza poco después la fecundación y este se ejerce por señales locales y sistémicas.

La mantención del cuerpo lúteo y por ende una adecuada producción de hormonas esteroidales (especialmente progesterona) es esencial para el establecimiento de la gestación en mamíferos, la cual se puede hacer de dos maneras:

- Antiluteolítico – previene los efectos de PGF o liberación de PGF
- Luteotrófica – mejora la sobrevivencia del CL, ayuda al CL.

VACA Y OVEJA

- El producto de concepción (embrión- membranas) secreta proteínas de origen trofoblástico (oTP-, bTP-1) que tiene una secuencia aminoacídica muy similar al interferon alfa II (oIFN-t, bIFN-t), que inhiben la síntesis de receptores endometriales de oxitocina y la producción uterina de pulsos de PGF.
- Los días críticos son: Bovino - 16 a 17 y Ovino - 12 a 13

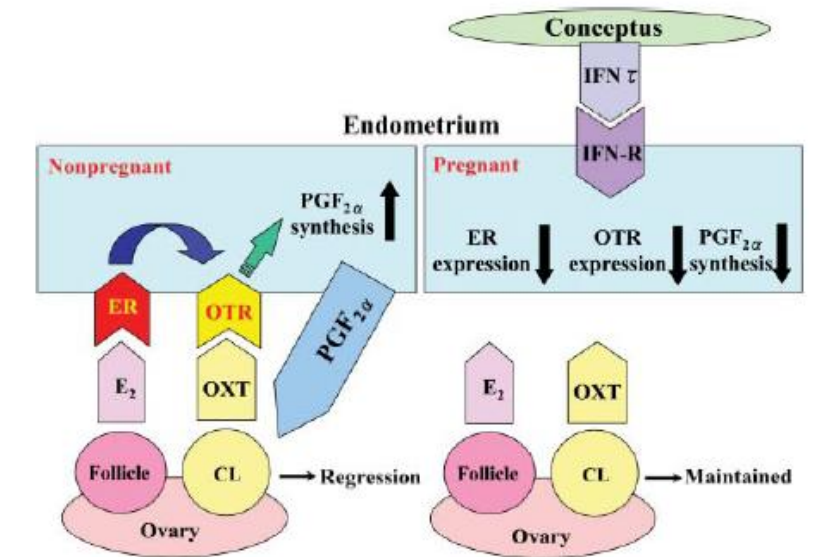


Figura 2: Diagrama de la luteolisis y establecimiento de la preñez en vacas y ovejas.

Sin preñez, el estradiol de los folículos enlaza al receptor de estrógeno (ER) en el endometrio e induce la expresión de receptor de oxitocina (OTR). La oxitocina secretada del cuerpo luteo enlaza a este receptor e inicia la síntesis de PGF_{2α}, estimulando a la regresión del cuerpo luteo. En Preñez, el interferon IFN-t secretada por el embrión regula la expresión de ER y OTR y enlaza al tipo I de receptor IFN (IFN-R), Consecuentemente la síntesis de PGF_{2α} es prevenido. La expresión de IFN-t desaparece cuando el concepto inicia el proceso de implantación en el endometrio.

MARRANA

- El producto de la concepción a través de la producción de estrógenos y en conjunto con la prolactina inicia una serie de eventos que culminan en la redirección de la secreción de la PGF (hormona luteolítica de origen uterino) desde un patrón de secreción endocrino (vena uterina), hacia un patrón de secreción exocrina (cavidad uterina), redirección que impide la luteólisis
- Los días críticos son 11 a 12

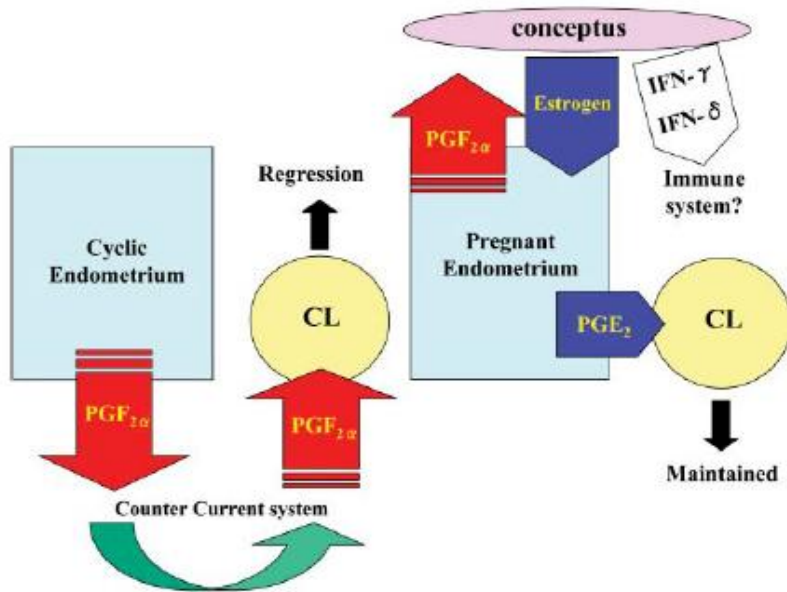


Figura 3: Diagrama de luteólisis y establecimiento de preñez en cerdo.

Similar a otras especies, la PGF_{2α}, es una señal luteolítica que induce la regresión del cuerpo lúteo. En preñez, el concepto produce estrógenos como factor de reconocimiento de la preñez. Los estrógenos alteran la dirección de la secreción de la PGF_{2α} del sistema de venas uterina (endocrino) hacia el lumen uterino (exocrino). Adicional el concepto produce PGE₂, el cual tiene actividad luteotrófica y IFN-γ puede estar involucrada en la inmunoregulación del útero.

YEGUA

- La vesícula embrionaria ingresa al útero al día 6 y con ultrasonido se puede ubicar en el cuerno uterino al día 9, iniciándose un incremento marcado de movilidad en el día 9 a 10, manteniendo su movilidad hasta antes de la implantación día 16. Durante la fase de movilidad, el embrión atraviesa toda la longitud del cuerpo y cuerno uterino 10 a 20 veces por día bajo la propulsión de las contracciones uterinas. La delgada pared de la vesícula es capaz de soportar y responder a las contracciones vigorosas porque esta cubierta por una capsula elástica fuerte. El embrión de desarrollo temprano orquesta eventos uterinos que son requeridos para su propia sobrevivencia. Produce un sustancia de corta acción que estimula localmente contracciones uterinas y por ende su propia movilidad y envía a todas partes del útero el mensaje para bloquear el mecanismo uterino de luteólisis, asegurando una continuidad de la vida cuerpo lúteo y progesterona y distribuye otras sustancias, quizás un estrógeno que mejora el tono uterino, por lo tanto provoca que la vesícula



deje de viajar después de que un bloqueo crítico de la luteólisis es completado. El incremento en el tono uterino esta asociado con la reducción del diámetro uterino y por lo tanto la vesícula embrionaria se fija en la curva de la porción caudal de uno de los cuernos. La vesícula fijada permanece sujeta a la acción masajeadora de las contracciones uterinas continuas que se cree contribuyen a la rotación o orientación vesicular.

- Los días críticos son de 12 a 14

PRIMATES (humanos)

- En humanos el embrión secreta Gonadotropina coriónica (hCG), el cual tiene actividad de hormona luteinizante (LH) y mantiene la preñez antes de lúteo-placenta actue.
- La hCG (Gonadotropina coriónica humana) producida tempranamente tiene actividad luteotrófico.
- Los días críticos son de 8 a 12

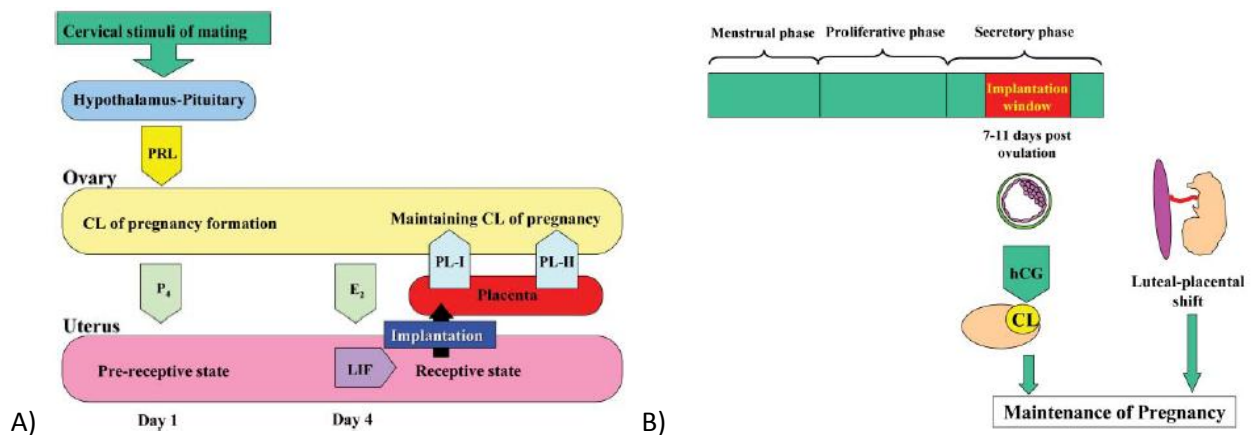


Figura 4: Diagrama del reconocimiento de la preñez. A) ratones y B) Humanos

ROEDORES

El Lactógeno placentario de roedores (RPL), que se incrementa después del día 7 y tiene propiedades luteotróficas, protegiendo el CL de las prostaglandinas.

La monta induce la liberación de prolactina, que mantiene el cuerpo lúteo, provocando una pseudopreñez

En no preñadas, la prolactina decrece después del día 7, mientras que la prostaglandina incrementa al día 11 y retorna el estro al día 17 aproximadamente

En el ratones, el estímulo cervical durante la monta induce la secreción de prolactina de la hipófisis y forma el cuerpo lúteo de la preñez. El lactógeno placentario soporta el mantenimiento de la preñez después de la implantación.

3. Fuentes de Progesterona durante la gestación

Especie	Fuente de progesterona	Gestación
Oveja	CL hasta el día 50 Luego la placenta	148 días
Vaca	CL toda la gestación. Sin embargo, aprox. después del día 215 de gestación la placenta y las glándulas adrenales producen suficiente progesterona para mantener la gestación	280 días
Marrana	Cuerpo lúteo (toda la etapa)	114 días
Yegua	El primer CL produce progesterona hasta el día 180 (aprox), . La FSH estimula el crecimiento de folículos y eCG que provoca la formación de cuerpos lúteos secundarios.	337 días

Fuente: Oklahoma State University

4. Implantación

Algunos autores consideran que la implantación se completa cuando el embrión se ha fijado al útero, mientras que otros prefieren señalarla en el momento en que se establece un contacto funcional.

La implantación en los animales domésticos es superficial en cambio los blastocistos de roedores y primates penetran la mucosa uterina y fagocitan el epitelio del lumen uterino

El cigoto atraviesa la etapa de segmentación para dar origen al blastocisto. Mientras estos cambios se suceden en el embrión, el útero sufre cambios preparándose para la implantación, hay una disminución de la actividad muscular y tonicidad del útero, lo que ayuda a retener a los blastocistos en el lumen uterino. La etapa de segmentación va desde la fertilización hasta 12 días en la vaca, 10 días en la borrega y 6 días en la cerda.



Tipos de implantación

A. Superficial – Corion del feto al endometrio

B. Intersticial – El embrión invade al endometrio y se desarrolla en el.

El tiempo en que el blastocisto entra al útero e inicia su implantación es específico de cada especie (ver tabla 1 y 2)

Tipos de placentación

a) Según posición del embrión con respecto a las paredes del útero

- Central. El feto ocupa la luz del cuerpo uterino, el sitio de adhesión puede ser difuso, zonal o cotiledonario.
- Excéntrica. El feto invade la mucosa uterina en un sitio especial, pero mantiene contacto con el lumen uterino y sus fluidos a través del saco vitelino
- Intersticial. El feto invade completamente la mucosa uterina perdiendo todo contacto con el lumen y la expansión de las membranas fetales origina cierto colapso de las paredes adyacentes.

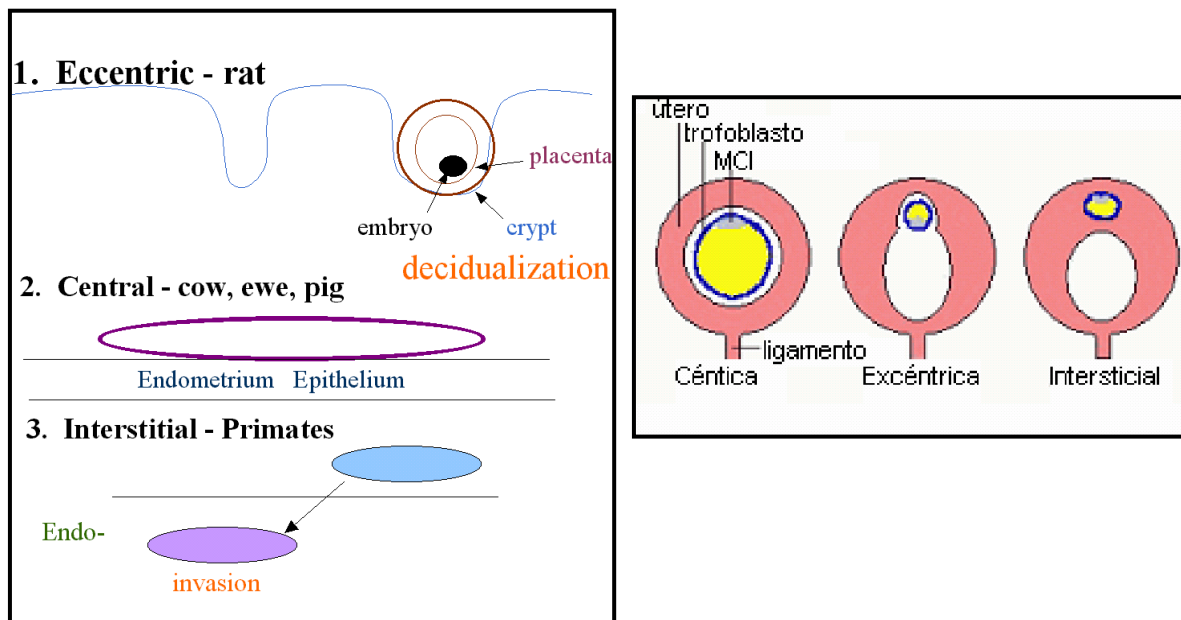


Figura 5. Placentación según posición del embrión con respecto a las paredes del útero

Placentación.

La Placenta es el órgano temporal a través del cual se relaciona fisiológicamente la madre y el feto. La placenta es sumamente activa, interviniendo en muchas funciones vitales para la vida del feto como: respiración, excreción, absorción de nutrientes y metabolismo en general.

Función de las membranas fetales y fluidos

Yolk sac:	Proporciona nutrientes al embrión de desarrollo temprano
Amnión:	Protege al feto de daños, mejora la lubricación para el parto, reservorio de orina y desechos
Alantoide:	Feto con corion (placenta corion alantoidea), conduce vasos sanguíneos de la placenta, reservorio de nutrientes y desperdicios. El cordón umbilical esta unida al feto y alantoides
Corion:	Unión al útero, absorbe nutrientes del útero, permite el intercambio gaseoso de Madre/feto. Produce hormonas

Tabla 2: Implantación en algunas especies

Especie	Día en que se implanta	Tipo
Canino	20	Central
Felino	13-14	Central
Equino	25 – 30 (70 – 80%)	Central
Porcino	11 – 20	Central
Bovino	30 – 40	Central
Ovino	13 – 16	Central
Conejo	7 – 8	Central
Rata y Ratón	3 – 5	Excéntrica
Humano	8 - 15	Intersticial

Fuente: Galina (1995)

b) Según Morfología e histología

Placenta difusa. Se presenta en la cerda y en la yegua. El contacto entre envolturas fetales y endometrio uterino se realiza a través de microvellosidades.



Placentación cotiledonaria. Se presenta en vacas, ovejas y cabras. El útero a través de las carúnculas, está en contacto con los cotiledones de la placenta fetal. La unión de ambas forma el placentoma. En vacas las carúnculas son convexas y en borregas son cóncavas.

Placentación zonal. Característico en carnívoros. El corión se recubre de vellosidades formando una banda media de 2,5 a 7 cm de ancho que entra en contacto con el endometrio uterino.

Placentación discoidal. Se presenta en roedores, primates y humanos. El corión forma un disco oval con vellosidades que entra en contacto con el endometrio uterino.

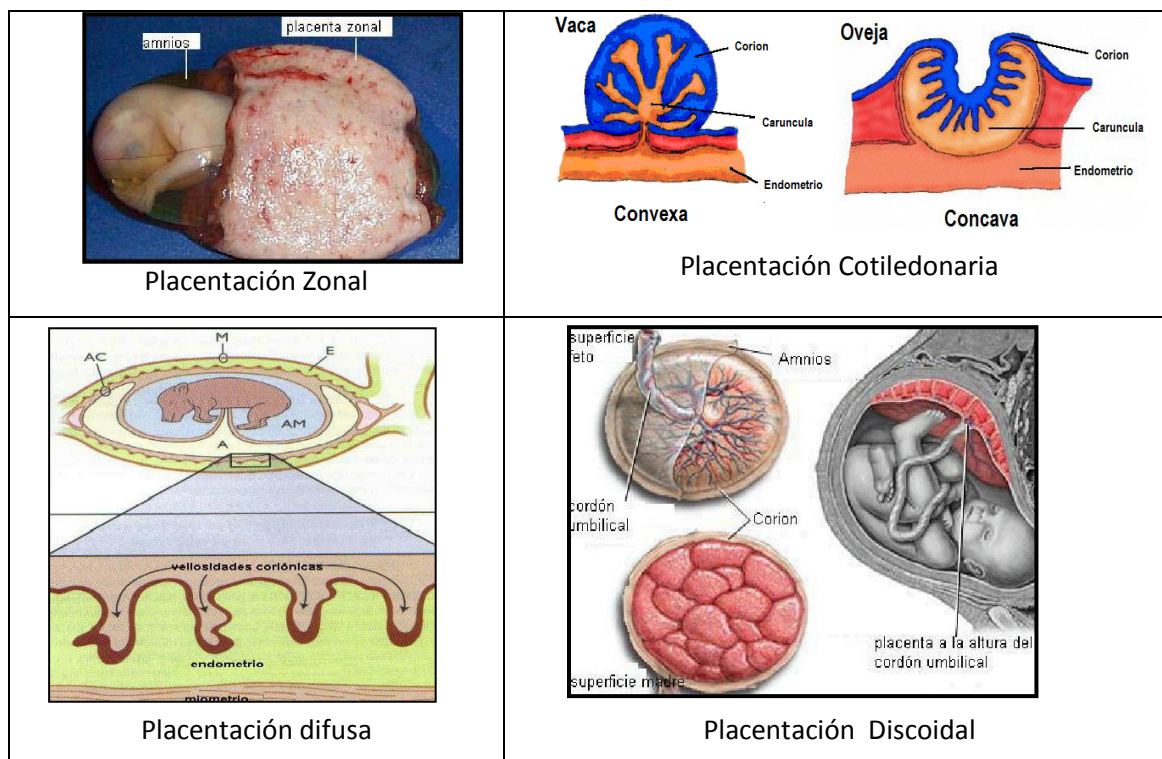


Figura 6: Placentación según morfología e histología

c) Según capas histológicas que constituye la placenta.

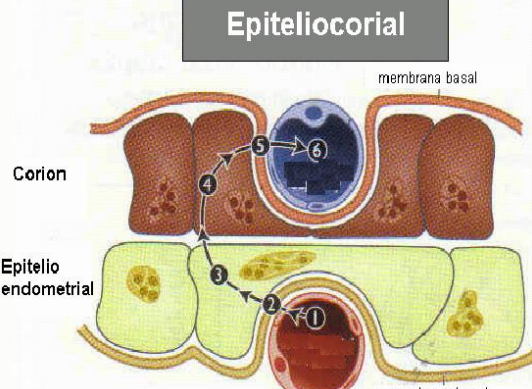
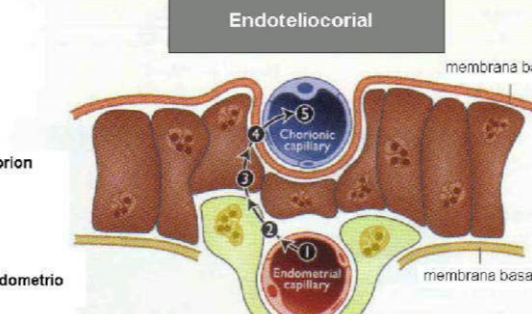
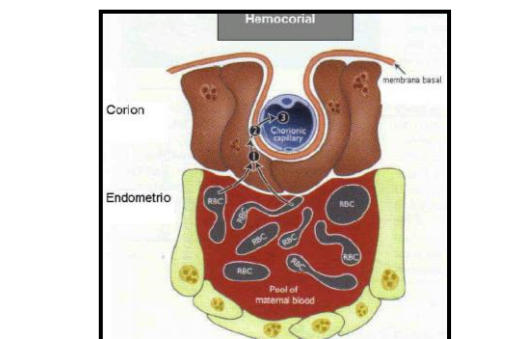
	<p style="text-align: center;">Epiteliocorial</p> 	<p>Epiteliocorial, es característico de yeguas, cerdas, vaca y borrega. La placenta se constituye de 6 capas histológicas, en donde el epitelio uterino intacto se pone en contacto con el corión intacto.</p>
	<p style="text-align: center;">Endoteliocorial</p> 	<p>Endoteliocorial, esta presente en la gata y perra. Se constituye de 4 capas histológicas. Se pierde el endometrio uterino así como el tejido conectivo, corión en contacto directo con el endotelio del útero.</p>
	<p style="text-align: center;">Hemocorial</p> 	<p>Hemocorial. Se presenta en primates, incluyendo humanos y algunos roedores. Está constituido por sólo tres capas histológicas. Se pierde el endotelio de los vasos maternos y la sangre materna se extravasa de manera que las vellosidades del corión se bañan directamente con la sangre materna.</p>

Figura 7: Placentación según capas histológicas



Cuestionario

1. ¿Qué factores afectan la longitud de la gestación?
2. Describa y Grafique la placentación en Camélidos Sudamericanos.
3. Diagrame la molécula de PGF2a, prolactina, oxitocina y su mecanismo de acción
4. Complete:

Presencia (+) o ausencia (-) de tejidos en la clasificación histología de la placentación.

Tejidos	Epiteliocorial	Sindesmocorial	Endoteliocorial	Hemocorial
<u>Maternal:</u>				
<i>Endotelio</i>
<i>Tejido conectivo</i>
<i>Epitelio</i>
<u>Fetal</u>				
<i>Epitelio</i>
<i>Tejido conectivo</i>
<i>Endotelio</i>
Especies	Marrana, yegua, vaca, oveja	*vaca, *oveja	Perra, gata	Mujer, rata, coneja

5. métodos de diagnostico temprano de la gestación en vacunos, ovinos, equinos y alpaca