

---

## **UNIDAD 9 - PATOLOGÍA BENIGNA PELVIANA**

*Carlos Panzeri, Enrique Castellani, Gustavo Prieto,  
José M. Mariconde, Víctor Cortez*

### **PATOLOGÍA UTERINA: MIOMA UTERINO. ADENOMIOSIS. PÓLIPOS. SINEQUIA UTERINA**

*INCIDENCIA. CLÍNICA. DIAGNÓSTICO. PRINCIPIOS TERAPÉUTICOS*

### **TUMORES DEL OVARIO**

*INCIDENCIA. CLASIFICACIÓN. CLÍNICA. DIAGNÓSTICO. PRINCIPIOS  
TERAPÉUTICOS*

### **ENDOMETRIOSIS**

*INCIDENCIA. FISIOPATOGENIA. CLÍNICA. DIAGNÓSTICO. PRINCIPIOS  
TERAPÉUTICOS*

### **ENDOMETRIOSIS Y FERTILIDAD**

### **SINDROMES MALFORMATIVOS**

*DESCRIPCIÓN SIMPLIFICADA. DIAGNÓSTICO NO ESPECIALIZADO*

### **MALFORMACIONES Y REPRODUCCIÓN. MALFORMACIONES GENITALES Y UROLÓGICAS**

### **PATOLOGÍA BENIGNA DE LA VULVA**

## **PATOLOGÍA UTERINA: MIOMA UTERINO. ADENOMIOSIS. PÓLIPOS. SINEQUIA UTERINA INCIDENCIA. CLÍNICA. DIAGNÓSTICO. PRINCIPIOS TERAPÉUTICOS**

El útero es un órgano único centrado en la pelvis, que para su estudio se lo divide en cuerpo y cuello, ambos con funciones fisiológicas y patologías diferentes. En el cuerpo uterino se estudian las patologías de su pared muscular (el miometrio cubierto por la serosa peritoneal visceral) y de su capa interna (el endometrio que circunscribe la cavidad uterina). En el cuello del útero se estudian los pólipos y los miomas cervicales. Tanto el cuerpo como el cuello pueden presentar patologías benignas pero con potencial preneoplásico (hiperplasias de endometrio y lesiones precursoras del cáncer de cuello) que serán consideradas en las Unidades 13 y 14 sobre oncología pelviana.

Las patologías benignas más frecuentes del útero, ordenadas según las estructuras mencionadas, son:

- En el miometrio: el mioma uterino y la adenomiosis.
- En el endometrio: los pólipos.
- En el cuello: los pólipos.

### **MIOMA UTERINO**

La denominación correcta del mioma uterino (que vulgarmente se lo llama fibroma) es leiomioma ya que, histológicamente, deriva del tejido muscular liso del miometrio. Es un tumor benigno, constituido por la proliferación de las células musculares lisas del miometrio más una matriz extracelular de colágeno y elastina. Esta matriz, al ser comprimida por el mioma, forma un plano de clivaje o pseudocápsula fácilmente disecable, que facilita su enucleación quirúrgica.

### **INCIDENCIA Y EPIDEMIOLOGÍA**

El mioma es el tumor benigno más frecuente del aparato genital femenino. El 25% de las mujeres en edad reproductiva tienen miomas uterinos, pero un examen histológico minucioso revela que el 80% de los úteros presentan miomas, aunque la mayoría de estas mujeres son asintomáticas.

La edad más frecuente del diagnóstico es en mujeres de 30 a 50 años. Si no son extirpados quirúrgicamente, los miomas reducen su tamaño después de la menopausia, por la carencia de estrógenos que los estimulen. El riesgo de desarrollarlos es más alto en mujeres con menarca temprana, nulíparas, obesas y de raza negra y es más bajo en mujeres multíparas, fumadoras, usuarias de anticonceptivos hormonales orales durante 10 años y que realizan actividad física continua. Estos factores actuarían

por mecanismos directos e indirectos, sobre el metabolismo de los estrógenos y la progesterona.

## ETIOLOGÍA

El mioma uterino es considerado el prototipo de tumor estrógeno-dependiente pero su fisiopatogenia reconoce la participación de los siguientes factores:

- **Iniciadores:** alteraciones genéticas que condicionan una respuesta anormal del miometrio, en el que los miocitos normales se transforman en miofibroblastos, que ingresan en una fase de proliferación permanente sin entrar en apoptosis.
- **Promotores:** las células musculares de los miomas contienen mayor cantidad de receptores a estradiol y progesterona que las del miometrio normal. Por esta razón, ambos esteroides actúan como promotores, estimulando la mitosis de los miofibroblastos.
- **Efectores:** son los factores de crecimiento que, inducidos por los promotores, producen el crecimiento de los miomas.

Tanto estradiol, progesterona y los factores de crecimiento, promueven el crecimiento del mioma, pero solamente después del inicio de su formación. Las evidencias científicas sugieren que hay un fuerte componente genético hereditario en la iniciación del tumor.

## PATOLOGÍA

El mioma es un tumor monoclonal, que se origina a partir de una única célula. Por esto, cada mioma es diferente al otro. Desde el punto de vista microscópico, están constituidos por fibras musculares lisas arremolinadas, con pocas mitosis, rodeadas por la matriz extracelular (figura 9.1). El aumento del número de mitosis en un mioma debe hacer sospechar su transformación sarcomatosa.

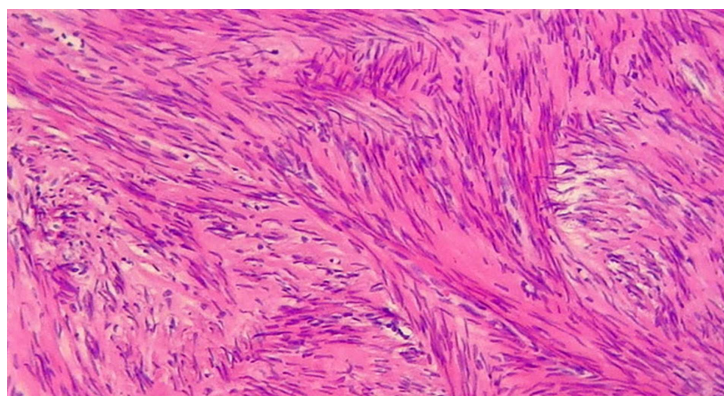


Figura 9.1: fotomicroscopía de mioma uterino.

Macroscópicamente, los miomas uterinos son tumores sólidos, de consistencia elástica, de límites netos, de color blanco grisáceo, sin cápsula pero con un plano de clivaje que lo separa netamente del tejido circundante. Su tamaño varía desde pocos milímetros hasta llegar a ocupar todo el abdomen. Pueden ser únicos pero, con mayor frecuencia, son múltiples.

Según su ubicación en el útero, se clasifican en:

- Corporales (95%).
- Cervicales (4%): a diferencia de los corporales, son menos estrógeno dependientes (figura 9.2).
- Extrauterinos (1%): se pueden desarrollar en las fibras musculares de los ligamentos pelvianos.

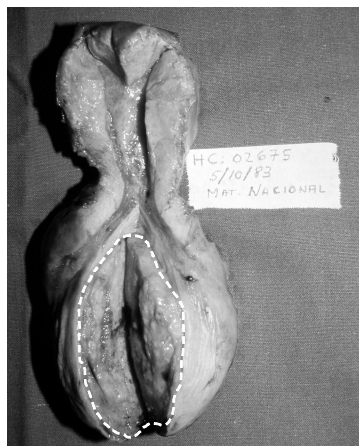

Figura 9.2: mioma del cuello uterino.

Según hacia donde crezcan, pueden ser (figura 9.3 y 9.4):

- Intramurales: están confinados en el espesor del miometrio.
- Submucosos: crecen hacia el interior de la cavidad uterina.
- Subserosos: crecen hacia afuera del miometrio, distendiendo la serosa peritoneal.
- Incluidos en el ligamento ancho o intraligamentarios: es una variedad de mioma subseroso que se introduce lateralmente entre las dos hojas del ligamento ancho.

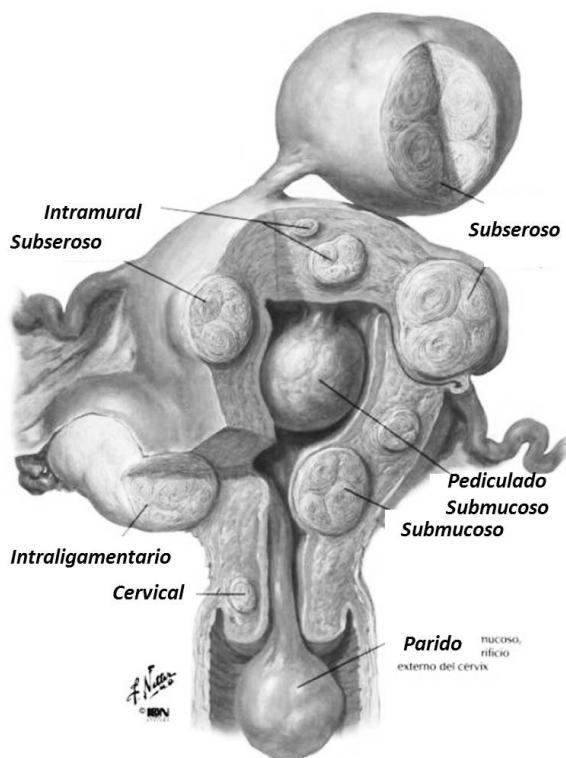
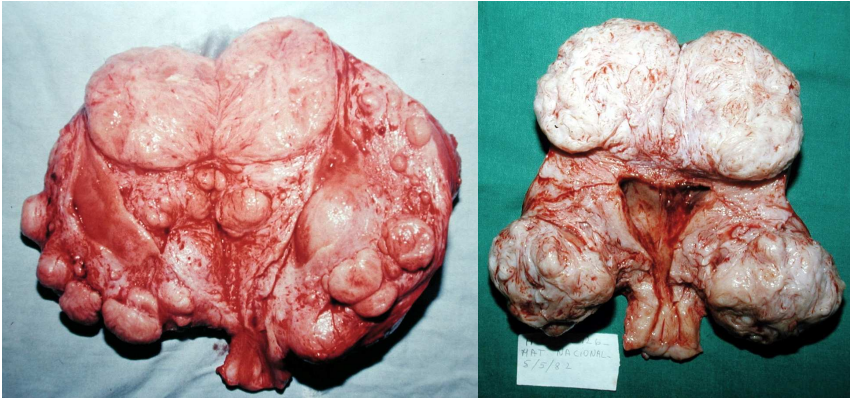
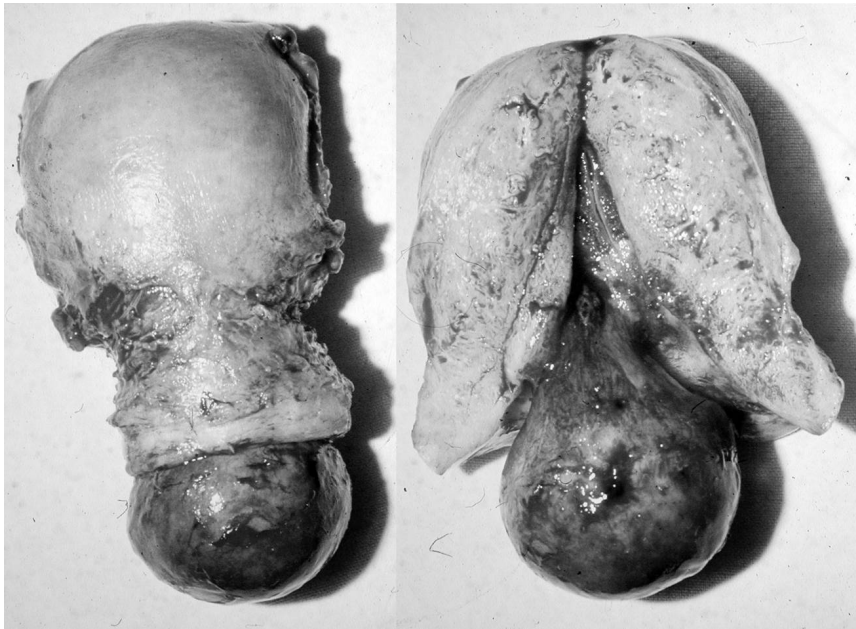

Figura 9.3: variedades de miomas (modificada de Netter).

Figura 9.4: piezas quirúrgicas por polimiomatosis.



Los miomas subserosos y submucosos pueden ser sésiles o pediculados, según tengan una base de implantación ancha o estrecha respectivamente. Los miomas submucosos pediculados pueden pasar a la vagina a través del cuello uterino y se denominan miomas paridos (cuando se insinúan por el orificio externo) o *nascens* (cuando sobrepasan el orificio externo y se los encuentra en la vagina) (figura 9.5).  
*Figura 9.5: pieza quirúrgica de histerectomía con un mioma submucoso nascens.*



Los miomas de cualquier ubicación, pueden tener modificaciones histológicas, que en algunos casos representan complicaciones:

- Malignización hacia sarcoma: es posible pero infrecuente (no supera el 2%).

- Degeneración hialina y quística, que reblandece su consistencia.
- Necrobiosis e infección.
- Calcificación y atrofia: es la modificación más frecuente, especialmente en la posmenopausia.
- Degeneración roja: se produce en la asociación mioma y embarazo, como consecuencia de isquemia y necrosis.

En la Unidad 4 sobre Endocrinopatías Ginecológicas, se ha desarrollado el Sistema PALM-COEIN, que clasifica las patologías que producen sangrado uterino anormal, entre ellas el mioma uterino. En las figuras 9.6 y 9.7 se expone esta clasificación y la nomenclatura para registrar e informar en las publicaciones científicas las diferentes patologías uterinas productoras de sangrado anormal. Como se ha mencionado en la Unidad 4, esta reciente clasificación ha modificado términos históricos usados en la ginecología y necesitará tiempo para imponerse en la nomenclatura diaria. Los lectores destinatarios de este libro deben conocer la existencia del sistema PALM-COEIN y su relativa complejidad ya que será la forma de clasificar y denominar las patologías que involucra.

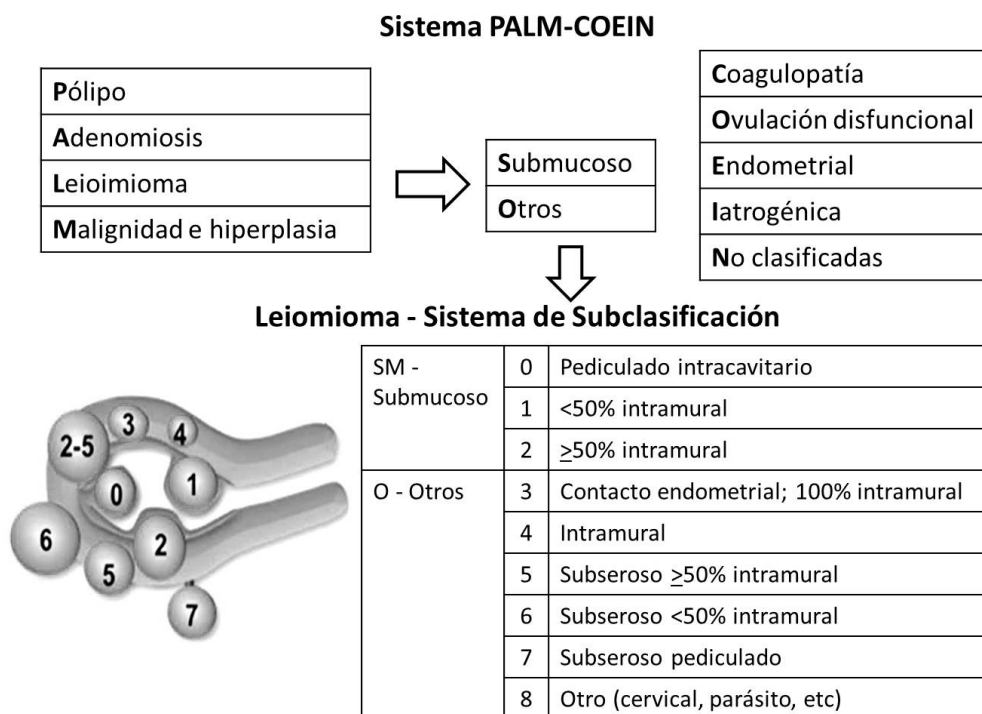


Figura 9.6: clasificación de los miomas uterinos según el Sistema PALM-COEIN.

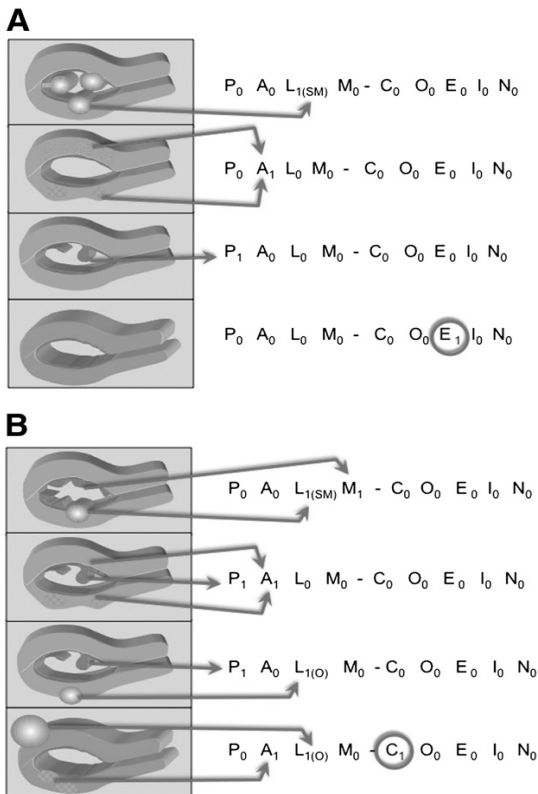


Figura 9.7: nomenclatura del Sistema PALM-COEIN para patologías uterinas que producen sangrado anormal.

## CLÍNICA

Aproximadamente, el 50% de las mujeres portadoras de miomas son asintomáticas; los mismos son hallazgos de controles ginecológicos y no necesitarán tratamiento.

Los motivos de consulta más frecuentes son:

*Metrorragia, hipermenorrea y menometrorragia:* están presentes en el 30% de las pacientes y los mecanismos por los que se producen son:

- Aumento y deformidad de la cavidad uterina por la presencia del mioma, que produce incremento de la superficie sangrante endometrial e interfiere con la contractilidad uterina, principal mecanismo hemostático.
- Alteraciones vasculares que originan vasodilatación y éstasis sanguínea por acción mecánica del tumor.
- Presencia de patologías asociadas: adenomiosis, pólipos y/o hiperplasias endometriales.

Los miomas más sangrantes son los que están más próximos a la cavidad uterina y al endometrio (submucosos y paridos).

*Dolor pelviano agudo o crónico y dismenorrea:* están presentes en el 34% de las mujeres con miomas. El dolor pelvicoabdominal agudo se manifiesta en los miomas complicados (por infección, torsión o degeneración roja) o durante la parición de un mioma submucoso pediculado. El dolor crónico tiene relación directa con el tamaño del mioma y la compresión sobre estructuras vecinas. La dismenorrea se produce por el aumento de la liberación de prostaglandinas desde el endometrio.

*Síntomas urinarios y rectales:* los miomas de cara anterior y posterior subserosos de mayor tamaño, pueden comprimir la vejiga y el recto respectivamente y ocasionar polaquiuria, tenesmo vesical, disuria, rectalgia y dificultad defecatoria.

*Crecimiento rápido del mioma:* debe pensarse en una transformación sarcomatosa y es indicación de extirpación quirúrgica.

## DIAGNÓSTICO

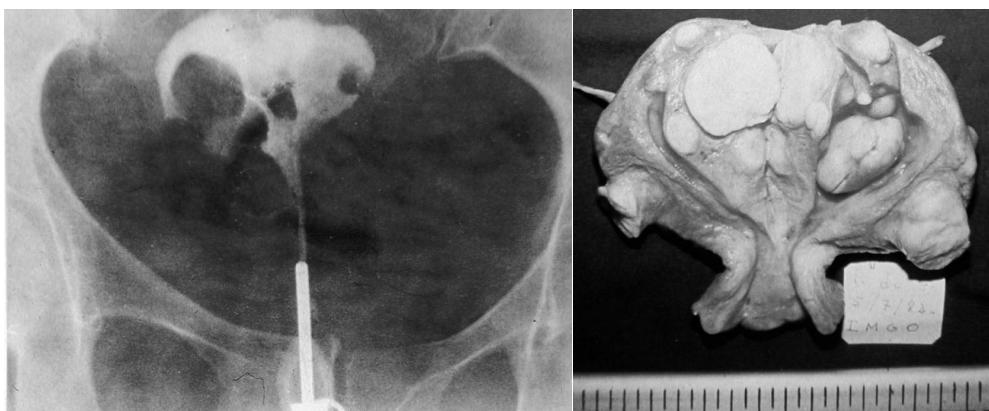
Se basa en la anamnesis para determinar los síntomas, el examen físico abdominal y pelviano, la especuloscopia y los métodos complementarios.

Las principales características semiológicas de los miomas son: útero aumentado de tamaño, móvil, de contorno irregular y multinodular. El tamaño del útero o del mioma puede registrarse en la historia clínica homologándolo con el tamaño del útero gestante, en semanas o meses. La especuloscopia permite evaluar la presencia de un mioma parido.

Los estudios complementarios que pueden solicitarse son:

- Radiografía directa de pelvis, que permite identificar un mioma calcificado.
- Ecografía de preferencia transvaginal: es el método de elección para evaluar número, tamaño y ubicación de los miomas. Se visualizan como una imagen hipocogénica, en ocasiones heterogénea por presentar alguna de las modificaciones mencionadas en Patología. El agregado del Doppler permite evaluar su circulación. Los miomas cervicales pueden escapar a un diagnóstico preciso ecográfico.
- Histerosalpingografía: se realiza, especialmente en la mujer infértil, para confirmar la presencia de un mioma submucoso y su impacto sobre la cavidad uterina y las trompas de Falopio (figura 9.8).
- Histeroscopia: además de confirmar la presencia de un mioma submucoso, permite el tratamiento quirúrgico por medio de su resección histeroscópica.





*Figura 9.8: correlación entre histerosalpingografía y la pieza quirúrgica de histerectomía por miomas múltiples.*

### **MIOMA Y EMBARAZO**

Es la asociación de una situación fisiológica y otra patológica, que puede repercutir una sobre la otra. Los miomas pueden incidir sobre la gestación provocando infertilidad, abortos recurrentes, mala presentación fetal, alteraciones en el mecanismo del parto o mayor hemorragia durante el alumbramiento. El embarazo influye sobre el mioma, como consecuencia del elevado nivel de estradiol y progesterona circulante en la embarazada, produciendo un aumento del volumen del mioma del 50%, que se produce durante el primer trimestre; posteriormente se estabiliza y retrograda en el posparto. Este aumento favorece la degeneración roja mencionada, que puede producir una emergencia obstétrica.

### **MIOMA E INFERTILIDAD**

Muchas mujeres con miomas mayores a 5 cm logran embarazos que evolucionan normal, lo que demuestra que no es directa la relación mioma/ infertilidad ni la necesidad de operar todo mioma en la mujer infértil. Se discute actualmente si los miomas interfieren la fertilidad solo por presencia o por las condiciones hormonales de hiperestrogenismo que caracteriza a estas mujeres. En base a estos conceptos se recomienda, en la mujer infértil, extirpar los miomas mayores de 5 cm., especialmente si son submucosos pediculados o intramurales con crecimiento hacia la cavidad uterina.

### **PRINCIPIOS TERAPÉUTICOS**

Los principales recursos para el tratamiento de los miomas uterinos son:

- La conducta expectante.
- El tratamiento farmacológico.

- El tratamiento quirúrgico.
- La embolización de la arteria uterina.

***Los miomas uterinos no se tratan por su sola presencia. Solo se tratan cuando presentan una sintomatología significativa o cuando tienen un crecimiento súbito, que hace sospechar su probable malignización.***

### CONDUCTA EXPECTANTE

Está indicada en pacientes con miomas pequeños y asintomáticos, en las que hay seguridad en el diagnóstico y que pueden ser controladas periódicamente. Esta misma actitud se adopta durante el embarazo, momento en el que sólo se recurre a la cirugía en caso de aparecer complicaciones.

### TRATAMIENTO FARMACOLÓGICO

Está basado en la supresión estrogénica o en la neutralización de sus efectos y tiene como objetivo el control de los síntomas hemorrágicos, el dolor y la disminución temporaria del tamaño del mioma. El tratamiento médico nunca es curativo pero permite la mejoría de los síntomas hasta que se realice la cirugía, cuando está indicada. En el tratamiento farmacológico pueden usarse:

- Progestágenos: *noretisterona* tiene el mejor control endometrial por lo que es de elección para disminuir la hipermenorrea, la menometrorragia y el dolor pelviano. Se administra en dosis de 20 mg/día desde el día 5° al 25° del ciclo menstrual, durante el número de ciclos que sea necesario. *Levonorgestrel*, usado localmente en el dispositivo intrauterino (endoceptivo), puede controlar los sangrados en los miomas múltiples y pequeños, pero su colocación está contraindicada cuando los miomas son de mayor tamaño y deforman la cavidad uterina.
- Análogos de GnRH: usados por vía intramuscular en dosis mensual de depósito de 3,75 mg. producen una hipofisectomía química que anula la función ovárica, con fuerte descenso del estradiol circulante, produciendo amenorrea y disminución del tamaño de los miomas de hasta un 50%. Esta disminución del tamaño es transitoria mientras dura el efecto del tratamiento. Los costos y los efectos secundarios del hipoestrogenismo severo no permiten tratamientos prolongados.

***La conducta expectante y los tratamientos farmacológicos deben considerarse como alternativas terapéuticas en mujeres no menopáusicas, esperando que la menopausia reduzca los síntomas y produzca la regresión parcial o total de los miomas.***

## TRATAMIENTO QUIRÚRGICO

La cirugía es el tratamiento de elección del mioma uterino con objetivo curativo y es la única alternativa cuando existen síntomas intensos o si el útero crece rápidamente. Las cirugías que se pueden realizar son: la miomectomía y la histerectomía.

*Miomectomía:* se la describe por primera vez en 1845 y la difunde Victor Bonney, quien llega a extirpar 125 miomas en una misma paciente. Las vías de abordaje para la realización de la miomectomía pueden ser laparotómica, laparoscópica e histeroscópica. La elección de la vía dependerá de la ubicación y tamaño del mioma, la experiencia y el equipamiento del equipo quirúrgico y la decisión de la paciente.

Consiste en la enucleación del/los nódulos miomatosos, conservando el resto del útero. Esto es factible por la existencia del plano de clivaje entre los miomas y el tejido circundante. Está indicada en mujeres jóvenes que deseen conservar la función reproductiva (figura 9.9). Esta técnica presenta desventajas frente a la histerectomía porque tiene mayor morbilidad quirúrgica por hemorragias, porque en el 5% al 10% de las mujeres el mioma recidiva a expensas de pequeños nódulos que pasaron inadvertidos y por las posibles complicaciones que podrían surgir durante el embarazo o parto futuro debidas a las cicatrices que quedan en el miometrio. No está indicada

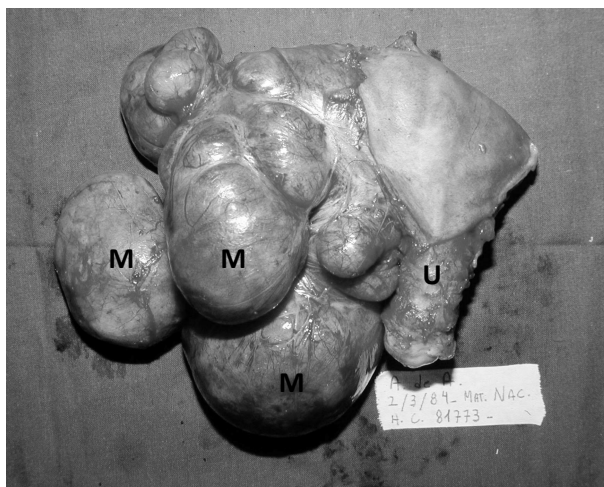


su práctica en el útero gestante ni en el curso de una cesárea, salvo que sean miomas subserosos pediculados o que el tumor presente una degeneración que, dejado en su lugar, complicará a la paciente.

*Figura 9.9: miomectomía múltiple con extirpación de 18 miomas de diferentes tamaños.*

**Histerectomía:** la histerectomía es la intervención más frecuente realizada a la mujer en el mundo desarrollado. Está indicada, de preferencia, en mujeres mayores de 40 años, en mujeres más jóvenes si la miomectomía es dificultosa técnicamente, cuando existe patología asociada o si no hay deseo de embarazo. La vía de abordaje para una histerectomía puede ser abdominal (laparotómica o laparoscópica) (figura 9.10) o vaginal. La vía vaginal puede utilizarse en miomas poco voluminosos y es de elección cuando existe un prolapso genital.

Figura 9.10: pieza quirúrgica de histerectomía abdominal realizada por miomas. Referencias: U: útero; M: miomas subserosos incluidos en el ligamento ancho.



**Embolización:** es una técnica mini-invasiva que bloquea el flujo vascular que rodea al mioma a través de un cateterismo arterial. La realiza el imagenólogo intervencionista por indicación del ginecólogo. A través de la arteria femoral se introduce un catéter que llega hasta la arteria uterina y se introducen partículas que obstruyen las arterias que vascularizan al mioma, produciendo su necrobiosis y atrofia (figura 9.11). Todo el procedimiento se realiza bajo control imagenológico. No se recomienda en mujeres con deseos de fertilidad. La principal desventaja del método es la falla parcial o total en la reducción del mioma. En la actualidad, la embolización de la arteria uterina es un tratamiento opcional al quirúrgico, que se indica cuando el médico ginecólogo considera que la realización de este último puede ser dificultoso. La embolización queda reservada para mujeres con miomas sintomáticos con contraindicaciones quirúrgicas por patologías clínicas asociadas (cardiovasculares o de otra etiología) o por la presencia de adherencias abdominopélvicas que dificultan la cirugía.

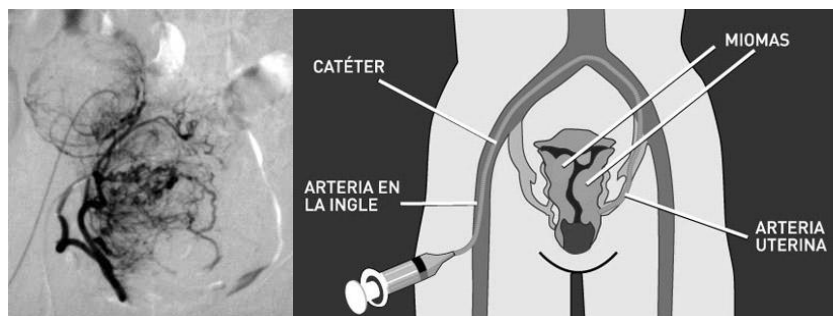


Figura 9.11: técnica de la embolización del mioma uterino.

## ADENOMIOSIS

La adenomiosis es una enfermedad benigna del útero en la que las estructuras del endometrio se desarrollan en el miometrio. Puede presentarse en forma:

- Difusa: con infiltración global del miometrio (figura 9.12).
- Focal y multifocal: con masas definidas o adenomiomas.

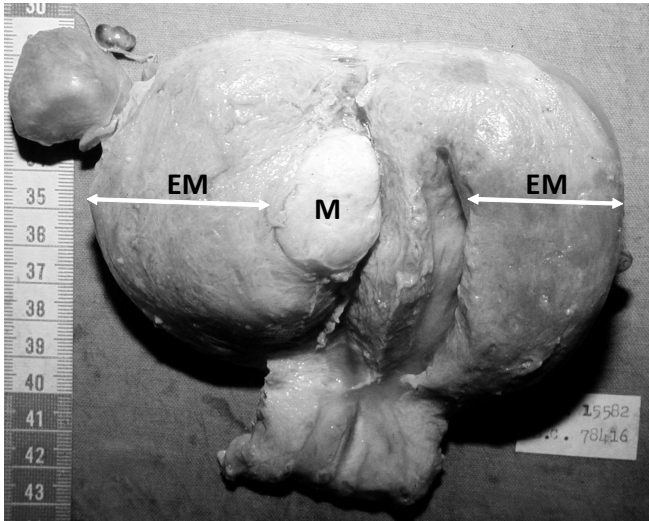


Figura 9.12: útero adenomiosico. Referencias: EM: engrosamiento miometrial por adenomiosis. M: mioma intramural.

La prevalencia de la adenomiosis no es conocida porque el diagnóstico, habitualmente, se hace por el examen microscópico de úteros obtenidos durante una cirugía. Se estima que el 30% de las mujeres tienen adenomiosis y la edad del diagnóstico es entre los 40 a 50 años. La etiología también es desconocida; la teoría más aceptada, aunque con poca evidencia científica, propone que la barrera entre el endometrio y el miometrio se encuentra alterada, permitiendo la invasión de las glándulas y el estroma endometrial hacia el miometrio. Este proceso sería estrógeno dependiente.

Históricamente se consideró a la adenomiosis como una forma de endometriosis y se la denominó endometriosis uterina interna. Actualmente se la considera como una entidad con perfil propio y uno de los datos epidemiológicos que la diferencian de la endometriosis es el menor impacto que tiene sobre la reproducción, ya que el 80% de las mujeres con diagnóstico histológico de adenomiosis son fértiles.

Más del 80% de las mujeres con adenomiosis tienen otro proceso patológico asociado en el aparato genital:

- 50% tienen miomas uterinos.
- 11% tienen endometriosis ovárica.
- 7% tienen pólipos endometriales.

Estas patologías tienen en común con la adenomiosis la condición de ser estrógeno dependientes y manifestarse con síntomas similares.

La adenomiosis también está incluida en el Sistema PALM-COEIN, como una de las patologías uterinas que producen sangrado uterino anormal.

## SÍNTOMAS Y DIAGNÓSTICO

El útero adenomiósico típico es blando y aumentado de tamaño (mayor en el período premenstrual), uniforme o con aumentos circunscriptos. El 80% de ellos pesan más de 80 gramos (un útero normal pesa 50 gr), y no es inusual que algunos lleguen a pesar más de 200 gr. Los síntomas más frecuentes son el sangrado uterino anormal (hipermenorrea) y la dismenorrea.

El diagnóstico se sospecha por el examen pelviano y la ecografía; la resonancia magnética puede precisarlo, especialmente en las formas nodulares, para diferenciarla de un mioma. El diagnóstico de certeza se hace por el estudio patológico del útero extirpado.

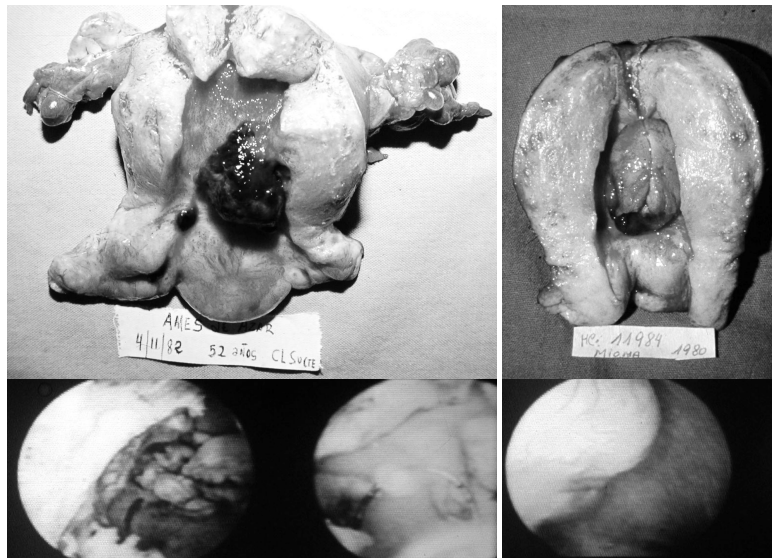## TRATAMIENTO

Los focos adenomiósicos no se pueden extirpar por cirugía conservadora por carecer de plano de clivaje, por lo que el tratamiento definitivo es la histerectomía.

El tratamiento médico permite el control de los síntomas y coincide con las indicaciones y recursos descriptos para el mioma uterino.

## PÓLIPO ENDOMETRIAL

El pólipo endometrial es un tumor focalizado del endometrio, de evolución generalmente benigna aunque el 1% presenta algún grado de atipia celular que lo hace pasible de transformación maligna. Estructuralmente está constituido por estroma, cubierto por epitelio endometrial que forma estructuras glandulares. Pueden ser



pediculados o sésiles y en el 20% de mujeres con esta patología, son múltiples (figura 9.13).

*Figura 9.13: piezas quirúrgicas e histeroscopia de pólipo endometrial único.*

La presencia de pólipos endometriales y su etiología estaría ligada al estímulo estrogénico ya que no se observan antes de la menarca y si bien son frecuentes en la

posmenopausia, lo son más en las mujeres que hacen terapia hormonal de reemplazo y en las usuarias de tamoxifeno, que tiene efecto estrogénico sobre el endometrio. Se ha demostrado que el estroma de los pólipos tiene, proporcionalmente, más receptores para estrógeno que para progesterona.

## SÍNTOMAS Y DIAGNÓSTICO

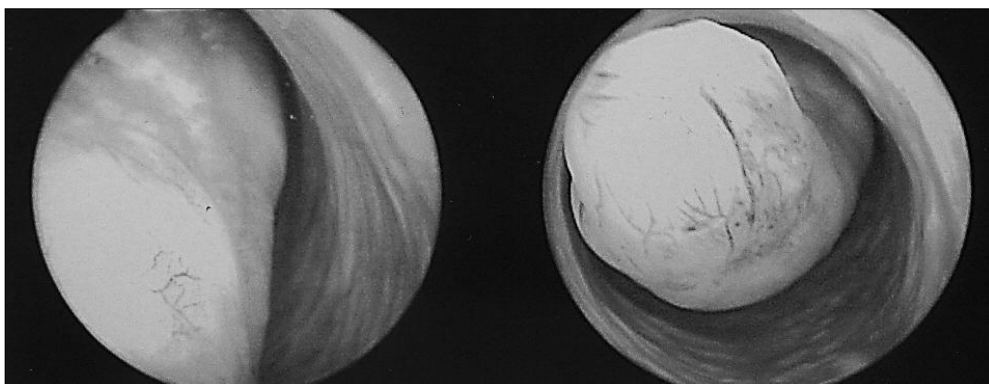
El síntoma más frecuente del pólipo endometrial es la metrorragia o *spotting* (término en inglés que significa manchado de sangre y que está incorporado en la terminología ginecológica cotidiana), tanto en la etapa reproductiva como en la posmenopausia.

***La mayoría de los pólipos endometriales son asintomáticos y su diagnóstico es casual. La presencia de un pólipo que se manifiesta con metrorragia debe ser un signo de alarma y obliga a su extirpación por la posibilidad de ser canceroso***

El diagnóstico, como se ha expresado, frecuentemente es casual y se realiza por:

- Examen con espéculo, observándose un tumor que se exterioriza por el orificio externo del cuello uterino.
- Ecografía ginecológica transvaginal, en un examen de rutina.
- Histeroscopia, que permite el diagnóstico de certeza y su extirpación por resección endoscópica (figura 9.14).

El pólipo endometrial también está incluido en las patologías del Sistema PALM-COEIN.



*Figura 9.14: visión histeroscópica de un pólipo endometrial previo a su resección.*

## TRATAMIENTO

El tratamiento del pólipo endometrial es quirúrgico, aunque la alta prevalencia que tienen como hallazgo ecográfico, especialmente en la mujer posmenopausia, obliga a considerar la vigilancia como conducta.

La *vigilancia* puede realizarse bajo las siguientes pautas:

- No basarse en un solo estudio ecográfico cuando son menores de 10 mm, requiriendo su reconfirmación ecográfica.
- Considerar si las características de la vascularización con el Doppler son sospechosas.
- El pólipo único es de menor riesgo de malignización que los pólipos múltiples.
- La ausencia de metrorragia y modificaciones en el tiempo (tamaño, vascularización y estructura), consolidan la conducta de la vigilancia.

*Tratamiento quirúrgico:* consiste en la resección del pólipo por las siguientes técnicas:

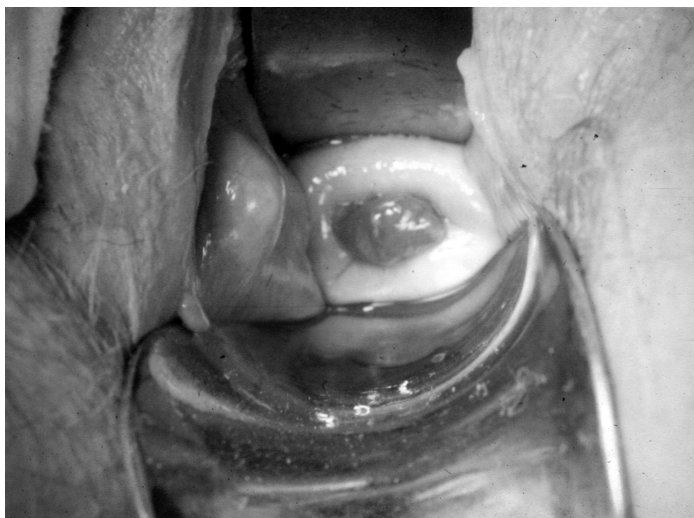- Resección histeroscópica: es la estrategia quirúrgica más empleada en la actualidad. Si el pólipo es pequeño, se puede resecar a nivel de la base del pedículo, con anestesia local en el cuello uterino, manteniendo a la paciente con una sedación superficial, lo que permite un procedimiento ambulatorio. Si el pólipo es de mayor tamaño, la resección histeroscópica puede requerir anestesia regional o general. Cuando el pólipo ocupa toda la cavidad, se lo va seccionando en trozos con un asa que corta y coagula hasta llegar a la zona de implantación.
- Dependiendo de la edad de la paciente, el tamaño del pólipo, la existencia de patología asociada y la disponibilidad tecnológica del equipo quirúrgico, se podrá realizar histerotomía (apertura del útero para extirpar el pólipo con posterior reconstrucción de la pared uterina) o histerectomía por laparotomía o laparoscopia o por vía vaginal.

## PÓLIPO DEL CUELLO UTERINO

Es una patología benigna del útero muy frecuente y, excepto por su estructura y localización, comparte muchas características con el pólipo endometrial. Son más frecuentes durante la etapa reproductiva, puede ser único o múltiple, pediculado o sésil. Solo el 2% tiene transformación maligna, generalmente es asintomático y se lo



diagnostica en un examen con espéculo o una colposcopia. Estructuralmente está compuesto por células endocervicales mucinosas con un eje conectivo vascular y su



desarrollo se relaciona con el hiperestrogenismo y las infecciones cérvico-vaginales. Se inicia en cualquier porción del canal endocervical y crece hacia el orificio cervical externo, exteriorizándose a la vagina (figura 9.15).

*Figura 9.15: pólipo de cuello uterino.*

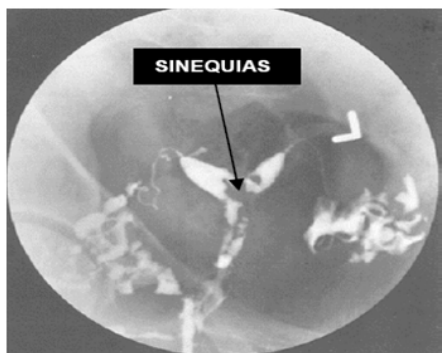
El síntoma que produce es metrorragia y/o sinusorragia. El tratamiento es la extirpación por torsión del pedículo, procedimiento ambulatorio que se efectúa sin anestesia. Los pólipos sésiles o ubicados dentro del conducto cervical, pueden requerir resección quirúrgica.

***Todo pólipo endometrial o cervical que se extrae, sin importar su apariencia o su tamaño, debe ser analizado histológicamente para descartar malignidad y confirmar su origen.***

## SINEQUIA UTERINA

La sinequia uterina, denominada también síndrome de Asherman, se caracteriza por la presencia de adherencias fibrosas cicatrizales dentro de la cavidad uterina, que se producen cuando se destruye la capa basal del endometrio. En el 90% de las mujeres, la causa del síndrome de Asherman es el raspado uterino realizado para evacuar restos en una mujer con aborto espontáneo incompleto o para efectuar una interrupción del embarazo o por retención placentaria posparto. En el 10% restante, las causas son otras intervenciones médicas intrauterinas (operación cesárea, miomectomía), radioterapia pelviana, infecciones (en particular la tuberculosis genital y las infecciones por dispositivos intrauterinos). Se estima que el 5% de los raspados uterinos por abortos espontáneos producen síndrome de Asherman. La extensión de las sinequias es variable y no está en relación directa a las manifestaciones y

repercusiones clínicas. Los motivos de consulta más frecuentes son alteraciones menstruales de tipo hipomenorrea o amenorrea secundaria y la infertilidad. Ante la sospecha clínica de sinequia uterina, el diagnóstico se confirma con histerosalpingografía, histerosonografía o histeroscopia (figura 9.16). Esta última permite, en simultáneo, realizar el tratamiento. La ecografía vaginal no es útil para confirmar la presencia de una sinequia.



*Figura 9.16: imagen histerosalpingográfica de una sinequia uterina extensa pos raspado por aborto espontáneo.*

El tratamiento de las sinequias uterinas se realiza debridando y seccionando las mismas mediante un nuevo raspado o por histeroscopia. La recurrencia de las sinequias está en relación directa a su extensión y oscila entre el 30% y el 50%. Para prevenir esta alta tasa de recurrencia, se recomiendan dos estrategias simultáneas con la debridación: 1) colocar un dispositivo intrauterino durante 45 días con el objetivo de impedir el contacto de las superficies del endometrio debridado y 2) administrar estrógeno por vía oral durante el mismo plazo, con el objetivo de acelerar su proliferación. La tasa de embarazo general después de la debridación es del 60% y la de nacidos vivos del 38%.

La prevención de las sinequias uterinas producidas por raspados en el útero gestante, se realiza con dos intervenciones médicas:

- Promoviendo la evacuación uterina con los sistemas de aspiración descritos en la Unidad 5.
- Usando la prostaglandina Misoprostol por vía vaginal y oral para facilitar la dilatación del orificio interno del cuello uterino.

## **TUMORES BENIGNOS DEL OVARIO**

### **INCIDENCIA. CLASIFICACIÓN. CLÍNICA. DIAGNÓSTICO. PRINCIPIOS TERAPÉUTICOS.**

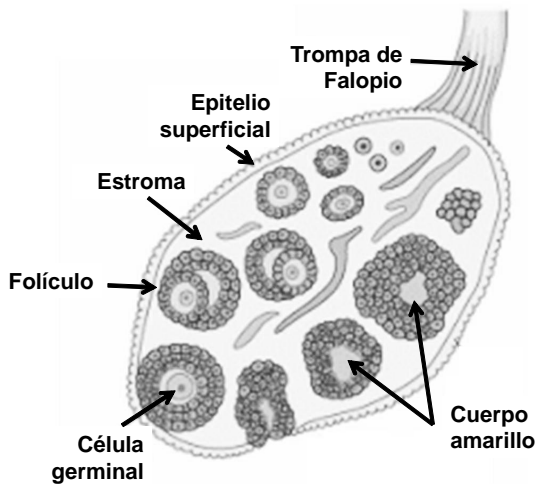
#### **INCIDENCIA**

Los tumores del ovario es un tema de la ginecología cuyo abordaje docente debe hacerse integralmente, tanto en sus variedades benignas como malignas. Esto

responde, principalmente, al hecho que es la principal patología tumoral pelviana en la que el diagnóstico histopatológico de certeza se obtiene cuando se explora quirúrgicamente la pelvis y se efectúa el tratamiento. Habitualmente, la semiología y el diagnóstico se practican considerando al tumor de ovario como una masa anexial, cuyo diagnóstico es aún incierto.

Estudiar en esta Unidad solamente los tumores benignos del ovario, debe interpretarse como un artificio pedagógico para cumplir con uno de los principales objetivos de este libro, que es enseñar la ginecología ajustándose al Programa Analítico Oficial de Clínica Ginecológica de la Facultad de Ciencias Médicas de la Universidad Nacional de Córdoba. Por esta razón, los conceptos sobre Tumores Benignos del Ovario de esta Unidad, se imbricarán con los de las Unidades 13 y 14 sobre Oncología Pelviana.

## CLASIFICACIÓN DE LOS TUMORES DEL OVARIO



El ovario es el órgano de la mujer que origina la mayor variedad de tumores, a partir de su compleja estructura (figura 9.17) y se clasifican por su histogenética, la macroscopía y la evolución.

Figura 9.17: estructura del ovario.

### CLASIFICACIÓN HISTOGENÉTICA

La clasificación histogenética se basa en la célula que origina cada una de las variedades de tumores (tabla 9.1).

### CLASIFICACIÓN MACROSCÓPICA

Por su aspecto macroscópico, los tumores del ovario se clasifican en quísticos, sólidos y mixtos (quísticos-sólidos).

### CLASIFICACIÓN POR SU EVOLUCIÓN

Pueden ser funcionales, benignos, de bajo grado de malignidad o borderline y malignos.

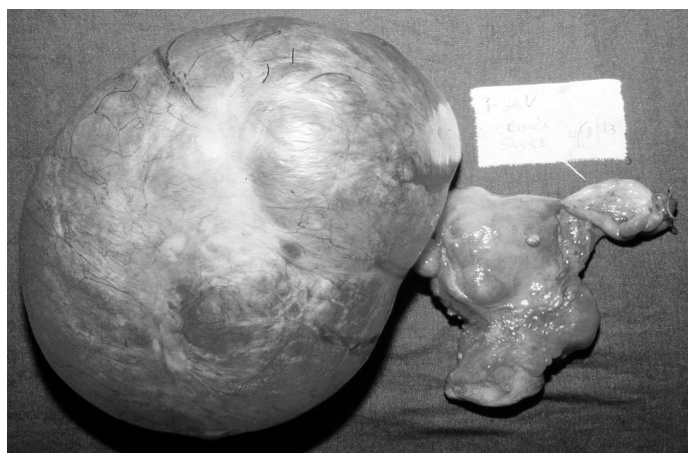**Tabla 9.1: Clasificación Histogénica de los Tumores del Ovario**

<b>• Derivados del epitelio celómico o superficial</b>	
Cistoadenoma seroso.	Cistoadenoma mucinoso.
Cistoadenoma endometroide.	Tumor de Brenner.
Tumor mixto mesodérmico.	Tumor de células claras o mesonefroide.
Carcinoma indiferenciado.	
<b>• Derivados de la célula germinal</b>	
Teratoma.	Disgerminoma.
Tumor del seno endodérmico.	Gonadoblastoma.
Corioncarinoma.	Sarcoma embrionario.
<b>• Derivados del estroma gonadal diferenciado</b>	
Tumor de la granulosa.	Tumor de la teca.
Arrenoblastoma.	Tumor de Sertoli-Leydig.
Ginandroblastoma.	
<b>• Derivados del estroma gonadal indiferenciado</b>	
Fibroma.	Leiomioma, lipoma, hemangioma.
Linfoma.	Sarcoma.
<b>• Metastásicos</b>	
Tumor de Krukemberg.	De la mama y del endometrio.
Linfoma.	
<b>• Tumores del paraovario</b>	

Antes de abordar los aspectos clínicos, diagnósticos y terapéuticos, se hará una breve descripción de los tumores ováricos benignos más frecuentes.

## TUMORES BENIGNOS DERIVADOS DEL EPITELIO CELÓMICO O SUPERFICIAL

Los más frecuentes son los cistoadenomas seroso, mucinoso, endometroide y el tumor de Brenner. Constituyen el grupo más importante y frecuente de todos los tumores ováricos y los tres primeros reproducen los tres tipos celulares del conducto de Müller: el seroso el epitelio cúbico simple de la trompa uterina (figura 9.18), el endometroide el epitelio cilíndrico del endometrio y el mucinoso el epitelio cilíndrico mucoso del canal del cuello uterino. El tumor de Brenner se origina en el epitelio

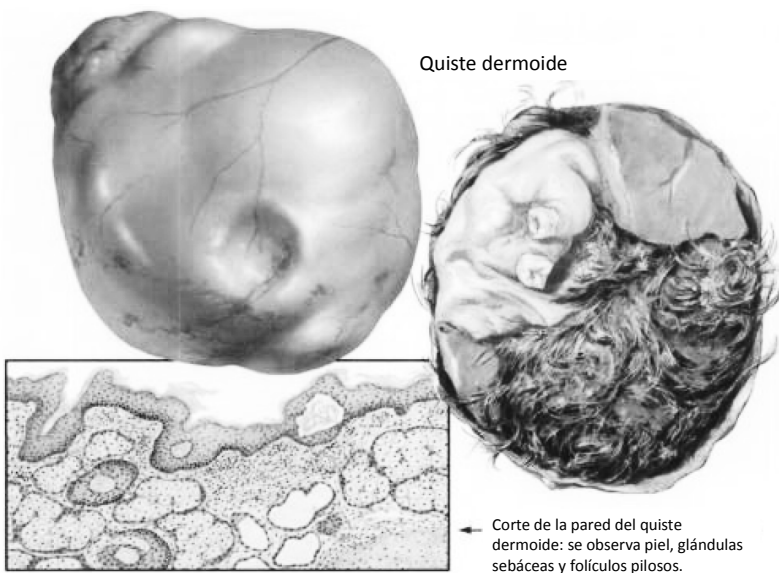


superficial del ovario. Los tres primeros son quísticos y el de Brenner es sólido. Los cistoadenomas pueden ser benignos, malignos o borderline.

*Figura 9.18: cistoadenoma seroso de ovario benigno.*

## TUMORES BENIGNOS DERIVADOS DE LA CÉLULA GERMINAL

El más frecuente es el teratoma. Se genera por división partenogenética de las células germinales (proliferación celular sin fecundación) y proliferación de las mismas a células embrionarias totipotenciales, capaces de reproducir todos los tejidos del organismo. El teratoma quístico benigno adulto, también llamado quiste dermoide (figura 9.19), constituye el 10% al 25% de todos los tumores ováricos y, aunque la edad de presentación tiene un amplio rango, es frecuente diagnosticarlo en mujeres menores de 45 años, siendo la neoplasia ovárica más común en este grupo de edad. Macroscópicamente es un tumor quístico, que puede medir hasta 15 cm, de superficie lisa y consistencia renitente porque contiene material espeso amarillento, por la secreción de las glándulas sebáceas del tejido dérmico que compone su cápsula. En su interior se pueden encontrar elementos de las tres hojas embrionarias: pelos, piezas dentarias, uñas, tejido óseo, cartilaginoso, tiroideo, muscular, linfático y nervioso.



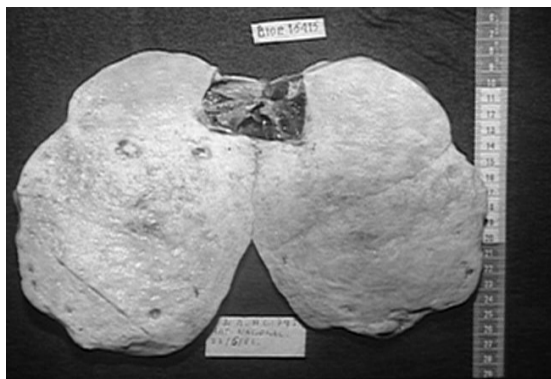
Su transformación maligna es poco frecuente.

*Figura 9.19: quiste dermoide de ovario (modificada de Netter).*

## TUMORES BENIGNOS DERIVADOS DEL ESTROMA GONADAL DIFERENCIADO

La mayoría de los tumores derivados del estroma gonadal diferenciado comparten la característica de ser funcionantes, en el sentido que son productores de hormonas (estrógenos o andrógenos) por lo que se los subclasifica en isosexuales y heterosexuales respectivamente. Esta propiedad se puede traducir en sus manifestaciones clínicas. Los isosexuales, por efecto de los estrógenos que secretan, pueden producir diferentes tipos de hemorragias genitales, en particular Pubertad Precoz Periférica y metrorragia de la posmenopausia. Los heterosexuales, productores de andrógenos, pueden producir síntomas de defeminización (amenorrea secundaria) o de androgenización (hipertrofia del clítoris, hipertrichosis, abaritonamiento de la voz). El

tecoma es el tumor benigno de este grupo más frecuente y se desarrolla por la proliferación de las células tecales. Es un tumor sólido encapsulado, de color amarillo intenso por la presencia de colesterol en las células, el que es necesario para la síntesis de estrógeno.



Histológicamente está formado por células fusiformes, con la característica de las células tecales (figura 9.20).

Figura 9.20: tecoma del ovario.

Los tumores benignos heterosexuales, productores de andrógenos, son el arrenoblastoma, el tumor de Sertoli-Leydig y el ginandroblastoma. También son tumores sólidos y su transformación maligna es posible pero infrecuente.

### TUMORES DERIVADOS DEL ESTROMA GONADAL INDIFERENCIADO

El fibroma del ovario es el tumor benigno más frecuente de este grupo. Es un tumor sólido, de consistencia dura y a veces lobulado. El fibroma del ovario puede presentarse con ascitis y derrame pleural de tipo trasudado, preferentemente del lado derecho, constituyendo el Síndrome de Meigs. Aún no se ha demostrado el mecanismo final de la producción de la ascitis y el derrame pleural.

### TUMORES DEL PARAOVARIO

Son tumores quísticos que se forman sobre restos embrionarios cercanos al ovario. Son benignos y pediculados, lo que los predispone a la torsión (figura 9.21). Su cápsula es delgada y transparente, permitiendo ver la vascularización en forma de cuadrícula, que facilita su diagnóstico macroscópico. El contenido es líquido claro como el agua. Su diagnóstico es habitualmente quirúrgico ya que, tanto en el examen clínico como imagenológico, son indistinguibles de un tumor ovárico.

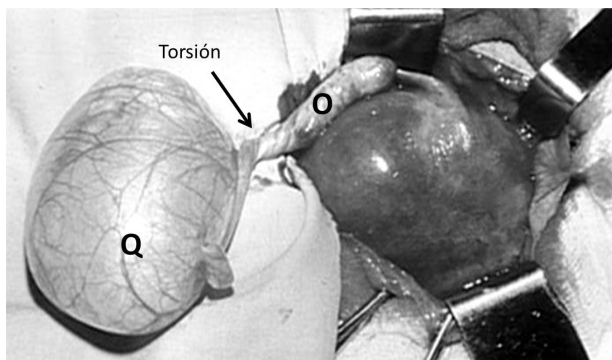


Figura 9.21: quiste del paraovárico torsionado en una mujer embarazada. Referencias: O: ovario. Q: quiste.

## QUISTES FUNCIONALES DEL OVARIO

Son un motivo de consulta ginecológica muy frecuente de mujeres en edad reproductiva (adolescentes y en madurez sexual). Se producen por un hiperestímulo hormonal sobre dos estructuras normales del ovario, el folículo y el cuerpo amarillo, que aumentan exageradamente de tamaño y adquieren, clínica y ecográficamente, aspecto quístico tumoral. Se caracterizan por:

- Ser generalmente asintomáticos y se los detecta por un examen ecográfico y menos frecuentemente por examen genital.
- Retrogradan espontáneamente en un período máximo de 90 días.
- Pueden romperse y desencadenar un abdomen agudo.

## CLÍNICA

Como se ha expresado previamente, la clínica y el diagnóstico de los tumores de ovario benignos y malignos se imbrican, por lo que en este apartado, se abordarán las características de los tumores benignos y en las Unidades correspondientes se desarrollarán las de los tumores malignos.

Los tumores del ovario tienen, habitualmente, una evolución lenta y silente. A medida que aumentan de volumen producen sintomatología poco precisa, tórpida e inconstante, dependiendo del tamaño, posición y la compresión que puedan producir sobre órganos vecinos y, fundamentalmente, por su condición benigna o maligna.

Algunos dan síntomas sistémicos diversos ya mencionados, especialmente los tumores funcionantes.

Los síntomas locales, cuando el tumor no está complicado, son:

- Sensación vaga de plenitud o distensión abdominal.
- Dolor por compresión sacra.
- Síntomas de compresión vesical: polaquiuria, retención urinaria que en ocasiones se asocia a escurrimento urinario por rebosamiento.
- Edema de miembros inferiores por compresión de plexos venosos.
- Ascitis y derrame pleural en el síndrome de Meigs.

Los quistes funcionales foliculares pueden producir dolor en la fase ovulatoria del ciclo menstrual, por la ruptura del folículo y la irritación peritoneal que desencadena el líquido folicular derramado. Este dolor dura 2 a 3 días y cede espontáneamente. Puede repetirse cíclicamente en aquellas mujeres que tienen las condiciones endocrinológicas para que suceda. Los quistes del cuerpo amarillo tienen la particularidad de presentarse en la fase lútea del ciclo menstrual y el premenstruo, alcanzar mayor tamaño que los foliculares y tener un contenido sanguíneo.

Otra forma de presentación clínica de los tumores de ovario benignos es por

sufrir alguna complicación, que con frecuencia desencadena un abdomen agudo. Las complicaciones más frecuentes son la torsión del pedículo, la ruptura y la infección. La clínica de estas situaciones se trata en la Unidad 10 sobre Emergencias Ginecológicas.

## DIAGNÓSTICO

El diagnóstico de los tumores del ovario debe mantener el siguiente orden, priorizando con racionalidad los métodos complementarios:

- Anamnesis.
- Examen físico.
- Ecografía ginecológica y abdominal.
- Marcadores tumorales.
- Tomografía axial computada.
- Resonancia magnética nuclear.
- Radiografía directa de pelvis y abdomen.

## SEMIOLÓGÍA

El examen abdominal y el tacto vaginal bimanual son, después del interrogatorio, los gestos semiológicos más prácticos para detectar tumores ováricos. Cuando se detecta una masa anexial, se la debe describir en forma meticulosa (tamaño, consistencia, forma, movilidad, bilateralidad), evaluar la presencia de ascitis y tratar de determinar su naturaleza benigna o maligna.

## ECOGRAFÍA

Es el método de diagnóstico con mayor especificidad y sensibilidad en los tumores ováricos, preferentemente realizada por vía vaginal. Permite determinar las características de los mismos (tamaño, contenido y la presencia de tabiques internos) y su irrigación con el uso del Doppler color. En el caso de los tumores benignos quísticos, las paredes son uniformes y finas, el contenido es homogéneo, los tabiques finos, no se observan papilas internas ni capsulares y su vascularización es periférica. En los tumores malignos la vascularización determinada por el Doppler es central y con bajo índice de resistencia. También la ecografía permite evaluar la presencia de ascitis, especialmente en el infrecuente síndrome de Meigs.

***El diálogo del ginecólogo con el ecografista y la realización conjunta del estudio es una buena costumbre que permite optimizar el diagnóstico.***



*El momento de elección para efectuar una ecografía, ante la presencia de un tumor quístico ovárico, para realizar diagnóstico diferencial entre un quiste funcional o neoplásico, es en el posmenstruo inmediato (días 5° a 7° del ciclo menstrual), en los que el ovario se encuentra en el estado de máximo reposo funcional.*

## MARCADORES TUMORALES

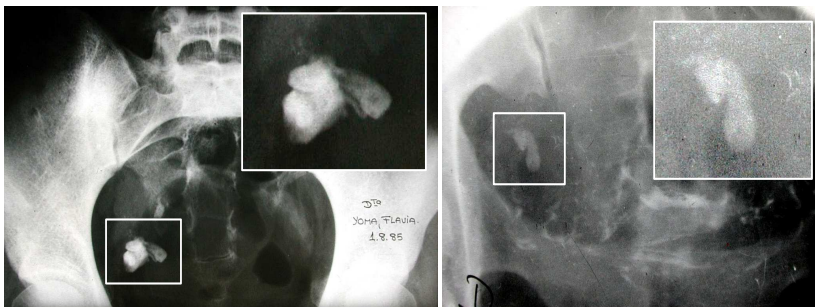
Los marcadores tumorales son proteínas producidas por las células tumorales que se pueden medir en sangre y constituyen un elemento útil para el diagnóstico, el tratamiento y el seguimiento de los tumores ováricos, especialmente los malignos. Estos marcadores han sido tratados en la Unidad 2 y volverán a considerarse en las Unidades 13 y 14.

## TOMOGRAFÍA COMPUTADA Y RESONANCIA MAGNÉTICA

Ambos métodos de imagen son de elección en el diagnóstico, estadificación y seguimiento de los tumores malignos del ovario. En los tumores benignos se solicitan electivamente cuando, con los métodos anteriores, no se obtiene un diagnóstico preciso.

## RADIOGRAFÍA DIRECTA DE PELVIS Y ABDOMEN

La radiografía de pelvis es de utilidad en aquellos tumores benignos que tienen estructuras cálcicas en su interior, como el teratoma y el gonadoblastoma. En el primero, si posee dientes, su visualización (signo de Wilms) (figura 9.22) permite una importante seguridad diagnóstica prequirúrgica. En el segundo, la presencia de microcalcificaciones pelvianas agrupadas bilaterales, también es de alta especificidad diagnóstica. La radiografía de abdomen de pie es mandataria en un abdomen agudo, cuando se sospecha que su etiología es un tumor de ovario benigno complicado.



*Figura 9.22: radiografías directas de pelvis mostrando el signo de Wilms por quistes dermoides.*

**DIAGNÓSTICO DIFERENCIAL DE LOS TUMORES BENIGNOS DEL OVARIO**

Se debe hacer con tumores malignos del ovario, con otras afecciones tuboováricas benignas, con el mioma uterino y con tumores pelvianos extragenitales.

**TUMORES MALIGNOS DEL OVARIO**

En la tabla 9.2 se resumen los elementos clínicos y ecográficos que facilitan el diagnóstico diferencial entre tumores ováricos benignos y malignos.

**Tabla 9.2: Diagnóstico diferencial clínico y ecográfico de los tumores de ovario benignos y malignos.**

TUMORES BENIGNOS		TUMORES MALIGNOS
CLÍNICA		
Tamaño ≤ 7 cm		Tamaño > 7 cm
Unilaterales		Bilaterales
Quísticos		Sólidos
Móviles		Fijos
De contorno regular		Irregulares
Sin ascitis		Ascitis presente
Crecimiento lento		Crecimiento rápido
Jóvenes		Mayor edad
Ausencia de nódulos en Fondo de saco de Douglas		Presencia de nódulos en Fondo de saco de Douglas
ECOGRAFÍA		
Características	BENIGNO	SOSPECHOSO
Contenido	Quístico, anecoico	Mixto o sólido
Tabiques	Ausentes	Presentes
Papilas	Ausentes	Presentes
Ascitis	Ausente	Presente
Lateralidad	Unilaterales	Bilaterales
Bordes	Regulares	Irregulares
Cápsula	Fina	Gruesa >2 mm

**HIDROSALPINX**

Es la dilatación de la trompa de Falopio, uni o bilateral, como consecuencia de una enfermedad inflamatoria pelviana previa causada por gérmenes de transmisión sexual. La trompa se obstruye y acumula líquido en su interior, simulando al examen pelviano y la ecografía, un tumor quístico ovárico. Este complejo inflamatorio agudo, subagudo o crónico, puede cursar con dolor pelviano crónico o expresarse como un abdomen agudo infeccioso (figura 9.23).

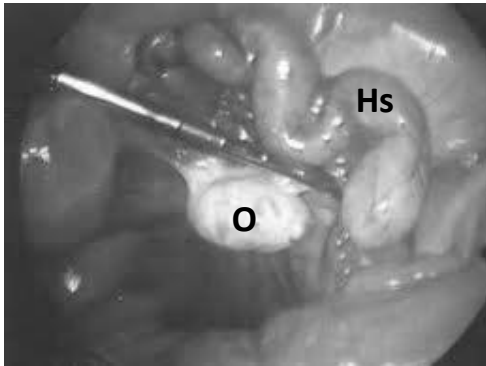
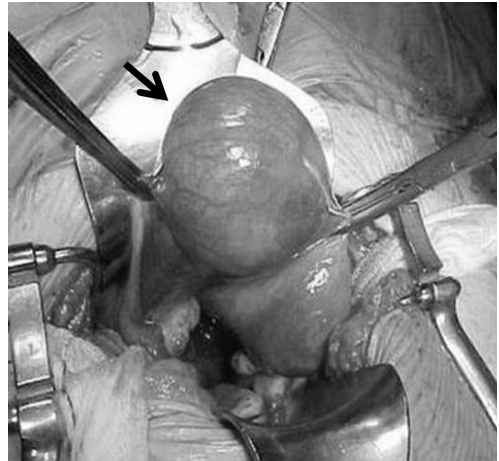

Figura 9.23 : hidrosalpinx derecho.  
Referencias: O: ovario; Hs: hidrosalpinx.

### EMBARAZO ECTÓPICO TUBARIO

Generalmente cursa con abdomen agudo y el elemento principal de diagnóstico diferencial es la positividad de las pruebas de embarazo y/o de la subunidad beta de la hCG (figura 9.24).

Figura 9.24: embarazo ectópico del cuerno uterino que simula tumor ovárico (flecha).



### MIOMAS UTERINOS

Los miomas subserosos pediculados pueden simular un tumor ovárico. El tacto vaginal bimanual y la ecografía facilitan el diagnóstico diferencial, aunque en ocasiones, éste se hace durante la cirugía (figura 9.25).

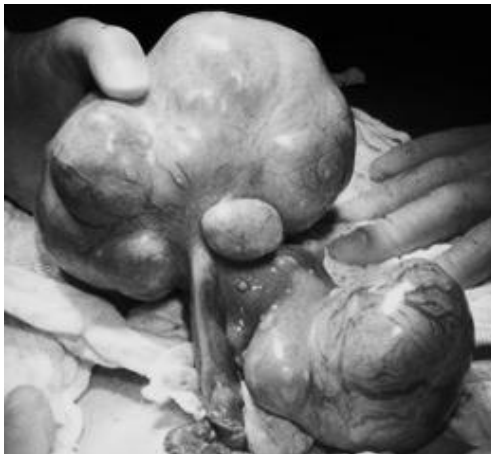

Figura 9.25: mioma uterino subseroso.

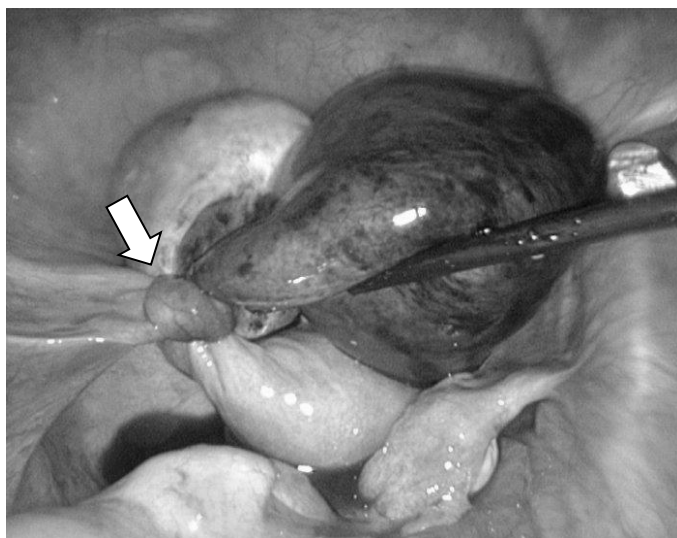
### TUMORES PELVIANOS EXTRAGENITALES

El diagnóstico diferencial más frecuente es con los tumores rectosigmoideos (cáncer y plastrón por diverticulitis), sobre todo en mujeres mayores de 40 años.

## TUMOR DE OVARIO Y EMBARAZO

La asociación de tumor ovárico y embarazo es poco frecuente. No obstante deben tenerse en cuenta los siguientes aspectos:

- La torsión de un tumor de ovario durante el embarazo y el puerperio con el consecuente abdomen agudo, es frecuente, por lo que el tumor debe resolverse quirúrgicamente a la brevedad cuando es diagnosticado.
- La asociación del embarazo con un tumor de ovario maligno es infrecuente.
- El cuerpo amarillo del embarazo (estructura fisiológica que está presente durante el primer trimestre de la gestación y posteriormente retrograda en forma espontánea), puede confundirse con un tumor de ovario quístico. Si no presenta sospecha de malignidad clínica ni ecográfica ni se complica, debe esperarse su resolución espontánea. Si no desaparece en ese plazo, debe extirparse.
- Un tumor de ovario complicado (por torsión o rotura) requiere cirugía inmediata, sin importar la edad gestacional (figura 9.26).
- Los tumores sólidos mayores de 5 cm. o quísticos mayores de 8 cm., deben extirparse al comienzo del segundo trimestre del embarazo, porque tienen una posibilidad de 10% aproximadamente de ser malignos o borderline.
- La vía de abordaje quirúrgico podrá ser por laparoscopia si el tamaño del tumor lo permite. Si hay sospecha de malignidad se recomienda la vía laparotómica.



9.26: tumor de ovario torsionado, la flecha señala la torsión.

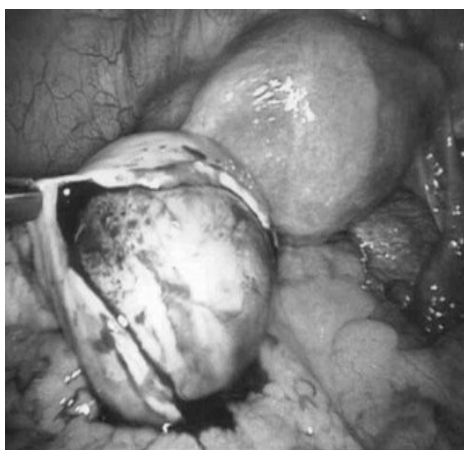
## PRINCIPIOS TERAPÉUTICOS

Un tumor de ovario con características clínicas y ecográficas de benignidad y marcadores tumorales normales, puede operarse por vía laparoscópica o laparotómica, aunque actualmente el abordaje de elección en la patología anexial benigna es la vía laparoscópica. En la mujer con deseo reproductivo prevalecerá la cirugía conservadora y es recomendable hacer siempre biopsia intraquirúrgica.

Las técnicas a emplear son la quistectomía, la ovariectomía y la anexectomía.

La quistectomía extirpa la patología y conserva el ovario y su función, la ovariectomía extirpa el ovario y en la anexectomía u ovariosalpingectomía se extirpa la trompa y el ovario.

## PRINCIPIOS TÉCNICOS DE LA QUISTECTOMÍA



Se separa la pared del quiste del tejido ovárico sano, que habitualmente presenta un plano de clivaje, tratando de no fisurarlo para evitar el derrame de su contenido en la cavidad peritoneal. El ovario puede suturarse o dejar que se cierre espontáneamente. En el primer caso, se utilizan hilos no reabsorbibles y se toman medidas intra y posquirúrgicas para prevenir la formación de adherencias. (figura 9.27)

*Figura 9.27: quistectomía de ovario.*

## ENDOMETRIOSIS

### INCIDENCIA. FISIOPATOGENIA. CLASIFICACIÓN. CLÍNICA. DIAGNÓSTICO. PRINCIPIOS TERAPÉUTICOS

La endometriosis (EDT) se define como la presencia de tejido endometrial (glándulas y estroma) fuera de la cavidad uterina. Esta patología, de evolución crónica y progresiva, se ubica habitualmente en la cavidad pelviana, involucra los ovarios, los ligamentos úterosacos, el fondo de saco de Douglas y el peritoneo visceral. El endometrio ectópico responde de manera cíclica a los cambios hormonales que se producen durante el ciclo menstrual, razón por la cual los síntomas se exacerban en el momento de la menstruación.

## INCIDENCIA Y EPIDEMIOLOGÍA

La EDT es una enfermedad frecuente en mujeres en edad reproductiva, aunque es asintomática en un alto porcentaje y se diagnostica como hallazgo durante una cirugía pelviana. Los datos recientes muestran un aumento de la incidencia de la EDT, en especial en las mujeres adolescentes.

Los estudios epidemiológicos actuales, realizados en grupos de mujeres de una misma comunidad que tienen diagnóstico de certeza de EDT, muestran una prevalencia que oscila entre el 2% y el 7%, cifra muy diferente a los datos previos, que informaban cifras entre el 2% y el 80%; la gran dispersión de estas últimas les quita consistencia epidemiológica. También se considera que las primeras cifras están subregistradas por la existencia de mujeres asintomáticas pero que portan la enfermedad.

Los factores de riesgo para EDT que han demostrado ser consistentes en los estudios epidemiológicos son:

- Edad temprana de la primera menstruación.
- Antecedentes familiares de primer grado.
- Ciclos menstruales cortos, que concluyen en mayor número de menstruaciones.
- Sangrados menstruales más abundantes y prolongados.
- Menor número de hijos.

Estos factores de riesgo demostrados para EDT tienen en común que, mientras más sangrado menstrual tiene la mujer, más posibilidades tiene de desarrollar la enfermedad. Esto coincide con la principal hipótesis fisiopatogénica de la EDT, que es la menstruación retrógrada y plantea estrategias de prevención mediante intervenciones farmacológicas que disminuyan el sangrado menstrual en frecuencia, duración y cantidad.

## FISIOPATOGENIA

La EDT es una enfermedad estrógeno dependiente, inflamatoria e inmunológica, con la participación de componentes genéticos, angiogénicos y apoptóticos. Esta complejidad fisiopatogénica, explica que la misma no haya sido aún, totalmente dilucidada. Las teorías propuestas para explicar el inicio de la enfermedad son las siguientes:

- Menstruación retrógrada o teoría de Sampson: es la de mayor aceptación y postula que la llegada de sangre menstrual (compuesta por tejido endometrial) a la cavidad peritoneal a través de las trompas de Falopio durante la menstruación, posibilita su implan-

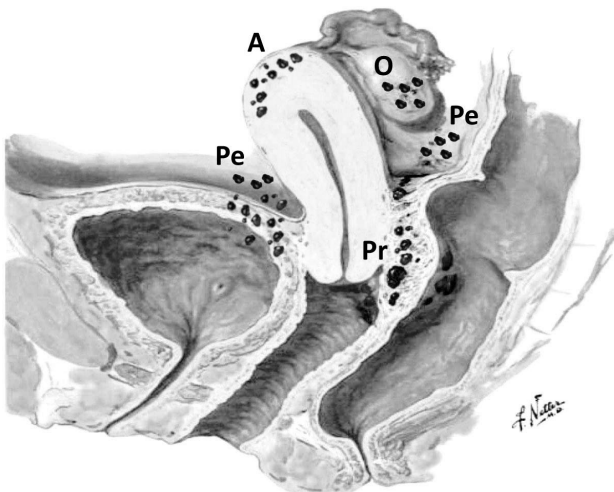
tación en la superficie del ovario y el peritoneo, cuando se dan condiciones en el ambiente peritoneal que lo permiten.

- Metaplasia celómica: postula que el desarrollo del tejido endometriósico se hace a partir de células mesoteliales diferenciadas.
- Metástasis vascular y linfática de tejido endometrial ortotópico: solo explicaría los infrecuentes casos de mujeres en las que se detectan focos endometriósicos en pulmón, vías aéreas superiores, cerebro, nervios periféricos y médula ósea.
- Mecánica: se aplica en mujeres que presentan tejido endometriósico en cicatrices de cirugías ginecológicas o de localización umbilical, posterior a una operación cesárea.
- Células madre o *stem cells*: éstas podrían diferenciarse en tejido endometriósico en diferentes localizaciones.

Los estrógenos (que proliferan el endometrio implantado), la reacción inflamatoria (mediada por prostaglandinas, citoquinas y metaloproteinasas), la respuesta inmunológica (condicionada genéticamente), los factores angiogénicos (que aumentarían la vascularización local) y la alteración de la apoptosis a favor de mayor supervivencia celular, constituyen el complejo patogénico que permite la instalación y progresión de la EDT.

## CLASIFICACIÓN

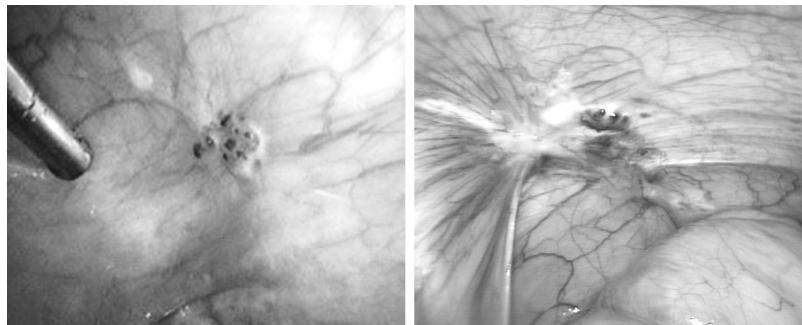
El tejido endometriósico puede implantarse y desarrollarse en diferentes sitios de la cavidad pelviana, además de las localizaciones a distancia ya mencionadas y que son poco frecuentes en la clínica (figura 9.28). La EDT pélvica puede ser:



- Peritoneal.
- Ovárica.
- Profunda o del tabique recto-vaginal.

Figura 9.28: localización de la endometriosis pélvica (modificada de Netter). Referencias: A: adenomiosis; O: ovárica; Pe: peritoneal; Pr: profunda.

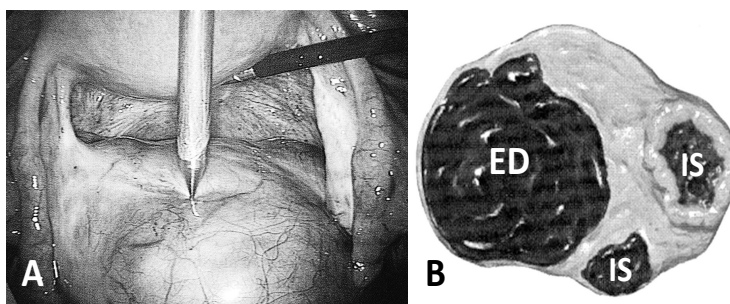
En la EDT peritoneal, el tejido se implanta en esta serosa, la invade y se desarrolla en el espacio subperitoneal (figura 9.29). Con el tiempo sufre una reacción fibrosa tipo cicatrizal. En la etapa inicial, los focos son de color rojo vinoso y en la etapa tardía son de color negro virando al blanco cuando se completa el proceso cicatrizal. Esta evolución natural de la enfermedad se manifiesta por el intenso componente de adherencias que unen y engloban los órganos genitales pelvianos entre sí y con otros órganos extragenitales (vejiga, intestino y epiplón), una de las principales causas que producen los dos síntomas cardinales de la EDT: el dolor y la infertilidad. Estas adherencias son fuertes y difíciles de liberar quirúrgicamente.



*Figura 9.29:  
endometriosis  
peritoneal del  
fondo de saco  
vesicouterino.*

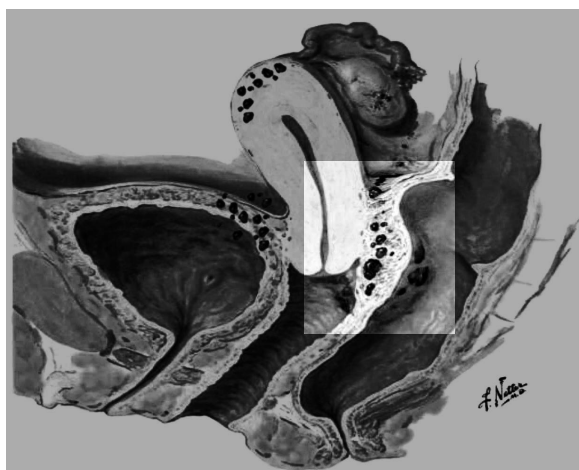La EDT ovárica tiene dos formas de presentación que frecuentemente se combinan: 1) implantes de tejido endometriósico en la superficie del ovario que tienen la misma evolución de los peritoneales y 2) el quiste endometriósico o endometrioma o quiste de chocolate (figura 9.30 A y B). Estos últimos se formarían por invaginaciones de la corteza ovárica con implantes endometriósicos que crecen con cada menstruación por la acumulación de sangre y detritus proveniente del sangrado de los implantes. Pueden tener distintos tamaños, son multiloculados y su contenido es líquido espeso y de color marrón oscuro; de allí su nombre común de “quiste de chocolate”. Su pared está compuesta por corteza ovárica + tejido endometriósico y se comporta como una pseudocápsula que permite su resección quirúrgica. Los endometriomas se ubican habitualmente en la cara póstero-externa del ovario y se adhieren al peritoneo de la fosita ovárica y de la hoja posterior del ligamento ancho, lo que dificulta parcialmente el despegamiento quirúrgico.

*Figura 9.30:  
endometriosis  
ovárica. A:  
endometrioma  
(visión laparoscópica). B: implante  
superficial (IS).  
Endometrioma (ED)  
modificada de  
Netter).*





La EDT profunda del tabique rectovaginal se caracteriza por el crecimiento de tejido endometriósico en este tabique, en los ligamentos úterosacros y en el fondo de saco de Douglas. Estos focos están compuestos por tejido endometriósico rodeado de fibrosis que conforman nódulos fuertemente adheridos a los tejidos circundantes. Esta localización es menos frecuente que las anteriores y se produciría por infiltración de focos peritoneales o por la metaplasia de restos del conducto de Müller (figura 9.31).



*Figura 9.31: endometriosis profunda del tabique rectovaginal (modificada de Netter).*

En base a estas localizaciones, la Sociedad Americana de Medicina Reproductiva (ASRM) propuso una clasificación de la endometriosis, que actualmente tiene vigencia internacional (tabla 9.3).

Esta clasificación estadifica la EDT en cuatro estadios (mínima, leve, moderada y severa), homologando lo que ocurre con el cáncer, a los efectos de unificar el diagnóstico, estandarizar los tratamientos, evaluar los resultados terapéuticos y establecer un pronóstico reproductivo para cada uno de ellos. Además, es una clasificación scoreada, porque establece un puntaje a cada estadio según la extensión pelviana de la enfermedad, en base a los siguientes componentes: tamaño y localización de los implantes y endometriomas, órganos afectados y extensión de las adherencias. No es una clasificación clínica ya que requiere, para establecerla, de la visualización directa de la cavidad pelviana, lo que solo se puede hacer por videolaparoscopia o laparotomía.







La inclusión en el texto de esta clasificación tiene como objetivos su conocimiento, la interpretación de sus fundamentos y ser fuente de consulta. No es un objetivo su memorización.

## CLÍNICA

### SEMIOLÓGÍA

La EDT es una enfermedad de la edad reproductiva, entendiéndose por tal los años que van desde la menarca hasta la menopausia. Es menos frecuente en la adolescencia y la que se diagnostica en la posmenopausia es residual de la etapa anterior.

**Tabla 9.3: Clasificación de la Endometriosis por estadios (ASRM).**

ESTADO I (MINIMO)	ESTADO II (LEVE)	ESTADO III (MODERADO)
		
<b>PERITONEO</b> Implantes superficiales 1-3 cm 2 <b>OVARIO DERECHO</b> Superficial <1 cm 1 Adherencias tenues < 1/3 1 <b>PUNTAJE TOTAL 4</b>	<b>PERITONEO</b> Implantes Profundos > 3 cm 6 <b>OVARIO DERECHO</b> Implantes superficiales <1 cm 1 Adherencias tenues < 1/3 1 <b>OVARIO IZQUIERDO</b> Implantes superficiales < cm 1 <b>PUNTAJE TOTAL 9</b>	<b>PERITONEO</b> Implantes profundos >3cm 6 <b>FONDO DE SACO</b> Obliteración parcial 4 <b>OVARIO IZQUIERDO</b> Implantes profundos 1-3 cm 16 <b>PUNTAJE TOTAL 26</b>
ESTADO III (MODERADO)	ESTADO IV (SEVERO)	ESTADO IV (SEVERO)
		
<b>PERITONEO</b> Implantes superficiales >3cm 4 <b>TROMPA DERECHA</b> Adherencias tenues <1/3 1 <b>OVARIO DERECHO</b> Adherencias tenues <1/3 1 <b>TROMPA IZQUIERDA</b> Adherencias densas <1/3 16* <b>OVARIO IZQUIERDO</b> Implantes profundos <1cm 4 Adherencias densas <1/3 4 <b>PUNTAJE TOTAL 30</b>	<b>PERITONEO</b> Implantes superficiales > 3 cm 4 <b>OVARIO IZQUIERDO</b> Implantes profundos 1-3 cm 32** Adherencias densas < 1/3 8** <b>TROMPA IZQUIERDA</b> Adherencias densas < 1/3 8** <b>PUNTAJE TOTAL 52</b>	<b>PERITONEO</b> Implantes profundos > 3cm 6 <b>FONDO DE SACO</b> Completa obliteración 40 <b>OVARIO DERECHO</b> Implantes profundos 1-3 cm 16 Adherencias densas < 1/3 4 <b>TROMPA IZQUIERDA</b> Adherencias densas > 2/3 16 <b>OVARIO IZQUIERDO</b> Implantes profundos 1-3 cm 16 Adherencias densas > 2/3 16 <b>PUNTAJE TOTAL 114</b>

Los síntomas cardinales son el dolor y la infertilidad.

El dolor no tiene relación directa con la extensión de la enfermedad ni con el estadio clínico y es producido por la presencia de un endometrioma, las adherencias, los implantes peritoneales, especialmente localizados en el tabique rectovaginal y los ligamentos úterosacos. El dolor puede adquirir las siguientes formas de presentación:

- Dismenorrea, que es secundaria, progresiva e intramenstrual inicial.
- Dispareunia profunda, porque es percibida en el fondo de la vagina.
- Dolor pelviano crónico, persistente durante todo el ciclo menstrual.
- Dolor pelviano agudo, que puede llegar a configurar un abdomen agudo hemorrágico por rotura de un endometrioma.

**Se debe sospechar EDT en las adolescentes con dismenorrea intensa y/o dolor pelviano crónico, que no responden al tratamiento con AINEs o anticonceptivos orales combinados.**

La infertilidad puede ser primaria, cuando la alteración anatómica del complejo tubo-ovárico impide el embarazo o puede existir una condición de subfertilidad (dificultad para lograr embarazo o abortos espontáneos), por mecanismos que se describirán en el tema Endometriosis y Fertilidad.

Otros síntomas que puede manifestar la mujer son metrorragia premenstrual, disuria, hematuria o proctorragia cíclica coincidentes con la menstruación, cuando se localiza en la vejiga y el intestino.

## EXAMEN FÍSICO

Debe sospecharse EDT ante los siguientes signos:

- Útero en retroversoflexión.
- Fondo de saco de Douglas nodular.
- Engrosamiento de los ligamentos úterosacros.
- Masa anexial quística, fija y de ubicación profunda.

La ausencia de estos signos semiológicos no descarta la enfermedad.

## DIAGNÓSTICO

El diagnóstico de EDT puede ser de sospecha y de certeza.

El diagnóstico de sospecha se hace por:

- Anamnesis: mediante los antecedentes y los síntomas descriptos.
- Examen físico: detectando los signos mencionados.
- Métodos complementarios de imágenes: principalmente la ecografía y la resonancia magnética pelviana.
- Métodos bioquímicos: dosando en plasma el CA 125, Citoquinas y el CA 19-9.

El diagnóstico de certeza y la estadificación se realizan por:

- Visualización directa de la pelvis por videolaparoscopia o, eventualmente, por laparotomía durante una cirugía realizada por otra patología.
- Confirmación histológica de las lesiones pelvianas halladas.

La ecografía, de preferencia transvaginal, puede detectar los endometriomas ováricos como masas anexiales quísticas, de contenido denso por la ecogenicidad de la sangre, que le confiere una imagen de vidrio esmerilado. Al ecografista experto, esta imagen le permite el diagnóstico de sospecha de EDT. El principal diagnóstico diferencial del endometrioma es con el cuerpo lúteo hemorrágico, por lo que se recomienda repetir un nuevo estudio en las próximas 6 a 8 semanas en el posmenstruo inmediato, ya que en ese momento del ciclo el cuerpo lúteo se ha reabsorbido, mien-

tras que el endometrioma persiste. La EDT del tabique rectovaginal puede detectarse por ecografía transrectal, método poco utilizado ya que el examen vaginal proporciona signos de mayor valor diagnóstico.

La resonancia magnética con contraste paramagnético de gadolinio también permite visualizar el tejido endometriósico, especialmente si está localizado en el tabique rectovaginal, vejiga e intestino.

El CA 125, a pesar de su inespecificidad, se eleva en relación directa a la extensión de la enfermedad. Es solo un complemento para el diagnóstico y puede resultar más útil en el seguimiento postratamiento para sospechar una recurrencia. Las citoquinas, especialmente la interleukina 8 y el CA 19-9, aún no se usan rutinariamente en el diagnóstico de la EDT.

La videolaparoscopia es el *gold standard* para el diagnóstico de EDT porque permite la observación directa de las lesiones. Durante la laparoscopia, y gracias a la amplificación que se logra con la misma, pueden evidenciarse lesiones endometriósicas que se clasifican en (figura 9.32):

1. Típicas:

- Endometrioma o quiste de chocolate.
- Lesiones negras superficiales sobre ovario y peritoneo.

2. No típicas (se observan en el peritoneo)

- Opacificaciones blanquecinas.
- Lesiones rojas.
- Excrecencias glandulares.
- Adherencias mínimas subováricas con el ligamento ancho.
- Parches peritoneales amarillo-marrones.
- Defectos peritoneales simulando un fondo de saco.
- Peritoneo petequial.
- Áreas peritoneales de hipervascularización.

La confirmación histológica de las lesiones observadas durante la laparoscopia se recomienda de rutina, especialmente en las lesiones no típicas. Cuando el observador es avezado y la obtención del material presenta alguna dificultad, puede obviarse en las lesiones típicas.

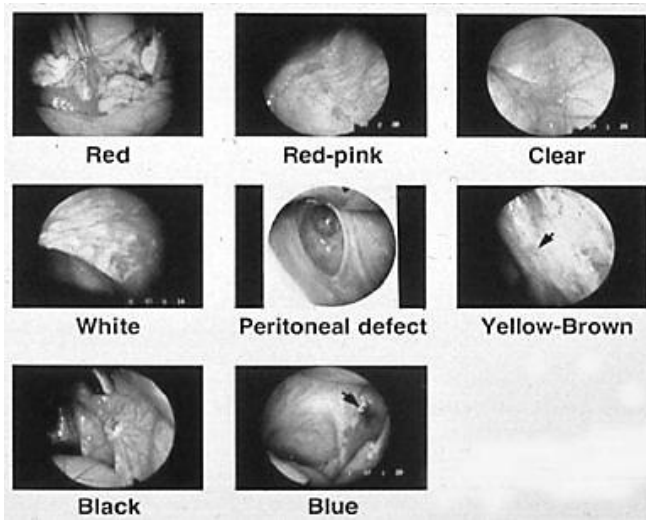


Figura 9.32: imágenes de lesiones endometriósicas típicas y no típicas (tomada de Donnez, Martin, Schenken, 1996).

## PRINCIPIOS TERAPÉUTICOS

El tratamiento de la EDT es primariamente quirúrgico y secundariamente farmacológico. Los objetivos dependerán del síntoma dominante, y son: 1) resección del tejido endometriósico incluido el endometrioma, 2) control del dolor y 3) restaurar la fertilidad si está afectada.

## TRATAMIENTO QUIRÚRGICO

Se realiza, de preferencia, por videolaparoscopia convirtiendo el procedimiento diagnóstico en terapéutico. La vía laparotómica debe reservarse para situaciones en las que no puede emplearse la endoscópica.

Independiente de la vía de abordaje, la táctica del tratamiento quirúrgico es la erradicación más completa posible de la enfermedad. Esto debe tenerse en cuenta ya que la EDT es una enfermedad altamente recurrente (el 25% de las pacientes muestran recurrencia a los 5 años de operadas) y una de las principales razones es la cirugía incompleta.

La estrategia del tratamiento quirúrgico será:

- Conservador en pacientes menores de 50 años y con deseo reproductivo.
- Radical en pacientes sin deseo reproductivo o mayores de 50 años.

El tratamiento conservador implica erradicar la enfermedad, removiendo el tejido endometriósico visible, y mantener la función reproductiva, restaurando la anatomía pelviana, en especial la tuboovárica, manteniendo la mayor cantidad de tejido ovárico sano.

El tratamiento radical implica la anexohisterectomía bilateral.

## TRATAMIENTO FARMACOLÓGICO

Tiene como fundamento la estrógeno dependencia de la enfermedad y procura inducir la atrofia del endometrio ectópico por dos mecanismos: neutralizando el efecto proliferativo del estradiol sobre el tejido endometrial o reduciendo sus niveles circulantes.

El tratamiento farmacológico se indica como adyuvante del tratamiento quirúrgico conservador para calmar el dolor y prevenir la recurrencia. Las drogas y esquemas recomendados son:

- Gestágenos en baja dosis de administración continua: los que han demostrado mejores resultados son Desogestrel y Dienogest. Son de bajo costo, buena tolerancia y eficaz acción anticonceptiva.
- Anticonceptivos orales combinados que poseen estrógeno y alguno de los gestágenos mencionados.
- Análogos de la GnRH: producen una hipofisectomía química con disminución del estradiol circulante, reproduciendo una condición endocrina similar a la menopausia. Estos análogos son de administración mensual inyectable. El costo, los efectos secundarios (sofocos, sequedad vaginal y descalcificación ósea) y los resultados similares a los gestágenos mencionados, restringen su uso a situaciones clínicas de excepción.

***Los tratamientos farmacológicos adyuvantes más eficientes para prevenir la recurrencia de la EDT están basados en el mecanismo fisiopatogénico de la menstruación retrógrada y los factores de riesgo epidemiológicamente consistentes.***

***Ambos hechos indican que a menor número de menstruaciones, menor cantidad de sangre y menor duración de las mismas, el riesgo de recurrencia es menor. Los gestágenos en baja dosis de administración continua son los que reúnen el mejor perfil beneficio/riesgo para ser utilizados con este objetivo.***

## ENDOMETRIOSIS Y FERTILIDAD

La asociación EDT e infertilidad es frecuente, estimándose que el 40% al 50% de mujeres infértiles la padecen. Inversamente, se estima que el 40% de mujeres que

presentan EDT son infértiles.

Los mecanismos fisiopatogénicos por los que la EDT puede interferir con la fertilidad son diversos:

- El factor mecánico, producido por la presencia de un endometrioma, adherencias tuboováricas y peritoneales, altera la anatomía y la funcionalidad del ovario y la trompa en el proceso de la ovulación y la captación del mismo por la trompa. Este factor mecánico explica la infertilidad en los estadios avanzados de la EDT (moderada y severa).
- Otros mecanismos, más en el terreno de la hipótesis que en el de la evidencia, son postulados para explicar la subfertilidad en mujeres con estadios bajos de EDT (mínima y leve). Las modificaciones en el líquido peritoneal con aumento de macrófagos y prostaglandinas, disfunciones endocrinas y fallas ovulatorias, son las principales hipótesis.

## PRINCIPIOS TERAPÉUTICOS PARA LA MUJER INFÉRTIL CON EDT

En la mujer infértil con estadios mínimos y leves de EDT, el mejor gesto terapéutico es la destrucción (resección, electrofulguración o vaporización con láser) de los focos endometriósicos peritoneales y ováricos y la sección de las adherencias existentes durante la videolaparoscopia en la que se hace el diagnóstico, además de hacer un prolijo lavado de la cavidad pelviana. Posterior a esto, la infertilidad se tratará según se hayan diagnosticado otros factores asociados en el estudio de la pareja.

Si la mujer infértil tiene una EDT moderada o severa, el primer gesto terapéutico es la corrección quirúrgica conservadora y de otras causas de infertilidad si las hubiere. El pronóstico reproductivo de estas mujeres, especialmente con estadio severo, establece que solo el 50% de ellas lograrán embarazo con estas medidas y el 50% restante deberá hacer un tratamiento de reproducción asistida. La elección de la técnica de reproducción asistida en este grupo (Inseminación intrauterina, Fertilización in vitro) dependerá del estado de las trompas (permeabilidad y movilidad) pero son recomendables las técnicas de alta complejidad. Las tasas de embarazo en mujeres infértiles con EDT de grado alto tratadas con estas técnicas son levemente inferiores a las de las mujeres sin EDT.

***En la mujer infértil con EDT, independiente del estadio, no están indicados los tratamientos farmacológicos adyuvantes posquirúrgicos, porque no han demostrado mejorar las tasas de embarazo y retrasan los tratamientos específcos.***

## **SINDROMES MALFORMATIVOS: DESCRIPCIÓN SIMPLIFICADA. DIAGNÓSTICO NO ESPECIALIZADO.**

### **DESCRIPCIÓN SIMPLIFICADA**

Las malformaciones genitales son anomalías congénitas que se originan por alteraciones en el desarrollo embrionario del aparato genital femenino, tema que ha sido tratado en la Unidad 1. El conocimiento de este proceso debe tenerse presente para interpretar las malformaciones genitales.

Las causas que dan lugar a estas malformaciones son: 1) la existencia de un patrón poligénico de herencia y 2) posibles efectos ambientales, como la exposición durante el desarrollo embrionario a radiaciones ionizantes, infecciones intrauterinas o tóxicos de efecto teratogénico.

La prevalencia de estas malformaciones es del 1% en la población general femenina y del 4% en mujeres infértiles. Las malformaciones uterinas son las más frecuentes, con una prevalencia en la población general del 0,5% con una distribución, según la variedad, del 34% para el útero tabicado, 39% para el útero bicorne, del 7% para el útero arcuato, del 11% para el útero doble y del 5% para el útero unicornio. La prevalencia en la población general de las malformaciones vaginales es del 0,025%.

Las malformaciones genitales en la mujer pueden ser No Müllerianas, Müllerianas y los síndromes Cloacales.

### **MALFORMACIONES NO MÜLLERIANAS**

Afectan el tercio inferior de la vagina y las estructuras vulvares, cuyo origen embriológico es el seno urogenital. Las más frecuentes son las malformaciones himeneales, y de éstas, el himen imperforado. Esta puede ser diagnosticada en el nacimiento pero lo habitual es que se manifieste en la adolescencia. Clínicamente se presenta en adolescentes que consultan por episodios de dolor pelviano agudo cíclico con remisión espontánea, más una masa tumoral en hipogastrio, sin haber tenido su menarca y con un desarrollo de caracteres sexuales secundarios estadio Tanner 3. La imperforación himeneal impide la exteriorización del sangrado menstrual (se denomina criptomenorrea o menstruación oculta) que se acumula en vagina, útero y trompas constituyendo un hematocolpo, una hematometra y un hematosalpinx respectivamente, que culminan con salida de la sangre a la cavidad peritoneal, lo que ocasiona los episodios de dolor cíclico; la colección hemática en los órganos referidos produce la tumoración hipogástrica (figura 9.33). El tratamiento consiste en reseca el himen quirúrgicamente.



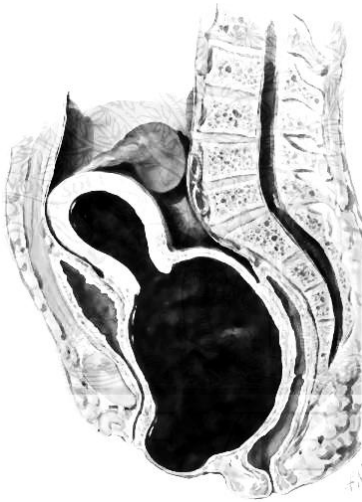


Figura 9.33: consecuencias del himen imperforado: hematocolpo, hematometra y hematosalpinx (modificada de Netter).

## MALFORMACIONES MÜLLERIANAS

Son aquéllas en las que la alteración se produce por un anormal desarrollo del conducto de Müller y pueden comprometer las trompas, el útero y los dos tercios superiores de la vagina.

La Sociedad Americana de Medicina Reproductiva (ASMR) clasifica las malformaciones müllerianas en siete Grupos, como se muestra en la figura 9.34.

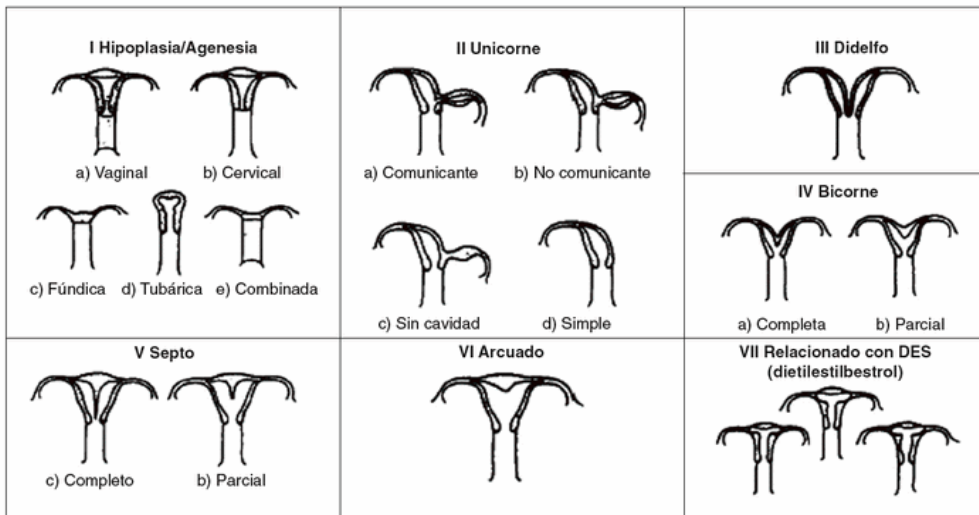


Figura 9.34: clasificación de malformaciones müllerianas (ASMR).

A continuación se describen las características principales de las malformaciones müllerianas prevalentes.

**MALFORMACIONES POR AGENESIA MÜLLERIANA**

***Agnesia útero vaginal o Síndrome de Mayer-Rokitansky-Küster-Hauser***

Denominado en el lenguaje médico cotidiano como síndrome de Rokitansky, es la agnesia parcial y bilateral de los 2/3 inferiores de los conductos de Müller que da como resultado que estas mujeres tengan ovarios y trompas normales, esbozo de fondo uterino entre las dos trompas, ausencia del cuerpo y el cuello del útero y de los 2/3 superiores de la vagina (figura 9.35).

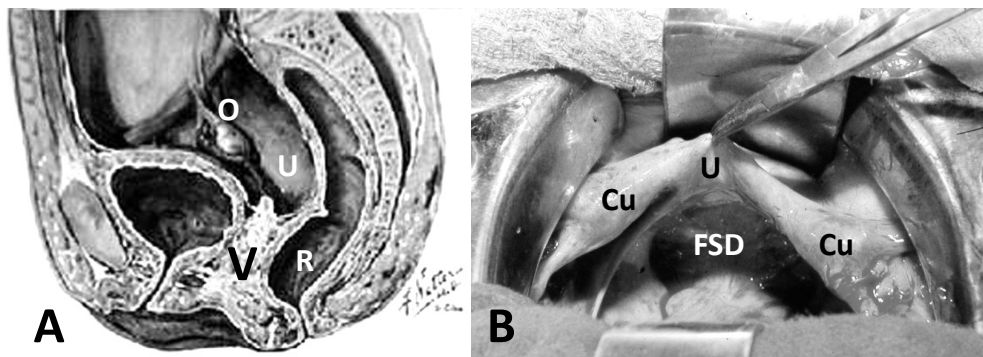


Figura 9.35: *síndrome de agnesia útero vaginal. A: esquema modificado de Netter. B: visión laparotómica de la pelvis. Referencias: U: útero ausente; V: agnesia vaginal; Cu: cuernos uterinos; R: recto; O: ovario; FSD: fondo de saco de Douglas.*

Tienen genitales externos normales con esbozo de vagina (2 a 3 cm) y con un signo semiológico típico, que es la ubicación central del meato uretral en el introito (figura 9.36). La descrita es la presentación clínica más común del síndrome aunque pueden existir variedades tanto del útero como de la vagina. Son mujeres cromosómicamente normales (46XX) y perfil hormonal también normal, ya que poseen ovarios funcionantes. Los motivos de consulta más frecuentes son la amenorrea primaria con desarrollo de caracteres sexuales secundarios normales y las dificultades en

la relación sexual. Esta malformación pertenece al grupo I de la clasificación de la ASMR.

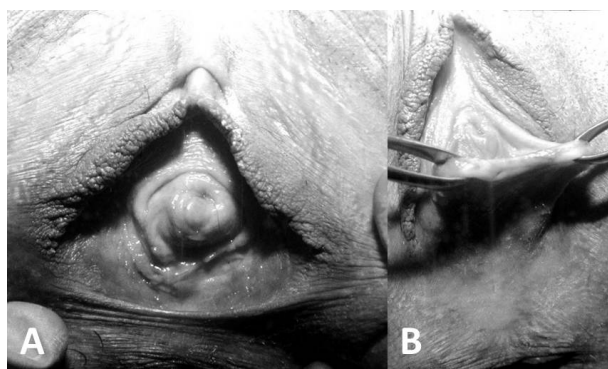
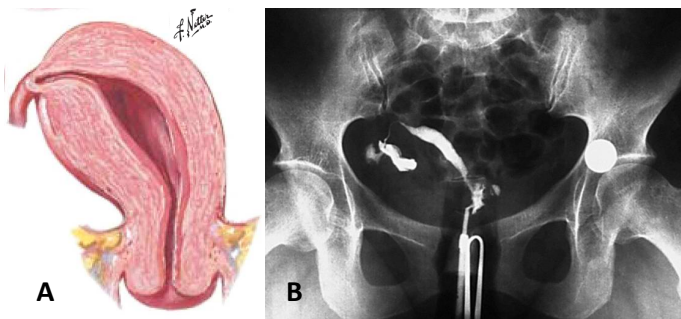


Figura 9.36: *síndrome de Rokitansky. A: vulva en la cual se observa el tercio inferior de la vagina y el meato uretral central. B: exteriorización del tercio inferior vaginal.*

### Útero unicorne

Corresponde al grupo II de la clasificación de la ASMR y se produce por la falta de desarrollo de uno de los conductos de Müller, por lo que solo se desarrolla un hemiútero y la trompa homolateral. La agenesia puede ser completa o parcial, dando lugar a diferentes variedades de útero unicorne. Es el 1% de las malformaciones uterinas y la



agenesia izquierda es la más frecuente (figura 9.37).

Figura 9.37: útero unicorne: A: esquema modificado de Netter. B: imagen radiológica (HSG).

## MALFORMACIONES POR ALTERACIONES DE LA FUSIÓN DE LOS CONDUCTOS DE MÜLLER

### Útero doble o didelfo

Se produce por la falta de fusión en la línea media de los conductos de Müller por lo que cada conducto desarrolla su propio hemiútero, sin que exista ninguna comunicación entre las dos cavidades duplicadas. El útero doble puede ser con uno o dos cuellos y, excepcionalmente, con vagina doble, dependiendo de la extensión en altura del trastorno de la fusión (figura 9.38). El útero doble se asocia a malformaciones urinarias en el 10% a 20% de los casos. El rendimiento reproductivo de estas pacientes se ve comprometido según las siguientes cifras: 30% de abortos espontáneos, 20% de partos pretérmino y 10% con retardo del crecimiento intrauterino.

El útero doble se encuentra agrupado en la clase III de la clasificación de la ASRM y le corresponde el 5% de las malformaciones müllerianas.

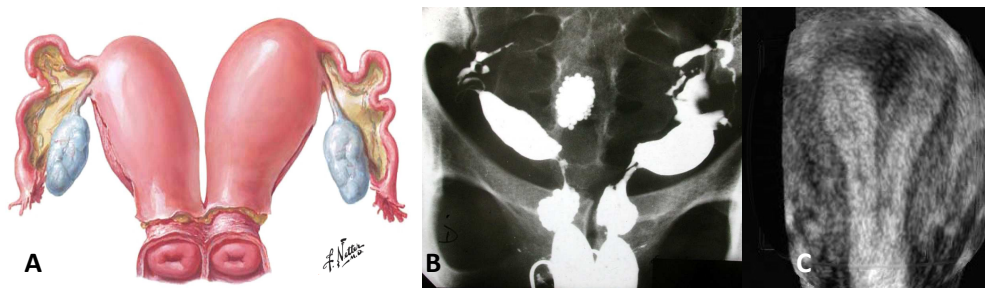
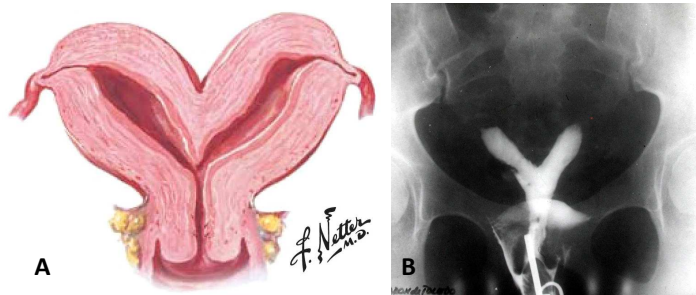


Figura 9.38: útero doble: A: esquema modificado de Netter. B: imagen radiológica (HSG). E: imagen ecográfica.

### Útero bicorne

El útero bicorne se origina por la fusión incompleta de los conductos de Müller, especialmente a nivel de los ángulos y el fondo del útero. Este queda conformado por dos cuernos simétricos, cuyas cavidades endometriales se comunican a nivel del istmo. Generalmente es con cuello y vagina únicos (figura 9.39). Pertenece al grupo IV de la clasificación ASMR. Representa el 10% al 15% de las malformaciones müllerianas



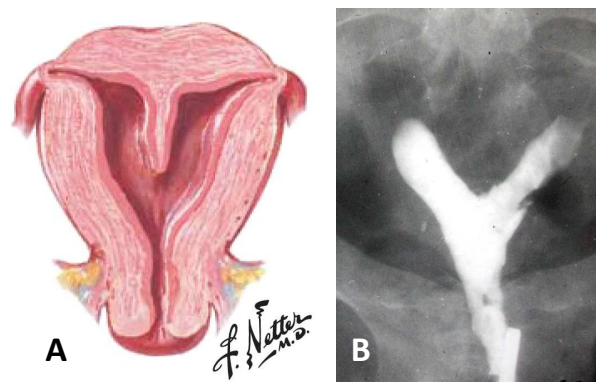
y se asocia a malformaciones urinarias en el 15% de los casos. La principal repercusión del útero bicorne son las fallas reproductivas: abortos y partos pretérmino.

Figura 9.39: útero bicorne. A: esquema modificado de Netter. B: imagen radiológica (HSG).

### MALFORMACIONES POR ALTERACIONES EN LA REABSORCIÓN MEDIAL DE LOS CONDUCTOS DE MÜLLER

#### Útero tabicado

Es la más común de las anomalías müllerianas correspondiéndole el 34% de todas ellas.



Se produce por una falla de la reabsorción del tabique que une a los dos conductos de Müller. El útero tabicado puede ser completo, cuando el tabique llega hasta el orificio interno del cuello uterino, o parcial, cuando es de menor longitud (figura 9.40).

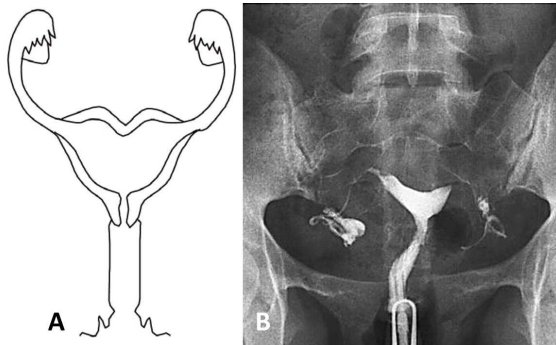
Figura 9.40: útero tabicado. A: esquema modificado de Netter. C: imagen radiológica (HSG) indistinguible del útero bicorne.

El síntoma más frecuente de esta malformación es el aborto espontáneo a repetición y es la que se asocia a las mayores repercusiones reproductivas. El 30% al 90% de las mujeres con útero tabicado consultan por abortos a repetición, probablemente por implantación defectuosa del embrión en el tabique, que posee circulación defi-

ciente. Con menos frecuencia, esta malformación produce infertilidad por la hipovascularización del tabique que impide la implantación del embrión, la disminución de la cavidad uterina y el aumento de su irritabilidad.

### Útero arcuato

Se caracteriza por una leve indentación del mioendometrio a nivel del fondo uterino, como resultado de una absorción casi completa, pero no total, del tabique

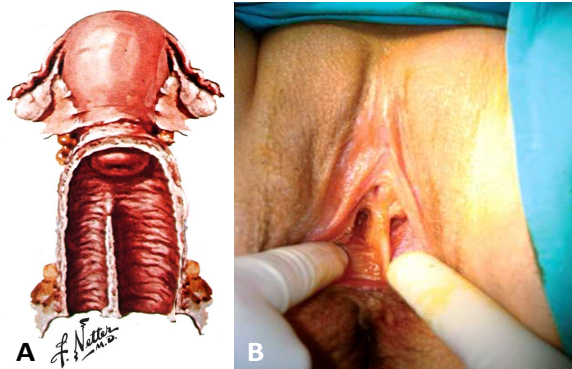


(figura 9.41). Se discute si esta variedad representa una malformación o es una variante anatómica de la forma normal del útero. Habitualmente, es asintomática.

Figura 9.41: útero arcuato. A: esquema lineal. B: imagen radiológica (HSG).

### MALFORMACIONES VAGINALES

Las más frecuentes son los tabiques, que pueden ser longitudinales o transver-



sales, totales o parciales. Con frecuencia se asocian a malformaciones uterinas. El principal síntoma que producen son las dificultades coitales (figura 9.42).

Figura 9.42: tabique vaginal longitudinal parcial. A: esquema modificado de Netter. B: caso clínico.

### SINDROMES CLOACALES

Consisten en la confluencia perineal de la porción terminal de los aparatos urinario, genital y digestivo, que con frecuencia se asocian con malformaciones en otros niveles.

El hipospadia es la más frecuente de las urinarias y el ano vulvar de las digestivas. La mayoría de estas malformaciones se diagnostican al nacer y son poco frecuentes en la consulta ginecológica.

## DIAGNÓSTICO NO ESPECIALIZADO

Algunas malformaciones genitales se diagnostican al nacer o en la niñez y son tratadas por el cirujano pediatra, pero la mayoría de ellas se diagnostican en la adolescencia y en la edad reproductiva, siendo asistidas por el ginecólogo. Cuando la primera consulta es realizada al médico de familia o generalista, deben tenerse en cuenta los motivos que se detallan a continuación, ya que pueden expresar las distintas variedades de malformaciones.

Los principales síntomas o motivos de consulta son:

- Amenorrea primaria con desarrollo normal de los caracteres sexuales secundarios (agenesia mülleriana).
- Dolor pelviano agudo cíclico con amenorrea primaria (himen imperforado y tabiques vaginales transversales completos).
- Dispareunia y dificultades coitales (malformaciones vaginales).
- Infertilidad primaria (malformaciones uterinas).
- Aborto recurrente (malformaciones uterinas).
- Hallazgo casual en un examen ginecológico o en estudios pelvianos por control.

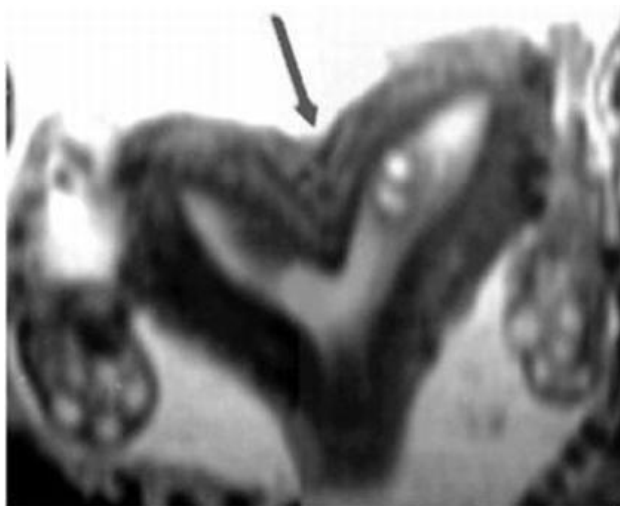
El examen semiológico genital detallado puede mostrar signos y elementos suficientes para el diagnóstico de las malformaciones vulvares y vaginales, hacer sospechar una malformación uterina y guiar la indicación de los métodos de diagnóstico imagenológicos y endoscópicos especializados.

***Para realizar un diagnóstico certero de una malformación uterina, el útero debe ser visto por dentro y por fuera para definir con precisión las características de la cavidad endometrial y de la superficie peritoneal.***

Los tres métodos de imagen que permiten el diagnóstico de una malformación genital son:

*Ecografía transvaginal convencional y 3D:* evalúa la cavidad endometrial, la superficie corporal uterina, los ovarios y trompas y la presencia de colecciones hemáticas en estos órganos. No evalúa adecuadamente la vagina. También permite la evaluación del aparato urinario y la frecuente asociación de sus malformaciones.

*Histerosalpingografía:* si la edad y la condición de la paciente permiten su realización, informa con la mayor precisión las cavidades del cuello, cuerpo uterino y las trompas.



**Resonancia Magnética:** es el método no invasivo más eficaz para el estudio de las malformaciones uterovaginales por la precisión con que muestra la anatomía pelviana de superficie y cavitaria (figura 9.43).

*Figura 9.43: resonancia magnética en paciente con útero bicorne.*

Los dos métodos endoscópicos que completan el diagnóstico y pueden permitir el tratamiento quirúrgico de una malformación son la *videohisteroscopia* y la *videolaparoscopia*, ya que ambos permiten adecuarse al principio enunciado de “ver el útero por dentro y por fuera” para un correcto diagnóstico.

## PRINCIPIOS TERAPÉUTICOS DE LAS MALFORMACIONES GENITALES

El hecho que una mujer tenga algún tipo de malformación mülleriana, no necesariamente implica que tendrá problemas de infertilidad. Dado que las mujeres que son portadoras de algún tipo de malformación pueden ser clínicamente fértiles y asintomáticas, se ha dificultado definir la prevalencia real de estas malformaciones en la población general.

El diagnóstico de malformación genital tiene impacto en la paciente y su familia, en especial si es adolescente, porque repercute sobre su capacidad reproductiva y su salud sexual. Esto obliga a una asistencia médica interdisciplinaria que contemple la corrección anatómica de la malformación, la contención sicoemocional y la consejería reproductiva.

Los principios terapéuticos se expresarán en el orden que las malformaciones han sido descriptas.

### SINDROME DE MAYER-ROKITANSKY-KÜSTER-HAUSER

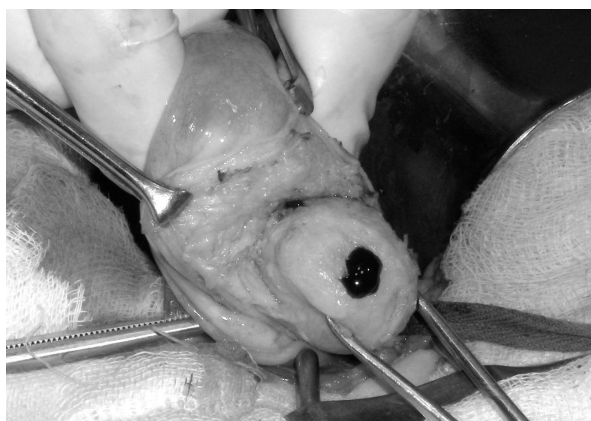El objetivo terapéutico es la reconstrucción de una vagina que permita la actividad coital, ya que desde el punto de vista reproductivo, podrá tener hijos por medio de una técnica de reproducción asistida de alta complejidad (Fertilización *in vitro*) que utilice sus óvulos para lograr un embrión que deberá ser implantado en un útero

subrogado o prestado. La reconstrucción vaginal se logra con técnicas no quirúrgicas y quirúrgicas. Las primeras consisten en la autodilatación progresiva del esbozo vaginal que tienen estas pacientes con instrumentos diseñados a tal fin. La reconstrucción quirúrgica consiste en desarrollar una neovagina en el espacio rectovaginal que se puede recubrir con piel de los labios menores o de la región glútea, membrana amniótica, un asa de intestino delgado o una porción de colon sigmoide. Estas cirugías deben ser realizadas por profesionales especializados y sus resultados son buenos en el mediano y largo plazo.

***En el síndrome de Rokitansky, la cirugía para realizar una neovagina debe planificarse cuando la paciente comience con actividad sexual regular ya que, de lo contrario, la vagina reconstruida puede retraerse y/o atrofiarse.***

### ÚTERO UNICORNE

Esta malformación solo necesita tratamiento quirúrgico cuando el cuerno



contralateral tiene un desarrollo parcial y posee endometrio funcional ya que, al acumular sangre en el período menstrual, produce dismenorrea intensa y progresiva y debe ser extirpado (figura 9.44).

*Figura 9.44: resección quirúrgica del cuerno funcional rudimentario en un útero bicorne.*

### ÚTERO DOBLE O DIDELFO

El útero doble no obstructivo es, en general, asintomático y no requiere reconstrucción quirúrgica. Cuando el útero doble se presenta con obstrucción vaginal unilateral se instala un cuadro con hematocolpo, hematemetra y menstruación retrógrada que producen dismenorrea intensa por el reflujo de sangre al peritoneo, que requerirá la resección quirúrgica del tabique que obstruye la vagina. En ocasiones, el tabique longitudinal que separa las dos vaginas produce dificultades coitales por lo que debe resecarse.



### **ÚTERO BICORNE**

La reconstrucción quirúrgica de un útero bicorne se realiza por vía abdominal y se reserva para las mujeres que tienen abortos espontáneos a repetición, cuando se han descartado otras causas etiológicas. El objetivo quirúrgico es la resección de las caras internas de ambos cuernos y la posterior sutura de ellos para conformar una cavidad única. El resultado final de esta cirugía no es óptimo. Si el útero bicorne es asintomático, no requiere tratamiento quirúrgico.

### **ÚTERO TABICADO**

Se realiza la resección histeroscópica del tabique uterino, de preferencia antes del primer embarazo, para prevenir la alta tasa de abortos espontáneos que presentan estas mujeres. Las técnicas histeroscópicas permiten una recuperación rápida, ausencia de cicatriz miometrial, menor riesgo de adherencias pélvicas, menor frecuencia de sinequias uterinas y mayor probabilidad que el embarazo culmine en un parto normal.

### **ÚTERO ARCUATO**

Por las razones expuestas en su descripción, esta malformación no requiere tratamiento.

### **TABIQUES VAGINALES**

Deben ser seccionados o resecados cuando producen dificultades coitales u obstrucción.

## **MALFORMACIONES Y REPRODUCCIÓN**

La fisiopatogenia de las fallas reproductivas en mujeres con malformaciones uterinas se deben a:

- Defecto de la vascularización del tabique uterino, que impediría una correcta implantación y el buen desarrollo del embrión.
- La reducción de la cavidad uterina, que dificultaría un desarrollo normal y adecuado del embarazo.
- La incompetencia cervicóística o del orificio interno del útero, que puede acompañar a las malformaciones müllerianas, lo que favorece el aborto espontáneo en el segundo trimestre del embarazo.

- El desarrollo de una menor decidualización endometrial.
- La disminución de la masa muscular miometrial.

En la descripción de las malformaciones genitales hecha previamente, se mencionan las principales fallas reproductivas que cada una de ellas pueden ocasionar por lo que, en este apartado, se hará un resumen de esta repercusión.

Las fallas reproductivas más frecuentes como consecuencia de una malformación genital son:

- *Infertilidad primaria*: es característica del síndrome de Rokitansky (agenesia uterovaginal) y en tabiques vaginales transversales completos. La tasa de infertilidad en las otras malformaciones es similar a la de la población general.
- *Aborto espontáneo temprano (del 1er. trimestre) y tardío (del 2do. trimestre)*: todas las malformaciones uterinas pueden producir aborto espontáneo a repetición pero el útero tabicado es el que lo hace con más frecuencia: el 30% de estas pacientes tienen abortos tempranos y el 15% tardío.
- *Aborto espontáneo por incompetencia cervicoístmica*: puede coexistir con el útero tabicado.
- *Parto pretérmino*: el 20% de pacientes con útero unicorno o útero doble tienen esta complicación
- *Retardo del crecimiento intrauterino, muerte fetal intraútero inexplicada y distocias de parto* son las otras repercusiones reproductivas de las malformaciones genitales.
- *Disminución de los resultados en los tratamientos de Reproducción Asistida.*

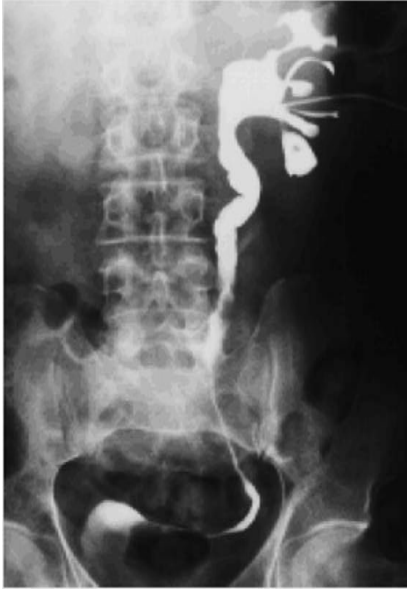## MALFORMACIONES GENITALES Y UROLÓGICAS

La estrecha relación embriológica de los aparatos urinario y genital se manifiesta en la frecuente asociación de malformaciones de ambos aparatos. Esta asociación se produce cuando el factor teratógeno actúa entre la 6ª a 9ª semana de la gestación.

Las malformaciones urológicas asociadas más frecuentes son las renales (agenesia, riñón ectópico, displasia quística y duplicación del sistema colector).

Es importante reconocer precozmente las malformaciones genitourinarias, especialmente porque un buen número de ellas son susceptibles de corrección quirúrgica, incluso en el período intrauterino, con lo que se puede evitar el daño renal.

## FRECUENCIA



El 30% de las malformaciones genitales se asocian a malformaciones urológicas y, viceversa, el 60% de las agenesias renales unilaterales se asocian a malformaciones uterinas.

La malformación genital que con mayor frecuencia se asocia a una urológica, es el síndrome de agenesia útero vaginal o de Rokitansky. Un tercio de pacientes con este síndrome presentan riñones anormales (agenesia, ectopia, riñón en herradura y anomalías del sistema colector) (figura 9.45).

*Figura 9.45: agenesia renal unilateral en una paciente con síndrome de Rokitansky.*

***La asociación frecuente de malformaciones genitales y urológicas obliga al médico, ante el diagnóstico de una malformación genital mülleriana, a evaluar la anatomía del aparato urinario mediante métodos de imágenes (ecografía, urograma de excreción, tomografía computada o resonancia magnética), de acuerdo a cada situación individual.***

## PATOLOGIA BENIGNA DE LA VULVA

### RECUERDO HISTOLÓGICO

La vulva está constituida por los labios mayores, los labios menores, el clítoris, el vestíbulo, el meato urinario, el orificio vaginal, el himen, las glándulas de Bartholino y las parauretrales de Skene.

Los labios mayores tienen una epidermis similar a las de otras zonas del cuerpo. La hipodermis es rica en folículos pilosos, glándulas sebáceas y sudoríparas. Los labios menores están formados por epitelio escamoso no cornificado y tejido conjuntivo vascularizado, sin tejido adiposo, con glándulas sebáceas y ausencia de folículos pilosos. El clítoris está compuesto por tejido conjuntivo ricamente vascularizado, los cuerpos cavernosos y posee rica inervación. El vestíbulo (espacio entre el clítoris,

labios menores y meato urinario) está revestido por epitelio escamoso estratificado no cornificado, tejido conjuntivo vascularizado y glándulas mucosectoras, denominadas glándulas vestibulares menores. El epitelio de la epidermis vulvar es estratificado y está compuesto por láminas de queratina. Contiene melanocitos (que dan el color a la piel), células de Langerhans con funciones defensivas y células nerviosas o de Merkel, con funciones sensoriales. Esta epidermis es la que presenta los cambios más intensos, que serán los que darán la pauta en el diagnóstico histológico de las principales lesiones. La dermis está constituida por tejido conjuntivo con fibras colágenas. Las glándulas sudoríparas producen una secreción ácida que actúa como una capa protectora sobre la piel. La hipodermis está compuesta por tejido conjuntivo laxo y una capa de tejido adiposo.

## SEMIOLOGÍA DE LA VULVA

La vulva se debe explorar en todo examen ginecológico y no sólo cuando la consulta se refiere exclusivamente a su sintomatología.

## INSPECCIÓN

Es el primer paso de la exploración. Si bien todas las lesiones vulvares son visibles al ojo desnudo, se empleará en lo posible una lupa o un colposcopio con pequeño aumento (5x a 10x) para identificar mejor las lesiones, las que se deben observar con luz intensa. La magnificación permite localizar el sitio más conveniente para efectuar una biopsia. Deben separarse con los dedos de la mano no hábil los labios mayores y menores, para exponer adecuadamente el clítoris, el vestíbulo, el introito vaginal y la horquilla vulvar.

## PRUEBAS COMPLEMENTARIAS

Se pueden realizar durante la inspección para identificar y evaluar mejor las lesiones, pero tienen baja sensibilidad, por lo que su uso es opcional. Ellas son:

- Topicación con ácido acético al 5%, que torna las lesiones blanquecinas.
- Citología vulvar.

## PALPACIÓN

Consiste en palpar los labios mayores y menores, para identificar lesiones palpables no visibles. Siempre que se investiga un síntoma o lesión vulvar, deben palparse ambas regiones inguinales para evaluar el estado de los ganglios, ya que los mismos son la primera estación de diseminación de los procesos tumorales malignos o infecciosos.

Toda lesión vulvar debe ser descripta, medida y ubicada anatómicamente en relación a las estructuras vulvares. Una fotografía permitirá su individualización precisa y será útil para seguir su evolución. La semiología vulvar se completa con el

examen de todo el tracto genital inferior (cuello, vagina, periné y ano).

## BIOPSIA DE VULVA

Es el método diagnóstico de certeza, dada la variedad de patología que presenta la vulva (dermatológica, infecciosa y tumoral). Se realiza con anestesia local, de forma ambulatoria y puede ser incisional (muestra parcial de la lesión) o escisional (extirpación total de la lesión). Se emplea bisturí o el punch de Keyes (figura 9.46).



Figura 9.46: punch de Keyes.

La biopsia de vulva está indicada en lesiones ulceradas, sangrantes, con crecimiento rápido, que tengan induración en la base y que sean pigmentadas, especialmente si son asimétricas, con bordes mal definidos y diámetro mayor a 6 mm. En lesiones extensas se deben hacer tomas múltiples, en lo posible abarcando muestra de la piel sana marginal a la lesión.

## CLASIFICACIÓN DE LAS LESIONES DE LA VULVA Y PRINCIPIOS TERAPÉUTICOS

La Sociedad Internacional para el Estudio de las Enfermedades Vulvovaginales (*International Society for the Study of Vulvovaginal Disease -ISSVD-*) clasifica a las lesiones epiteliales de la vulva en dos grupos: lesiones no neoplásicas y lesiones neoplásicas. En un segundo agrupamiento, las lesiones epiteliales no neoplásicas de la vulva se denominan Trastornos Epiteliales No Neoplásicos bajo la sigla TENN y se incluyen las siguientes patologías:

- Liquen escleroso
- Hiperplasia de células escamosas
- Otras dermatosis
- Dermatitis pápuloescamosas y bullosas

En esta Unidad se consideran las lesiones no neoplásicas benignas epiteliales y no epiteliales, ya que la patología neoplásica de la vulva se desarrollará en las Unidades 13 y 14.

En la tabla 9.4 se describen las principales patologías benignas de la vulva, al

solo efecto de información y para que el médico generalista y el ginecólogo en formación incorporen dos conceptos:

- La variada patología que puede afectar a la vulva tanto en su etiología, histopatología y presentación clínica.
- La necesidad frecuente de abordar esta patología en forma multi e interdisciplinaria, con la concurrencia de varias especialidades: ginecólogo, dermatólogo, patólogo, infectólogo y microbiólogo.

A continuación de la tabla 9.4, se abordarán con más detalle, las patologías vulvares benignas prevalentes en la consulta ginecológica.

**Tabla 9.4: patologías vulvares benignas**

<b>Anomalías congénitas</b>	
- Ausencia de vulva.	- Hipertrofia del clítoris.
- Fusión de labios mayores.	- Hipertrofia de labios menores.
- Himen imperforado.	- Himen tabicado.
- Hipospadias.	
<b>Trastornos de la pigmentación</b>	
- Hiperpigmentación.	- Hipopigmentación.
<b>Pseudotumores</b>	
- Varicosidades.	- Edema.
- Quiste del conducto de Nuck (figura 9.46).	- Carúncula uretral.
- Micropapilomatosis vestibular.	
<b>Infecciones</b>	
- Bacterianas: sífilis, foliculitis, forúnculo, hidradenitis, quiste de Bartholino.	- Micóticas: candidiasis, dermatofitosis o tiña.
- Virales: herpes, condilomas acuminados por virus del papiloma humano, molusco contagioso.	- Parasitarias: pediculosis pubiana.
<b>Dermatosis</b>	
- Liquen escleroso.	- Hiperplasia de células escamosas.
<b>Dermopatías</b>	
- Liquen plano.	- Psoriasis.
- Dermatitis eccematosas.	- Dermatitis seborreica.
- Vulvitis de células plasmática.	- Enfermedad de Behçet.
- Enfermedades ampollosas: síndrome de Steven Jonhson, pénfigo.	
<b>Tumores glandulares benignos</b>	
- Hidradenoma.	- Quistes mucosos.

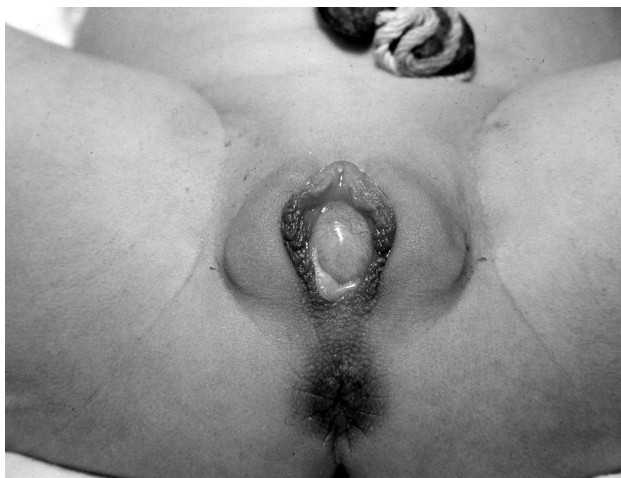


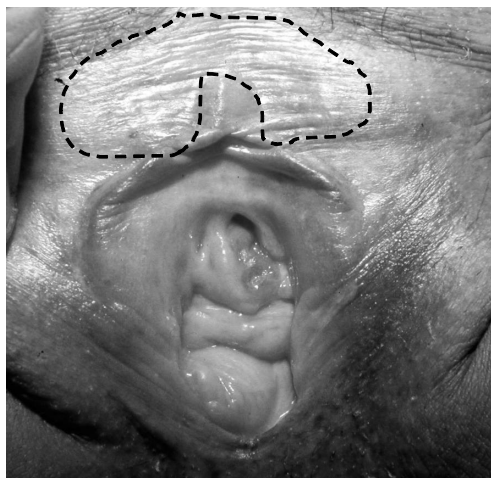
Figura 9.47: quiste del conducto de Nuck en una niña recién nacida.

### QUISTE DE BARTHOLINO

Es el quiste vulvar más frecuente, que se produce por obstrucción del conducto excretor de la glándula de Bartholino. Se localiza en el tercio posterior del labio mayor. Si son menores de 2 cm habitualmente son asintomáticos y si tienen mayor tamaño dan síntomas por obstrucción del introito. Con frecuencia se infectan y evolucionan como un absceso, produciendo dolor agudo que obliga a su drenaje inmediato. Uno de los gérmenes que con frecuencia está presente es la *Neisseria gonococcica*. El tratamiento es el drenaje en el absceso agudo y la extirpación en los sintomáticos. Los asintomáticos no necesitan tratamiento.

### LIQUEN ESCLEROSO

Es la dermatosis y el desorden dermatológico más frecuente de la vulva. Su prevalencia es desconocida, por la gran cantidad de mujeres afectadas que son asintomáticas y su importancia clínica se debe a los síntomas asociados y al pequeño riesgo de cambios neoplásicos. Puede afectar a ambos sexos, pero el 85% se presenta en mujeres. Es más frecuente en la posmenopausia. El 10% al 15% de los casos se observa en niñas menores de 13 años. Se caracteriza por una pérdida progresiva de la elasticidad de la piel, con atrofia de la epidermis más esclerosis y fibrosis de la dermis. Se manifiesta con atrofia de los labios mayores, menores, periné y región perianal. Su patogenia tiene una base inflamatoria y autoinmune mediada por los linfocitos T, de origen desconocido que se vincularía a factores inmunológicos, genéticos, hormonales, infecciosos y traumáticos. Tiene una evolución crónica y progresiva y sus síntomas son prurito, quemazón y dispareunia. En su etapa avanzada se produce esclerosis y sinequias de los labios menores y borramiento del clítoris, con dificultad para la micción y el coito. El liquen no afecta la vagina. La piel vulvar se ve muy adelgazada (como en papel de cigarrillo), pálida, blanquecina y la lesión tiene distri-



bución simétrica en la vulva denominada “en ala de mariposa”. Esta lesión blanca se acompaña de telangiectasias, erosiones y equimosis. La liquenificación secundaria al rascado crónico es frecuente (figura 9. 48).

*Figura 9.48: liquen escleroso vulvar.*

### POTENCIAL NEOPLÁSICO DEL LIQUEN ESCLEROSO

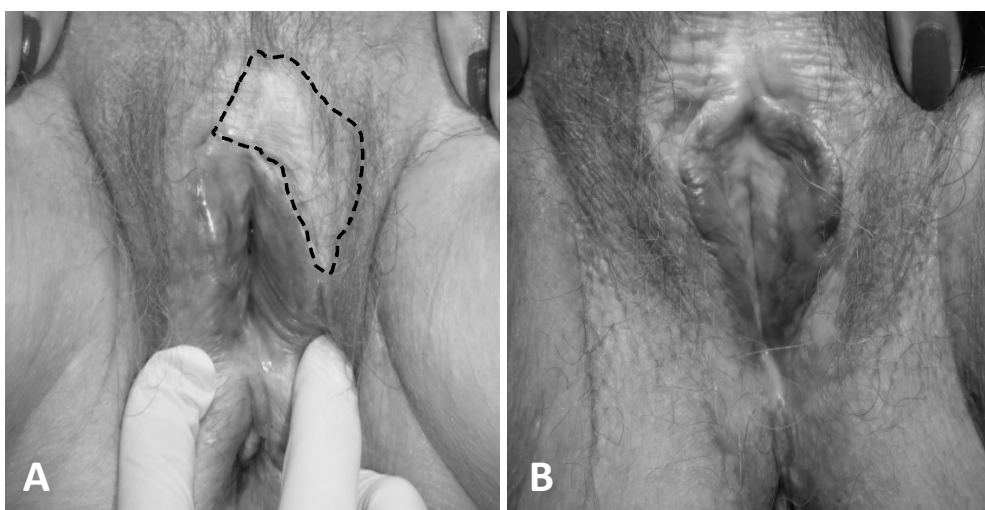
No es por sí misma una lesión premaligna pero el 60% de los carcinomas de la vulva presentan liquen escleroso alrededor de la zona del cáncer. El 4,5% de los carcinomas escamosos se desarrollan sobre un terreno de liquen estimándose que el período de transformación es de 10 años. Como conclusión, se puede expresar que la mayoría de las pacientes con liquen nunca van a desarrollar un cáncer de vulva, pero la mayoría de los cánceres vulvares se asocian a liquen o hiperplasia epitelial y está demostrado que el liquen y el cáncer comparten la misma alteración genética.

***La aparición, en áreas de liquen escleroso, de lesiones aplanadas o erosivas, es indicación de biopsia ya que el 5% de ellas pueden mostrar transformación maligna.***

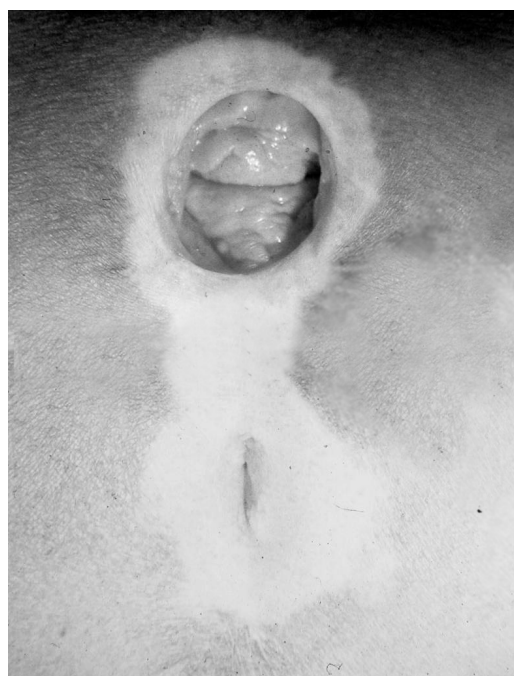### TRATAMIENTO DEL LIQUEN ESCLEROSO

El tratamiento de elección son los corticoides locales de alta potencia como el propionato de clobetasol al 0.05%, indicando dos aplicaciones diarias durante dos meses y a partir de allí, disminuir la dosis hasta conseguir la dosis mínima que controle los síntomas (figura 9.49). Cuando se logra la disminución sintomática se puede cambiar a un corticoide menos potente (diflucortolona) para disminuir los efectos no deseados de los corticoides como el adelgazamiento de la piel y la inmunosupresión local. Otra opción terapéutica es el uso de drogas inmunosupresoras locales (tacrólimus o pimecrólimus), con un esquema similar al uso del clobetasol. Estas drogas actúan inhibiendo los linfocitos T. El tratamiento del liquen escleroso nunca es quirúrgico, ya que recurrirá en breve tiempo (figura 9.50).





*Figura 9.49: A: liquen escleroso con hiperplasia epitelial. B: mejoría local y disminución de síntomas al mes de tratamiento con clobetasol.*



*Figura 9.50: recurrencia de liquen escleroso en una paciente tratada con vulvectomía simple.*

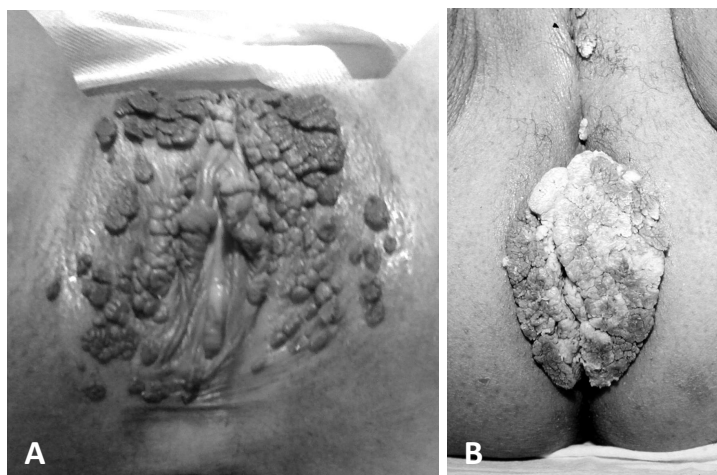
### **HIPERPLASIA EPITELIAL DE CÉLULAS ESCAMOSAS**

Es una entidad clínica de causa desconocida, que engloba lesiones de aspecto variable que se producen por prurito crónico, irritación y rascado, conformando un círculo vicioso. El síntoma es el prurito intenso e incoercible y las lesiones dérmicas se caracterizan por escoriaciones y fisuras hasta que se liquenifican, provocando engro-

samiento de la piel, de color blanquecino e hiperqueratósica. Se localizan en los labios mayores, el capuchón del clítoris, la parte externa de los labios menores y el surco interlabial. El diagnóstico es histológico y siempre deben ser biopsiadas ya que pueden encontrarse atipias celulares e infección por virus del papiloma humano oncogénico, en cuyo caso el 10% de ellas pueden evolucionar a cáncer de vulva. El tratamiento se realiza con corticoides de potencia media o alta más un sedante o antihistamínico sistémico, para disminuir la ansiedad del rascado.

### CONDILOMAS ACUMINADOS POR VIRUS DEL PAPILOMA HUMANO O HPV (POR SU SIGLA EN INGLÉS):

Los condilomas acuminados, también denominadas verrugas genitales, son proliferaciones epiteliales benignas producidas por el HPV, que asientan en las zonas de contagio (horquilla vulvar, vestíbulo, piel de labios mayores, menores y región perianal). Se presentan como masas excrecentes, de superficie papular, blandas, rosadas, con vascularización y pedículo (figura 9.51). El 50% de los condilomas vulvares son multicéntricos y el 25% de las pacientes con condilomas perianales tienen lesiones



dentro del conducto anal, lo que obliga a investigarlas.

*Figura 9.51:*  
condilomas  
acuminados. A:  
vulvares. B: perianal.

Menos frecuentemente se presentan como pápulas hiperpigmentadas e hiperqueratósicas. Pueden detectarse en etapa subclínica como lesiones aplanadas blanquecinas que se visualizan con ácido acético.

Es una infección originada casi exclusivamente por transmisión sexual, cuya incidencia es cada vez más frecuente. El diagnóstico es clínico por la obvia característica de las lesiones. Cuando se da alguna de las siguientes condiciones se debe realizar la confirmación histológica:

- Cuando el diagnóstico no es seguro.
- Cuando las lesiones no responden al tratamiento.
- Cuando las lesiones están induradas, fijas, ulceradas o son friables.

## TRATAMIENTO DE LOS CONDILOMAS

Los condilomas acuminados pueden tratarse con métodos químicos, físicos o quirúrgicos.

Los métodos químicos son tratamientos convencionales que se aplican en lesiones poco extensas y no recidivadas, siendo los más usados:

*Podofilotoxina al 0.5%:* es el extracto purificado de la podofilina, con efecto más efectivo y menos tóxico que aquella. Se aplica localmente dos veces por día durante tres días, se descansa cuatro días y se puede repetir el ciclo hasta cuatro veces. Tiene alta tasa de falla.

*Ácido tricloroacético al 90%:* es una solución cáustica que coagula las proteínas superficiales de los tejidos y puede ser efectivo en verrugas pequeñas y escasas. Se topan las lesiones cada tres días durante tres semanas.

*Imiquimod al 5%:* es un modificador del sistema inmunológico con efectos inmunoestimulantes y antiproliferativos. Se presenta en crema, que debe aplicarse cubriendo con una capa fina la lesión y su zona periférica, 3 veces por semana, durante 10 a 16 semanas. Los resultados esperados son dosis dependiente y en la mujer llegan al 70% de respuesta completa. Puede emplearse intravaginal, en el conducto anal y como tratamiento adyuvante de las terapias físicas y quirúrgicas (figura 9.52).

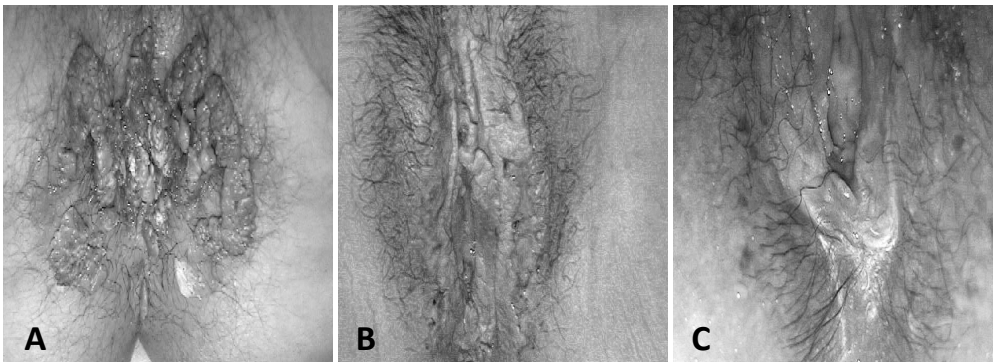
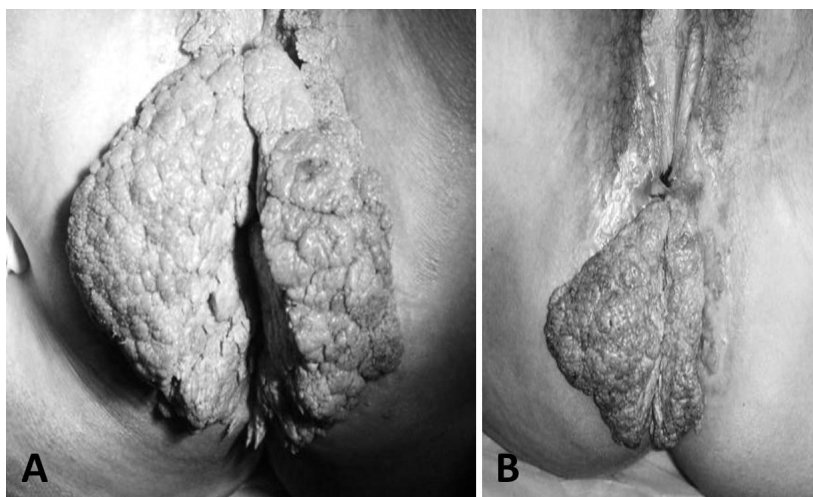


Figura 9.52: condilomas acuminados en una paciente con VIH/SIDA, tratada con imiquimod al 5%. A: lesión inicial. B: a los tres meses. C: a los seis meses.

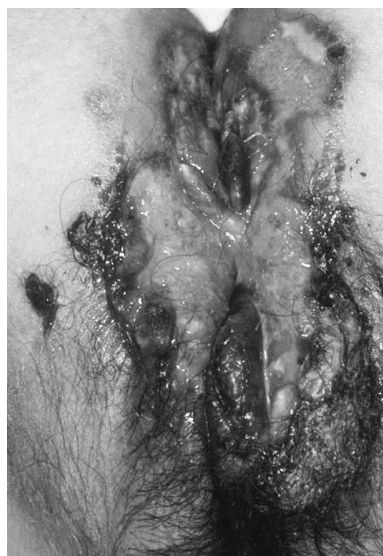Los métodos físicos permiten la destrucción de los condilomas mediante criocirugía, electrocauterización, radiofrecuencia y vaporización con láser. Pueden requerir anestesia local o regional, dependiendo de la extensión de la lesión. Los métodos quirúrgicos tienen como objetivo la resección completa de la lesión, especialmente cuando no responden a los tratamientos anteriores o son recidivantes. Se puede utilizar electrobisturí, asa de radiofrecuencia o láser (figura 9.53).



*Figura 9.53: condiloma gigante en una paciente inmunodeprimida por ser transplantada. Tratamiento con láser de diodo. A: condiloma pretratamiento. B: remisión parcial luego de la primera sesión terapéutica.*

## HERPES VULVAR

El herpes genital se produce en el 70% de los casos por el virus VHS-2 y el resto por el VHS-1. La lesión inicial es intraepidérmica y en una primera fase brotan múltiples vesículas de localización extensa, que se ulceran y se fusionan produciendo dolor y quemazón muy intenso y se acompañan de adenopatías inguinales (figura 9.54). La primoinfección puede asociarse a sintomatología general (mialgias, artralgias y fiebre).



Se presenta a cualquier edad pero es más frecuente en mujeres jóvenes, en edad reproductiva. Es una patología altamente recurrente y los episodios suelen coincidir con situaciones de vida que producen estrés. Es frecuente la aparición cíclica premenstrual, denominado herpes catamenial. El diagnóstico es clínico y puede complementarse con confirmación serológica. Se trata con antivirales (Aciclovir y Valaciclovir por vía oral y local).

*Figura 9.54: úlceras y vesículas por herpes vulvar.*

## MOLUSCO CONTAGIOSO

Es una infección por poxvirus que provoca lesiones cutáneas benignas. Son pápulas rosadas, únicas o múltiples, de 2 mm a 5 mm, con una depresión o umbilicación central característica. Inicialmente son duras y luego se hacen blandas y blanquecinas. Se pueden acompañar de reacción eccematosa por liberación del virus a la piel. El tratamiento es la vaporización con láser, la crioterapia o el legrado con cureta dermatológica (figura 9.55).

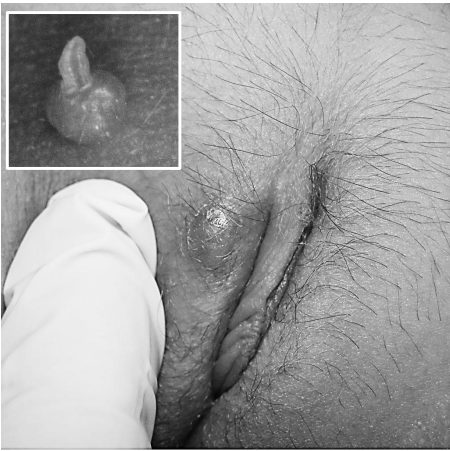

Figura 9.55: molusco contagioso.

## HIPERTROFIA DE LABIOS MENORES

El aumento de tamaño de los labios menores se produce después de la menarca y es un motivo de consulta frecuente en las adolescentes, afectadas por la supuesta repercusión estética en su auto percepción de la imagen corporal. Se denominan “ninfas aliformes” por la forma de ala desplegada que adoptan los labios menores. Si el impacto estético es importante, se la corrige mediante una resección quirúrgica parcial.

## CARÚNCULA URETRAL

Es una lesión benigna debida a un deslizamiento de la mucosa uretral por fuera del meato. Se observa frecuentemente en la posmenopausia por la hipotrofia ocasionada por el descenso de estrógenos.

## MICRO PAPILOMATOSIS VESTIBULAR

Son pequeñas formaciones papilares que se desarrollan en el vestíbulo o cara interna de los labios menores, por la dilatación de las glándulas de esas áreas. No tienen significación patológica ni relación con el virus del HPV.

## NEVUS VULVARES

Son frecuentes y benignos. Deben ser vigilados y eventualmente extirpados si muestran crecimiento rápido o cambios que hagan sospechar la transformación a melanoma.

