



# MASTITIS GRANULOMATOSA NEUTROFÍLICA QUÍSTICA ASOCIADA A CORINEBACTERIAS: REPORTE DE CASO

CYSTIC NEUTROPHILIC GRANULOMATOUS MASTITIS ASSOCIATED WITH CORYNEBACTERIA: CASE REPORT

Katherine Luisa Contreras-Gala<sup>1,a</sup>, María del Carmen Kapsoli-Sanchez<sup>2,b</sup>

## RESUMEN

La mastitis granulomatosa neutrofílica quística (MGNQ) es una entidad recientemente caracterizada, con detalles histopatológicos específicos que la diferencian de otros tipos de mastitis crónicas idiopáticas. La presencia de bacilos grampositivos dentro de espacios de apariencia quística rodeados de neutrófilos, en un contexto de inflamación granulomatosa supurativa, definen esta entidad. La importancia de su reconocimiento en el reporte diagnóstico recae en su asociación a la infección por especies de corinebacterias, de esa manera se puede direccionar el tratamiento con antibióticos, más allá del tratamiento antiinflamatorio que suele administrarse en mastitis idiopáticas.

Se describe el caso de una paciente de sexo femenino, de 35 años de edad, sin antecedentes relacionados, con dolor mamario intermitente, asociado a la presencia de múltiples nodulaciones palpables, duras, en ambas mamas, con resultados de múltiples biopsias particulares previas que describieron mastitis crónica granulomatosa con reacción de tipo tuberculoso, por lo cual recibió tratamiento antituberculoso. Pese a ello, las tumoraciones cedieron sólo parcialmente. Se revisó las láminas histológicas en la institución y se estableció el diagnóstico de MGNQ.

Se consideró importante la presentación de este caso debido a su escaso reconocimiento entre patólogos, pese a presentar características ya definidas en estudios previos.

**Palabras clave:** Mastitis granulomatosa neutrofílica quística; Bacilos grampositivos; Corinebacterias; Mastitis crónica (fuente: DeCS BIREME).

## ABSTRACT

Cystic neutrophilic granulomatous mastitis (CNGM) is a recently characterized entity, with specific histopathological details that differentiate it from other types of chronic idiopathic mastitis. The presence of gram-positive bacilli within cystic-like spaces surrounded by neutrophils, in a context of suppurative granulomatous inflammation, define this entity. The importance of its recognition in the diagnostic report lies in its association with infection by corynebacterial species, so that treatment with antibiotics can be targeted, beyond the anti-inflammatory treatment that is usually administered to idiopathic mastitis.

We describe the case of a 35-year-old female patient with no related history, with intermittent breast pain, associated with the presence of multiple hard, palpable nodules in both breasts, with results from multiple previous private biopsies that described chronic granulomatous mastitis with a tubercular reaction, for which she received treatment for tuberculosis. Despite this, the clinical response was partial. Histological slides were reviewed at the institution and the diagnosis of CNGM was then established.

The presentation of this case was considered important due to its low recognition among pathologists, despite presenting characteristics already defined by previous studies.

**Key words:** Cystic neutrophilic granulomatous mastitis; Gram-positive bacilli; Corynebacteria; Chronic mastitis (source: MeSH NLM).

<sup>1</sup> Hospital General María Auxiliadora, Lima-Perú

<sup>2</sup> Hospital Edgardo Rebagliati Martins, Lima-Perú.

<sup>a</sup> Médico Residente de Anatomía Patológica.

<sup>b</sup> Médico Asistente de Anatomía Patológica.

**Citar como:** Katherine Luisa Contreras-Gala, María del Carmen Kapsoli-Sanchez. Mastitis granulomatosa neutrofílica quística asociada a corinebacterias: reporte de caso. Rev. Fac. Med. Hum. Enero 2021; 21(1):212-216. DOI 10.25176/RFMH.v21i1.3239





## INTRODUCCIÓN

Las mastitis inflamatorias se encuentran con mayor frecuencia en mujeres en edad fértil, que dan de lactar, que informan síntomas clínicos de dolor, eritema e hinchazón<sup>(1)</sup>. Dichas afecciones a menudo se tratan con agentes antimicrobianos y pueden requerir intervención quirúrgica en entornos complicados por formación de abscesos<sup>(1)</sup>.

La mastitis suele clasificarse por duración e infiltrado inflamatorio, e incluyen mastitis aguda-neutrófila, subaguda-granulomatosa y crónica-linfocítica / plasmática<sup>(1)</sup>. Las causas potenciales de este espectro de enfermedades son variables y pueden incluir mecanismos inflamatorios tanto infecciosos como no infecciosos (autoinmunes) e idiopáticas<sup>(1)</sup>.

Presentamos un caso de mastitis granulomatosa neutrofílica quística (MGNQ) y su revisión de literatura.

## REVISIÓN DE LITERATURA

La mastitis lobular granulomatosa es un subtipo infrecuente de mastitis<sup>(1)</sup>. Esta entidad puede presentarse como masas mamarias palpables dolorosas que varían de 1 a 10 cm de tamaño<sup>(1)</sup>. A pesar de los extensos estudios clínicos, de imágenes, patológicos y microbiológicos, un subgrupo de pacientes con esta entidad permanece sin determinársele una etiología específica<sup>(1)</sup>. Dichos pacientes a veces son etiquetados como "mastitis lobular granulomatosa idiopática"<sup>(1)</sup>.

Una revisión clinicopatológica realizada en Auckland-Nueva Zelanda, en el año 2003, por Taylor y colaboradores, reporta la existencia de una fuerte correlación entre la infección por *Corynebacterium* y la mastitis lobular granulomatosa en una cohorte de 34 mujeres<sup>(3)</sup>.

En 2011, en el Hospital Baptista de Miami, Renshaw describió en tres pacientes, características histopatológicas específicas, incluida la presencia de bacilos grampositivos dentro de espacios quísticos

rodeados de neutrófilos en un contexto de inflamación granulomatosa supurativa<sup>(3)</sup>. Asimismo, Renshaw y colaboradores le dieron nombre a esta condición, acuñando el término de mastitis granulomatosa neutrofílica quística (MGNQ)<sup>(4)</sup>.

En el año 2017, Johnstone y colaboradores, en Australia, también estudiaron a la mastitis granulomatosa idiopática, describiéndola como una enfermedad inflamatoria poco frecuente que afecta principalmente a mujeres en edad reproductiva, y encontrando que existe una creciente evidencia de una asociación con la infección por corinebacterias, especialmente en el contexto de un patrón histológico característico, denominado Mastitis Granulomatosa Neutrófila Quística<sup>(5)</sup>. Estos autores evaluaron a 15 pacientes con patrón histológico de MGNQ, encontrándose posteriormente corinebacterias mediante cultivo o secuenciación del gen 16S rRNA en muestras obtenidas en cirugía o aspiración con aguja fina<sup>(5)</sup>.

La mastitis granulomatosa neutrofílica quística también fue descrita en el año 2019, por Gautham et al, estudiando retrospectivamente las características clínicas e imagenológicas de 6 pacientes de sexo femenino, cuyas edades oscilaban entre 31 a 38 años<sup>(1)</sup>. En este estudio, se encontró en algunas de las pacientes, historia previa de trauma mamario, abscesos previos y enfermedad fibroquística, como antecedentes de importancia<sup>(1)</sup>. Todas las pacientes estudiadas mostraron hallazgos histopatológicos compatibles con MGNQ, incluyendo células inflamatorias, e histiocitos, con presencia de granulomas, pero principalmente espacios de aspecto quístico rodeado por un infiltrado inflamatorio a predominio neutrofílico, así como también la comprobación de bacterias difteroides (tipo de corinebacterias) y bacilos Gram positivos por medios como el cultivo y la coloración Gram, respectivamente<sup>(1)</sup>. El autor propone estar atentos a esta nueva entidad, teniendo en cuenta ciertos criterios tanto clínicos como histopatológicos, los cuales se resumen en Tabla 1<sup>(1)</sup>.

**Tabla 1.** Criterios clínicos e histopatológicos extraídos y adaptados de estudio realizado por Gautham et al.

<b>Criterios clínicos:</b>	
1.	Paciente de sexo femenino, cercana a 4ta década de vida, con tumoración(es) mamarias.
2.	Respuesta nula o parcial con tratamiento antibiótico empírico inicial (Por ej. Tratamiento antituberculoso).
<b>Criterios Histopatológicos:</b>	
3.	Espacios de aspecto quístico, rodeados por inflamación mixta, a predominio neutrofílico; con presencia de granulomas no caseosos.
4.	Comprobación de la presencia de bacilos Gram Positivos o de corinebacterias (con coloración de Gram o cultivo).

**Fuente:** Gautham I, Radford DM, Kovacs CS, et al. Cystic neutrophilic granulomatous mastitis: The Cleveland Clinic experience with diagnosis and management. *Breast J.* 2019; 25:80–85

Dentro de los diagnósticos diferenciales de esta entidad, encontramos otros procesos granulomatosos como tuberculosis, hongos, y micobacterias atípicas en pacientes inmunosuprimidas<sup>(2)</sup>.

Con respecto al tratamiento, los mejores antibióticos son aquellos lipofílicos, con actividad bactericida, dentro de los cuales se encuentran rifampicina, claritromicina, trimetoprima-sulfametoxazol y clindamicina<sup>(6)</sup>. Los betalactámicos y quinolonas no son útiles, debido a que tienen baja solubilidad en lípidos<sup>(6)</sup>.

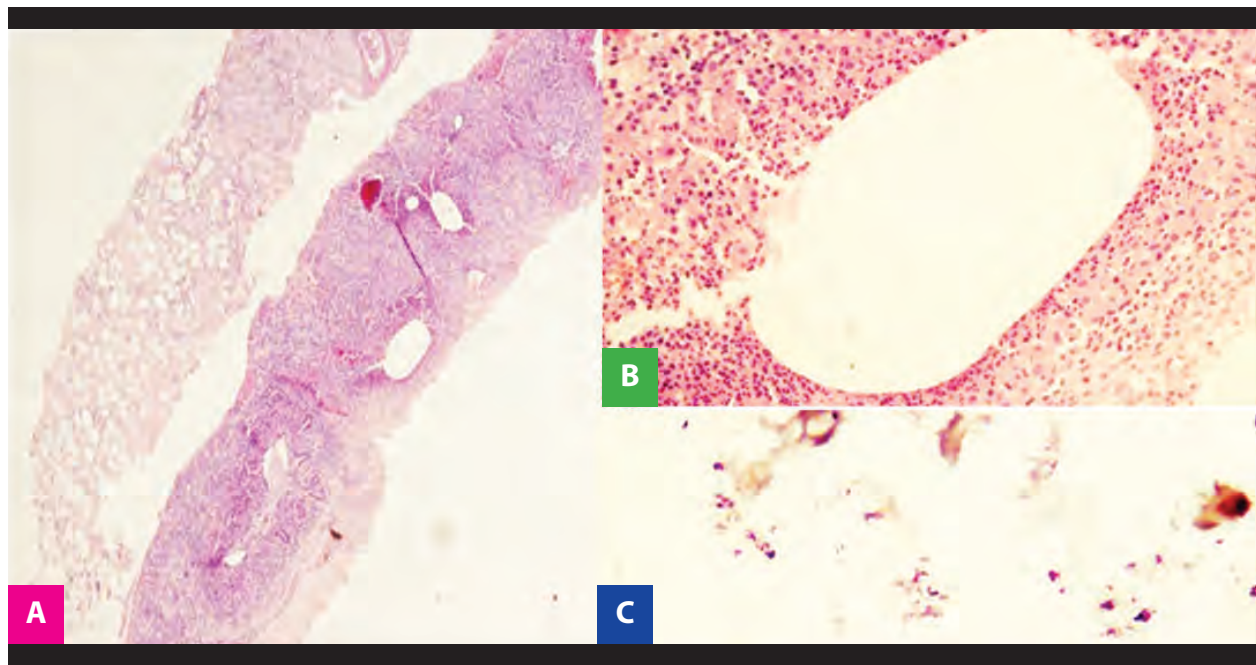
En el Perú, existen reportes de mastitis granulomatosa idiopática, sin embargo, no existen reportes de mastitis granulomatosa neutrofílica quística. Por ello, se decide realizar la publicación del presente caso clínico.

## PRESENTACIÓN DEL CASO

El presente reporte describe una paciente de sexo femenino de 35 años de edad, evaluada en el hospital, sin antecedentes relevantes, con un tiempo de enfermedad de aproximadamente 1 año y medio, que presentó dolor mamario intermitente, asociado a la presencia de múltiples nodulaciones palpables, duras, en ambas mamas. Presentó resultado de

múltiples biopsias particulares previas, que fueron descritas como mastitis crónica granulomatosa con células gigantes multinucleadas y reacción de tipo tuberculoso, recibiendo el diagnóstico de Tuberculosis Mamaria. Debido a ello, se le inició tratamiento antituberculoso con esquema sensible, desde el mes de agosto del 2019, completando 54 dosis de la primera fase, y sólo 13 dosis de la segunda fase, debido a una reacción adversa dérmica. Posteriormente, reinició el tratamiento con Isoniacida, tras lo cual volvió a presentar reacción dérmica. A pesar de haber recibido tratamiento antituberculoso, las tumoraciones palpables cedieron sólo parcialmente. Por ello, se solicita la revisión de las láminas histológicas.

Se observó inflamación mixta, con presencia de infiltrado inflamatorio compuesto principalmente por neutrófilos, rodeando espacios de aspecto quístico. Debido a la sospecha de mastitis granulomatosa neutrofílica quística, y su asociación frecuente con bacilos Gram positivos, principalmente corinebacterias, se realizó coloración Gram en el tejido, con lo cual se evidenció la presencia de bacilos Gram positivos en los espacios vacuos, rodeados por neutrófilos (Figura 1).



**Figura 1.** (A) Biopsia trucut de tejido mamario, donde se evidencia espacios de aspecto quístico (10x). (B) Componente inflamatorio mixto, con predominio de neutrófilos, rodeando espacios de aspecto quístico (40x). (C) Bacilos Gram + en espacio de aspecto quístico de imagen anterior (100x).

Con estos hallazgos se estableció el diagnóstico definitivo de mastitis granulomatosa neutrofílica quística.

La paciente fue reevaluada, se le suspendió el esquema antituberculoso, completándose su tratamiento antibiótico con Rifampicina y analgésicos, siendo finalmente dada de alta debido a la mejoría clínica.

## DISCUSIÓN

La mastitis granulomatosa neutrofílica quística es una entidad recientemente descrita, y diagnosticada con criterios histopatológicos bien definidos (Tabla 1)<sup>(1)</sup>. En este reporte de caso, se evidenciaron todos ellos, por lo cual avalaron que se realice el diagnóstico final de mastitis granulomatosa neutrofílica quística. Asimismo, se conoce que se presenta con mayor frecuencia en mujeres entre 30 a 40 años<sup>(2)</sup>, lo cual coincide con la edad de la paciente del presente caso, que tiene 35 años.

El papel de *Corynebacterium*, un bacilo Gram Positivo (+), en infecciones invasivas a menudo se debate, ya que la mayoría de estas especies son parte de la piel endógena<sup>(6)</sup>. Sin embargo, el vínculo entre *Corynebacterium* y la mastitis granulomatosa ha sido reportado periódicamente desde la publicación de las series de casos por Taylor y colaboradores en el año 2003<sup>(3)</sup>. Por ello, en este caso en particular, se realizó una coloración Gram del tejido biopsiado,

encontrándose y comprobándose interesantemente dicha asociación.

El diagnóstico diferencial desde el punto de vista histopatológico se plantea con otros procesos granulomatosos como infecciones por micobacterias, principalmente *Mycobacterium tuberculosis*, infecciones por complejo *Mycobacterium avium* en pacientes inmunocomprometidas, e infección por hongos del tipo *Histoplasma capsulatum*<sup>(2)</sup>. Para su diagnóstico diferencial se realizan tinciones especiales como Ziehl Neelsen para descartar bacilos ácido alcohol resistentes, correspondientes a tuberculosis; y tinciones de PAS y Grocott para descartar hongos<sup>(2)</sup>, además de métodos diagnósticos adicionales como cultivo<sup>(2)</sup>. En este caso, se solicitó también Ziehl Neelsen, el cual resultó negativo.

En relación al tratamiento, es relevante mencionar que las corinebacterias sobreviven en los espacios de aspecto quístico, rodeados por un infiltrado granulomatoso neutrófilo reactivo, en lugar de vivir en el tejido inflamado<sup>(6)</sup>. Esta reacción inflamatoria puede ser rápida, puede aparecer en la primera semana desde el inicio de los síntomas clínicos<sup>(6)</sup>. En este entorno, los agentes que son altamente lipofílicos y tienen un alto volumen de distribución pueden lograr concentraciones tisulares adecuadas para la actividad bactericida, que incluyen rifampicina, claritromicina, trimetoprima-sulfametoxazol y clindamicina<sup>(6)</sup>. En contraste, las betalactámicos y las fluoroquinolonas

tienen baja solubilidad en lípidos y, por lo tanto, se espera que sean menos efectivas<sup>(6)</sup>. Todo lo anteriormente mencionado explicaría la razón por la cual la rifampicina, droga antituberculosa, tuvo efecto importante en el tratamiento, logrando finalmente mejoría clínica en la paciente, decidiéndose su alta.

## CONCLUSIÓN

La mastitis granulomatosa neutrofílica quística es una entidad anteriormente descrita como parte del espectro de mastitis granulomatosas idiopáticas. Recientemente definida y con criterios

histopatológicos bien establecidos, presenta una importante asociación a infección por corinebacterias, lo cual direcciona el tratamiento.

Es mandatorio motivar a especialistas en patología mamaria, a tener en cuenta este diagnóstico diferencial siempre que nos enfrentemos a una mastitis granulomatosa con estas características histopatológicas; asimismo, recomendamos estudiar la presencia de bacilos Gram Positivos en estos pacientes, para establecer un diagnóstico apropiado y debidamente sustentado; de tal forma que pueda brindarse un tratamiento dirigido.

**Contribuciones de autoría:** Los autores realizaron la generación, recolección de información, redacción y versión final del artículo original.

**Financiamiento:** Autofinanciado.

**Conflicto de interés:** Los autores declaran no tener conflictos de interés en la publicación de este artículo.

**Recibido:** 02 de setiembre 2020

**Aprobado:** 17 de diciembre 2020

**Correspondencia:** Katherine Luisa Contreras Gala

**Dirección:** Jirón Trinidad Morán 275. Urbanización El Retablo. I Etapa. Comas, Perú.

**Teléfono:** 979483818

**Correo:** katycl9@hotmail.com

## REFERENCIAS BIBLIOGRÁFICAS

1. Gautham I, Radford DM, Kovacs CS, et al. Cystic neutrophilic granulomatous mastitis: The Cleveland Clinic experience with diagnosis and management. *Breast J.* 2019; 25:80–85.
2. Pérez P Juan Antonio, Bohle O John, Sánchez C Gonzalo, Carrasco L Cristian, Mariángel P Pablo. Mastitis granulomatosa idiopática: Diagnóstico y tratamiento en 14 casos. *Rev Chil Cir.* 2007 Ago; 59(4): 259-263.
3. Taylor GB, Paviour SD, Musaad S, Jones WO, Holland DJ. A clinicopathological review of 34 cases of inflammatory breast disease showing an association between corynebacteria infection and granulomatous mastitis. *Pathology.* 2003; 35:109-119.
4. Renshaw AA, Derhagopian RP, Gould EW. Cystic neutrophilic granulomatous mastitis: an underappreciated pattern strongly associated with gram-positive bacilli. *Am J Clin Pathol.* 2011; 136:424-427.
5. Johnstone KJ, Robson J, Cherian SG, Wan Sai Cheong, Kerr K, Bligh JF. Cystic neutrophilic granulomatous mastitis associated with *Corynebacterium* including *Corynebacterium kroppenstedtii*. *Pathology.* 2017 Jun;49(4):405-412.
6. Dobinson HC, Anderson TP, Chambers ST, Doogue MP, Seaward L, Werno AM. 2015. Antimicrobial treatment options for granulomatous mastitis caused by *Corynebacterium* species. *J Clin Microbiol* 53:2895–2899

Indexado en:



<https://alicia.concytec.gob.pe/vufind/>

