

# Trombosis de los senos intracraneales: Reporte de tres casos y revisión de la literatura

## Intracranial sinuses thrombosis: Report of three cases and literature review

Hans Reyes<sup>1,2,a,b</sup>, Carla Sueldo<sup>1,b</sup>, Jorge Gavidia<sup>1,2,c</sup>

### RESUMEN

La trombosis venosa intracraneal es un tipo de accidente cerebrovascular poco frecuente cuyo diagnóstico muchas veces ha sido demorado debido a sus diversas causas y presentaciones. Sin embargo, hoy en día su diagnóstico está aumentando debido al mayor empleo de la resonancia magnética nuclear, la angi resonancia y a la mejor comprensión del cuadro clínico. Se presentan los casos de tres mujeres con cefalea y déficit focal de evolución subaguda. Los estudios de neuroimágenes fueron compatibles con trombosis venosa intracraneal. Las pacientes tuvieron diferentes factores de riesgo, fueron tratadas con heparina y presentaron buena respuesta al tratamiento.

**PALABRAS CLAVE:** Accidente cerebrovascular, heparina, trombosis de los senos intracraneales. (**Fuente:** DeCS BIREME)

### SUMMARY

Intracranial sinuses thrombosis is an infrequent cerebrovascular accident whose diagnosis is usually delayed due to diverse causes and varying clinical presentations. However, with the advent of magnetic resonance imaging, angi-resonance and with better knowledge of the clinical picture its diagnosis has improved nowadays. We present here three women cases with headache and focal deficits of sub-acute onset. Neuroimaging studies were compatible with intracranial sinuses thrombosis. Patients had different risk factors; they were treated with heparin and responded well to treatment.

**KEYWORDS:** Stroke, heparin, intracranial sinus thrombosis. (**Source:** MeSH NLM)

### INTRODUCCIÓN

La trombosis venosa intracraneal (TVI) es una condición médica poco frecuente que representa el 0,5% al 1% de todos los accidentes cerebrovasculares, afectando usualmente individuos jóvenes y niños (1,2). La TVI muchas veces no es diagnosticada a tiempo debido a la diversidad marcada de los síntomas clínicos como cefalea, alteración del estado de conciencia, vómitos, fiebre, déficit motor, entre otros (2). Existen muchos factores de riesgo entre

los cuales se encuentran condiciones transitorias como infecciones de los senos paranasales, del oído, o del sistema nervioso central (SNC), mastoiditis, embarazo, puerperio, uso de anticonceptivos orales y trauma cerebral; y condiciones persistentes como los estados protrombóticos, el lupus eritematoso sistémico, vasculitis, malignidades hematológicas y del SNC (2,3).

Es de nuestro interés presentar tres casos de TVI debido que constituyen un tipo de accidente

<sup>1</sup> Clínica Angloamericana Lima, Perú.

<sup>2</sup> Facultad de Medicina Alberto Hurtado, Universidad Peruana Cayetano Heredia. Lima, Perú.

<sup>a</sup> Ex - alumno

<sup>b</sup> Médico cirujano

<sup>c</sup> Especialista en Neurología

## REPORTE DE CASO / CASE REPORT

cerebrovascular que se está diagnosticando cada vez con mayor frecuencia y es la primera revisión bibliográfica de esta patología en nuestra literatura.

### Caso clínico 1

Mujer de 31 años, zurda, con historia de cefalea occipital moderada de tres semanas; acudió a la clínica por cefalea intensa y punzante en la región temporal derecha, afasia, disartria y vómitos. Tenía el antecedente de ingesta de anticonceptivos orales por 5 años. Al examen físico presentaba habla entrecortada, test Barré positivo hacia la izquierda y Glasgow de 14. La resonancia magnética nuclear (RMN) y la angiografía por resonancia magnética (ARM) mostraron hemorragia temporal derecha, trombosis del seno transversal derecho y vena yugular interna derecha (Figura 1). En los exámenes de laboratorio se encontró: ANA (+) de 1/320, anticoagulante lúpico (+), deficiencia de antitrombina III y proteína S.

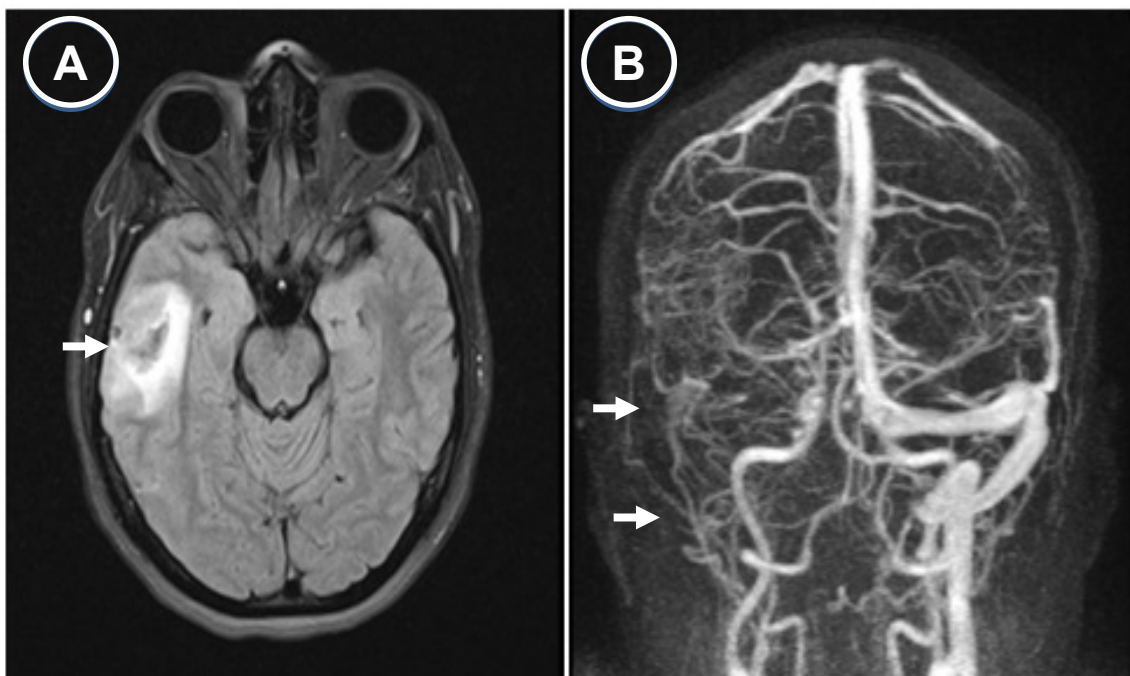
### Caso clínico 2

Mujer de 39 años con cefalea leve de dos semanas, quien acudió a la clínica por cefalea intensa y alteración del sensorio. Fue admitida por status epiléptico y estuvo en ventilación mecánica con signos de descerebración,

rigidez de nuca y Glasgow de 8. Tenía antecedente de hipertiroidismo en tratamiento. La RMN y la ARM mostraron múltiples focos de sustancia blanca alterada con microinfartos en tálamo, signos de mastoiditis izquierda, trombosis del seno transversal, sigmoideo izquierdo y parte del sistema venoso profundo (Figura 2). Los exámenes de laboratorio fueron negativos para trombofilia y enfermedades autoinmunes. Recibió tratamiento antibiótico por la mastoiditis y neumonía nosocomial, además fue tratada por presentar tormenta tiroidea.

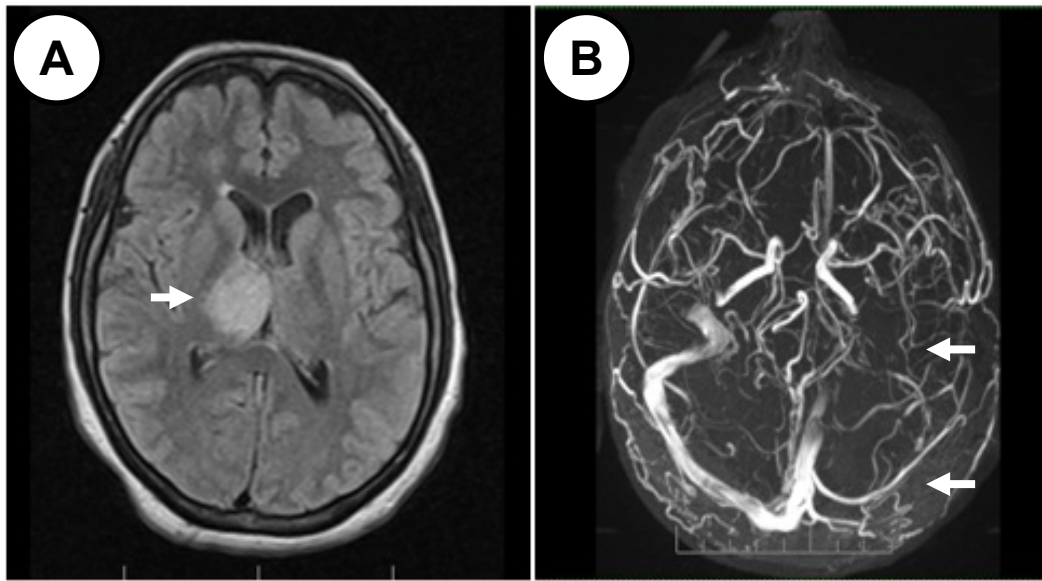
### Caso clínico 3

Mujer de 36 años con cefalea moderada de dos semanas de evolución. Acudió a la clínica por cefalea holocraneana muy intensa, fiebre, expresión en monosílabos y convulsión siendo admitida en la unidad de cuidados intensivos (UCI). Tenía el antecedente de migraña y uso de anticonceptivos orales. Al examen físico se encontró afasia de expresión, rigidez de nuca, hemiplejía derecha y Glasgow de 10. La RMN y la ARM mostraron hemorragia parietal izquierda, edema en ambos hemisferios, hemorragia subaracnoidea y trombosis del seno sagital superior (Figura 3). Los resultados de laboratorio fueron negativos para trombofilia y enfermedades autoinmunes.

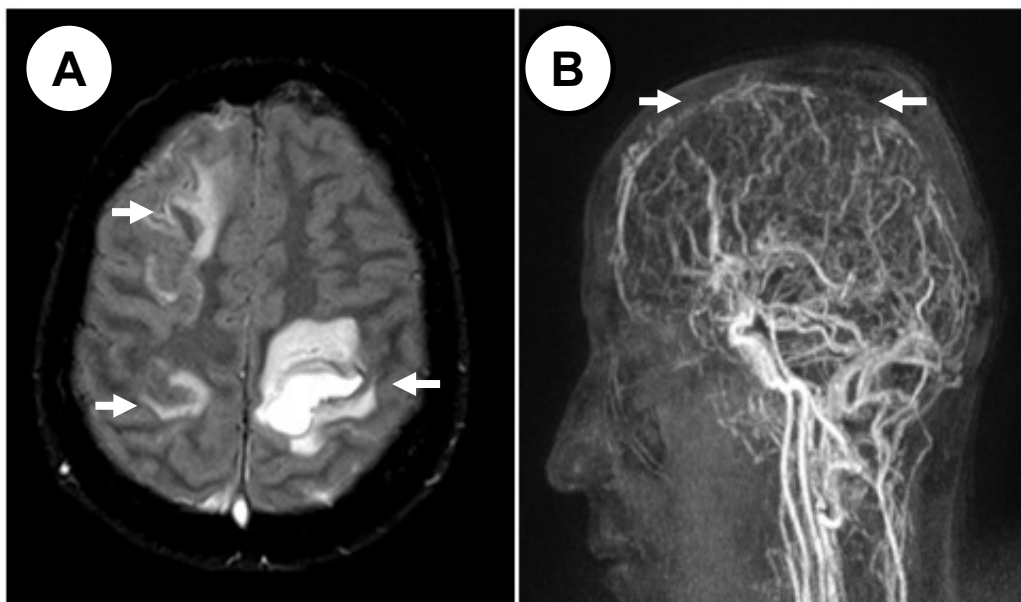


**Figura 1.** A: Resonancia magnética nuclear cerebral. Corte axial Flair muestra hemorragia temporal derecha. B: Angiografía por resonancia magnética corte coronal, muestra trombosis del seno transversal derecho y de la vena yugular interna derecha.

REPORTE DE CASO / CASE REPORT



**Figura 2.** A: Resonancia magnética nuclear cerebral. Corte axial Flair muestra lesiones hiperintensas en ambos tálamos a predominio derecho. B: Angioresonancia corte axial, muestra trombosis del seno transverso y sigmoideo izquierdo.



**Figura 3.** A: Resonancia magnética nuclear cerebral. Corte axial Flair: Se observa hemorragia parietal izquierda y otras lesiones hiperintensas en el hemisferio derecho. B: Angioresonancia corte sagital: Se observa trombosis del seno sagital superior.

**DISCUSIÓN**

La TVI es menos común que otros tipos de accidentes cerebrovasculares pero es más difícil de diagnosticar debido a su heterogeneidad de manifestaciones clínicas. El diagnóstico debe ser considerado en pacientes con cefalea inusual o con síntomas sugerentes de trombosis en la ausencia de los factores de riesgo vasculares (1,4). En el International

Study on Cerebral Vein and Dural Sinus Thrombosis (ISCVT), el 44% de los pacientes tuvo más de una causa o factor predisponente; además, la causa no pudo ser encontrada en casi el 15% de casos (5).

La presentación clínica varía desde una cefalea leve como síntoma más frecuente hasta accidentes cerebrovasculares hemorrágicos, hemorragias subaracnoideas, coma e incluso muerte en

## REPORTE DE CASO / CASE REPORT

aproximadamente 4-8% de casos (1,2); es por eso que su diagnóstico a tiempo es muy importante. Actualmente su diagnóstico ha aumentado debido a la mayor difusión del uso de técnicas de neuroimágenes y al aumento de la sospecha clínica por parte de los médicos (1).

Hemos descrito tres presentaciones clínicas diferentes de TVI, todos ellos recibieron infusión de heparina no fraccionada (HNF), presentaron mejoría gradual y progresiva de sus cuadros clínicos y fueron dados de alta con warfarina oral. Posteriormente las pacientes fueron controladas ambulatoriamente mostrando una recuperación neurológica al tercer y sexto mes después del alta, además sus AR mostraron una marcada reperusión de las venas comprometidas.

En el primer caso la causa de la trombosis se podría atribuir al déficit de antitrombina III y proteína S, reforzado por una probable enfermedad de colágeno (ANA positivo) y el uso de los anticonceptivos. Sin embargo, hacemos hincapié que la medición de proteína S y antitrombina III debe ser repetido 2 a 4 semanas después de completar la anticoagulación ya que tiene un valor limitado en el cuadro agudo de la enfermedad o en pacientes que reciben warfarina.

La segunda paciente tuvo el mayor compromiso neurológico, presentó status epiléptico, su Glasgow fue 8 y su recuperación tomó más tiempo (36 días de hospitalización), probablemente debido al compromiso de la circulación cerebral venosa profunda según la AR. Cuando el sistema venoso cerebral profundo esta ocluido, el cuadro clínico es usualmente más severo pudiendo presentar coma, problemas mentales, y déficit motor bilateral (3,4,6). La mastoiditis sería la causa de la trombosis ya que la infección local es un factor de riesgo para la TVI. Por último, en el tercer caso, el consumo de anticonceptivos orales fue el factor de riesgo. En los tres casos se descartó la presencia de VIH y de infecciones del SNC como tuberculosis, sífilis, criptococosis y herpes.

Basado en estudios previos, hay algunos predictores de mal pronóstico a largo tiempo que son: edad mayor de 37 años, ser varón, desorden del estado mental, puntuación en la escala de Glasgow menor a 9, trombosis del sistema venoso profundo, hemorragia intracraneal, infección del SNC y la presencia de malignidad (1,2,7). Así, en pacientes con lesiones parenquimales o compromiso del sistema venoso profundo, como hemos visto en estos casos, el cuadro clínico es más severo.

Con respecto al tratamiento, para la anticoagulación inicial se recomienda usar HNF o heparina de bajo peso molecular en dosis plenas, incluso en aquellos pacientes que presentan infarto venoso hemorrágico en las imágenes, seguido de antagonistas de vitamina K (4,8). Sin embargo, si el paciente deteriora a pesar de la anticoagulación, la trombólisis, trombectomía o hemiraneotomía descompresiva pueden ser considerados (4). El uso de corticoides no está recomendado, incluso en presencia de lesiones cerebrales parenquimales (4,9).

Las neuroimágenes son esenciales para el diagnóstico, dependiendo cual se use pueden mostrar ausencia del flujo venoso o visualizar directamente el trombo intravascular. El seno venoso que mayormente se compromete es el seno sagital superior, siendo habitual el compromiso de más de un seno venoso. La técnica más sensible es la RMN en combinación con la AR, de esta manera se puede evitar el uso de técnicas invasivas como la arteriografía cerebral y el uso de sustancias de contraste (4,10).

El pronóstico individual es difícil de predecir, pero es habitualmente favorable y mucho mejor que los casos de trombosis arterial (1). La tasa de recurrencia de la TVI y otras manifestaciones de tromboembolismo venoso es baja, alrededor de 2,8 por 100 casos (2,11), ocurriendo casi la mitad de los casos dentro del primer año después de terminar la terapia con anticoagulantes.

En resumen, el diagnóstico de TVI es susceptible de ser mal diagnosticado debido a su gran variabilidad de presentación clínica. Por esta razón, es importante la sospecha clínica en todos los pacientes con factores de riesgo, y considerar tempranamente la RMN y la AR en el plan de trabajo. Una vez confirmado el diagnóstico, se recomienda un exhaustivo estudio etiológico.

### **Declaración de financiamiento y de conflictos de intereses:**

Los autores en mención declaran no haber tenido financiamiento alguno para la realización de este reporte de casos, así mismo declaran no tener conflictos de intereses.

### **Contribución de autoría:**

HR y CS: participaron en la redacción del reporte  
JG: participó en la lectura e interpretación de las imágenes de resonancia magnética y en la redacción final del reporte.

## REPORTE DE CASO / CASE REPORT

### Correspondencia:

Dr. Hans Alexi Reyes Garay.  
Clínica Angloamericana 3er Piso. Calle Alfredo Salazar 350 San Isidro, Lima 27, Perú.  
Teléfono: 51-6168900 anexo 1361, 51-971110093.  
E-mail: hansreyesg@gmail.com

### REFERENCIAS BIBLIOGRÁFICAS

1. Bousser MG, Ferro JM. Cerebral venous thrombosis: an update. *Lancet Neurol.* 2007; 6:162-70.
2. Guenther G, Arauz A. Cerebral venous thrombosis: A diagnostic and treatment update. *Neurología.* 2011; 26:488-98.
3. Stam J. Thrombosis of the cerebral veins and sinuses. *N Engl J Med.* 2005; 352:1791-98.
4. Saposnik G, Barinagarrementeria F, Brown RD Jr, et al. Diagnosis and management of cerebral venous thrombosis: a statement for healthcare professionals from the American Heart Association/American Stroke Association. *Stroke.* 2011; 42(4):1158-92.
5. Ferro JM, Canhão P, Stam J, Bousser MG, Barinagarrementeria F; ISCVT Investigators. Prognosis of cerebral vein and dural sinus thrombosis: results of the International Study on Cerebral Vein and Dural Sinus Thrombosis (ISCVT). *Stroke.* 2004; 35:664-70.
6. van den Bergh WM, van der Schaaf I, van Gijn J. The spectrum of presentations of venous infarction caused by deep cerebral vein thrombosis. *Neurology.* 2005; 65(2):192-96.
7. Girot M, Ferro JM, Canhão P, et al. Predictors of outcome in patients with cerebral venous thrombosis and intracerebral hemorrhage. *Stroke.* 2007; 38:337-42.
8. Coutinho JM, Ferro JM, Canhão P, et al. Unfractionated or low-molecular weight heparin for the treatment of cerebral venous thrombosis. *Stroke.* 2010; 41(11):2575-80.
9. Canhão P, Cortesão A, Cabral M, et al. Are steroids useful to treat cerebral venous thrombosis? *Stroke.* 2008; 39(1):105-10.
10. Chiewvit P, Piyapittayanan S, Pongvarin N. Cerebral venous thrombosis: diagnosis dilemma. *Neurol Int.* 2011; 3(3):e13.
11. Martinelli I, Bucciarelli P, Passamonti SM, Battaglioli T, Previtali E, Mannucci PM. Long-term evaluation of the risk of recurrence after cerebral sinus-venous thrombosis. *Circulation.* 2010; 121(25):2740-46.

Recibido: 12/02/2014

Aceptado: 30/06/2014