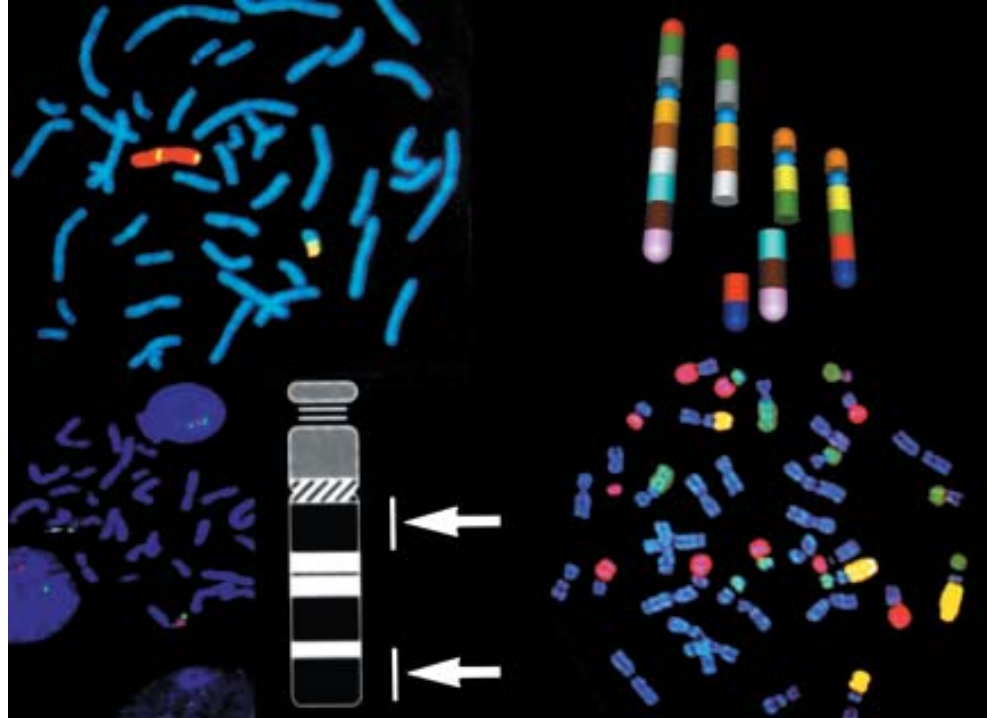


# 6

## **ESTUDO DO CARIÓTIPO HUMANO E PRINCIPAIS CROMOSSOMOPATIAS**

*ZAN MUSTACCHI  
SERGIO PERES*





## Capítulo 6

# ESTUDO DO CARIÓTIPO HUMANO E PRINCIPAIS CROMOSSOMOPATIAS

*ZAN MUSTACCHI*

*SERGIO PERES*

A padronização da nomenclatura dos cromossomos foi obtida através do chamado sistema de Denver (1960) pelo qual os cromossomos são identificados por números. Os autossomos são números de 1 a 22 em ordem decrescente de tamanho, sendo os cromossomos sexuais excluídos da numeração geral. Os critérios usados para definir cada cromossomo são: o comprimento relativo dos cromossomos e a posição do centrômero (ver mais adiante). Posteriormente concluiu-se que deveriam ser acrescentados outros critérios como: constrictões secundárias, diferença no tempo de incorporação de timidina marcada, posição relativa na placa metafásica, coloração com substância fluorescente, presença de satélites, etc.

### CARIÓTIPO

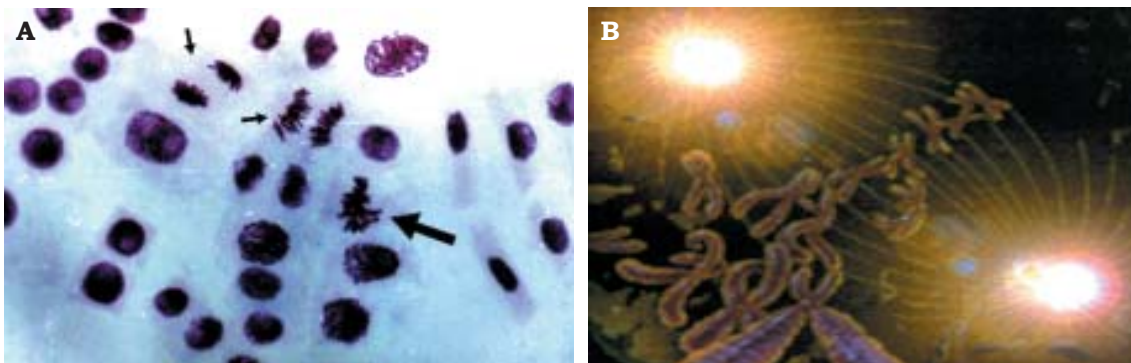
É o lote cromossômico básico de uma espécie caracterizada pelo número, forma e tamanho dos cromossomos. Para os indivíduos de uma mesma espécie, a morfologia dos cromossomos é constante, sendo que as diferenças observadas quanto ao padrão da espécie são geralmente devido a aberrações cromossômicas. Desta forma podemos estabelecer relações evolutivas e taxonômicas entre espécies de um mesmo grupo e entre os diferentes grupos, estabelecer os mecanismos de determinação sexual, detectar alterações cromossômicas e determinar sua origem e natureza. O estudo do cariótipo se faz quando a célula está em metáfase, pois os cromossomos estão no seu grau máximo de condensação e, portanto, são mais visíveis.

#### - Técnica para o estudo dos cromossomos humanos -

Existem técnicas simplificadas para o estudos dos cromossomos humanos, sendo uma das mais empregadas a que utiliza células sanguíneas. São retirados, por meio de uma seringa, alguns centímetros cúbicos de sangue de uma veia (geralmente do braço). A seringa contém em seu interior um anticoagulante, que impede a formação de um coágulo. O sangue é deixado em repouso, durante algum tempo, na própria seringa, para que ocorra sedimentação das hemácias. Retira-se, em seguida, o sobrenadante (plasma contendo, em suspensão, os glóbulos brancos do sangue ou leucócitos), que é colocado num meio de cultura que, além de conter todas as substâncias necessárias à nutrição das células, possui também uma substância chamada **fitohemaglutinina**, que é capaz de

estimular a divisão dos leucócitos. Na verdade, os leucócitos do sangue circulante são células bastante maduras e diferenciadas, de modo que não se dividem espontaneamente. A fitohemaglutinina colocada no meio de cultura faz com que um dos tipos de leucócitos, os linfócitos, sofram um processo de desdiferenciação, transformando-se em células jovens, os linfoblastos, capazes de se dividirem por mitose. O meio de cultura com os leucócitos é deixado numa estufa a 37°C durante dois a três dias. Ao fim desse período, época em que uma grande quantidade de linfoblastos está se dividindo, acrescenta-se ao meio de cultura uma certa quantidade de *colchicina*. Esta substância age impedindo a formação das fibrilas que arrastam os cromossomos-irmãos para os pólos da célula durante a mitose.

Assim, na presença da *colchicina*, as células entram em processo de divisão e os cromossomos se condensam, não sendo, entretanto, arrastados para os pólos da célula. Depois de se deixar a *colchicina* agindo durante duas a três horas, as células são separadas do meio líquido por um processo de centrifugação e colocadas em contato com uma **solução hipotônica**. Isso faz com que as células aumentem consideravelmente de tamanho e arrebentem, obtendo-se, assim, um bom espalhamento dos cromossomos. Em seguida, as células são fixadas, colocadas em lâminas para microscopia, coradas e observadas ao microscópio óptico (Figura 6.1 a/b).



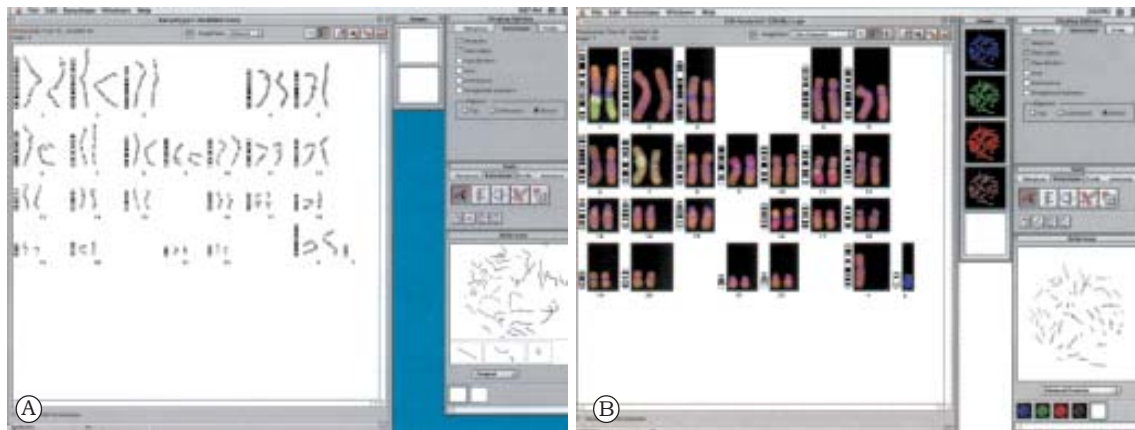
**Figura 6.1:** Metáfase; **A:** Cultura de leucócitos periféricos evidenciando-se diferentes momentos de divisão celular com seta maior indicando uma metáfase, observe a localização dos cromossomos condensados na linha equatorial; As demais setas indicam diferentes momentos da mitose. **B:** Simulação da metáfase.

Quando se deseja caracterizar cada cromossomo individualmente, utiliza-se a técnica dos corantes fluorescentes, como a Quinacrina que mostram padrões de bandas fluorescentes bem evidentes (Figura 6.2 a/b).

Os cromossomos são classificados em 7 grupos designados por letras de A a G, sendo os cromossomos sexuais representados pelas letras X e Y, conforme descrição abaixo (Quadros 6.1 a/b/c/d):

•**GRUPO A:** Cromossomos dos pares de n.º 1 a n.º 3 – os seis maiores cromossomos. O par 1 é metacêntrico, o par 2 é submetacêntrico e o par 3 é metacêntrico;

•**GRUPO B:** Cromossomos dos pares de n.º 4 e n.º 5 – são submetacênticos e difíceis de se distinguir entre si pela morfologia;



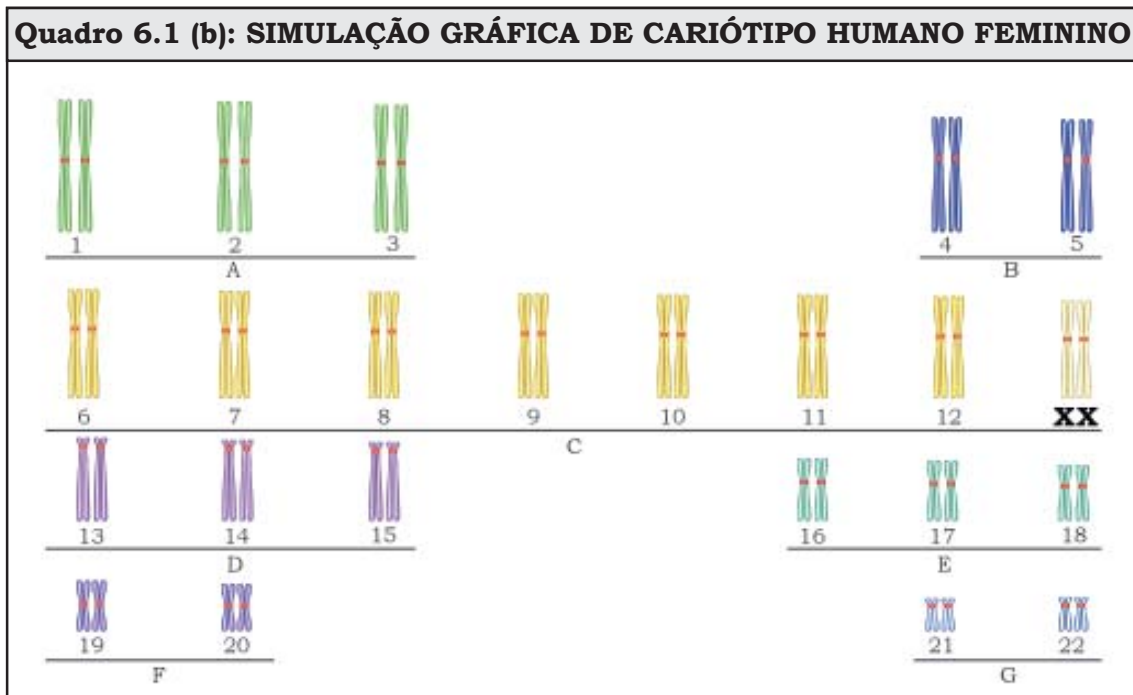
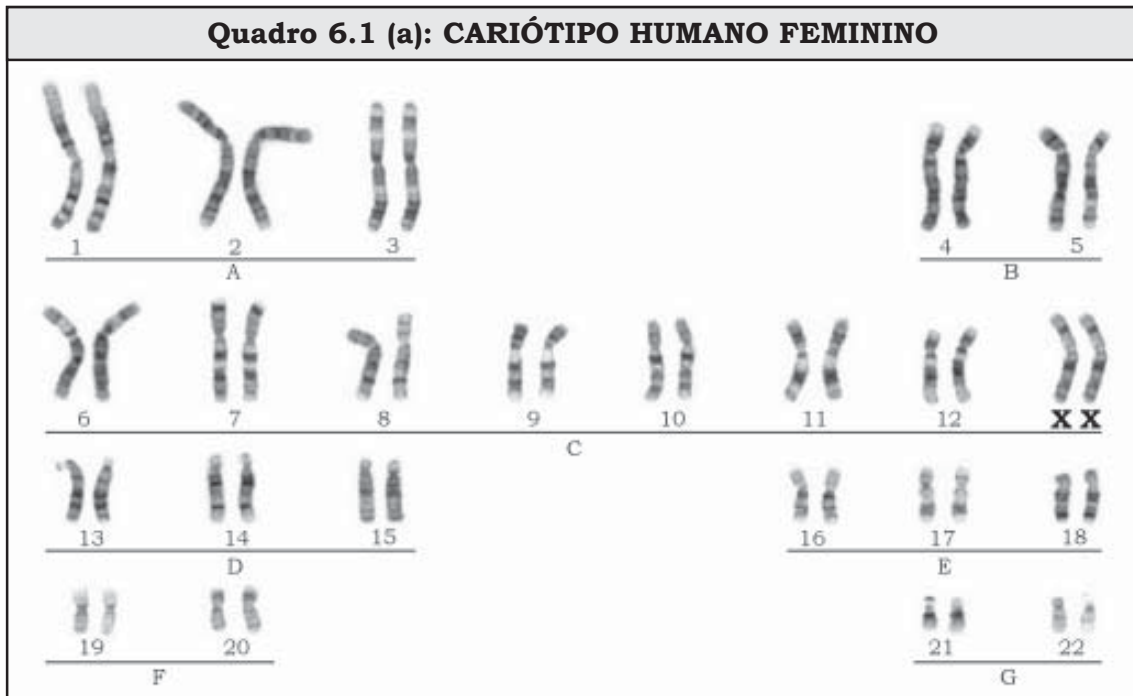
**Figura 6.2:** Reprodução dos cromossomos humanos em técnicas de *software*; **A:** Com montagem esquemática de bandamentos G ou R; **B:** Com marcadores fluorescentes específicos.

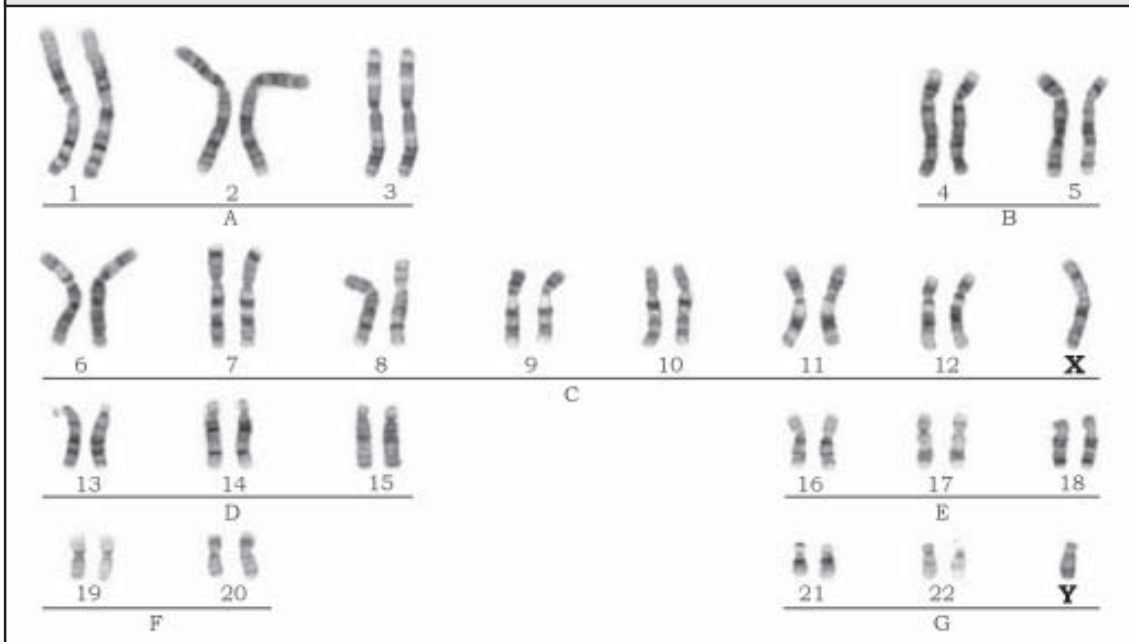
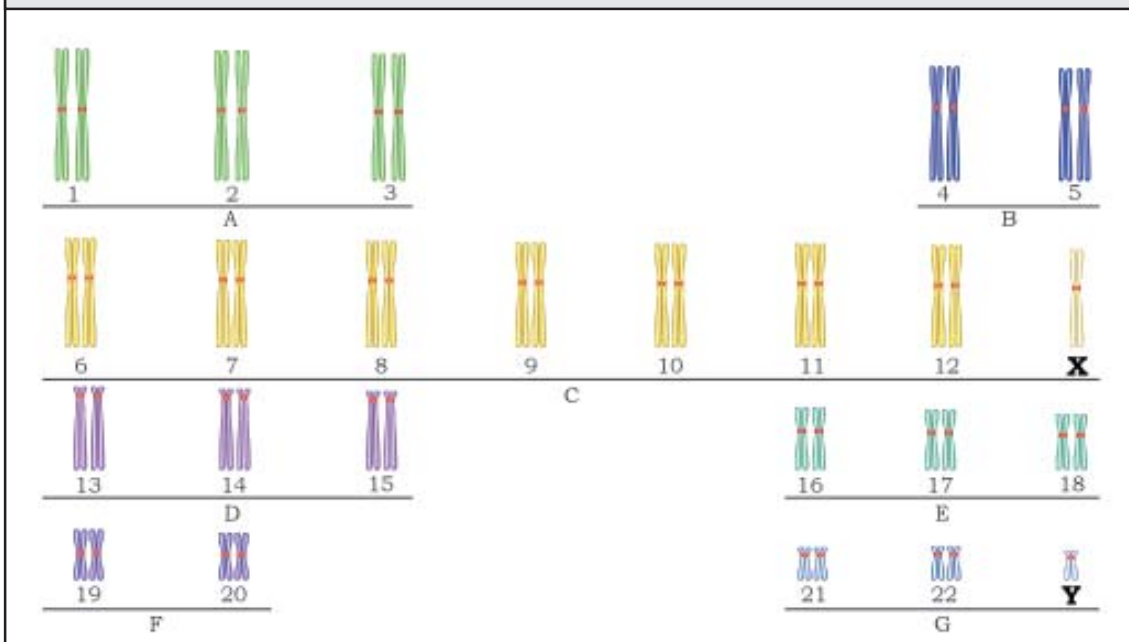
- **GRUPO C:** Cromossomos dos pares de n.º 6 ao n.º 12 e o cromossomo X – são todos submetacêntricos sendo muito difícil a identificação pela análise morfológica. Devem ser colocados em ordem decrescente de tamanho. Há 15 cromossomos no homem e 16 na mulher, justificados pela presença de 2 cromossomos X no sexo feminino;
- **GRUPO D:** Cromossomos dos pares de n.º 13 a n.º 15 – são acrocêntricos de tamanho médio, todos com satélites. Difícil distinção pela análise morfológica;
- **GRUPO E:** Cromossomos dos pares de n.º 16 a n.º 18 – são submetacêntricos, não apresentando satélites;
- **GRUPO F:** Cromossomos dos pares de n.º 19 a n.º 20 – são os menores metacêntricos. A identificação individual é praticamente impossível pela análise morfológica;
- **GRUPO G:** Cromossomos dos pares de n.º 21 e n.º 22 e do cromossomo Y – há 4 cromossomos na mulher e 5 no homem. São os menores acrocêntricos com satélite, exceto o Y.

Da representação acima, devemos salientar que em algumas situações, pela dificuldade de determinarmos a distinção morfológica de determinados cromossomos, muitas vezes utilizamos uma identificação exclusivamente do grupo, ao qual pertence o cromossomo alterado, de tal forma que nas trissomias clássicas do tipo síndrome de Patau, que é a trissomia do cromossomo 13, podemos definir como trissomia do grupo D, assim como na síndrome de Edward, que é a trissomia do cromossomo 18, podemos caracterizá-la como trissomia do grupo E, enquanto que na síndrome de Down, quando tratar-se da trissomia do cromossomo 21, pode ser referida como trissomia do grupo G. Portanto, é importante salientar que nestas situações, é imprescindível a informação dos dados clínicos do paciente que está sendo submetido ao exame, pois desta depende a correlação da análise morfológica do material cromossômico encontrado em excesso.

Ao recebermos um laudo do exame citogenético, é importante conseguirmos interpretá-lo, pois a simbologia utilizada é especializada e muito específica, portanto, na Tabela 6.1 observamos que a nomenclatura cromossômica está

relacionada com a estrutura do cromossomo e por convenção esse é dividido em regiões e cada uma dessas são subdivididas em bandas numeradas a partir do centrômero, que por sua vez divide o cromossomo em dois braços, curto (p) e longo (q); a partir do tamanho do cromossomo e da localização do seu centrômero esse será dividido em grupos de A a G e a cada grupo, por sua vez, é determinado um número para cada par cromossômico, conforme já estabelecido, sempre relacionado com a sua estrutura, conforme a foto montagem (Quadros 6.1 a/b/c/d).



**Quadro 6.1 (a): CARIÓTIPO HUMANO MASCULINO****Quadro 6.1 (b): SIMULAÇÃO GRÁFICA DE CARIÓTIPO HUMANO MASCULINO****MÉTODO**

Na montagem de um cariótipo devemos proceder da seguinte forma:

1. Recortar os cromossomos cuidadosamente;
2. Emparelhar os homólogos identificáveis;
3. Alinhar os pares na folha de papel riscada procurando identificá-los dentro de cada grupo, de acordo com o seu tamanho. Os cromossomos podem ser trocados de lugar até que um cariótipo adequado seja obtido;

<b>Tabela 6.1:</b>	
<b>SÍMBOLOS E ABREVIATURAS UTILIZADOS EM NOMENCLATURAS CITOGENÉTICAS</b>	
<b>SÍMBOLO</b>	<b>INTENÇÃO</b>
<b>ace</b>	Fragmento Acentrico
<b>→</b>	(flecha) indicado “de --- para --- ”
<b>*</b>	(asterisco) utilizado como sinal de multiplicação descrevendo variante ou cromossomos heteromorficos
<b>b</b>	Intervalo
<b>cen</b>	Centrômero
<b>chi</b>	Quimera
<b>:</b>	(dois pontos) utilizado para descrever um intervalo quebrado
<b>::</b>	(dois pontos duplos) descrever intervalo quebrado e união
<b>,</b>	(vírgula) números que separa a constituição dos cromossomo sexuais
<b>cs</b>	Cromossomo
<b>csb</b>	Cromossomo quebra
<b>csg</b>	Cromossomo com alça
<b>ct</b>	Cromátide
<b>ctb</b>	Cromátide com quebra
<b>ctg</b>	Cromátide com alça
<b>del</b>	Deleção (exemplo: 46, XX, del (1) (q14))
<b>der</b>	Derivação Cromossomica
<b>dic</b>	Cromossomo Dicentrico
<b>dup</b>	Duplicação (exemplo: 46, XY, dup (13) (q14))
<b>end</b>	Endoreduplicação
<b>fra</b>	Sítio Frágil
<b>g</b>	Alça
<b>h</b>	Região heteromórfica de 1q, 9q, e 16q
<b>i</b>	Isocromossomo (exemplo: 46, X, i (Xq))
<b>ins</b>	Inserção
<b>inv</b>	Inversão
<b>mar</b>	Cromossomo Marcador
<b>mat</b>	Origen Maternal
<b>mos</b>	Mosaico
<b>p</b>	Braço Curto
<b>pat</b>	Origen Paternal
<b>ph1</b>	Cromossomo Filadélfia
<b>+</b>	Adição
<b>pcc</b>	Condensação Prematura do Cromossomo
<b>pvz</b>	Pulverização
<b>q</b>	Braço Longo
<b>qr</b>	Quadrirradial
<b>?</b>	Marcador Desconhecido
<b>r</b>	Anel (exemplo: 46, XX, r (21))
<b>rec</b>	Recombinante
<b>rob</b>	Tranlocação Robertsoniana
<b>s</b>	Satélite
<b>SCE</b>	Mudança da Cromátide Irmã
<b>;</b>	(ponto e vírgula) separação de diferentes cromossomos (ou partes) envolvidos em reorganização
<b>/</b>	(barra) separação de diferentes cariótipos utilizados em mosaico
<b>t</b>	Translocação (exemplo: 46, XY, t (2;4) (q21;q21))
<b>tr</b>	Trirradial
<b>ter</b>	Face terminal do cromossomo (telômero) (exemplo: pter ou qter)
<b>var</b>	Variante heteromórfica do Cromossomo

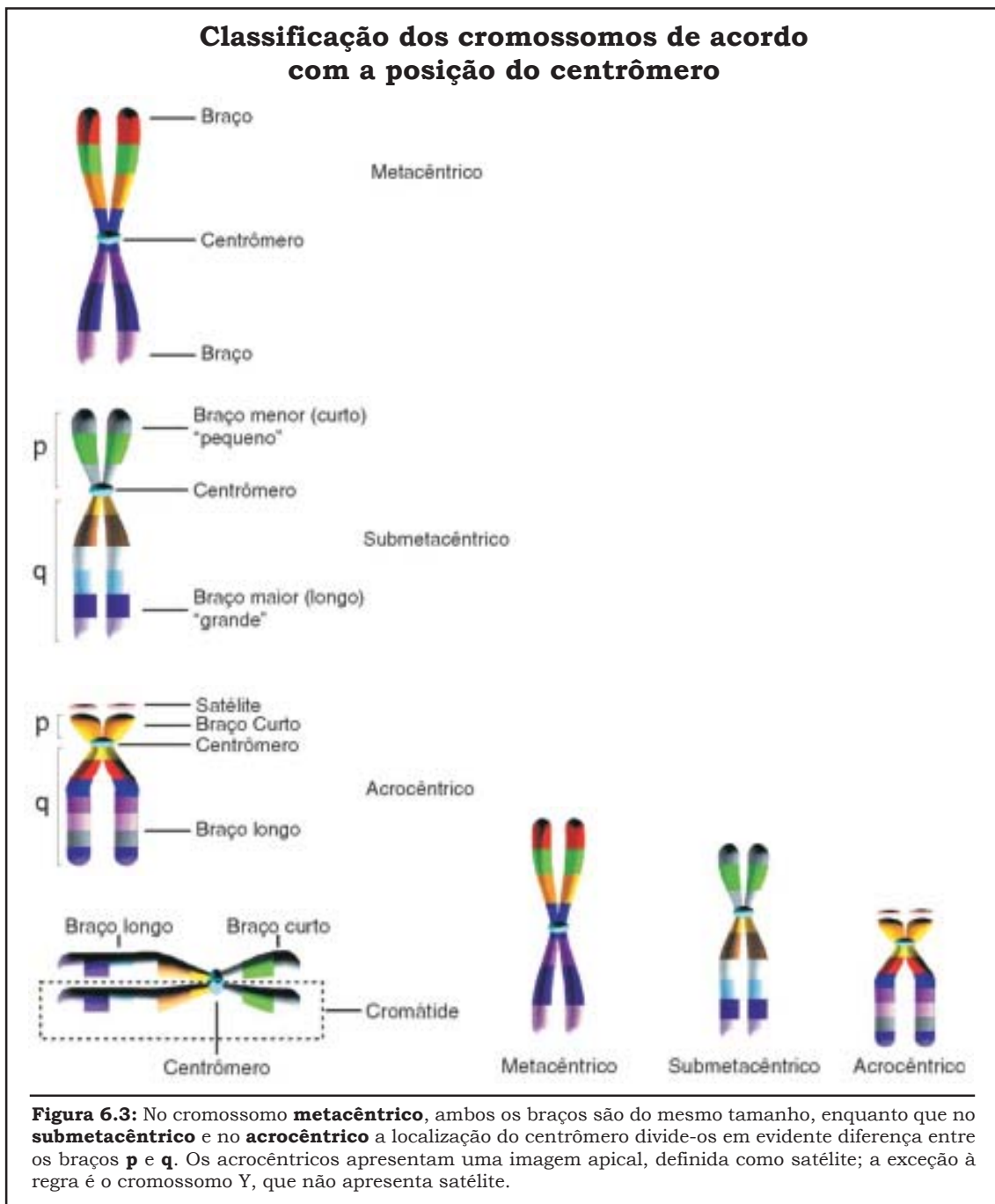
**4.** Colar em definitivo os cromossomos e identificar com letras de forma todos os grupos.

Atualmente existem programas computadorizados que automaticamente elaboram todo o procedimento da montagem do cariótipo, a partir do material elaborado e corado com bandamento específico em lâmina de microscopia.



**Classificação dos cromossomos de acordo com a posição de centrômero** (Figura 6.3):

1. **Metacêntrico:** Quando o centrômero está no meio do cromossomo (Figura 6.3);
2. **Submetacêntrico:** Quando o centrômero está um pouco deslocado do centro (Figura 6.3);
3. **Acrocêntrico:** Quando o centrômero está próximo a uma das pontas. Os acrocêntricos apresentam geralmente um satélite (Figura 6.3).



**Figura 6.3:** No cromossomo **metacêntrico**, ambos os braços são do mesmo tamanho, enquanto que no **submetacêntrico** e no **acrocêntrico** a localização do centrômero divide-os em evidente diferença entre os braços **p** e **q**. Os acrocêntricos apresentam uma imagem apical, definida como satélite; a exceção à regra é o cromossomo Y, que não apresenta satélite.

## DISTÚRBIOS GENÉTICOS

- Os distúrbios de origem genética podem ser agrupados em dois tipos:
- I. Distúrbios nos quais anormalidades cromossômicas podem ser demonstradas;
  - II. Distúrbios decorrentes de mutações gênicas (*no Capítulo 7 – “Modelos Didáticos Clássicos de Herança”*).

### I. DISTÚRBIOS GENÉTICOS DECORRENTES DE MUTAÇÕES CROMOSSÔMICAS:

São aqueles causados por modificações no número (Aberrações Numéricas) ou na estrutura (Aberrações Estruturais) dos cromossomos e podem ser identificados pela análise do cariótipo.

#### ♦ Aberrações Cromossômicas Estruturais:

São as que relacionam-se com alterações no número ou no arranjo dos genes no cromossomo. Durante a Prófase I da meiose, as quebras cromossômicas ocorrem e os pedaços tornam-se a soldar nos locais de fratura. Às vezes isso não acontece e os pedaços soldam em posições erradas ou perdem-se provocando alterações estruturais que podem ser perceptíveis através de técnicas especiais com microscopia e são chamadas de aberrações estruturais.

Durante a mitose, as quebras são menos frequentes, porém ocorrem em grande escala em tumores, em tecidos sujeitos à ação de vírus, radiações e produtos químicos e inclusive medicamentos (*ver Capítulo 2- “Entendendo a Prevenção das Dismorfologias”*).

Os cromossomos fraturados são instáveis durante a divisão celular devido ao fato de que as extremidades quebradas soldam-se a outras em idênticas condições, mas não a extremidades intactas que parecem estar protegidas pelos **telômeros**, que impedem qualquer soldadura.

As aberrações cromossômicas estruturais podem ser de 5 tipos: **1.** Deleção; **2.** Translocação; **3.** Inversão; **4.** Isocromossomo (onde incluem-se as Duplicações); **5.** Genes Contíguos (microdeleções).

#### **1. Deleção** ou Deficiência:

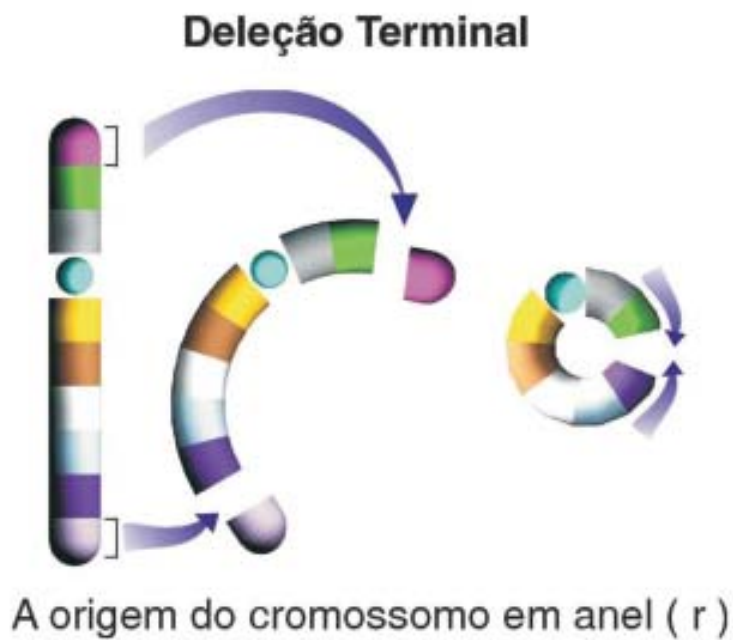É a falta de um pedaço de cromossomo, podendo originar um braço mais curto enquanto que a fração acêntrica (sem centrômero) perde-se (degenera), pois quando a célula divide-se eles não têm como prender-se às fibras do fuso. Podem ser de 2 tipos:

- a) *Terminais*: Quando ocorre uma só fratura do cromossomo. As deficiências terminais nas duas pontas do mesmo cromossomo podem dar origem a um cromossomo em anel (*ring*) pela soldadura das extremidades livres fraturadas e tais cromossomos são frequentemente encontrados em tumores malignos (Figura 6.4). A deleção terminal só ocorre teoricamente, porque um cromossomo sem telômero não é estável e degenera. Portanto, as deleções necessitam de duas quebras (só existem as intercalares);
- b) *Intercalares*: quando ocorrem duas fraturas num mesmo cromossomo, o fragmento resultante se perde, e os pedaços restantes se soldam e o cromossomo fica então mais curto (Figura 6.5).

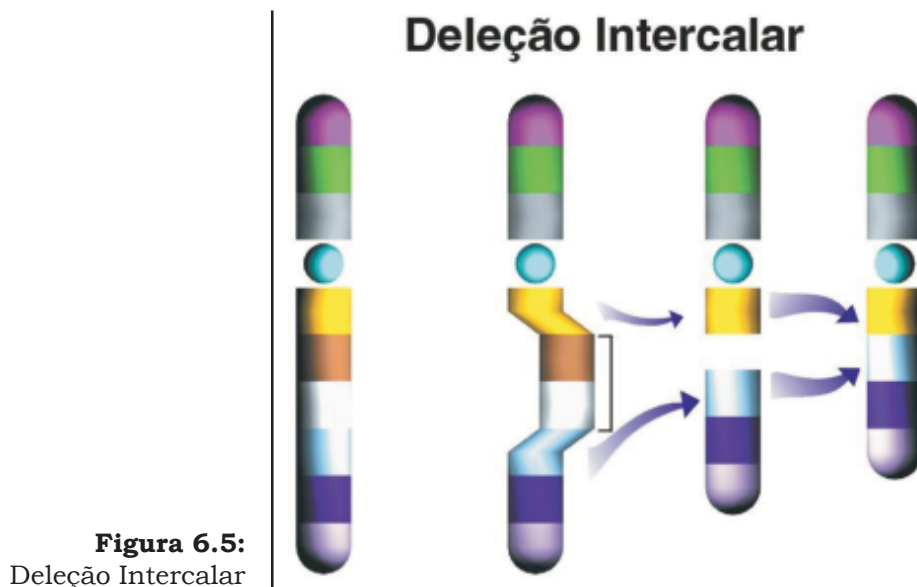
**Efeitos Clínicos das deleções:** A falta de um pedaço do cromossomo X pode determinar a síndrome de Turner e a sua ausência por inteiro certamente a define. A deleção de um pedaço do cromossomo n.º 5 (braço curto) determina a

síndrome do Miado do Gato, onde a criança apresenta um choro que lembra o miado de um gato, retrognatia, laringotraqueomalácia, associada a microcefalia, epicanto, estrabismo divergente, orelhas baixas e dismórficas, face arredondada com telecanto, palato ogival, micrognatia, zigodactilia, grave retardo neuropsicomotor (RDNPM) (Figura 6.6).

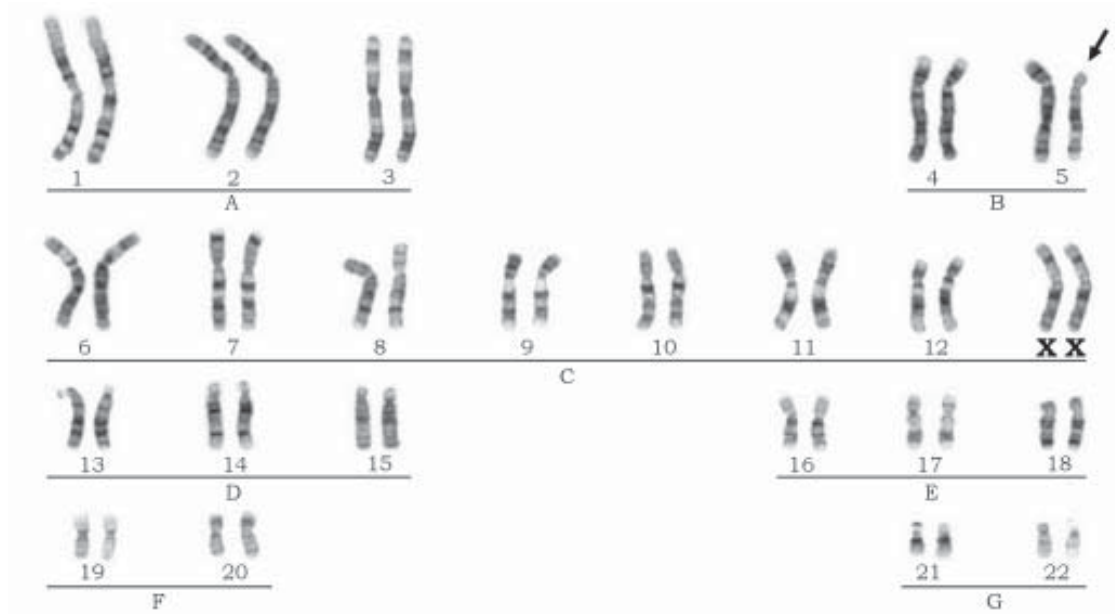
Uma deleção no cromossomo n.º 15 determina a síndrome de Prader-Willi, na qual o afetado vai apresentar: Obesidade, comprometimento intelectual, hipogonadismo, geralmente são muito famintos (hiperfagia), devendo ser vigiados constantemente. Outros sinais clínicos: Mãos e pés pequenos, baixa estatura, microcefalia, hipotonia na infância, etc. (ver Capítulo 31 – “Principais Síndromes Baseadas em Evidências”).



**Figura 6.4:**  
Deleção Terminal



**Figura 6.5:**  
Deleção Intercalar



**Figura 6.6:**

Cariótipo de um paciente com síndrome do choro em miado. A seta assinala a deleção do braço curto de um dos cromossomos, n.º 5.

## 2. Translocação:

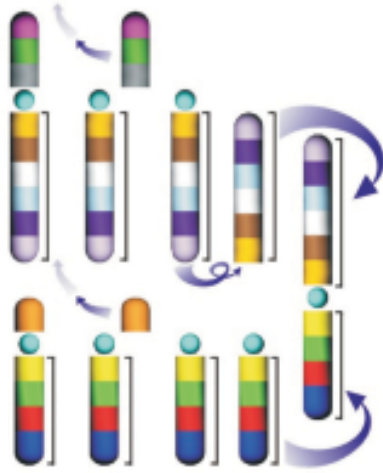
Pode ocorrer quando um cromossomo perde um pedaço para outro, ocorrendo um rearranjo estrutural. Os dois principais modelos de translocação são: a **Robertsoniana** e a **recíproca**.

- Quando um segmento inteiro de um cromossomo (p ou q) solda-se sobre outro e, conseqüentemente, um fragmento é perdido, sendo habitualmente o fragmento **p**, ocorrendo, portanto, um rearranjo cromossômico e esse processo é pertinente aos cromossomos acrocêntricos que perdem os seus braços curtos e fundem-se com seus centrômeros, formando, a partir de dois cromossomos, um “cromossomo novo” (translocação Robertsoniana) (Figura 6.7);
- Quando dois cromossomos sofrem fraturas e os pedaços são trocados (translocação recíproca) (Figura 6.8).

Pode ocorrer entre cromossomos não homólogos ou entre cromossomos homólogos, mas as fraturas localizam-se em pontos diferentes.

**Importância genético-clínica das translocações:** Em pais jovens que possuem um filho com síndrome de Down e tenha sido detectado outro portador dessa síndrome no levantamento do heredograma, é comum encontrar-se no propósito um cariótipo com translocação do cromossomo 21 com o cromossomo 15 ou 14. Esta situação é caracterizada por um cariótipo de 46 cromossomos e não 47 e é considerada como translocação Robertsoniana não balanceada, ou também definida como desequilibrada. Implicando em um Aconselhamento Genético diferente daquele estabelecido nas trissomias simples (*ver Capítulo 21 – “Síndrome de Down”*).

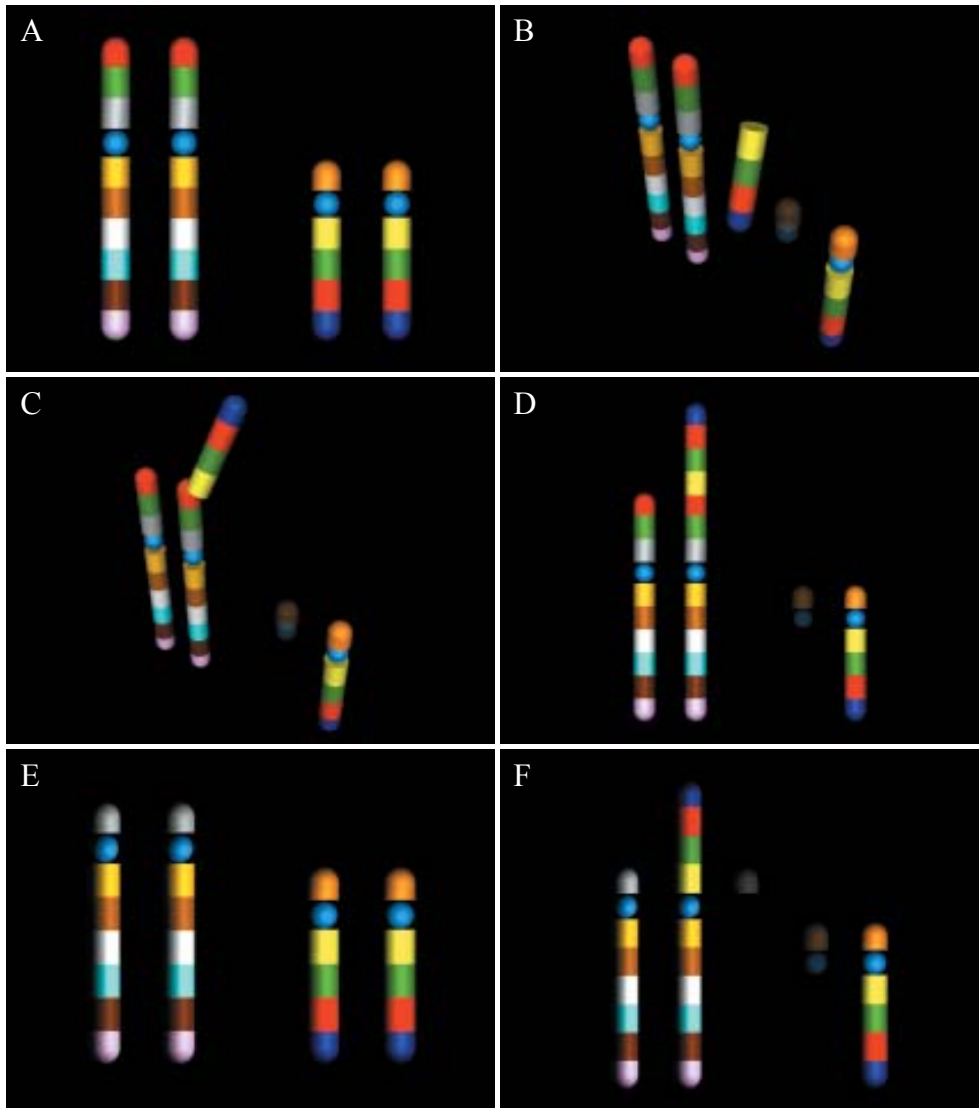
## Translocação Robertsoniana



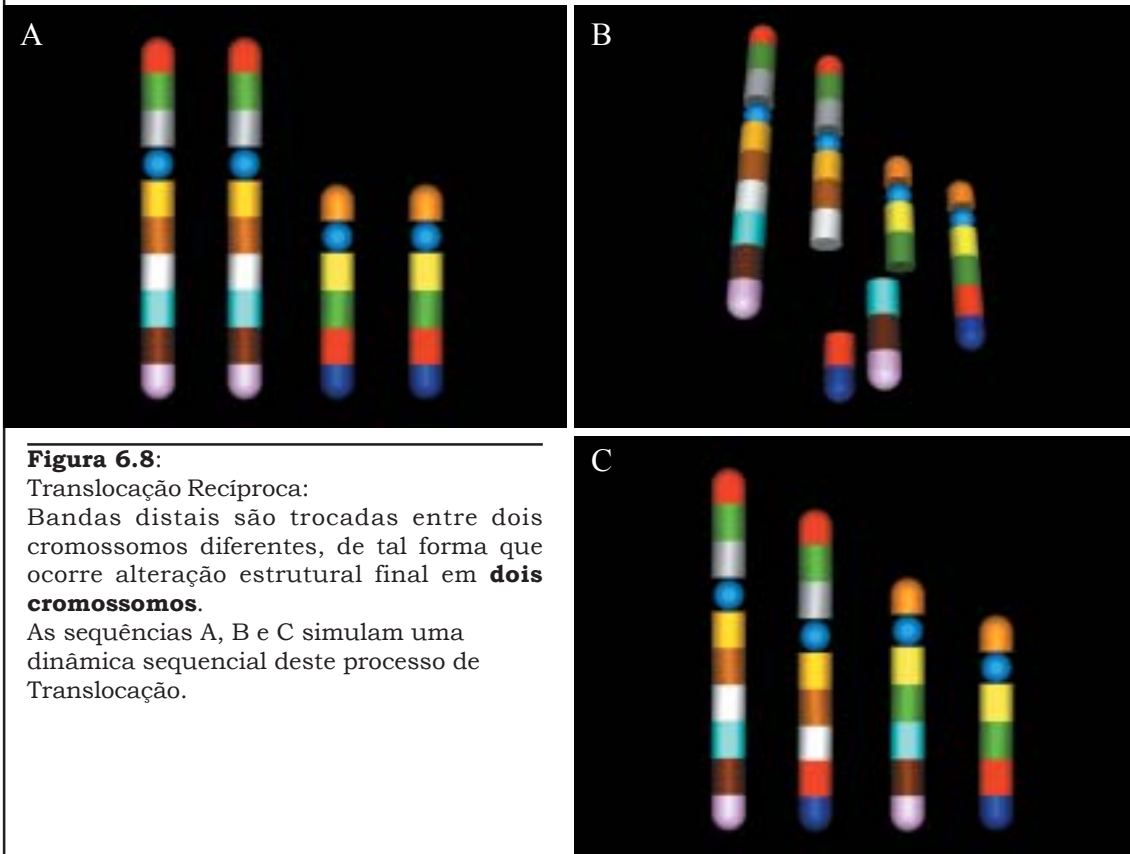
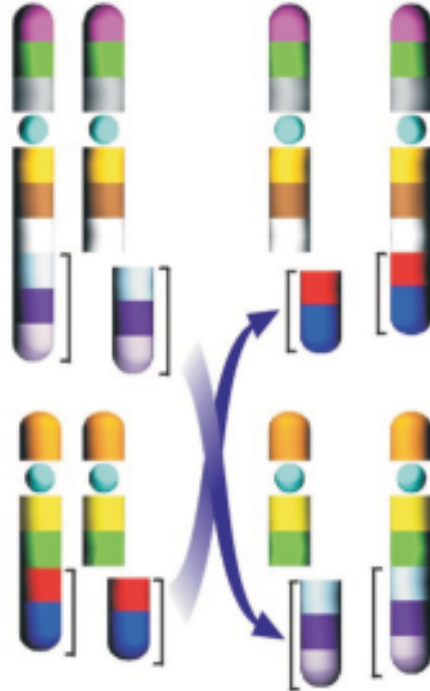
**Figura 6.7:**

Translocação Robertsoniana: A partir de dois cromossomos acrocêntricos que perdem o braço **p**, forma-se um **cromossomo único** com os dois braços **q** dos cromossomos originários.

A simulação abaixo das figuras A, B, C e D configuram uma dinâmica sequencial de uma Translocação Robertsoniana entre cromossomos Submetacêntrico e Acrocêntrico; enquanto que nas figuras E e F a simulação é de uma Translocação Robertsoniana entre dois cromossomos Acrocêntricos .



## Translocação Recíproca



**Figura 6.8:**

Translocação Recíproca:

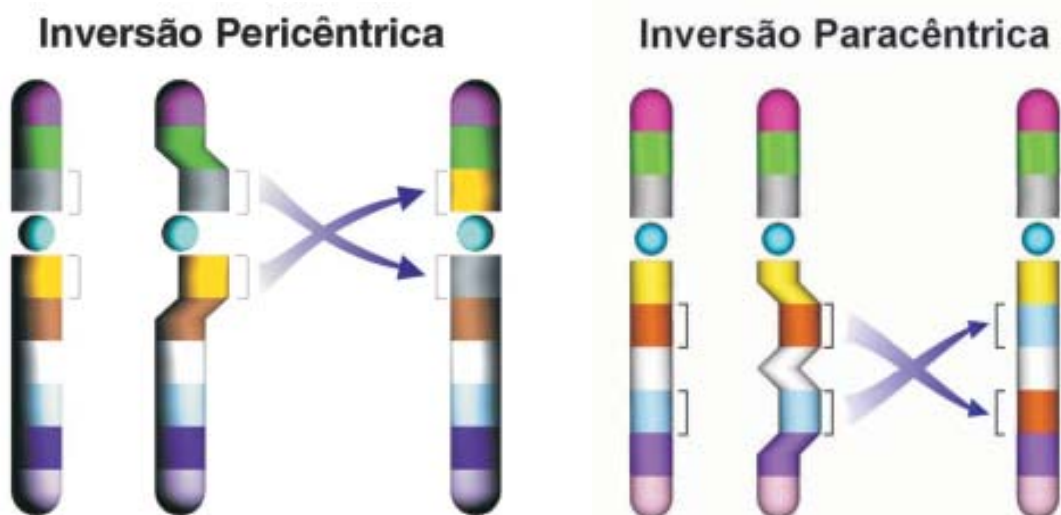
Bandas distais são trocadas entre dois cromossomos diferentes, de tal forma que ocorre alteração estrutural final em **dois cromossomos**.

As sequências A, B e C simulam uma dinâmica sequencial deste processo de Translocação.

### 3. Inversão:

É um processo pelo qual um cromossomo sofre duas fraturas e o pedaço solto liga-se, após um giro de 180 graus (que ficará invertido), aos locais fraturados do mesmo cromossomo. Neste caso, não há perda nem ganho de material.

A inversão pode ser **pericêntrica** (Figura 6.9), quando envolve o centrômero, ou **paracêntrica** (Figura 6.10), quando não o envolve.



**Figura 6.9:** Inversão Pericêntrica: Observar que a banda proximal do centrômero do braço **p** (cor cinza) e a banda proximal do centrômero do braço **q** (cor amarela) invertem-se girando 180° na estrutura do próprio cromossomo, trocando os seus lugares iniciais sem alterar a informação genética contida no cromossomo.

**Figura 6.10:** No braço longo a sequência primária é mantida a partir do centrômero em sua primeira banda e as três bandas seguintes sofrem uma inversão de 180°, de tal forma que a banda de cor marrom inverte seu posicionamento com a banda em azul claro, dando origem a uma inversão paracêntrica.

**Importância genético-clínica das inversões:** Foi descrita uma inversão no cromossomo n.º 22, numa família com duas pessoas normais e um afetado com retardo do desenvolvimento, microcefalia e doença congênita cardíaca.

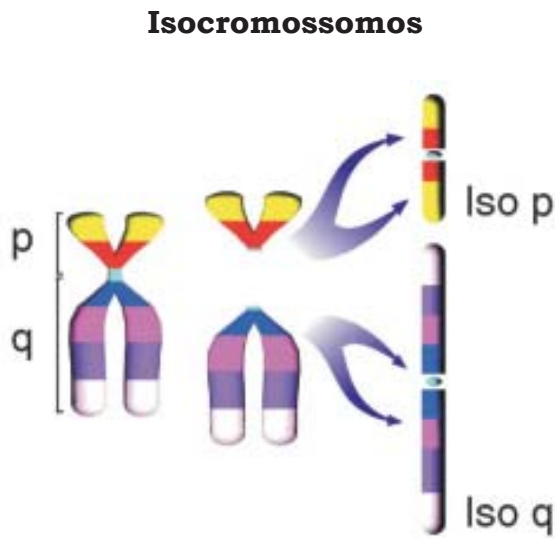
Qualquer das aberrações descritas traz consequências durante o pareamento dos cromossomos homólogos na meiose e também nas manifestações das características pelos genes. Isso porque a sequência de genes ao longo dos cromossomos tem importância na manifestação normal das características do indivíduo.

Com as aberrações, os genes ficarão com sua ordem alterada e alguns terão novos “vizinhos”, o que poderá acarretar efeito de posição, que corresponde a uma alteração nas características determinadas pelos genes em questão.

### 4. Isocromossomo:

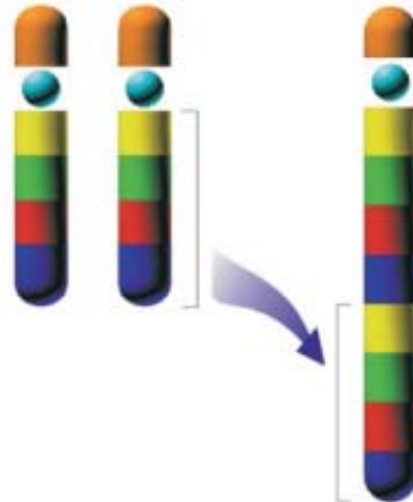
Fenômeno que ocorre pela divisão transversal do centrômero, produzindo cromossomo anômalo que são caracterizados por possuírem dois braços curtos (p) ou dois braços longos (q), separados entre si pelo centrômero, que foi septado horizontalmente. Esta condição caracteriza um evento de duplicação de uma das metades das cromátides e deleção da outra, de tal forma que o cromossomo formado é denominado de isocromossomo, pois tem ligado ao centrômero dois segmentos iguais (*iso* = igual) (Figura 6.11).

Quanto à **duplicação**, consiste em duas situações: A **duplicação direta** e a **invertida** e em ambas as situações o segmento não duplicado, por exemplo o braço **p**, mantém-se íntegro; e o segmento **q** duplica-se na primeira situação mantendo a mesma sequência de bandas e no segundo caso duplica-se invertendo a sequência do braço **q** em 180°; em ambas as situações não há mudança quantitativa da informação genética (Figuras 6.12 e 6.13).



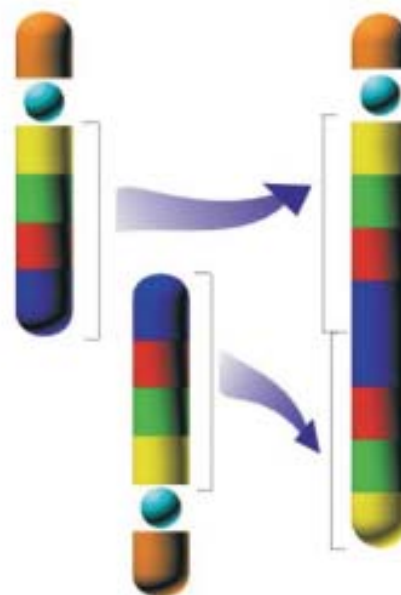
**Figura 6.11:** Isocromossomos: A figura expressa uma nítida duplicação dos segmentos das cromátides septadas horizontalmente, demonstrando a duplicação de um cromossomo X em dois cromossomos, um deles isocromossomo do braço **p** e o outro isocromossomo do braço **q**.

### Duplicação Direta



**Figura 6.12:** Duplicação Direta: O esquema demonstra uma simples duplicação do braço **q**, respeitando a sequência de bandas.

### Duplicação Invertida



**Figura 6.13:** Duplicação Invertida: O esquema demonstra uma simples duplicação do braço **q**, invertendo-se a sequência de bandas do segmento duplicado.



### 5. Genes Contíguos (microdeleções):

Síndromes causadas por microdeleções tem sido progressivamente descritas e determinadas como síndromes de genes contíguos e em particular estas síndromes apresentam manifestações de expressividade clínica extremamente variada, devido a microdeleções ou microduplicações, habitualmente menores que 5Mb; muitas vezes detectadas somente através da associação do estudo de bandamento de alta resolução em prometáfases e técnicas de “FISH”. Consequentemente podemos entender que sua identificação é praticamente impossível nos estudos básicos de Citogenética, enfatizando a necessidade de técnicas moleculares.

As síndromes de genes contíguos são usualmente esporádicas, mas podem ser ocasionalmente compatíveis a modelos de herança Mendeliana. Os marcadores de regiões críticas cromossômicas de indivíduos afetados determinarão uma hibridização em somente 1(um) dos 2(dois) cromossomos homólogos durante a metáfase.

Das várias síndromes descritas, onde caracterizou-se modelos de microdeleções, a Distrofia Muscular Progressiva de Duchenne, cuja hereditariedade é ligada ao sexo, é um modelo bem definido onde detectou-se microdeleção com envolvimento de poucos locis, os quais pela proximidade confundiam-se com o locus da retinite pigmentosa e da deficiência da glicerol-quinase, que são desordens sabidamente próximas do locus da Distrofia Muscular de Duchenne no Xp21. Outras condições onde são observadas alterações de síndromes por microdeleções, definidas como síndromes de genes contíguos, estão na Tabela 6.2.

<b>Tabela 6.2: SÍNDROMES DE GENES CONTÍGUOS</b>	
<b>COMPROMETIMENTO</b>	<b>LOCALIZAÇÃO GÊNICA</b>
Síndrome de Williams	7q11.23
Síndrome de Langer-Giedion	8q24.11-q24.13
Sequência de WAGR (*)	11p13
Retinoblastoma	13q14
Síndrome de Angelman	15q11-12
Síndrome de Prader-Willi	15q11-12
Síndrome de Rubinstein-Taybi	16p13.3
Síndrome de Smith-Magenis	17p11.2
Síndrome de Miller-Dieker	17p13
Sequência de DiGeorge	22q11
Sequência de Shprintzen	22q11

(\*) Tumor de **Wilms**, **Aniridia**, **Gonadoblastoma** e “**Retardo Mental**”

### **As Aberrações dos Cromossomos autossomos devem ser lembradas quando alguns critérios expressam-se:**

- A) Retardo do Desenvolvimento Estatural Intra-uterino e Pós-natal;
- B) Dismorfologias: Faciais, Genitais e de Regiões Distais dos Membros, onde encontram-se multimalformações;
- C) Comprometimento Intelectual;
- D) História Familiar de abortos de repetição ou neomortos multimalformados;
- E) Insuficiência Placentária, polidrâmnio, sangramentos durante o primeiro e o segundo trimestre de gravidez.

**◆ Aberrações numéricas dos cromossomos:**

Origina-se pela união de gametas portadores de número anormal de cromossomos os quais resultam de divisão meiótica defeituosa, pelo processo da não disjunção cromossômica. As aberrações numéricas mais comuns são: As Aneuploidias, isto é falta ou presença de um ou mais cromossomos extras, no conjunto; e as mais frequentes são as Monossomias e as Trissomias. Na espécie humana, a Monossomia mais conhecida é a síndrome de Turner, onde os afetados são fenotipicamente femininos, com a falta de um cromossomo X (45X0). A ausência de um cromossomo sexual interfere com o desenvolvimento gonadal e somático, de tal forma que os afetados apresentam baixa estatura, ovários rudimentares e infantilismo sexual. As trissomias representam as anomalias numéricas mais comuns, sendo bem conhecida a trissomia do cromossomo n.º 21, antigamente chamada de Mongolismo e a partir de 1958 definida com o epônimo de **síndrome de Down**. Além da síndrome de Down, existem outras trissomias menos frequentes, que são:

- **Síndrome de Patau:** Trissomia do cromossomo n.º 13;
- **Síndrome de Edward:** Trissomia do cromossomo n.º 18.

Ambas as trissomias acima estão correlacionadas a idade materna, sendo a viabilidade do afetado muito baixa, com alta morbidade em virtude de inúmeras malformações congênicas.

As trissomias ligadas aos cromossomos sexuais traduzem-se clinicamente com síndromes bem definidas:

- **Síndrome de Klinefelter** (47XXY): São indivíduos fenotipicamente masculinos com atrofia testicular, infertilidade e ginecomastia.
- **Síndrome do Duplo Y** (47XYY): São homens férteis, com distúrbio de comportamento.
- **Síndrome do Triplo X** (47XXX): São mulheres férteis e que não apresentam qualquer manifestação clínica.

---

**MALFORMAÇÕES COMUNS NAS ABERRAÇÕES DOS CROMOSSOMOS AUTOSSÔMOS**

---

Palato fendido e ou Fissura labial; Atresia de esôfago; Fístula traqueoesofágica; Atresia anal; Mal rotação Intestinal; Onfalocele; Malformações cardíacas; Malformações do trato gênito-urinário; Malformações do sistema nervoso central, em particular holoprosencefalia, agenesia de corpo caloso e espina bífida occipital ou lombar; Ausência ou hipoplasia do eixo radial; hexactilia pós axial; microftalmia; coloboma ocular.

---

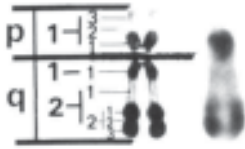
**MALFORMAÇÕES INCOMUNS NAS ABERRAÇÕES DOS CROMOSSOMOS AUTOSSÔMOS**

---

Anencefalia; Gastrosquise; Extrofia Vesical ou Cloacal; Sirenomelia; Amelia; Focomelia; Ectrodactilia; Atresia de Jejunum ou Íleo; *Situs Inversus Totalis*; Defeitos Ulnares ou Fibulares; Teratomas; Gemelaridades Parciais ou outras Desorganizações entre Gêmeares e Artrogripse Múltipla.

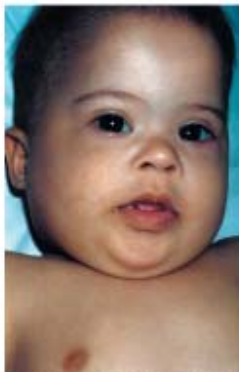**PRINCIPAIS CROMOSSOMOPATIAS**

• **Síndrome de Down:**

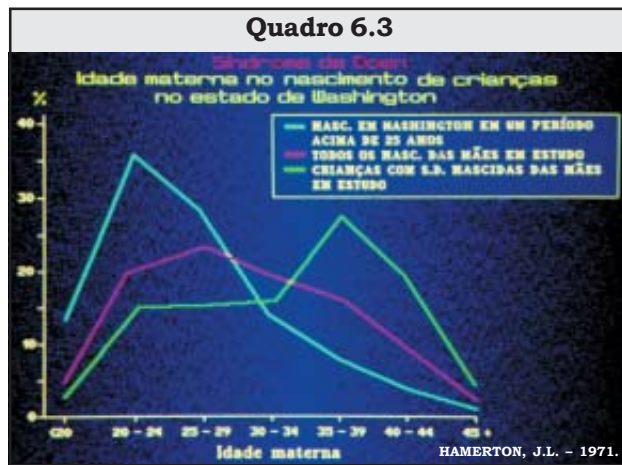
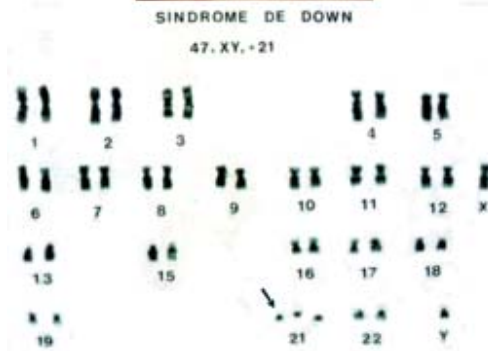


**CROMOSSOMO 21**

O diagnóstico da síndrome de Down baseia-se na identificação consistente de suas manifestações físicas, determinadas pelas anomalias congênitas correlatas. A definição do diagnóstico é confirmada pela presença de um material do braço longo do cromossomo 21 em excesso e essa situação ocorre em cerca de 96% dos casos com um modelo de não-disjunção, caracterizado pela trissomia do cromossomo 21 e intimamente correlacionado a idade de seus genitores e principalmente com a idade materna (Figura 6.14; Quadro 6.3).



**Figura 6.14** Montagem, onde evidencia-se o fenótipo facial da síndrome de Down com seu cariótipo por trissomia simples do cromossomo 21.

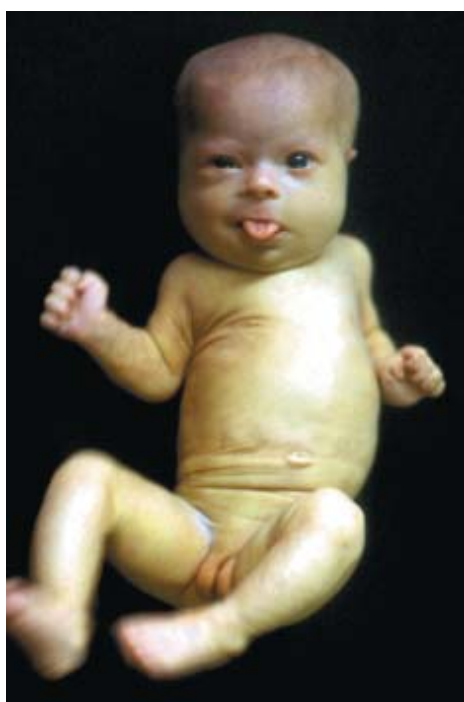

As expressões clínicas que determinam o diagnóstico são: Face que lembra a origem oriental; hipotonia e comprometimento neuropsicomotor, que é bem evidenciado a partir do primeiro ano de idade e apresenta como principal marco, um importante atraso da linguagem.

Aproximadamente 50% apresentam uma cardiopatia e destes, 50% não expressam propedêutica cardiológica logo após o nascimento, enfatizando-se, por esse motivo, a absoluta necessidade de uma investigação armada da anatomia e função cardíaca.

Por apresentarem evidentes dificuldades do aprendizado e havendo claras evidências de maior risco dos eventos que comprometem a acuidade auditiva e visual, é imprescindível uma adequada investigação dessas funções ainda no berçário.

A hipotonia é a base fisiopatológica da grande maioria dos comprometimentos clínicos, expressados e identificados ao longo da vida dos portadores da síndrome de Down. Considerando-se que o grupo muscular estriado mantém o adequado posicionamento e desenvolvimento motor de nosso esqueleto, além desse ter um controle voluntário, podendo responder muito bem a uma estimulação, existe um músculo estriado autônomo que é representado pelo miocárdio, que também expressa uma sequência de eventos dismorfológicos pela intrínseca hipotonia, determinada pelo aumento de adesinas musculares durante a vida embriológica. Os distúrbios morfo-funcionais do tubo digestivo também estão intimamente ligados ao mesmo mecanismo fisiopatológico e, habitualmente, expressam-se com maior frequência pela atresia duodenal ou por alterações de migração de segmentos do mesmo sistema. Por exemplo: Estenoses intrínsecas (diafragma intra-duodenal) ou extrínsecas (pâncreas anular) e etc. (Figura 6.15).



**Figura 6.15:**

Fenótipo clássico da síndrome de Down com bochechas proeminentes, fissura palpebral oblíqua, ponte nasal baixa, língua protusa, evidenciando-se uma cicatriz abdominal por correção de atresia duodenal.

As alterações descritas da fisiologia da via respiratória, obviamente sofre repercussões da hipotonia da musculatura lisa deste sistema, o mesmo acontecendo em todas as áreas do corpo onde pode haver um envolvimento de musculatura lisa, que também é hipotônica.

As instabilidades articulares são frequentes e mais evidentes na articulação coxo-femural no período neonatal; na articulação rótulo-femural durante o período de lactente ou durante a primeira infância e a instabilidade da coluna cervical, principalmente da C1, C2 e occipito, que passa a ser identificada de forma progressiva a partir da deambulação, sendo essa investigada rotineiramente pelo risco que pode gerar em atividades específicas ou cotidianas.

Os distúrbios metabólicos na síndrome de Down tem sido descritos com maior frequência do que na população como um todo, sendo o hipotireoidismo terciário o de maior frequência, acometendo cerca de 20% dessa população. Enquanto que, a hipovitaminose D e suas consequências, são evidenciadas em

40% dos casos, há uma hipovitaminose A com hiper-carotenemia por alguma alteração metabólica pertinente a este grupo, que impede a conversão do caroteno em ácido retinóico. Não encontramos uma frequência aumentada do diabetes tipo I (*melitus*), mas essa referência é clara na literatura.

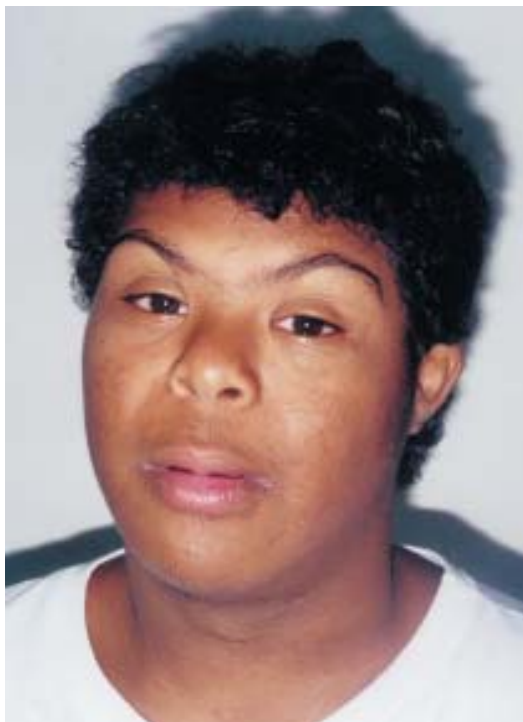Alterações dos sistemas ortodôntico, dermatológico, imunológico e hematopoiético ocorrem na síndrome de Down de forma quase que corriqueira, devendo lhe ser dada a devida importância nos momentos pertinentes.

Atualmente existem vários modelos animais que permitem-nos entender melhor uma série de mecanismos fisiopatológicos e alterações identificadas nessa síndrome.

A síndrome de Down pode apresentar-se em qualquer etnia, sexo e condição econômico/cultural, não havendo especificidade na sua prevalência (Figura 6.16).

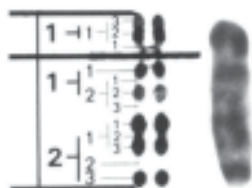
A sobrevivência depende exclusivamente das oportunidades e qualidade de vida que lhes serão oferecidas. Temos pacientes com mais de 70 anos de idade. A prevenção tem sido o alicerce da atenção que lhes é necessária.

A síndrome de Down é minuciosamente apresentada no Capítulo 21 e suas alterações imunológicas no Capítulo 22.



**Figura 6.16:**  
Adolescente mulato portador da síndrome de Down.

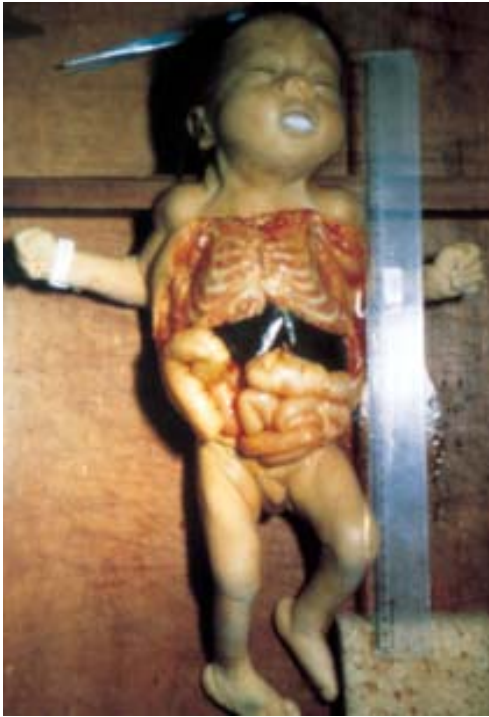• **Síndrome de Edward:**



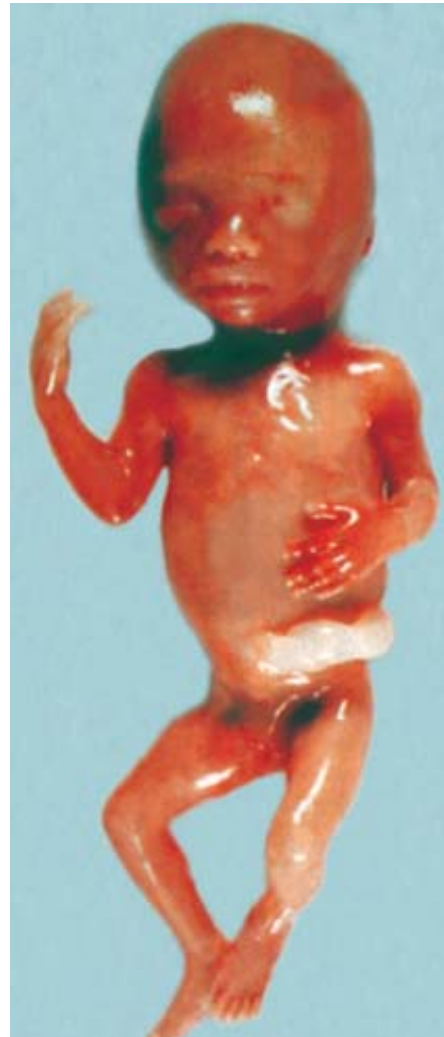**CROMOSSOMO 18**

É causada pela trissomia do cromossomo n.º 18. Seria a trissomia mais frequente, após a síndrome de Down, podendo estimar-se provisoriamente sua incidência em cerca de 1 caso para cada 3.000 nascimentos. Esta síndrome também está associada à idade materna, pois mais da metade dos casos são gerados por mães com mais de 35 anos de idade, que está associada a trissomia simples por não-disjunção.

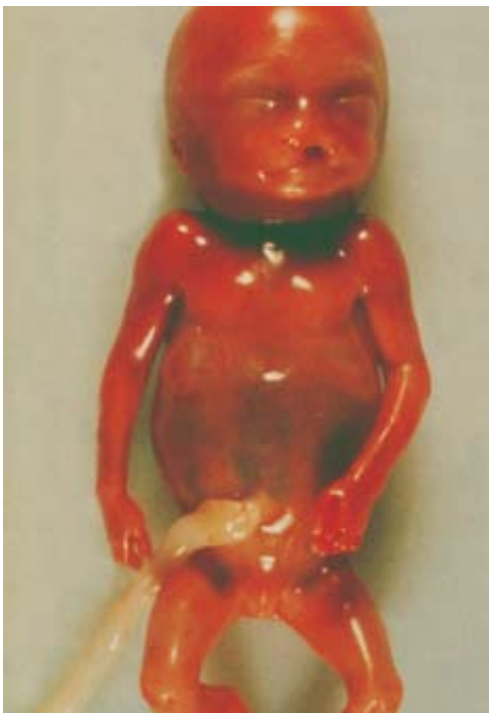A viabilidade do afetado varia literalmente com a gravidade de expressão dos comprometimentos cardiovasculares e respiratórios, que quando são pequenos ou não expressados podem favorecer a uma boa sobrevida, podendo atingir a idade adulta (Figuras 6.17, 6.18, 6.19). Aproximadamente 15% dos afetados sobrevivem ao primeiro ano de vida. As expressões mais severas, da mesma forma que na trissomia do 13, sofrem repercussões das infecções recorrentes e de difícil controle clínico, culminando com o óbito precoce.



**Figura 6.17:** Exame de visualização macroscópica visceral de lactente com síndrome de Edward e atresia de vias biliares.

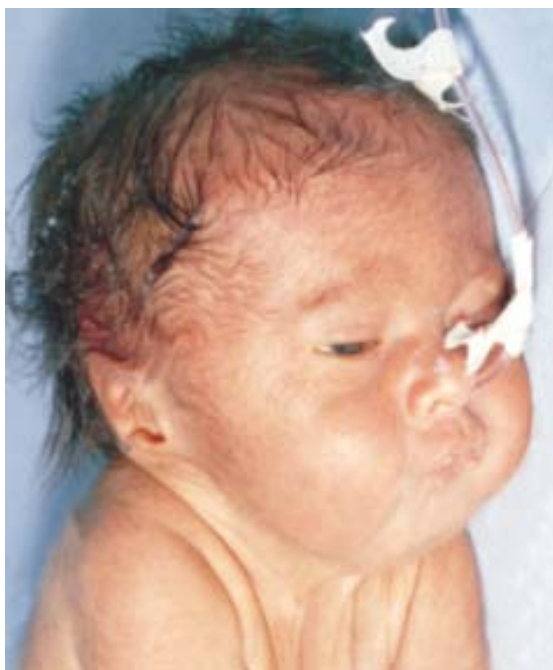

**Figura 6.18:** Feto derivado de aborto espontâneo com síndrome de Edward.

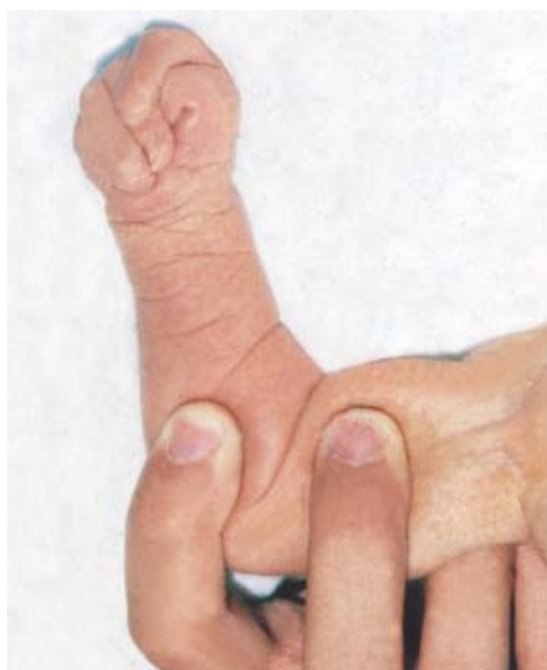

**Figura 6.19:** Feto malformado por trissomia do 18, com fissura lábio-palatal.

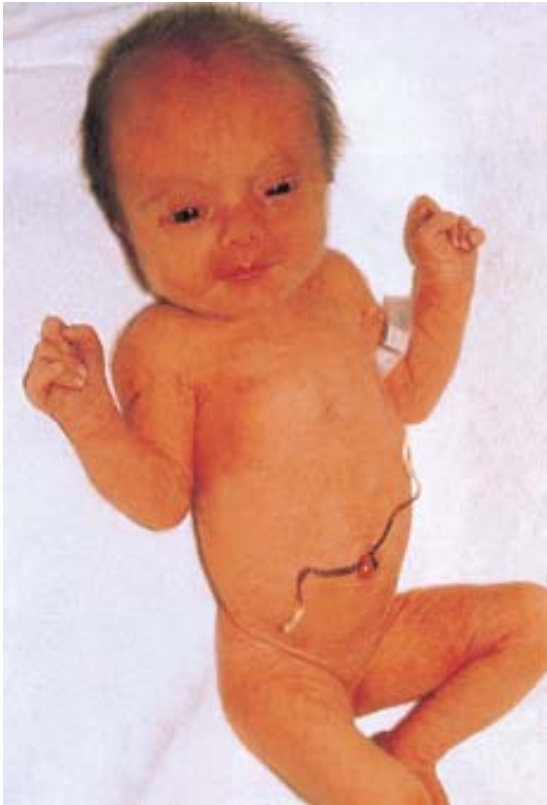A síndrome de Edward ao nosso ver é, das cromossomopatias, a de maior dificuldade de determinação no período imediato pós-natal, pois sua expressão clínica pode muito bem passar despercebida. É importante que o profissional esteja extremamente atento a pequenos sinais que configuram os pontos cardinais, para sugerir o diagnóstico eminentemente clínico, que deverá ser feito com extrema cautela. O comprometimento intelectual e o atraso do desenvolvimento motor, só são identificados a partir do 3º mês de idade, sendo muito evidentes a partir do 6º mês. O occipito proeminente; a pequena displasia auricular; a discreta hipotricose fronto-temporal; as fissuras palpebrais pouco oblíquas, com um discreto edema de pálpebra superior; face tranquila; pequena retrognatia; nariz pequeno; discreta hipertonia com mãos serradas, onde observa-se uma sobreposição do 2º e 5º dedos sobre o 3º e 4º dedos e nos pés, além do hálux em “gatilho” ou “martelo”, nota-se um calcâneo proeminente; todos esses principais sinais sugerem fortemente o diagnóstico da trissomia do 18 (Figuras 6.20, 6.21, 6.22, 6.23 e 6.24). Outras anomalias frequentes são: Atrofia cortical; pescoço curto; esterno pequeno; redução do número de arcos costais; hipossomia; hipoacusia ou anacusia; hipertonia muscular; apnéias; cegueiras; palato estreito (ogival); micrognatismo; boca pequena e triangular; orelhas anormais e com implantação baixa; sindactilia; defeitos cardíacos; fístulas traqueo-esofágicas com ou sem atresia de esôfago; é relativamente frequente a atresia de vias biliares, gerando uma icterícia por hiperbilirrubinemia direta; poliesplenia; quadris defeituosos; malformações renais; hipogonadismo e hipertrofia da parede vesical, potencializando hidroureteronefrose; hérnias umbilicais, inguinais ou diafragmáticas e pés com grande convexidade plantar (“pés de cadeira de balanço” ou “mata-borrão”) (Figuras 6.25, 6.26, 6.27, 6.28, 6.29 a/b e 6.30 a/b).



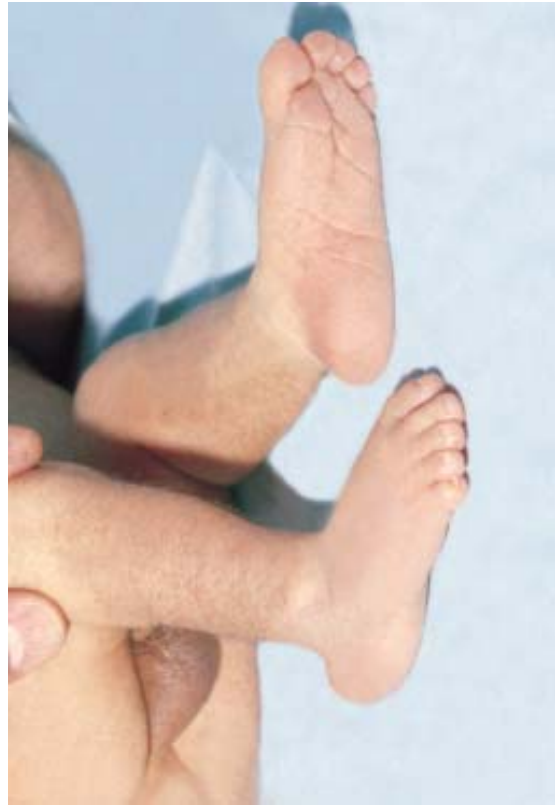**Figura 6.20:** Face, displasia auricular e retrognatia de paciente com síndrome de Edward.



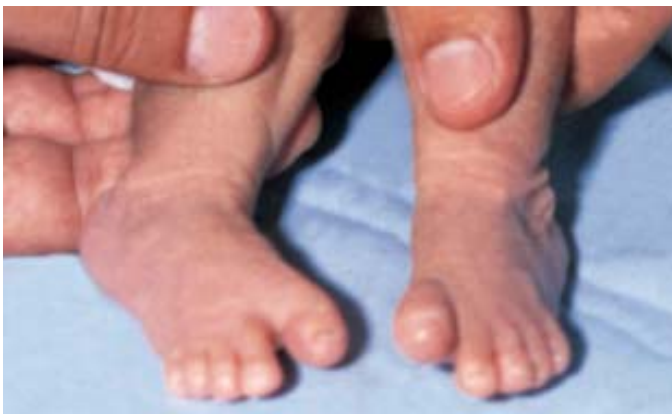**Figura 6.21:** Mão de paciente portador da síndrome de Edward, expressando a sobreposição típica de seus dedos.



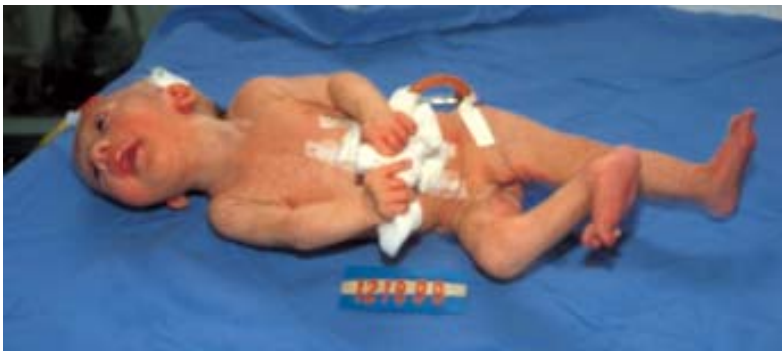**Figura 6.22:** Lactente com síndrome de Edward, note a fissura palpebral e sobreposição dos dedos das mãos.



**Figura 6.23:** Pé em "mata-borrão" com calcâneo proeminente evidente na síndrome de Edward.

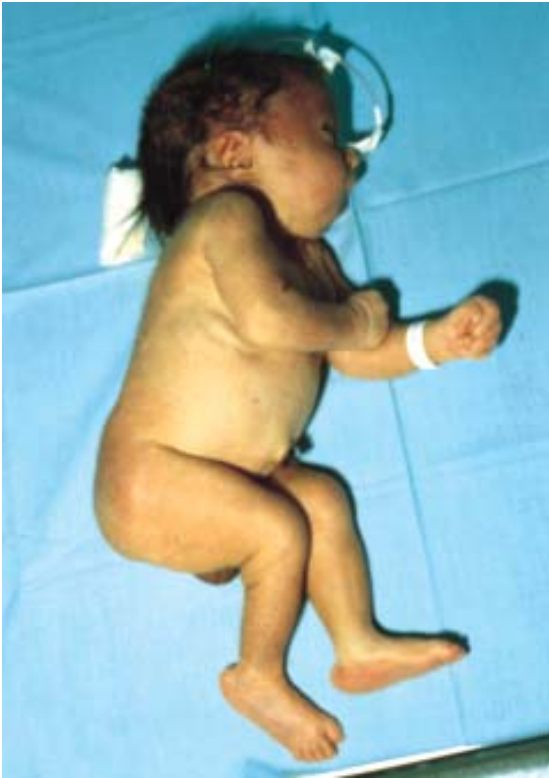

**Figura 6.24:** Artelhos com hálux em "gatilho" presente na síndrome de Edward.

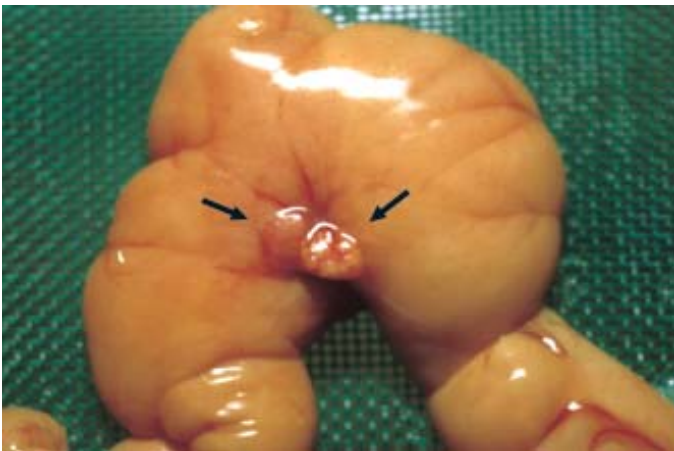


**Figura 6.25:** Recém-nascido com síndrome de Edward, pós-operatório imediato, com gastrostomia por atresia de esôfago.

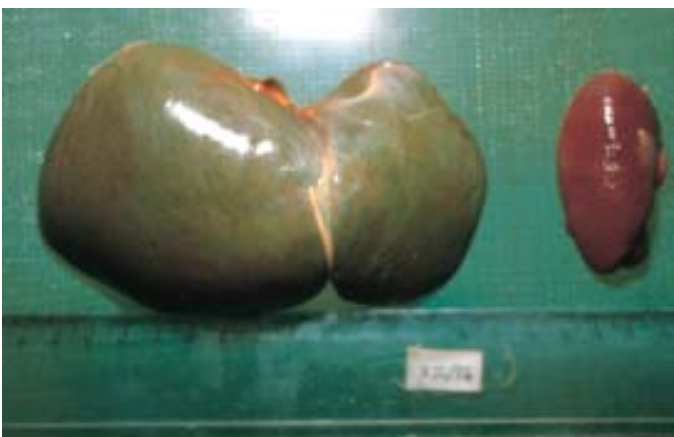



**Figura 6.26:** Síndrome de Edward com importante icterícia, onde observa-se mãos fechadas e proeminência de calcâneo.

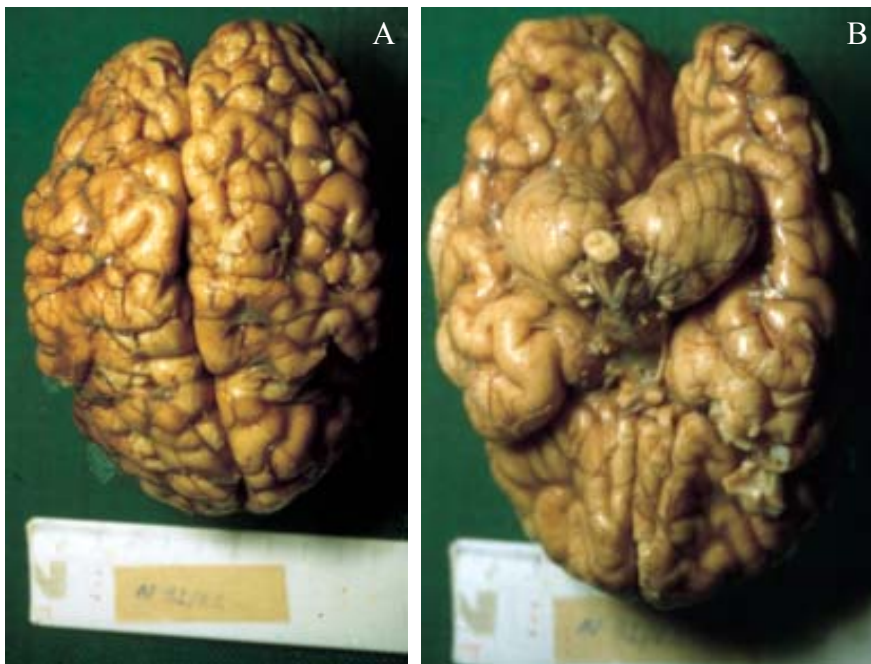
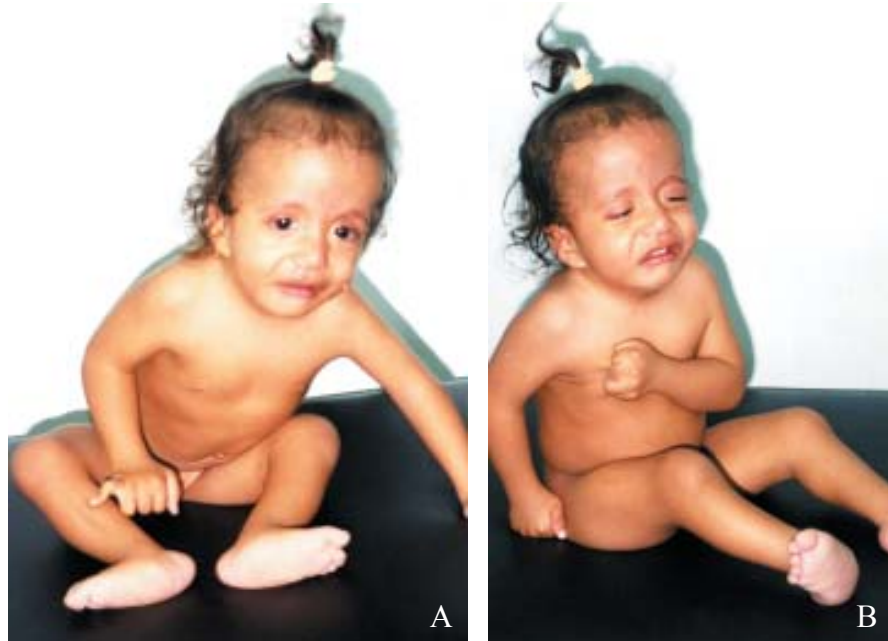

**Figura 6.27:** Peça anatômica pós-mortem de portador da trissomia do 18, evidenciando poliesplenia enteral (Setas).



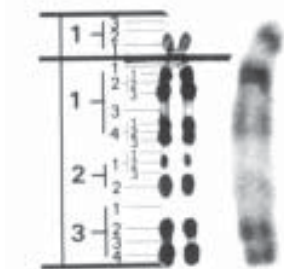
**Figura 6.28:** Fígado engorgitado com esteatose e atresia biliar em paciente com síndrome de Edward.

**Figura 6.29 a/b:** Paciente do sexo feminino com três anos de idade, portadora da síndrome de Edward.



**Figura 6.30 a/b:** Encéfalo caracterizado por redução do peso, profundidade dos sulcos e assimetria com hipoplasia cerebelar de paciente portador da síndrome de Edward.

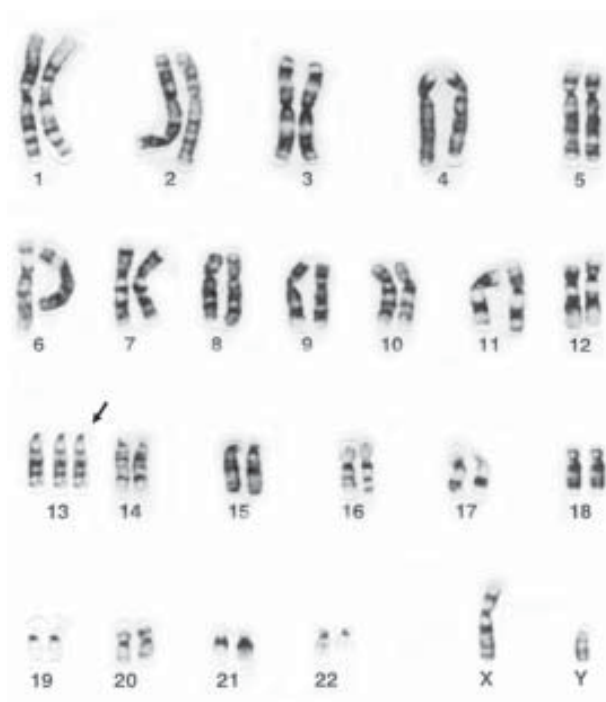
• **Síndrome de Patau ou trissomia do grupo D ou trissomia do 13:**



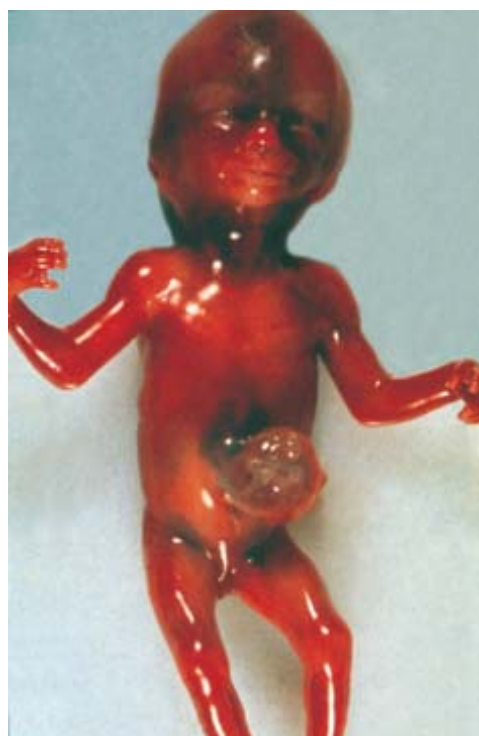**CROMOSSOMO 13**

É decorrente da trissomia do acrocêntrico n.º 13 do grupo D que é composto pelos pares cromossômicos 13, 14 e 15 (Figura 6.31). A determinação da frequência dessa trissomia é difícil devido à letalidade precoce, muitas vezes por abortos espontâneos, sem identificação clínica da síndrome (Figura 6.32); 95% morrem no primeiro semestre de vida.

Sua frequência é de 0,2 a 0,4 para 1.000 nascimentos. Há correlação com a idade materna, pois cerca de 40% dos pacientes nascem de mãe com mais de 35 anos.



**Figura 6.31:** Cariótipo de um portador da trissomia do 13 caracterizado pela trissomia do grupo D, típico da síndrome de Patau.

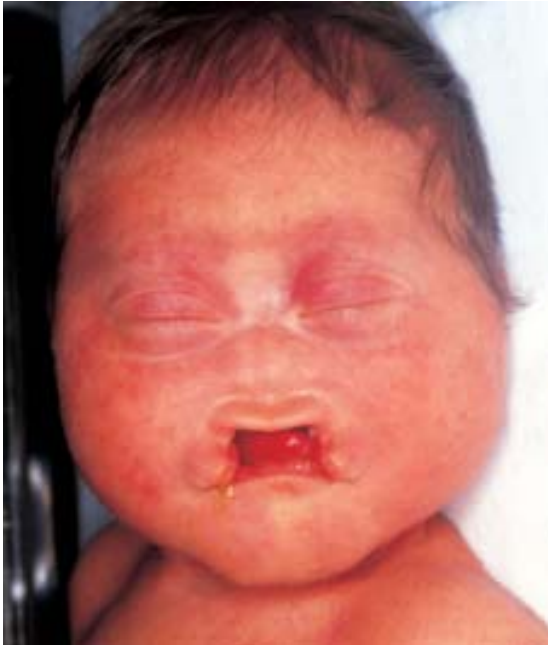

**Figura 6.32:** Feto com trissomia do 13 com evidência de onfalocele e deformidade do maciço facial.

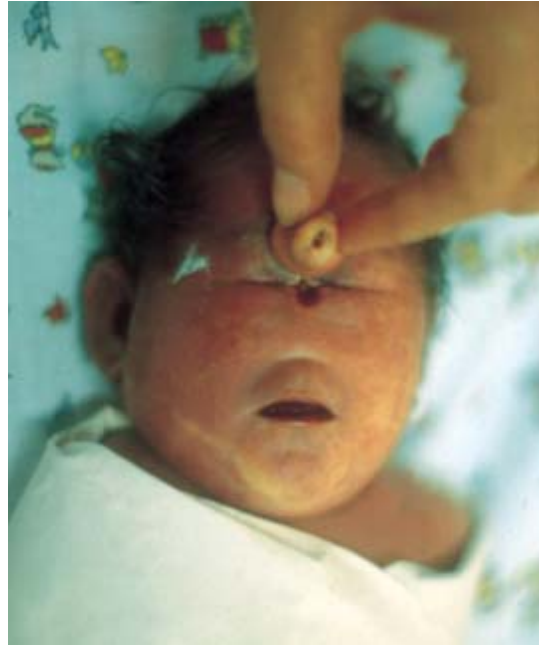As anomalias mais frequentes são:

- *Segmento Cefálico:* Aplasia cutânea do couro cabeludo com áreas de alopecia; microcefalia; microftalmia ou anoftalmia; coloboma de íris; atrofia dos nervos ópticos; fendas palpebrais estreitas com obliquidade para cima; fissura lábio-palatal bilateral completa; micrognatia, orelhas dismórficas e de implantação baixa com rotação externa; surdez neurosensorial; ausência de trigonos e de bulbos olfativos; presença de

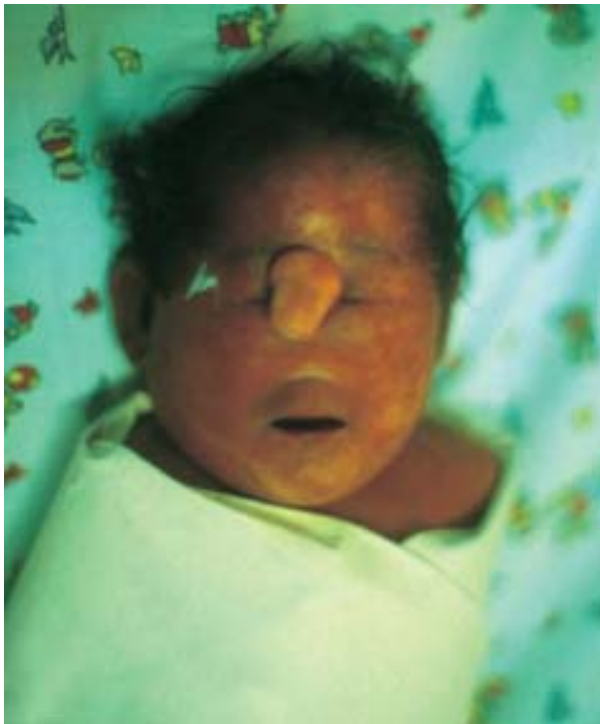proboscis; anomalias anatômicas do sistema nervoso central caracterizada, principalmente, por holoprosencefalia clinicamente reconhecida pela cebocefalia, com importante atrofia cortical e, menos frequentemente, hipoplasia ou agenesia de corpo caloso e quadro convulsivo; pescoço curto; hipertelorismo (Figuras 6.33, 6.34 e 6.35);



**Figura 6.33:** Face típica de portador de holoprosencefalia com fissura lábio-palatal mesiana completa de paciente com síndrome de Patau. Representação da cebocefalia.

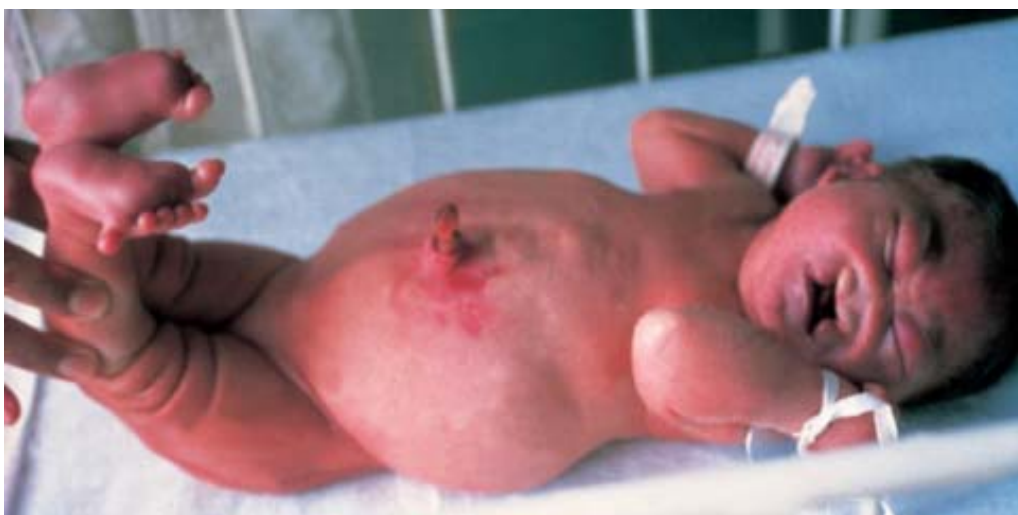

**Figura 6.34:** Recém-nascido com trissomia do 13 evidenciando-se um proboscis.



**Figura 6.35:** Recém nascido com trissomia do 13 com expressão clínica variada do proboscis.

- *Tórax*: Hipoplasia mamilar; hipoplasia de fúrcula, muitas vezes ausência ou hipoplasia do manúbrio; apnéias frequentes; cardiopatias congênitas complexas em 90% dos casos; hipoplasia pulmonar com diminuição das funções fisiológicas dos mecanismos de defesa respiratória (tosse, motilidade ciliar e tonicidade da musculatura peribronquiolar e esquelética do arcabouço costal), confluindo ao quadro de cianose;
- *Membros*: Polidactilia habitualmente não articuladas nas mãos e nos pés; anomalias de polegares e de dermatóglifos nos membros superiores e inferiores; unhas hiperconvexas;
- *Aparelho Reprodutor e Nefro-urológico*: Micropênis com hipoplasia de bolso escrotal e criptorquidia bilateral; pode ocorrer genitália com hipospádia penoscrotal; útero parcialmente septado e hipoplásico, com vulva também hipoplásica; rins policísticos; bexiga hipoplásica e anomalias de implantação ureteral; as hérnias inguinais ou inguino-escrotais são comuns (Figura 6.36).



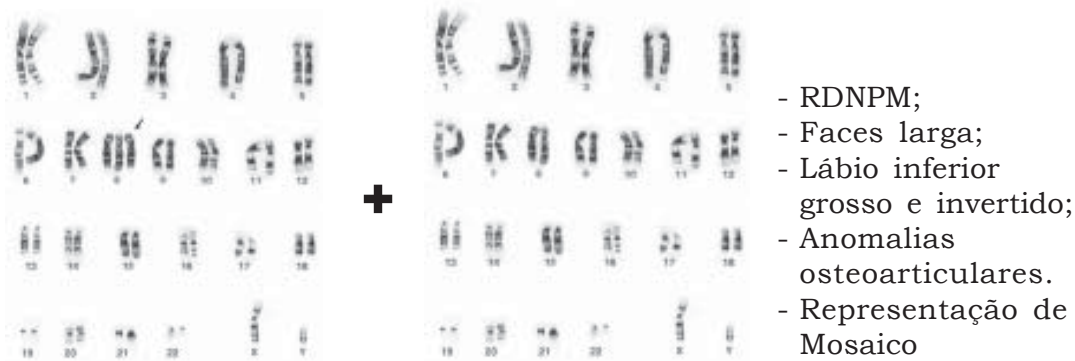
**Figura 6.36:**

Recém-nascido com síndrome de Patau, com alterações craniofaciais, apresentando silhueta de rins policísticos e malformações de membros superiores e inferiores, com polidactilia.

Os portadores da síndrome de Patau, assim como as demais cromossomopatias, apresentam uma ampla gama de expressividade clínica, no entanto, das trissomias esta é a mais deletéria, o que justifica sua grave expressão com quadro clínico muito bem definido quanto a suas características craniofaciais, que, obviamente, permitem com facilidade um diagnóstico prematuro. As complicações cardio-respiratórias, acompanhadas por infecções hospitalares, são as determinantes mórbidas que dificultam uma melhor expectativa de vida para estas crianças, que sobrevivem pouco e raramente alcançam a idade pré-escolar.

Em vinte e cinco anos de trabalho vinculado com Genética Clínica soubemos de um único caso que sobreviveu mais do que 20 anos de idade, tendo-lhe sido oferecido uma condição de correção cirúrgica da cardiopatia, nefrostomia bilateral e correções estéticas da severa dismorfologia craniofacial. Ao que tudo indica ainda não estamos preparados para receber e oferecer melhor qualidade de sobrevivência para os portadores desta síndrome.

• **Trissomia 8:**

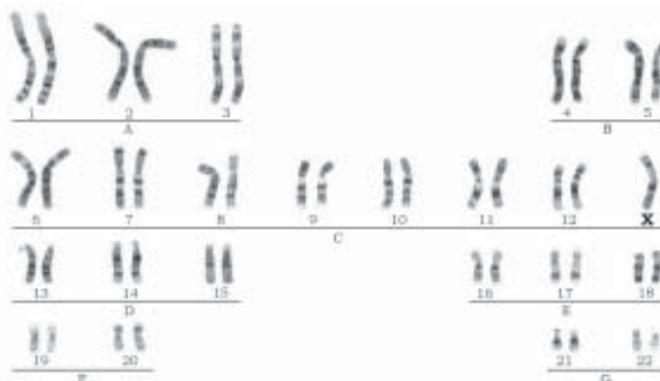


• **Síndrome de Turner:**

Em 1938 Turner publicou a associação da baixa estatura em sexo feminino com a falta de maturação das características sexuais secundárias, amenorréia primária e *pterygium colli* (“pescoço de esfinge”), entre outras malformações somáticas, sugerindo uma alteração citogenética. Não obstante, em 1922 Rossle já havia observado a associação de baixa estatura com defeitos do desenvolvimento ovariano; enquanto que em 1930 Ullrich havia descrito, em um fenótipo feminino, a ausência de sinais de puberdade, a baixa estatura e o pescoço alado sem, no entanto, ter feito a correlação com a disfunção ovariana.

Em 1954 Polani e colaboradores alertaram quanto a redução dos corpúsculos de Barr em pacientes com agenesia ovariana e, em 1959, Ford e colaboradores descreveram pela primeira vez a anomalia dos cromossomos sexuais, descrevendo a ausência do cromossomo X nestas pacientes.

A monossomia do X, gerando um cariótipo **45X** ou também descrito como 45X0, não é pertinente a todas as portadoras do clássico fenótipo descrito, existindo somente em 55% dos casos desta síndrome (Figura 6.37). De tal forma que os demais casos expressam-se por mosaicismos e outras aberrações estruturais do cromossomo X, como por exemplo: Isocromossomo do X. Ao contrário das trissomias do 21, do 18 e do 13, a síndrome de Turner não tem relação com a idade materna e está aparentemente envolvida com uma irregularidade acidental da meiose paterna, acarretando uma não-disjunção do par XY.



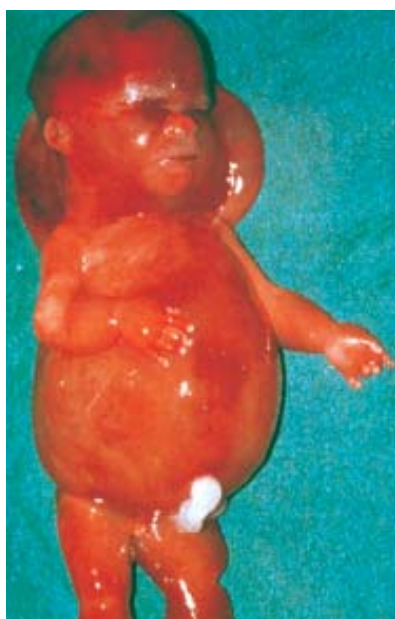**Figura 3.37:**

Exame citogenético de lactente com genitália externa feminina, apresentando linfedema de dorso de mãos e pés com unhas hiperconvexas, que caracterizou a monossomia do cromossomo X, determinando o cariótipo de 45, X0.

Assim como nas trissomias anteriormente descritas, a viabilidade fetal, dos produtos embriológicos destas síndromes é pouco possível, determinando que existe um alto índice de abortos espontâneos para estas síndromes e em

específico da síndrome de Turner. Calcula-se que cerca de 99% dos zigotos humanos com cariótipo 45X morrem antes do terceiro mês de gestação (Figura 6.38). Concluindo-se que a monossomia do X está presente em cerca de 7% dos abortos, que é equivalente a aproximadamente a 300 vezes mais do que a incidência de nascimentos vivos descrita em 1 para cada 2.000 a 2.500 nascimentos com fenótipo feminino.

No feto com 45X as gônadas apresentam os ovócitos e, provavelmente, esse fato deve estar relacionado com a ausência do 2º cromossomo sexual e estes ovócitos degeneram na época pré-natal levando a uma desorganização folicular e fibrose gonadal, determinando o que chamamos de disgenesia ovariana, caracterizada morfológicamente por gônadas em fita, determinando o distúrbio hormonal que leva ao infantilismo sexual, a amenorréia primária e a esterilidade.



**Figura 6.38:**

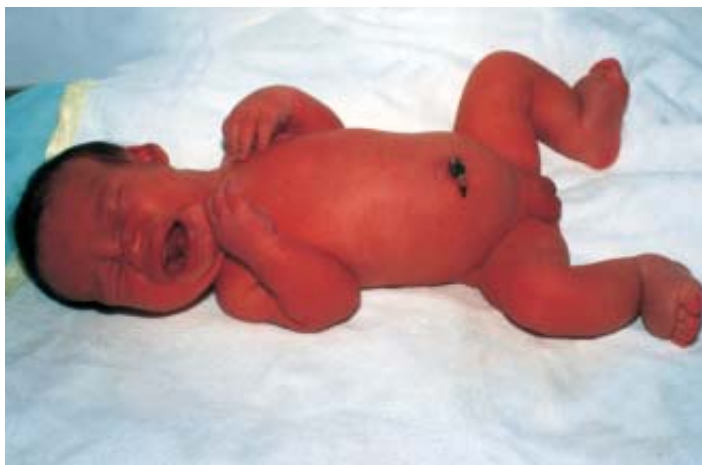Feto abortado espontaneamente portador da síndrome de Turner, apresentando importante expressão do higroma cístico cervical.

A patogenia dos estigmas somáticos da síndrome de Turner requer uma explicação dos fatores dos genes “anti-Turner”, presentes no 2º cromossomo X ou no cromossomo Y normal e que estes genes atuam em doses duplas, sendo integrantes de regiões pseudo-autossômicas presentes nos braços curtos tanto do cromossomo X quanto do Y, ou então de genes do cromossomo X que apresentam homólogos no cromossomo Y que não tenham sido inativados pelo gene **XIST**, gene este que determina a condensação da cromatina do cromossomo X, assim como o par de genes **RPS4X** e **RPS4Y**, que codificam a proteína ribossomal **S4**, quando em estado monossômico comprometeriam o fenótipo de Turner. De tal forma que podemos entender melhor quando o paciente portador do isocromossomo do **Xp**, que conseqüentemente apresenta deleção do braço **q** do **X**, não apresenta os estigmas da síndrome de Turner, mas no entanto expressa somente a disgenesia ovárica.

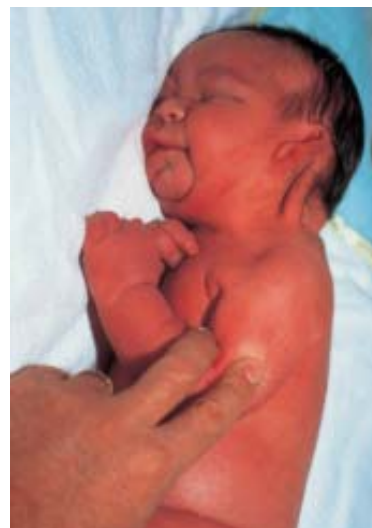O quadro clínico quando expresso na recém-nascida é de fácil determinação, desde que atente-se ao linfedema no dorso dos membros superiores e inferiores (que ocorre em cerca de 80% dos pacientes), com as unhas pequenas

e hiperconvexas, além da evidente pele redundante no pescoço esboçada pelos resquícios do higroma cístico cervical, que se traduzirá pelo *pterygium colli* ou pescoço alado (Figuras 6.39 e 6.40).

O peso da recém-nascida com síndrome de Turner varia entre 2.500 e 2.900 g, com uma estatura entre 45 e 47 centímetros (*ver no Capítulo 3 Curvas Antropométricas*).



**Figura 6.39:** Recém-nascido do sexo feminino, apresentando linfedema de membros inferiores e superiores, portador da síndrome de Turner.



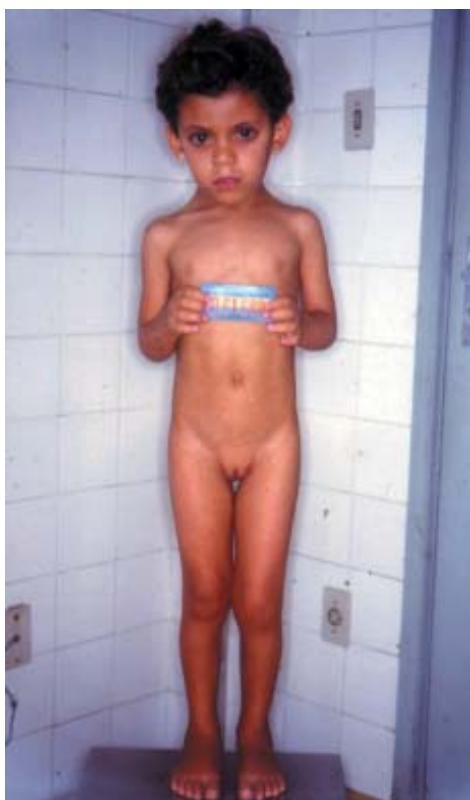**Figura 6.40:** Lactente com displasia auricular, prega cutânea cervical típica da síndrome de Turner.

Na primeira infância observa-se uma face triangular com pequena fissura palpebral com obliquidade para baixo e às vezes epicanto bilateral, havendo uma má implantação dentária, um palato evidentemente ogival, hipoplasia mandibular e pequeno retrognatismo; as orelhas apresentam-se pequenas, pouco displásicas com implantação baixa e com evidente rotação externa, que aparentemente é tracionada pela implantação apical do início do *pterygium* que, ao visualizar-se dorsalmente, “repuxa” a implantação do cabelo determinando uma baixa implantação do couro cabeludo na nuca, chegando a atingir o bordo superior dos ombros (Figuras 6.41, 6.42, 6.43 e 6.44 a/b).

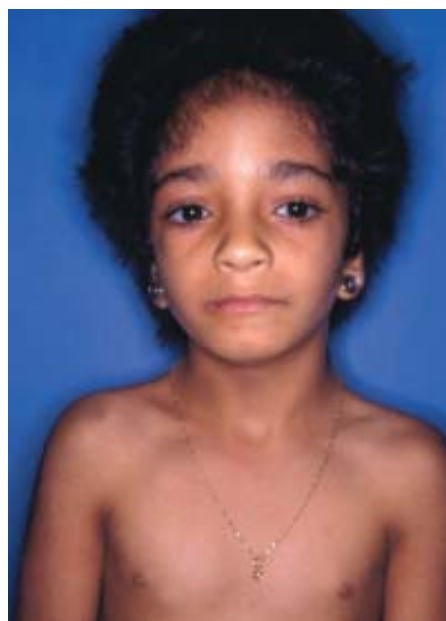Na pele podemos observar lesões do tipo nevos pigmentares, que tem uma distribuição inespecífica, podendo ser encontrada portanto em qualquer segmento corporal, lembrando algumas vezes as lesões do tipo “*café au lait*” encontradas na neurofibromatose, mas necessariamente na síndrome de Turner elas estão reduzidas com relação ao número e tamanho, não havendo outro tipo de expressão destas. Há uma hipotricose quando investigamos pelificação relacionada com os sinais da puberdade, conseqüentemente não existem pelos axilares e nem pelos pubianos.

O tórax é muito característico, lembrando um escudo largo caracterizado por diâmetro biacromial muito amplo, hipertelorismo mamilar com auréolas hipoplásicas e distância intermamilar muito maior que a xifo-onfálica, estando ambas as linhas hemiclaviculares internamente às mamilares. Com relação aos membros, um dos sinais mais clássicos é determinado pelo cúbito valgo e a braquimetacarpia do 4º metacarpo, facilmente identificável na avaliação radiológica da idade óssea, que habitualmente estará atrasada.

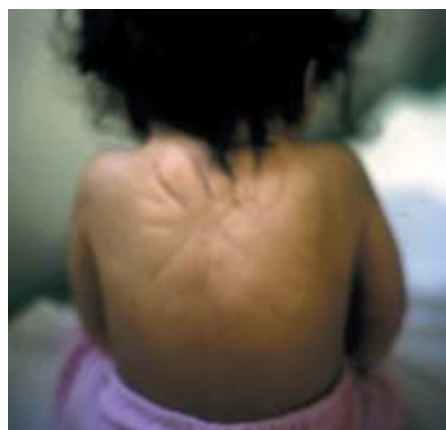



**Figura 6.41:** Pré-adolescente com baixa estatura, portador da síndrome de Turner.



**Figura 6.42:** Aspectos faciais de uma portadora da síndrome de Turner, onde há aparente ausência do *pterigium colli*.



**Figura 6.43:** Visualização da região dorsal do paciente anterior três anos mais jovem, onde expressa-se uma área de excesso de pele redundante, que determina a evidência dos resíduos de higroma cístico cervical embrionário.

Quanto à genitália externa, permanece infantil, com hipoplasia do monte de Vênus. A hipoplasia da genitália interna, caracterizada por gônadas em fita e derivados mullerianos hipoplásicos, permite a um habilidoso propedeuta, definir a síndrome de Turner diferenciando-a do diagnóstico da síndrome de Noonan no sexo feminino a partir de um toque retal e de uma observação no período neonatal da ausência do muco cervical, que habitualmente é eliminado e observado na vulva. Este muco cervical pode ser induzido ao seu extravasamento através do toque retal, gerando-se uma compressão da região do cervix uterino a qual é área receptora de estrógenos que aumentam durante a dequitação. Conseqüentemente a ausência de muco cervical ou a hipoplasia do cervix, que no período perinatal deveria apresentar uma relação cervico-uterina de 3 para 1 pré define, juntamente com os outros sinais clínicos, a síndrome de Turner e sua presença com o linfedema deve sugerir a síndrome de Noonan.

Há, em 20% dos casos, presença de malformações cardiovasculares sendo a coartação da aorta expressa em mais de 50% dessas. Em cerca de 50% dos casos podem existir vícios de rotação e fusão renal, definidos como “rins em ferradura” ou hidronefrose, hipoplasia renal, bifidez pieloureteral e eventualmente hipertensão arterial.

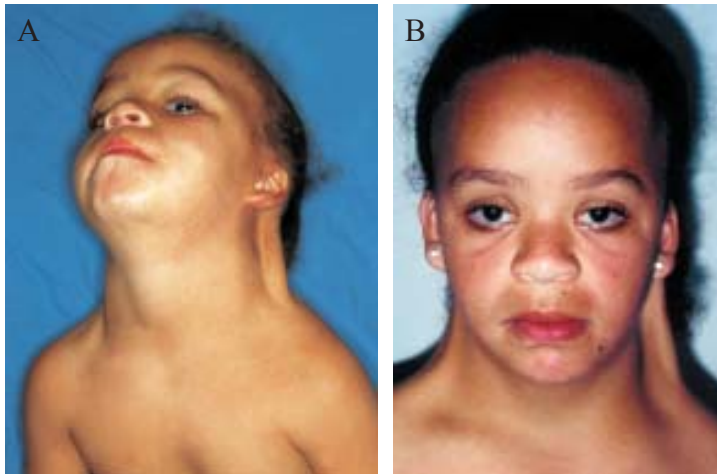O desenvolvimento neuropsicomotor varia muito, mas na nossa prática clínica o intelecto é normal.

O principal marco clínico é a baixa estatura no sexo feminino com ou sem os demais estigmas; toda menina adolescente que não acompanhe o estirão da sua faixa etária necessariamente deverá ser investigada para afastar a síndrome de Turner (Figura 6.45 a/b/c).

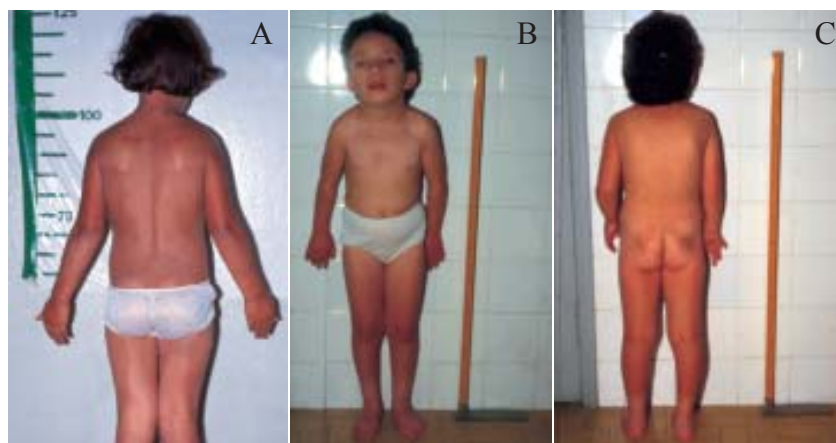Habitualmente temos uma ausência ou redução dos estrógenos e do pregnanodiol paralela a uma elevada concentração de FSH, o que determina um hipogonadismo primário.

O cariótipo define o diagnóstico e quando existe um mosaicismos celular com uma linhagem do cromossomo Y, ou então fragmentos desse que estejam presentes, devemos imediatamente indicar uma gonadectomia pelo risco de desenvolver-se um gonadoblastoma.

O tratamento atualmente proposto é a utilização prematura de hormônio de crescimento, podendo este ser associado a hormônios femininos no momento adequado para favorecer o desenvolvimento oportuno da maturação sexual secundária e inclusive a indução de ciclos menstruais.



**Figura 6.44 a/b:** Adolescente com 17 anos de idade, portador da síndrome de Turner, com ausência de telarca, displasia auricular e pescoço alado, aguardando correção plástica. Observe o telecanto às custas do evidente epicanto.



**Figura 6.45 a/b/c:** Adolescente com infantilismo puberal e baixa estatura, portador da síndrome de Turner.

A fertilização *in vitro* utilizando-se material biológico de familiares é obviamente possível, inclusive com a inoculação no útero da portadora da

síndrome de Turner; por exemplo, utilizando-se o sêmen do seu marido e o óvulo da sua irmã ou de outra parente.

### **Morfologia Craniofacial:**

Modificações nas estruturas craniofaciais foram observadas em pacientes com síndrome de Turner; mais significativamente na monossomia do cromossomo X do que em mosaicismo e isocromossomo de X.

A dismorfogênese dos ossos da cabeça podem ser atribuídos a distúrbios na ossificação endocondral e intramembranosa na formação do esqueleto craniofacial e pela ausência de um cromossomo X, ocorrendo desde o período fetal.

Verificaram-se as seguintes características: Inibição do crescimento craniano, aumento da curvatura do osso frontal (*sela-nasion-frontal*), redução no comprimento da base craniana posterior (*sela-basion*), aumento da flexão da base craniana (*nasion-sela-basion*), redução na altura facial posterior (*sela-gonion*), altura facial anterior de normal a reduzida (*nasion-mento*), retrognatia facial e a forma mandibular alterada.

### **Aspectos Oraís:**

As anomalias orais encontradas frequentemente na síndrome de Turner são palato ogival, mandíbula hipoplásica (subdesenvolvida) e meia face hipoplásica.

O palato alto, que se apresenta numa frequência bem maior que a fissura palatina, e a mordida aberta anterior podem ser consequência da meia face hipoplásica.

A mandíbula é mais larga e curta, enquanto a maxila é mais estreita e com comprimento normal. Essas características acabam por refletir numa retrognatia maxilar-mandibular, que é consequência do encurtamento e achatamento da parte posterior da base craniana e da micrognatia mandibular em pacientes 45X.

Verificou-se também uma microstomia, cantos da boca voltados para baixo e casos de apinhamento dentário, provavelmente consequência da micrognatia.

Na síndrome de Turner o tamanho e a forma de várias estruturas craniofaciais sofrem influência do crescimento limitado característico, decorrente do crescimento esquelético anômalo; conseqüentemente, esse desvio no desenvolvimento causa uma maior incidência de anormalidades oclusais.

Numa comparação entre pacientes com cariótipo 45X e pacientes normais, observou-se: Redução do *overbite* (sobreposição dos incisivos num plano vertical); grande prevalência de oclusão distal do molar; significativa associação da oclusão distal ao extremo *overjet* (distância entre os incisivos superiores e inferiores num plano horizontal); considerável predominância da mordida aberta anterior sobre a lateral; aumento significativo na ocorrência de mordida cruzada lateral.

Em pacientes com isocromossomo do braço **q** do cromossomo X encontrou-se uma maior redução de *overbite* e maior frequência de mordida aberta anterior e lateral. Já em pacientes com mosaicismo, foi observado uma predominância na oclusão distal do molar e, associado a ela, um extremo *overjet*. Quando comparou-se pacientes com estes dois tipos de cariótipos, percebeu-se um aumento na presença de mordida cruzada lateral.

É importante ressaltar que o aumento do *overjet*, encontrado frequentemente em pacientes portadores de síndrome de Turner, está muitas vezes relacionado à retrognatia, tato mandibular como maxilar e oclusão distal do molar.

A mordida aberta pode ser de origem esquelética ou consequência de distúrbios eruptivos, os quais na síndrome de Turner, podem estar relacionados à ação do órgão do esmalte na erupção pré-funcional: Reabsorção óssea promovendo formação do caminho de erupção e aposição óssea, que movimenta o dente através deste caminho. Portanto, qualquer alteração no órgão do esmalte implicará em consequência sobre a indução e período de erupção do dente.

O retardo ou a ausência de erupção também podem ser associados às alterações endocrinológicas, sendo então possível a relação entre distúrbios de erupção dos dentes posteriores com a deficiência do hormônio do crescimento em meninas com a síndrome na puberdade.

As mordidas abertas posteriores tem como características: Envolvimento mais frequente de dentes posteriores, sendo que estes podem erupcionar parcialmente, emergindo apenas a superfície oclusal; podem ocorrer em molares decíduos e permanentes; geralmente são assimétricas e unilaterais.

A diferença entre a maxila e a mandíbula, quanto à largura são: A posição do broto do dente e o caminho e erupção, podem causar uma grande frequência de mordida cruzada lateral.

Foram relatados casos de erupção precoce, envolvendo os primeiros molares permanentes em crianças em torno de um (1) ano e meio e quatro (4) anos, adicionalmente possuindo raízes curtas ou ainda uma frequente reabsorção radicular.

Devido ao desenvolvimento incompleto, imperfeito ou não-erupção de alguns dentes permanentes, há um grande espaçamento entre os dentes, os quais podem ser pequenos (microdontia); sendo que em alguns casos, os dentes decíduos ainda estão presentes, devido ao não surgimento dos permanentes.

Os dentes decíduos também são pequenos e isso deve-se à redução do número de produtos de fatores do crescimento, localizados nos cromossomos X e Y.

Comparando os pacientes 45X com os normais observou-se, em alguns dentes, uma redução na altura da coroa e comprimento da raiz, sendo que constatou-se uma alta frequência de dentes superiores afetados. O segundo (2º) pré-molar inferior foi classificado como hipertaurodontia em pacientes 45X. Pose-se observar uma cavidade pulpar grande, com bifurcação apical, coroa larga e pouca constrição no colo, acarretando uma mesma grossura do colo ao ápice. O aumento da incidência de taurodontismo é propiciado pela aneuploidia cromossômica, que influencia a polpa e a morfologia radicular e este aumento tem sido também associado a um defeito ectodérmico.

O cromossomo X, pareado em mulheres, dá maior controle efetivo dimensional odontológico, portanto, os homens apresentam uma assimetria meia prevalente; já em mulheres com aberrações do cromossomo X, a incidência de pares de dentes assimétricos é maior, principalmente dos incisivos centrais superiores e inferiores.

Os genes do cromossomo X influenciam diretamente nas formações radiculares e do esmalte, em pessoas com cromossomo sexual aneuplóide. A deficiência do material cromossômico X influencia na interação entre

mesênquima e epitélio e, conseqüentemente, na formação dental. Uma redução da espessura de esmalte causa alterações morfológicas, que serão encontradas em todos os dentes, citando: Prevalência reduzida do Tubérculo de Carabelli, redução do número e tamanho das cúspides.

Alguns pacientes portadores da síndrome de Turner apresentam prevalência de dentes cônicos como incisivos, pré-molares e os primeiros molares; além disso, a presença de cingulo pequeno e reduzido ou falta de rebordos marginais em dentes anteriores.

Anomalias ortodônticas são comuns devido aos problemas de desenvolvimento nesta síndrome; podendo ocorrer pela disposição alômala do dente, acarretar uma disfunção da ATM.

Há uma maior tendência de acúmulo de placa bacteriana e de desenvolvimento de doenças periodontais, como por exemplo: Gengivites marginais, bolsas patológicas e mobilidade dental, devido ao estreitamento dos arcos dentários e conseqüente maloclusão. Porém, isso não significa que essas pacientes sejam mais vulneráveis às cáries em relação às normais.

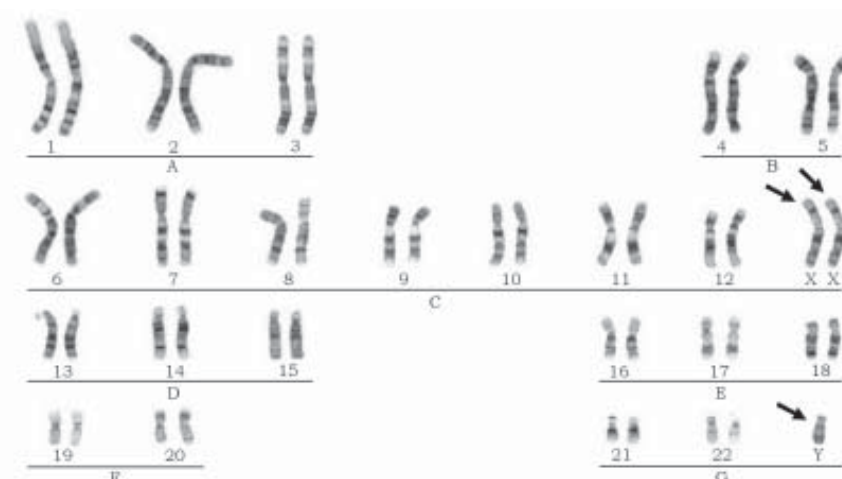
Foi relatado que uma redução no ângulo da base do crânio associa-se ao aumento no número de cromossomo X, enquanto que um aumento no ângulo, à deficiência neste cromossomo; portanto, verificou-se uma íntima relação entre a flexão da base craniana e o número de cromossomo X. O crescimento da mandíbula em relação ao desenvolvimento maxilar sofre influência do número de cromossomo X; sendo este fato comprovado através de observações em pacientes portadores de síndrome de Turner (45X0), que apresentaram, em sua grande maioria, oclusão distal do molar, extremo *overjet* e retrognatía mandibular e maxilar. Enquanto em pacientes portadores de Klinefelter (47XXY) uma predominância da oclusão mesial do molar e prognatía mandibular, deve-se enfatizar que nestes pacientes não observam-se comprometimentos orais importantes.

#### • Síndrome de Klinefelter:

Cromossomopatia numérica, caracterizada pelo excesso do material cromossômico correspondente ao X em indivíduo cariotipicamente masculino e, conseqüentemente, gerando o genótipo 47XXY, que clinicamente é expresso por ginecomastia, atrofia testicular, hipogonadismo com conseqüente esterilidade e alteração na proporção do comprimento de seus membros. Em 1942, Klinefelter e colaboradores descreveram a associação de infertilidade por atrofia testicular, devido a comprometimento de células de Leydig com ginecomastia e aumento da excreção do hormônio folículo-estimulante (FSH). E em 1956, de forma concomitante, Plunkett com Barr e Bradbury e colaboradores evidenciaram a presença da cromatina sexual (corpúsculo de Barr) na periferia dos núcleos destes pacientes. Em 1959, Jacobs e Strong determinaram que o cariótipo deste grupo era 47XXY (Figura 6.46).

A frequência populacional está entre 1 para 500 a 1,2 para 1.000, havendo nítidas correlações com a idade paterna, em média de 35 anos e média materna de 31 anos.

Durante a primeira infância o diagnóstico é relativamente difícil, pois a presença de testículo retrátil e o tamanho fálico em desenvolvimento dificultam o parecer diagnóstico. Eventualmente, um criptorquidía ou a associação com hipospádia podem auxiliar no direcionamento da triagem



**Figura 6.46:** Cariótipo de indivíduo com fenótipo masculino, apresentando hipogonadismo, ginecomastia, caracterizado pelo excesso de material cromossômico X. Determinando o cariótipo 47,XXY.

diagnóstica. É na puberdade ou em pré-púberes que o Pediatra pode alertar-se por observar algumas irregularidades no desenvolvimento pondero-estatural e nos primeiros sinais de maturidade sexual secundária, que passam a ser inadequados, evoluindo para o quadro típico, que é bem evidente por volta dos 14/15 anos de idade, quando em franca puberdade evidencia-se uma importante e progressiva ginecomastia que costuma incomodar o paciente, limitando muitas vezes a exposição do corpo em condições sociais, situação esta muito clara em piscinas ou praias. Não obstante, a expressão clínica do hipogonadismo é manifestada por atrofia testicular, os quais contém exclusivamente células de Sertoli, gerando a azoospermia que é um sinais praticamente constante desta síndrome.

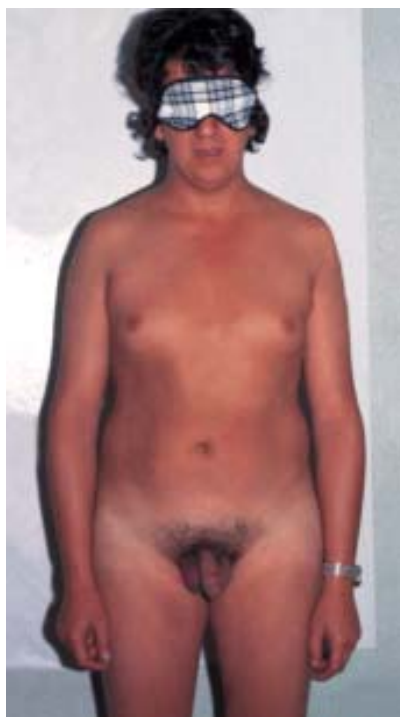Ao recordarmos que 8% dos homens adultos apresentam infertilidade devido a várias etiologias, onde as relações infecciosas e traumáticas são as mais frequentes, devemos necessariamente excluir alterações dos cromossomos autossomos e dos cromossomos sexuais, pois estas repercutem desfavoravelmente na espermatogênese e principalmente ao considerarmos o excesso do material cromossômico X com o cromossomo Y (síndrome de Klinefelter) acarreta do desaparecimento das células germinativas de Leydig.

Há uma incompatibilidade no microambiente testicular, na secreção do hormônio anti-mulleriano pelas células de Sertoli, na presença do cariótipo celular XX ou XXY (cromossomo X a mais) e, conseqüentemente, nenhuma das células germinativas com este genôma (XXY) inicia uma meiose. Na maioria dos casos ocorre por erro na meiose-I paterna, podendo ocorrer erro de meiose-I e meiose-II materna; não havendo correlações com a idade paterna, ao contrário da evidente relação deste fenômeno associado com a meiose-I materna.

O aspecto histológico dos testículos, após a idade puberal, é caracterizado por uma disposição irregular dos túbulos seminíferos, com fibrose e hialinização dos mesmos e presença quase que exclusiva das células de sustentação (Sertoli) com a ausência das células da linhagem germinativa (Leydig), podendo estas serem encontradas em grupos entre os túbulos atrofiados, mas seu amadurecimento raramente atinge a fase de espermatócito.

O perfil metabólico da puberdade está praticamente normal antes desta e, a partir de então, há um evidente aumento do FSH e uma redução progressiva da testosterona, que obviamente determina o programa terapêutico a ser introduzido a partir dos 10-11 anos de idade.

A silhueta é típica e apresenta ombros estreitos com quadril largo, uma hipotricose com presença de pubarca (pelos pubianos) de distribuição ginecóide, isto é, ao invés da distribuição simulando um escudo (trapézio) a partir do umbigo até o púbis, há uma formação de pelos pubianos tipicamente femininos (que simulam um triângulo com base invertida) a partir da linha pubiana (Figura 6.47).

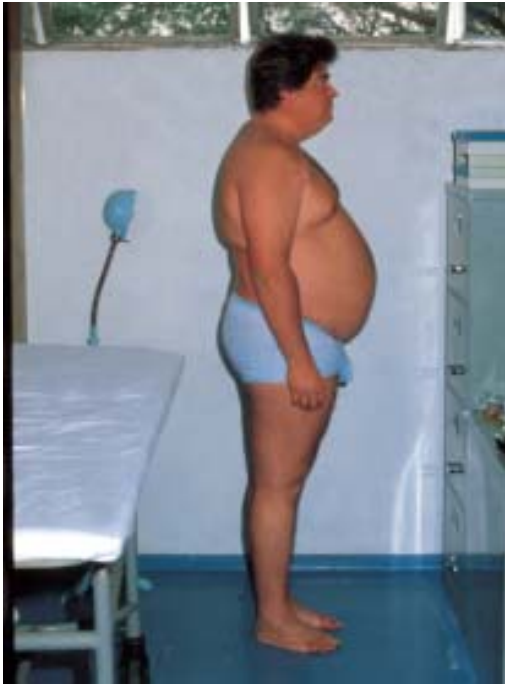

**Figura 6.47:** Adulto jovem expressando silhueta ginecóide, pequena ginecomastia e distribuição de pelos pubianos do tipo ginecóide, portador da síndrome de Klinefelter.

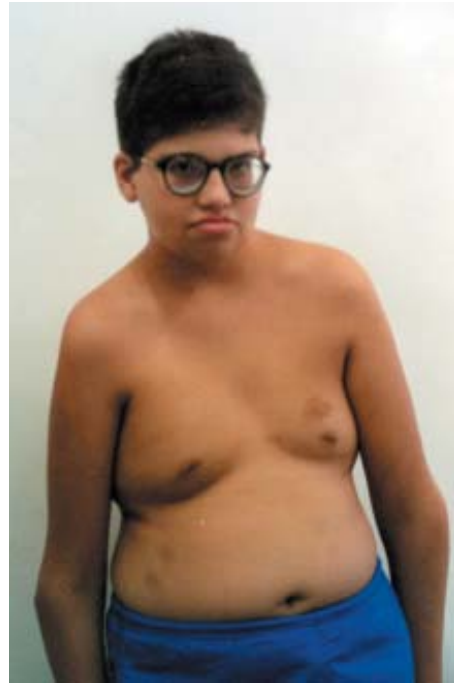Pode ocorrer um comprometimento intelectual, que muitas vezes tem seus indícios na dificuldade escolar, indicando uma necessidade de complementação no preparo das atividades cotidianas da mesma; no entanto a grande maioria dos indivíduos potencialmente completam sua formação educacional, são incluídos na sociedade, inclusive a nível profissional e conjugal. Algumas vezes o diagnóstico passa a ser realizado na triagem para casal estéril, entendendo-se desta forma que a expressão do fenótipo pode ser variável a ponto do ambiente familiar não ter observado o desvio fenotípico.

As complicações mais frequentes são: Bronquite crônica, ataxia, escoliose e tumores de células germinativas. Atualmente, não apenas por questões estéticas, preconiza-se a ginecomastectomia, pois reconhece-se aumento de possibilidade de processo neoplásicos correlacionados a este marco clínico da síndrome de Klinefelter (Figura 6.48, 6.49 e 6.50).

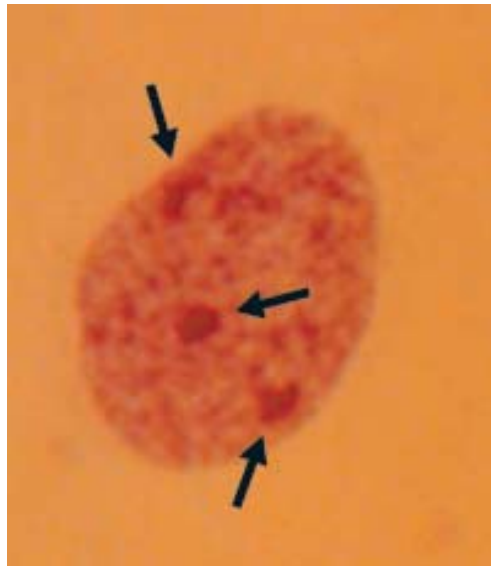
O diagnóstico diferencial deve ser feito com a aneuploidia do tipo 49XXXXY, cuja frequência não é bem determinada, havendo mais do que cem (100) casos publicados desde 1960, quando foi descrito o seu cariótipo por Fraccaro e col., sendo o quadro clínico caracterizado por: Telecanto, fissuras palpebrais oblíquas, hipogenitalismo, ginecomastia, escoliose, ombros curtos, estrabismo, hipodontia, prognatismo, palato alto, alteração na erupção e forma da dentição, sinostose radio-ulnar, clinodactilia e comprometimento intelectual com alterações do hormônio de crescimento.



**Figura 6.48:** Adulto com obesidade centripeta portador de cariótipo 47XXY.



**Figura 6.49:** Adolescente com comprometimento intelectual, ginecomastia e cariótipo 49XXXXXY.



**Figura 6.50:** Cromatina sexual com três corpúsculos de Barr, caracterizando um cariótipo com quatro cromossomos X do paciente anterior, definido como portador de Klinefelter 49XXXXXY.

• **Síndrome do Duplo Y (47XYY):**

Descrita em 1961, por Sandberg e col., em um homem com intelecto normal, com cariótipo 47XYY. A partir de 1963, relacionou-se este cariótipo com a violência e a agressividade; interpretação esta que deve ser definitivamente abolida, pois foi resultado de um grave erro metodológico de investigação científica, que concentrou-se no vício populacional de um grupo de delinquentes penitenciários do sexo masculino, que obviamente não seriam “santinhos” e que foram considerados de inteligência subnormal, de tal forma que o cromossomo Y supranumerário foi descrito por alguns como “cromossomo do crime”.

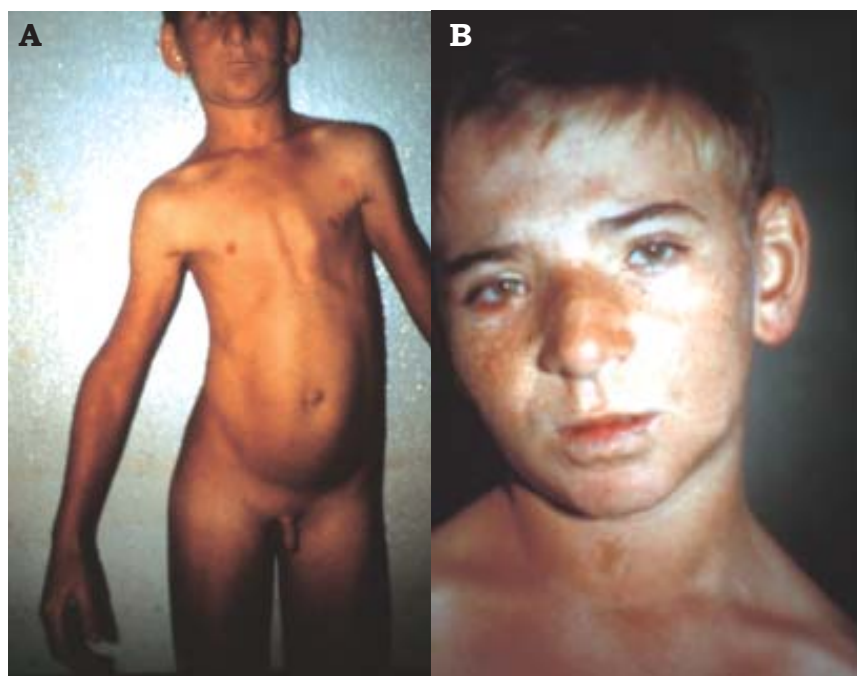

Sua frequência é de 1 para cada 1.000 nascimentos masculinos, cuja estatura média é de 1.83 m, havendo referências de que a alta estatura estaria vinculada e correlacionada, em 10% dos casos com mais de 2.00 m, com o referido cariótipo e um evidente comprometimento intelectual expressado por alterações da linguagem e alterações cognitivas.

O fenótipo é habitualmente normal com alta estatura, orelhas pouco displásicas, ponte nasal larga evidenciada por um telecanto, presença de acne, muitas vezes com tremores musculares, dedos alongados e alterações dermatoglíficas evidentes, hiperatividade e fertilidade normal (Figura 6.51 a/b).

• **Síndrome do Triplo X (47XXX):**

Por analogia ao excesso do material cromossômico X, que caracteriza a síndrome do triplo X, o termo superfêmea foi utilizado, mas foi rapidamente abandonado.



**Figura 6.51:** Adolescente com cariótipo 47XXY.

Jacobs e col., em 1959, descreveram pela primeira vez o cariótipo 47XXX em uma mulher de inteligência normal e até então vários casos tem sido descritos, enfatizando-se a ausência de associações fenotípicas que possam descrever um síndrome clínico. A amenorréia secundária ou mesmo primária, deve ser investigada também com a possibilidade desta alteração cromossômica, que ocorre em 1 para cada 1.000 nascimentos femininos.

Raramente esta síndrome foi investigada por distúrbios de conduta ou dificuldade de aprendizado, apesar de haver relatos em que o problema de adaptação social de adultas jovens era frequente e enfatizamos que esse fato também pode ser discutido, considerando-se o comportamento típico da adolescente.

Em situações onde o desenvolvimento intelectual foi questionado, houve uma clara correlação com distúrbios bimodais e maior frequência de esquizofrenia,

justificando as maiores descrições desses achados em hospitais psiquiátricos do que em população em geral.

• **Síndrome do Homem 46XX:**

A primeira observação do cariótipo feminino 46XX em uma pessoa com fenótipo masculino foi descrita em 1964 por Chapelle, apesar de já ter sido descrito em 1963 onde havia-se questionado uma suposta translocação Y/autossômica com X normal e confirmado, posteriormente, 46XX em indivíduo com ginecomastia, atrofia testicular e esterilidade.

Da mesma forma que existe a incompatibilidade de dois cromossomo X na etapa embrionária testicular na síndrome de Klinefelter, a secreção do hormônio anti-mulleriano pela célula de Sertoli prejudica e interrompe a espermatogênese, limitando a sobrevivência desta célula com degeneração e morte da mesma, acarretando a azoospermia e a consequente esterilidade.

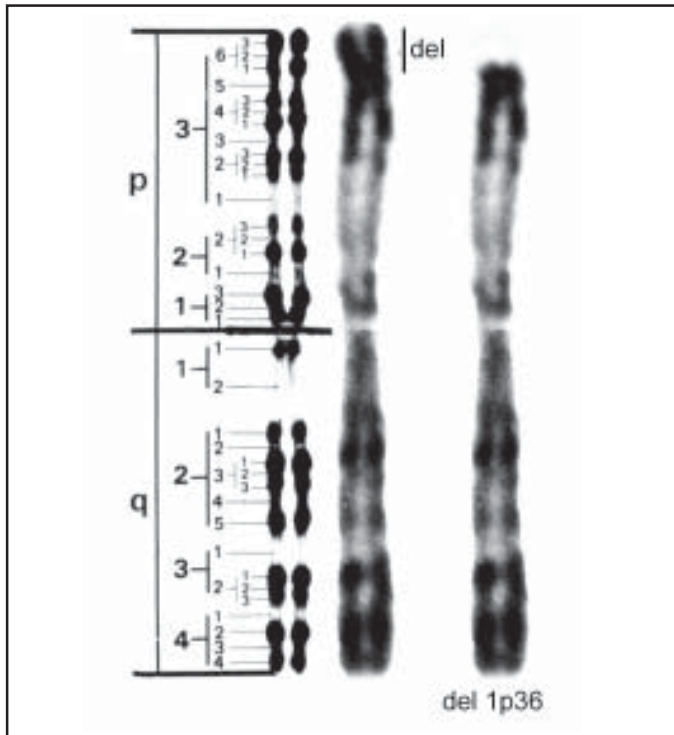
A estatura média é de 1.70m e a frequência é 10 a 15 vezes menor do que na síndrome de Klinefelter, conseqüentemente, esta é de aproximadamente 1 para cada 10 mil nascimentos vivos masculinos. A ginecomastia é menos frequente do que na síndrome de Klinefelter, assim como o hipogonadismo não é tão evidente.

O intelecto costuma ser normal e as alterações metabólicas são caracterizadas por aumento de FSH e redução de testosterona, devendo ser tratados com complementos hormonais a partir dos 10 anos de idade.

**ANOMALIAS ESTRUTURAIS DOS CROMOSSOMOS AUTOSSOMOS**

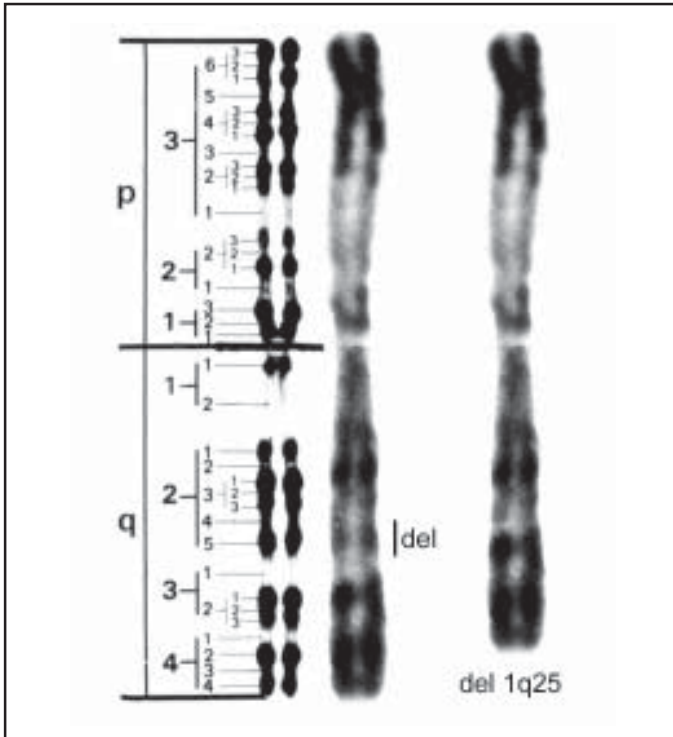
ANOMALIAS ESTRUTURAIS DO CROMOSSOMO N.º 1:

• **Deleção Parcial de 1p:**



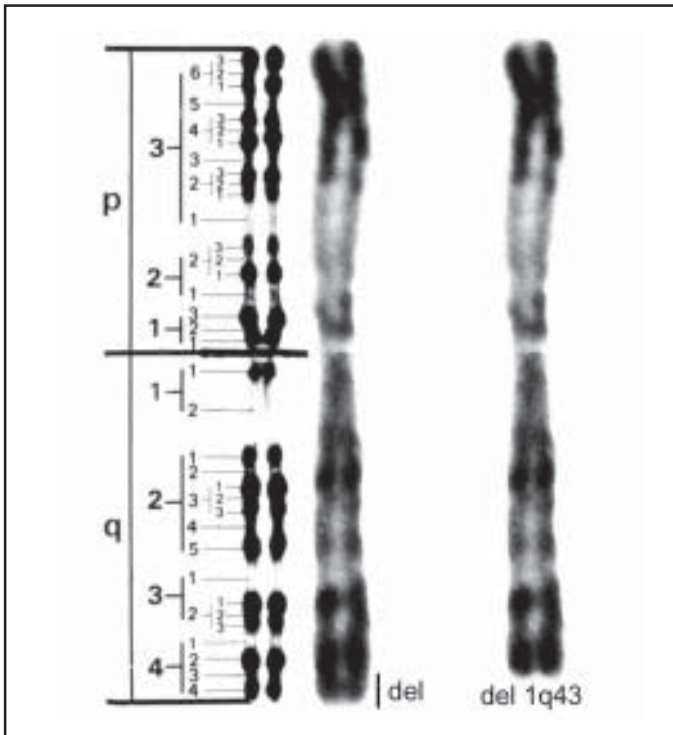
- Fenda palatina;
- Dismorfismo parcial;
- Microcefalia;
- Comprometimento intelectual severo;
- Amaurose.

• **Deleção Parcial de 1q:**



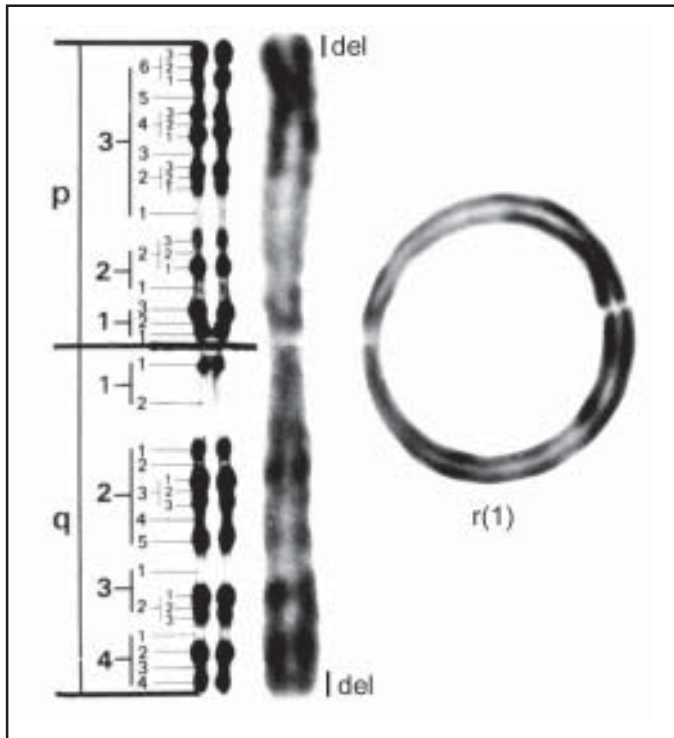
- Microbraquicefalia;
- Comprometimento intelectual severo;
- Fronte nasal proeminente;
- Telecanto;
- Hipoplasia mandibular;
- Anomalias auriculares;
- Hipoplasia genital;
- Displasias unguiais;
- Osteoporose;
- Fenda labial;
- Hipoplasia renal;
- Disacusia.

• **Deleção de 1q terminal:**



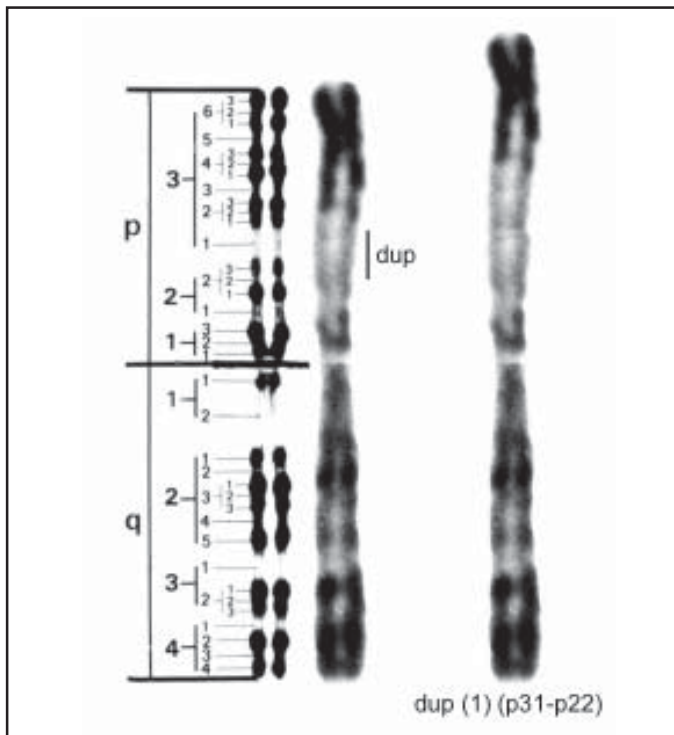
- Hipossomia;
- Comprometimento intelectual severo;
- Microcefalia;
- Hipotonia;
- Convulsões;
- Fissura palpebral oblíqua;
- Ponte nasal baixa;
- Comissuras labiais baixas;
- Micrognatia;
- Escoliose;
- Sindactilia;
- Anomalias genitais;
- Cardiopatias;
- Agenesia de corpo caloso.

• **Cromossomo 1 em anel:**



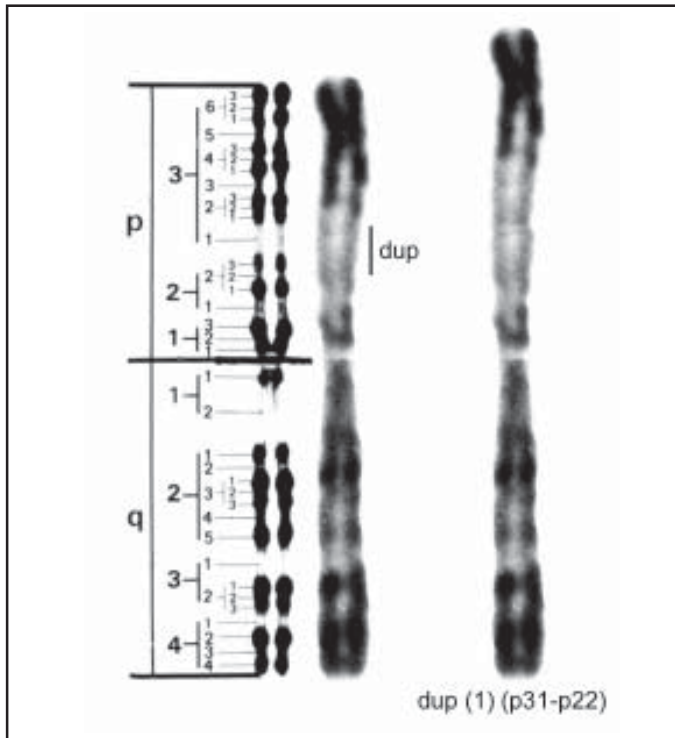
- Dismorfologia facial;
- Fissura palatina;
- Cardiopatia congênita;
- Encurtamento dos membros;
- Aumento de incidência de leucemia mielóide aguda.

• **Trissomia Parcial 1p:**

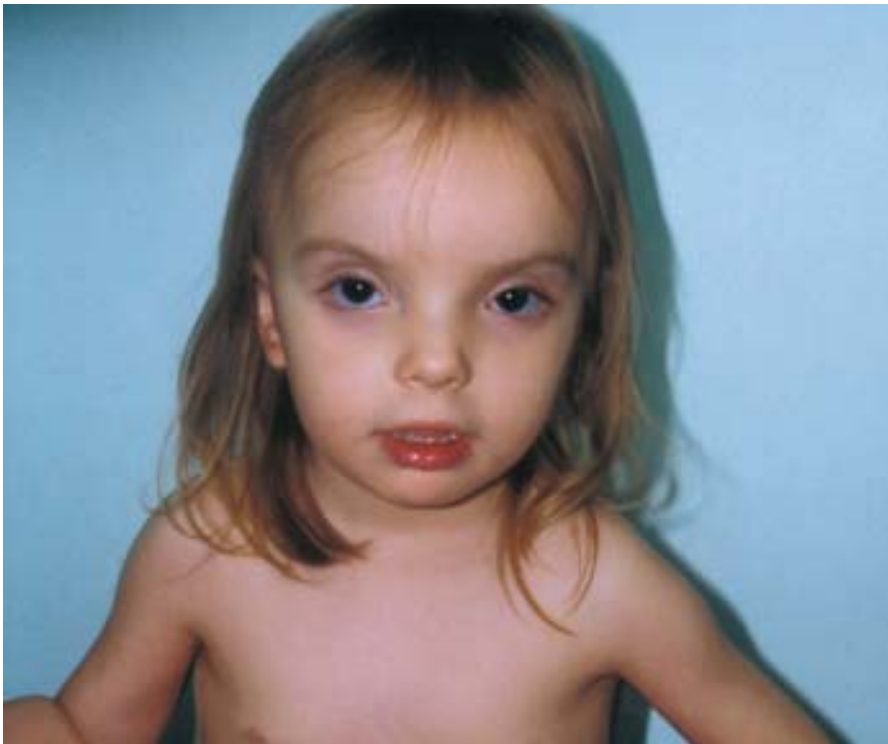

- Microcefalia;
- Ptose palpebral;
- Criptorquia;
- Hérnia umbilical;
- Comprometimento intelectual.

• **Trissomia Parcial 1p:**

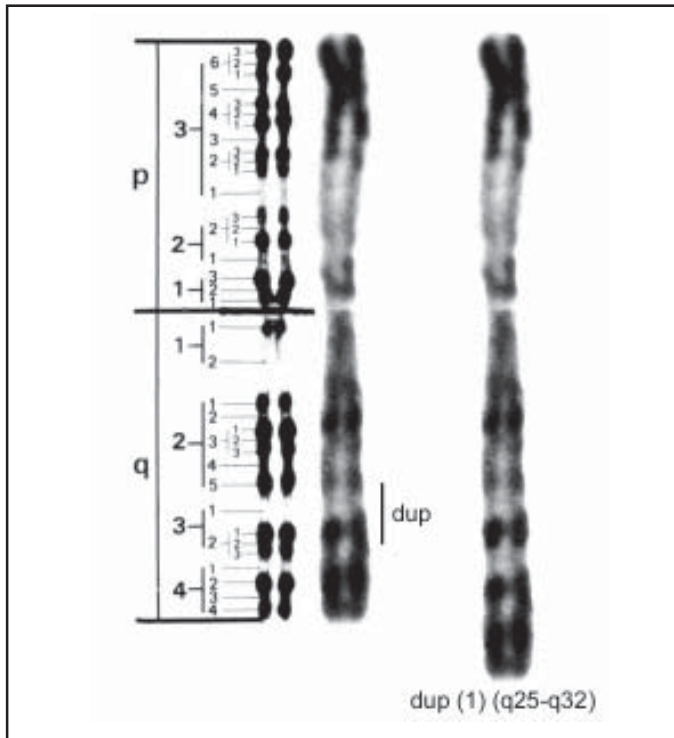


- Microcefalia;
- Ptose palpebral;
- Criptorquidia;
- Hérnia umbilical;
- Comprometimento intelectual.
- Figura 6.52



**Figura 6.52:** Paciente portadora do cariótipo 46XX dup(1)(p31-p22).

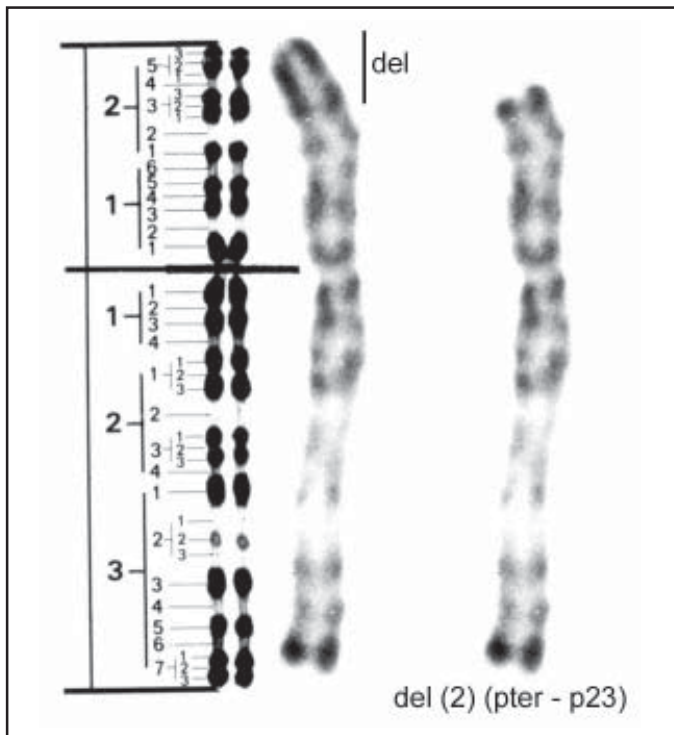
• **Trissomia Parcial do 1q:**



- Hipertelorismo;
- Glossoptose;
- Palato alto;
- Fissura palatina submucosa;
- Hipoplasia de esmalte;
- Implantação anômala de pavilhões auriculares;
- Deformidades torácicas;
- Camptodactilia;
- Comprometimento intelectual;
- Baixa estatura;
- Cardiopatia.

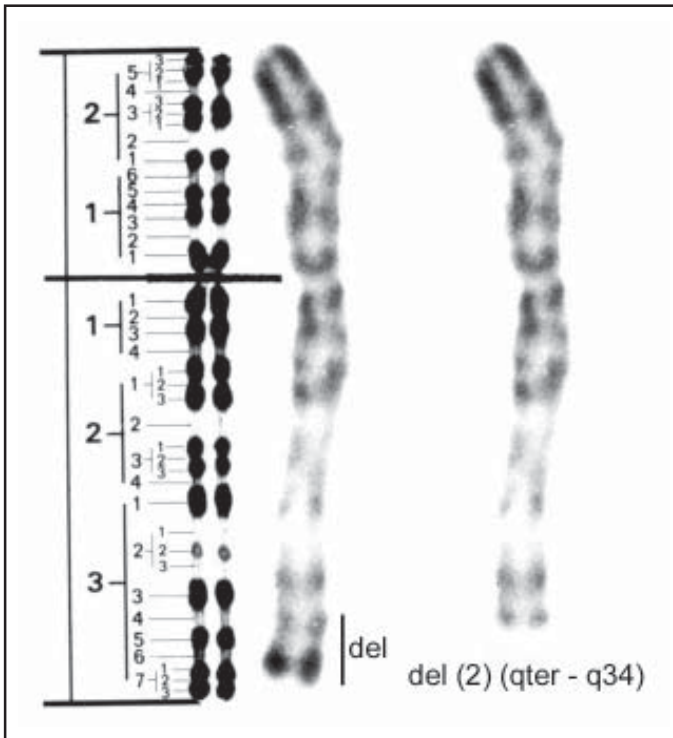ANOMALIAS ESTRUTURAIS DO CROMOSSOMO N.º 2:

• **Monossomia Parcial Terminal do Cromossomo 2p:**



- Microcefalia;
- RDNPM;
- Microcórnea;
- Sinostose radio-ulnar;
- Camptodactilia;
- Hipossomia.

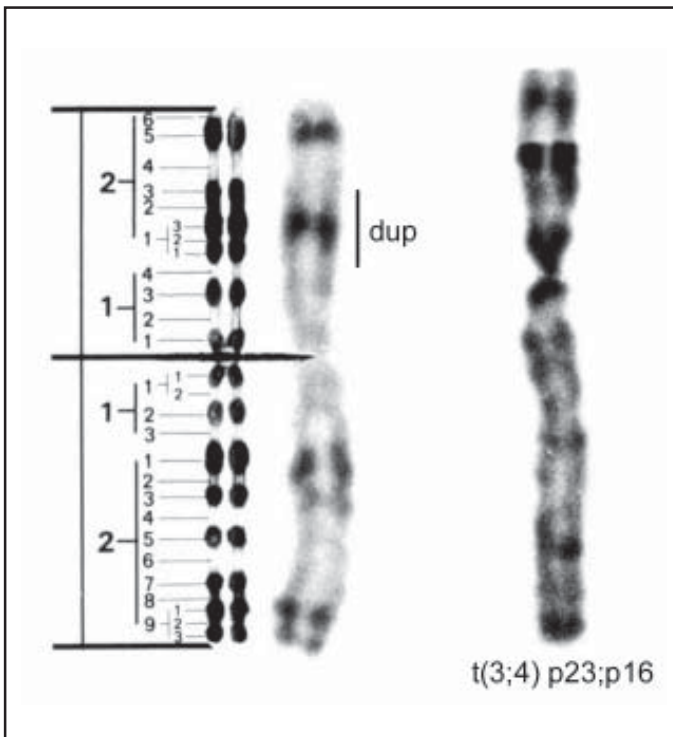
• **Monossomia Parcial Terminal do Cromossomo 2q:**



- Cardiopatia congênita;
- Hidrocefalia;
- *Situs inversus*;
- Meningocele;
- RDNPM.

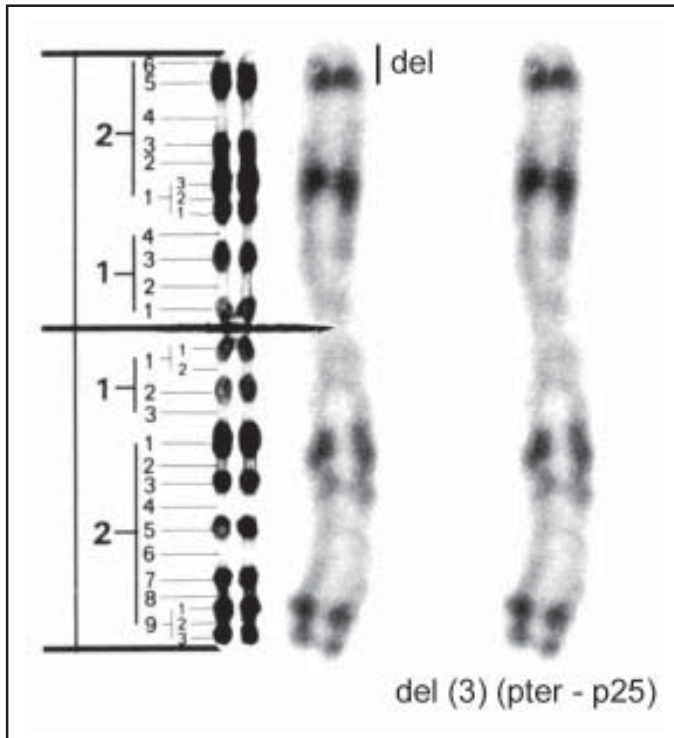
ANOMALIAS ESTRUTURAIS DO CROMOSSOMO N.º 3:

• **Trissomia Parcial 3p:**



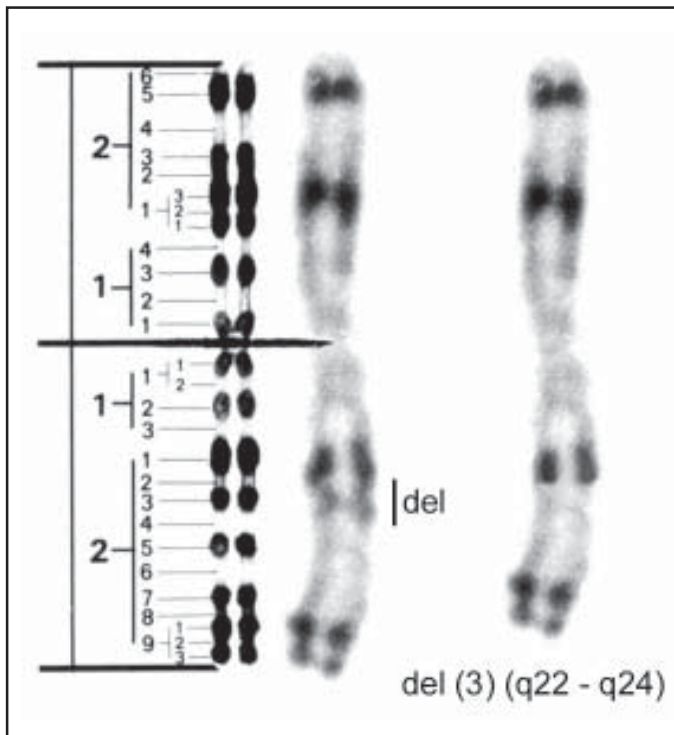
- RDNPM;
- Anomalias do sistema nervoso central;
- Holoprosencefalia;
- Atresia de esôfago;
- Fissura lábio-palatal;
- Hipoplasia da musculatura abdominal, lembrando a sequência de Prune-Belly;
- Meningocele lombar;
- Malformação nefrourológica, principalmente agenesia de vulva e uretra, com consequente oligodrâmnio, lembrando sequência de Potter.

• **Monossomia Parcial Terminal do 3p:**



- Assimetria facial;
- Hipertelorismo;
- Sinofres;
- Implantação baixa do cabelo;
- Epicanto;
- Fissura palpebral oblíqua;
- Ptose palpebral;
- Estrabismo;
- Ponte nasal proeminente;
- Filtro longo;
- Orelhas em abano;
- Microdontia;
- Hexadactilia pós-axial;
- Atrofia óptica;
- Fissura palatina;
- Cardiopatia;
- Anomalias renais.

• **Monossomia Parcial 3q:**

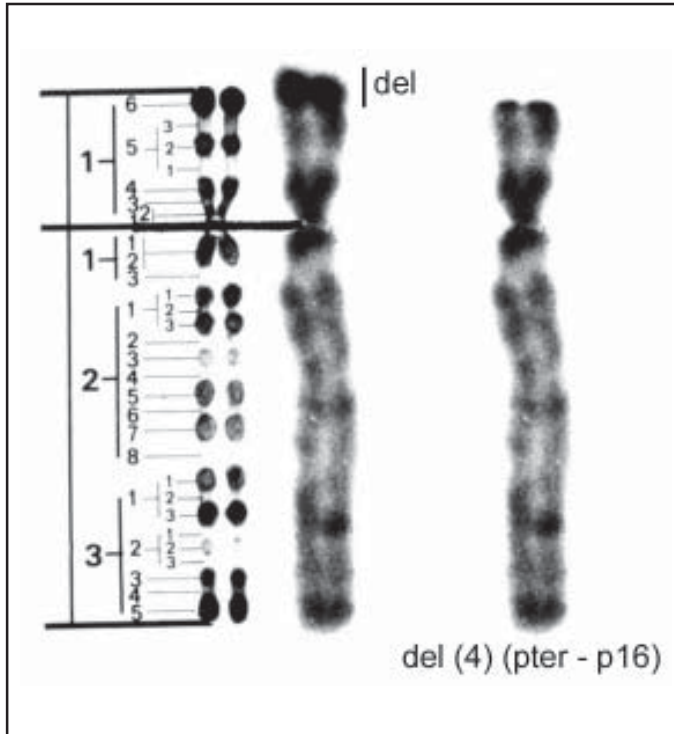


- Faces lembrando a síndrome de Schwartz-Jampell;
- Sindactilia;
- Pés tortos congênitos;
- Limitações articulares;
- Criptorquidia;
- Miotonia;
- Blefarofimose;
- Comprometimento intelectual severo.

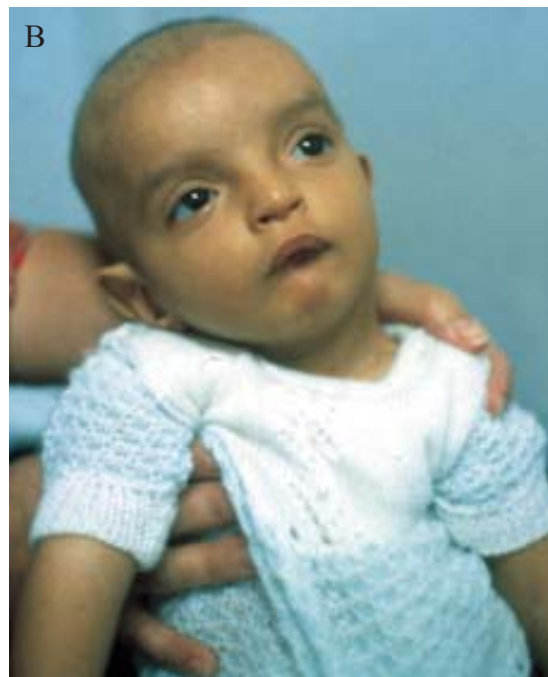
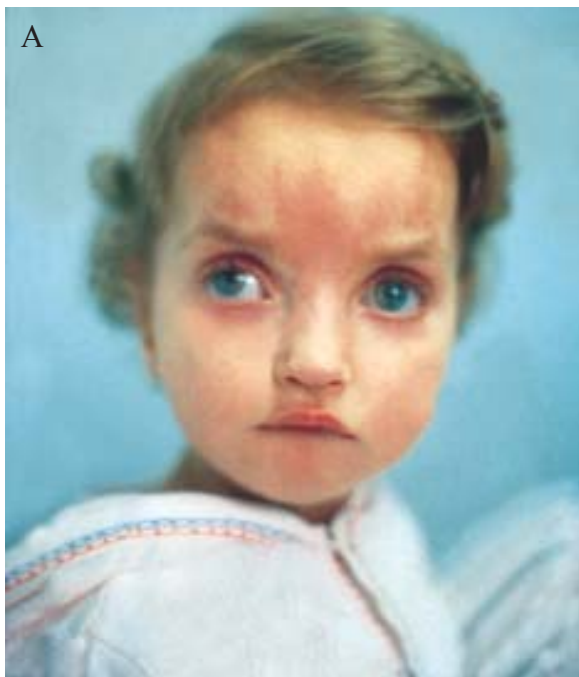
ANOMALIAS ESTRUTURAIS DO CROMOSSOMO N.º 4:

• **Monossomia 4p:**

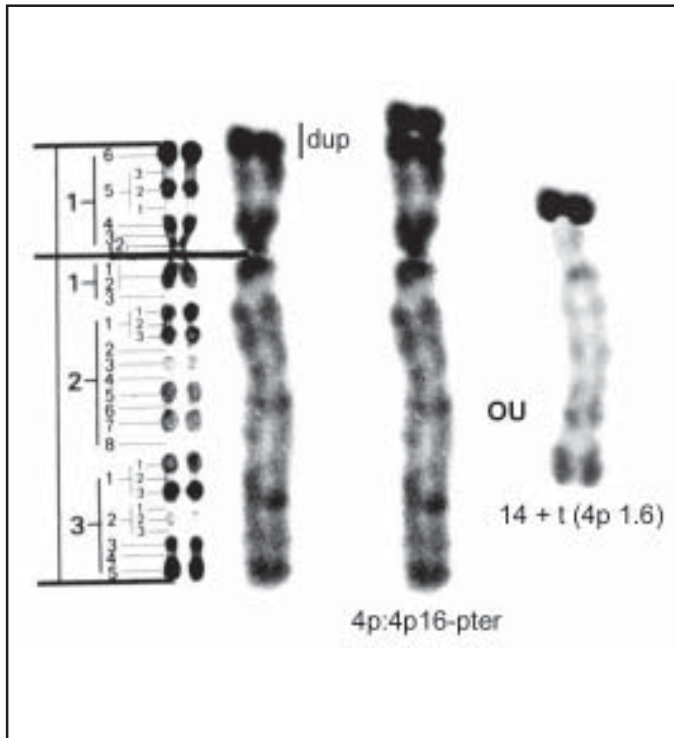


- RDNPM;
- Hipotrofia grave;
- Encefalopatia profunda;
- Microcefalia;
- Nariz em Elmo (capacete de gladiador);
- Mal formações esqueléticas;
- Fronte proeminente;
- Glabela aplástica;
- Ossos próprios do nariz proeminentes;
- Ponta do nariz quadrada;
- Queixo retraído;
- Pescoço largo.
- Figura 6.53 a/b

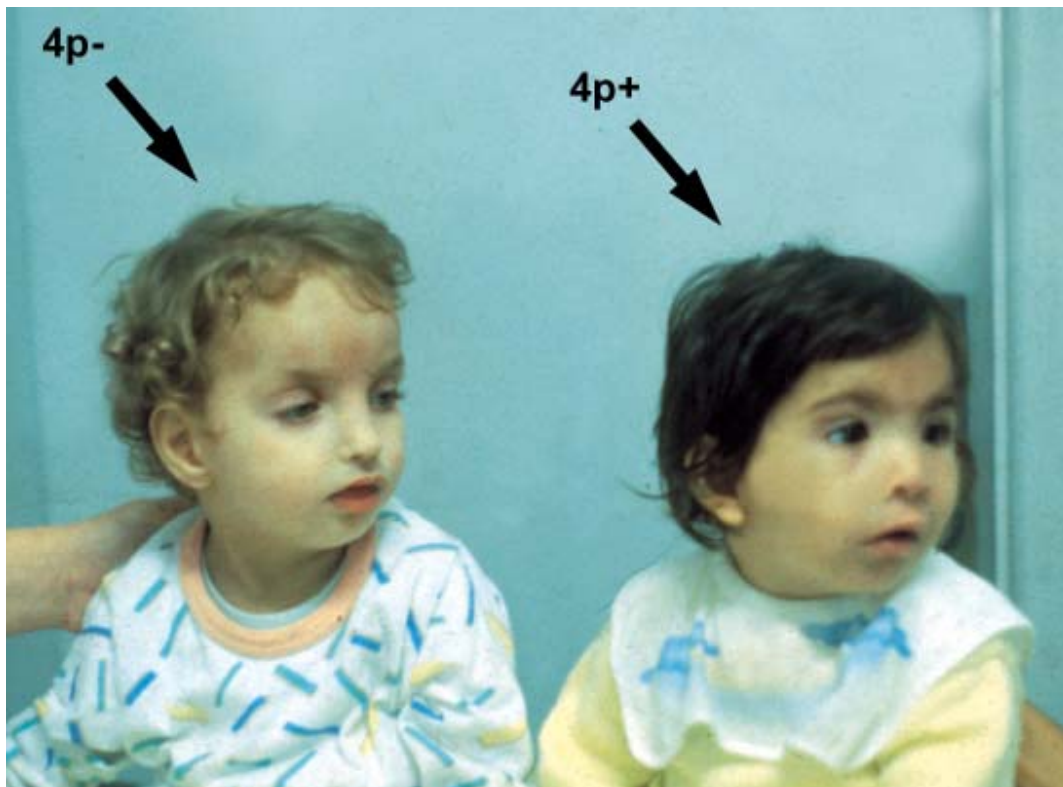


**Figura 6.53 a/b:** Pacientes portadores da deleção do braço curto do cromossomo 4, apresentando face típica, descrita como nariz em “elmo”, com telecanto e nevos flamero glabellar.

• **Trissomia 4p:**

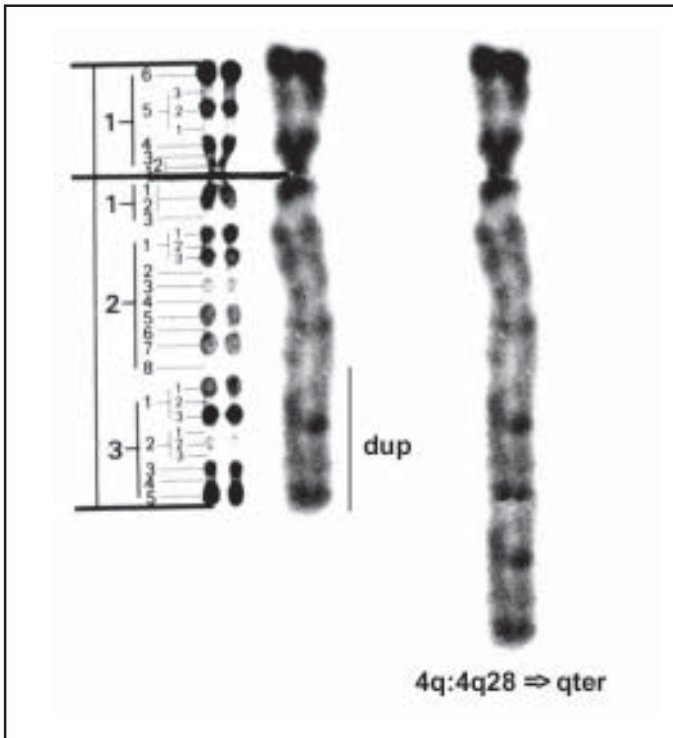


- RDNPM;
- Hipoplasia dos ossos próprios do nariz;
- Nariz de boxeador em adulto;
- Prognatismo;
- Telecanto;
- Fronte aplanada;
- Glabella proeminente;
- Ossos próprios do nariz hipoplásticos;
- Ponta do nariz redonda;
- Queixo protuso;
- Pescoço curto.



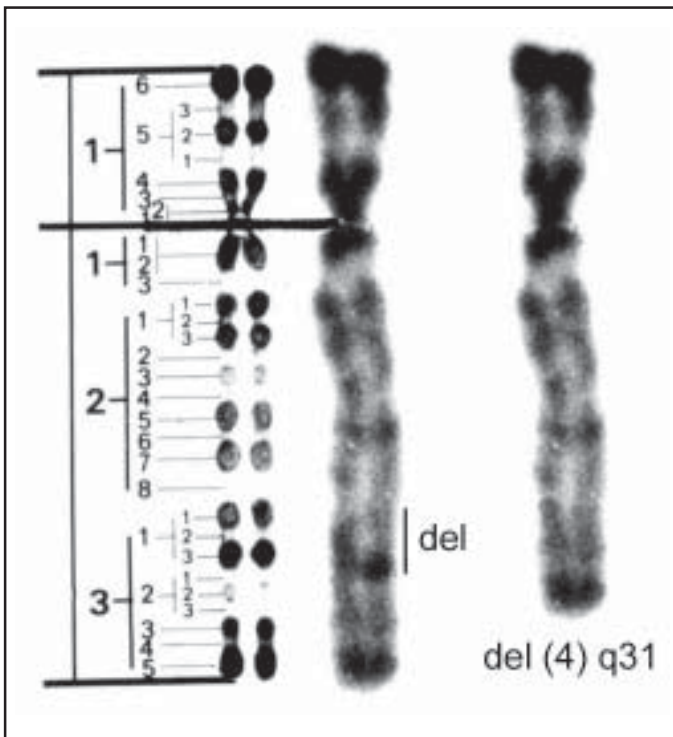
**Figura 6.54:** Situação singular onde evidenciamos a criança à esquerda com deleção do 4p e a direita com uma trissomia do 4p, definida como duplicidade do 4p.

• **Trissomia Parcial 4q:**



- RDNPM;
- Convulsões;
- Ausência de depressão fronto-nasal;
- Ponte nasal baixa;
- Boca enrugada;
- Retrognatia;
- Displasia auricular;
- Orelha grande;
- Queixo quadrado;
- Telecanto;
- Epicanto;
- Luxação congênita do quadril.
- Translocação Parental

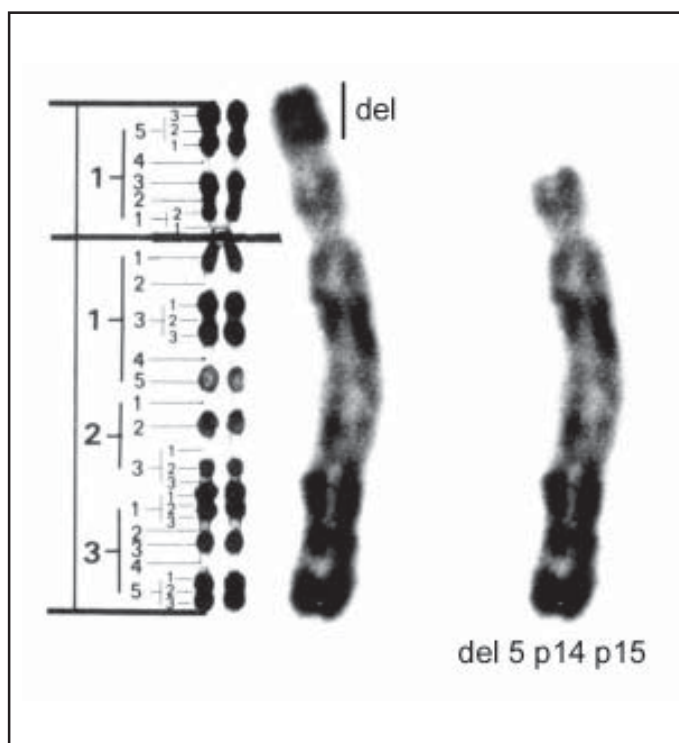
• **Monossomia Parcial 4q:**



- RDNPM;
- Orelhas pontiagudas;
- Nariz antevertido;
- Displasia auricular.
- Microftalmia;
- Malformações cardíacas;
- Malformações renais;
- Distúrbios metabólicos;
- Anomalias vertebrais.

## ANOMALIA ESTRUTURAL DO CROMOSSOMO N.º 5:

- **Monossomia 5p, Síndrome de Cri Du Chat (síndrome do “Miado de Gato”**  
– deleção do braço curto do cromossomo de n.º 5):

*Em lactente:*

- RDNPM;
- Choro característico;
- Microcefalia;
- Olhos amendoados;
- Hipertelorismo.

*Em adulto:*

- RDNPM;
- Face alongada;
- Mandíbula pequena e desaparecimento dos ângulos mandibulares.

*Principais características:*

Fenda palpebral anti-mongolóide, telecanto e retrognatia.

Essa condição clínica foi atribuída pela primeira vez a uma aberração cromossômica em 1963 por Lejeune e col., caracterizada pela monossomia do braço curto do cromossomo 5 e, a partir de então, numerosas descrições foram progressivamente atualizando as principais características clínicas desta síndrome. Considerando as bases morfogênicas, a anomalia foi interpretada como uma deleção do **5p**, ou seja a perda do segmento do braço curto do cromossomo 5 e os pontos de quebra desse segmento deletado variam entre diferentes pacientes, mas a região crítica desta quebra foi definida como a banda cromossômica **5p15** e através de estudos moleculares, onde várias sondas de DNA foram testadas, definiu-se que quanto maior a deleção obviamente maior era o comprometimento do paciente.

A monossomia do braço curto do cromossomo 5 recebeu essa denominação porque o choro do lactente afetado é de característica monotonal, assemelhando-se ao timbre agudo e melancólico do gato miando. A fisiopatologia do timbre de voz desses recém-nascidos está relacionada a uma hipoplasia de laringe e a um comprometimento da estrutura dos anéis cartilagosos, que mantém a abertura intermediária da luz respiratória gerando uma laringomalácia que, conseqüentemente, acarreta um timbre respiratório com cornagem inspiratória e estridor expiratório.

Alguns autores descreveram a presença de uma faringe pequena, aritenóides anormais, epiglote flácida e pequena, glote hipoplásica e hipotônica, com alterações do vestibulo também vinculados com esta complexa

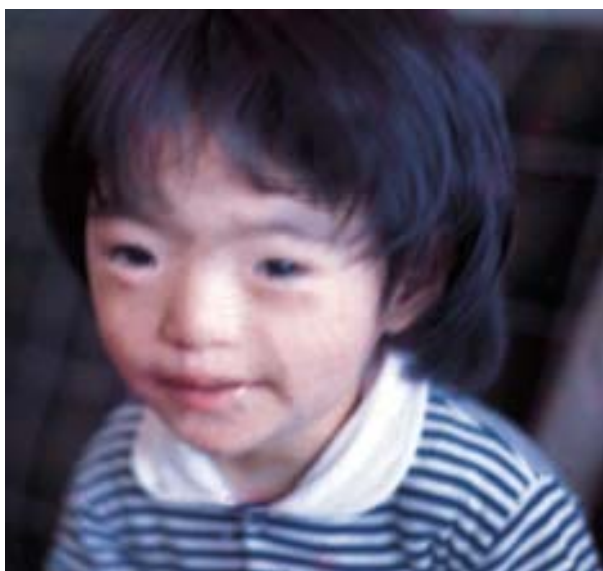patogenia. De tal forma que todo este ornamento “sinfônico” do choro e da respiração dos portadores desta síndrome, são os principais indícios de diagnóstico, o qual habitualmente é feito pela enfermagem ou mesmo pelos “vizinhos” que questionam a existência de um gato nas redondezas. Os Neonatólogos devem ficar atentos ao timbre de choro dos recém-natos, pois na grande maioria das vezes os sinais clínicos pertinentes a síndrome passam facilmente despercebidos.

A frequência é mal determinada, acreditando-se estar na ordem de 1 para 50 mil nascimentos, na proporção de 5 homens para 6 mulheres; cerca de 10 a 15% dos pacientes apresentam um dos genitores com translocação recíproca equilibrada.

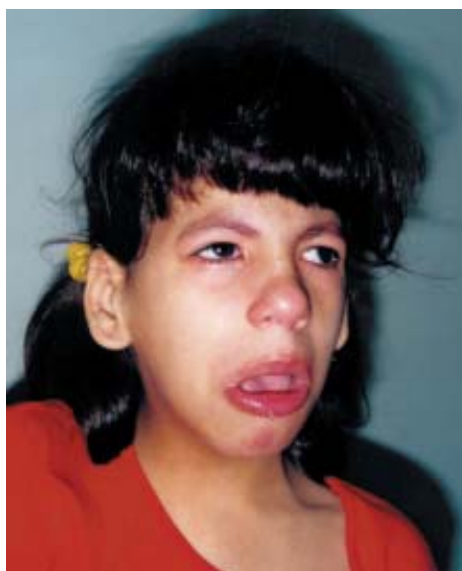Costumam ser recém-nascidos pequenos para a idade gestacional, apresentando uma microcefalia sem desproporção craniofacial. O fenótipo da dismorfia craniofacial é caracterizado por aparente sinostose prematura da sutura metópica; telecanto; retrognatia e olhos amendoados com ou sem epicanto; estrabismo; havendo descrições de hipertelorismo verdadeiro (evidenciando a distância inter-orbital aumentada); palato ogival; micrognatia; cardiopatia; anomalias renais; malformações esqueléticas, com escoliose e anomalias costais e vertebrais; retardo no desenvolvimento neuropsicomotor; comprometimento intelectual; zigodactilia; o conduto auditivo é pouco estreito com orelhas baixas e hipotonia dos membros.

Os aspectos orais mais evidentes são: Úvula bífida; protusão da língua por hipotonia; lábios finos; atraso da erupção dentária; problemas de oclusão; microstomia; retrognatia; micrognatia; agenesia de incisivo lateral superior; hipoplasia de esmalte; hipoplasia maxilar bilateral e alto índice de cáries por condições higiênica inadequadas (Figura 6.55 e 6.56).

Cerca de 10 a 15% dos casos sobrevivem a adolescência, pouco conhecendo-se sobre seu desenvolvimento sexual e fertilidade. Os eventos infecciosos recorrentes são as principais causas de óbito.

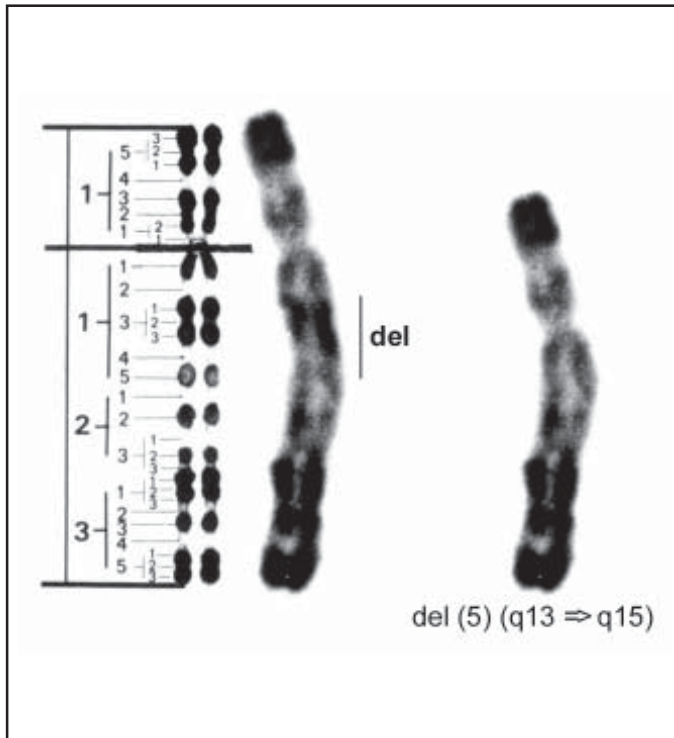


**Figura 6.55:** Oriental portador da deleção do braço curto do cromossomo 5.



**Figura 6.56:** Expressão de aspecto facial de paciente com cariótipo 46XX del 5p, conhecido como síndrome do “Miado do Gato”, em adolescente de 15 anos de idade.

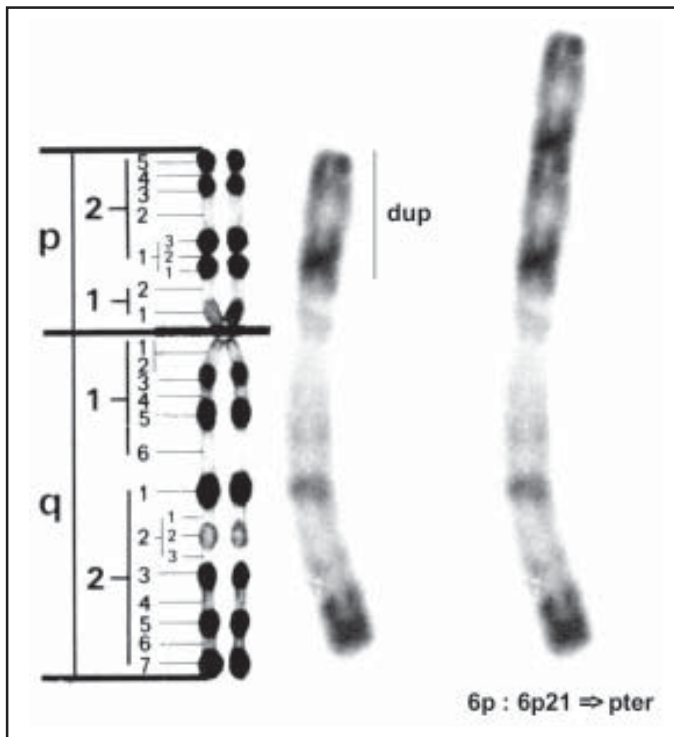
• **Monossomia Parcial do 5q:**



- Comprometimento intelectual;
- Microcefalia;
- Cardiopatia;
- Sindactilia;
- Malformações nefrourológicas;
- Comprometimentos oftalmológicos.

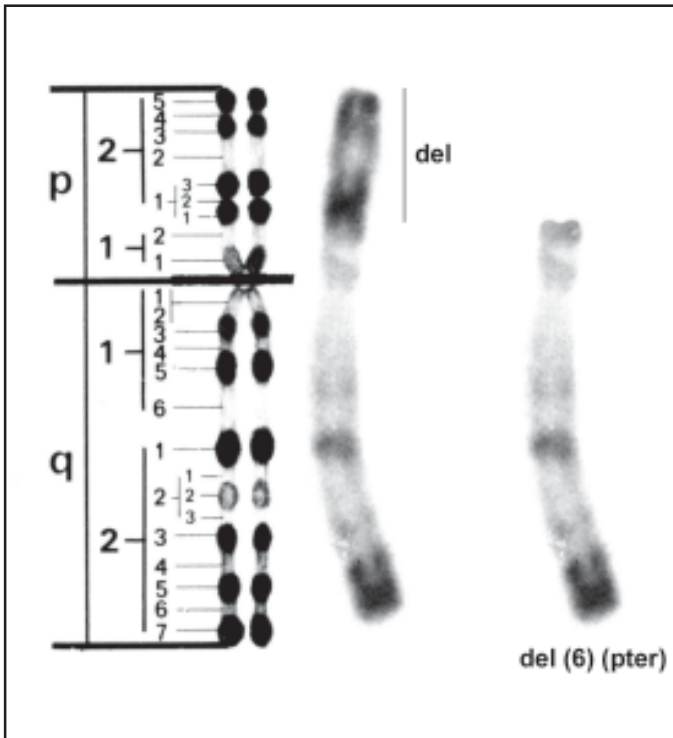
ANOMALIAS ESTRUTURAIS DO CROMOSSOMO N.º 6:

• **Trissomia Parcial 6p:**



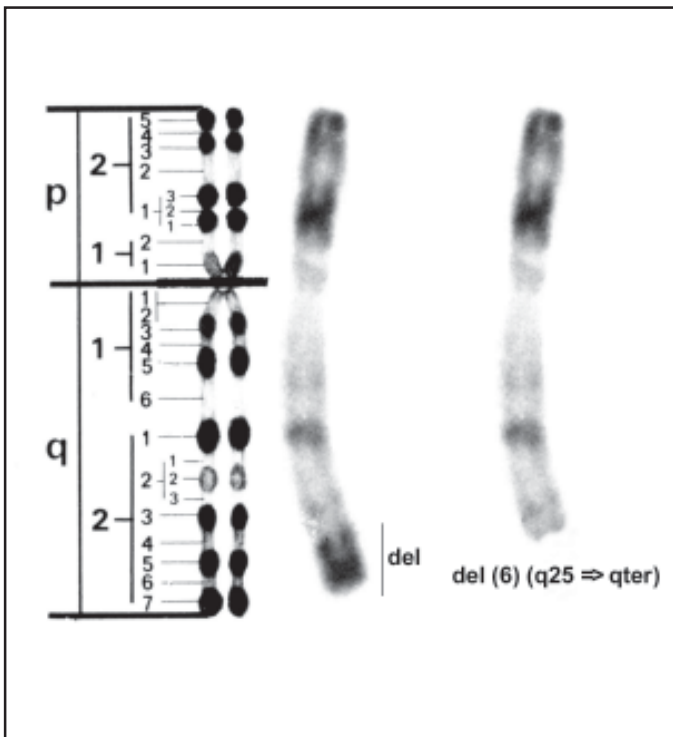
- RDNPM;
- Blefarofimose;
- Nariz bulboso;
- Boca pequena;
- Face achatada;
- Ptose;
- Microstomia;
- Implantação baixa de pavilhão auricular;
- Cardiopatias congênicas;
- Microftalmia; catarata;
- Nefropatia;
- Hemangiomatose;
- Polidactilia.

• **Monossomia Parcial Terminal do 6p:**



- RDNPM;
- Convulsões;
- Fenda lábio-palatal;
- Anomalia renal;
- Baixa estatura.

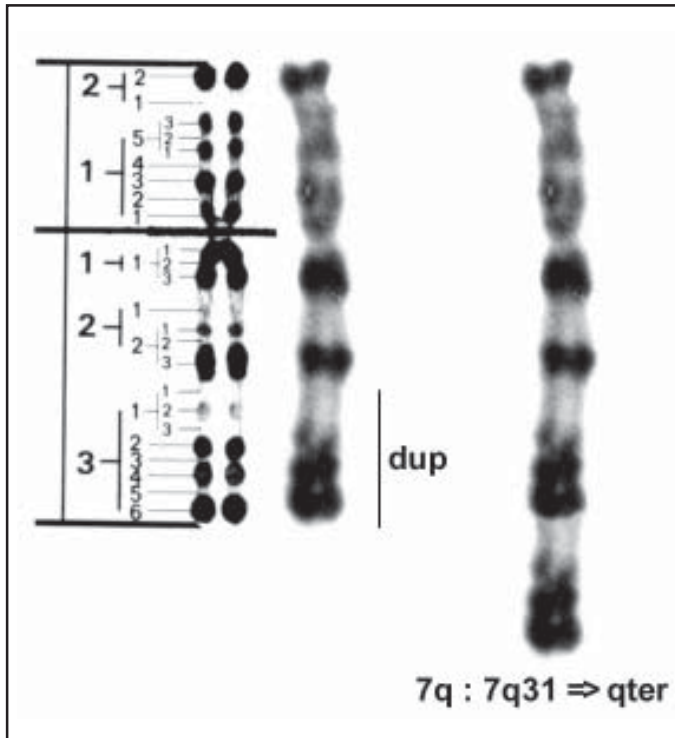• **Monossomia Parcial Terminal do 6q:**



- Comprometimento intelectual;
- Cardiopatia;
- Convulsões;
- Microcefalia;
- Atresia de coana;
- Incoordenação fonodeglutatória;
- Anomalias digestivas;
- Hidronefrose;
- Displasia acetabular;
- Defeitos diafragmáticos;
- Malformações de membros;
- Hipoplasia pulmonar;
- Diagnóstico diferencial de Síndrome de Pena-Shokeir.

ANOMALIA ESTRUTURAL DO CROMOSSOMO N.º 7:

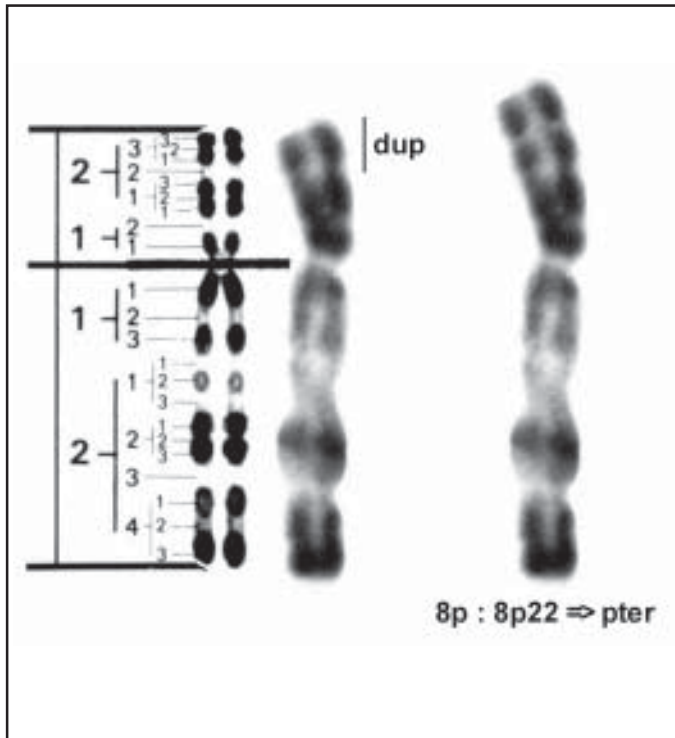
• **Trissomia Parcial 7q:**



- RDNPM;
- Dismorfia facial discreta;
- Ponte nasal baixa;
- Filtro proeminente;
- Hipotonia;
- Implantação baixa dos pavilhões auriculares;
- Micrognatia;
- Hidronefrose;
- Hidrocefalia;
- Cardiopatia.

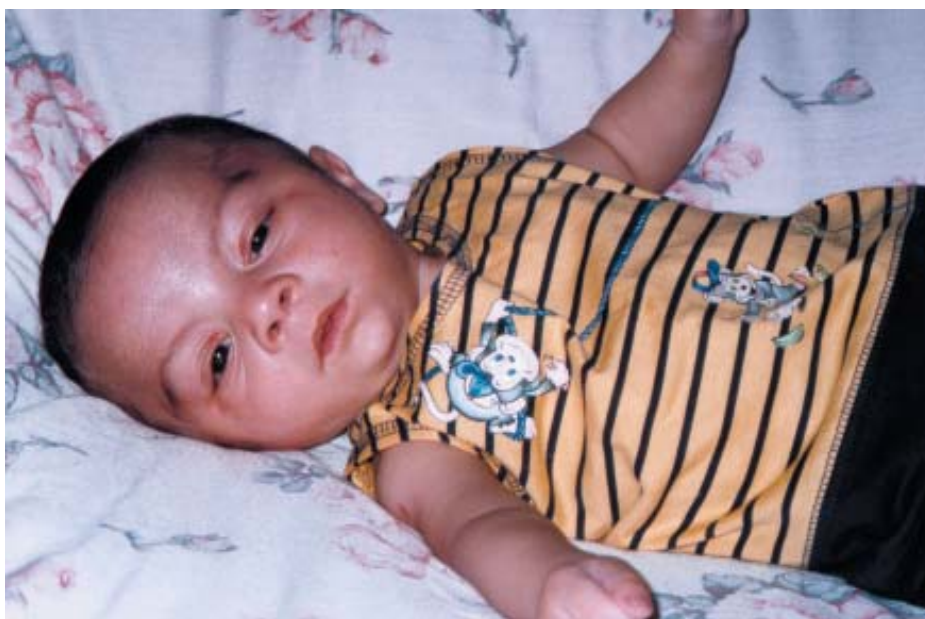ANOMALIAS ESTRUTURAIS DO CROMOSSOMO N.º 8:

• **Trissomia Parcial do 8p:**



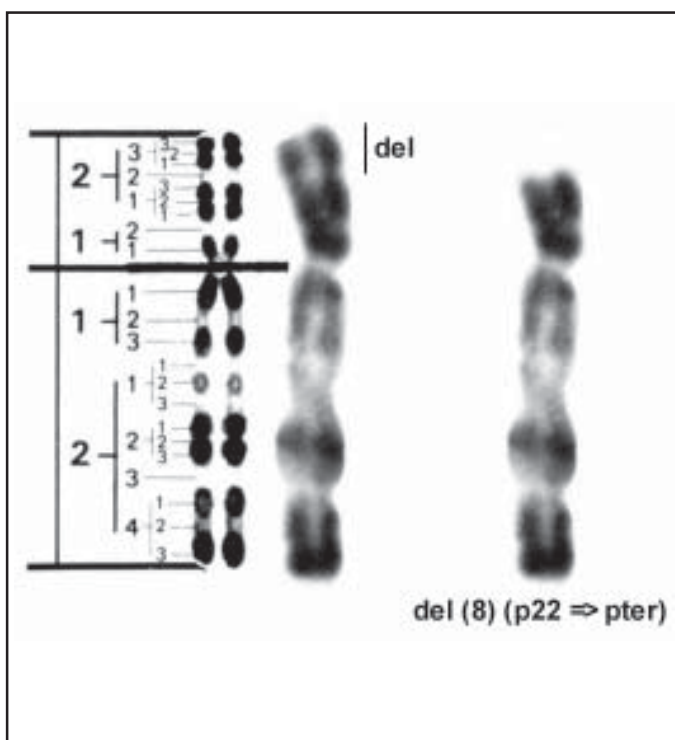
- Comprometimento intelectual;
- Baixa estatura;
- Fissuras palpebrais oblíquas;
- Braquicefalia;
- Inclinação baixa das comissuras labiais;
- Displasia auricular;
- Platispondilia com pescoço curto;
- Clino ou camptodactilias;
- Frouxidão ligamentar;
- Cardiopatia.
- Figura 6.57





**Figura 6.57:** Expressão facial de lactente com 4 meses de idade, apresentando cromossomopatia estrutural com **8p+** ou trissomia parcial do braço curto do cromossomo **8**.

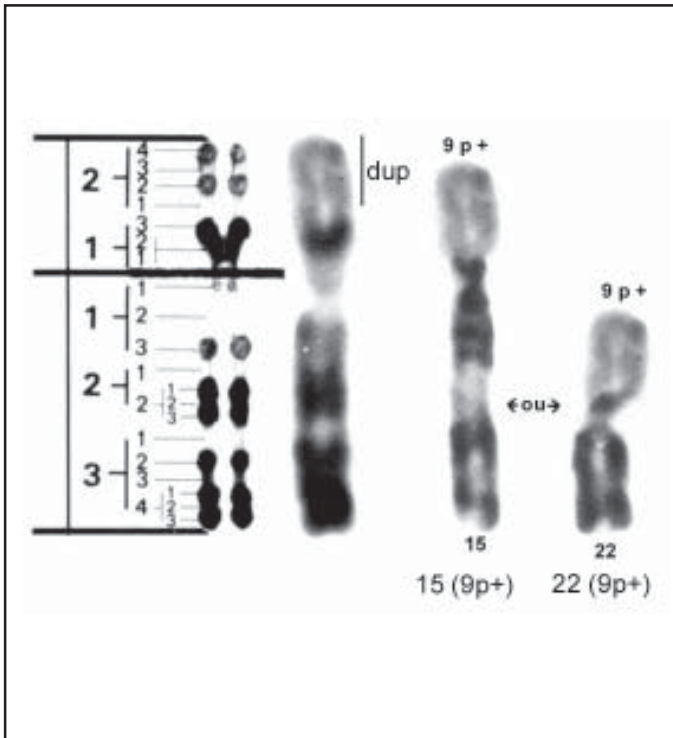
• **Monossomia Parcial Terminal do 8p:**



- Comprometimento intelectual;
- Microcefalia;
- Occipito proeminente;
- Nariz pequeno;
- Nistagmo;
- Lábio superior alongado;
- Anomalia genital;
- Cardiopatia;
- Anomalias vertebrais;
- Hiperatividade;
- Distúrbios comportamentais.

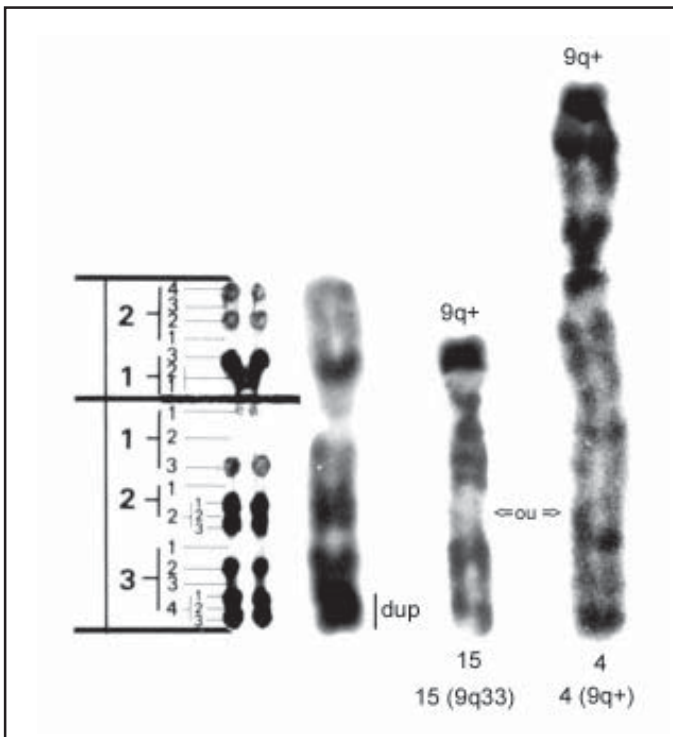
ANOMALIAS ESTRUTURAIS DO CROMOSSOMO N.º9:

• **Trissomia 9p:**



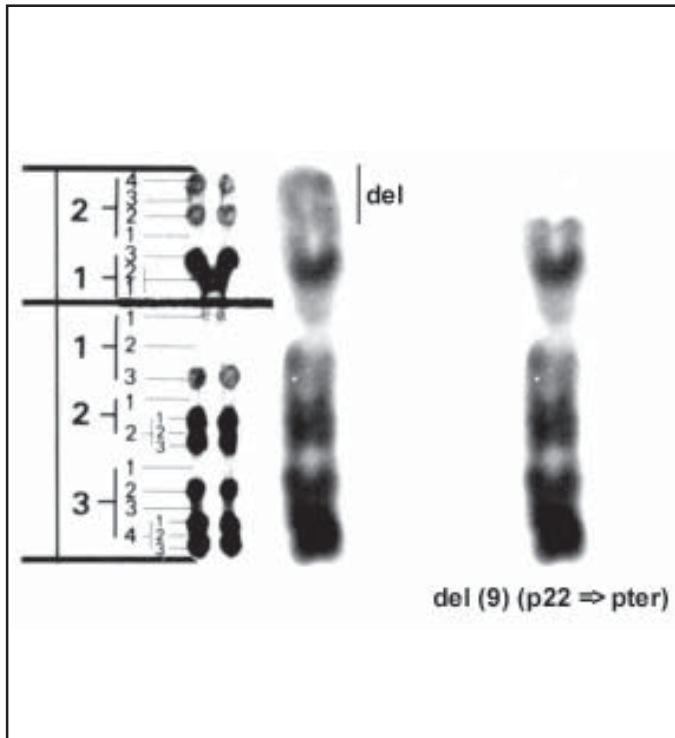
- RDNPM;
- Braquicefalia;
- Nariz volumoso;
- Fissura labial unilateral;
- Aspecto ansioso;
- Enoftalmo;
- Fenda palpebral para baixo e para fora;
- Narinas orientadas para baixo;
- Nariz grosso;
- Lábio superior curto;
- Braquimesofalangia;
- Excesso de arcos.

• **Trissomia parcial 9q:**



- RDNPM;
- Face pequena;
- Nariz convexo;
- Microretrognatismo;
- Hipotrofia;
- Dedos largos em posição anormal.

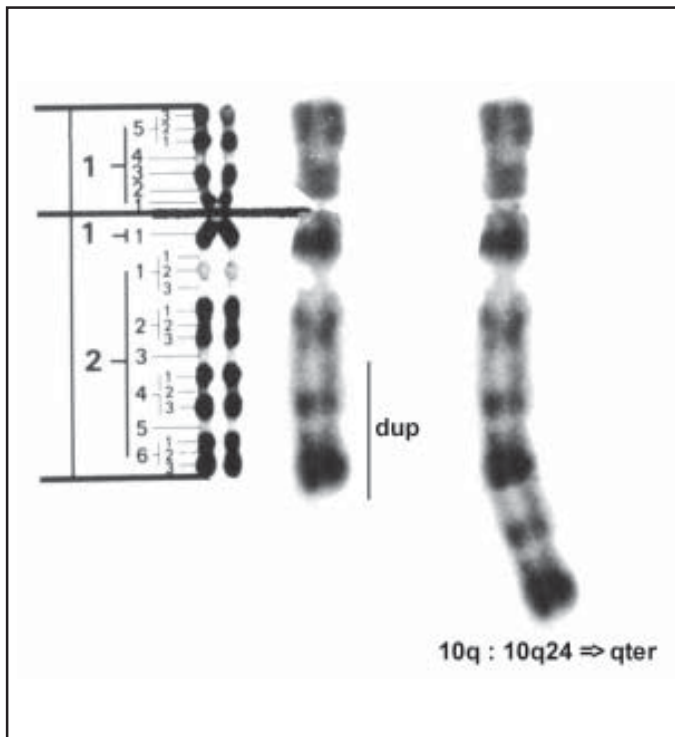
• **Monossomia 9p:**



- RDNPM;
- Trignocefalia;
- Fendas palpebrais obliquas para cima e para fora;
- Lábio superior amplo;
- Exoftalmos;
- Narinas orientadas para cima;
- Nariz curto;
- Dolicomesofalangia;
- Excesso de alterações dermatóglifas.

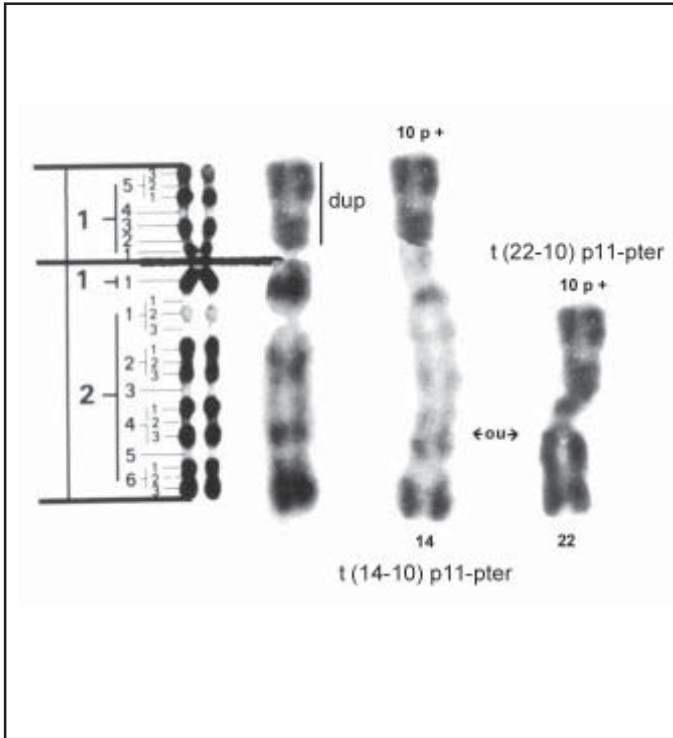
ANOMALIAS ESTRUTURAIS DO CROMOSSOMO N.º10:

• **Trissomia Parcial 10q:**



- RDNPM;
- Fronte alta e abaulada;
- Faces larga e achatada;
- Fendas palpebrais estreitas;
- Frouxidão ligamentar.

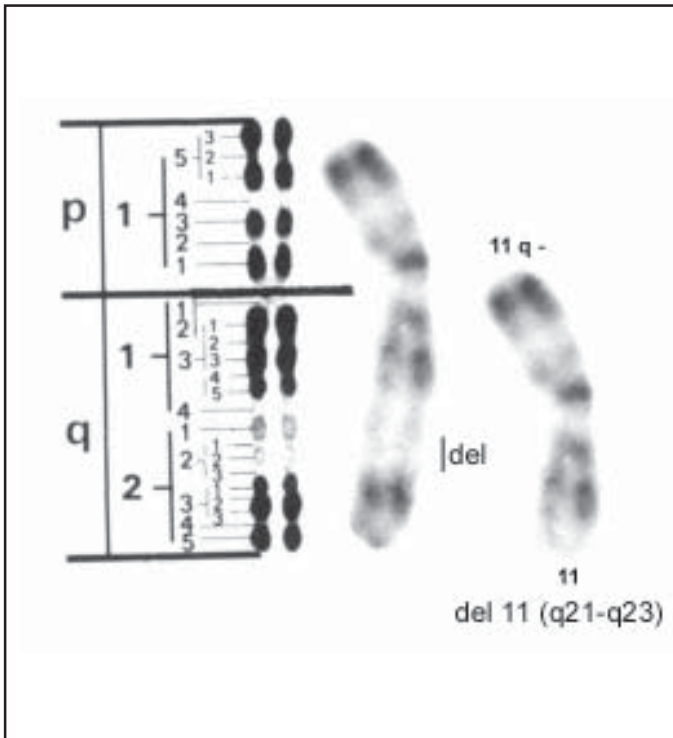
• **Trissomia 10p:**



- RDNPM;
- Hipotrofia grave;
- Dolicocefalia;
- Boca com lábios finos;
- Anomalias osteoarticulares.

ANOMALIA ESTRUTURAL DO CROMOSSOMO N.º11:

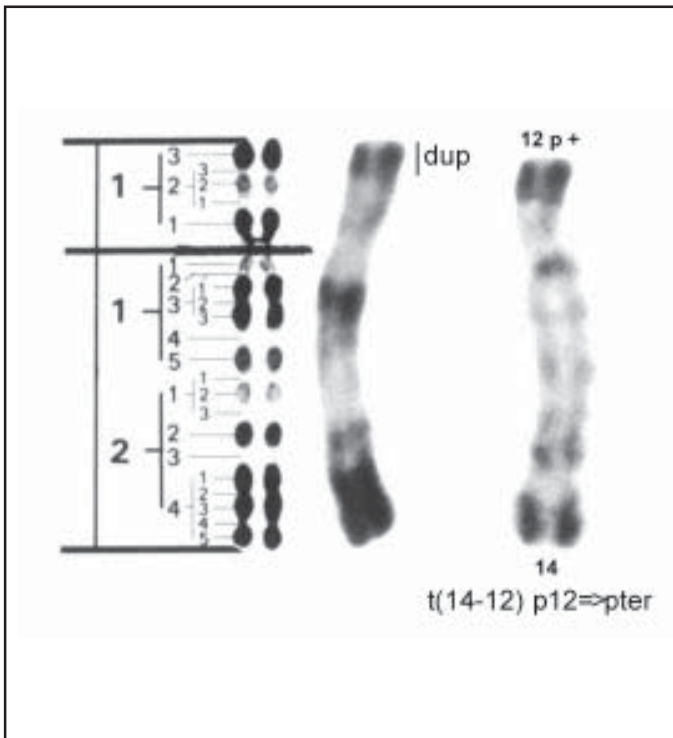
• **Monossomia Parcial 11q:**



- RDNPM;
- Trigonocefalia;
- Expressão facial grosseira.

ANOMALIA ESTRUTURAL DO CROMOSSOMO N.º12:

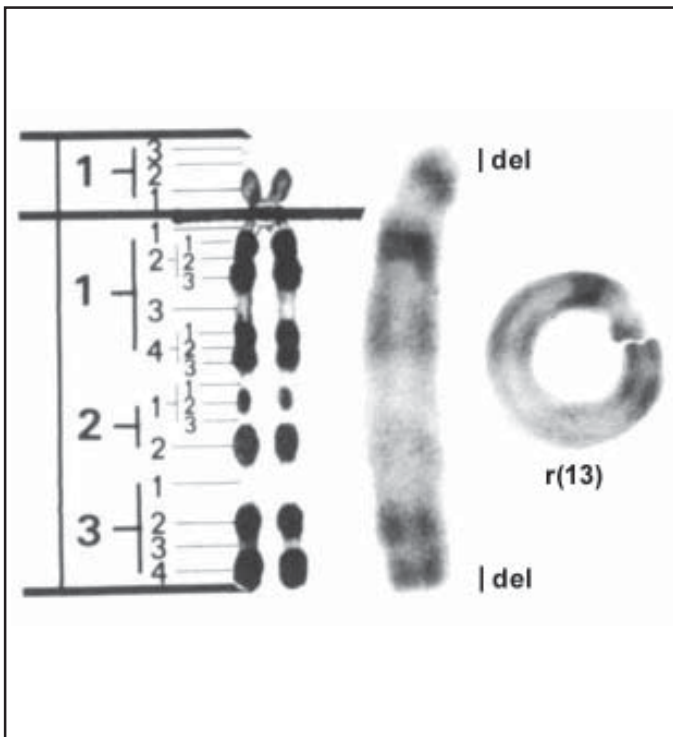
• **Trissomia 12p:**



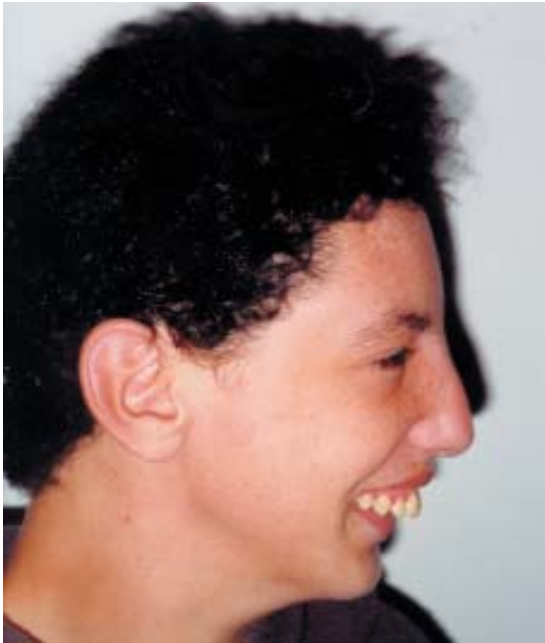- RDNPM;
- Recém-nascidos grandes;
- Turricefalia;
- Faces achatadas.

ANOMALIA ESTRUTURAL DO CROMOSSOMO N.º13:

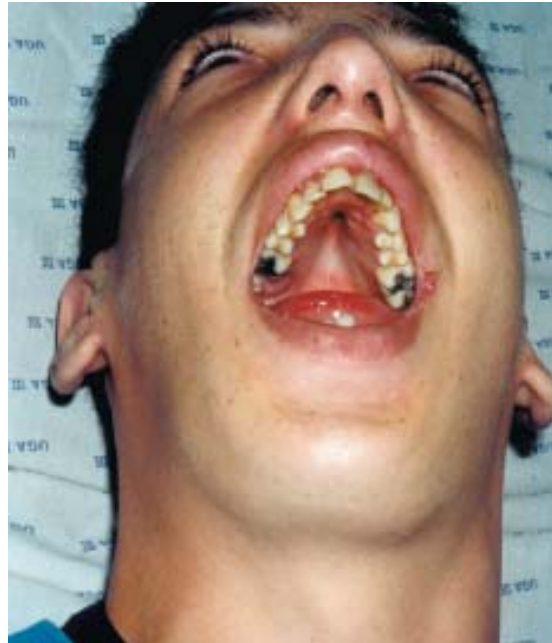• **Monossomia Parcial do 13; r(13):**



- RDNPM;
- Perfil grego;
- Incisivos proeminentes;
- Retinoblastoma;
- Displasia auricular;
- Retrognatismo;
- Fissura palpebral estreita e oblíqua;
- Palato ogival.
- Figura 6.58 e 6.59



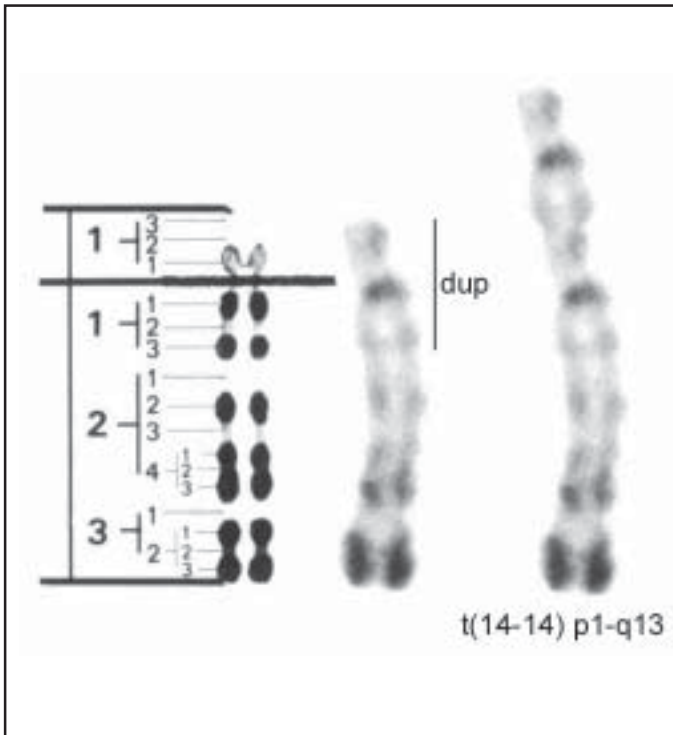
**Figura 6.58:** Paciente com 15 anos apresentando perfil de grego, retrognatia, incisivos superiores proeminentes e comprometimento intelectual. Cariótipo: 46XY, com cromossomos 13 em anel.



**Figura 6.59:** Manifestações orais de portador do cromossomo 13 em anel, evidenciando palato ogival, proeminência dos incisivos anteriores, molares e pré-molares bicúspedes.

#### ANOMALIA ESTRUTURAL DO CROMOSSOMO N.º14:

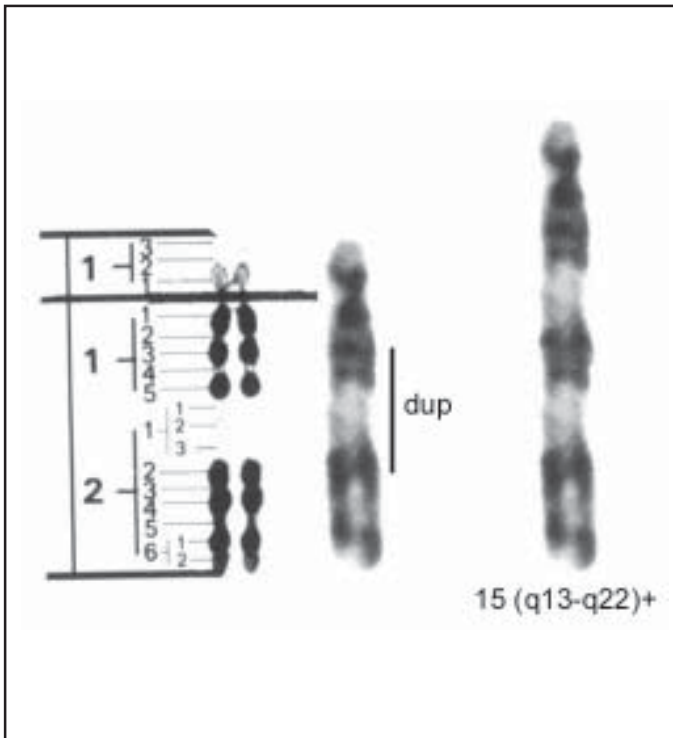
##### • Trissomia 14 Proximal:



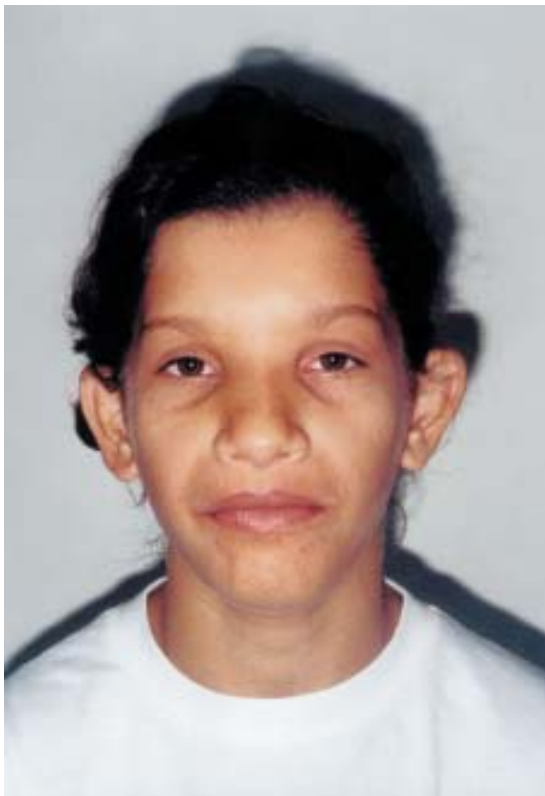- RDNPM;
- Nariz proeminente;
- Boca característica;
- Filtrum longo;
- Retrognatia;
- Enofthalmia;
- Telecanto;
- Fissura palatal;
- Labios finos.

ANOMALIA ESTRUTURAL DO CROMOSSOMO N.º15:

• **Trissomia 15 Proximal:**



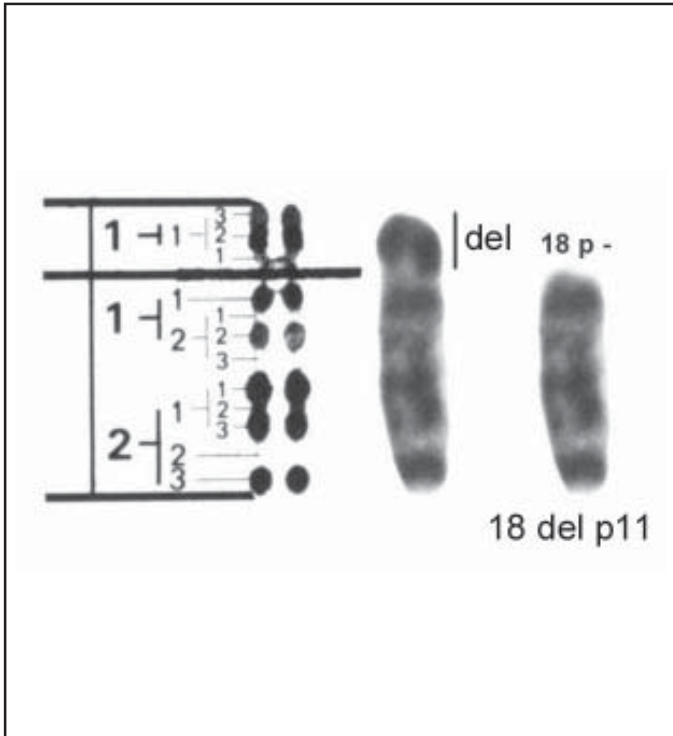
- RDNPM;
- Face oval;
- Zigomáticos proeminentes;
- Órbitas profundas;
- Enoftalmia;
- Telecanto;
- Orelhas mal implantadas;
- Figura 6.60



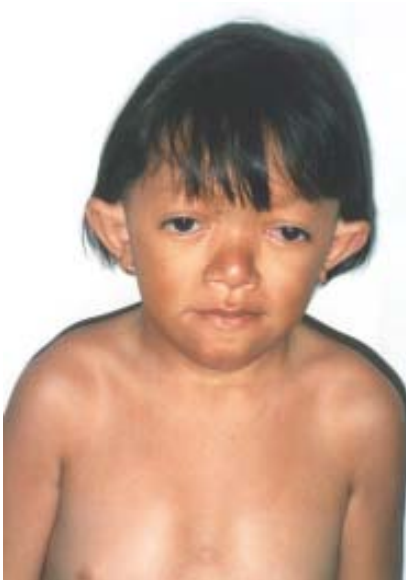**Figura 6.60:** Paciente do sexo feminino apresentando trissomia parcial do braço longo do cromossomo **15**, com comprometimento intelectual e alfabetizada.

ANOMALIAS ESTRUTURAIS DO CROMOSSOMO N.º18:

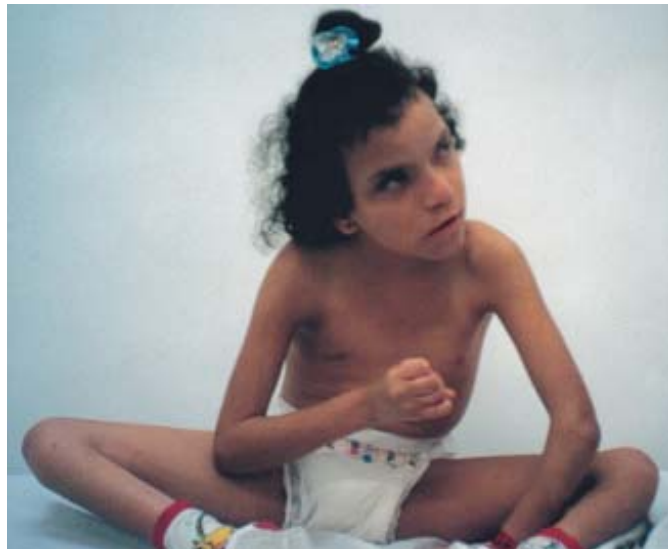• **Monossomia 18p ou Síndrome 18p-:**



- RDNPM;
- Hipossomia;
- Hipogonadismo;
- Face arredonda;
- Orelhas grandes e em abano;
- Boca grande;
- Anomalias dentais;
- Braquicelafia;
- Catarata.



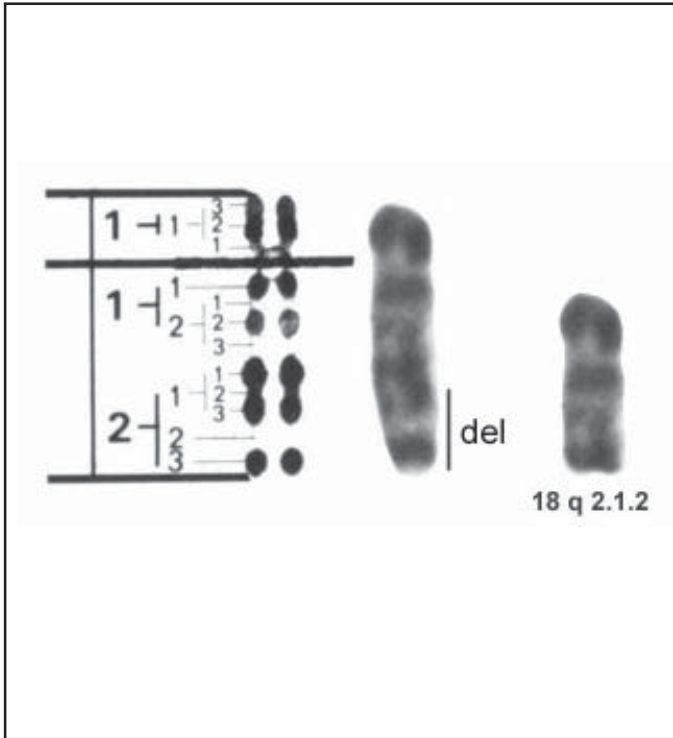
**Figura 6.61:** Paciente com quinze anos de idade, medindo 109 cm com ausência de telarca e oubarca, sem menarca. Apresentando braquicefalia, telecanto, displasia auricular, catarata e comprometimento intelectual. Com cariótipo 46XX del p11.



**Figura 6.62:** Paciente com dezesseis anos de idade, apresentando severo comprometimento neuropsicomotor, com expressão atípica da sua cromossomopatia, caracterizada como 46XX 18p-.



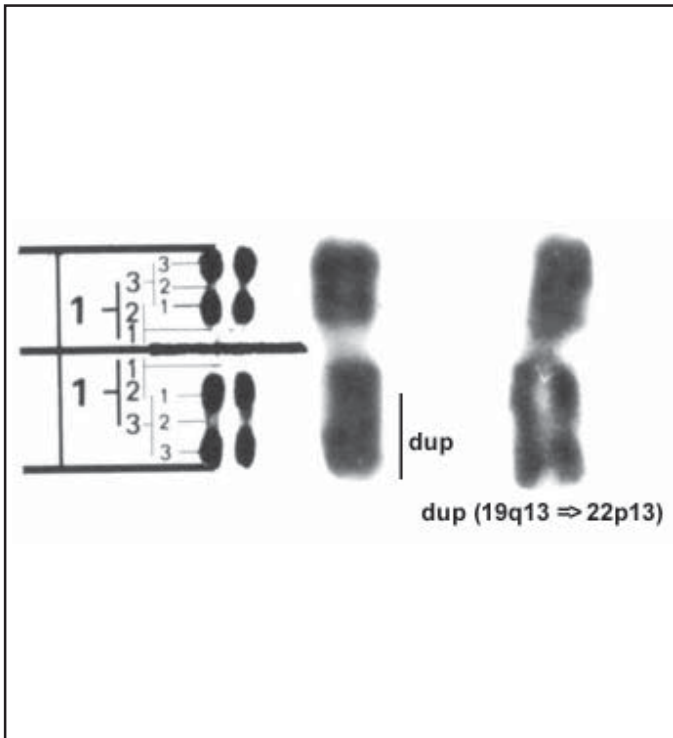
• **Monossomia Parcial 18q ou Síndrome 18q-:**



- RDNPM;
- Retração da parte média da face;
- Boca de carpa;
- Orelhas com muitas pregas e hiper-enroladas;
- Frequência elevada de anomalias dermatoglíficas;
- Nariz Retração da parte média da face;
- Queixo Proeminente;
- Orelhas Antihélix muito saliente, Hélix hiper-dobrada;
- Pelve Posição em forma de rã;
- Dedos fusiformes;
- Dermatoglífos anormais.

ANOMALIA ESTRUTURAL DO CROMOSSOMO N.º19:

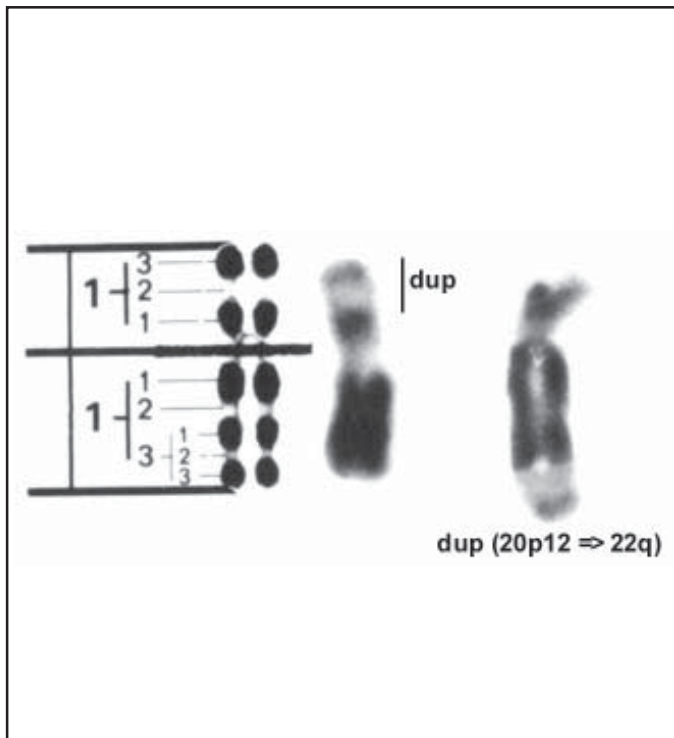
• **Trissomia 19q:**



- RDNPM;
- Microcefalia;
- Face achatada;
- Ptose palpebral bilateral;
- Nariz pequeno;
- Comissura labial para baixo;
- Pescoco curto com pele redundante;
- Foceta sacral;
- Clinodactilia;
- Polegar bifido unilateral;
- Anomalias Genitais;
- Mal formações cardio-diafragmáticas;

ANOMALIA ESTRUTURAL DO CROMOSSOMO N.º20:

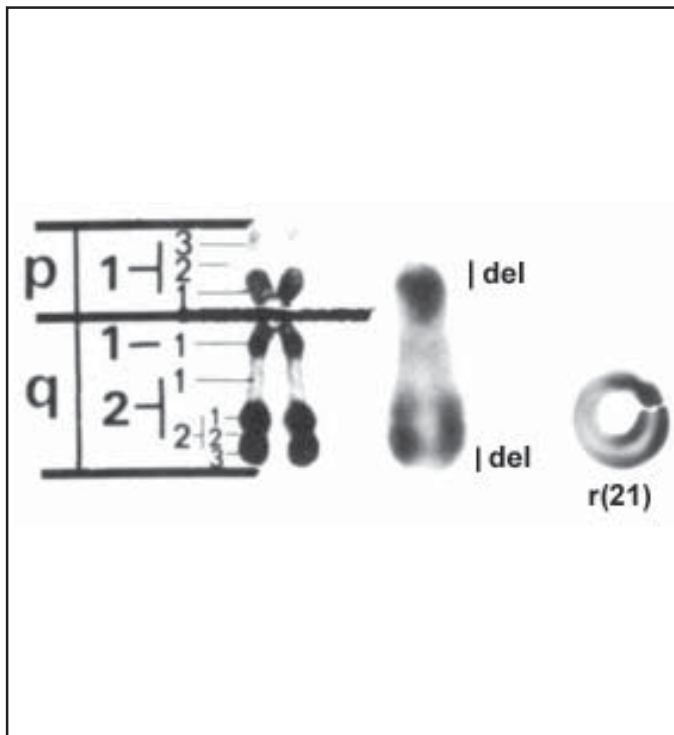
• **Trissomia 20p:**



- RDNPM;
- Face achatada e alargada;
- Estrabismo;
- Epicanto;
- Nariz pequeno;
- Filtrum amplo;
- Micrognatia;
- Hipertelorismo mamilar;
- Cardiopatia-PCA;
- Luxação congênita do quadril;

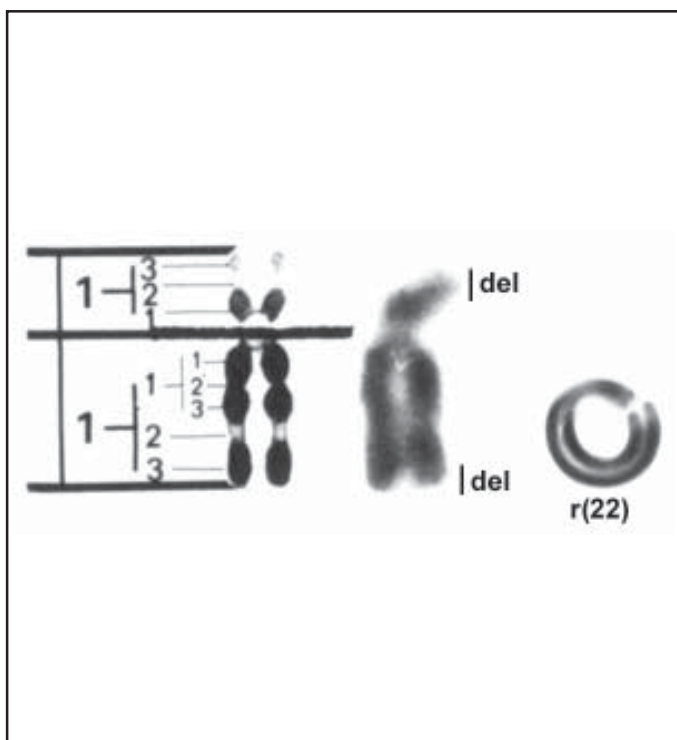
ANOMALIA ESTRUTURAL DO CROMOSSOMO N.º21:

• **Síndrome R(21):**



- RDNPM;
- Hipertonia;
- Base do nariz saliente;
- Fendas palpebrais obliquas para baixo e para fora;
- Occipto proeminente;
- Orelhas grandes;
- Orientação das fendas palpebrais para baixo e para fora;
- Narinas amplas horizontais;
- Orelhas grandes, concha ampla, conduto auditivo externo amplo;
- Dermatóglicos alterados;
- Pregas palmares normais.

## ANOMALIA ESTRUTURAL DO CROMOSSOMO N.º22:

• **Síndrome R(22):**

- RDNPM;
- Telecanto, Epicanto;
- Cílio de implantação baixa;
- Fissura palpebral oblíqua;
- Sindactilia;
- Displasia auricular.

**REFERÊNCIAS BIBLIOGRÁFICAS**

1. ALLDERDICE, P.W.; Browne, N.; Murphy, D.P. – 1975: Chromosome 3 duplication q21- qter deletion p25 –pter syndrome in children of carriers of a paricentric inversion inv(3) (p25q21). *Amer. J. Hum. Genet.*, 27: 699-718.
2. AURIAS, A.; Laurent, C. – 1975: Trisomie 11q. Individualization d'un nouveau syndrome. *Ann. Génét.*, 18: 189-191.
3. BAIRD, P.A.; Sadovnick, A.D.: Causes of death to age 30 in Down syndrome. *Am J Hum Genet* 1988; 43:239.
4. BALLESTA, F.; Vehi, L. – 1974: Trisomie partielle pou la partie distale du bras court du chromosome 3. *Ann. Genet.*, 17: 287-290.
5. BATY, B.J.; Blackburn, B.L.; Carey, J.C.: Natural History of Trisomy 18 and Trisomy 13; I. Growth. Physical Assessment, Medical Histories, Survival, and Recurrence Risk. *Am J Med Genet* 1994; 49:175.
6. BEIGHTON, P. (editor): *Mckusick's Heritable Disorders of Connective Tissue*, 5th ed, Mosby, 1993.
7. BENIRSCHKE, K.; Bogart, M.H.; Mcclure, H.M.; Nelson-Rees, W.A. – 1974: Fluorescence of the trisomic chimpanzes chromosomos. *J. Med. Primatol.*, 3: 311-314.

8. BERGER, R. – 1972: Délétion du bras court du chromosome 4. *Nouv. Presse méd.*, 1: 809-810.
9. BERGER, R. – 1972: Deficiencia do braço curto do cromossomo 5. *Maladie du cri du chat.* *Nouv. Presse méd.*, 1: 873-875.
10. BERGER, R. – 1972: trisomie 21. *Rev. Pédiat.*, 8: 287-301.
11. BERGER, R.; Derre, J.; Ortiz, M.A. – 1974: Les trisomies partielles du bras long du chromosome 7 *Nouv. Presse méd.*, 3: 1801-1804.
12. BERGER, R.; Loewe-Lyon, S.; Derre, J.; Ortiz, M.A. – 1973: Syndrome 49.XXXXX. *Ann. Pédiat.* 20: 965-967.
13. BERGHE, H. Van den, Fryns, J.P.; Cassiman, J.J.; David, G. – 1974: Chromosome 6 em anel. *Caryotype 46,XY,r(6)/45,XY,-6.* *Ann. Génét.*, 17: 29-35.
14. BITTLES, A.H.; Neel, J.V.: The costs of human inbreeding and their implications for variations at the DNA level. *Nature Genetics* 1994; 8:117.
15. BOBROW, M.; Emerson, P.M.; Spriggs, A.I.; Ellis, H.L. – 1973: Ring-1 chromosome, microcephalic dwarfism, and acute myeloid leukemia: *Amer. J. Dis. Child.*, 126: 257-260.
16. BOTSTEIN, D. et al: Construction of a genetic linkage map in man using restriction fragment length polymorphisms. *Am J Hum Genet* 1980; 32:314.
17. BOUÉ, J.; Boué. A.; Deluchat, C.; Perraudin, N.; Yvert, F. – 1975: Identification of C trisomies in human abortuses. *J. Med. Genet.*, 12: 265-268.
18. BROOK, J.D. et al: Molecular basis of myotome dystrophy; Expansion of a trinucleotide (CTG) repeat at the 3' end of a transcript encoding a protein kinase family member. *Cell* 1992; 68:799.
19. BUXTON, J.; Sherbourne, P.; Davies, J.: Detection of an unstable fragment of DNA epecific to individuals with myotonie dystrophy. *Nature* 1992; 355:547.
20. CARPENTIER, S.; Rethore, M.O.; Lejeune, J. – 1972: Trisomie partielle 7q par translocation familiale t(7;12) (q22;q24). *Ann. Génét.*, 15: 283-286.
21. CASPERSSON, T.; Zeck, L.; Johansson, C.: Differential band of alkylating fluorochromes in human chromosomes. *Exp Cell Res* 1970; 60:315.
22. CASTEL, Y.; Riviere, D.; Boucly, J.Y.; Toudic, L. – 1976: Trisomie 15q partielle par translocation maternelle t(7;15) ( q35;q14). *Ann. Génét.*, 19: 75-79.
23. CHIYO, H.A.; Nakagome, Y.; Matsui, I.; Kuroki, Y.; Kobayashi, H.; Ono, K. – 1975: Two cases of 8p trisomy in one sibship. *Clin. Genet.*, 7: 328-333.

24. CHIYO, H.; Kuroki, Y.; Matsui, I.; Yanagida, K.; Nakagome, Y. – 1975: A 6p trisomy detected in a family with a “giant satellite”. *Humangenetik.*, 30: 63-67.
25. COLLINS, F.C.: Of needles and haystacks: Finding human disease genes by positional cloning. *Clin Res* 1991; 39:615.
26. CONEN, P.E.; Erkman, B. – 1966: Frequency and occurrence of chromosomal syndromes II. E-trisomy. *Amer. J. Hum. Genet.*, 18: 387-398.
27. Cooperative Human Linkage Center: A comprehensive human linkage map with centimorgan density. *Science* 1994; 265:2049.
28. DANIEL, A.; Hook, E.B.; Wulf, G.: Risks of unbalanced progeny at amniocentesis to carriers of chromosome rearrangements: Data from United States and Canadian laboratories. *Am J Med Genet* 1989; 31:14.
29. DIETZ, H.C. et al: The Marfan syndrome locus; Confirmation of assignment to chromosome 15 and identification of tightly linked markers at 15q15-q21.3. *Genomics* 1991B; 9:355.
30. DUTRILLAUX, B.; Laurent, C.; Forabosco, A.; Noel, B.; Suerinc, E.; Biemont, M.C.; Cotton, J.B. – 1975: La trisomie 4q partielle: a propos de trois observations. *Ann. Genet.*, 18: 21-27.
31. EMANUEL, B.S.: Molecular cytogenetics: Towards dissection of the contiguous gene syndromes. *Am J Hum Genet* 1988; 43:575.
32. EMERY, A.E.H.; Rimoin, D. (editors): Principles and Practice of Medical Genetics, 2nd ed. Churchill Livingstone, 1990.
33. ENGEL, E.; Hirshberg, C.S.; Cassidy, S.B.; Mcgee, B.J. – 1976: Chromosome 11 long arm partial deletion: a new syndrome. *Am. J. ment. Defic.*, 80: 473-475.
34. ESCOBAR, J.I.; Sanchez, O.; Yunis, J.J. – 1974: Trisomy for the distal segment of chromosome 13. A new syndrome. *Amer. J. Dis. Child.*, 128: 217-220.
35. FAED, M.; Robertson, J.; Brown, S.; Smail, P.J.; Muckhart, R.D. – 1976: Pure partial trisomy for the long arm of chromosome 9. *J. Med. Genet.*, 13: 239-242.
36. FINAZ, C.; Turleau, C.; Grouchy, J. de, Nguyen Van Cong., Recourcet, R.; Frezal, J. – 1973: Comparison of Man and Chimpanzes syntenic groups by cell hybridization. Preliminary report. *Biomedicine.*, 19: 526-531.
37. FINAZ, C.; Turleau, C.; Grouchy, J. de. Nguyen Van Cong. Rebourcet, R.; Frezal, J. – 1973: Comparison of Man and Chimpanzes syntenic groups by cell hybridization. Preliminary report. *Biomedicine*, 19: 526-531.
38. FOUNTAIN, J.W. et al: Physical mapping of the von Recklinghausen neurofibromatosis region on chromosome 17. *Am J Hum Genet* 1989; 44:58.

39. FRAISSE, J.; Lauras, B.; Ooghe, M.J.; Freycon, F.; rethore, M.O. – 1974: A propos d'un cas de chromosome 9 em anneau. Identification par dénaturation ménagés. *Ann. Génét.*, 17: 175-180.
40. FREIJE, D. et al: Idenfication of a second pseudoautosomal region near the Xq and Yq telomeres. *Science* 1992; 258:1784.
41. FRIED, K., Rosenblatt, M.; Mundel, G.; Krikler, R. – 1975: Ring chromosome 13. syndrome. *Clin. Genet.*, 7: 203-208.
42. GARDNER, R.J.M.; Mccreanor, H.R.; Parslow, M.L.; Veale, A.M.O. - 1974: Arc. 1q+ chromosomes harmless ? *Clin. Genet.*, 6: 383-393.
43. GERMAN, J. – 1968: Mongolism, delayed fertilization and human sexual behaviour. *Nature*,. 217: 516-518.
44. GIRAUD, F.; Mattei, J.F.; Mattei, M.G. – 1975: Etude chromosomique chez les parents d'enfants trisomiques 21. Chorássemos marqueurs, remaniements, cassures et aneuploidies. *Lyon méd.*, 233: 241-251.
45. GIRAUD, F.; Mattei, J.F.; Blancpardigon, M.; Mattei, M.C.; Bernard, R. – 1975: Trisomie 8 em mosaïque. *Arch. franç. Pédiat.*, 32: 177-183.
46. GOLBUS, M.S.; Conte, F.A.; Daentl, D.L. – 1973: Deletion from the long arm of chromosome 4(46.XX.4q-) associated with congenital anomaties. *J. Med. Genet.*, 10: 83-85.
47. GREENBERG, F.: Contiguous gene syndromes. *Growth, Geneties and Hormones* 1993; 9:5.
48. GROUCHY, J. de. – 1969: The 18p-, 18q- and 18r syndromes, *Birth Defects: Original Article Series*, 5: 74-87.
49. GUTHRIE, R.D.; Aase, J.M.; Asper, A.C.; Smith, D.W. – 1971: The 4p-syndrome. A clinically recognizable chromosomal deletion syndrome. *Amer. J. Dis. Child.*, 122: 421-426.
50. HASSOLD, T.J.: A cytogenetic study of repeated spontaneous abortions. *Am J Hum Genet* 1980; 32:723.
51. HAWKINS, J.D.: *Gene Structure and Expression*. Cambridge University Press, 1991.
52. HEITZ, D. et al: Inheritance of the fragile X syndrome: Size of the fragile X premutation is a major determinant of the transition to full mutation. *J Med Genet* 1992; 29:794.
53. HOCKELMAN, R.A.: More and more it seems, "It's all in the genes." *Pediatr Ann* 1993; 22:272.
54. HOLT, S.B. – 1964: Finger prints in mongolism. *Ann. Hum. Genet.*, 27: 279-282.
55. HOOK, E.B.; Regal R.R.: A search for a paternal-age effect upon cases of 47,+ 21 in which the extra chromosome is of paternal origin. *Am J Hum Genet* 1984; 36:413.

56. HSU, L.; Shapiro, L.R.; Gertner, M.; Lieber, E.; Hirschhorn, K. – 1971: Trisomy 22 : a clinical entity . J. Pediat., 79: 12-19.
57. HUNTER, A. et al: The correlation of age on onset with CTG trinucleotide repeat amplification in myotonic dystrophy. J Med Genet 1992; 29:774.
58. ISCN: An International System for Human Cytogenetic Nomenclature-High Resolution Banding. March of Dimes Birth Defects Foundation Birth Defects: Original Article Series 1985; 21(1):1.
59. KAINULAINEN, K. et al: Location on chromosome 15 of the gene defect causing the Marfan syndrome. N Engl J Med 1990; 323:935.
60. KJESSLER, B.; La Chapelle, A. de – 1971: Meiosis and spermatogenesis in two postpubertal males, with Down's syndrome: 47,XY,G+. Clin. Genet., 2: 50-57.
61. KLINEFELTER, H.F.; Reifstein, E.C.; Albright, F. – 1942: Syndrome characterized by gynecomastia, aspermatogenesis, without aleydigism and increased excretion of follicle stimulating hormone . J. Clin. Endocr., 2: 615-627.
62. KUCEROVA, M.; Polickova, Z.; Pokorna, M. – 1975: Deletion of long arms of chromosome 13. Humangenetik., 27: 255-257.
63. LANDER, E.S.; Schork, N.J.: Genetic dissection of complex traits. Science 1994; 265:2037.
64. LANDGREN, U. et al: DNA diagnostics-molecular techniques and automation. Science 1988; 242:229.
65. LANGE, M.; Alei, O.S. – 1976: Trisomie 19q. Ann. Génét. 19: 17-21.
66. LEJEUNE, J. – 1975: Reflexions sur la débilité de l'intelligence des enfants trisomiques 21.C.R.. Acad. Sci. Pontif., 3: 1-12.
67. LEJEUNE, J.; Berger, R.; Lafourcade, J.; Rethore, M.O. – 1966: La délétion de bras long du chromosome 18. Individualization d'un nouvel état morbide. Ann. Génét., 9: 32-38.
68. LEJEUNE, J.; Rethore, M.O.; Dutrillaux, B.; Martin, G. – 1972: Translocation 8-22 sans changement de longueur et trisomie partielle 8q. Expt. Cell Res., 74: 293-295.
69. LEJEUNE, J.; Gautier, M.; Turpin, R. – 1959: Les chromosomes humains on culture de tissus. C.R. Acad. Sci. (Paris). 248: 602-603.
70. LEJEUNE, J.; Lafourcade, J.; Grouchy, J. de. Berger, R.; Gautier, M.; Salmon, C.; Turpin, R. – 1964: Délétion partielle du bras court du chromosome 5, Individualisation d'un nouvel état morbids. Sem. Hóp. Paris, 18: 1069-1079.
71. LEJEUNE, J.; Lafourcade, J.; Berger, R.; Rethore, M.O. – 1965: Maladie du cri du chat et sa réciproque. Ann Génét., 8: 11-15.
72. LEJEUNE, j.; Lafourcade, J.; Berger, R.; Vialatte, J.; Boeswillward, M.; Seringe, P.; Turpin, R. – 1963: Tris cas de délétion partielle du

- bras court d'un chromosome 5, C.R. Acad. Sci. (Paris), 257: 3098-3102.
73. LEJEUNE, J.; Rethore, M.O.; Berger, R.; Abonyi, D.; Dutrillaux, S.; See, G. – 1968: Trisomie C partielle par translocation familiale t(Cq+ ; Cq-). Ann. Génét., 11: 171-176.
74. LEWANDOWSKI, R.C.; Yunis, J.J.; Lehrke, R.; O'leary, J.; Swaiman, K.F.; Sanchez, D. – 1976: Trisomy for the distal one half of the short arm of chromosome 9 [9(p21pter) +] and the 9p + syndrome. Amer. J. Dis. Child. 130: 663-667.
75. McCLURE, H.M.; Belden, K.H.; Pieper, W.A.; Jacobson, C.B. – 1969: Autosomal trisomy in a chimpanzee: resemblance to Down's syndrome Science., 165: 1010-1012.
76. MCKUSICK, V.M.: Medical genetics: A 40-year perspective on the evolution of a medical specialty from a basic science. JAMA 1993; 270:2351.
77. MIKKELSEN, M. et al: Non-disjunction in trisomy 21: Study of chromosomal heteromorphisms in 110 families. Ann Hum Genet 1980; 44:17.
78. MILLER, O.J.; Warburton, D.; Breg, W.R. – 1969: Deletion of group B. chorássemos. Birth Defects, 5: 100-105.
79. MILLER, O.J.; Breg, W.R.; Warbuton, O.; Miller, D.A.; Decapoa, A.; Allderdice, P.W.; Davis, J.; Klinger, H.D.; Mcgilvray, E.; Allen, F.H. – 1970: Partial deletion of the short arm of chromosome n° 4 (4p-). Clinical studies in five unrelated patients. J. Pediat., 77: 792-801.
80. NIELSEN, J.; Friedrich, U.; Hreidarsson, A.B. – 1974: Frequency and genetic effect of 1qh+. Humangenetik., 21: 193-195.
81. NOONAN, J.A.; Ehmke, D.A. – 1963: Associated non cardiac malformations in children with congenital heart disease. J. Pediat. 63: 468.
82. NORWOOD, T.H.; Hoehn, H. – 1974: Trisomy of the long arm of human chromosome 1. Humangenetik., 25: 79-82.
83. NUZZO, F.; Caviezel, F.; Carli, L. de. – 1966: Y chromosome and exclusion of paternity. Lancet., 11: 260-262.
84. ORYE, E.; Craen, M. – 1975. Short arm deletion of chromosome 12. Report of two new cases. Humangenetik., 28: 335-342.
85. PATAU, K.; Smith, D.W.; Therman, E.; Inhorn, S.L.; Wagner, H.P. – 1960: Multiple congenital anomaly caused by an extra autosome. Lancet. i. 790-793.
86. PENA, S.D.J.; Ray, M.; Douglas, G.; Loadman, E.; Hamerton, J.L. – 1974: A 48.XXXX female. J. med. Genet. 11: 211-215.
87. PENROSE, L.S. – 1933: The relative effects of paternal and maternal age in mongolism. J. Genet., 27: 219-224.
88. PENROSE, L.S. – 1963: Finger prints, palms and chromosomes. Nature, 197: 933-938.



89. PRIEUR, M.; Couturier, J.; Herrault, A.; Lepintre, J.; Lejeune, J. 1977: Monosomia 9p partielle pure et homogène. A propos de deux nouveaux cas. *Ann. Génét.* (sous presse).
90. PRIEUR, M.; Forabosco, A.; Dutrillaux, B.; Laurent, C.; Bernasconi, S.; Lejeune, J. – 1975: La trisomie 10q24 – 10qter. *Ann. Génét.*, 18: 217-222.
91. RAOUL, O.; Rethore, M.O.; Dutrillaux, B.; Michon, L.; Lejeune, J. – 1975: La trisomie partielle 14q. I. Trisomie partielle 14q due à une translocation maternelle t(10 ; 14) (p15.2 ; q22). *Ann. Génét.*, 18: 35-39.
92. RETHORE, M.O. – 1977: In; J.J. Yunis: *New Chromosomal Syndromes (Monograph Series. Chorássemos in Biology and Medicine. Vol. II).* New York, Academic Press.
93. RETHORE, M.O.; Dutrillaux, B.; Giovanelli, G.; Forabosco, A.; Dallapiccola, B.; Lejeune, J. – 1974: La trisomie 4p. *Ann. Genet.*, 17: 125-128.
94. RETHORE, M.O.; Couturier, J.; Carpentier, S.; Ferrand, J.: Lejeune, J. – 1975: Trisomie 14 em mosaïque chez une enfant multimalformes. *Ann. Génét.*, 18: 71-74.
95. RETHORE, M.O.; Dutrillaux, B.; Baheux, G.; Gerbeaux, J.; Lejeune, J. – 1972: Monosomie pour les regions juxtacentromériques d'un chromosome 21. *Exptl. Cell Res.*, 70: 455-456.
96. RETHORE, M.O.; Lafourcade, J.; Prieur, M.; Caille, B.; Cruveiller, J.; Tanzy, M.; Lejeune, J. – 1970: Mère et fille trisomiques 21 libres. *Ann. Génét.*, 13: 42-45.
97. RETHORE, M.O.; Larget-Piet, L.; Abonyi, D.; Boeswillwald, S.; Berger, R.; Carpentier, S.; Cruveiller, J.; Dutrillaux, B.; Lafourcade, J.; Penneau, M.; Lejeune, J. – 1970: Sur quatre cas de trisomia pour le bras court du chromosome 9. Individualization d'une nouvelle entité morbide. *Ann. Génét.*, 13: 217-232.
98. RETHORE, M.O.; Lejeune, J.; Carpentier, S.; Prieur, M.; Dutrillaux, B.; Seringe, P.; Rossier, A.; Job, J.C. – 1972: Trisomie pour la partie distale du bras court du chromosome 3 chez trois germains. Premier exemple d'insertion chromosomique: ins (7;3) (q31;p21p26). *Ann. Genet.*, 15: 159-165.
99. RETHORE, M.O.; Noel, B.; Couturier, J.; Prieur, M.; Lafourcade, J.; Lejeune, J. – 1976: Le syndrome r(22). A propos de quatre nouvelles observations. *Ann. Génét.* 19: 111-117.
100. ROBINSON, A.; Linden, M.G.: *Clinical Genetics Handbook.* Blackwell Scientific Publications, 1993.
101. ROOT, S.; Carey, J.C.: Survival in trisomy 18. *Am J Med Genet* 1994; 49:170.

102. ROSENTHAL, N.: Molecular medicine: Regulation of gene expression. *N Engl J Med.* 1994; 331:931.
103. SACHS, E.S. et al: Chromosome studies of 500 couples with two or more abortions. *Obster Gynecol* 1985; 65:375.
104. SANCHEZ, O.; Yunis, J.J. – 1974: Partial trisomy 8 (8q24) and the trisomy 8 syndrome. *Humangenetik*, 23: 297-303.
105. SCHINZEL, A.: Genomic imprinting: Consequences of uniparental disomy for human disease. *Am J Med Genet* 1993; 46:683.
106. SCHINZEL, A.; Schmid, W.; Luscher, U.; Nater, M.; Brook, C.; Steinmann, B. – 1974: Structural aberrations of chromosome 18. I. The 18p- syndrome. *Arch. Genetik.*, 47: 1-15.
107. SCHMICKEL, R.: Contiguous gene syndromes: A component of recognizable syndromes. *J Pediatr* 1986; 109:231.
108. SHOKEIR, M.H.K.; Ray, M.; Hamerton, J.L.; Bauder, F.; O'Brien, H. – 1975: Deletion of the short arm of chromosome n° 10. *J. Med. Genet.*, 12: 99-113.
109. SPENCE, J.E. et al: Uniparental disomy as a mechanism for human genetic disease. *Am J Hum Genet* 1988; 42:217.
110. STENF, T. – 1970: Detection of higher recurrence risk for age dependent chromosome abnormalities with an application to trisomy G (Down's syndrome). *Hum. Hered.*, 20: 112-122.
111. SUBRT, L.; Brychnac, V. – 1974: Trisomy for short arm of chromosome 20. *Humangenetik.*, 23: 219-222.
112. SUMMITT, R.L.; Martens, P.R.; Wilroy, R.S. – 1974: X-autosome translocation in normal mother and affectively 21 monosomy daughter. *J. Pediat.*, 84: 539-546.
113. SUTTON, H.E.: *An Introduction to Human Genetics.* Harcourt Brace Jovanovich, 1988.
114. TAYLOR, A.J. – 1968: Autosomal trisomy syndromes: a detailed study of 27 cases of Edwards Syndrome and 27 cases of Patau's syndrome. *J. med. Genet.*, 5: 227-252.
115. THERMAN, E.; Susman, M.: *Human Chromosomes: Structure Behavior, and Effects.* Springer-Verlag, 1993.
116. TOMMERUP, N.: Mendelian cytogenetics. Chromosome rearrangements associated with Mendelian disorders. *J Med Genet* 1993; 30:713.
117. TRISOMY 21 (Down syndrome): International symposium on trisomy 21. *Am J Med Genet Supplement* 1990; 7.
118. TUNCBILEK, E.; Halicioglu, C.; Say, B. – 1974: Trisomy 8 Syndrome. *Humangenetik.*, 23: 23-29.
119. TURLEAU, C.; Grouchy, J. de, Bocouentin, F.; Roubin, M.; Chavin-Colin, F. – 1975: La trisomie 14q partielle II. Trisomie 14q partielle

- par translocation maternelle t(12;14) (q24.4;q21). *Ann. Génét.*, 18: 41-44.
120. TURNER, H.H. – 1938: A syndrome of infantilism, congenital webbed neck, and cubitus valgus. *Endocrinology.*, 23: 566-574.
  121. TUUR, S.; Kaossar, M.; Mikelsaar, A.V. – 1974: 1q+ variants in a normal adult population (one with a pericentric inversion). *Humangenetik.*, 24: 217-220.
  122. UCHIDA, I.; Bowman, J.M.; Wang, H.C. – 1962: The 18-trisomy syndrome. *New Engl. J. Med.*, 266: 1198-1201.
  123. UCHIDA, I.A.; Lin, C.C. – 1973: Identification of partial 12 trisomy by quinacrine fluorescente. *J. Pediat.*, 82: 269-272.
  124. VIANELLO, M.G.; Bonioli, E. – 1975: Trisomy 22. *J. Génét. Hum.*, 23: 239-250.
  125. VOGEL, W.; Siebers, J.W.; Reinwein, H. – 1973: Partial trisomy 7q. *Ann. Génét.*, 16: 277-280.
  126. WARD, P.H.; Engel, E.; Nance, W.E. – 1968: The larynx in the cri du chat syndrome. *Laryngoscope (St louis)*, 78: 1716-1733.
  127. WARREN, A.C.: Evidence for reduced recombination on the mondisjoined chromosomes 21 in Down syndrome. *Science* 1987; 237:652.
  128. WARREN, R.J.; Rimoin, D.L. – 1970: The G deletion syndromes. *J. Pediat.*, 77: 658-663.
  129. WEATHERALL, D.J.: *The New Genetics and Clinical Practice*, 3rd ed. Oxford University Press, 1991.
  130. WEBB, G.C.; Garson, O.M.; Robson, M.K.; Pitt, D.B. – 1971: A partial D trisomy /normal mosaic female. *J. med. Genet.*, 8: 522-527.
  131. WEREN, W.W. – 1967: Survival and the sex ratio in trisomy 17-18. *Amer. J. Hum. Genet.*, 19: 369-377.
  132. WOLFF, C.B.; Peterson, J.A.; Logrippo, G.A.; Weiss, L. – 1967: Ring 1 chromosome and dwarfism – a possible syndrome. *J. Pediat.*, 71: 719-722.
  133. WOLFF, D.J.; Schwartz, S.: Characterization of Robertsonian translocations by using fluorescence in situ hybridization. *Am J Hum Genet* 1992; 50:174.
  134. YUNIS, E.; Silva, R.; Giraldo, A. – 1976: Toral trisomy 10p. *Ann. Génét.*, 19: 57-60.
  135. YUNIS, J.J.; Sanchez, O. – 1974: A new syndrome resulting from partial trisomy for the distal third of the long arm of chromosome 10. *J. Pediat.*, 84: 567-570.
  136. ZIZKA, J.; Balicek, P.; Nielsen, J. – 1975: XXYY son of a triple-X mother. *Humangenetik.*, 26: 159-160.