

## PATOLOGIA DEL SISTEMA NERVIOSO CENTRAL

### 1. MALFORMACIONES Y ALTERACIONES DEL DESARROLLO.

#### a.- DEFECTOS DEL TUBO NEURAL.

Pueden comprometer tanto el tejido nervioso como el hueso y tejidos blandos circundantes. En la anencefalia, por malformación del extremo anterior del tubo neural, no hay desarrollo del encéfalo ni de la bóveda craneana. Se da especialmente en mujeres, en 1 a 5 por mil RN vivos (figura N°1).

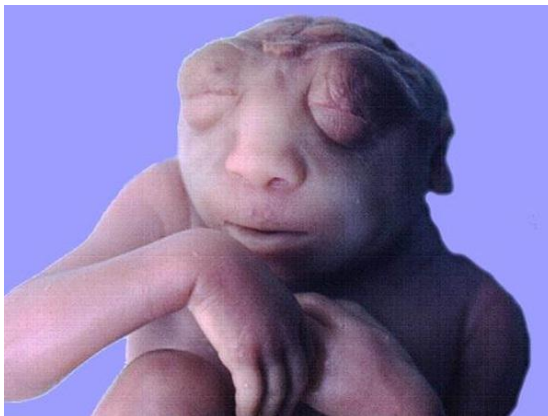

Figura 1. Anencefalia.

El Encefalocele es un divertículo de tejido cerebral que se exterioriza por un defecto en las paredes del cráneo. Se ve especialmente en la zona occipital y la fosa posterior, afectando al cerebelo con mayor frecuencia.

La espina bífida es el defecto más común del tubo neural. Corresponde a una disrrafia dorsal, producida por cierre defectuoso o reapertura de la porción caudal de éste. Pueden presentarse desde formas leves u ocultas (sólo con defecto óseo) hasta formas graves como el mielomeningocele, con afectación de meninges y médula espinal, cuadro que presenta trastornos motores y sensitivos de extremidades y de función rectal y vesical. En el meningocele, correspondiente a las formas intermedias, solo se hernian meninges, pero también son susceptibles de infección por lo delgado de la piel que los reviste. Suelen ser de ubicación lumbosacra y de etiología poco definida (figura N°2).

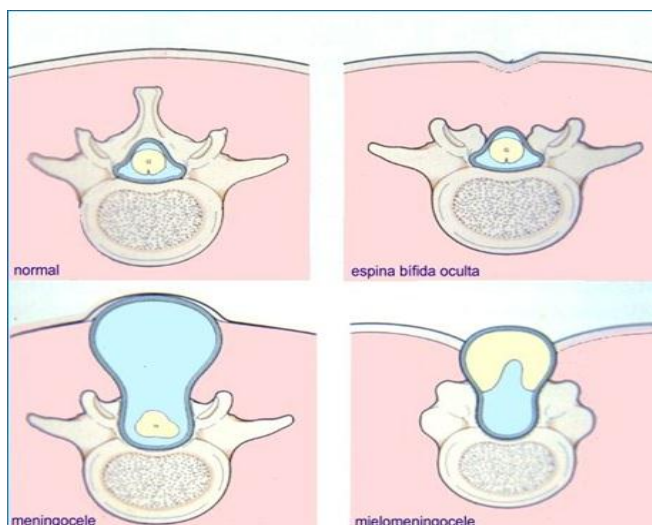


Figura 2. Espina bífida.

### **b. Anomalías del Prosencéfalo.**

La polimicrogiria es la alteración del contorno de las circunvoluciones corticales, que son más numerosas y estrechas que lo normal. Hay reducción de las capas neuronales, posiblemente por trastornos de la migración neuronal.

La microcefalia, o cerebro pequeño, es más común que la megalencefalia. Se asocia a anomalías cromosómicas, Síndrome Alcohólico Fetal y SIDA intrauterino. Habrá menor cantidad de neuronas que llegan al neurocórtex, con reducción y simplificación de circunvoluciones, las que incluso pueden faltar, como en la agiria. También pueden haber focos neuronales heterotópicos.

La holoprosencefalia abarca un espectro de varias malformaciones caracterizadas por separación incompleta de los hemisferios. Las formas graves incluyen malformaciones faciales, como ciclopía y arrinencefalia. Se asocian especialmente a genopatías, como trisomía 13.

La agenesia del cuerpo calloso consiste en la ausencia parcial o total de los haces de sustancia blanca que comunican los hemisferios. Puede ocurrir de forma aislada o asociado a otras malformaciones, como deformación de los ventrículos laterales. Las manifestaciones clínicas pueden ir desde déficit motor leve hasta retraso intelectual y convulsiones, entre otras.

### **c. Anomalías de fosa posterior.**

La Malformación de Arnold-Chiari presenta una fosa posterior reducida, con deformación del cerebelo en la línea media, extensión del vermis a través del foramen magno y compresión del tronco encefálico. Se asocia a otras malformaciones, como mielomeningocele e hidrocefalia. La sintomatología es variada, siendo lo más constante la cefalea occipital.

En la malformación de Dandy-Walker se presenta agrandamiento de fosa posterior con vermis ausente o rudimentario. Suele haber un quiste en línea media, que representa un cuarto ventrículo expandido y contiguo a leptomeninges. Se suele asociar a otras malformaciones, tanto del sistema nervioso central (por ejemplo, agenesia del cuerpo calloso) como de otros órganos y sistemas.

### **d. Alteraciones raquídeas.**

Se relacionan entre sí, presentándose como dilatación focal o continua del conducto endodimario, que corresponde a la hidromielia, o con formación de una cavidad quística con aspecto de hendidura rellena de LCR, conocida como siringomielia. Se asocian a destrucción del tejido adyacente y gliosis reactivas. La sintomatología es variada, con pérdida de sensibilidad y debilidad muscular progresiva que pueden asociarse a cefalea.

## **2. HIPERTENSION ENDOCRANEANA.**

Las meninges corresponden en conjunto a una membrana poco elástica que rodea las estructuras intracraneanas además de, con estructuras como la hoz y el tentorio, dividir el espacio intracraneal en compartimentos laterales, y separar la fosa posterior de anterior y media. Parte de estas meninges están asentadas sobre los huesos del cráneo, permitiendo que el cerebro se encuentre suspendido en el líquido cefalorraquídeo (LCR), cuya homeostasis está regulada por la barrera hematoencefálica, con producción y drenaje constantes. Así, dentro del cráneo no hay espacio vacante y cualquier material adicional que ingrese resultará en el aumento de la presión interna de éste, lo que puede llevar a graves repercusiones funcionales.

### **a. Herniaciones.**

Los procesos expansivos parenquimatosos localizados (como tumores, abscesos o hematomas), difusos (edema cerebral, hemorragias, inflamaciones), o de los espacios meníngeos (hemorragia subaracnoidea), causan un aumento de la presión intracraneana y pueden llevar a herniaciones del tejido cerebral. En los procesos intraparenquimatosos difusos hay aplanamiento de circunvoluciones y estrechamiento de surcos, con compresión de los ventrículos laterales. Los procesos localizados pueden determinar herniaciones del tejido adyacente, así la parte interna superior del hemisferio se puede herniar bajo la hoz, lo que corresponde a una herniación subfalcial. En parte inferior del hemisferio y del lóbulo temporal, el uncus se puede deslizar hacia la fosa posterior, produciendo una herniación transtentorial o uncinada. Finalmente, las amígdalas de la cara inferior del hemisferio cerebeloso pueden pasar al foramen magnum, produciendo una herniación amigdaliana. Las repercusiones se relacionan a

estructuras comprimidas por la herniación, como vasos, acueductos y centros vitales. En la herniación uncinada se afecta la circulación sanguínea con hemorragias del puente, y se comprime el acueducto resultando en hidrocefalia. En la herniación amigdaliana se comprime el bulbo raquídeo y la médula espinal, produciéndose parálisis respiratoria. Estas complicaciones son mortales, por lo que la hipertensión causante se debe prevenir oportunamente.

#### **b. Edema cerebral.**

El edema cerebral vasogénico obedece a incremento de la permeabilidad vascular, con afectación difusa de la sustancia blanca y aplanamiento de circunvoluciones. Hay vacuolización tisular, separación de fibras miélicas e hiperchromasia nuclear. También se presenta distensión de las células endoteliales y de los procesos astrocíticos pericapilares, que resultan en degradación de la mielina en modelos experimentales.

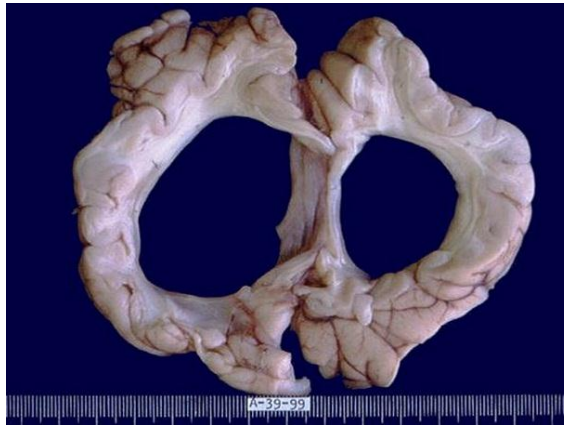El edema citotóxico, por otra parte, se debe a un defecto en la regulación celular de líquidos. Es más evidente en la sustancia gris, con tumefacción y vacuolización celular. Hay retención de líquido en las extensiones neuronales, en la glía, o dentro de la mielina en modelos experimentales. Además, puede haber transudación de LCR desde el sistema ventricular a través del revestimiento ependimario, con edema intersticial. Suelen combinarse estos patrones en algunos estados patológicos.

#### **c. Hidrocefalia.**

Corresponde al aumento de volumen de los ventrículos cerebrales, con incremento del volumen de LCR. Las causas son, en general, obstructivas (figura N°3), pudiendo distinguirse 2 grandes tipos:

Las causas no comunicantes obedecen a bloqueo al paso del LCR en el sistema ventricular, especialmente a nivel de acueducto de Silvio o agujeros de Monro. Hay dilatación de ventrículos proximales a la obstrucción.

En la forma comunicante, el obstáculo es extracerebral, a nivel de espacio subaracnoideo y en puntos de reabsorción.



*Figura 3. Hidrocefalia.*

En los niños, debido a la no fusión de huesos craneanos, la bóveda craneana es extensible, y se agranda, originándose macrocefalia. Las causas en este grupo corresponden a malformaciones, secuelas de infecciones, enfermedades vasculares o neoplásicas, entre otras.

En adultos no hay macrocefalia, y las causas son análogas. En ancianos hay una forma lentamente progresiva, a presión normal. Además, algunos procesos que determinan atrofia cerebral cursan con hidrocefalia ex vacuo, compensando la pérdida tisular con dilatación ventricular.

Es más relevante la forma no comunicante, que determina compresión de sustancia blanca, daño al revestimiento ependimario, edema periventricular y pocas alteraciones de la corteza. Se tratan derivando el LCR hacia el peritoneo por una sonda.

### **3. TRAUMATISMOS.**

Son muy relevantes dada su frecuencia en accidentes, las peculiaridades estructurales del cerebro y el limitado potencial de reparación tisular. Las repercusiones varían según las estructuras comprometidas,

lo que es más relevante que la extensión del daño. Los traumas pueden ser contusos o penetrantes, con lesiones abiertas o cerradas. Los agentes físicos pueden determinar lesiones de cráneo, del parénquima y de elementos vasculares, pudiendo combinarse éstas.

#### **a. Fracturas craneanas.**

Sus características dependen del sitio del impacto, del agente causal y del grosor del cráneo en ese sitio. Si hay desplazamiento del techo hacia la cavidad, mayor que el grosor de hueso, se habla de hundimiento en la bóveda. Las fracturas de base de cráneo suelen afectar pares craneanos inferiores. Además, pueden permitir comunicación con las fosas nasales o el oído medio, lo que se manifiesta por salida de LCR a través de ellas. Son lesiones abiertas y susceptibles de infección.

#### **b. Lesiones parenquimatosas.**

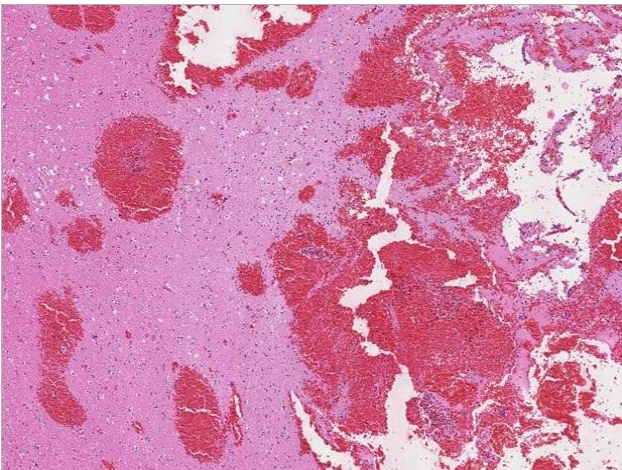
La Concusión obedece a un traumatismo cerrado, con pérdida de conocimiento, abolición de reflejos y paro respiratorio (Knock-out). Si bien hay recuperación funcional, hay evidencia de repercusión a nivel ultraestructural, como depleción de ATP mitocondrial, alteraciones de permeabilidad vascular y a nivel de axones.

Las contusiones y laceraciones son lesiones directas, las primeras por acción de energía cinética aplicada al tejido con formación de hematomas, y las segundas por desgarro debido a penetración de un elemento. En la contusión hay desplazamiento del tejido, con compresión contra superficies óseas, y lesión de corteza de hemisferios a nivel de circunvoluciones. Ello acarrea desgarros vasculares, hemorragia, edema y daño tisular (figura N°4). A veces la lesión es pequeña en el punto de impacto, y grande en zona opuesta, por mecanismo de contragolpe. Histológicamente, todas muestran evolución con respuesta inflamatoria, fagocitosis por macrófagos y formación de depresiones aplanadas con gliosis y fagocitos con hemosiderina, que dan un color ocre a las lesiones antiguas.

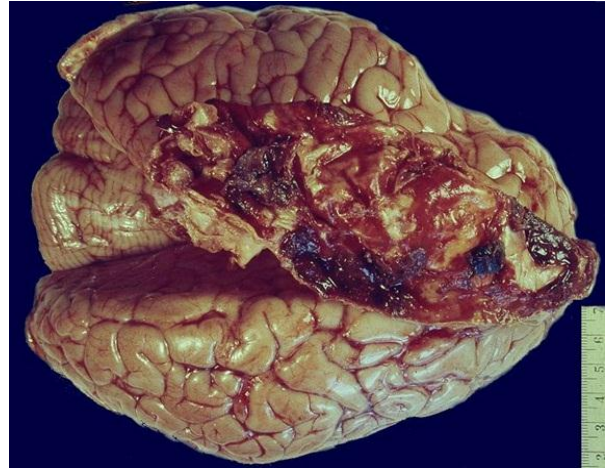
A nivel de la sustancia blanca, se ha descrito que la aceleración angular, entre otras, causa la lesión axónica difusa y hemorragia, especialmente a nivel de cuerpo calloso y tronco encefálico. Hay tumefacción axónica, con lesión en el nódulo de Ranvier, y gliosis focal.

#### **c. Lesiones vasculares traumáticas.**

Estas lesiones ocasionan hemorragias y hematomas cuyas características varían según la localización de la lesión, pudiendo afectar a uno o más compartimentos anatómicos dentro del cráneo (figura N°5).



*Figura 4. Hemorragia cerebral.*



*Figura 5. Hematoma subdural.*

En la duramadre la rotura de vasos como la arteria meníngica media, asociada a fractura de cráneo, determina acumulación de sangre con formación de un hematoma entre el hueso y la duramadre. Este hematoma epidural comprime la corteza, con presentación clínica retardada.

Las venas comunicantes que van desde los hemisferios a los senos venosos de la duramadre pasan a través de los espacios subaracnoideo y subdural. La rotura de venas comunicantes se debe a desplazamientos bruscos del cerebro. Es más frecuente en ancianos, por su mayor movilidad cerebral. Se produce así un hematoma subdural, cuya evolución es similar a la de otros hematomas, con

organización y reparación. Los pacientes pueden cursar con episodios recidivantes por lesión de vasos en el tejido de granulación hasta meses tras lesión inicial.

Las hemorragias subaracnoideas y el hematoma intracerebral de origen traumático se presentan en el contexto de lesiones corticales, especialmente en el cerebelo. Hay rotura de vasos pequeños del tejido neural o de las leptomeninges.

#### **d. Lesiones raquídeas.**

Los traumatismos raquídeos con fracturas y desplazamientos vertebrales pueden determinar lesiones medulares de intensidad variable. Los síntomas dependen de la altura de la lesión. La interrupción de vías motoras puede ocasionar paraplejia (si la lesión es dorsal) o tetraplejia (si la lesión es cervical). Morfológicamente hay hemorragia, necrosis y tumefacción axónica. Posteriormente evoluciona con quistificación y gliosis discreta.

### **4. TRASTORNOS DE ORIGEN CIRCULATORIO.**

Son de frecuencia y morbimortalidad muy relevantes. Destacan la isquemia e infarto, las hemorragias de origen no traumático y trastornos derivados de hipertensión arterial, englobados en concepto clínico de Accidentes Vasculares Encefálicos.

#### **a. Encefalopatía isquémica e hipoxia.**

El cerebro tiene una reserva de oxígeno muy limitada, con daño irreversible tras carencia de oxígeno mayor a 6 a 8 minutos. Esto puede ocurrir por falta de oxígeno en el aire ambiental o interrupción del riego sanguíneo, ya sea generalizado o localizado.

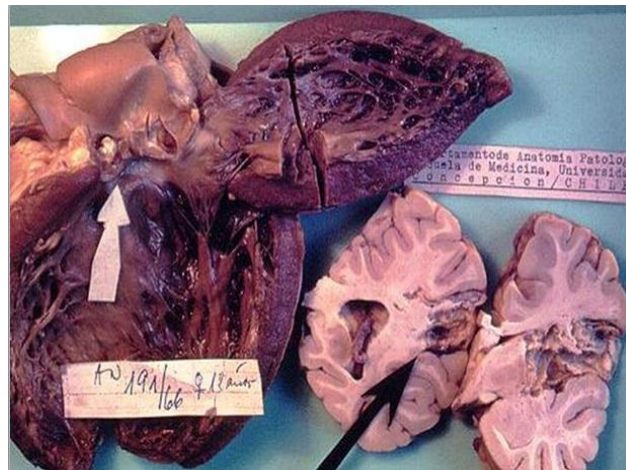En principio, la falta de oxígeno afecta a las neuronas, las que presentan sensibilidad variable. Si la injuria es prolongada, también se produce daño glial. Se liberan neurotransmisores, a lo que se asocia apertura de canales de calcio y producción de óxido nítrico, lo que lleva a necrosis. Si la isquemia generalizada es transitoria, las lesiones son reversibles, pero si es prolongada, como en un paro cardiorrespiratorio mantenido, se llega a necrosis extensa con muerte cerebral. Histológicamente, las lesiones varían con el tiempo de evolución. Así, entre las primeras 12 a 24 h, las neuronas muestran microvacuolización y eosinofilia del citoplasma, luego picnosis y cariorrexis nuclear. Las células gliales muestran este tipo de cambio posteriormente, observándose edema con aplanamiento de circunvoluciones. Las células piramidales del hipocampo, las del neurocórtez y las de Purkinje del cerebelo son las más vulnerables. Luego, dentro de los primeros 15 días de evolución se ve necrosis tisular, llegada de macrófagos, proliferación vascular y gliosis reactiva. Luego de estos 15 días hay eliminación de material necrótico, gliosis y pérdida de la estructura normal. En el daño difuso del cerebro, se presenta autólisis, adquiriendo el tejido el aspecto macroscópico de papilla.

#### **b. Infartos anémicos y hemorrágicos.**

Suelen ser consecuencia de oclusión vascular, y su repercusión dependerá de su extensión y su localización, manifestándose clínicamente desde déficit focales (afasia, paresia) hasta incapacidad y muerte. Influye, además, la presencia o ausencia de circulación colateral, dada principalmente por el polígono de Willis.

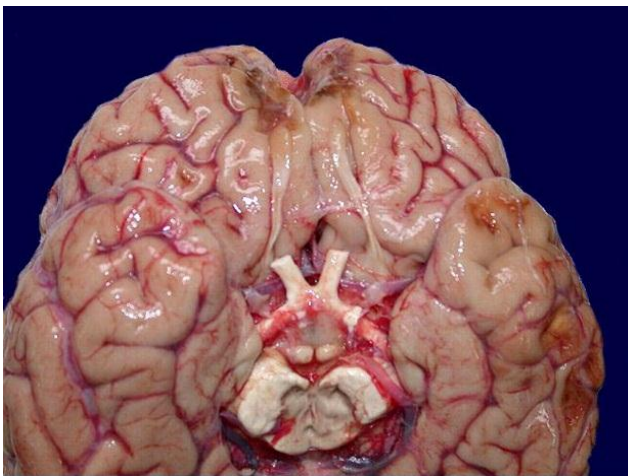
Como causas de la oclusión destacan trombosis y embolias. Las primeras son más frecuentes en vasos carotídeos extracerebrales, mientras que las embolias son más usuales en vasos intracraneanos. Las arteritis son menos frecuentes como causa de infartos. Las embolias más frecuentes se deben a fragmentación de trombos murales cardiacos en infartos, fibrilación auricular y valvulopatías (figura N°6). Luego están procesos trombóticos arteriales, embolias grasas y gaseosas. La zona más frecuente de embolización es la arteria cerebral media.



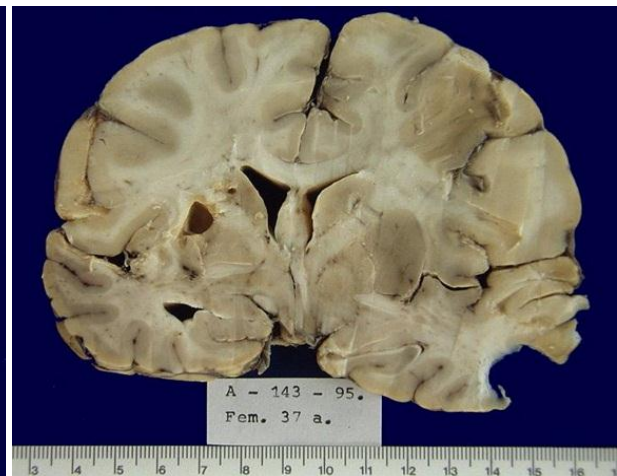


*Figura 6. Infarto cerebral por embolia.*

Macroscópicamente, después de 48 h de oclusión, se ve palidez y reblandecimiento, con borramiento de la unión de corteza y sustancia blanca. Luego, entre el segundo y el décimo día, la lesión se torna de aspecto gelatinoso y demarcado, disminuyendo el edema (figura N°7). Entre los 10 y 21 días se ve licuefacción y cavitación, que persiste (figura N°8).



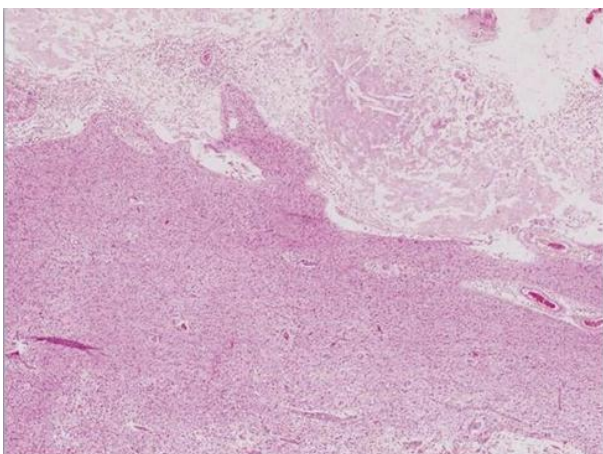
*Figura 7. Infartos cerebrales corticales.*



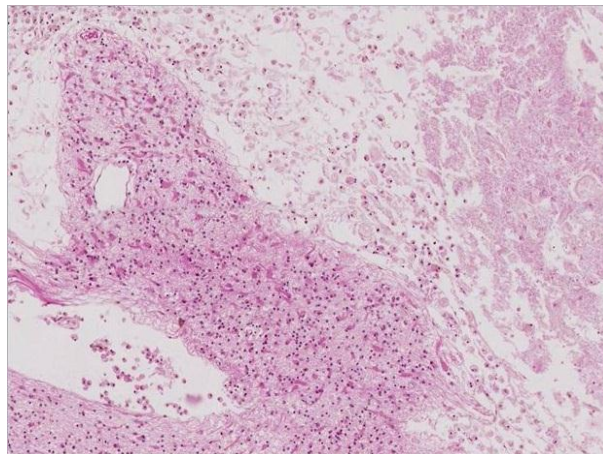
*Figura 8. Infarto cerebral cavitado.*

Histológicamente, en las primeras 12 horas se ven cambios como en isquemia. Tras las 48 h llegan neutrófilos y macrófagos, que remueven restos de mielina y hemosiderina, siendo predominantes y persistentes por largo tiempo (figura N°9, N°10 y N°11). Los astrocitos vecinos proliferan y forman una cicatriz glial.

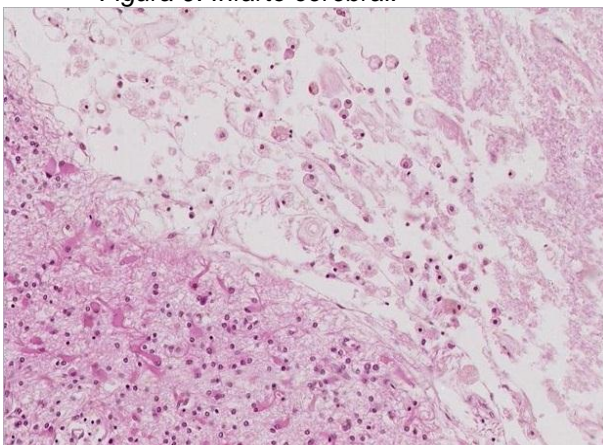
En los infartos con hemorragia, subsecuentemente a la recanalización vascular o acción de circulación colateral, el proceso es similar, agregándose efectos de extravasación y ulterior reabsorción sanguínea. También pueden ocasionar infartos hemorrágicos las trombosis de las venas y senos de la duramadre (figura N°12)



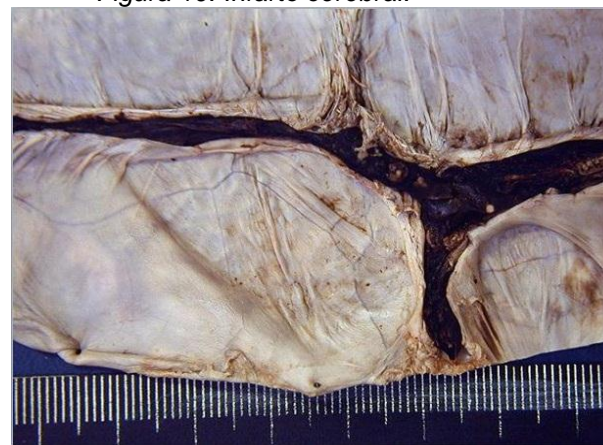*Figura 9. Infarto cerebral.*



*Figura 10. Infarto cerebral.*



*Figura 11. Infarto cerebral.*



*Figura 12. Trombosis del seno cavernoso.*

### **c. Hemorragias de origen no traumático.**

Se distinguen 2 tipos fundamentales: Intraparenquimatosa y subaracnoidea, originadas por diversas causas.

La hemorragia intraparenquimatosa muestra alta mortalidad, siendo la hipertensión arterial la enfermedad de base más frecuente, antes que las malformaciones arteriovenosas, tumores o discoagulopatías. Ella se ubica de preferencia en el putamen, el tálamo, la protuberancia y el cerebelo (figura N°13, N°14 y N°15).

El mecanismo determinante de la rotura vascular es poco claro, planteándose como causas la degeneración y necrosis de la pared vascular por efecto de la hipertensión crónica y la presencia de microneurismas (de Charcot-Bouchard). La repercusión estará dada por la extensión, estructuras comprometidas, grado de hipertensión intracraneal secundaria, herniaciones, etc.

Morfológicamente, se ve una masa sanguínea coagulada, con tejido vecino con edema y cambios hipóxicos. Si se sobrevive, se reabsorbe el edema y la hemorragia, con cambios similares a un infarto hemorrágico, a meses de ocurrida la lesión.



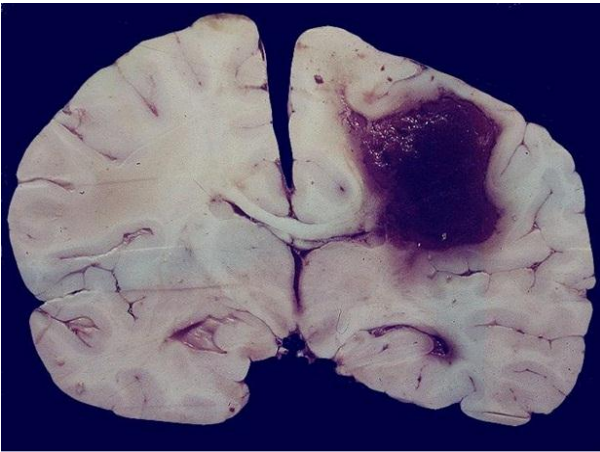


Figura 13. Hemorragia cerebral.

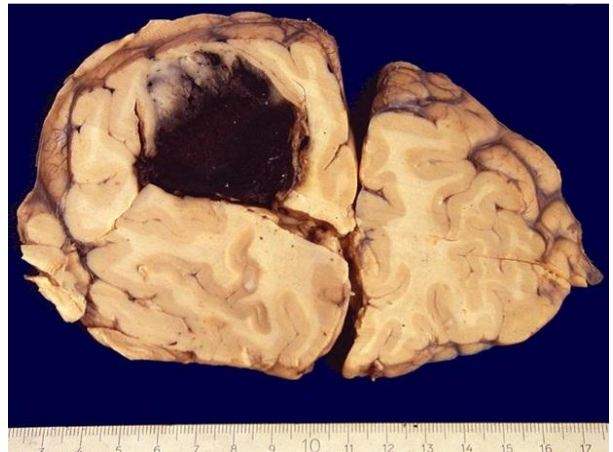

Figura 14. Hemorragia cerebral.

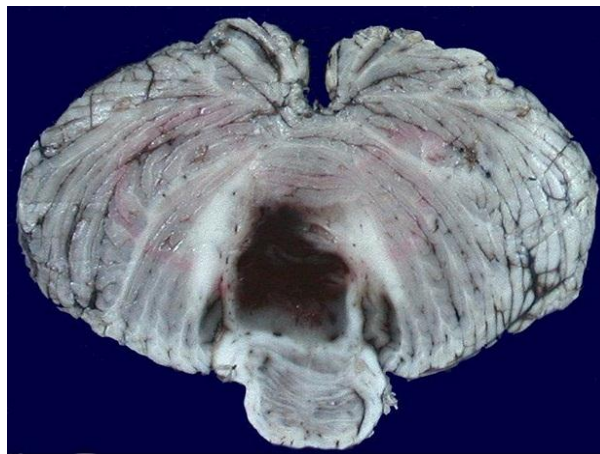


Figura 15. Hemorragia cerebelosa.

La hemorragia subaracnoidea (figura N°16) suele obedecer a rotura de aneurismas saculares de tipo congénito del polígono de Willis y sus ramas (figura N°17). Se ubican principalmente en las arterias cerebrales y arteria comunicante anterior, seguidos de los ubicados en la cerebral media (figura N°18 y N°19), comunicante posterior y cerebral posterior.

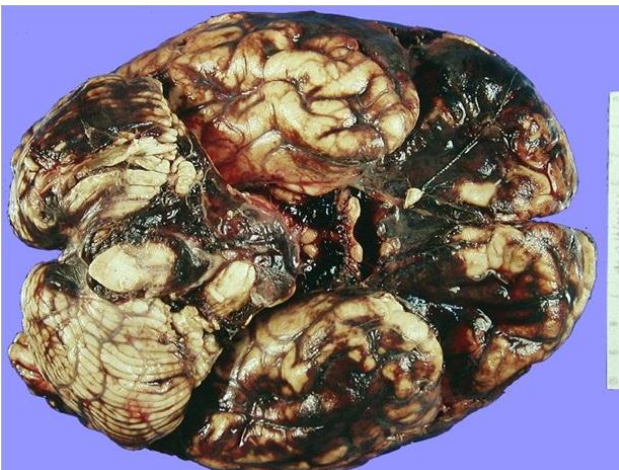


Figura 16. Hemorragia subaracnoidea.

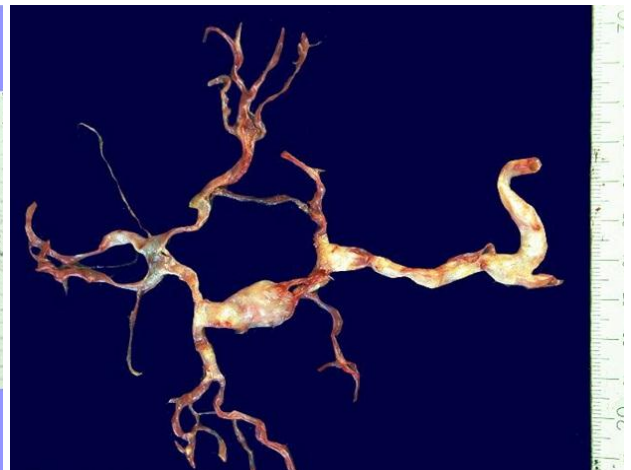


Figura 17. Aneurismas del polígono de Willis.



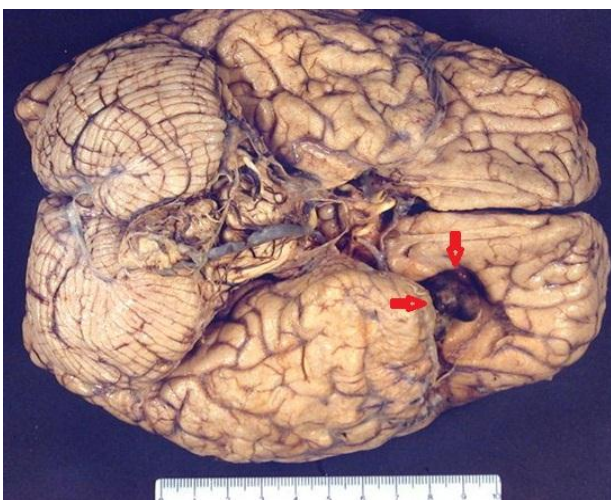


Figura 18. Aneurisma de la arteria cerebral media.

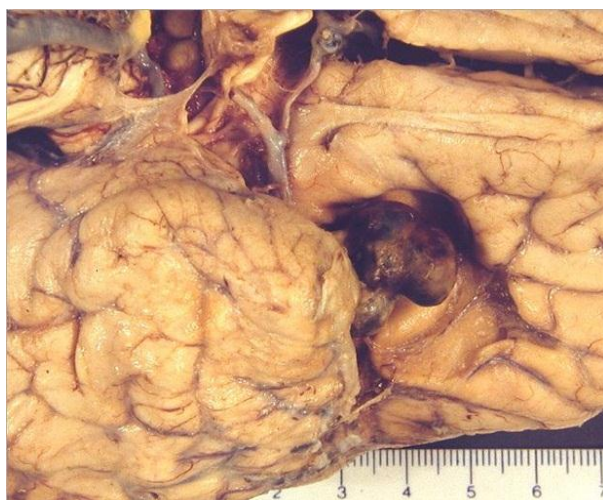

Figura 19. Aneurisma de la arteria cerebral media.

La rotura de los aneurismas es más frecuente hacia la 5ª década de vida, en aquellos aneurismas más grandes, y es gatillada por el aumento de la presión sanguínea por esfuerzos físicos. Hay intensa cefalea e inconciencia bruscas, con mortalidad del 25-50%. Pueden ocurrir recidivas y complicaciones secundarias a vasoespasmo reactivo. Si se sobrevive, hay reabsorción de sangre y cicatrización con fibrosis meníngea, con posible hidrocefalia secundaria.

También puede ocurrir hemorragia subaracnoidea debida a la extensión de una hemorragia intracerebral al espacio subaracnoideo.

#### d. Malformaciones vasculares.

Destaca la malformación arteriovenosa, formada por una trama de vasos tortuosos a nivel del espacio subaracnoideo o del tejido cerebral (figura N°20 y N°21). Son vasos de lumen amplio, paredes irregulares con características en parte arteriales con duplicación y fragmentación de la elástica interna (figura N°22 y N°23). Se ubican de preferencia en el territorio de la arteria cerebral media, pero se pueden ver en cualquier zona del encéfalo y la médula. Predominan en varones, y se manifiestan en la niñez y la juventud con fenómenos epilépticos y/o hemorragias. Hoy se tratan de preferencia por embolización de sus vasos alimentadores.

Otras lesiones son los angiomas cavernosos, los hemangiomas venosos y las teleangiectasias capilares, menos frecuentes y que suelen ser hallazgos asintomáticos. El angioma cavernoso se ha relacionado a crisis convulsivas refractarias.

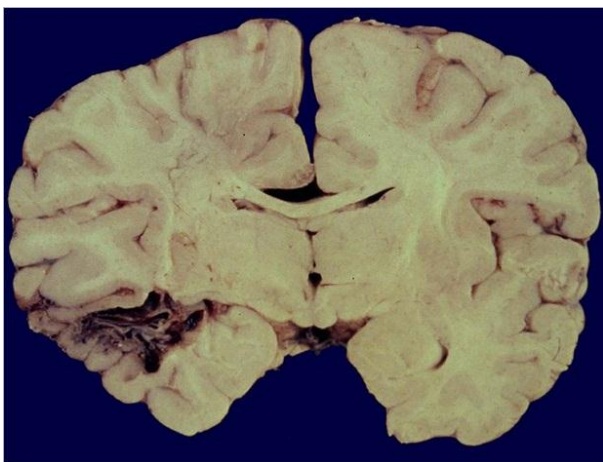


Figura 20. Malformación vascular.

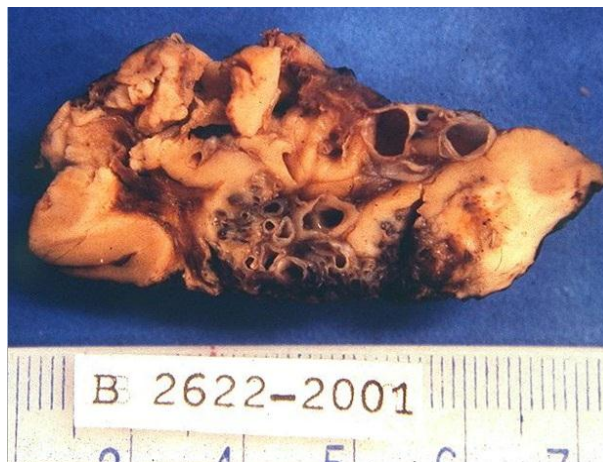

Figura 21. Malformación vascular.

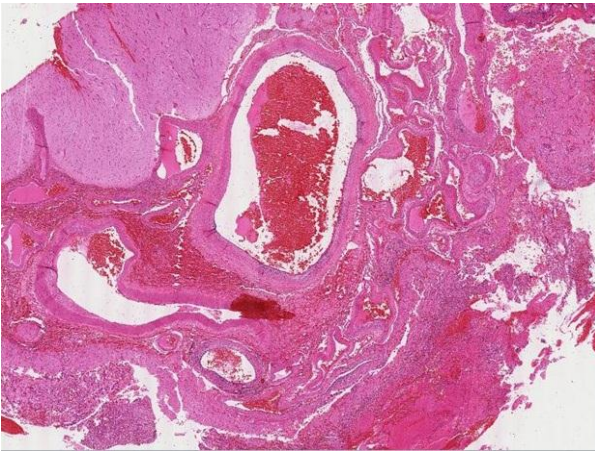


Figura 22. Malformación vascular.

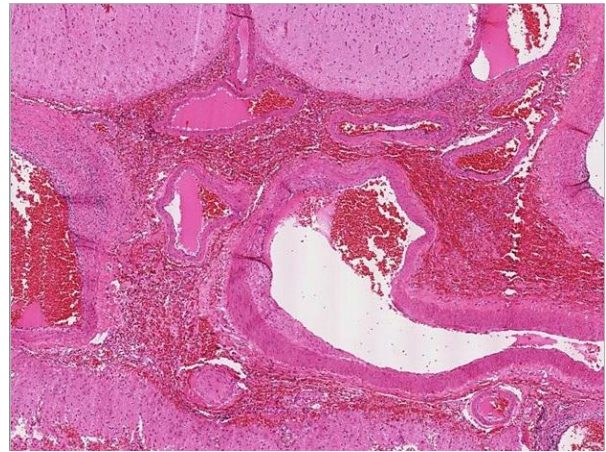


Figura 23. Malformación vascular.

#### e. Enfermedad vascular cerebral hipertensiva.

Incluye alteraciones como la hemorragia intraparenquimatosa (anteriormente descrita), el estado lacunar y la encefalopatía hipertensiva. El estado lacunar deriva de pequeños infartos del núcleo lenticular, el tálamo, la cápsula interna, la sustancia blanca profunda, el núcleo caudado y la protuberancia (figura N°8). Suelen ser múltiples, con alteración funcional variable y cambios hemorrágicos a veces. La encefalopatía hipertensiva aguda cursa con hipertensión endocraneana y compromiso de conciencia. Se describen edema cerebral, petequias y necrosis de arteriolas de sustancias gris y blanca.

### 5. INFECCIONES DEL SNC.

Las infecciones pueden ser causadas por diversos agentes, que generalmente llegan por vía hematogena, o menos frecuentemente por implantación directa en traumatismos o por contaminación de instrumentos en procedimientos invasivos. Además, procesos infecciosos en zonas vecinas (senos paranasales, mastoides) se pueden propagar al cerebro y las meninges. Finalmente, algunos virus migran a través de vías del sistema nervioso periférico al cerebro (Herpes, Rabia).

#### a. Meningitis.

Es la inflamación de leptomeninges, que se asocia con alteraciones del LCR. Puede ser de origen bacteriano, viral o químico. La meningitis bacteriana, causada por diferentes agentes, cursa con exudado leucocitario y presencia de proteínas y baja de la concentración de glucosa en el LCR. Clínicamente hay rigidez de nuca, fiebre, cefalea y compromiso sensorial. En RN predomina *Escherichia coli* y estreptococos B-hemolíticos como agentes, mientras que en lactantes y niños es el *Haemophilus influenzae*. En adultos y adolescentes destaca *Neisseria meningitidis*, mientras que en ancianos es *Streptococcus pneumoniae* y *Listeria monocytogenes*. Otros agentes, como anaerobios, se ven en inmunodeprimidos.

La morfología consiste en congestión de vasos de la aracnoides, y exudado purulento sobre las leptomeninges (figura N°24, N°25, N°26 y N°27).

En formas agresivas hay compromiso de ventrículos e incluso de parénquima cerebral. De sobrevivir, el exudado se reabsorbe y se organiza, con posible hidrocefalia debido a cambios cicatriciales de las meninges.

Por otro lado, las meningitis de origen viral presentan síntomas similares pero curso más benigno. Hay linfocitosis del LCR, pero sin baja de glucosa. Suelen deberse a enterovirus (Echo, Coxsackie), y son autolimitadas.



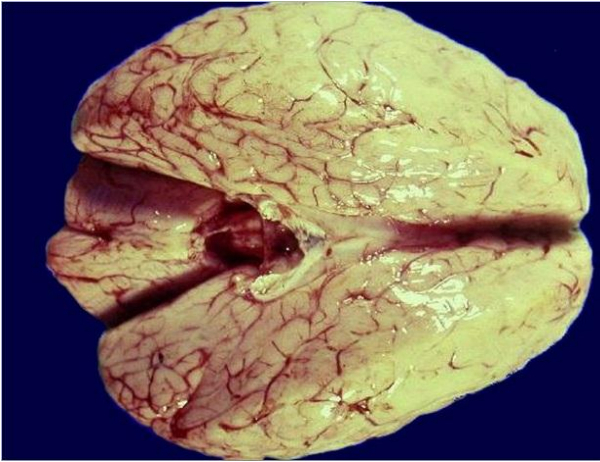


Figura 24. Meningitis bacteriana.

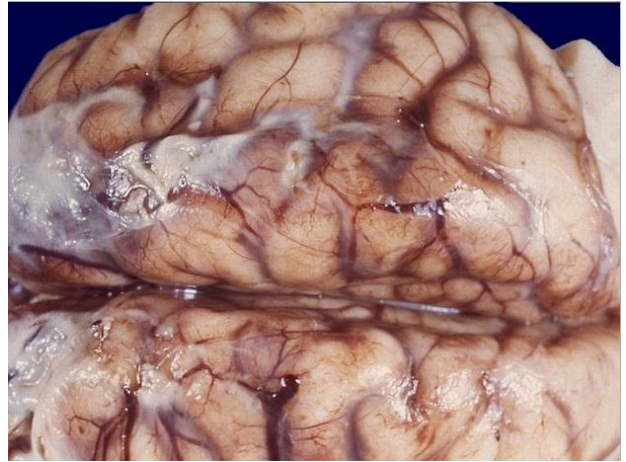


Figura 25. Meningitis bacteriana.

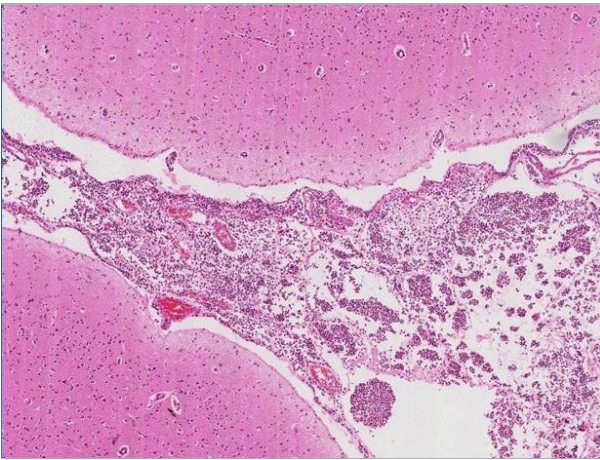


Figura 26. Meningitis bacteriana.

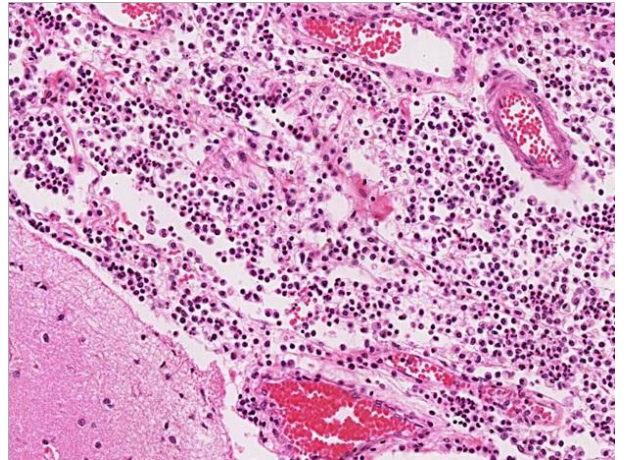


Figura 27. Meningitis bacteriana.

#### b. Absceso Cerebral.

Se produce por los mecanismos ya señalados, destacando como trastornos predisponentes endocarditis bacteriana e infecciones crónicas pulmonares y óseas, y con agentes causales como estreptococos y estafilococos. Se presentan como una colección de pus y necrosis de licuefacción central, rodeada por una zona de neovascularización y edema, con una zona colagenizada y gliosis reactiva marginales (figura N°28, N°29, N°30, N°31 y N°32). El LCR está a presión elevada, con glucosa normal, pero con aumento de proteínas y leucocitos. Como complicaciones se puede presentar diseminación, con ventriculitis, e hipertensión endocraneana.

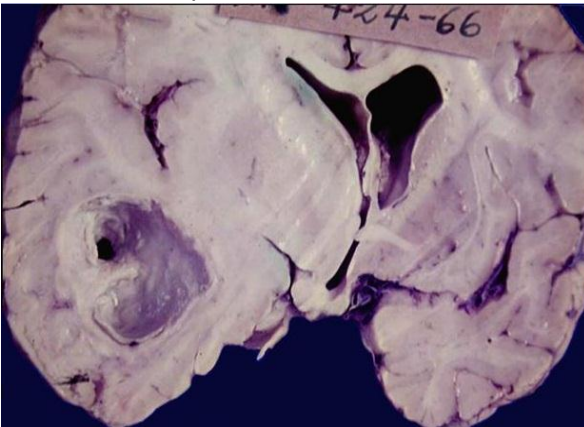


Figura 28. Absceso cerebral.

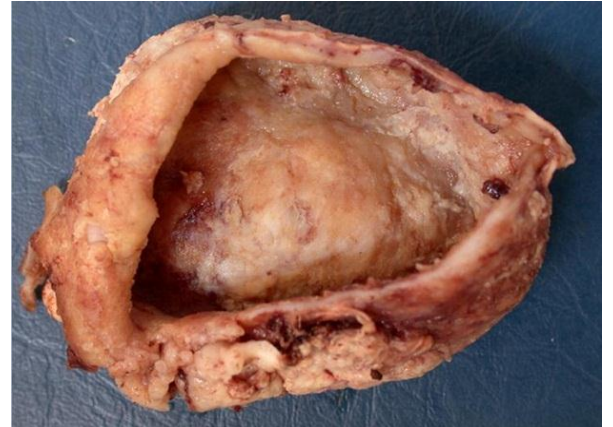

Figura 29. Absceso cerebral.



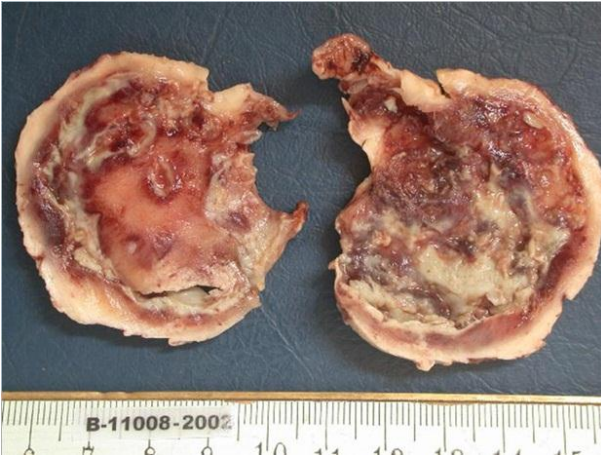

Figura 30. Absceso cerebral.

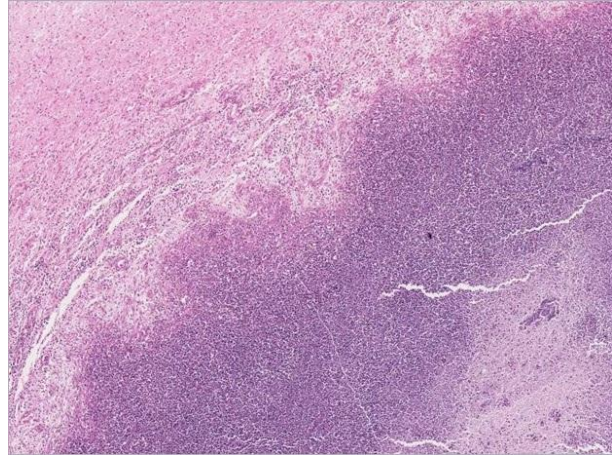


Figura 31. Absceso cerebral.

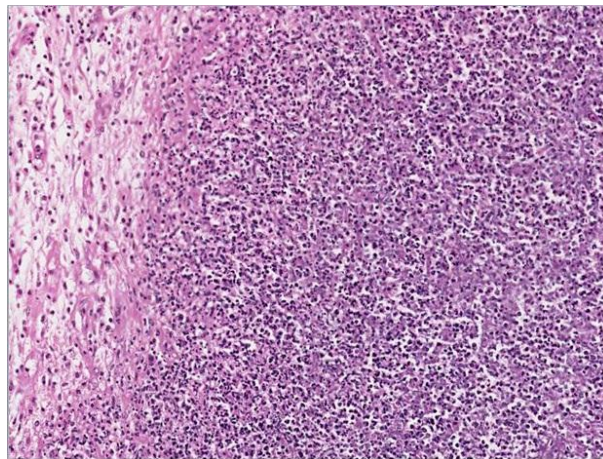


Figura 32. Absceso cerebral.

#### c. Empiema subdural.

Se debe a extensión de infecciones óseas o sinusales bacterianas al espacio subdural con formación de colecciones purulentas. Pueden ocasionar hipertensión intracraneana, y tromboflebitis con oclusión venosa e infarto cerebral. Los síntomas y cambios en LCR son similares a los de abscesos cerebrales. También se describen formas extradurales y epidurales medulares.

#### d. Meningoencefalitis crónica.

Destacan la producida por tuberculosis y la sífilis. En la primera, hay síntomas como cefalea, confusión y vómitos, con aumento de células mononucleares en el LCR. Destaca la presencia de un exudado gelatinoso subaracnoideo, predominantemente basal, con infiltrado inflamatorio crónico, y, en casos floridos, presencia de nódulos. Hay endarteritis obliterante de vasos de espacio subaracnoideo, y es posible diseminación a través del LCR. También se describe el tuberculoma, correspondiente a una zona de necrosis caseosa intraparenquimatosa rodeada de tejido granulomatoso. Puede tener varios centímetros de diámetro, con efectos compresivos (figura N°33).

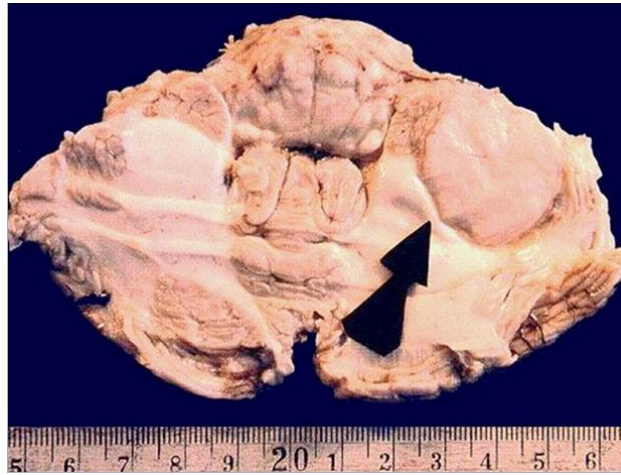


Figura 33. Tuberculosis cerebelosa.

La Neurosífilis es una manifestación de la etapa terciaria, hoy poco frecuente. Se puede manifestar como un cuadro meníngeo-meningovascular (correspondiente a una inflamación crónica con endarteritis obliterante y reacción inflamatoria perivascular), como neurosífilis parética (que cursa con destrucción neuronal, atrofia y demenciación), o como tabes dorsal (que afecta a axones y mielina de raíces dorsales de nervios sensitivos espinales, con ataxia, pérdida de sensibilidad dolorosa, y abolición de reflejos profundos), entre otras formas clínico-morfológicas.

#### **e. Encefalitis Virales.**

Se caracterizan en general por inflamación meníngea, infiltración perivascular y parenquimatosa de linfocitos, plasmocélulas y macrófagos, nódulos gliales y neuronofagia. Los cuerpos de inclusión viral son poco frecuentes. Algunos virus presentan afinidad por estructuras específicas y tiempo largo de latencia. Las infecciones se pueden adquirir en el período intrauterino, desarrollándose malformaciones, como en la rubéola.

El virus Herpes simplex tipo 1 produce lesiones destructivas en las zonas inferiores y mediales de los lóbulos temporales y circunvoluciones frontales de los temporales, con necrosis. Puede haber cuerpos de inclusión intranucleares en neuronas y glía. El tipo 2 produce más frecuentemente meningitis viral, y encefalitis generalizada en recién nacidos, que pueden contraerla del tracto genital materno durante el parto. La infección cerebral por virus varicela zoster es rara y grave.

El Citomegalovirus afecta característicamente a fetos, produciendo necrosis periventricular, microcefalia y luego calcificaciones de la sustancia blanca. En adultos, principalmente inmunodeprimidos, se comprometen más las células endimarias y periependimarias, con necrosis, hemorragia, y ventriculitis. Destacan, a veces, inclusiones citomegálicas típicas.

La poliomielitis se considera una enfermedad erradicada, caracterizada por ocasional compromiso neurológico. Afecta neuronas motoras del asta anterior medular, con cambios inflamatorios y gliosis posterior.

Asimismo, es excepcional la rabia humana, con un período variable de incubación y cuadro clásico. Se describe edema cerebral intenso, degeneración neuronal y reacción inflamatoria a nivel de ganglios basales, mesencéfalo y bulbo raquídeo. Son clásicos los cuerpos de Negri, o inclusiones citoplásmicas acidófilas en neuronas piramidales de hipocampo y células de Purkinje en cerebelo.

El Virus del SIDA (VIH) produce varios cuadros, de frecuencia y seriedad importantes. En fase inicial, destaca una meningitis aséptica, con infiltración linfocítica, de carácter agudo. Luego, se describió hace tiempo la Meningoencefalitis subaguda, con compromiso neurológico progresivo, atrofia cortical difusa y dilatación ventricular. Destaca la infiltración inflamatoria, nódulos de microglía y células gigantes multinucleadas, especialmente en sustancia blanca subcortical, diencéfalo y tronco cerebral. Además, se observan trastornos como mielopatía vacuolar en sustancia blanca medular, y varias neuropatías periféricas y de pares craneanos. También se ha descrito en inmunodeficientes la leucoencefalopatía multifocal progresiva, debido a infección por papovavirus de los oligodendrocitos, que lleva a desmielinización de la sustancia blanca.



#### f. Otras infecciones.

Las micosis se asocian a estados de inmunodeficiencia, destacando especies de *Candida*, *Mucor*, *Aspergillus* y *Criptococcus*.

Además, se incluyen protozoos como *Toxoplasma*. Durante el desarrollo intrauterino atraviesan la placenta y causan lesiones destructivas con gran gliosis reparativa y atrofia cerebral (figura N°34, y tinción de Giemsa para trofozoítos de *Toxoplasma Gondii* N°35). También es frecuente en pacientes con SIDA.

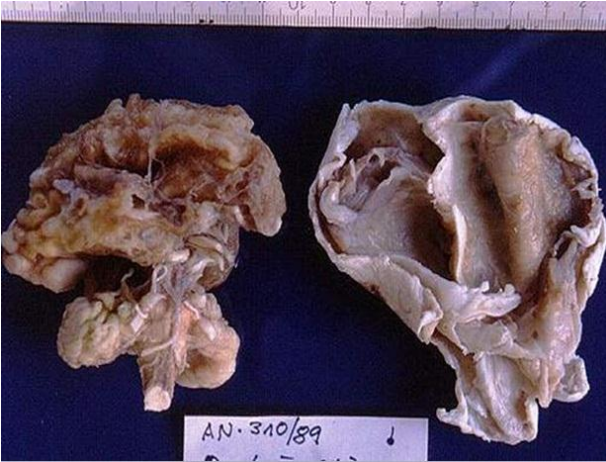

Figura 34. Toxoplasmosis.

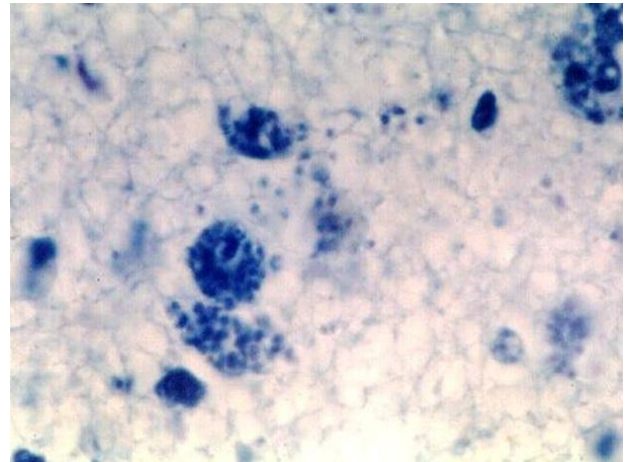


Figura 35. Toxoplasmosis.

Otros parásitos aun frecuentes en nuestro medio son la cisticercosis ([figura N°36](#), [N°37](#) y [N°38](#)) y el quiste hidatídico ([figura N°39](#)).

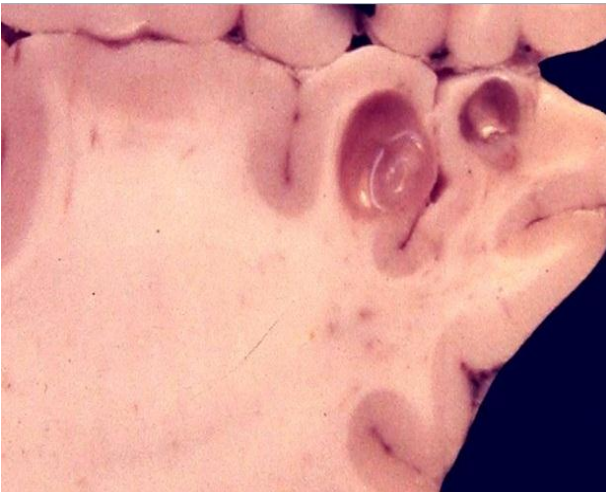

Figura 36. Neurocisticercosis.

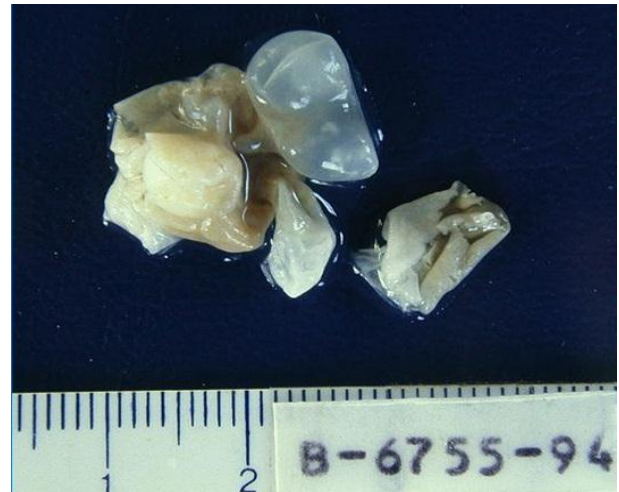

Figura 37. Neurocisticercosis.



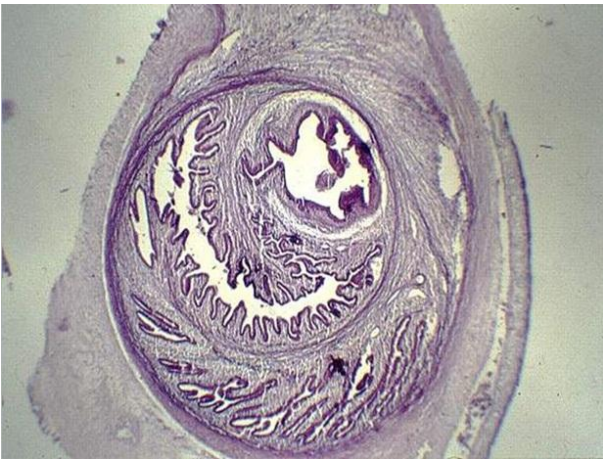

Figura 38. Neurocysticercosis.

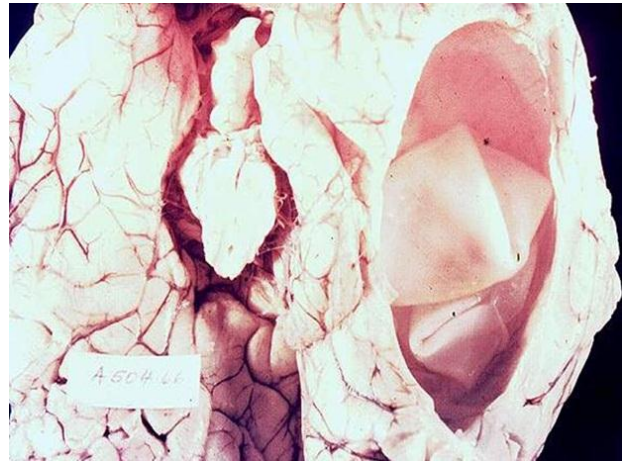


Figura 39. Quiste hidatídico.

Finalmente, en la actualidad cobran relevancia las encefalopatías espongiiformes, que incluyen cuadros como enfermedad de Creutzfeld-Jakob y Kuru en humanos, el Scrapie en ovejas y cabras y la así llamada enfermedad de vacas locas. En todas hay degeneración espongiiforme de sustancia gris, a nivel cortical y de núcleo caudado y putamen, con vacuolización de la neuropila. Luego hay pérdida de neuronas y astrocitosis reactiva. No se observa atrofia cerebral evidente.

No se ha podido recuperar ADN o ARN de los tejidos afectados, postulándose rol de una proteína celular anormal, llamada prion. Se asociaría a mutaciones hereditarias que serían requisito para desarrollar el cuadro, y se ha logrado reproducir experimentalmente estas enfermedades por inoculación parenteral e intracerebral de tejido afectado. La enfermedad de Creutzfeld-Jakob cursa con demencia progresiva, es mortal y se ha asociado a trasplantes de córnea y uso de extractos hipofisiarios contaminados, si bien en muchos casos la vía de contagio es oscura.

## 6. ENFERMEDADES DESMIELINIZANTES.

Se caracterizan por el daño a vainas de mielina y la relativa preservación de los axones, ya sea por alteración de las vainas o de los oligodendrocitos que las producen. Entre varias, destaca la **Esclerosis múltiple**, más típica de mujeres en edad media, y en zonas templadas del orbe. Se ha observado una tendencia familiar, y no se ha identificado un agente infeccioso causal. Cursa con remisiones y exacerbaciones, de severidad y duración progresivas. Se plantea un mecanismo inmunológico, posiblemente relacionado a la inmunidad celular. El LCR presenta linfocitos de estirpe B y alza de inmunoglobulinas.

La lesión afecta típicamente a la sustancia blanca, en la cercanía de los ángulos de los ventrículos laterales, con placas induradas grisáceas de tamaño variable. Histológicamente, hay pérdida de vainas mielínicas, infiltración de macrófagos que fagocitan sus restos y presencia de monocitos y linfocitos perivasculares. Los oligodendrocitos están reducidos en número, y la lesión sigue expandiéndose a lo largo de los trayectos vasculares. Las lesiones inactivas muestran reducción de macrófagos y mononucleares, y proliferación astrocítica con gliosis. También hay placas con demielinización parcial, y existe la posibilidad de remielinización, pero limitada. A veces las placas se hallan en sujetos asintomáticos, y el curso clínico no se correlaciona exactamente con la histopatología.

## 7. ENFERMEDADES DEGENERATIVAS.

Consisten en procesos localizados en la sustancia gris, con pérdida de neuronas y lesiones secundarias en las vías de la sustancia blanca. Afectan estructuras en forma selectiva, y suelen aparecer en sujetos sin patología neural previa. Se suelen clasificar en base al sitio de lesión principal. Las más relevantes son:

### a. Con compromiso de corteza cerebral.

Destacan la Enfermedad de Alzheimer (EA), de creciente incidencia por el envejecimiento de la población, y la enfermedad de Pick, con una incidencia mucho menor.

La EA es propia de ancianos, de inicio insidioso, y cursa con alteraciones intelectuales, anímicas y conductuales. Lleva a plena incapacidad tras 5-10 años de evolución, con un elevado costo social. El cerebro muestra atrofia cortical de grado variable, especialmente de las zonas frontal, temporal y parietal, con hidrocefalia subsecuente (figura N°40). Histológicamente, hay 3 elementos típicos, aunque no exclusivos: Los nudos neurofibrilares, haces de filamentos citoplásmicos que desplazan el núcleo; las placas neuríticas, localizadas en hipocampo y amígdalas, que consisten en acúmulos focales esféricos de extensiones neuríticas dilatadas y tortuosas alrededor de núcleo amiloide; y la angiopatía amiloidea. En la patogenia se ha involucrado al péptido beta amiloide, derivado de una proteína precursora de amiloide (PPA) codificada por el cromosoma 21: una de sus isoformas se metaboliza con mayor facilidad a beta amiloide.

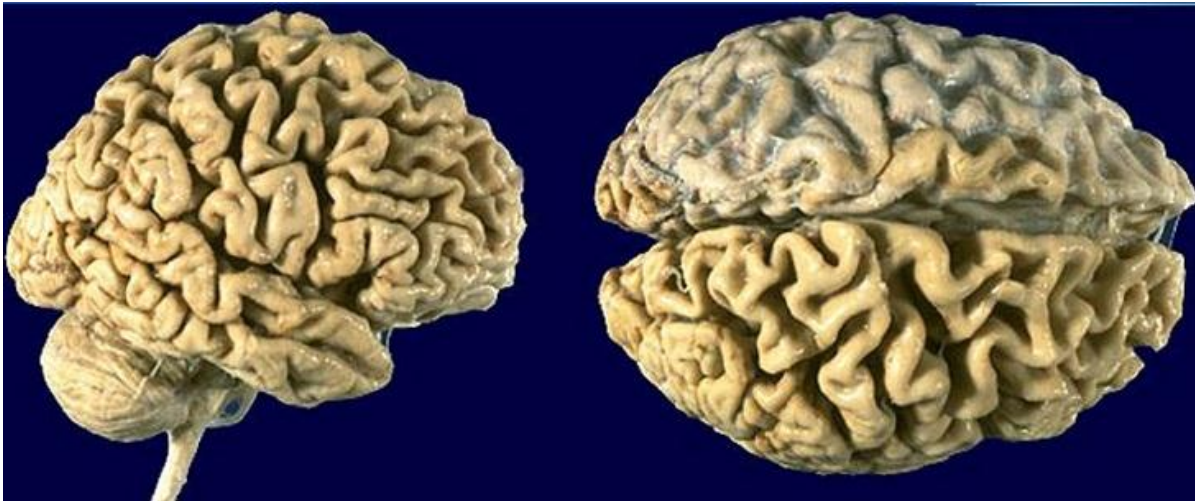

Figura 40. Atrofia cortical.

### b. Alteraciones de Ganglios Basales y Tronco Encefálico.

Llevan a trastornos motores, con reducción de movimientos voluntarios (Parkinsonismo), o aparición de movimientos involuntarios (Corea).

El Parkinsonismo puede ser idiopático o secundario, con daño del sistema dopaminérgico negro-estriado. El idiopático es típico de ancianos, con palidez de sustancia negra y pérdida de neuronas pigmentadas y gliosis focal, allí y en el locus ceruleus. En las neuronas se describen inclusiones citoplásmicas típicas llamadas los cuerpos de Lewy, constituidos aparentemente por neurofilamentos. Con el tiempo, la respuesta a L-Dopa se reduce. El polémico trasplante de tejido mesencefálico fetal ha sido propuesto como terapia.

La Enfermedad o Corea de Huntington es propia del adulto joven, con demencia progresiva y movimientos involuntarios. Hay marcada atrofia del núcleo caudado, y atrofia menos intensa del putamen, además de los lóbulos frontal y parietal, con dilatación ventricular asociada. Hay pérdida de neuronas especialmente del núcleo estriado, que usan GABA, encefalina y sustancia P como neurotransmisores. Esto lleva a pérdida de la regulación motora. Hay evidencia de base genética con locus en cromosoma 4, y suele ser fatal a 15 años plazo.

### c. Degeneraciones espinocerebelosas y otras.

Como se indica, hay daño de corteza cerebelosa, medula espinal, nervios periféricos y otros. Destaca la Ataxia de Friedrich, de aparición precoz, que cursa con lesión de columnas posteriores espinales, tracto corticoespinal distal y tractos espinocerebelosos. Hay pérdida de neuronas en la Columna de Clarke, núcleos de pares craneanos VII, X, y XII, y el núcleo dentado. Además están la Ataxia-telangiectasia, Atrofia Olivopontocerebelosa y Esclerosis Lateral Amiotrófica.

## 8. NEOPLASIAS DEL SNC.

Los Tumores del SNC representan alrededor del 2% de todas las neoplasias del organismo, pero se les atribuyen muchas de las muertes por cáncer, en particular en el grupo de pacientes entre 15 y 35 años. Aunque las incidencias de los distintos tumores varían según la edad, en adultos los tumores metastásicos son tres veces más frecuentes que los primarios, y en ese grupo, las metástasis de pulmón y mama son más frecuentes. En niños son los tumores malignos de órganos sólidos más frecuentes.

Los criterios histológicos de malignidad son aquí de valor relativo respecto al manejo y evolución del enfermo, ya que tumores morfológicamente maduros pueden ser fatales. La OMS gradúa estos tumores en grados I, II, III y IV, en orden de malignidad creciente.

Se deben considerar, además, las complejidades funcionales de las estructuras que limitan a la cirugía. Su sintomatología dependerá de su ubicación, con déficit neurológico, y de si ocasionan un efecto expansivo con hipertensión endocraneana. Para un diagnóstico correcto se requiere asociación con la clínica y radiología.

Los tumores se clasifican en base a su histogénesis, siendo los principales grupos:

- Tumores gliales (astrocíticos, oligodendrogliales, ependimarios).**
- Tumores de plexo coroideo.**
- Tumores neuronales y gliales, mixtos.**
- Tumores Embrionarios.**
- Tumores de Células Germinales.**
- Tumores de Células Meningoteliales.**
- Tumores de Tejido Mesenquimal.**
- Varios otros y Metástasis.**

### a) Gliomas.

Los gliomas representan aproximadamente el 25 a 30% de las neoplasias primarias. Son de preferencia intracraneeanos más que medulares.

Los **Astrocitomas** representan cerca del 80% de tumores cerebrales en adultos, donde suelen ser supratentoriales. Son infiltrantes y de bordes mal definidos, alteran la estructura normal, pudiendo abarcar hasta hemisferios completos (figura N°41). Su grado de diferenciación es variable: los tumores grado II presentan astrocitos neoplásicos en cantidad elevada, núcleos atípicos y extensiones celulares de aspecto fibrillar (figura N°42). Los de mayor malignidad (grado III, **Astrocitoma anaplásico**) además presentan anaplasia, y los grado IV (**Glioblastoma multiforme**, figura N° 43 y N°44) además presentan necrosis con pseudopalisada periférica y proliferación vascular. Los tumores suelen ser heterogéneos, y pueden progresar a tumores de mayor grado. Paradojalmente, a mayor malignidad hay mejor delimitación, y a mejor diferenciación son más infiltrativos. En general, son de mal pronóstico, especialmente los de alto grado.

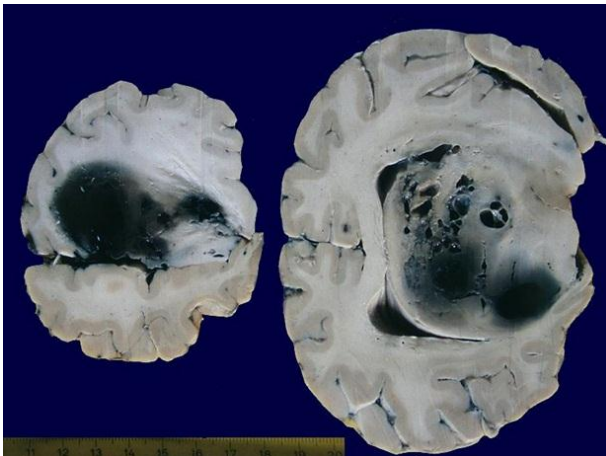


Figura 41. Astrocitoma.

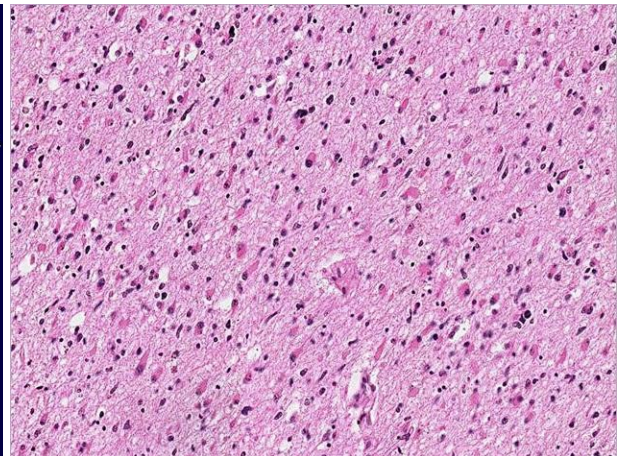


Figura 42. Astrocitoma.



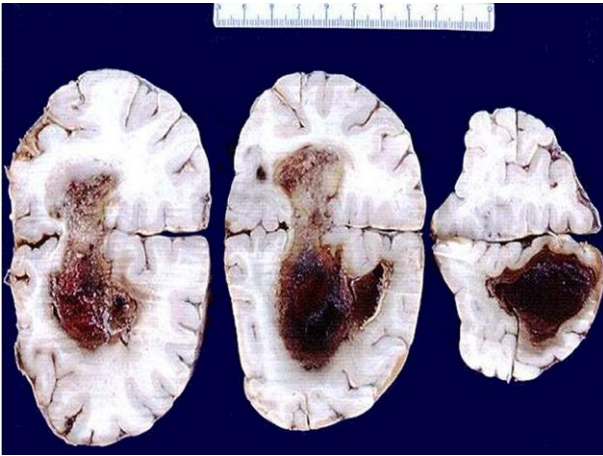


Figura 43. Glioblastoma multiforme.

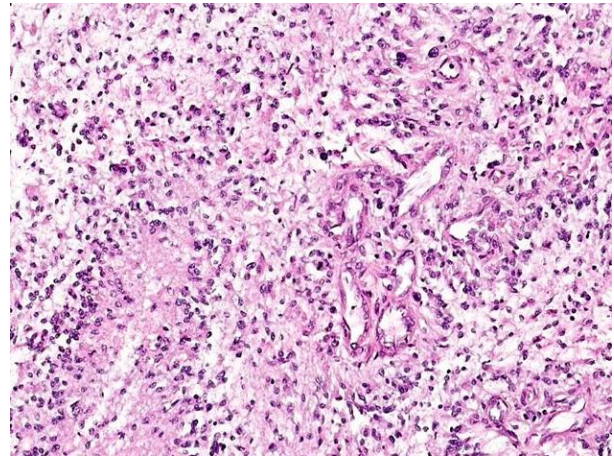


Figura 44. Glioblastoma multiforme.

El astrocitoma pilocítico, propio de niños y pacientes jóvenes, es una lesión de grado I, se localiza más frecuentemente en el tronco cerebral y tiene buen pronóstico.

Cabe destacar que en un tumor puede haber varios subtipos y grados de diferenciación, lo que complica el estudio en muestras pequeñas. Además, es aceptado que un astrocitoma anaplásico se origine en un astrocitoma preexistente de bajo grado.

Los **Oligodendrogliomas** representan cerca de 10% de los gliomas, y son propios de los adultos. Se ubican en la sustancia blanca de los hemisferios, con compromiso cortical. En general, tienen mejor pronóstico que astrocitomas. Son masas grisáceas y gelatinosas, demarcadas, con quistes y microcalcificaciones focales. Las células son poligonales o redondeadas, regulares, con núcleos homogéneos y citoplasma claro, que les da aspecto de tejido vegetal (figura N°45). Hay formas mixtas con elementos astrocíticos, y existen variedades malignas con pleomorfismo, anaplasia y necrosis.

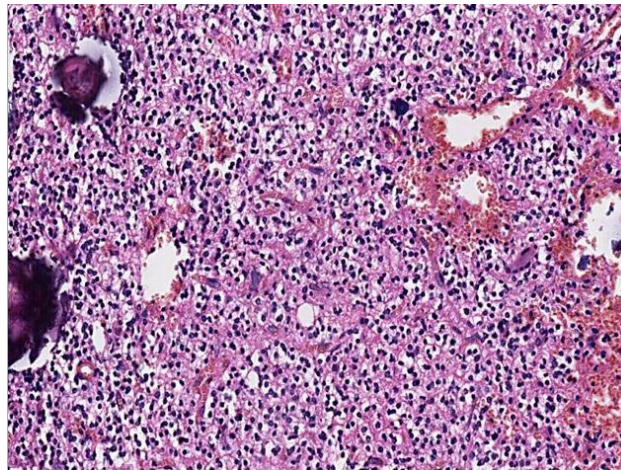


Figura 45. Oligodendroglioma.

Actualmente, tanto en el diagnóstico de los astrocitomas como de los oligodendrogliomas, los estudios moleculares tienen un rol central. Para los tumores astrocíticos, debe determinarse si existe mutación del gen IDH1, que está presente en el astrocitoma de bajo grado (y ausente en el Glioblastoma multiforme). De forma similar, en el oligodendroglioma debe determinarse si existe codelección en los locus 1p y 19q (si está ausente, el diagnóstico de oligodendroglioma se descarta).

Los **Ependimomas** se asocian a estructuras del sistema ventricular, incluyendo la zona del conducto medular central. En las 2 primeras décadas de vida se dan cerca del 4º ventrículo, mientras que a edad media son propios de la médula. Según ubicación, pueden provocar hidrocefalia o compresión medular. Es usual la diseminación por el LCR. La supervivencia media es de 4 años. Forman masas sólidas o

papilares, de difícil resección por su ubicación (figura N°46). Están formadas por células ovales, que a menudo forman estructuras llamadas rosetas ependimarias, y pseudorosetas perivasculares. En el filum terminal de la médula se puede observar el ependimoma mixopapilar, que presenta cambio mixoide del estroma y corresponde a un tumor grado I. Otras lesiones incluidas en este grupo son los subependimomas (grado I), de carácter asintomático, ubicados a nivel de los ventrículos.

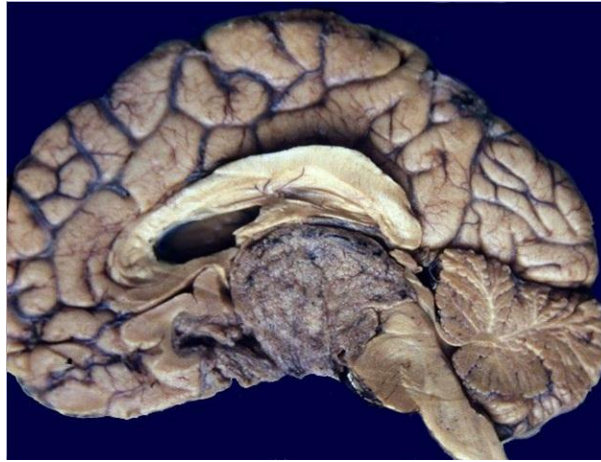

Figura 46. Ependimoma.

#### **b. Tumores del plexo coroideo.**

En este grupo se incluye el papiloma de plexo coroideo (grado I), histológicamente benigno, y el carcinoma de plexo coroideo (grado III).

#### **c. Tumores neuronales y gliales, mixtos.**

Se incluyen aquí los formados por células ganglionares, o **gangliocitomas**, y los **gangliogliomas**, más frecuentes, con un componente glial. Son de crecimiento lento, y frecuentes en el suelo del 3º ventrículo, hipotálamo y lóbulo temporal. El **neurocitoma** es semejante al oligodendroglioma, pero frecuentemente se localiza cerca del agujero de Monro. Es propio de la zona supratentorial y en adultos jóvenes. Es raro, y de buen pronóstico con resección completa.

#### **d. Tumores embrionales.**

Se caracterizan por poseer células pequeñas y sin elementos de diferenciación considerables. Son característicos de la infancia, y de origen neuroectodérmico.

El más relevante es el **Meduloblastoma**, propio del cerebelo, generalmente localizado en la línea media. Es gris, de bordes netos, formado por láminas ricas en células anaplásicas ovales, escaso citoplasma y muchas mitosis (figura N°47). Es posible su diseminación al LCR e hidrocefalia. La radioterapia es efectiva, con 50-75% de supervivencia a 5 años. Este tumor tiene elementos comunes con el retinoblastoma del ojo, el neuroblastoma del tronco y en tumor primitivo neuroectodérmico (PNET) de tejidos blandos, todos propios de la infancia. Hay subtipos: indiferenciado, con diferenciación neuronal, desmoplásico, con diferenciación glial, pigmentado y medulomioblastoma. El más frecuente es el con diferenciación neuronal, caracterizado por rosetas de Homer-Wright, y por dar reacción positiva para neurotubulina, neurofilamentos, sinaptofisina y enolasa neuronal específica a la inmunohistoquímica. La variedad desmoplásica presenta estroma abundante y consistencia dura, es más propia de hemisferios cerebrales y del adulto.

Existe un homólogo del PNET en el SNC, actualmente denominado **Tumor embrionario con rosetas multicapa**, mucho menos frecuente que el meduloblastoma.

Los **neuroblastomas** del sistema nervioso central son excepcionales.



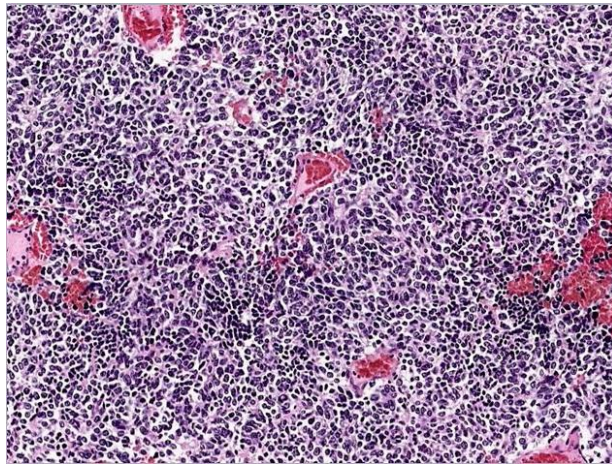


Figura 47. Medulloblastoma.

**e. Tumores de células germinales.**

Son característicos de infancia y de línea media, poco frecuentes, y, dado que se ven en jóvenes, debe descartarse el que sean metástasis de un tumor gonadal. Se incluye el **germinoma**, similar al seminoma testicular, típicamente localizado en región pineal o supraselar. Representa cerca del 80% de este grupo, consta de mezcla de células grandes de citoplasma amplio, y linfocitos. Hay expresión de Fosfatasa Alcalina Placentaria y son radiosensibles. Otros tumores son el tumor de saco vitelino y los teratomas.

**f. Tumores meningoteliales.**

Se originarían en células de la aracnoides y son propios del adulto, frecuentes (cerca del 35% de las neoplasias primarias del SNC) y están representados por los diversos tipos de **meningiomas**. Estos suelen ser masas solitarias, de crecimiento lento, que comprimen al cerebro. Son firmes, fibrosas, a veces calcificadas (figura N°48 y N°49). Histológicamente consisten en células fusadas u ovals dispuestas en haces en espiral con grupos compactos. Son frecuentes los cuerpos de Psammoma, microcalcificaciones y variaciones en el aspecto, con múltiples subtipos que son de poco valor pronóstico (figura N°50 y N°51). Los meningiomas de características malignas son muy raros.

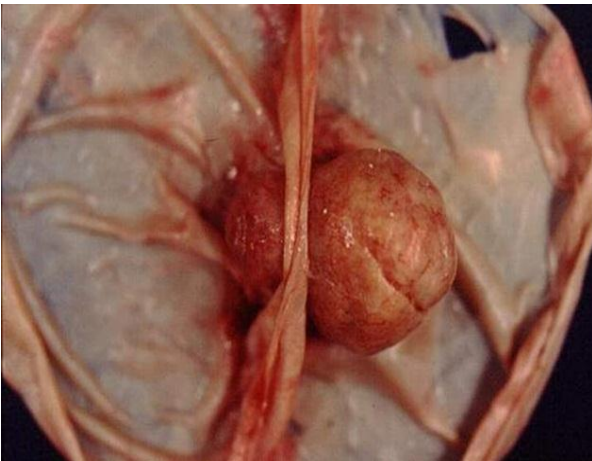


Figura 48. Meningioma.

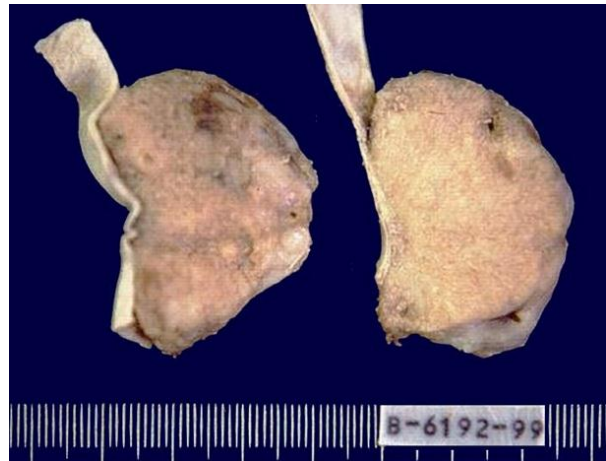

Figura 49. Meningioma.

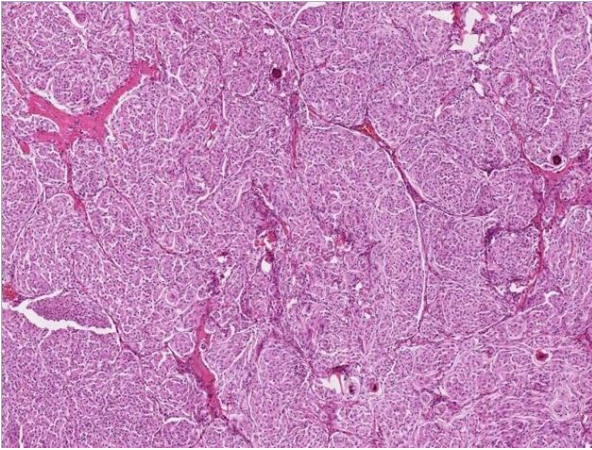


Figura 50. Meningioma.

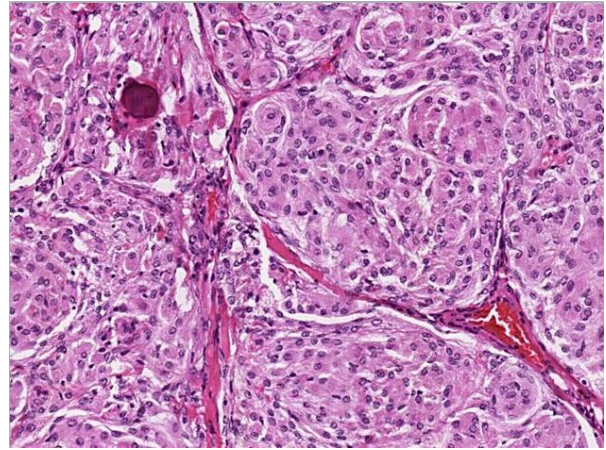


Figura 51. Meningioma.

#### g. Tumores de origen mesenquimal.

Destacan el hemangiopericitoma (correspondiente a una variedad de tumor fibroso solitario) y los tumores vasculares, como el hemangioblastoma (relacionado al síndrome de Von Hippel-Lindau). También componen este grupo otros tumores mucho más raros, propios de partes blandas, de línea vascular, adiposa, conectiva, etc. Algunos se relacionan con radioterapia previa.

#### h. Otros tumores.

En SNC se pueden presentar linfomas primarios, con una forma específica, frecuente en el SIDA. Suelen ser de tipo no Hodgkin y de estirpe B, con masas nodulares en el parénquima. También se pueden presentar tumores melanocíticos y tumores histiocíticos (la histiocitosis de células de Langerhans, frecuente en niños, pertenece a este grupo), entre muchos otros.

Hay varios otros no incluidos, por falta de espacio, como tumores de la zona pineal, tumores de la zona de la silla turca (craneofaringiomas, adenomas de hipófisis), tumores de vaina nerviosa (como Schwannomas, Neurofibromas y Tumores malignos de la vaina periférica, que son más frecuentes en nervios periféricos), quistes, etc., de menor relevancia.

#### i. Metástasis.

Se afirma que, en general, cerca de tres cuartos de los tumores intracraneales en adultos son metastásicos. La mayoría son carcinomas, en orden de frecuencia, de pulmones, mama, riñones y aparato digestivo. Algunos autores consideran al melanoma dentro de éste grupo. Vale recordar que el coriocarcinoma, que es poco frecuente, presenta alta incidencia de metástasis cerebral. Por otra parte hay cánceres que no suelen dar metástasis cerebrales, como el cáncer prostático. También puede haber afectación meníngea.

Morfológicamente, en el cerebro son lesiones nodulares netas de la unión de corteza y sustancia gris, rodeadas de edema. La carcinomatosis meníngea muestra nodulitos tumorales dispersos en superficies de cerebro y médula. En enfermos con metástasis cerebrales se han descrito, además de síntomas atribuibles e efectos locales de ellas, síndromes paraneoplásicos y fenómenos degenerativos. La inmunohistoquímica es útil para ayudar a identificar el origen de la neoplasia, el que a veces no es evidente y del que no se tienen mayores antecedentes.