

Displasia fibrosa monostósica cráneo-facial: informe de 12 casos y revisión de la literatura

ANTONIO IGLESIAS G.¹, HUMBERTO CAIAFFA², MANUEL SÁNCHEZ³, ÁLVARO JURADO⁴, RODRIGO BARCELÓ⁵, CLARA PATRICIA ORDÓÑEZ⁶, JORGE GARCÍA⁶, LUCY MEBARAK⁶ Y ALVARO SALAS⁷

La displasia fibrosa monostósica (D.F.M.) es una enfermedad cuya etiología no se conoce y que, al parecer, no tiene una base genética. Se caracteriza por áreas localizadas en el hueso reemplazadas por tejido fibroso que generan erosión progresiva del mismo, hiperóstosis, deformidad y fractura patológica en los huesos largos. El objetivo de este informe es analizar una de las formas de expresión de la displasia fibrosa, la forma monostósica cráneo-facial, entidad no reportada en nuestro país y en América Latina; además queremos plantear la posibilidad de un protocolo de tratamiento médico a base de colchicina y etidronato sódico, como una forma de bloquear el desarrollo progresivo de la formación ósea, pero es necesario continuar la observación controlada de estos casos para obtener conclusiones más objetivas; a la vez en seis de nuestros casos planteamos el tratamiento quirúrgico como un recurso más en la ayuda de estos pacientes. Finalmente, queremos llamar la atención sobre la ausencia de la forma poliostótica y del síndrome de McCune-Albright como otra forma de expresión de la D.F.M.; su incidencia en nuestros casos de la raza negra y mestiza, la ausencia en la raza blanca en la Costa. Pensamos que existe alguna relación racial e inmunogenética para la expresión de esta forma de presentación clínica.

Palabras claves: Displasia fibrosa monostósica cráneo - facial, Colchicina, Etidronato sódico, Formación ósea.

INTRODUCCIÓN

Es una enfermedad cuya etiología no se conoce y que, al parecer, no tiene una base genética. Son áreas localizadas en el hueso reemplazadas por tejido fibroso que causan erosión progresiva del mismo, hiperóstosis, deformidad y fractura patológica en los huesos largos. Inicialmente, se confundió con el hiperparatiroidismo, hasta que, en 1937, simultáneamente Albright y col (1) y McCune y col (2), describieron un síndrome caracterizado por osteítis fibrosa diseminada, áreas de pigmentación de la piel, pubertad precoz y alteraciones endocrinas con una historia natural hasta ahora desconocida.

En 1938, Lichtenstein (3, 4) describe una

Recibido, 1 noviembre, 1986. Aceptado 14 noviembre, 1986.

1 Director del Programa de Medicina, Universidad del Norte, Barranquilla, Colombia.

2, 3, 5 Profesores de la División de Ciencias de la Salud, Universidad del Norte, Barranquilla, Colombia.

4 Profesor de la Facultad de Medicina, Universidad Libre, Barranquilla, Colombia.

6 Médicos cirujanos, Universidad del Norte, Barranquilla, Colombia.

7 Instituto de los Seguros Sociales, Barranquilla, Colombia.

© Universidad del Norte

anomalía del mesénquima óseo, no hereditaria, que afecta varios huesos y no existen alteraciones cutáneas y endocrinas, es decir, la forma polioestótica; en 1946, Schlumberger (5), describe la displasia monostótica y cree que no existe una relación entre la forma monostótica y la forma polioestótica, pero Daves y col (6), sugieren esta asociación.

Las manchas café con leche del síndrome de McCune-Albright, han creado confusión en un grupo de investigadores como Thannhauser y col (7), quienes plantearon la posibilidad de un origen común entre la neurofibromatosis y el síndrome de McCune-Albright, pero no ha sido confirmado por otros autores. A pesar de los avances en los conocimientos de las enfermedades de los huesos, la patogénesis de la enfermedad aún es un misterio; no se explica la alteración del mesénquima, con la subsecuente sustitución del hueso esponjoso y de la cavidad medular por tejido fibroso (3,4,7). El objetivo del siguiente informe es analizar la forma de presentación de esta entidad en algunas regiones de la Costa Atlántica como displasia fibrosa.

La variante monostótica craneofacial; la ausencia de la forma polioestótica y del síndrome de McCune-Albright como forma de expresión de la entidad en esta área del país, su incidencia en la raza negra y mestiza, la ausencia en la raza blanca de la Costa. No hemos encontrado informe de esta entidad en Colombia y en América Latina. Pensamos que existe alguna relación racial e inmunogenética para la expresión de esta forma de presentación clínica.

MATERIAL Y MÉTODOS

Se estudiaron todos los casos con problemas metabólicos óseos observados desde 1977 hasta diciembre de 1986. Para ello, revisamos todos los informes de Patología del I.S.S., Hospital Central (U.P.I.); los hallazgos radiológicos de las diferentes enfermedades osteocondensantes estudiadas por ocho radiólogos de la ciudad; en forma prospectiva, estudiamos todos los casos de displasia fibrosa craneofacial y las enfermedades osteocondensantes que comprometían el cráneo que fueron analizados por los neurólogos y neurocirujanos de la ciudad de Barranquilla; en forma individual, se revisó cada caso y se le practicó

biopsia del hueso comprometido para confirmar el diagnóstico; revisamos los archivos de la consulta familiar, la consulta de especialistas, el total de consultas y los egresos de las Unidades 1, 2 y 3 del I.S.S. Seccional del Atlántico, desde 1978 hasta 1984. Logramos reunir 12 pacientes con diagnóstico documentado de displasia fibrosa (D.D.F.), cuyas edades estaban comprendidas entre los seis y los 58 años, con un promedio de edad de $x = 35,25$ años, la mayoría de los pacientes se encontraba entre la tercera y quinta década de la vida, nueve de los pacientes son mujeres y tres hombres, tres de los pacientes son de raza negra y nueve mestizos, uno de estos pacientes procedía de Aruba. A todos los pacientes se les practicaron los siguientes exámenes de gabinete y paraclínicos: cuadro hemático, sedimentación globular, glicemia, colesterol, triglicéridos, fosfatasa alcalina, electroforesis de proteínas, calcemia, fosfatemia, calciuria y fosfaturia en orina de 24 horas, hidroxiprolina en siete pacientes, tomografía axial computarizada en ocho pacientes y biopsia del hueso comprometido en ocho pacientes.

A ocho pacientes les administramos colchicina 1.5 mg/día, a cuatro pacientes etidronato sódico (Didronel)^R; a cinco de los pacientes se les practicó tratamiento quirúrgico de tipo descompresivo y resección del hueso comprometido. Para analizar la evolución del tratamiento médico proponemos una serie de criterios médicos, tales como observación controlada por dos años de cada paciente en cuanto a reducción de la tumefacción ósea y radiometría de las radiografías ósea de cráneo simple y de los T.A.C. de los huesos craneofaciales cada año, y controles periódicos de laboratorio para prevenir efectos hematológicos, hepáticos, renales y óseos secundarios a la administración de los medicamentos. Cada paciente aceptó el tratamiento médico después de la explicación del objetivo del protocolo.

INFORME DE CASOS

CASO 1

M.A., 22 años, F., natural de Plato, No. de afiliación. 319965, consultó el 22 de mayo de 1984, por tumefacción de hueso parietal derecho, frontal del lado derecho e izquierdo de crecimiento lento y de un año de evolución, no doloroso y de consistencia dura.

Campimetría, en julio 16/85, demostró reducción periférica de ambos campos visuales, más en ojo izquierdo sector temporal.

Biopsia del hueso frontal (Dr. Jurado), en junio 7/85, No. 851753, revisada por el Dr. Chinchilla, el diagnóstico confirmado, fue de displasia fibrosa. Se le sometió a radioterapia en diciembre 2/85.

En noviembre /85 el comité oncológico recomendó cirugía para descomprimir el nervio óptico.

CASO 2

H.C.B., 20 años, empleada, consultó en agosto/82 por proptosis del ojo izquierdo de varios meses de evolución, ligero dolor a nivel pterional izquierdo y cefalea frontal.

Examen físico: P.A. 100/60 P: 80X min.
Consciente. Normocéfalo. Fosa pterional izquierda llena.

Fondo de ojo: leve palidez del nervio óptico izquierdo.

M.O.E: Bien. Se aprecia proptosis izquierda.

Motor: Bien.

Sensibilidad: Bien.

Reflejos osteotendinosos: simétricos (2).

Cerebelo, bien.

La radiografía del cráneo mostró esclerosis de órbita izquierda.

La escanografía cerebral mostró esclerosis y estrechamiento del canal óptico, que compromete además fosa media.

Fue llevada a cirugía, se le practicó descompresión del canal óptico para liberar el nervio óptico.

Su estado actual es estable desde el punto de vista del compromiso óptico y óseo y recibe tratamiento con colchicina.

CASO 3

F.A.G., 22 años, empleada, paciente que desde la edad de ocho años inició crecimiento óseo a nivel del reborde orbitario derecho y fue llevada a cirugía donde se le efectuó biopsia de su lesión sin tener resultado patológico de ella. Posteriormente, fue notando que esta masa a nivel orbita-

rio aumentaba de tamaño y se le asociaba a proptosis de ojo derecho. Además, relata que, en esta ocasión, la masa, que era dura, se volvió blanda y dolorosa.

Al examen físico se encuentra como positivo masa blanda a nivel orbitario derecho superior, dolorosa a la palpación, con aumento de temperatura. Proptosis derecha.

Al fondo del ojo se aprecia papila ligeramente pálida.

Movimientos oculares con limitación hacia arriba.

Agudeza visual normal. Resto del examen neurológico dentro de los límites normales. La radiografía del cráneo muestra esclerosis orbitaria y a nivel del ala menor del esfenoides.

La escanografía cerebral muestra gran esclerosis en hueso de la base del cráneo, mayor en el lado derecho y compromiso también del frontal y parietal, engrosamiento del techo de la órbita y del ala menor del esfenoides. Se observa también una lisis del hueso.

Se piensa en necrosis del hueso por crecimiento exagerado o una invasión del tejido fibroso. Se deja en observación con analgésicos y antiinflamatorios. Mejora en 10 días su cuadro con disminución del edema y dolor a nivel de la masa frontal derecha y su apariencia facial se mejora. Se le inició tratamiento con colchicina, 1.5 mg/día y Didronel^R.

CASO 4

B.E., 54 años, natural y procedente de Barranquilla, paciente que consultó en junio 26/80 por tumoración en región temporal izquierda, en la unión fronto-temporal izquierda de un año de evolución y que, al ir aumentando de tamaño, comprometió la cavidad orbitaria izquierda, apareciendo disminución de la agudeza visual, cefaleas, proptosis, epífora, congestión y parénesis en esa área, acompañada de pérdida de peso, adinamia y anorexia.

Examen físico: paciente en aceptables condiciones generales.

Neurológico: masa no dolorosa en región fronto-temporal izquierda.

Proptosis con desviación hacia afuera del ojo izquierdo.

Edema palpebral izquierdo. Paresia del recto lateral izquierdo, visión borrosa a 50 cms. Papiledema del ojo izquierdo, hiperreflexia generalizada.

Exámenes paraclínicos: RX de cráneo-órbita: evidencia de hiperóstosis frontorbital izquierda. Arteriografía carotídea izquierda: No evidencia

lesión expansiva intracraneana.

Junio 24/80. ID: 1) Lesión expansiva intra-orbitaria izquierda.

Se envía a la paciente para que le sea practi-

cada escanografía, con el fin de determinar la exactitud de la lesión y su tamaño.

Agosto 13/80. Sidirac-Bogotá. Tac: cráneo y órbitas.

Descalcificación acentuada de la silla turca con ampliación acentuada de los diámetros. Irregularidad del ala mayor del esfenoides y la zona temporofrontal izquierda y que está causando protrusión ósea hacia la pared posterior y lateral de la órbita izquierda, comprimiendo el agujero.

Con medio de contraste se observan los mismos cambios además de una modificación en la densi-

TABLA 1. DISPLASIA FIBROSA

No.	NOMBRE DEL PACIENTE	EDAD AÑOS	SEXO	RAZA	HUESO COMPROMETIDO	TRATAMIENTO QUIRURGICO	TRATAMIENTO MEDICO	CCN *	DID **
1	P.L.	24	M	M	Orbita y hueso frontal D-Evolucionó a fibrosarcoma	Descompresión nervio óptico y resección ósea.	NO	-	-
2	B.E.	51	F	M	Orbita y hueso frontal frontal Izq. - Borde supra e infra-orbitario	Descompresión nervio óptico y resección ósea	NO	-	-
3	A.R.	23	M	M	Orbita y hueso frontal izq. Borde supraorbitario		NO	+	-
4	L.R.	40	F	M	Témpero - parietal D		SI	+	-
5	M.P.	36	F	N	Orbita-Esfenoide D.		SI	+	+
6	C.M.	6	M	N	Orbita-frontal izq. Parietal-Esfenoide		SI	+	-
7	M.A.	22	F	M	Parietal derecho Frontal de izquierdo	Resección Osea Frontal	SI	+	+
8	N.R.	58	F	M	Fronto-Parietal Orbita-compresión Nervio óptico	Descompresión quirúrgica	SI	+	
9	P.L.	57	F	N	Fronto-parieto-temporal		SI	+	+
10	H.C.B.	20	F	M	Orbita izquierda. Borde supra e infra-orbitario. S. del ápex orbitario	Descompresión del nervio óptico	SI	+	
11	F.A.G.	22	F	M	Borde superior. Orbita derecha, ala menor del esfenoides, parietal y frontal D.		SI		+
12	B.E.	54	F	M	Frontal-temporal izq. Orbita izquierda Borde superior izq.	Descompresión del nervio óptico. Resección de masa ósea.	NO	-	-

* Colchicina (CCN)

** Didronel, etidronato sódico (DID)

dad del área del recto externo izquierdo y mayor ingurgitación del cono orbitario.

Estos hallazgos son compatibles con dos posibilidades básicas:

MENINGIOMA DEL ALA MAYOR DE ESFENOIDES, extendiéndose lateralmente en el lado izquierdo y **DISPLASIA FIBROSA**; se le practicó descompresión quirúrgica del nervio óptico y resección de la masa ósea. El resultado de la biopsia del hueso confirmó el diagnóstico de D.F.

Casos 1, 2, 3, 4, 5, 6, 8, 9 (ver tabla 1).

RESULTADOS

Del análisis de los archivos de la consulta familiar de las unidades 1, 2, y 3 del I.S.S., de la consulta especializada en Ortopedia, Medicina Interna, Neurocirugía y Neurología y de los archivos de Patología del Hospital Central del I.S.S. y de los casos estudiados por los radiólogos, logramos documentar 149 pacientes con enfermedades metabólicas óseas, de los cuales 110 pacientes con osteoporosis se presentaron al XVIII Congreso Internacional de Medicina Interna en Bogotá (julio 29, agosto 30 de 1986); seis casos de raquitismo-osteomalacia (dos casos de acidosis tubular renal distal); cinco casos de hiperparatiroidismo; dos casos de picnodisostosis, cinco casos de hiperóstosis cortical generalizada, dos casos de osteopérosis, un caso de osteomalacia axial, un caso de fibrogénesis imperfecta, cinco casos de enfermedad de Paget y los 12 casos de displasia fibrosa cráneo-facial que es el objetivo del informe.

Nueve de los pacientes son mujeres entre la tercera y quinta década de la vida, la mayoría son pacientes de raza mestiza y negra.

No encontramos relación familiar entre los casos, ni herencia dominante, ni recesiva. Los huesos más comprometidos son frontal 9C, parietal 7C, fronto-parietales 5C, temporal 3C, esfenoides 3; órbita 9C. A cinco pacientes se les practicó descompresión quirúrgica (2 p. con síndrome del ápex orbitario y 3 p. con proptosis ocular). Al primer caso, P.L. (ver tabla 1), se le practicó resección de la masa ósea y evolucionó a un fibrosarcoma. El motivo de

la consulta en todos los pacientes fue la deformación cráneo-facial (fig. 1A, B, 2A). Quienes consultaron por tumefacción frontoparietal derecha e izquierda; el paciente de seis años de raza negra, además de la deformación consultó por dolor y crecimiento rápido de la tumefacción a nivel frontoparietal izquierdo, tenía además una discreta proptosis ocular (fig. 2). Los casos (2, 3, 10, 11 y 12) consultaron por deformación de la cara y debilidad de los músculos extrínsecos de los ojos, cinco casos tuvieron compromiso del nervio óptico y dos disminución de la agudeza auditiva. No encontramos ningún caso con hipertensión endocraneana, pero en dos encontramos compromiso de los huesos de la base del cráneo (fig. 3). La radiología simple de cráneo es fundamental para el diagnóstico de la agudeza auditiva. No encontramos ningún caso con hipertensión endocraneana, pero en dos encontramos compromiso de los huesos de la base del cráneo (fig. 3). La radiología simple de cráneo es fundamental para el diagnóstico de la displasia fibrosa como podemos apreciar en la Fig. 4A y B donde se aprecia el compromiso del hueso frontal derecho e izquierdo y la órbita. La radiometría de los huesos cráneo-faciales la podemos realizar en forma más adecuada con el T.A.C. y a la vez observar la extensión del hueso displásico y el compromiso de estructuras nerviosas como se aprecia en la Fig. 5A, B, C, E y F. A los ocho pacientes a quienes se les practicó biopsia del hueso comprometido se observó depósito del tejido fibroso en la cavidad medular, con poca matriz osteoide diseminada por todas partes en forma desorganizada como se aprecia en la Fig. 6A, B y C. Con la tinción del tricrómico de Mason se aprecia muy bien la fibrosis. El tejido óseo es de tipo no lamelar y se encuentra en forma irregular como se aprecia claramente en la Fig. 4C. No encontramos alteraciones de las pruebas de laboratorio en esta entidad.

Respecto al tratamiento médico lo empleamos en sólo ocho pacientes a base de colchicina 1.5 mg/día y en 4 le asociamos etidronato sódico. No tuvimos ninguna complicación por el tratamiento, en tres de los pacientes hemos observado que la lesión ósea se mantiene en su mismo tamaño, no ha habido ningún incremento, a pesar de que, cuando iniciamos el tratamiento, la displasia del hueso tenía un crecimiento rápido y sintomático, aún continuamos observando estos pacientes y queremos lograr evidencias más objetivas en cuanto a los criterios de seguimiento

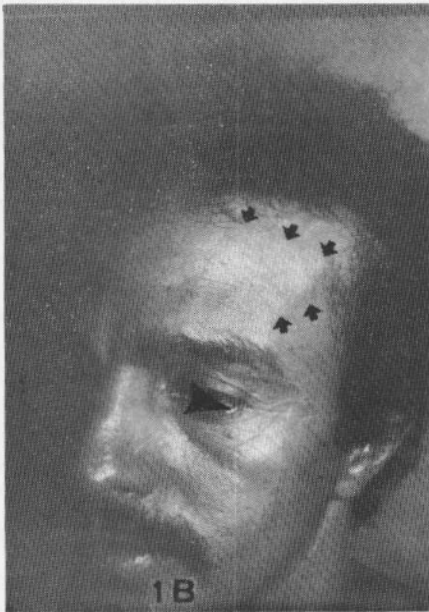
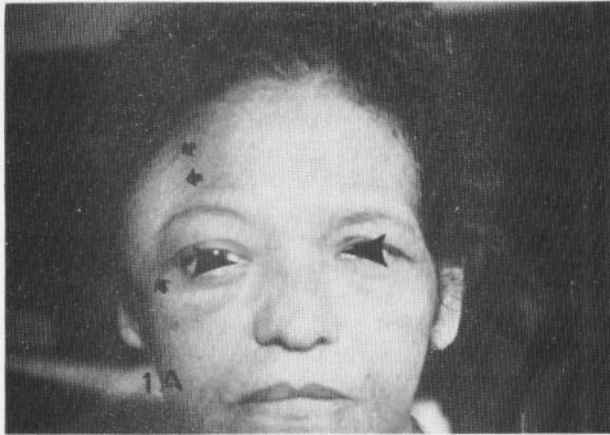
Figura 1. Deformación cráneo facial en pacientes con D.F.M.

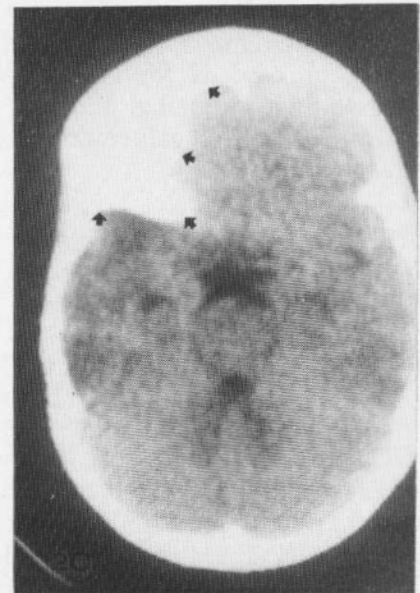
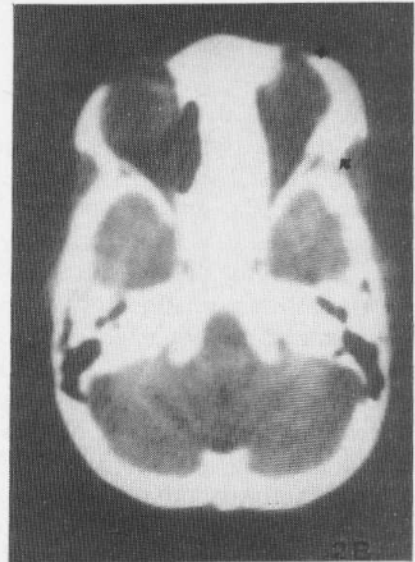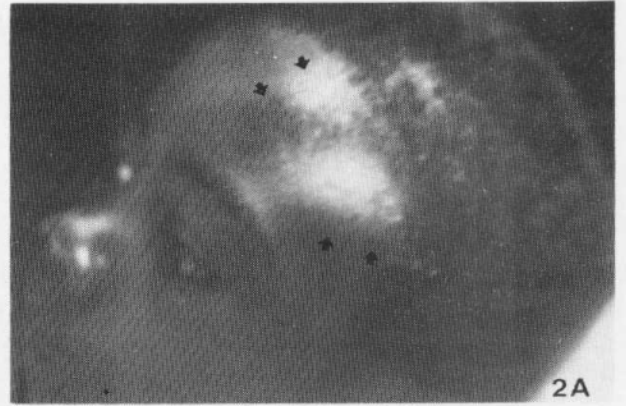


Figura 2. Deformación cráneo facial y proptosis ocular en pacientes con D.F.M.

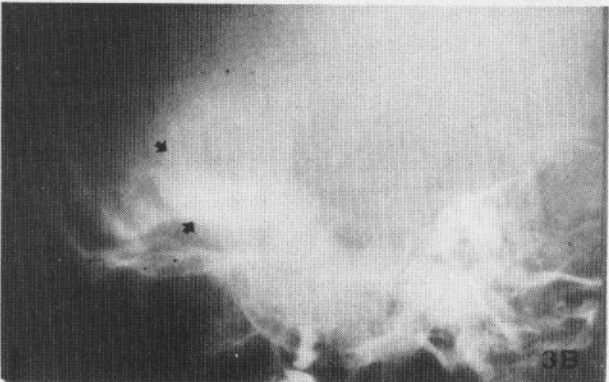
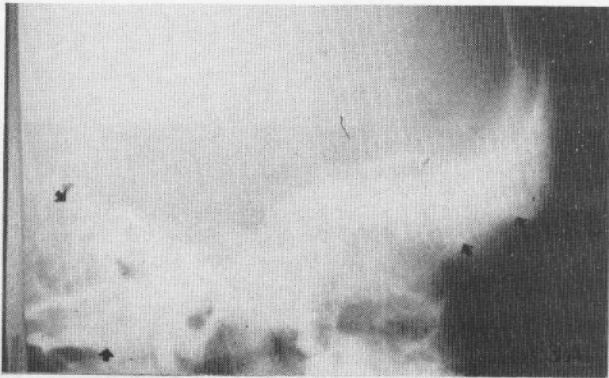

Figura 3. Compromiso de los huesos de la base del cráneo durante la D.F.M.

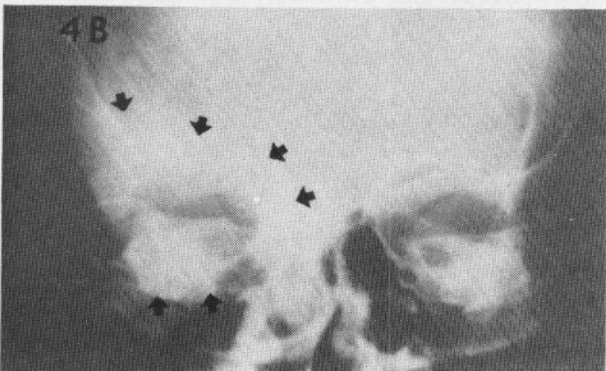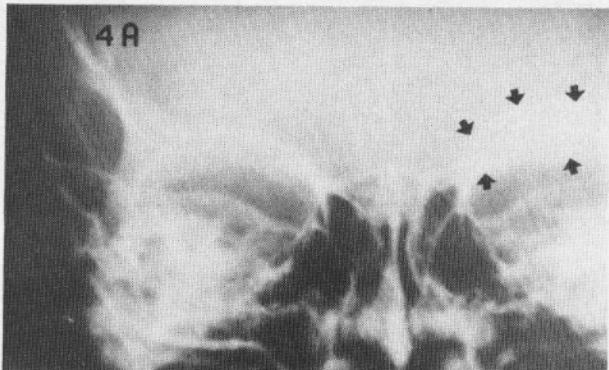


Figura 4. Compromiso del hueso frontal derecho e izquierdo y la órbita en pacientes con D.F.M.

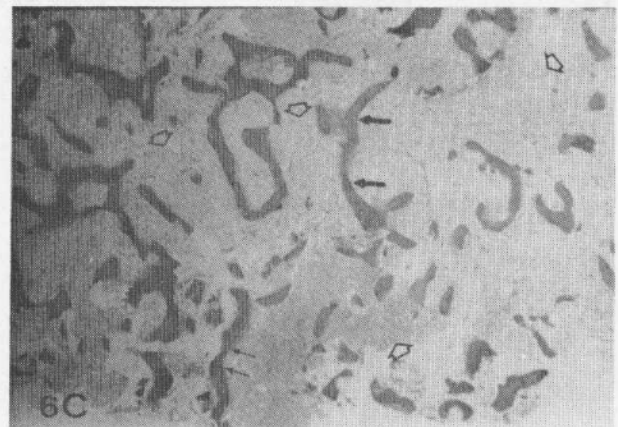
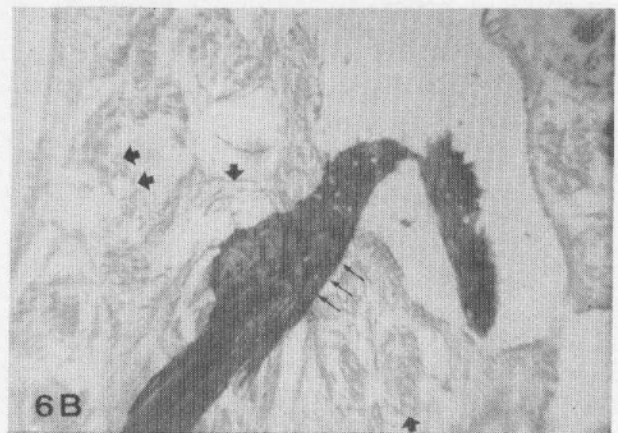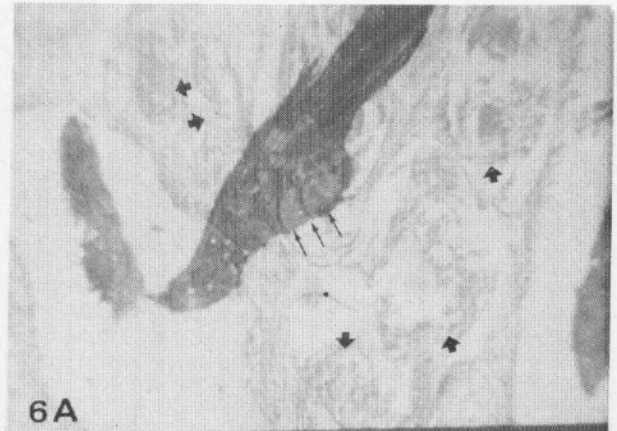


Figura 6. Matriz osteoide diseminada y depósito del tejido fibroso en la cavidad medular de pacientes con D.F.M.

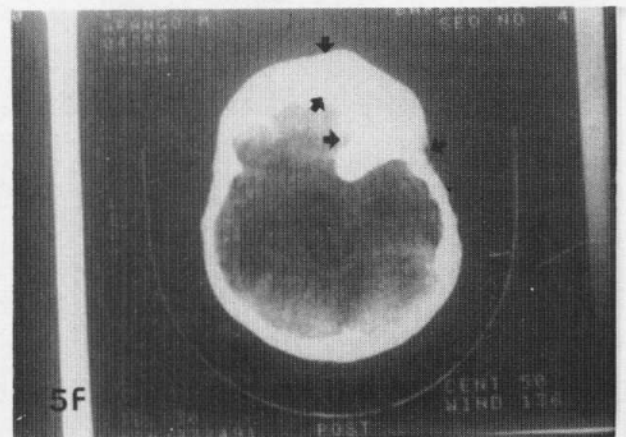
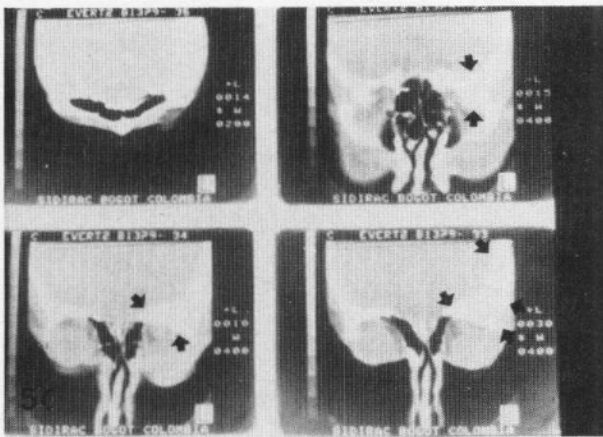
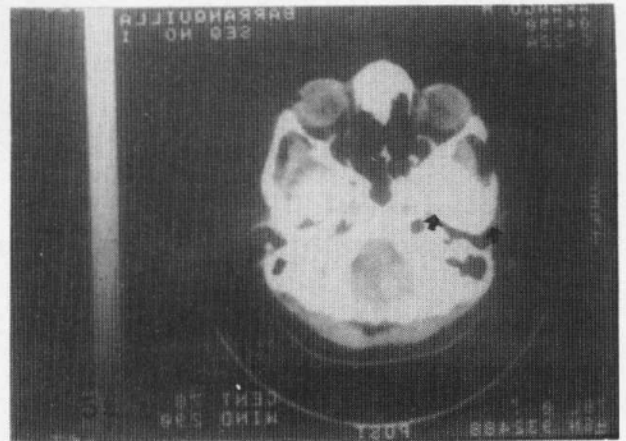
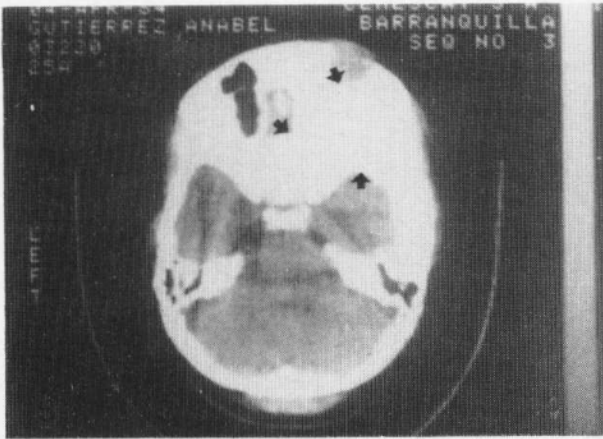
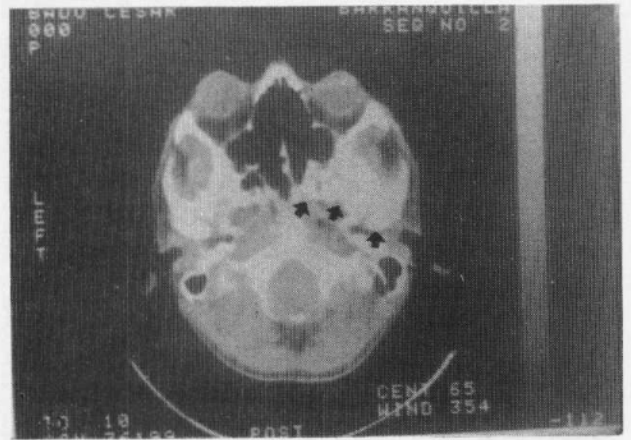
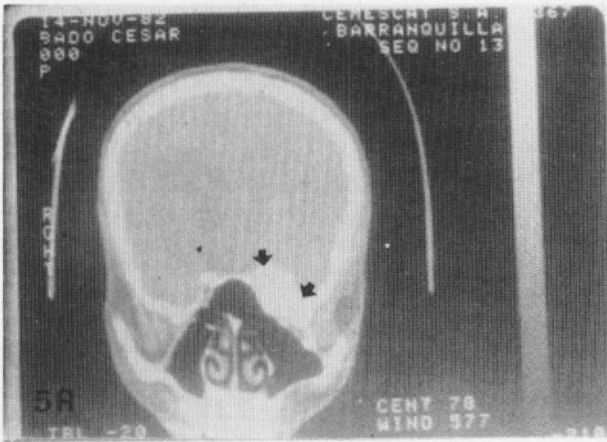

Figura 5. Hueso displásico y compromiso de estructuras nerviosas durante la D.F.M.

que empleamos. No utilizamos calcitonina para el tratamiento de esta entidad, ya que en ninguno de los casos nuestros, encontramos osteoclastos en las biopsias óseas.

DISCUSIÓN

La displasia fibrosa es una enfermedad ósea de etiología desconocida no hereditaria, que puede presentarse en forma independiente comprometiéndose un hueso o varios huesos, que puede asociarse o no a alguna alteración de tipo endocrino. Debido a los hallazgos que hemos podido analizar en nuestros casos de enfermedades metabólicas de los huesos y las características clínicas de nuestros 12 pacientes con D.F., que difieren en muchas características a las publicadas en la literatura universal, tales como comienzo de la enfermedad en una forma tardía a lo reportado, lo usual en nuestros casos es el diagnóstico que se hizo entre la tercera y quinta décadas de la vida, a diferencia de los informados entre los tres y diez años la ausencia en nuestros casos de alteración endocrina y la forma polioestótica; su frecuencia en la raza negra y mestiza, y la ausencia en la raza blanca de la Costa, la posibilidad de utilizar un tratamiento médico como la colchicina y el etidronato sódico que producen muy pocos efectos colaterales y tienen buena tolerancia; son los objetivos de esta comunicación. Creemos que estas enfermedades óseas, por su infrecuencia, la ausencia de etiología y el desconocimiento que se tiene, las hacen exóticas para el paciente y el médico; por ello creemos conveniente analizar algunos conceptos de esta enfermedad y compararlos con nuestros resultados.

La displasia fibrosa se puede presentar en cinco formas clínicas:

1. Síndrome de MacCune - Albright

Se caracteriza por la tríada de la displasia fibrosa de tipo polioestótica, manchas hiperpigmentadas y una variedad de endocrinopatías, que incluyen: precocidad sexual (8, 9, 10, 11, 12), hipertiroidismo (2, 13), síndrome de Cushing (12), hiperparatiroidismo (1, 14, 15), acromegalia ocasional (16), hipogonadismo hipogonadotrófico hipotalámico (17), y raquitismo resistente a la vitamina D (18).

Existen dos criterios para explicar las endocri-

nopatías: uno, relacionado con hipersecreción hipotalámica en la producción de una serie de factores liberadores que comprometen a los diferentes órganos endocrinos, que son usualmente sensibles a las hormonas tróficas; el otro, es el criterio planteado por Dahon y col (11, 12), que establece la posibilidad de que estas hormonas actúen en forma autónoma sin mediación del eje hipotálamo-hipófisis.

En cuanto a la primera hipótesis desde 1937, Albright y col. (1), observan la alteración pluri-glandular relacionada con la precocidad sexual y una madurez en la edad ósea, en algunos otros casos no hay relación con la precocidad sexual. La mayoría de los problemas endocrinológicos y la displasia fibrosa se relacionan con patologías tiroideas, especialmente el hipertiroidismo no asociado a bocio multinodular y no a enfermedad de Graves-Basedow que tiene una base auto-inmunitaria en su patogénesis (12, 13, 14); a pesar de que Hall y Warrick (17) postulan la presencia de factores liberadores hipotalámicos para explicar las diversas manifestaciones endocrinológicas, dichos factores no han podido ser documentados por otros autores (8, 9), ni se ha logrado asociar a microadenomas hipofisarios hiperfuncionantes ni relacionarse con los tumores endocrinos derivados de la cresta neural.

En ocasiones, la proptosis ocular producida por las displasias fibrosas cuando existe compromiso de la órbita y los huesos frontales, puede producir confusión con enfermedades de Graves-Basedow y acromegalia, como ocurrió en cuatro pacientes (18, 21).

2. Variante monostósica

Las lesiones de este tipo tienen buen pronóstico, no se conoce informe en los cuales exista una evolución de una forma monostósica a una forma polioestótica, y la asociación con alteraciones de tipo endocrinológicas es rara, Dent y col (18), han descrito la asociación de osteomalacia hipofosfatémica y displasia fibrosa monostósica.

Cualquier hueso puede estar comprometido, pero, en el 10 al 25% de los casos son los huesos craneofaciales el sitio que más se compromete, especialmente los huesos frontales, parietales, temporales y el ápex de la órbita, ocasionando

deformación de la cara y de la órbita, y proptosis ocular. Además, el 1/3 superior del fémur, la cabeza femoral, la tibia y el peroné, húmero, huesos de la mano, clavícula y las costillas. Generalmente, producen poca sintomatología, pero en ocasiones pueden producirse fracturas patológicas y ocasionalmente pueden consultar por artralgiás, osteótopos localizados, ptosis, exóftalmos, disminución de la agudeza visual, disminución de la audición y deformidad cosmética.

En cinco de nuestros pacientes encontramos compromiso del nervio óptico y debilidad de los músculos extrínsecos por compresión y en dos pérdida de la audición y tinnitus secundario a la displasia fibrosa del hueso temporal. Taborelli y col (22), comunican un caso que consultó por hipertensión endocraneana y una masa extradural debido al paso del aire a la cavidad extradural y tejido subcutáneo. Savino y col (20), describen el síndrome de ápex orbitario, en la cual existe una compresión del nervio óptico (casos 11 y 12).

La transformación maligna de la displasia fibrosa la observamos en un caso que evolucionó a un fibrosarcoma (caso 1) pero se han descrito casos que han evolucionado a osteosarcoma, condrosarcoma y tumor de células gigantes, aunque recomendamos que, en aquellos casos en los cuales exista compromiso del esfenoides, se debe descartar la posibilidad de un meningioma del ala menor del esfenoides (23,24).

3. Variante poliostótica

Afecta ambos sexos por igual. Se puede iniciar con mucha frecuencia en la infancia, aunque por lo general es asintomática pudiendo pasar desapercibida hasta la edad adulta. No hay tendencia familiar. Los huesos que más se comprometen son: el cráneo, en un 50% de los pacientes; le siguen en frecuencia la cabeza femoral, 1/3 superior del fémur; la tibia, pelvis, huesos de los pies y manos, costillas, clavículas y húmero.

Casi siempre los pacientes consultan entre la segunda y la tercera década de la vida, siendo raro su diagnóstico antes de los 10 años, a diferencia de la forma poliostótica en la cual el rango de edad es amplio y casi siempre entre la tercera y cuarta

década de la vida y es excepcional antes de los 10 años. La sintomatología de esta variante muchas veces obedece al dolor, especialmente cuando existe hemorragia dentro del hueso displásico que puede producir aumento local del hueso y otra causa de dolor son las fracturas patológicas.

Harris y col (25), analizando la historia natural de la displasia fibrosa observaban que las fracturas se producían en el 85% de los pacientes.

La deformidad es otro de los problemas, especialmente en miembros inferiores, por las complicaciones a nivel del fémur en forma de cayado de pastor a nivel de las caderas y produciendo protrusio-acetábulo o coxa vara, discrepancias en los miembros inferiores, tibias arqueadas o deformidad craneofacial. El compromiso de la columna vertebral es raro y las secuelas de este compromiso suele ser la deformidad angular y el colapso de la vértebra, siendo excepcional la compresión medular y cuando ocurre, casi siempre el segmento de columna comprometido se encuentra a nivel lumbar.

Aproximadamente la mitad de las mujeres, en la forma poliostótica tiene pigmentación anormal y precocidad sexual, esta pigmentación anormal en la piel se puede observar, en la mitad de los casos del sexo masculino (1-4).

4. Asociada a otras enfermedades de los huesos.

La displasia fibrosa se puede asociar a un trastorno metabólico del hueso, como en la osteomalacia, de acuerdo con los estudios de Dent y col (18) y McArthur y col (14); desde 1938, Lichtenstein (3, 4) pudo separar la displasia fibrosa del hiperparatiroidismo. Los otros problemas óseos están relacionados con la transformación neoplásica ósea de la displasia fibrosa hacia un fibrosarcoma, osteosarcoma, condrosarcoma y tumor de células gigantes (22, 24).

5. Asociada con otras enfermedades

Sólo hemos observado un caso de lupus eritematoso generalizado con displasia fibrosa a nivel del ilíaco y la cabeza femoral izquierda que, por mucho tiempo, se diagnosticó como una necrosis ósea aséptica.

Laboratorio

Los niveles de calcio y fósforo, usualmente, son normales, pero en muchos casos, los niveles de fosfatasa alcalina e hidroxiprolina están elevados, lo que refleja un gran recambio a nivel del hueso (26). En casos de síndrome de Albright-McCune, se pueden cuantificar por medio de radioinmunoensayo, las diferentes hormonas que están relacionadas con este síndrome.

En ocasiones puede hallarse también un elevado gasto cardíaco, similar al que se observa en la enfermedad de Paget; no encontramos alteraciones de laboratorio en nuestra casuística.

Radiología

Las lesiones de la displasia fibrosa presentan diversas imágenes de acuerdo con la fibrosis medular y con el contenido de calcio, lo que le da al hueso el aspecto de vidrio esmerilado (1, 2). Al producirse el fenómeno displásico en la cavidad medular, ocasiona un aumento en el diámetro de la diáfisis, acompañándose de adelgazamiento de la cortical; en ocasiones la lesión puede ser multiloculada.

Son frecuentes las alteraciones a nivel de la metáfisis, que se asocia con lesiones de grado variable en el ílaco y en la tibia del mismo lado. Las deformaciones en arco, en las áreas de engrosamiento cortical localizado, son consecuencia de fracturas curadas (1, 2).

En los huesos largos la lesión es predominantemente diametafisiaria y ocasionalmente epifisiaria. En algunos huesos largos como tibia, peroné, cúbito o radio puede existir una distensión del hueso y adelgazamiento de la cortical.

Cuando la lesión de estos huesos es excéntrica predomina el engrosamiento de la cortical. Usualmente, estas lesiones no son quísticas en el sentido estricto, pues no son cavidades llenas de fluido.

Ellas, ocasionalmente, aparecen multiloculadas y son llamadas en apariencia de fondo de vidrio esmerilado, refiriéndose al contenido de líquido y las trabéculas de fibras óseas calcificadas. Frecuentemente, hay deformidades como coxa

vara, deformidad de la curvatura del fémur y de la tibia, muescas de Harrison y protrusión acetábulo (25, 27).

Las lesiones del cráneo se pueden confundir con la enfermedad de Paget, pero en la displasia fibrosa se afecta más la base del cráneo; la apariencia es de tipo condensante y cuando compromete la órbita puede producir protusión ocular (casos 1, 2, 3, 5, 6, 7, 10, 11 y 12). En algunos casos es importante hacer diagnóstico diferencial con el meningioma en placa, ya que ambas patologías producen hiperóstosis frontal o etmoidal, acompañadas de lesión del nervio óptico (casos 11 y 12).

El diagnóstico diferencial se establece por medio de la arteriografía cerebral (2). El compromiso de los huesos faciales generalmente es de tipo osteocondensante y es necesario hacer diagnóstico de enfermedad de Paget y de leontiasis ósea.

Al aspecto macroscópico son de un color rojo parduzco y son de textura arenosa. Son las lesiones óseas más fáciles de diagnosticar, cuando se observan histopatológicamente. Se caracterizan por el depósito de tejido fibroso en la cavidad medular, que se observa muy bien con la tinción tricrómica de Mason. El tejido óseo es de tipo no lamelar y se encuentra en forma irregular; algunos osteoblastos se observan en las áreas donde se sintetiza hueso nuevo y, adyacentes a estas áreas, se pueden observar osteoclastos. Ocasionalmente, el encontrar nidos de cartílago y células multinucleares, puede confundir el diagnóstico. Las líneas de cementos son prominentes y la matriz lamelar del hueso usualmente no está formada.

Ocasionalmente, hay múltiples islotes de cartílago y quistes llenos de fluidos presentes en la forma monostásica (25).

No hay tratamiento adecuado para las alteraciones óseas de esta entidad; esto se debe a que desconocemos su etiopatogenia. Algunos utilizan calcitonina, porque han encontrado incremento en el número de osteoclastos en el tejido de la lesión, pero los resultados no son buenos (26, 28, 29).

Nosotros hemos utilizado la colchicina en ocho pacientes y en algunos de los casos utilizamos el Didronel. La utilización de la colchicina la hemos hecho por la capacidad que tiene este medicamento de prevenir la acumulación extra celular de colágeno al inhibir la liberación de procolágeno de los fibroblastos (30, 31). Con este medicamento hemos podido observar mejoría en aquellos casos sintomáticos y a la vez no apreciamos que progresó el fenómeno displásico. El etidronato disódico o Didronel^R, por su mecanismo de acción al inhibir la formación y reabsorción ósea en la enfermedad de Paget y en los casos de osificación heterotópica, lo hemos utilizado en los casos de displasia fibrosa que crece rápidamente, en forma conjunta con colchicina, con resultados aceptables y sin ninguna morbilidad (32). En aquellos pacientes con deformaciones craneo-faciales que crean problemas estéticos y en los casos que consultan por proptosis ocular y con fenómenos comprensivos, se le ha practicado tratamiento neuroquirúrgico y le hacemos un mantenimiento con colchicina como lo observamos en los casos 1, 2, 8, 10 y 12.

Finalmente, pensamos que las enfermedades osteocondensantes del hueso son frecuentes; que necesitan estudiarse especialmente en los aspectos fisiopatológicos, para buscar algún mecanismo de tratamiento para estos pacientes, ya que es muy desalentador decirle a estos individuos que no existe ningún tipo de terapia; a la vez queremos establecer mejores métodos de seguimiento y control de la terapia, para que se haga de tipo controlada y ser aún más objetivos.

Nuestro propósito final es el estudio de los aspectos inmunogenéticos de este grupo de pacientes para ver si logramos establecer alguna relación con el H.L.A.

AGRADECIMIENTOS

Los autores agradecen a los doctores Edgar George, Manuel Quin y Herbert Mosquera quienes contribuyeron en la remisión de algunos pacientes para su estudio. A los radiólogos de la ciudad de Barranquilla quienes han colaborado con nuestros egresados para la revisión de sus archivos particulares como los doctores Edgardo Betancourt, Amiro Támara, Efraín Coronado, Antonio Latorre, Jimmy Cure, Tomás Uribe, Manuel Domínguez,

Eduardo D'Nubila y Arístides Paz. A los doctores Alfonso Chinchilla, Oswaldo Velasco, Silvio Severini y Miriam Donado de Ariza en la revisión histopatológica de nuestros pacientes, quienes son el objetivo fundamental de nuestras investigaciones, con el deseo fundamental de buscarles soluciones a las angustias generadas por esta enfermedad. Finalmente, a la señora Amparo Guerrero de Penagos y a las señoritas Amparo Mayorga y Vera Barraza.

BIBLIOGRAFIA

1. ALBRIGHT, F., BUTLER, A.M., HAMPTON, A.O., SMITH, P. Syndrome characterized by osteitis fibrosa disseminata, areas of pigmentation and endocrine dysfunction with precocious puberty in females. *N. Engl. J. Med.* 1937; 216: 727.
2. McCUNE, D.J. Osteitis fibrosa cystica; the case of a 9-year-old girl who also exhibits precocious puberty, multiple pigmentation of the skin and hyperthyroidism. *Am. J. Dis-Child.* 1936; 52: 743.
3. LICHTENSTEIN, L. Polyostotic fibrous dysplasia. *Arch. Surg.* 1938; 36:874
4. LICHTENSTEIN, L., JAFFE H.L. Fibrous dysplasia of bone: A condition affecting one, several or many bones, the graver cases of which may present abnormal pigmentation of skin, premature sexual development, hyperthyroidism or still other extra skeletal abnormalities. *Arch. Pathol.* 1942; 33:777.
5. SCHLUMBERGER, H.G. Fibrous dysplasia of single bones (monostotic fibrous dysplasia) *Milit. Surgeon.* 1942; 99:504.
6. DAVES, M.L., YARDLEY, J.H. Fibrous dysplasia of bone. *Am. J. Med. Sci.* 1957; 234:590.
7. THANNHAUSER, J.J. Neurofibromatosis (Von Recklinhausen) and osteitis fibrosa cystica localisata et disseminata (Von Recklinghausen). *Medicine* 1944; 23:105.
8. BENEDICT, P.H. Endocrine features in Albright's syndrome (fibrous dysplasia of bone). *Metabolism* 1962; 11:30.
9. SENIOR, B., ROBBY, S.H. Sexual precocity with polystotic fibrous dysplasia *N. Engl. J. Med.* 1975; 292:199.
10. BENEDICT, P.H. Sex precocity and polystotic fibrous dysplasia. Report of a case in a boy with

- testicular biopsy. *Am. J. Dis. Child.* 1966; 111 : 426.
11. DANON, M., CRAWFORD, J.D. Peripheral endocrinopathy causing sexual precocity in Albright's syndrome. *Pediatr. Res.* 1974; 8: 368.
 12. DANON, M., ROBBOY, J.J., KIM, S., SCULLY, R., CRAWFORD, J.D. Cushing syndrome, sexual precocity and polystotic fibrous dysplasia (Albright's syndrome) in infancy. *J. Pediatric.* 1976; 45:411.
 13. HAMILTON, C.R.J., MALOOF, F. Unusual types of hyperthyroidism. *Medicine* 1973; 52:195.
 14. McARTHUR, R.G., HAYLES, A.B., LAMBERT, P.W. Albright's syndrome with rickets. *Mayo. Clin. Proc.* 1979; 54:313.
 15. DALY, D., KAYE, M., ESTRADA, R.L. Neurofibromatosis and hyperparathyroidism - a new syndrome?. *Can. Med. Assoc. J.* 1970; 103:258.
 16. SCORRY, M.T., BICKNELL, J.M., FAJANS, S.S. Polyostotic fibrous dysplasia and acromegaly. *Arch. Inter. Med.* 1964; 114:40.
 17. HALL, R., WARRICK, C.K. Hypersecretion of hypothalamic releasing hormones. A possible explanation of the endocrine manifestations of polyostotic fibrous dysplasia (Albright's Syndrome). *Lancet* 1972; 1:1313.
 18. DENT, C.E., GERTNER, J.M. Hypophosphatemic osteomalacia in fibrous dysplasia. *Q. Med.* 1976; 45:411.
 19. DERONE, P.J., VISOT, A., AKERMAN, M., CODOW, E., MAZABRAND, A., TESSIER, P. Fibrous dysplasia of the skull. *Neurochirurgie* 1983; 29 suppl. 1:1-117.
 20. SAVINO, S., FIUME, D., DE BIASE, L.A., COLACECCHI, C. Orbital apex syndrome as a result of fibrous dysplasia of the skull with malignant evolution. *Riv. Neurol.* 1984; 54:15: 340-346.
 21. SEMAN, W.B., FURLOW, L.T. Anomalies of the bony orbit. *Am. J. Roet.* 1954; 71:51.
 22. TABORELLIA, A., VALLARINI, V., MONOLO, L., DORIZZI, A. Cystic fibrous dysplasia of the skull presenting as an extradural mass. *J. Neurosurg. Sci.* 1983; 27(4):253-256.
 23. RIDDELL, D.H. Malignant change in fibrous dysplasia. *J. Bone Joint Surg.* 1964; 46B:251.
 24. SCHWARTZ, D.T., ALPERT, M. The malignant transformation of fibrous dysplasia. *Am. J. Med. Sci.* 1964; 247:35.
 25. HARRIS, W.H., DUDLEY, H.R. Jr., BARRY, R.J. The natural history of fibrous dysplasia. And orthopaedical, pathological and roetgenographic study. *J. Bone Joint Surg.* 1942; 44A:207.
 26. BELL, N.H., AVERY, S., JOHNSTON, C.C. Effects of calcitonin in Paget's disease and polyostotic fibrous dysplasia. *J. Clin. Endocrinol. Metab.* 1970; 31:283.
 27. LEEDS, N., SEAMAN, W.B. Fibrous dysplasia of the skull and its differential diagnosis. A clinical and roetgenographic study of 46 cases. *Radiology* 1962; 78:570.
 28. WHALEN, J.P., HORWITH, M., KROO, K.L., MACINTYRE, I., MENA, A., VITERI, F., TORUN, B., NUÑEZ, E.A. Calcitonin treatment in hereditary bone dysplasia with hypophosphatemia: A radiographic and histologic study of bone. *Am. J. Roetgenol.* 1977; 129:29.
 29. NUÑEZ, E.A., HORWITH, M., WHALEN, J.P. An electron microscopic investigation of human familial bone dysplasia. Inhibition of osteocytic osteolysis and induction of osteocytic formation of elastic fibers following calcitonin treatment. *Am. J. Patholog.* 1979; 94:1.
 30. BORISY, G.G., TAYLOR, E.W. The mechanism of action of colchicine binding of colchicine - N³ to cellular protein. *J. Cell. Biol.* 1967; 34:525.
 31. ALARCON, D., IBAÑEZ, G., et al. En Obich, D. et al. Treatment of scleroderma by modification of collagen metabolism: A double-blind trial with colchicin an a placebo. *J. Rheumatol. Suppl.* 1974; 1:97.
 32. FLEISH, H. Bisphosphonates: Mechanism of action and clinical applications. In Pect, W.A. (ed): *Bone and mineral research. Annual Amsterdam Exc. Medica*, 1983, pp. 319.