

SECUESTRO PULMONAR

HOSPITAL DR. PEDRO DE ELIZALDE
SERVICIO DE CIRUGIA PEDIATRICA



SECUESTRO PULMONAR


Malformación broncopulmonar caracterizada por:

1) Masa de tejido pulmonar ***no funcional*** sin comunicación con el árbol bronquial.

2) ***Irrigación sistémica*** anómala.

CLASIFICACION

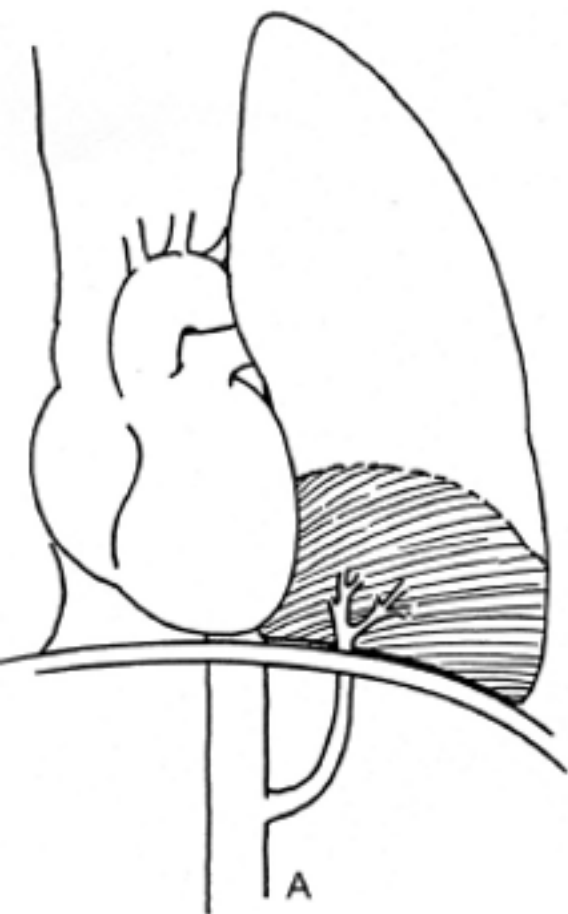
INTRALOBARES:

- Comparte la misma pleura visceral con el pulmón normal.
 - Más frecuente.
 - Segmento posterobasal del lóbulo inferior 98%.
 - Predominio del lado izquierdo 66%.
- 

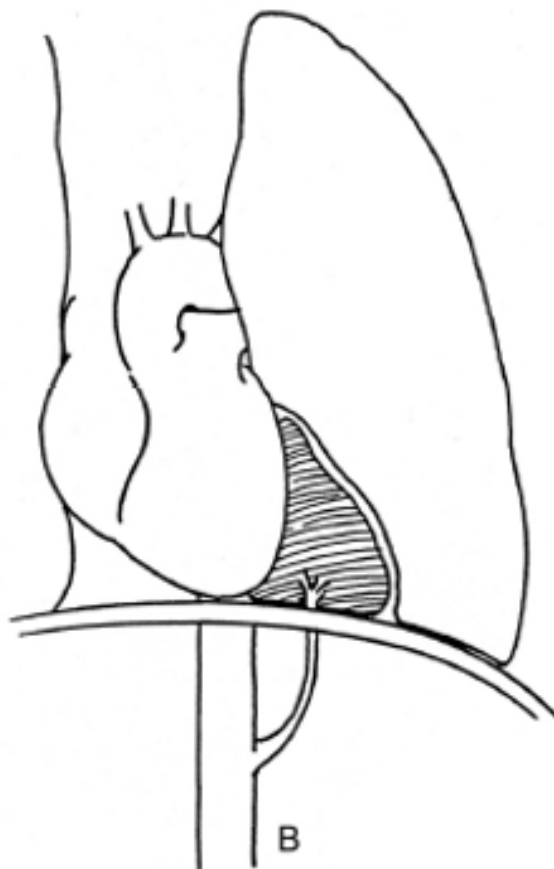
CLASIFICACION

EXTRALOBARES:

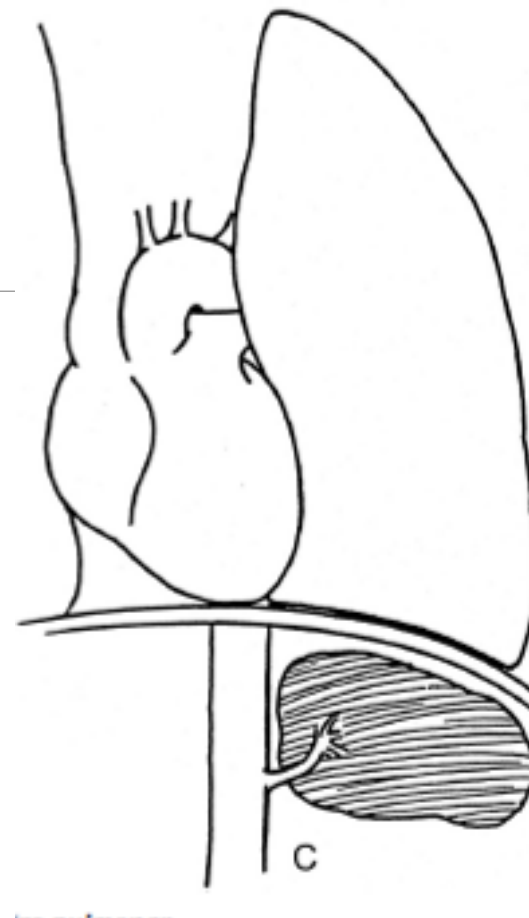- Pleura visceral independiente del pulmón normal.
- Generalmente en tórax inferior (abdomen y retroperitoneo).
- Malformaciones: hernia diafragmática, fístula traqueoesofágica, *pectus excavatum* y malformaciones cardíacas.



Intralobar



***Extralobar
supradiaphragmático***



***Extralobar
infradiaphragmático***

SECUESTRO PULMONAR

- 1) *CLINICA*
- 2) *DIAGNOSTICO*
- 3) *TRATAMIENTO*

PROCEDIMIENTO

