

USO DA ULTRASSONOGRAFIA PARA DIAGNÓSTICO DE ADENITE VESICULAR EM TOUROS ABERDEEN ANGUS SOB REGIME DE SEMI-CONFINAMENTO

Rui Paulo Lopes de Oliveira¹; Marcelo Henrique Favaro Borges²;
 Patrícia da Cruz Fávoro³; Victor Hugo Gonçalves Galdioli⁴;
 Flávio Antônio Barca Júnior⁵; Flávio Guiselli Lopes⁶; Celso Koetz Júnior⁷

¹Discente do Curso de Mestrado do Programa de Pós-Graduação em Saúde e Produção de Ruminantes, Universidade Norte do Paraná, UNOPAR, Arapongas, PR. ²Discente do Curso de Graduação em Medicina Veterinária Universidade Norte do Paraná, UNOPAR, Arapongas, PR. Bolsista Iniciação Científica, PIBIT-CNPq. ³Discente do Curso de Mestrado do Programa de Pós-Graduação em Saúde e Produção de Ruminantes, Universidade Norte do Paraná, UNOPAR, Arapongas, PR. ⁴Discente do Curso de Graduação em Medicina Veterinária Universidade Norte do Paraná, UNOPAR, Arapongas, PR. ⁵Professor, Mestre, Curso de Medicina Veterinária, Universidade Norte do Paraná, UNOPAR, Arapongas, PR. ⁶Professor, Doutor, Curso de Medicina Veterinária, Universidade Norte do Paraná, UNOPAR, Arapongas, PR. ⁷Professor, Doutor, Curso de Medicina Veterinária, Universidade Norte do Paraná, UNOPAR, Arapongas, PR. Bolsista Pós Doutorado Júnior, CNPq. * Autor para correspondência: celsokoetzjr@gmail.com.

RESUMEN

O objetivo do presente trabalho foi avaliar a utilização da ultrassonografia como meio de diagnóstico precoce das alterações das vesículas seminais e suas alterações no exame andrológico. O presente trabalho foi realizado no município de Videira-SC em dezembro de 2015. O lote utilizado foi de 42 animais, com média de idade de 15 meses, raça Aberdeen Angus e em semi-confinamento. Foi realizado o exame andrológico e com o auxílio do ultrassom onde foi observado o estado geral das glândulas vesiculares. Foi realizada análise estatística descritiva e ANOVA. Do total do lote analisado (N=42), 31 animais apresentaram grau variado de vesiculite. A análise estatística demonstrou que animais com perímetro escrotal maior tendem a desenvolver vesiculite. Desta forma o uso do ultrassom pode ajudar de forma preventiva a detecção de animais portadores de vesiculite.

SUMMARY

The aim of this study was to evaluate the use of ultrasound as early means of diagnosis of alterations of the seminal vesicles and their changes in the breeding soundness exam (BSE). This study was conducted in Videira -SC in December 2015. The lot was of 42 animals, with a mean age of 15 months, Aberdeen Angus and semi- confinement. BSE and ultrasound with the aid of which the general state of vesicular glands was observed was performed. ANOVA was conducted descriptive and statistical analysis. Of the total analyzed lot

(N=42), 31 animals showed varying degrees of vesiculitis. Statistical analysis showed that animals with larger scrotal circumference tend to develop vesiculitis. Thus the use of ultrasound can help preventively detecting carriers of vesiculitis animals.

INTRODUÇÃO

Dentre as várias afecções que podem cometer os touros a vesiculite muitas vezes é negligenciada. O diagnóstico precoce é de suma importância para a saúde reprodutiva do touro, haja visto que isto pode interferir diretamente na qualidade espermática, diminuindo a motilidade sem afetar a morfologia espermática (CAVALIERI; VAN CAMP, 1997). O exame dos órgãos internos pode ser realizado com o auxílio da ultrassonografia especialmente em patologias subclínicas (GABOR et al., 1998). As vesículas seminais, ampolas dos ductos deferentes e próstata são estruturas que podem ser identificadas e avaliadas (KOETZ JÚNIOR, 2015).

O objetivo deste trabalho foi validar o uso da ultrassonografia no diagnóstico de alterações na vesícula seminal e verificar diferenças entre portadores de vesiculite com o resultado do exame andrológico.

MATERIAS E MÉTODOSO

O estudo foi realizado no município de Videira-SC, em dezembro de 2015. Foram utilizados 42 touros da raça Aberdeen Angus, com

idade entre 12 até 18 meses, sob regime de semi-confinamento. O exame andrológico foi realizado conforme padrões estabelecidos pela CBRA (2013), para verificação ultrassonográfica das vesículas seminais, foi utilizado o aparelho de ultrassonografia transretal (Sonoscape A6 Vet, com transdutor linear de 7,5 MHz), onde foi localizado as vesículas seminais aos pares, próximo a bexiga. As glândulas inalteradas apresentavam lóbulos isocóicos separados por regiões hipocóicas e circundando todo perímetro da glândula uma membrana hiperecótica. Já os animais com vesiculite apresentaram glândulas enrijecidas, áreas de hiperecogenicidade, ao exame ultrassonográfico (Fig. 1).

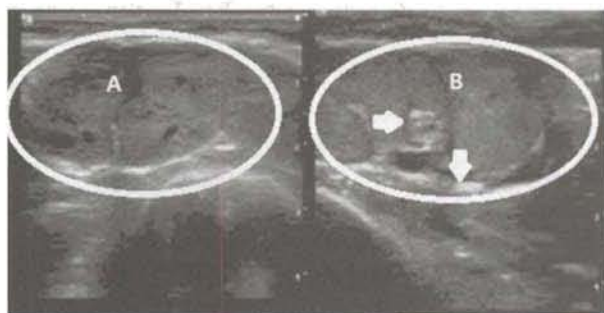


Figura 1. Imagem ultrassonográfica de vesícula seminal. A. Vesícula seminal sadia. B. Vesícula seminal com alterações, seta: áreas de hiperecogenicidade.

Os dados tabulados foram analisados através da técnica descritiva e logo após comparando através do método de análise de variância

(ANOVA), as análises foram realizadas com o auxílio de pacote estatístico Minitab versão 16 (State College, PA, USA: Minitab-Inc. 2010), com significância de 5%.

A média dos perímetros escrotais (cm) en-

RESULTADOS E DISCUSSÃO

contrados (Tabela 1) no presente trabalho nos animais portadores de vesiculite unilateral foi de 37,55 cm, sendo maior que a medida verificada por Knights et al. (1984), que foi de 35,7 cm em animais da mesma raça, idade e hígidos. Isto indica que a prevalência de adenite vesicular é maior em animais com maior circunferência escrotal ($p < 0,05$).

Dentre os parâmetros estudados, houve diferença significativa na comparação entre animais portadores de vesiculites com o perímetro escrotal, um maior perímetro escrotal correlacionado a alterações de vesículas pode ser explicado por serem os animais de maior perímetro mais precoces sexualmente (LIMA, 2009). Uma precoce e maior atividade sexual pode levar à sodomia, comportamento sexual anormal (VASCONCELOS, 2001). O que pode ocasionar uma Infecção ascendente, por meio da uretra, especialmente quando há alta concentração de machos no mesmo local (BICUDO, SIQUEIRA E MEIRA 2007).

Tabela 1 – Análise de variância dos parâmetros andrológicos com uso do ultrassom.

Vesiculite	N	Perímetro Escrotal (cm)	Motilidade (%)	Turbilhão (1-5)	Vigor (1-5)	Defeitos Maiores (%)	Defeitos Menores (%)	Defeitos Totais (%)
Ausente	11	36,273± AB 2,724	77,27 ± 18,89	3,818± 1,601	4,000± 0,775	25,00± 23,99	9,000± 8,037	34,00± 26,45
Bilateral	11	34,727± B 3,43	73,18 ± 30,19	3,636± 2,157	3,909± 1,300	18,82± 17,49	11,909± 9,192	30,73± 21,68
Unilateral	20	37,550± A 2,819	77,25± 24,14	3,750± 1,446	3,950± 1,050	17,00± 11,41	10,800± 7,641	27,80± 17,10
p-valor	-	0,049	0,895	0,968	0,980	0,457	0,701	0,733
p<0,05								

As médias dos parâmetros seminais obtidos (Tabela 1) pelo exame andrológico estão dentro do esperado para idade pois estes valores são próximos aos estabelecidos pelo Colégio Brasileiro de Reprodução Animal (2013). Contrário ao resultado proposto por Cavalieri e Van Camp (1997) onde a única alteração no exame andrológico em touros com vesiculite, é a diminuição da motilidade.

CONCLUSÃO

A ultrassonografia foi útil no diagnóstico de alterações nas vesículas seminais. A incidência de vesiculite se mostrou maior em touros com perímetro escrotal maior.

REFERÊNCIAS BIBLIOGRÁFICAS

- CAVALIERI, J.; VAN CAMP, S. D. 1997. Bovine Seminal Vesiculitis: A Review and Update. *Vet. Clin. N. Am-Food A.*, v. 13, p. 233-241.
- GABOR, G.; SASSER, R.G.; KASTELIC, J.P.; MÉZES, M.; FALKAY, G.; BOZÓ, S. CSIK, J.V.; BÁRÁNY, I.; HIDAS, A.; SZÁSZ, F. Jr.; BOROS, G. 1998. Computer analysis of video and ultrasonographic images for evaluation of bull testes. *Theriog.* v.50, p.223-228.
- KOETZ JUNIOR, C. Avaliação Ultrassonográfica Do Potencial Reprodutivo De Touros. In: MENEGASSI, S. R. O., BARCELLOS, J. O. J., Aspectos Reprodutivos do Touro: Teoria e Prática. Guaíba: Agrolivros, 2015, cap. IV, p. 119-123.
- KNIGHTS, S. A.; BAKER, R. L.; GIANOLA, D.; GIBB, J. B. 1984. Estimates Of Heritabilities And Of Genetic And Phenotypic Correlations Among Growth And Reproductive Traits In Yearling Angus Bulls. *J. Anim. Sci.*, v. 58, n. 4.
- LIMA, F. P. C. 2009. Puberdade em tourinhos da raça Nelore avaliada pelo perímetro escrotal, características seminais e endócrinas. 2009. 65 p. Tese (Doutorado) – Universidade Federal de Minas Gerais, Escola de Veterinária Belo Horizonte.
- VASCONCELOS, C.O.P. 2001. Estádio de maturidade sexual em touros da raça Nelore, dos 20 aos 22 meses de idade. 59f. Dissertação (Mestrado em Medicina Veterinária) -Universidade Federal de Viçosa, Viçosa, MG.
- BICUDO, S. D.; SIQUEIRA, J. B.; MEIRA, C. 2007. Patologias Do Sistema Reprodutor De Touros. *Biológico*, São Paulo, v. 69, n. 2.
- COLÉGIO BRASILEIRO DE REPRODUÇÃO ANIMAL. CBRA. 2013. Manual para Exame Andrológico e Avaliação do Sêmen Animal. 3. ed., Belo Horizonte: CBRA.

REGISTROS REPRODUCTIVOS DE UNA RUTINA SIMPLIFICADA VS TRADICIONAL DE DETECCIÓN DE CELOS E INSEMINACIÓN ARTIFICIAL

Blanc J*, Américo G**, D'Avis J**, Franco J*

*Departamento de Salud en los Sistemas Pecuarios, Facultad de Veterinaria, Universidad de la República, Uruguay. Ruta 3, Km 363. *Autor de correspondencia: jeblanc@gmail.com. ** Bachiller.

RESUMEN

El objetivo de este trabajo fue estudiar el efecto de una sola detección de celos (DC) e IA/día (RS), en relación al método tradicional (Am/Pm) de dos observaciones de DC e IA/día. Se utilizaron registros reproductivos (2865 registros en total) durante seis años en un rodeo lechero de 477 vacas (ordeño + secas) /año en promedio. Los resultados de la RS vs Am/Pm fueron: porcentaje de preñez/ofrecidas 85% vs 70.8%, concepción al primer servicio 39.5% vs 59.2%, intervalo parto primer servicio 82 días vs 102.3 días, intervalo parto concepción 170.3 días vs 158 días, servicios/concepción 2.43 vs 2.17 respectivamente. La implementación de una sola detección de celos e IA/día sería compatible con una aceptable tasa de preñez. Esto permitiría un manejo más simplificado de la reproducción y mayor disponibilidad de tiempo para la realización de otras tareas, logrando una mejor relación costo-beneficio.

SUMMARY

The aim of this work was to study the effect of a single heat detection and AI / day (RS), in relation to the traditional method (Am / Pm) of two heat detection and AI / day. Reproductive records (2865 records) were used for six years in a dairy herd of 477 adult cows / average year. The results of the RS vs Am / Pm were: pregnancy rate / offered 85% vs 70.8%, first service conception 39.5% vs 59.2%, interval first delivery service 82 days vs 102.3 days, childbirth conception interval 170.3 days vs 158 days services / conception 2.43 vs 2.17 respectively. The implementation of a single heat detection and AI / day would be compatible with an acceptable pregnancy rate. This would allow a more simplified reproduction management and greater availability of time for other tasks, achieving a better cost-benefit ratio

Introducción