UNIVERSIDADE FEDERAL DO TRIÂNGULO MINEIRO
PRÓ-REITORIA DE PESQUISA PÓS-GRADUAÇÃO
NÚCLEO DE PROCESSO SELETIVO DISCENTE

RESIDÊNCIA MÉDICA 2015

4 – PROVA DE MASTOLOGIA

PROVA **OBJETIVA**

- Você recebeu este caderno com 80 questões e sua folha de respostas, que deverá ser assinada no local indicado.
- Assine no espaço reservado na capa deste caderno.
- Leia cuidadosamente todas as questões e escolha a resposta que você considera correta.
- Marque, na folha de respostas, com caneta de tinta azul ou preta, a letra correspondente à alternativa que você escolheu.
- A duração da prova é de 4 horas, já incluído o tempo para o preenchimento da folha de respostas.
- Só será permitida a saída definitiva da sala e do prédio depois de transcorrida 1 hora do início da prova.
- Terminada a prova, entregue ao fiscal da sala o caderno de questões e a folha de respostas.
- Ao sair, você levará apenas a capa do caderno de questões com as suas respostas, para conferência com o gabarito.
- Até que você saia do prédio, todas as proibições e orientações continuam válidas.

AGUARDE A ORDEM DO FISCAL PARA ABRIR ESTE CADERNO DE QUESTÕES

Nome do Candidato

FOLHA INTERMEDIÁRIA DE RESPOSTAS

	A	B	C	D	E			A	B	C	D	E
1							41					
2							42					
3							43					
4							44					
5							45					
6							46					
7							47					
8							48					
9							49					
10							50					
11							51					
12							52					
13							53					
14							54					
15							55					
16							56					
17							57					
18							58					
19							59					
20							60					
21							61					
22							62					
23							63					
24							64					
25							65					
26							66					
27							67					
28							68					
29							69					
30							70					
31							71					
32							72					
33							73					
34							74					
35							75					
36							76					
37							77					
38							78					
39							79					
40							80					

1. São causas de sangramento vaginal pós-menopausa, exceto:
a) Hiperplasia endometrial
b) Pólipos endometriais
c) Câncer uterino
d) Miomatose uterina
e) Atrofia

2. Em relação aos ovários policísticos, está correto, exceto:
a) Distúrbios menstruais com ciclos anovulatórios
b) Sinais de hiperandrogenismo
c) Relação FSH/LH maior que 2
d) Presença de hiperinsulinemia
e) Ao exame de ultrassom, observa-se ovários com estroma central ecogênico e folículos periféricos de 2 a 10mm

3. As afirmativas abaixo estão corretas, exceto:
a) Os cistos foliculares são uniloculares, de paredes finas e medem 5cm ou menos
b) Os cistos de corpo lúteo são uniloculares de paredes finas e irregulars
c) O teratoma cístico é uma neoplasia pouco prevalente e de díficil diagnóstico
d) O endometrioma possui aspecto cístico com finos debris, que correspondem a sangue antigo
e) O cisto hemorrágico pode ter aspecto semelhante ao do endometrioma

4. Paciente com 28 anos, apresenta quadro de dismenorreia, com piora nos últimos anos e dor pélvica acíclica, associado a dificuldade em engravidar. Ao exame de ultrassom transvaginal foi visualizado útero normal e presença de imagem cística, com debris (aspecto vidro fosco) em ovário direito – conforme figura abaixo:

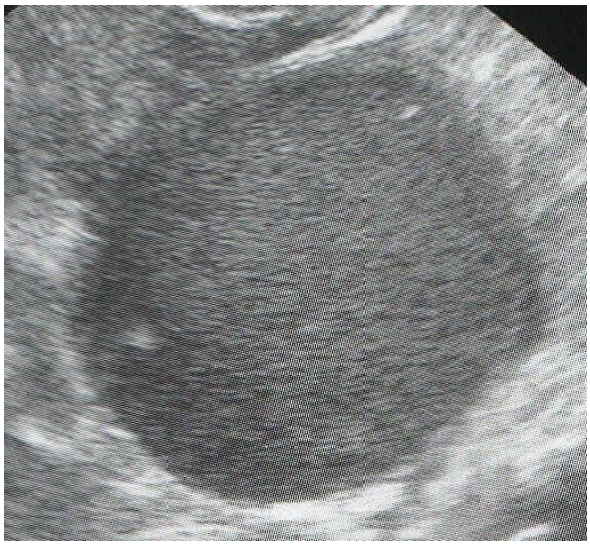

A hipótese diagnóstica mais provável é:
a) Endometriose
b) Adenomiose
c) Cisto anexial simples
d) Doença inflamatória pélvica
e) Cisto hemorrágico

5. Os achados ultrassonográficos abaixo podem corresponder a Doença Inflamatória Pélvica, exceto:
a) Massa anexial complexa com septos e paredes irregulares
b) Pequena quantidade de líquido em fundo de saco
c) Ovários aumentados com limites irregulares e textura heterogênea
d) Trompas dilatadas
e) Ovário com textura cística

6. Paciente com 45 anos, com quadro de hiperpolimenorreia há 3 anos, anemia, útero aumentado de volume ao exame de toque vaginal. O diagnóstico mais provável é:
a) Miomatose uterina
b) Câncer uterino
c) Cisto anexial simples
d) Endometriose
e) Teratoma cístico

7. Paciente comparece para consulta trazendo β-hCG + (positivo) e USTV realizado no dia de hoje com o seguinte laudo: útero gravídico, saco gestacional regular, fúndico e único, embrião único com ausência de atividade cardíaca e CCN (comprimento cabeça-nádega) de 4,0mm. A conduta correta é:
a) Orientar a paciente que trata-se de um aborto completo
b) Orientar a paciente que se trata de um aborto retido e aguardar eliminação espontânea do concepto
c) Repetir US em 15 dias
d) Utilizar de misoprostol e depois realizar curetagem uterina
e) Realização de curetagem uterina agora

8. Paciente 25 anos, G1P0A0, em acompanhamento de pré-natal regularmente. Realizou ultrassonografia com 36 semanas e 4 dias que evidenciou peso fetal estimado no percentil 4,0 para a idade gestacional. O líquido amniótico encontra-se normal. O estudo Doppler das artérias uterinas, umbilicais e cerebral média encontra-se dentro do esperado para a idade gestacional. O estudo comparativo da biometria

fetal realizada pela ultrassonografia demonstra o seguinte perfil de crescimento:

Qual informação se deve dar à paciente?
a) O quadro é sugestivo de CIUR de início tardio. Recomenda-se seguimento ecográfico em 15 dias e indução do parto entre 38-39 semanas
b) O quadro é sugestivo de CIUR de início precoce. Recomenda-se indução do parto com 37 semanas
c) O quadro é sugestivo de um feto pequeno constitucional para a idade gestacional. Recomenda-se seguimento ecográfico em 15 dias e indução do parto com 40 semanas.
d) O quadro é sugestivo de um feto pequeno constitucional. Recomenda-se seguimento ecográfico semanal e indução do parto entre 37-38 semanas
e) O quadro é sugestivo de CIUR de início tardio. Recomenda-se seguimento ecográfico semanal e indução do parto com 40 semanas

9. A medida do volume de líquido amniótico, utilizando-se o Índice do Líquido Amniótico (ILA), tem como parâmetro(s):
a) Medida do maior bolsão vertical.
b) Soma das medidas do maior bolsão vertical com o maior bolsão horizontal.
c) Soma das medidas dos maiores bolsões verticais dos quatro quadrantes.
d) Produto das medidas do maior bolsão vertical pelo horizontal.
e) Não sofre influência da diurese fetal

10. Gestante de 12 semanas, G1P0A0, 24 anos, sem queixas, em acompanhamento no pré-natal de risco habitual apresenta o seguinte resultado de exame de citologia oncótica: lesão intraepitelial cervical de alto grau. A conduta é:
a) Aguardar o parto e repetir exames
b) Repetir a citologia em 3 meses
c) Colposcopia e biópsia se encontrada lesão
d) Conização
e) Abortamento, pois é risco de vida para a mãe

11. Paciente 48 anos apresentando o seguinte exame colposcópico: colo com perda de anatomia devido a lesão de aspecto cerebroide, sangrante e friável, com odor, vasos curtos e irregulares. O aspecto colposcópico descrito acima é sugestivo de:
a) Ectopia papilar
b) Lesão intraepitelial cervical de baixo grau
c) Neoplasia intraepitelial cervical grau III (NIC III)
d) Adenocarcinoma *in situ*
e) Carcinoma invasivo de colo uterino

12. SMC, 24 anos, G1P1N1A0 apresenta os seguintes exames:
<u>Citologia oncótica</u>: ASC-H (Células escamosas atípicas de significado indeterminado, não se podendo excluir lesão de alto grau).
<u>Colposcopia</u>: Zona de transformação normal com orifícios glandulares. Junção escamo-colunar não visualizada, prova de Schiller negativo.
A conduta é:
a) Repetir os exames entre 3 e 6 meses
b) Biópsia às cegas do colo uterino
c) Conização
d) Eletrocauterização do colo uterino
e) CAF (cirurgia de alta frequência)

13. Paciente com queixa de odor vaginal apresenta no exame de Papanicoloau células epiteliais vaginais recobertas por bactérias que aderem a membrana celular, tornando seu contorno granuloso e impreciso (*clue cells*). Qual o diagnóstico e a conduta?
a) Acidez vaginal - alcalinização do meio vaginal com óvulos de bicarbonato de sódio
b). Candida - Fluconazol 150mg dose única+ Nistatina creme vaginal
c) *Trichomonas vaginalis* - Secnidazol 2g dose única via oral e Metronidazol creme vaginal
d) Vaginose bacteriana - Secnidazol 2g dose única via oral e Tinidazol creme vaginal
e.)*Chlamydia trachomatis* - Clindamicina creme vaginal

14. Paciente de 24 anos, G4N4A0, laqueada, procura novamente o serviço para avaliação. Trouxe dois exames de citologia oncótica, sendo

um realizado há 15 dias e o outro há 6 meses. Os dois exames mostram algumas células escamosas intermediárias com cariomegalia, hipercromasia, contorno da membrana nuclear irregular, discreta diminuição da relação núcleo/citoplasmática e halo perinuclear (coilocitose). Veja a imagem da citologia a seguir:

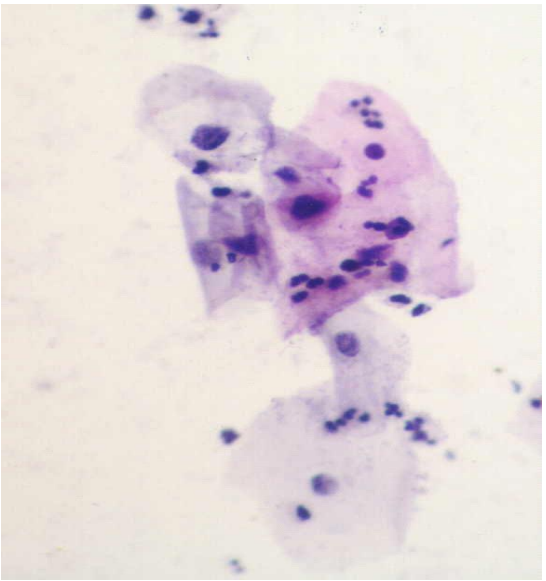

Qual o diagnóstico e a conduta para esta paciente?
a) Lesão intraepitelial cervical de baixo grau - repetir exame em 6 meses
b) Lesão intraepitelial cervical de baixo grau - Colposcopia com biópsia se encontrado lesão
c) Lesão intraepitelial cervical de alto grau - Colposcopia com biópsia se encontrado lesão
d) Lesão intraepitelial cervical de alto grau - Conização
e) Lesão intraepitelial cervical de alto grau - Histerectomia total abdominal

15. Assinale a alternativa INCORRETA com relação à conduta nas vulvovaginites:
a) Nos casos de *Candida* recorrente, deve-se investigar outros fatores predisponentes como *diabetes mellitus* e imunossupressão
b) O tratamento tópico isolado nas pacientes com diagnóstico de vaginose bacteriana são indicados nas gestantes até 20 semanas e nas alcoólatras
c) Secnidazol via oral é uma das opções para o tratamento da *Trichomonas vaginalis*, e o parceiro não necessita ser tratado
d) Parceiros das pacientes com vaginose bacteriana não precisam ser tratados, a não ser em casos que apresentam sintomas ou recidivas das pacientes
e) Pacientes com exame positivo para *Neisseria gonorrhoeae* devem ser tratadas mesmo se estão assintomáticas

16. Paciente de 35 anos, G3N2A1 apresenta o exame colposcópico ilustrado a seguir.

Assinale a alternativa que representa a melhor associação com relação à imagem demonstrada.

a) Lesão intraepitelial cervical de baixo grau – epitélio acetobranco sem relevo – achado colposcópico anormal menor – Neoplasia intraepitelial cervical (NIC) grau I – Conização
b) Carcinoma epidermóide invasivo – aspecto cerebroide e vasos atípicos com áreas de necrose – achados colposcópicos sugestivos de carcinoma invasor – Whertein Meigs.
c) Lesão intraepitelial cervical de alto grau – epitélio acetobranco com relevo – achado colposcópico anormal maior – NIC III – Conização
d) Células escamosas atípicas de significado indeterminado (ASCUS) – epitélio acetobranco com limites e relevo – achado colposcópico normal – Metaplasia escamosa – Repetir exames em 6 meses
e) Citologia normal – ectopia papilar – achado colposcópico normal – metaplasia escamosa – Citologia anual

17. NMG, 26 anos, G4P0A3, chega à unidade de Pronto Atendimento referindo que há 3 dias apresentou sangramento transvaginal de pequena quantidade, sem outras queixas. Ao exame especular foi visualizado colo uterino de volume normal, superfície regular, orifício em fenda transversal, com saída de pequena quantidade de secreção sanguinolenta. Fez US transvaginal ilustrado a seguir.

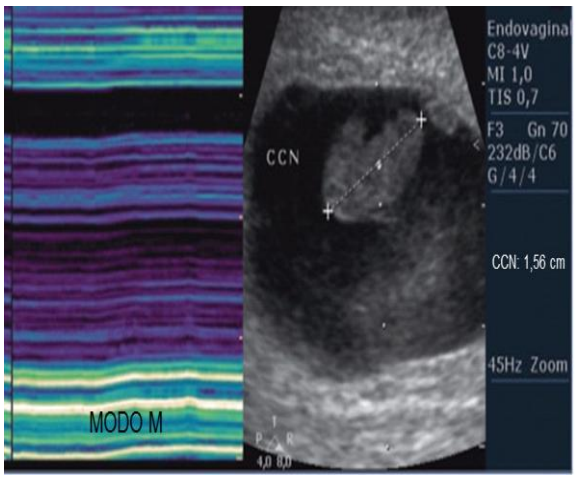

O diagnóstico é:
a) Aborto completo
b) Aborto retido
c) Gestação inicial em curso
d) Abortamento incompleto
e) Incompetência istmo-cervical

18. GFD, comparece à primeira consulta pré-natal trazendo o US ilustrado a seguir:

Figura 2. Imagem ultra-sonográfica demonstrando sinal do lâmbda (seta).

Que diagnóstico se chega com esse exame?
a) Útero septado
b) Gestação gemelar monocoriônica
c) Coriocarcinoma
d) Gestação gemelar dicoriônica
e) Banda amniótica

19. FDD, 35 anos, no terceiro dia pós-parto vaginal referindo febre aferida de 39,0ºC. Ao exame físico geral observou-se temperatura axilar de 38,8ºC, ausculta pulmonar sem alterações, inspeção e palpação normais das mamas, útero hipoinvoluído, doloroso e amolecido. Feito ultrassonografia que evidenciou útero com endométrio espesso e heterogêneo. Marque a alternativa com a melhor conduta:

a) Internação. Aguardar hemograma e hemocultura para avaliar necessidade de antibioticoterapia
b) Antibioticoterapia endovenosa de largo espectro por 7 dias
c) Curetagem uterina associada a antibioticoterapia de largo espectro até a paciente tornar-se afebril por 48 horas
d) Cultura endocervical para identificação de microorganismos e tratamento específico
e) Tratamento ambulatorial com antibioticoterapia via oral associada a contraturante uterino

20. Paciente com 65 anos de idade. G4P4A0. Queixa de prurido há anos na região vulvar e nos últimos 6 meses percebeu nódulo endurecido de 2 cms em terço inferior de vulva à direita. Ao exame: vulva com atrofia de pequenos lábios, aspecto em pergaminho e nódulo ulcerado de 2cm. Qual a principal hipótese diagnóstica?
a) Neoplasia maligna de vulva
b) Líquen hiperplásico
c) Líquen atrófico
d) Líquen misto
e) Doença de Behçet

21. No caso anterior, qual a conduta mais adequada?
a) Biópsia incisional do nódulo vulvar e Teste de Collins nas demais áreas
b) Biópsia excisional do nódulo vulvar e Teste de Collins nas demais áreas
c) Teste de Collins, se vier positivo, biópsia incisional
d) Corticoterapia tópica
e) Proprionato de testosterona tópico

22. Paciente submetida à conização por neoplasia maligna de colo uterino. No anatomopatológico foi achado carcinoma com invasão de 4mm, extensão superficial de 6mm e embolização linfática por células malignas. Qual o estadiamento?
a) Ia1
b) Ia2
c) Ib
d) IIa
e) IIb

23. Entre as alterações mamárias abaixo, qual é caracterizada por endurecimento venal doloroso?
a) Mastite Luética
b) Doença de Mondor
c) Abscesso subareolar crônico recidivante

d) Doença de Paget
e) Eczema do Mamilo

24. Paciente com 60 anos de idade com diagnóstico de câncer de mama (T3N2M0), mamas grandes e Luminal B. A melhor conduta é:
a) Hormonioterapia e cirurgia
b) Mastectomia e quimioterapia
c) Quadrantectomia, radioterapia e hormonioterapia
d) Quimioterapia, cirurgia e hormonioterapia
e) Hormonioterapia e quimioterapia

25. Paciente com 28 anos de idade, apresentado nódulo em mama direita de 4cm, móvel e indolor. Qual a hipótese diagnóstica mais provável?
a) Cisto
b) Fibrossarcoma
c) Câncer
d) Sarcoma
e) Fibroadenoma

26. Qual das alternativas abaixo apresenta fator(es) de maior risco para câncer de mama?
a) Historia familiar com diagnostico na pré-menopausa
b) Lesões proliferativas sem atipia
c) Historia familiar com diagnostico de câncer de mama bilateral
d) Historia familiar com diagnostico de câncer de mama bilateral na pré-menopausa.
e) Diagnóstico prévio de carcinoma lobular *in situ* e história familiar de câncer de mama na pré-menopausa.

27. Paciente com neoplasia maligna de mama T3N1M0 é estadiada como:
a) IIA
b) IIB
c) IIIA
d) IIIB
e) IIIC

28. Paciente com 55 anos de idade com diagnóstico de câncer de mama (T1aN0M0), tumor localizado no quadrante súpero-lateral da mama direita. O estudo imunoistoquímico na *core biopsy* mostrou receptores de estrógeno e progesterona positivos, CK 5 e HER 2 negativos. Qual a conduta abaixo é a mais adequada:
a) Hormonioterapia e cirurgia
b) Mastectomia, quimioterapia e hormonioterapia
c) Quimioterapia, cirurgia e hormonioterapia
d) Hormonioterapia e quimioterapia
e) Quadrantectomia, radioterapia e hormonioterapia

29. No caso anterior, a classificação imunoistoquímica é:
a) Luminal A
b) Luminal B
c) *Basal Like*
d) Triplo negativo
e) *Basal Like* com receptor de estrógeno positivo

30. Qual dos parâmetros abaixo que primeiro se altera com hipoxemia fetal?
a) Frequência cardíaca materna
b) Frequência cardíaca fetal
c) Movimentos respiratórios fetais
d) Tônus fetal
e) Movimentos corporais fetais

31. Em relação à cardiotografia abaixo pode-se afirmar:

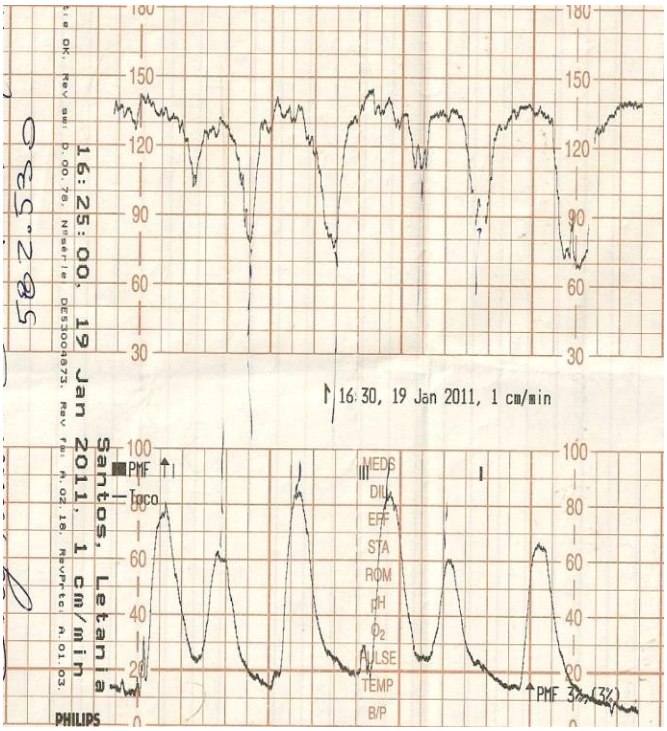

a) É uma cardiotografia anteparto com feto em provável normoxemia
b) Traçado de perfil biofísico com insuficiência placentária
c) É uma cardiotografia com Dips tipo I de repetição + sofrimento fetal crônico
d) É uma cardiotografia intraparto com Dips tipo II
e) É uma cardiotografia intraparto com Dips tipo III

32. Os anti-hipertensivos podem ser usados na gestação, entretanto algumas drogas não são recomendadas. Qual delas não se recomenda?

a) Alfametildopa
b) Nifedipina retard
c) Losartana
d) Hidralazina
e) Pindolol

33. Quanto à síndrome HELLP, pode se afirmar:
a) Caracterizada por hemólise autoimune e plaquetopenia e função hepática preservada
b) A plaquetopenia não interfere em nenhuma conduta de seguimento dessa variante de pré-eclâmpsia
c) É considerada uma consequência da iminência de eclâmpsia
d) Pode apresentar DHL e bilirrubinas elevadas como consequência da hemólise
e) Caracterizada por elevação pressórica, plaquetopenia e hemólise

34. Mulher de 27 anos, sem uso de anticoncepção hormonal, comparece ao serviço devido à achado ultrassonográfico de massa ovariana à direita, de conteúdo anecóico, ausência de septos ou debris, com diâmetros 4,4x4,0x4,0cm, sem fluxo ao Doppler. No momento, sem queixas. Qual a principal hipótese diagnóstica?
a) Cisto folicular ovariano
b) Neoplasia maligna ovariana
c) Gestação ectópica
d) Abscesso tubo-ovariano
e) Teratoma maduro

35. Paciente de 20 anos apresenta queixa de corrimento vaginal amarelado, associado a dispareunia intensa. Há 3 dias apresenta quadro febril leve (pico: 38,7^{o}C), que cessa com o uso de antitérmicos. Nega alterações urinárias e intestinais. Ao exame físico, abdome flácido, porém doloroso à palpação de hipogastrio; toque: dor à mobilização do útero e anexos. Solicitado exames complementares, nos quais apresentou leucocitose e à ultrassonografia apresenta lesão cística com conteúdo espesso, bem delimitada, em região anexial esquerda, com maior diâmetro= 5cm. Ausência de líquido livre em cavidade. Qual a principal hipótese diagnóstica e conduta frente a este caso:
a) Neoplasia ovariana a esclarecer - Salpingooforectomia unilateral
b) Doença Inflamatória Pélvica com abscesso tubovariano - Laparotomia exploradora de urgência
c) Doença Inflamatória Pélvica com abscesso tubovariano - Internação, antibioticoterapia endovenosa e exames seriados
d) Gestação ectópica íntegra - Metotrexato 50mg/m2
e) Doença Inflamatória pélvica com abscesso tubovariano - Conduta expectante

36. Adolescente de 15 anos, comparece à consulta devido a aparecimento de lesões verrucosas em regiões perineal e vulvar. Nega prurido, ardor ou leucorreia. Essas lesões apareceram após relações sexuais desprotegidas. Ao exame clínico, tratava-se de condilomatose. Qual o provável agente etiológico desta DST, e o tratamento proposto?
a) HPV subtipos 06 e 11 - ATA (Ácido Tricloroacético) nas lesões
b) *Chlamydia trachomatis* - Azitromicina 1g para o casal
c) *Trichomonas vaginalis* - Secnidazol 2g para o casal
d) HPV subtipos 16 e 18 - Vulvectomia simples
e) HPV 31, 33 - CAF (Cirurgia de Alta Frequência)

37. Mulher de 38 anos, G4P4(N2C2)A0, apresenta lesão de alto grau (NIC III) em colpocitologia oncótica colhida após alguns anos sem seguimento ginecológico. A melhor conduta é:
a) Colposcopia e biópsia dirigida
b) CAF (Cirurgia de Alta Frequência)
c) Conização com bisturi frio
d) Repetir a colpocitologia oncótica em 6 meses
e) Cirurgia de Wherteim-Meigs

38. Paciente com 51 anos, menopausa há 2 anos, apresenta sintomas climatéricos (fogachos, ressecamento de mucosa vaginal, diminuição da libido e irritabilidade). Nega tabagismo, etilismo ou uso de medicamentos. Não apresenta comorbidades. Deseja realizar terapia hormonal, e para isso veio à consulta para avaliação e solicitação de exames. Para esta paciente, devem ser solicitados os seguintes exames, EXCETO:
a) Citologia Oncótica cervicovaginal
b) Mamografia
c) FSH, LH e estradiol
d) Perfil lipídico
e) Glicemia de jejum e TSH

39. Paciente de 25 anos, com queixa de intenso ardor em região genital. Refere que esse quadro é recorrente, e o último episódio iniciou-se há uma semana, quando apresentou lesões vesiculares agrupadas em face interna de pequenos lábios e introito vaginal. Essas lesões romperam-se formando pequenas úlceras. Qual a

principal hipótese diagnóstica e forma de diagnóstico laboratorial?
a) Linfogranuloma venéreo – cultura endocervical em meio McCoy
b) Herpes Genital – Presença de células de Tzank em citologia de Papanicolaou
c) Cancro Duro – Pesquisa em campo escuro
d) Donovanose – Presença de corpúsculos de Donovan em biópsia da lesão
e) Herpes Genital – Pela coloração de Gram há imagem em "cardume de peixe"

40. São fatores de risco para carcinoma de endométrio, EXCETO:
a) Infertilidade
b) Uso de tamoxifeno
c) Obesidade
d) Diabetes e hipertensão
e) Tabagismo e uso de anticoncepcional

41. Paciente de 58 anos, G5P4A1, refere perda urinária aos esforços, com piora progressiva. Qual o principal exame a ser solicitado para definição de conduta?
a). Teste do cotonete (Teste de Bonney)
b) Urografia excretora
c) Cistoscopia
d) Uretrocistografia
e) Estudo urodinâmico

42. Paciente de 15 anos vem à consulta por amenorreia primária. Apresenta estádio puberal III de Tanner para desenvolvimento de mamas e pelos pubianos, genitália externa de aspecto normal e hímen íntegro e vagina normal. O teste de progesterona e o teste de progesterona mais estrogênios é negativo. A hipótese diagnóstica mais provável é:
a) Síndrome de Mayer-Rokitansky-Kuster-Hauser
b) Hiperprolactinemia
c) Anovulação crônica
d) Atraso puberal
e) Tumor hipofisário

43. Paciente de 62 anos que ao exame físico, encontra-se, na escala de Ferriman e Gallwey, um escore de 16 com aumento progressivo e rápido. O esclarecimento diagnóstico será dado pela dosagem de
a) Testosterona e sulfato de DHEA
b)17 hidroxiprogesterona e testosterona
c) Androstenediona e 17 hidroxiprogesterona
d) Testosterona e androstenediona
e) Sulfato de DHEA e 17 hidroxiprogesterona

44. Paciente de 33 anos com ciclos menstruais com intervalos entre 90-180 dias e hirsutismo. Os exames revelaram: FSH: 5,5mUI/mL (normal), prolactina: 15ng/mL (normal), TSH: 3,5mUI/mL (normal) e 17OH progesterona 300ng/dL (limítrofe). O teste indicado para o diagnóstico é:
a) Do GnRH
b) Do TRH
c) Do citrato de clomifeno
d) De estímulo com ACTH
e) De depressão com dexametasona

45. Paciente de 46 anos apresenta queixa de noctúria, disúria e urgência. O exame qualitativo de urina e a urocultura é negativo para infecção urinária. A urodinâmica e a cistoscopia foram normais. Deve-se pensar em:
a) Incontinência urinária de esforço
b) bexiga neurogênica
c) Instabilidade do detrusor
d) Síndrome uretral
e) Cistite intersticial

46. Qual o tipo histológico mais frequente de câncer de vulva?
a) Carcinoma de células escamosas
b) Melanoma
c) Adenocarcinoma basocelular
d) Sarcoma
e) Doença de Paget invasiva

47. Qual alternativa expressa distúrbio epitelial **não** neoplásico:
a) Doença de Paget
b) Neoplasia intraepitelial vulvar
c)Hiperplasia escamosa e líquen escleroso
d) Neoplasia intraepitelial vaginal
e) Neoplasia intraepitelial cervical

48. Parte das mulheres acometidas pela lesão apresenta-se assintomáticas. Naquelas que apresentam sintomas, a queixa mais comum é prurido vulvar refratário aos tratamentos tópicos convencionais. Por meio do exame físico observa- se lesão solitária ou múltipla, com aspecto de placa liquentificada, ligeiramente saliente e esbranquic□ada. A aplicac□ão local de ácido acético a 5% e o exame com auxílio de colposcópio possibilitam melhor visualizac□ão das características da lesão. No sentido de salientar atipias celulares pode-se utilizar o teste de Collins. O diagnóstico definitivo é obtido pelo exame histopatológico de material removido por meio de biópsia incisional ou excisional. O provável diagnóstico é:

a) Líquen escleroso
b) Neoplasia intraepitelial vaginal
c) Hiperplasia escamosa
d) Neoplasia intraepitelial vulvar
e) Neoplasia intraepitelial cervical

49. A doença representa uma diferenciação incomum das células primitivas da epiderme. Estas células formam os queratinócitos escamosos, as glândulas écrinas, apócrinas e sebáceas. A maioria das pacientes é branca e está na pós menopausa. A doença resulta numa lesão eritematosa, com áreas de hiperqueratose, dando um aspecto de manchas na superfície. Prurido e dor representam as queixas iniciais, às vezes antecipando o aparecimento da lesão em meses. O provável diagnóstico é:
a) Sarcoma
b) Doença de Paget
c) Lipossarcoma
d) Melanoma
e) Doença de Bowen

50. De acordo com as figuras demonstradas a seguir, assinale a alternativa correta:

a) Trata-se de onfalocele, má formação muito associada à cromossomopatia fetal
b) Trata-se de gastrosquise, e o prognóstico é influenciado pelo estado das alças intestinais fetais, visto que as mesmas ficam em contato direto com o líquido amniótico durante a gestação
c) É um caso de hérnia de Bochdaleck, e sua localização é mais comum à esquerda
d) Trata-se de gastrosquise, em que o conteúdo herniário costuma ser recoberto por membrana âmnioperitoneal, protegendo as alças do contato direto com o líquido amniótico
e) Trata-se de onfalocele, condição mais comum em fetos do sexo feminino, e, geralmente, ocorre ao lado direito do cordão umbilical.

51. Mulher de 39 anos, G2P2(N2)A0 (ultimo parto normal há 7 anos) apresenta fluxo volumoso, persistente e frequente há 8 meses. Ao exame: descorada 2+/4+, toque com útero volumoso compatível com 18 semanas e contornos irregulares, superfície lobulada. Foi diagnosticada com miomatose uterina, miomas intramurais, e anemia ferropriva. A paciente já passou sua idade fértil, mas se recusa com determinação manejo cirúrgico para os miomas. Qual das alternativas seguintes representa um manejo resolutivo dos miomas para essa paciente?
a) Procedimento de ablação endometrial
b) Terapia IM com agonista do GnRH
c) DIU de levonorgestrel
d) Terapia com acetato de medroxiprogesterona de depósito 150mg
e) Embolização da artéria uterina

52. Paciente de 55 anos foi encaminhada ao serviço terciário de ginecologia por apresentar exame físico compatível com útero volumoso com suspeita clínica de mioma uterino. No curso de um ano, ela apresenta aumento uterino de um tamanho de cerca de 12 semanas para 20 semanas. Qual das alternativas seguintes apresenta o manejo adequado para o caso descrito?
a) Observação cuidadosa continuada
b) Monitoração com exame de ultrassonografia
c) Laparotomia exploradora com histerectomia
d) Agonista do GnRH
e) Terapia com progestagênio

53. Paciente nuligesta de 24 anos, em uso de contracepção injetável mensal, procura ginecologista por apresentar, durante 10 dias antes do período menstrual, irritabilidade intensa, ansiedade e labilidade emocional, edema de membros inferiores, distensão abdominal e mastalgia. Tem apresentado problemas no trabalho durante esse período, o que a tem deixado muito desconfortável. Inclusive o médico

pode constatar a frequência e ritmicidade dos sintomas em um diário trazido pela paciente que relata tudo isso desde o inicio do ano. Qual a droga eficaz para tratar esse quadro descrito acima?
a) Bupropiona
b) Lorazepam
c) Metildopa
d) Sertralina
e) Flunarizina

54. Uma adolescente de 18 anos vai a uma unidade de emergência com história de dor abdominal e náusea que já dura 36 horas. A temperatura é de 38,5^{o}C. O exame abdominal revela sensibilidade no quadrante inferior direito com descompressão dolorosa. O exame pélvico mostra sensibilidade a mobilização e dor nos anexos, e também sensibilidade abdominal do lado direito. O teste de gravidez é negativo. Ao considerar o diagnóstico diferencial de apendicite *versus* doença inflamatória pélvica, qual das alternativas seguintes é o método mais acurado para fazer o dianóstico?
a) Exames abdominais seriados
b) Rx de abdome em pé e deitado
c) Ultrassonografia da pelve e abdome
d) Contagem de leucócitos sérica e diferencial
e) Laparoscopia

55. Paciente de 30 anos, G2P2(C2)A0, laqueadura tubária há 4 anos, queixa-se de dipareunia e dismenorreia há 1 ano. Ao toque apresenta nodulação endurecida e fixa retrocervical, de aproximadamente 2,0cm, muito dolorosa. Colo grosso, nasal, doloroso a mobilização e impérvio. útero em anteversoflexão, móvel e doloroso. Anexos de volumes normais e pouco dolorosos. Toque retal: abaulamento na parede anterior do reto, referente a lesão sentida pela vagina, sem alterações da superfície da mucosa, muito dolorosa a aproximadamente 6,0cm da borda anal. Qual o provável diagnóstico e a conduta propedêutica, respectivamente, indicada para o caso acima descrito?
a) Endometriose superficial de fundo de saco vaginal - laparoscopia.
b) Endometriose infiltrativa profunda de compartimento posterior - ultrassonografia transvaginal com preparo intestinal para mapeamento da doença
c) Mioma cervical - ressonância magnética da pelve
d) Adenomiose - laparotomia exploradora
e) Carcinoma invasivo do colo – conização

56. Mulher de 58 anos, com história familiar de alterações lipídicas, está querendo realizar terapia de reposição hormonal. Comparada ao estrógeno isolado, a adição de progestágeno a um regime de reposição estrogênica parece influenciar de maneira mais diversa os níveis de:
a) Colesterol de lipoproteína de alta densidade (HDL)
b) Triglicérides
c) Colesterol de lipoproteína de baixa densidade (LDL)
d) Colesterol de lipoproteína de muito baixa densidade (VLDL)
e) Colesterol de lipoproteína de alta densidade (HDL) e triglicérides

57 - Paciente A, sexo feminino, 22 anos, apresenta dor nas costas há 3 meses, sem antecedentes e com exame físico normal. Com base no exame mostrado o diagnóstico mais provável é:

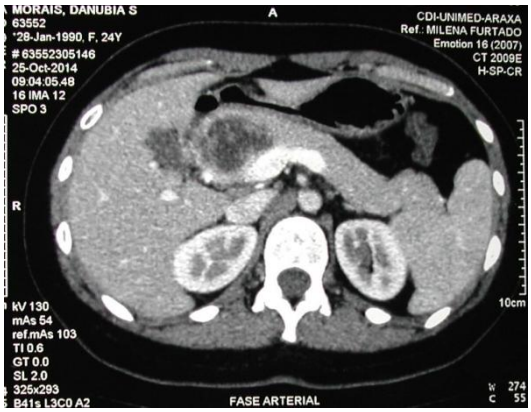

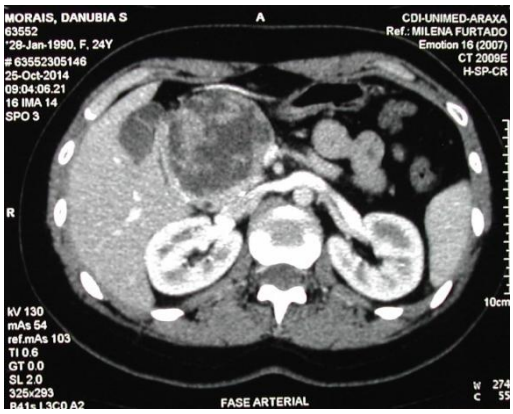

a) tumor de Wilms
b) tumor de Frantz
c) cistoadenoma de pâncreas
d) pseudocisto de pâncreas
e) cisto simples de pâncreas

58 - O melhor tratamento para a paciente A está representado na alternativa:

a) derivação com alça de jejuno exclusa em Y de Roux
b) drenagem percutanea da lesão
c) drenagem endoscópica da lesão
d) acompanhamento tomográfico anual da lesão
e) duodenopancreatectomia

59 - Nos serviços que empregam a colangiografia seletiva, escolha a alternativa que não está indicada a colangiografia per operatória:
a) colecistite aguda há 48 horas
b) história de pancreatite aguda biliar há 2 meses
c) paciente com 68 anos com passado de gastrectomia e reconstrução a Billrot II
d) paciente sexo feminino, diabética, multípara e obesa
e) fosfatase alcalina e Gama GT com valores 4 vezes acima do normal

60 - Escolha a alternativa incorreta com relação às lesões pancreáticas:
a) o adenocarcinoma de cabeça do pancreas ocorre mais comumente em homens após a quinta década de vida
b) as lesões sólido císticas que ocorrem em mulheres jovens foram descritas como tumores de Frantz
c) Os cistoadenomas são mais comuns em mulheres após a sexta década e acometem mais o corpo e a calda do pâncreas
d) todas as lesões císticas de pâncreas devem ter indicação de ressecção cirurgica
e) as neoplasias de pâncreas ocorrem com maior frequencia em pancreatopatas crônicos

Paciente B, sexo masculino, 66 anos, refere olhos amarelos, urina escura e fezes claras há 25 dias. Emagreceu 5 Kg nos últimos 2 meses. Antecedentes de epigastralgia e fez tratamento para doença do refluxo gastroesofágico. Etilista por 20 anos, parou há 10 anos. Tabagista há 40 anos.
Exame físico: descorado +/4+, ictérico ++/4+, hidratado, tórax semiologicamente normal, coração rítimico 88bpm, PA = 15x10.
Abdome: Obeso dificultando a palpação do fígado e baço. Ausência de tumorações e ascite.
Membros semiologicamente normais.
US demonstra dilatação de via biliar intra e extra hepática, e vesicula biliar dilatada com presença de inumeros cálculos no interior.

61 - Com relação ao paciente B, escolha o melhor exame para a confirmação do diagnóstico:
a) tomografia computadorizada (CT)
b) colangiografia transparieto hepática (CTPH)
c) colangiopancreatografia retrógrada (CPR)
d) colangiorressonancia magnética
e) Pet Scan

6 2 - O diagnóstico mais provável do paciente B é:
a) neoplasia da cabeça de pâncreas
b) coledocolitíase
c) neoplasia da vesicula biliar
d) colelitiase
e) neoplasia da papila duodenal

63 - O melhor tratamento do paciente B está representado na alternativa:
a) gastroduodenopancreatectomia cefálica
b) colecistectomia + exploração cirurgica das vias biliares com retirada dos cálculos do colédoco
c) colecistectomia + ressecção do segmento IV e V de fígado
d) papilotomia endoscópica com retirada dos cálculos e após 48 horas realização de colecistectomia laparoscópica
e) ressecção endoscópica da papila

Paciente C, sexo masculino, 66 anos, internado para tratamento de pancretite aguda biliar há 12 dias. Evoluiu bem sem complicações. Tomografia de controle não mostra coleções, necrose ou pseudocistos.
Ultrassom com imagens de cálculos na vesicula biliar com hepatocolédoco sem dilatação.
Antecedentes: infarto do miocardio há 80 dias que necessitou realização de duas pontes de safena; hipertensão leve.
Exame físico e exames laboratoriais normais.

64 - Escolha a melhor alternativa para o tratamento do paciente C:
a) colecistectomia laparoscópica com exploração das vias biliares
b) colecistectomia aberta com exploração radiológica da via biliar
c) clareamento endoscópico de vias biliares e colecistectomia após 48 horas
d) alta com acompanhamento clínico e cirurgia após 4 meses
e) tratamento clínico com ácido ursacólico

Paciente D, vítima de acidente automobilístico há 2 horas deu entrada no Pronto Socorro consciente e queixando de dor na base do tórax à esquerda e no abdome.
Exame físico: FC = 140, PA = 9x6 e FR = 32. Cianótico, descorado ++/4+.

65 - Neste momento escolha a alternativa que é menos importante no atendimento do paciente D:

a) oferecer O_2 com máscara e proteger a coluna cervical
b) examinar o pescoço para verificar a posição da traquéia e avaliar a turgencia das jugulares
c) percurtir, palpar e auscultar o tórax
d) RX tórax
e) auscultar o precórdio

66 - São indicações de via aérea definitiva, exceto:
a) lesões penetrantes cervicais com aumento de volume do hematoma cervical
b) escala de coma de Glasgow 8
c) lesões por inalação
d) contusão pulmonar extensa
e) fraturas múltiplas de costelas

67 - No paciente traumatizado são indicações de laparotomia, exceto:
a) evisceração
b) irritação peritoneal com paciente instável hemodinamicamente
c) hemoperitôneo
d) retropneumoperitôneo
e) pneumoperitôneo

68 - Com relação ao esquema abaixo, escolha a alternativa incorreta:

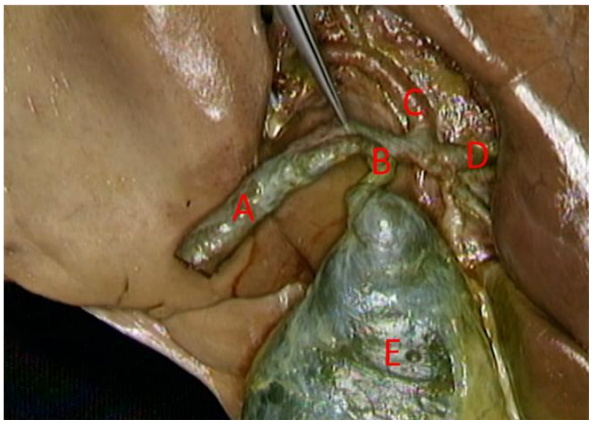

a) as lesões neoplásicas que acometem a junção do C com o D são denominadas tumores de Klatskin
b) o ducto B apresenta em seu interior as valva de Houston
c) entre todas as estruturas apresentadas as neoplasias malígnas ocorrem mais comumente na estrutura A
d) as neoplasias que ocorrem na estrutura E em geral estão associadas à presença de colelitíase
e) a junção do ducto C e D forma o ducto hepático comum

69 - Homem de 55 anos apresenta distensão abdominal, cólicas e parada de eliminação de gases em fezes há 2 dias. Seu abdome mostra-se difusamente doloroso, timpânico no andar superior mas não exibe irritação peritoneal. Informa que vinha apresentando alguns episódios diarreicos e hematoquezia há cerca de 6 meses.

Com base no quadro clínico e na radiografia mostrada, pode-se afirmar que:
a) O paciente deve ser tratado com medidas conservadoras: jejum, sonda gástrica para descompressão e correção dos distúrbios hidroeletrolíticos
b) Há indicação de colonoscopia de urgência para tentativa de distorção endoscópica do cólon
c) A colectomia subtotal com anastomose primária está indicada
d) Há necessidade de investigação diagnóstica mais detalhada, já que os dados são insuficientes para o diagnóstico sindrômico
e) Há evidências de obstrução localizada no íleo terminal

70 - A remoção dos pólipos colônicos tem relação direta com a redução da incidência do câncer colo-retal, já que a sequência pólipo-câncer é reconhecidamente aceita. Diante do achado histológico da presença de carcinoma não-invasivo num pólipo pediculado de 2,5 cm removido no sigmoide, pode-se afirmar:
a) Que há necessidade de se completar o tratamento com a ressecção colônica
b) A ressecção colônica complementar estará indicada mesmo que a neoplasia não ultrapasse a *muscularis mucosa*
c) Que será necessária uma mucosectomia complementar (por colonoscopia)

d) Que a polipectomia endoscópica é considerada curativa
e) Que uma nova colonoscopia deverá ser realizada 5 a 10 anos após

71 - Jovem de 23 anos apresenta quadro de diarreia com muco e sangue há 3 meses, com perda ponderal de 6 Kg nesse período. Refere ainda dor e edema nos tornozelos e observam-se lesões dermatológicas nos membros inferiores com drenagem de secreção serosa, conforme imagens abaixo:

Tornozelo

Face anterior da perna

Pode-se afirmar que:
a) Provavelmente não há relação entre o quadro dermatológico e as queixas intestinais
b) As lesões dermatológicas podem corresponder a um sarcoma de Kaposi numa paciente imunodeprimida
c) A biópsia de pele está indicada antes da investigação intestinal
d) A colonoscopia provavelmente não trará subsídios para o esclarecimento diagnóstico
e) Trata-se provavelmente de um quadro de retocolite ulcerativa com manifestação dermatológica compatível com pioderma gangrenoso

72 - Lactente com 40 dias de vida com vômitos alimentares intensos, em jato, que vem evoluindo com piora nos últimos dias. A criança está desidratada, com abdome escavado e percebe-se um nódulo palpável no hipocôndrio à direita. Podemos afirmar que:
a) O diagnóstico mais provável é de estenose hipertrófica do piloro. A realização de uma ultrassonografia do abdome pode corroborar no diagnóstico.
b) Os vômitos intensos são, provavelmente biliosos, podendo conter manchas de sangue.
c) O distúrbio metabólico mais encontrado nestas crianças é a acidose.
d) A cirurgia deve ser realizada de urgência, pois os vômitos podem ser aspirados para a árvore respiratória.
e) O tratamento deve ser cirúrgico por meio de uma gastroenteroanastomose.

73 - Um doente com pneumotórax traumático foi drenado, pelo dreno verifica-se saída contínua de grande fluxo de ar e falta de expansibilidade pulmonar. Qual é a justificativa?
a) lesão esofageana
b) complicação de pneumonia estafilocócica
c) associação a lesão de alça intestinal
d) lesão de bronquíolo terminal
e) lesão de grande brônquio

74 - Sobre as lesões traumáticas do diafragma, assinale a incorreta:
a) são mais facilmente diagnosticadas à esquerda
b) geralmente são secundárias a traumas fechados acompanhados de lesões da bacia ou de ossos longos
c) é frequente a herniação pulmonar para a cavidade abdominal gerando o colapso pulmonar
d) podem se apresentar horas após o trauma, estando os exames radiológicos iniciais normais
e) devem ser tratadas por laparotomia, na fase aguda

75 - A Hérnia Diafragmática Congênita é uma doença típica do período neonatal cursando com Insuficiência Respiratória. Podemos afirmar que:
a) Mortalidade está associada à Hipoplasia pulmonar/ Hipertensão arterial pulmonar e Anomalias congênitas associadas.
b) A fusão do Septo transverso, Mesentério dorsal do esôfago e das 2 membranas pleuroperitoneais vão originar o diafragma.
c) O fechamento dos Canais pleuroperitoneais ocorre até a oitava semana da vida intrauterina, antes do retorno do intestino médio na décima semana.
d) A Ultrassonografia pré-natal pode demonstrar polihidramnio e desvio de mediastino.

e) Todas as afirmativas são corretas.

76 - Com relação ao exame abaixo, escolha a alternativa correta:

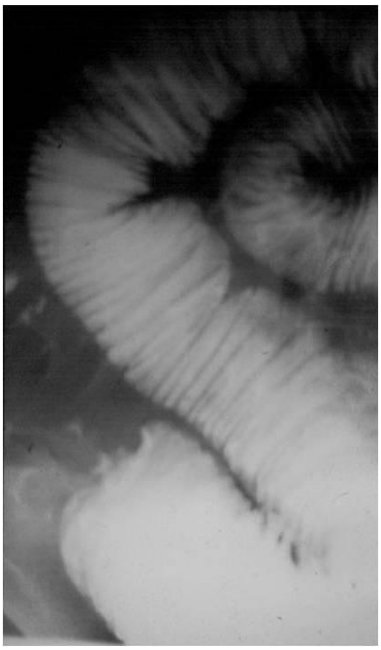

a) trata-se de um enema opaco que diagnostica uma neoplasia de cólon
b) trata-se de um enema opaco com diagnóstico de volvo de sigmóide
c) trata-se de um transito intestinal com diagnóstico de invaginação íleo-ileal
d) trata-se de um transito intestinal com diagnóstico de neoplasia de delgado
e) trata-se de uma fistulografia que identifica uma deiscência de anastomose pós-operatória

77 - Paciente E, sexo masculino, 48 anos, portador de megaesôfago chagásico, apresenta à endoscopia digestiva alta na investigação de síndrome disfágica, lesão estenosamente de esôfago, localizada a 22 cm da arcada dentária. Paciente em boas condições clínicas.
O exame tomográfico e a broncofibroscopia detectou infiltração do brônquio fonte esquerdo.

O melhor tratamento para o paciente E, está representado na alternativa:
a) Esofagectomia subtotal + gastroplastia
b) By pass esofagocologastrico
(esofagocoloplastia pelo mediastino posterior)
c) Colocação de prótese
d) By pass esofagogástrico (esofagogastroplastia retro external)
e) Radioterapia

78 - Com relação ao exame mostrado, escolha a alternativa correta quanto ao diagnóstico radiológico:

a) coledocolitíase
b) tumor de Klatskin
c) doença de Caroli
d) neoplasia de papila
e) neoplasia de cabeça de pâncreas

79 - Com relação ao tratamento cirúrgico da obesidade, é correto afirmar que:
a) o By Pass gástrico tem indicação restrita sendo reservado para pacientes super obesos (IMC > 60)
b) o swit-duodenal é o procedimento de escolha para paciente com IMC entre 35 e 40 pela praticidade do procedimento
c) a banda gástrica é o método mais utilizado pois dispensa septações do tubo digestivo
d) a cirurgia de Scopinaro é um procedimento disabsortivo que freqüentemente cursa com alterações metabólicas tardias.
e) a cirurgia Fobi-Capella deixou de ser usada devido ao elevado índice e complicações pós-operatórios imediatos.

80 - O exame mostrado abaixo é de um paciente que foi submetido à colecistectomia eletiva há 6 dias. Apresenta-se ictérico ++/4+. Escolha o diagnóstico radiológico mais provável para este caso:

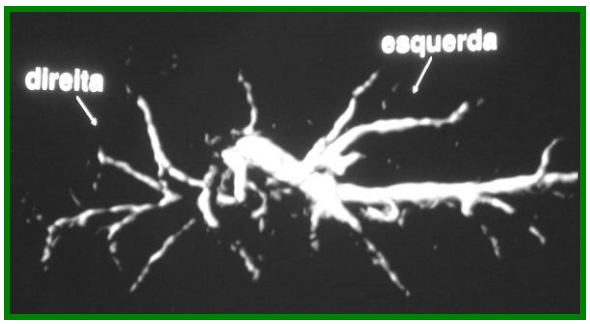

a) coledocolitíase
b) ligadura do colédoco
c) ligadura do ducto hepático (Bismuth I)
d) ligadura da junção dos hepáticos (Bismuth III)
e) lesão lateral do hepatocolédoco