Guía Seidel de EXPLORACIÓN FÍSICA

OCTAVA EDICIÓN

www.medilibros.com

Jane W. Ball
Joyce E. Dains
John A. Flynn
Barry S. Solomon
Rosalyn W. Stewart

ELSEVIER

www.medilibros.com

Guía Seidel de
EXPLORACIÓN FÍSICA

OCTAVA EDICIÓN

Jane W. Ball, RN, DrPH, CPN
Trauma Systems Consultant
American College of Surgeons
Gaithersburg, Maryland

Joyce E. Dains, DrPH, JD, RN, FNP-BC
Advanced Practice Nursing Program Director
The University of Texas
M. D. Anderson Cancer Center
Houston, Texas

John A. Flynn, MD, MBA, MEd
Clinical Director and Professor of Medicine
Division of General Internal Medicine
The Johns Hopkins University
School of Medicine
Baltimore, Maryland

Barry S. Solomon, MD, MPH
Assistant Professor of Pediatrics
Medical Director, Harriet Lane Clinic
Division of General Pediatrics and Adolescent Medicine
The Johns Hopkins University
School of Medicine
Baltimore, Maryland

Rosalyn W. Stewart, MD, MS, MBA
Assistant Professor of Pediatrics and Medicine
Department of Internal Medicine and Pediatrics
The Johns Hopkins University
School of Medicine
Baltimore, Maryland

Revisora

Susan D. Rymer, MSN, RN
Assistant Professor
School of Nursing
Bellin College
Green Bay, Wisconsin

www.medilibros.com

ELSEVIER

Ámsterdam Barcelona Beijing Boston Filadelfia Londres Madrid
México Milán Múnich Orlando París Roma Sídney Tokio Toronto

Edición en español de la octava edición de la obra original en inglés
Seidel's Physical Examination Handbook

This edition of ***Seidel's Physical Examination Handbook*** by Jane W. Ball, RN, DrPH, CPN, Joyce E. Dains, DrPH, JD, RN, FNP-BC, John A. Flynn, MD, MBA, MEd, Barry S. Solomon, MD, MPH, and Rosalyn W. Stewart, MD, MS, MBA, is published by arrangement with Elsevier Inc.

Copyright © 2015 by Mosby, an imprint of Elsevier Inc.

Revisión científica
Ángel del Palacio Pérez-Medel
Profesor titular de Patología General, Universidad Complutense de Madrid.
Jefe del Servicio de Medicina Interna, Hospital Universitario 12 de Octubre, Madrid
Rafael Rubio García
Profesor asociado de Medicina, Universidad Complutense de Madrid.
Médico adjunto del Servicio de Medicina Interna, Unidad VIH,
Hospital Universitario 12 de Octubre, Madrid

© 2015 Elsevier España, S.L.
Travessera de Gràcia, 17-21. 08021 Barcelona, España

Fotocopiar es un delito (Art. 270 C.P.)
Para que existan libros es necesario el trabajo de un importante colectivo (autores, traductores, dibujantes, correctores, impresores, editores...). El principal beneficiario de ese esfuerzo es el lector que aprovecha su contenido.

Quien fotocopia un libro, en las circunstancias previstas por la ley, delinque y contribuye a la «no» existencia de nuevas ediciones. Además, a corto plazo, encarece el precio de las ya existentes.

Este libro está legalmente protegido por los derechos de propiedad intelectual. Cualquier uso fuera de los límites establecidos por la legislación vigente, sin el consentimiento del editor, es ilegal. Esto se aplica en particular a la reproducción, fotocopia, traducción, grabación o cualquier otro sistema de recuperación y almacenaje de información.

ISBN edición original: 978-0-323-16953-0
ISBN edición española (versión impresa): 978-84-9022-746-6
ISBN edición española (versión electrónica): 978-84-9022-770-1

Depósito legal (versión impresa): B. 19.841-2014
Depósito legal (versión electrónica): B. 19.842-2014

Servicios editoriales: ***GEA*** **Consultoría Editorial, s. l.**

Advertencia

La medicina es un área en constante evolución. Aunque deben seguirse unas precauciones de seguridad estándar, a medida que aumenten nuestros conocimientos gracias a la investigación básica y clínica habrá que introducir cambios en los tratamientos y en los fármacos. En consecuencia, se recomienda a los lectores que analicen los últimos datos aportados por los fabricantes sobre cada fármaco para comprobar las dosis recomendadas, la vía y duración de la administración y las contraindicaciones. Es responsabilidad ineludible del médico determinar las dosis y el tratamiento más indicados para cada paciente, en función de su experiencia y del conocimiento de cada caso concreto. Ni los editores ni los directores asumen responsabilidad alguna por los daños que pudieran generarse a personas o propiedades como consecuencia del contenido de esta obra.

El Editor

Prefacio

La *Guía Seidel de exploración física*, octava edición, constituye una referencia clínica de fácil manejo, destinada a estudiantes de Enfermería y Medicina, quiroprácticos, osteópatas y otros profesionales de disciplinas sanitarias complementarias, así como a todos los que se dedican a la prestación de asistencia sanitaria en cualquiera de sus manifestaciones. La obra ofrece breves descripciones de las técnicas de exploración y directrices, expuestas paso a paso, sobre el modo en el que dicha exploración ha de desarrollarse. El manual se plantea como medio de revisar y recordar las técnicas de exploración física. Debido a lo conciso de su formato, no describe de forma específica las técnicas de realización de la anamnesis diferenciada por sistemas orgánicos.

La guía se inicia con un resumen de la información que es necesario obtener para la consecución de un historial médico y una revisión de sistemas fisiológicos. En los capítulos siguientes, dedicados a los diferentes sistemas fisiológicos, se enumeran el equipo necesario para realizar la exploración y las técnicas actualmente utilizadas. Los hallazgos esperados e inesperados siguen a la descripción de cada técnica, y se presentan en un color distintivo a fin de poderlos reconocer más fácilmente. Numerosas ilustraciones intercaladas entre los textos sirven de apoyo para la mejor comprensión de las técnicas y los posibles hallazgos. Las variaciones de la exploración pediátrica se destacan en cada uno de los capítulos dedicados a los sistemas corporales.

Todos los capítulos incluyen un apartado llamado «Ayudas al diagnóstico diferencial» y aportan, asimismo, una «Muestra de documentación» centrada en un problema de un paciente específico que ilustra la forma más idónea de documentar los casos. En los distintos capítulos de esta octava edición, los «Datos objetivos» y los «Datos subjetivos», dentro del apartado «Ayudas al diagnóstico diferencial», están claramente diferenciados para cada anomalía.

Varios capítulos complementarios aportan una perspectiva general de la exploración completa en todos los adultos, en lactantes, niños y adolescentes, en adultos mayores y en mujeres sanas. Por su parte, el último capítulo aporta una revisión general de los métodos de gestión de la información y de su registro.

Los nuevos capítulos de esta edición detallan las constantes vitales y la valoración del dolor, dan una visión general de la exploración del adulto mayor, y ofrecen una evaluación de la práctica deportiva.

Jane W. Ball
Joyce E. Dains
John A. Flynn
Barry S. Solomon
Rosalyn W. Stewart

Página deliberadamente en blanco

www.medilibros.com



Dedicamos la octava edición de este texto a nuestro compañero el Dr. Henry M. Seidel, que falleció en 2010. Durante siete ediciones, esta obra ha sido conocida como la Guía Mosby de exploración física. *En honor y en memoria de Henry, hemos cambiado el nombre a* Guía Seidel de exploración física. *Henry pasó toda su vida profesional (excepto el tiempo que sirvió en el ejército de EE. UU.), desde la facultad hasta su nombramiento de profesor emérito de Pediatría, en la Johns Hopkins University. Recibió numerosos premios y dio nombre a un programa de becas en la Johns Hopkins University, como testimonio de su servicio a la cabecera del enfermo, en las aulas y como decano adjunto de Students Affairs en la Shool of Medicine. Como parte de los autores originales, estamos en deuda con él por su enorme contribución al diseño del texto inicial y al desarrollo posterior de manera permanente. Entendió la importancia de la comunicación, la sensibilidad y la conexión con los pacientes, y fue capaz de compartir esos conceptos durante el desarrollo inicial del libro. Nos recordaba con frecuencia que la interacción humana, la sensibilidad durante la obtención de la anamnesis y las habilidades excelentes para la exploración física capacitan a los profesionales sanitarios para comprender al paciente y desarrollar una relación que termine en la curación.*

Este texto fue fruto de una de las primeras colaboraciones entre profesionales de la medicina y de la enfermería para desarrollar un texto dirigido tanto a estudiantes de Medicina como de Enfermería y de otras profesiones sanitarias afines. La visión que tenía Henry de este texto se combinó con la de los autores enfermeros del texto y la del Dr. William Benedict, el cuarto autor original. Fruto del liderazgo y el espíritu de colaboración de Henry, los autores pudieron moldear este texto y compartir estos valores tan importantes con los estudiantes. Henry también planificó con sabiduría que su visión del texto continuase al identificar a Barry, John y Rosalyn, los médicos autores de la edición actual, como sus sucesores. Esperamos haber cumplido su visión con esta edición.

www.elsevier.es

Página deliberadamente en blanco

www.medilibros.com

Índice de capítulos

1 Anamnesis, *1*

2 Constantes vitales y valoración del dolor, *9*

3 Estado mental, *19*

4 Nutrición, crecimiento y medidas, *28*

5 Piel, pelo y uñas, *36*

6 Sistema linfático, *51*

7 Cabeza y cuello, *59*

8 Ojos, *69*

9 Oídos, nariz y garganta, *77*

10 Tórax y pulmones, *93*

11 Corazón, *106*

12 Vasos sanguíneos, *115*

13 Mamas y axilas, *123*

14 Abdomen, *133*

15 Genitales femeninos, *156*

16 Genitales masculinos, *179*

17 Ano, recto y próstata, *188*

18 Sistema musculoesquelético, *195*

19 Sistema nervioso, *218*

20 Exploración del adulto, *242*

21 Exploración de lactantes, niños y adolescentes, *254*

22 Exploración de poblaciones especiales y adultos mayores, *274*

www.medilibros.com

23 Exploración de la mujer sana, *279*
24 Evaluación de la práctica deportiva, *282*
25 Información y registro, *288*
APÉNDICE: Consulta rápida sobre casos especiales, *296*
BIBLIOGRAFÍA, *305*
ÍNDICE ALFABÉTICO, *313*

www.medilibros.com

CAPÍTULO 1

Anamnesis

REALIZACIÓN DE LA ANAMNESIS

El siguiente perfil de la anamnesis de un paciente se ofrece a modo de referencia y no debe considerarse como una estructura rígida. Está iniciando la relación con el paciente en este momento, así que cuídela. Busque un entorno agradable y ayude al paciente a integrarse en él. Mantenga el contacto visual y utilice un tono cordial. Comience presentándose y explicando su función. Ayude al paciente a comprender por qué está realizando la anamnesis y cuál es la utilidad de la misma. Use preguntas abiertas para empezar y explore las respuestas con otras: dónde, cuándo, qué, cómo y por qué. Muéstrese sensible a las emociones del paciente. Evite las situaciones de enfrentamiento y las preguntas comprometidas.

PRINCIPAL MOTIVO DE PREOCUPACIÓN O CONSULTA

www.edilibros.com

- Problema o síntoma: razón de la visita.
- Duración del problema.
- Otras preocupaciones: cuestiones secundarias, temores y preocupaciones que hacen que el paciente solicite asistencia.
- Tenga en cuenta siempre cuál es la razón por la que un determinado problema puede afectar a un determinado paciente en un determinado momento. ¿Por qué un paciente sucumbe a un riesgo o una exposición mientras que otros, en condiciones similares, no lo hacen?

ANTECEDENTES DE LA ENFERMEDAD ACTUAL

Cuando identifique más de un problema, aborde cada uno por separado.

- Establezca un orden cronológico: secuencia de los episodios experimentados por el paciente.
- Estado de salud inmediatamente antes del problema actual.
- Descripción completa del primer síntoma: momento y fecha del comienzo, localización, movimiento.
- Posible exposición a agentes tóxicos o infecciosos.
- Si los síntomas son intermitentes, haga que el paciente describa un ataque típico: inicio, duración, síntomas, variaciones, factores desencadenantes, de exacerbación y paliativos.
- Impacto de la enfermedad: sobre la calidad de vida y la capacidad funcional; limitaciones que la enfermedad impone.
- «Estabilidad» del problema: intensidad, variaciones, mejora, empeoramiento, estabilización.
- Razón inmediata de la solicitud de asistencia, en particular en problemas de larga duración.

© 2015. Elsevier España, S.L. Reservados todos los derechos

- Revisión del sistema correspondiente cuando exista un trastorno de un determinado órgano o sistema.
- Medicamentos: actuales y recientes, dosis, fármacos no recetados.
- Utilización de tratamientos y medicamentos complementarios o alternativos; remedios caseros.
- Para concluir, revisión de la cronología de los episodios referidos a cada problema: confirmación y correcciones por parte del paciente.

ANTECEDENTES MÉDICOS

- Hospitalizaciones y/o cirugía (incluida la cirugía ambulatoria): fechas, hospital, diagnóstico, complicaciones, lesiones, discapacidades.
- Principales enfermedades en la infancia: sarampión, parotiditis, tos ferina, varicela, escarlatina, fiebre reumática.
- Principales enfermedades en la edad adulta: tuberculosis, hepatitis, diabetes mellitus, hipertensión, infarto de miocardio, enfermedades tropicales o parasitarias, otras infecciones.
- Lesiones graves: traumatismo cerebral, laceración hepática, lesión espinal, fracturas.
- Vacunaciones: polio, difteria, tos ferina, toxoide tetánico, hepatitis B, sarampión, parotiditis, rubéola, *Haemophilus influenzae*, varicela, gripe, hepatitis A, meningococos, virus del papiloma humano, neumococos, zóster, cólera, tifus, fiebre tifoidea, ántrax, viruela, bacilo de Calmette-Guérin, derivado purificado de proteínas (PPD) u otras pruebas cutáneas, reacciones inusuales a las vacunaciones.
- Medicamentos: pasados, actuales y recientes (posología, medicamentos de venta sin receta y vitaminas); tratamientos complementarios y productos de herbolario.
- Alergias: fármacos, alimentos, alérgenos ambientales junto con la reacción alérgica (p. ej., exantema o anafilaxia).
- Transfusiones: motivo, fecha y número de unidades transfundidas; reacciones, si las hubo.
- Salud mental: trastornos del estado de ánimo, tratamiento psiquiátrico o medicamentos.
- Análisis recientes: glucosa, colesterol, prueba de Papanicolaou/virus del papiloma humano (VPH), VIH, mamografía, colonoscopia o sangre oculta en heces, antígeno prostático específico.

www.elsevier.com

ANTECEDENTES FAMILIARES

La base genética de la respuesta de un paciente al riesgo o a la exposición puede determinar que este caiga enfermo, mientras que otros no lo hacen.

- Familiares con patología similar.
- Familiares inmediatos: origen étnico, salud, causa y edad en el momento de la muerte
- Anamnesis de la enfermedad: cardiopatía, presión arterial elevada, hipercolesterolemia, cáncer, tuberculosis, accidente cerebrovascular, epilepsia, diabetes, gota, enfermedad renal, enfermedad tiroidea, asma y otros trastornos alérgicos, formas de artritis, enfermedades de la sangre, enfermedades de transmisión sexual, otras patologías familiares.
- Cónyuge e hijos: edad, estado de salud.
- Enfermedad hereditaria: antecedentes de abuelos, tíos, hermanos o primos; consanguinidad.

ANTECEDENTES PERSONALES Y SOCIALES

- Antecedentes y prácticas culturales, lugar de nacimiento, dónde fue criado, ambiente del hogar durante su juventud, educación, posición que ocupa en la familia, situación conyugal o pareja del mismo sexo, satisfacción general con la vida, aficiones, intereses, fuentes de estrés, preferencias religiosas (prohibiciones religiosas o culturales sobre la atención médica).
- Ambiente del hogar: número de personas que hay en el domicilio, mascotas, situación económica.
- Ocupación: trabajos habitual y actual si son diferentes, lista de cambios de trabajo, condiciones y jornada laboral, tensión física o mental, duración del empleo, exposición presente y pasada a calor y frío, toxinas industriales, dispositivos protectores necesarios o utilizados, servicio militar.
- Entorno: hogar, colegio, trabajo, barreras estructurales en caso de discapacidad física, servicios comunitarios utilizados; viajes y otras exposiciones a enfermedades contagiosas, residencia en zonas tropicales; suministro de agua y leche, otras fuentes de infección, si procede.
- Hábitos de salud y/o factores de riesgo actuales: ejercicio; tabaquismo (paquetes-año: paquetes al día × duración); ingesta de sal; obesidad/control del peso; dieta; ingesta de alcohol: (cantidad/día), duración; respuestas a las preguntas CAGE o TACE (*v.* apéndice sobre casos especiales); consumo de drogas y métodos (p. ej., inyectado, ingerido, esnifado, fumado o uso de agujas compartidas).
- Exposición a agentes químicos, toxinas, venenos, asbesto o material radiactivo en el hogar o el trabajo, y duración; consumo de cafeína (tazas/vasos/día).
- Actividad sexual: método anticonceptivo o de barrera utilizado; infecciones de transmisión sexual en el pasado; tratamientos.
- Cribado de violencia en el hogar o de pareja: véase el apéndice sobre casos especiales.
- Sistemas complementarios y alternativos de salud y atención médica: antecedentes y uso actual.
- Preferencias religiosas: prohibiciones religiosas sobre la atención médica.
- Preocupaciones sobre el coste de la asistencia, cobertura de atención sanitaria.

REVISIÓN DE SISTEMAS

Es poco probable que en el análisis de cada sistema se dé respuesta a todas las preguntas. Las siguientes cuestiones se cuentan entre las que deben plantearse, en especial en la primera visita.

- Síntomas generales: fiebre, escalofríos, malestar, facilidad para estar cansado, sudores nocturnos, peso (medio, ideal presente, cambio respecto a un período específico y si este cambio fue intencionado).
- Piel, pelo y uñas: exantema o erupción, picor, pigmentación o cambio de textura; sudoración excesiva; crecimiento inusual de uñas o pelo.
- Cabeza y cuello: cefaleas frecuentes o inusuales y localización de las mismas, mareo, síncope; lesiones craneales, conmociones cerebrales, pérdida de conciencia (momentánea o prolongada).
- Ojos: agudeza visual, visión borrosa, visión doble, sensibilidad a la luz, dolor, cambio en el aspecto o la visión; uso de gafas o lentes de contacto, colirios y otros medicamentos; antecedentes de traumatismo, glaucoma, enfermedades oculares familiares.

© Elsevier. Fotocopiar sin autorización es un delito.

- Oídos: pérdida de audición, dolor, secreción, acúfenos, vértigo.
- Nariz: sensibilidad del olfato, frecuencia de resfriados, obstrucción, hemorragias, secreción posnasal, dolor de senos.
- Garganta y boca: ronquera o cambios de voz, dolor de garganta frecuente, sangrado e inflamación de las encías; abscesos o extracciones dentales recientes; sensibilidad dolorosa de la lengua o de la mucosa bucal, úlceras; trastornos del gusto.
- Ganglios linfáticos: ganglios hipertrofiados, sensibilidad, supuración.
- Tórax y pulmones: dolor relacionado con la respiración, disnea, cianosis, sibilancias, tos, esputo (carácter y cantidad), hemoptisis, sudores nocturnos, exposición a tuberculosis; última radiografía de tórax.
- Mamas: desarrollo, dolor, sensibilidad, secreciones, bultos, galactorrea, mamografías (de cribado o diagnósticas), biopsias mamarias.
- Corazón y vasos sanguíneos: dolor o tensión en el tórax, causas desencadenantes, momento de la presentación y duración, factores de alivio, palpitaciones, disnea, ortopnea (número de almohadas), edema, hipertensión, infarto de miocardio previo, tolerancia al ejercicio (tramos de escaleras, distancia recorrida andando), electrocardiogramas previos y pruebas cardíacas.
- Vasculatura periférica: claudicación (frecuencia, gravedad), tendencia a presentar equimosis y hemorragia, trombosis, tromboflebitis.
- Hematológico: anemia, cualquier anomalía conocida de las células sanguíneas.
- Gastrointestinal: apetito, digestión, intolerancia a cualquier alimento, disfagia, ardor epigástrico, náuseas, vómitos, hematemesis, regularidad intestinal, estreñimiento, diarrea, cambios en el color o el contenido de las heces (arcillosas, aquitranadas, sanguinolentas, con moco, con alimento no digerido), flatulencia, hemorroides, hepatitis, ictericia, orina oscura; antecedentes de úlcera, cálculos biliares, pólipos, tumores; estudios radiológicos previos, sigmoidoscopia, colonoscopia (dónde, cuándo, hallazgos).
- Dieta: apetito, preferencias y aversiones, restricciones (por causas religiosas o por alergias u otras enfermedades), suplementos vitamínicos y de otro tipo, consumo de bebidas que contienen cafeína (café, té, refrescos de cola); diario de alimentos o lista diaria de la ingesta de alimentos y líquidos, si procede.
- Endocrino: hipertrofia o sensibilidad tiroidea, intolerancia al calor o al frío, cambio de peso de causa desconocida, polidipsia, poliuria, cambios en el vello facial o corporal, aumento de la talla de sombreros y guantes, estrías cutáneas.
  - Hombres: inicio de la pubertad, erecciones, secreciones, dolor testicular, libido, infertilidad.
  - Mujeres: inicio de la menstruación, regularidad y duración del flujo; dismenorrea; último período; secreción o hemorragia intermenstrual; picor; fecha del último frotis de Papanicolaou/prueba del VPH; edad en el momento de la menopausia; libido, frecuencia de las relaciones sexuales; dificultades sexuales.
  - Embarazo: infertilidad; gravidez y paridad (G: número de embarazos, P: número de partos, A: número de abortos espontáneos o inducidos, L: número de hijos vivos); número y duración de cada embarazo, método de parto; complicaciones durante los embarazos o en el posparto; uso de anticonceptivos orales o de otro tipo.
- Genitourinario: disuria, dolor en el costado o suprapúbico, necesidad de micción urgente, frecuencia, nicturia, hematuria, poliuria, dificultad para iniciar la micción,

www.elsevier.com

- Escolaridad: curso, rendimiento, aprendizaje y problemas de socialización.
- Dentición: edad en el momento de la erupción de los primeros dientes, de la caída de los primeros dientes deciduos, de los primeros dientes permanentes.
- Crecimiento: talla y peso a las diferentes edades, cambios en la velocidad del crecimiento o de ganancia o pérdida de peso.
- Sexo: estado actual (p. ej., en mujeres, desarrollo de senos, pezones, vello púbico, descripción de la menstruación; en hombres, desarrollo del vello púbico, cambio de la voz, acné, eyaculaciones). Siga los estadios de Tanner como guía del desarrollo de la madurez sexual física.

ANTECEDENTES FAMILIARES

- Antecedentes gestacionales de la madre: todos los embarazos de la madre, con análisis de cada uno de ellos, incluyendo fecha, edad, causa de la muerte de hermanos fallecidos, y fecha y duración del embarazo en caso de aborto; salud de la madre durante el embarazo.
- Edad de los padres al nacer el paciente.
- ¿Tienen los padres algún grado de parentesco?

ANTECEDENTES PERSONALES Y SOCIALES

- Estatus personal:
  - Adaptación escolar.
  - El niño se muerde las uñas.
  - El niño se chupa el dedo.
  - Contención de la respiración.
  - Pataletas.
  - Pica.
  - Tics.
  - Gestos rituales.
- Condiciones del hogar:
  - Ocupación u ocupaciones de los padres.
  - Principal(es) cuidador(es) del paciente.
  - Preparación de los alimentos, rutinas y preferencias alimentarias de los padres (p. ej., vegetarianismo) o las personas que preparan los alimentos del niño.
  - Idoneidad de la indumentaria.
  - Dependencia de instituciones de protección y sociales.
  - Número de personas y habitaciones en la vivienda.
  - Rutinas y pautas de sueño del niño.

REVISIÓN DE SISTEMAS (PREGUNTAS O PROBLEMAS ADICIONALES)

- Oídos: otitis media (frecuencia, lateralidad).
- Nariz: ronquidos, respiración por la boca.
- Dientes: cuidados dentales.
- Genitourinario: naturaleza y fuerza de la micción, incontinencia.
- Piel, pelo y uñas: eccema o seborrea.

www.medilibros.com

© Elsevier. Fotocopiar sin autorización es un delito.

incontinencia, pérdida de fuerza de la micción, expulsión de cálculos; edema facial, incontinencia de estrés, hernias, enfermedades de transmisión sexual.
- Musculoesquelético: rigidez y dolor articulares, limitación de movimientos, inflamación, rubefacción, calor, deformidad ósea, número y patrón de afectación articular.
- Neurológico: síncope, convulsiones, debilidad o parálisis, problemas de sensibilidad o coordinación, temblores.
- Salud mental: depresión, manías, cambios de estado de ánimo, dificultad de concentración, nerviosismo, tensión, ideaciones suicidas, irritabilidad, trastornos del sueño.

PREGUNTAS DE CIERRE

- ¿Hay algo más que considere importante que yo deba saber?
- Si los problemas son varios: ¿qué es lo que más le preocupa?
- Si la anamnesis es dudosa, complicada o contradictoria: ¿qué cree que le sucede?, o ¿qué es lo que más le preocupa de su estado de salud?

VARIANTES PEDIÁTRICAS

REALIZACIÓN DE LA ANAMNESIS

Aquí se ofrecen solo directrices generales; es libre de modificar o añadir nuevos elementos en función de las necesidades del paciente y de su propio criterio.

www.medilibros.com

PRINCIPAL MOTIVO DE PREOCUPACIÓN O CONSULTA

Un familiar u otro adulto responsable del niño suele ser la mejor fuente de información. No obstante, si la edad del niño lo permite, ha de implicársele lo más posible. Recuerde que cada motivo de preocupación o consulta principal puede presentar una causa subyacente. ¿Qué es lo que realmente ha llevado al niño a la consulta? ¿Se trata solo de un simple dolor de garganta?

FIABILIDAD

Evalúe la relación entre el paciente y el adulto que aporta la información, y anote sus impresiones sobre la fiabilidad de esa persona al referir los datos.

ANTECEDENTES DE LA ENFERMEDAD ACTUAL

Asegúrese de disponer de una ordenación cronológica adecuada de los datos.

ANTECEDENTES MÉDICOS

En general, la edad del paciente y la naturaleza del problema servirán para orientar el abordaje del caso. En una relación continuada, mucha de la información que se debe conocer ha de estar ya registrada. Los diferentes aspectos de la anamnesis requieren una variación en el interés por una u otra cuestión en función de la naturaleza del problema inmediato. Algunos datos centrarán la atención, como los siguientes:
- Embarazo/estado de salud de la madre:
  - Enfermedad infecciosa; determine el mes aproximado de gestación.

© Elsevier. Fotocopiar sin autorización es un delito.

- Ganancia de peso/edema.
- Hipertensión.
- Proteinuria.
- Hemorragia; momento aproximado.
- Eclampsia, amenaza de eclampsia.
- Dieta o prácticas dietéticas especiales o inusuales.
- Medicamentos (hormonas, vitaminas).
- Calidad de los movimiento fetales, momento de inicio de los mismos.
- Exposición a radiación.
- Asistencia/regularidad prenatal.

- Nacimiento y experiencia perinatal:
  - Duración del embarazo.
  - Lugar del parto.
  - Dilatación: espontánea/inducida, duración, anestesia, complicaciones.
  - Parto: presentación; fórceps/espontáneo; complicaciones.
  - Estado al nacer: momento de inicio del llanto; puntuación de Apgar, si está disponible.
  - Peso al nacer y, si se dispone de la información, talla y perímetro craneal.
- Período neonatal:
  - Experiencia hospitalaria: duración del ingreso, experiencia alimentaria, necesidades de oxígeno, vigor, color (ictericia, cianosis), llanto. ¿Abandonó el niño el hospital al mismo tiempo que la madre?
  - Primer mes de vida: color (ictericia), alimentación, vigor, indicios de enfermedad o episodio adverso.
- Alimentación:
  - Biberón o lactancia materna: cambios y razones de los mismos; tipo de fórmula, cantidad ofrecida/tomada, frecuencia de las tomas, ganancia de peso
  - Dieta y apetito actuales: introducción de alimentos sólidos, rutina y frecuencia actuales, edad en el momento de la retirada de la lactancia materna o con biberón, ingesta diaria de leche, preferencias alimentarias, capacidad para alimentarse solo; explique con detalle cualquier problema alimentario.

www.elsevier.com

DESARROLLO

Las normas que se proponen en el capítulo 21 se complementan con los hitos del desarrollo que se recogen en las listas siguientes. Las presentadas en esta sección son de uso general, a veces recordadas y a veces recogidas en «formularios infantiles». Las fotografías son en ocasiones de utilidad a este respecto. **NOTA:** Es importante definir el estado de crecimiento y desarrollo de cada niño, con independencia de los síntomas que presente. Ese estado aporta información útil para el conocimiento del paciente y de los problemas que presenta, y facilita el establecimiento del plan de tratamiento.

- Edad cuando:
  - El niño puede mantener la cabeza erguida en posición sentada.
  - Se sienta solo, sin ayuda.
  - Camina por sí solo.
  - Habla con frases.
  - Va solo al baño.

VARIANTES EN EL ADULTO MAYOR

VALORACIÓN FUNCIONAL

- Actividades de la vida diaria (AVD): capacidad de realizar de forma independiente las siguientes tareas o cantidad de ayuda necesaria para llevarlas a cabo:
  - Bañarse.
  - Vestirse.
  - Lavarse y acicalarse.
  - Traslados.
  - Aseo personal.
  - Comer.
- AVD instrumentales: capacidad de realizar de forma independiente las siguientes tareas o cantidad de ayuda necesaria para llevarlas a cabo:
  - Administrarse sus medicamentos.
  - Hacer la compra.
  - Preparar la comida.
  - Usar el teléfono
  - Conducir y usar medios de transporte.
  - Manejar sus finanzas.
  - Hacer las tareas domésticas.
  - Lavar la ropa.
- Riesgo de caídas: caídas en los últimos 6 meses o en el último año; uso de alfombras en el hogar.
- Funcionalidad cognitiva: véase el capítulo 3.

www.medilibros.com

Constantes vitales y valoración del dolor

EQUIPO

- Termómetro
- Esfigmomanómetro
- Estetoscopio
- Escalas de dolor

EXPLORACIÓN

Técnicas	Hallazgos
Constantes vitales	
Temperatura Tome la temperatura con un termómetro bucal, timpánico, axilar, temporal o rectal.	**ESPERADOS:** Temperatura de 36,2 a 37,7 °C. **INESPERADOS:** Fiebre, hipotermia.
Pulso Palpe el pulso radial o braquial para contar la frecuencia cardíaca durante 30 s y multiplique por 2. Observe el perfil y la amplitud de la pulsación. Véase el capítulo 12 para la valoración del ritmo.	**ESPERADOS:** Frecuencia de 60 a 90 latidos/min, media de 70, ritmo regular. **INESPERADOS:** Bradicardia, taquicardia, ritmo irregular.

Palpación del pulso radial.

www.medilibros.com

© 2015. Elsevier España, S.L. Reservados todos los derechos

Técnicas	Hallazgos
Frecuencia respiratoria Evalúe la frecuencia respiratoria durante 30 s y multiplique por 2. Véase el capítulo 10 para valorar el patrón de las respiraciones.	**ESPERADOS:** Respiración sin dificultad, regular, sin sufrimiento. Patrón homogéneo. Frecuencia de 12 a 20 respiraciones/min. Relación entre respiraciones y latidos cardíacos de 1:4, aproximadamente. **INESPERADOS:** Taquipnea, bradipnea, disnea.
Presión arterial Mida la presión en ambos brazos al menos una vez al año. El brazo del paciente debe estar ligeramente flexionado y colocado a la altura del corazón.	**ESPERADOS:** Menos de 120 mmHg de presión sistólica y menos de 80 mmHg de diastólica, con una presión de pulso de 30 a 40 mmHg (en ocasiones, hasta 50 mmHg). La lectura entre ambos brazos puede variar hasta en 10 mmHg. Actualmente, la prehipertensión se define como una presión sistólica de 120 a 139 mmHg o una presión diastólica de 80 a 89 mmHg. **INESPERADOS:** Hipertensión (v. tabla a continuación). Normalmente, debe valorarse la importancia clínica de las lecturas inusualmente bajas.

www.medilibros.com

Clasificación de la presión arterial en adultos de 18 años de edad y mayores*

Categoría	Sistólica (mmHg)		Diastólica (mmHg)
Óptima	Menor de 120	y	Menor de 80
Prehipertensión	120-139	o	80-89
Hipertensión†			
Estadio 1	140-159	o	90-99
Estadio 2	160 o mayor	o	100 o mayor

Tomado de National Institutes of Health Publication No. 04-5320, 2004.
*Sin tomar fármacos antihipertensivos y sin enfermedad aguda. Cuando las presiones sistólica y diastólica se clasifican en categorías diferentes, se selecciona la mayor de ellas para clasificar el estado de presión arterial del sujeto. Por ejemplo, una presión arterial de 160/92 mmHg se clasifica como un estadio 2. Además de los estadios de clasificación de la hipertensión en función de los niveles medios de presión arterial, debe especificarse la presencia o ausencia de enfermedad de órganos diana y de otros factores de riesgo.
†Basado en la media de dos o más lecturas obtenidas en cada una de dos o más visitas después de un cribado inicial.

Técnicas	Hallazgos
Valoración del dolor Explique cómo se utiliza la herramienta de valoración del dolor. Véanse las figuras a continuación. Pida al paciente que indique su nivel de dolor en cada zona y, después, que describa las características del dolor. Observe las conductas de dolor.	**ESPERADOS:** El paciente no tiene dolor, o la afección dolorosa está tratada correctamente. **INESPERADOS:** Nivel de dolor mayor de 3. El dolor se define como punzante, vivo, sordo o generalizado. Dolor registrado en una escala. Conductas que indican dolor, como actitud defensiva, gestos faciales u otra expresión de dolor, gemidos, o frotamiento o sujeción de la zona dolorosa.

HERRAMIENTAS DE VALORACIÓN DEL DOLOR

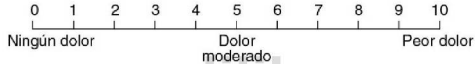

Escala numérica de intensidad del dolor

www.meambros.com

Escala visual analógica

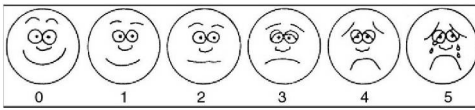

Escala de clasificación del dolor FACES de Wong-Baker. *Tomado de Wong DL et al:* Whaley and Wong's nursing care of infants and children, *ed 7, St Louis, 2003, Mosby.*

© Elsevier. Fotocopiar sin autorización es un delito.

VARIANTES PEDIÁTRICAS

EXPLORACIÓN

Técnicas	Hallazgos
Frecuencia del pulso Palpe el pulso o use un estetoscopio para auscultar el pulso apical.	**ESPERADOS:** *Edad* — *Latidos/min* Recién nacido 120-170 1 año 80-160 3 años 80-120 6 años 75-115 10 años 70-110
Frecuencia respiratoria Observe la elevación del abdomen para determinar la frecuencia respiratoria en lactantes y niños pequeños.	**ESPERADOS:** *Edad* — *Respiraciones/min* Recién nacido 30-80 1 año 20-40 3 años 20-30 6 años 16-22 10 años 16-20 17 años 12-20 **INESPERADOS:** Frecuencia mantenida mayor o menor del intervalo esperado.
Medición de la presión arterial Seleccione el manguito del tamaño apropiado para medir la presión arterial del lactante o niño. • La anchura del manguito debe cubrir aproximadamente el 70% de la distancia entre el hombro y el codo. • La longitud de la vejiga debe ser del 80 al 100% del perímetro de la parte superior del brazo, y la anchura de la vejiga, al menos del 40% del perímetro del brazo en el punto medio de la distancia entre el acromion y el olécranon.	**ESPERADOS:** Para niños ≥ 1 año de edad, menor del percentil 90 para la edad, el sexo y la estatura (v. tablas en págs. 13-16). **INESPERADOS:** Percentil ≥ 95 para la edad, el sexo y la estatura.

www.medilibros.com

© Elsevier. Fotocopiar sin autorización es un delito.

www.medilibros.com

Niveles de presión arterial para los percentiles 90 y 95 de presión arterial para niños de 1 a 17 años de edad, según el percentil de la estatura

		Presión sistólica según el percentil de la estatura, mmHg†							Presión diastólica según el percentil de la estatura, mmHg†						
Edad, años	Percentil de presión arterial*	5	10	25	50	75	90	95	5	10	25	50	75	90	95
1	90	94	95	97	99	100	102	103	49	50	51	52	53	53	54
	95	98	99	101	103	104	106	106	54	54	55	56	57	58	58
2	90	97	99	100	102	104	105	106	54	55	56	57	58	58	59
	95	101	102	104	106	108	109	110	59	59	60	61	62	63	63
3	90	100	101	103	105	107	108	109	59	59	60	61	62	63	63
	95	104	105	107	109	110	112	113	63	63	64	65	66	67	67
4	90	102	103	105	107	109	110	111	62	63	64	65	66	66	67
	95	106	107	109	111	112	114	115	66	67	68	69	70	71	71
5	90	104	105	106	108	110	111	112	65	66	67	68	69	69	70
	95	108	109	110	112	114	115	116	69	70	71	72	73	74	74
6	90	105	106	108	110	111	113	113	68	68	69	70	71	72	72
	95	109	110	112	114	115	117	117	72	72	73	74	75	76	76
7	90	106	107	109	111	113	114	115	70	70	71	72	73	74	74
	95	110	111	113	115	117	118	119	74	74	75	76	77	78	78
8	90	107	109	110	112	114	115	116	71	72	72	73	74	75	76
	95	111	112	114	116	118	119	120	75	76	77	78	79	79	80
9	90	109	110	112	114	115	117	118	72	73	74	75	76	76	77
	95	113	114	116	118	119	121	121	76	77	78	79	80	81	81
10	90	111	112	114	115	117	119	119	73	73	74	75	76	77	78
	95	115	116	117	119	121	122	123	77	78	79	80	81	81	82

(Continúa)

Niveles de presión arterial para los percentiles 90 y 95 de presión arterial para niños de 1 a 17 años de edad, según el percentil de la estatura *(cont.)*

		Presión sistólica según el percentil de la estatura, mmHg†							Presión diastólica según el percentil de la estatura, mmHg†						
Edad, años	Percentil de presión arterial*	5	10	25	50	75	90	95	5	10	25	50	75	90	95
11	90	113	114	115	117	119	120	121	74	74	75	76	77	78	78
	95	117	118	119	121	123	124	125	78	78	79	80	81	82	82
12	90	115	116	118	120	121	123	123	74	75	75	76	77	78	79
	95	119	120	122	123	125	127	127	78	79	80	81	82	82	83
13	90	117	118	120	122	124	125	126	75	75	76	77	78	79	79
	95	121	122	124	126	128	129	130	79	79	80	82	82	83	83
14	90	120	121	123	125	126	128	128	75	76	77	78	79	79	80
	95	124	125	127	128	130	132	132	80	80	81	82	83	84	84
15	90	122	124	125	127	129	130	131	76	77	78	79	80	80	81
	95	126	127	129	131	133	134	135	81	81	82	83	84	85	85
16	90	125	126	128	130	131	133	134	78	78	79	80	81	82	82
	95	129	130	132	134	135	137	137	82	83	83	84	85	86	87
17	90	127	128	130	132	134	135	136	80	80	81	82	83	84	84
	95	131	132	134	136	138	139	140	84	85	86	87	87	88	89

Tomado de National High Blood Pressure Education Program Working Group on High Blood Pressure in Children and Adolescents, 2004.
*El percentil de presión arterial se determinó mediante una única medición.
†El percentil de estatura se determinó mediante las curvas de crecimiento estándar.

www.medibros.com

© Elsevier. Fotocopiar sin autorización es un delito.

Niveles de presión arterial para los percentiles 90 y 95 de presión arterial para niñas de 1 a 17 años de edad, según el percentil de la estatura

		Presión sistólica según el percentil de la estatura, mmHg†							Presión diastólica según el percentil de la estatura, mmHg†						
Edad, años	Percentil de presión arterial*	5	10	25	50	75	90	95	5	10	25	50	75	90	95
1	90	97	97	98	110	101	102	103	52	53	53	54	55	55	56
	95	100	101	102	104	105	106	107	56	57	57	58	59	59	60
2	90	98	99	100	101	103	104	105	57	58	58	59	60	61	61
	95	102	103	104	105	107	108	109	61	62	62	63	64	65	65
3	90	100	100	102	103	104	106	106	61	62	62	63	64	64	65
	95	104	104	105	107	108	109	110	65	66	66	67	68	68	69
4	90	101	102	103	104	106	107	108	64	64	65	66	67	67	68
	95	105	106	107	108	110	111	112	68	68	69	70	71	71	72
5	90	103	103	105	106	107	109	109	66	67	67	68	69	69	70
	95	107	107	108	110	111	112	113	70	71	71	72	73	73	74
6	90	104	105	106	108	109	110	111	68	68	69	70	70	71	72
	95	108	109	110	111	113	114	115	72	72	73	74	74	75	76
7	90	106	107	108	109	111	112	113	69	70	70	71	72	72	73
	95	110	111	112	113	115	116	116	73	74	74	75	76	76	77
8	90	108	109	110	111	113	114	114	71	71	71	72	73	74	74
	95	112	112	114	115	116	118	118	75	75	75	76	77	78	78
9	90	110	110	112	113	114	116	116	72	72	72	73	74	75	75
	95	114	114	115	117	118	119	120	76	76	76	77	78	79	79
10	90	112	112	114	115	116	118	118	73	73	73	74	75	76	76
	95	116	116	117	119	120	121	122	77	77	77	78	79	80	80

(Continúa)

www.medilibros.com

Niveles de presión arterial para los percentiles 90 y 95 de presión arterial para niñas de 1 a 17 años de edad, según el percentil de la estatura *(cont.)*

		Presión sistólica según el percentil de la estatura, mmHg†							Presión diastólica según el percentil de la estatura, mmHg†						
Edad, años	Percentil de presión arterial*	5	10	25	50	75	90	95	5	10	25	50	75	90	95
11	90	114	114	116	117	118	119	120	74	74	74	75	76	77	77
	95	118	118	119	121	122	123	124	78	78	78	79	80	81	81
12	90	116	116	117	119	120	121	122	75	75	75	76	77	78	78
	95	119	120	121	123	124	125	126	79	79	79	80	81	82	82
13	90	117	118	119	121	122	123	124	76	76	76	77	78	79	79
	95	121	122	123	124	126	127	128	80	80	80	81	82	83	83
14	90	119	120	121	122	124	125	125	77	77	77	78	79	80	80
	95	123	123	125	126	127	129	129	81	81	81	82	83	84	84
15	90	120	121	122	123	125	126	127	78	78	78	79	80	81	81
	95	124	125	126	127	129	130	131	82	82	82	83	84	85	85
16	90	121	122	123	124	126	127	128	78	78	79	80	81	81	82
	95	125	126	127	128	130	131	132	82	82	83	84	85	85	86
17	90	122	122	123	125	126	127	128	78	79	79	80	81	81	82
	95	125	126	127	129	130	131	132	82	83	83	84	85	85	86

Tomado de National High Blood Pressure Education Program Working Group on High Blood Pressure in Children and Adolescents, 2004.
*El percentil de presión arterial se determinó mediante una única medición.
†El percentil de estatura se determinó mediante las curvas de crecimiento estándar.

www.medilibros.com

Técnicas	Hallazgos
Valoración del dolor Observe las conductas de dolor usando una herramienta como la escala de valoración de la conducta del dolor FLACC (*Face, Legs, Activity, Cry, and Consolability*) cuando el niño no puede usar una de autoevaluación del dolor. Véase la figura de la escala FLACC a continuación.	**INESPERADOS:** El niño tiene conductas de dolor como llanto, posturas, intranquilidad, gestos faciales y dificultad de consuelo.

Categorías	Puntuación 0	1	2
Cara	Sin expresión particular o sonrisa	A veces, muecas o ceño fruncido; retraído, desinteresado	Ceño fruncido frecuente o constante, mandíbula apretada, temblor de barbilla
Piernas	Posición normal o relajada	Inquieto, intranquilo, tenso	Patadas o piernas hacia arriba
Actividad	Tendido con tranquilidad, posición normal, se mueve con facilidad	Se retuerce, se balancea hacia delante y hacia atrás, está tenso	Arqueado, rígido o con sacudidas
Llanto	Sin llanto (despierto o dormido)	Quejidos o gemidos, lamento ocasional	Llanto persistente, sollozos y chillidos; quejidos frecuentes
Consuelo	Contento, relajado	Se tranquiliza cuando se le acaricia, abraza o habla; es posible distraerlo	Dificultad para consolarlo o reconfortarlo

www.medilibros.com

Directrices para la puntuación según la FLACC

Cara
0 puntos si el paciente tiene la cara relajada, establece contacto visual, demuestra interés por el entorno.
1 punto si el paciente muestra expresión preocupada, con cejas bajas, ojos parcialmente cerrados, mejillas elevadas, boca fruncida.
2 puntos si el paciente presenta surcos profundos en la frente, ojos cerrados, boca abierta, líneas profundas en torno a nariz y labios.

Piernas
0 puntos si el tono muscular y el movimiento de las extremidades son normales.
1 punto si el paciente presenta aumento de tono, rigidez o tensión; si existe extensión o flexión intermitente de las extremidades.
2 puntos si el paciente presenta hipertonicidad, levanta las piernas tensas, muestra flexión o extensión exageradas de las piernas o temblores.

Actividad
0 puntos si el paciente se mueve con facilidad y libertad, actividad normal o restricciones.
1 punto si el paciente cambia de postura, presenta vacilación al moverse, se muestra alerta, tiene el torso tenso o ejerce presión sobre una parte del cuerpo.
2 puntos si el paciente se encuentra en una posición fija o presenta balanceo; muestra movimiento de cabeza de un lado a otro o frotamiento de una parte del cuerpo.

Llanto
0 puntos si el paciente no llora ni se queja, ya esté dormido o despierto.
1 punto si el paciente llora, se queja, gimotea o suspira en ocasiones.
2 puntos si el paciente se queja, llora o gime de manera frecuente o continua.

Consuelo
0 puntos si el paciente está tranquilo y no requiere consuelo.
1 punto si el paciente responde al consuelo mediante el tacto o el habla en un intervalo de 30 s a 1 min.
2 puntos si el paciente requiere consuelo constante o se muestra inconsolable.

Interpretación de la puntuación según la conducta
Cada categoría se puntúa en una escala de 0 a 2, lo cual da lugar a un resultado total de 0-10.

0 = Relajado y cómodo
1-3 = Ligero malestar
4-6 = Dolor moderado
7-10 = Malestar, dolor o ambos graves

Escala de valoración de la conducta del dolor FLACC *(Face, Legs, Activity, Cry, and Consolability)* para los niños que no hablan. *(Tomado de Merkel et al., 1997.)*

© Elsevier. Fotocopiar sin autorización es un delito.

Técnicas Hallazgos

Para las expresiones no verbales de niños mayores y adultos, use la lista de indicadores no verbales de dolor para valorar las conductas de dolor.

Signos	Con el movimiento	En reposo
Protestas vocalizadas: expresión no verbal del dolor a través de gemidos, gruñidos, quejidos, llanto, boqueo, suspiros		
Muecas y gestos faciales: cejas fruncidas, ojos apretados, labios tensos, mandíbula y dientes apretados, expresión alterada		
Movimientos de brazos: se agarra a las barras laterales, a la cama o a la bandeja, o se sujeta el área afectada durante el movimiento		
Inquietud: cambio continuo de postura, balanceo, movimientos de manos intermitentes o constantes, incapacidad para permanecer quieto		
Frotamiento: masajeo del área afectada		
Protestas vocalizadas: expresión verbal del dolor con palabras, como «ay» o «duele»; maldiciones durante el movimiento o exclamaciones de protesta, como «pare» o «ya basta»		
PUNTUACIÓN TOTAL		

Instrucciones: asigne 0 puntos si no se ha observado la conducta señalada; asigne 1 punto si ha observado la conducta, aunque sea brevemente durante el movimiento o en reposo. La puntuación total varía entre 0 y 5.

Lista de indicadores no verbales de dolor en movimiento y en reposo. *(Tomado de Feldt, 2000.)*

www.medilibros.com

Estado mental

EQUIPO

- Objetos familiares (monedas, llaves, clips)
- Papel y lápiz

EXPLORACIÓN

Desarrolle la exploración del estado mental interactuando con el paciente. Valore el grado de alerta y orientación, el estado de ánimo y cognitivo del paciente, y sus procesos mentales complejos (aprendizaje, percepción, toma de decisiones y memoria).

Cuando no existan problemas cognitivos, emocionales o conductuales evidentes, utilice una técnica de cribado del estado mental en las visitas. Generalmente se registra la información referida a las siguientes áreas:

Aspecto y comportamiento
Vestimenta y apariencia
Estado emocional
Lenguaje corporal

Estabilidad emocional
Estado de ánimo y sentimientos
Proceso y contenido del pensamiento

www.medilibros.com

Capacidades cognitivas
Nivel de conciencia
Memoria
Capacidad de concentración
Discernimiento

Habla y lenguaje
Calidad de la voz
Articulación
Comprensión
Coherencia
Capacidad de comunicación

Cuando esté preocupado por las respuestas o conductas de un paciente, pregunte a un familiar si aquel ha tenido algún problema con lo siguiente: recuerdo de citas o acontecimientos importantes, pago de facturas, compra de alimentos o ropa de forma independiente, toma de medicamentos, desorientación al pasear o conducir, toma de decisiones sobre la vida diaria o petición de lo mismo una y otra vez (Maslow y Mezey, 2008).

© 2015. Elsevier España, S.L. Reservados todos los derechos

Técnica	Hallazgos
Estado mental y patrones del habla	
Observe el aspecto físico y el comportamiento	
• *Vestimenta y apariencia*	**INESPERADOS**: Falta de higiene; descuido del aspecto; o vestimenta inadecuada para la época del año, el sexo o la ocasión en un paciente que antes sí cuidaba su apariencia.
• *Estado emocional*	**ESPERADOS**: Habitualmente amigable y colaborador; expresa preocupación por el contenido emocional de las cuestiones analizadas. **INESPERADOS**: El comportamiento se hace descuidado, apático, carente de reacciones de simpatía, con docilidad inusual, reacciones de rabia, agitación o irritabilidad excesiva.
• *Lenguaje corporal*	**ESPERADOS**: Postura erguida y contacto visual (si es culturalmente apropiado). **INESPERADOS**: Postura abatida, falta de expresión facial, movimientos demasiado bruscos o mirada constantemente inquisitiva.
• *Estado de conciencia*	**ESPERADOS**: Con orientación hacia personas, espacio y tiempo; respuestas adecuadas a las preguntas y los estímulos ambientales. **INESPERADOS**: Sin orientación hacia personas, espacio y tiempo. Respuesta verbal confusa, incoherente, inadecuada o ausente.
Investigue las capacidades cognitivas	
• *Mini-Cog* Pida al paciente que intente recordarlas e inmediatamente repita tres palabras no relacionadas (p. ej., *rojo, plato* y *leche*). Pida al paciente que dibuje una esfera de reloj con números y, en ella, las manecillas señalando una hora determinada. Deje pasar 3 min. Indíquele que repita las tres palabras.	**ESPERADOS**: Las tres palabras se recuerdan y las manecillas del reloj están en la posición de la hora especificada. **INESPERADOS**: Una puntuación ≤ 2 puede ser indicativa de demencia.

www.medilibros.com

Técnica	Hallazgos
Asigne 1 punto por cada palabra que recuerde. Asigne 2 puntos cuando todos los números de la esfera del reloj estén cerca del borde, en la secuencia correcta, y con las manecillas indicando la hora especificada. Puntuación total de 5 (Doerflinger, 2007).	
• *Mini-Mental State Examination (MMSE)* Use esta prueba para cuantificar la función cognitiva o documentar los cambios. Véase http://www.minimental.com/ para acceder a la herramienta completa.	**ESPERADOS:** Una puntuación de 26-30. Una puntuación de 21-25 es límite. **INESPERADOS:** Una puntuación ≤ 20 se asocia a demencia.
• *Set test* Use esta prueba para evaluar el estado mental global (motivación, concentración, estado de alerta, memoria a corto plazo, resolución de problemas). Indique al paciente que nombre 10 elementos de cada uno de los cuatro grupos siguientes: frutas, animales, colores y ciudades. Asigne a cada elemento 1 punto, hasta un máximo posible de 40 (Chopard et al., 2007).	**ESPERADOS:** Capaz de categorizar, contar y recordar los elementos enumerados. Puntación ≥ 25 puntos. **INESPERADOS:** Puntuación < 15 puntos. Verifique posibles cambios mentales o factores culturales, educativos o sociales si la puntuación es de 15-24.
• *Analogías* Pida al paciente que describa una serie de analogías, primero simples y después más complejas. • ¿Qué tienen de parecido los melocotones y los limones, los lagos y los mares, una trompeta y una flauta? • Un motor es para un avión lo que un remo para una _____ • ¿Qué diferencia hay entre una revista y una guía de teléfonos, o entre un arbusto y un árbol?	**ESPERADOS:** Respuestas correctas cuando el paciente presenta una inteligencia media. **INESPERADOS:** Incapaz de describir analogías o diferencias.
• *Razonamiento abstracto* Indique al paciente que explique el significado de una fábula, un refrán o una metáfora. • Una puntada a tiempo ahorra ciento. • Más vale pájaro en mano que ciento volando. • Hombre de muchos oficios, pobre seguro.	**ESPERADOS:** Interpretación adecuada cuando el paciente tiene una inteligencia media. **INESPERADOS:** Incapaz de dar una explicación adecuada.

www.elsevier.es

© Elsevier. Fotocopiar sin autorización es un delito.

Técnica	Hallazgos
• *Cálculo aritmético* Pida al paciente que realice cálculos sencillos con papel y lápiz. • 50 – 7, – 7, – 7, etc., hasta que la respuesta sea 8. • 50 + 8, + 8, + 8, etc., hasta que la respuesta sea 98.	**ESPERADOS:** Capaz de realizar el cálculo con pocos errores en 1 min. **INESPERADOS:** Incapaz de realizar los cálculos.
• *Capacidad de escritura* Indique al paciente que escriba su nombre y dirección o una frase que usted le dicte (o, si la alfabetización es un problema, que dibuje figuras —triángulo, círculo, cuadrado, flor, casa, esfera de reloj—).	**INESPERADOS:** Omisión o adición de letras, sílabas o palabras; escritura especular o descoordinada (o dibujos anómalos).
• *Ejecución de habilidades motoras* Pida al paciente que realice una actividad que implique movimiento, como peinarse o, en el caso de las mujeres, pintarse los labios.	**INESPERADOS:** Incapacidad de completar una tarea que no se vea afectada por una posible parálisis.
• *Memoria* *Recuerdo inmediato o nuevo aprendizaje:* Indique al paciente que escuche y repita una frase o una serie de números. *Memoria reciente:* Pida al paciente que recuerde cuatro o cinco objetos que se le hayan mostrado o, si padece deterioro de la visión, dígale cuatro palabras que no guarden relación y tengan sonido diferente (alfombra, iris, escaño, fortuna). A los 10 min, pídale que enumere los objetos. *Memoria remota:* Pregunte al paciente sobre acontecimientos o datos pasados verificables (p. ej., lugar de nacimiento de la madre, nombre del instituto donde estudió o hechos de conocimiento general).	**ESPERADOS:** *Memoria inmediata:* Capaz de repetir la frase o los números (de cinco a ocho números contando hacia delante, de cuatro a seis contando hacia atrás). *Memoria reciente:* Capaz de recordar los objetos de prueba. *Memoria remota:* Capaz de recordar episodios pasados verificables. **INESPERADOS:** Deterioro de la memoria. Pérdida de memoria inmediata y reciente con retención de la memoria remota.
• *Capacidad de concentración* Indique al paciente que siga una serie de instrucciones cortas (p. ej., quítese la ropa, póngase la bata, siéntese en la mesa de exploración) o que deletree una palabra hacia delante y hacia atrás. El cálculo aritmético también forma parte de la capacidad de concentración.	**ESPERADOS:** Responde a las indicaciones adecuadamente. **INESPERADOS:** Predisposición a la distracción y la confusión, actitud negativa.

www.medilibros.com

Técnica	Hallazgos
• *Discernimiento* Analice: • El modo en que el paciente cumple con sus obligaciones sociales y familiares, y con sus planes de futuro. • Las soluciones planteadas por el paciente ante situaciones hipotéticas (p. ej., qué haría si encontrara un sobre cerrado y sellado junto a un buzón o ante un semáforo en rojo).	**ESPERADOS:** Capaz de valorar la situación y tomar la decisión apropiada; en condiciones de gestionar los asuntos familiares y de negocios adecuadamente. **INESPERADOS:** Respuesta que indica un comportamiento de riesgo o inadecuado.
Observe el habla y el lenguaje	
• *Calidad de la voz*	**ESPERADOS:** Utiliza inflexiones y habla con claridad y decisión, puede aumentar el volumen y el tono de voz. **INESPERADOS:** Dificultad o molestia al articular sonidos laríngeos o variar el volumen, la calidad o el tono de voz.
• *Articulación*	**ESPERADOS:** Pronunciación correcta de consonantes; habla de forma fluida y con ritmo; expresa pensamientos con facilidad. **INESPERADOS:** Pronunciación imperfecta o arrastrada, dificultad para articular sonidos aislados, o habla de forma interrumpida, con tartamudeo o repeticiones.
• *Comprensión*	**ESPERADOS:** Capaz de seguir instrucciones sencillas de uno o dos pasos.
• *Coherencia*	**ESPERADOS:** Capaz de transmitir con claridad intenciones y percepciones. **INESPERADOS:** Los circunloquios, la perseveración, las ideas dispersas o la pérdida de asociación de pensamientos, las frases incoherentes, los neologismos, la asociación de sonidos, la ecolalia o los ruidos inusuales pueden estar relacionados con un trastorno psiquiátrico. Las dudas, las omisiones, las sustituciones inapropiadas de palabras, los circunloquios, los neologismos, la alteración del ritmo o las palabras en secuencia pueden ser indicio de afasia.

www.medilibros.com

© Elsevier. Fotocopiar sin autorización es un delito.

Técnica	Hallazgos
Evalúe la estabilidad emocional	
• *Estado de ánimo y sentimientos* • Pregunte al paciente cómo se siente, si los sentimientos suponen un problema para su vida diaria y si está pasando por una fase o por experiencias particularmente difíciles.	**ESPERADOS:** Expresa sentimientos adecuados a la situación. **INESPERADOS:** Falta de respuesta, desesperanza, agitación, agresividad, angustia, euforia, irritabilidad o cambios bruscos de estado de ánimo.
• *Preguntas de cribado para la depresión* • ¿Se ha sentido desanimado, abatido o deprimido durante las 2 últimas semanas? • ¿Ha sentido falta de interés o de placer al realizar actividades en las 2 últimas semanas?	**ESPERADOS:** Respuesta negativa a una o ambas preguntas. **INESPERADOS:** La respuesta positiva a ambas preguntas hace necesario plantear más preguntas sobre la depresión, los síntomas de fatiga, la inquietud y la falta de concentración.

Indique al paciente que seleccione la respuesta más acorde con cómo se ha sentido en la última semana.

1. ¿Se siente básicamente satisfecho con su vida?	SÍ / NO
2. ¿Ha reducido sus actividades y sus ámbitos de interés?	SÍ / NO
3. ¿Siente que su vida está vacía?	SÍ / NO
4. ¿Se siente aburrido a menudo?	SÍ / NO
5. ¿Está de buen humor la mayor parte del tiempo?	SÍ / NO
6. ¿Tiene miedo de que le suceda algo malo?	SÍ / NO
7. ¿Se siente casi siempre feliz?	SÍ / NO
8. ¿Se siente indefenso?	SÍ / NO
9. ¿Prefiere estar en casa a salir y hacer cosas nuevas?	SÍ / NO
10. ¿Tiene más problemas de memoria que la mayoría de las personas?	SÍ / NO
11. ¿Ve la vida como algo maravilloso?	SÍ / NO
12. ¿Cree que su vida actual carece de valor?	SÍ / NO
13. ¿Se siente lleno de energía?	SÍ / NO
14. ¿Cree que su situación es poco satisfactoria?	SÍ / NO
15. ¿Cree que la mayoría de las personas están mejor que usted?	SÍ / NO

Las respuestas correctas son las siguientes:
Sí para las preguntas 2, 3, 4, 6, 8, 10, 12, 14 y 15.
No para las preguntas 1, 5, 7, 11 y 13.
Asigne 1 punto a cada respuesta correcta. Una puntuación superior a 5 es indicativa de depresión.

Escala de Depresión Geriátrica. (*Tomado de Sheikh y Yesavage, 1986.*)

• *Proceso y contenido del pensamiento* • Pregunte al paciente sobre posibles pensamientos obsesivos relacionados con la toma de decisiones, temores o sentimientos de culpa.	**ESPERADOS:** Los procesos de pensamiento del paciente pueden seguirse, y las ideas expresadas son lógicas y dirigidas a objetivos.

www.edilibros.com

Técnica	Hallazgos
• Pregúntele si necesita repetir compulsivamente las acciones, comprobarlas y verificarlas una y otra vez (u observe las acciones del paciente). • Observe la secuencia, la lógica, la coherencia y la relevancia de las exposiciones. • ¿Tiene el paciente delirios (de grandeza, de ser controlado por una fuerza externa)? ¿Se siente vigilado y perseguido o presenta rasgos paranoides?	**INESPERADOS:** Procesos de pensamiento ilógicos o no realistas; bloqueo o alteración del flujo de pensamiento. Contenido del pensamiento obsesivo, comportamiento compulsivo, fobias que interfieren en la vida diaria o son incapacitantes. Delirios.
• *Distorsiones perceptivas y alucinaciones* • Pregunte al paciente por cualquier sensación que no considere debida a estímulos externos. • Averigüe cuándo se producen estas situaciones.	**INESPERADOS:** Alucinaciones sensoriales, consistentes en oír voces, percibir imágenes vívidas o ver figuras sombrías, percibir falsos olores desagradables, o sentir que sobre la propia piel se mueven gusanos o insectos.

www.medilibros.com

AYUDAS AL DIAGNÓSTICO DIFERENCIAL

Datos subjetivos	Datos objetivos
Demencia	
Olvida acontecimientos significativos; se encuentra perdido en ámbitos familiares; es incapaz de desarrollar actividades como hacer la compra, preparar alimentos o tomar su medicación; cambios de estado de ánimo (depresión, enfado más intenso de lo normal, ansiedad o agitación); apatía.	Deterioro de la memoria, las funciones sociales y ocupacionales, y las actividades de la vida diaria; dificultad en el uso del lenguaje; deterioro progresivo de la función cognitiva.
Delirio	
Deterioro repentino de la memoria y la atención, cambios de humor, disminución o aumento de la actividad.	Nivel de conciencia alterado; el paciente se muestra temeroso y desconfiado; conversación divagante e irrelevante, flujo de ideas ilógico. Percepciones alteradas, delirios y alucinaciones; los síntomas se incrementan y disminuyen a lo largo del día.

© Elsevier. Fotocopiar sin autorización es un delito.

Datos subjetivos	Datos objetivos
Depresión	
El paciente se siente triste, desesperanzado e inútil; pérdida del disfrute o del interés; insomnio o sueño excesivo; apetito aumentado o disminuido. Puede haber padecido pérdidas, cambios de estado de salud o episodios estresantes.	Alteración del estado de ánimo y de la afectividad, con abatimiento extremo, ansiedad, irritabilidad, deterioro de la concentración y de la atención, indecisión y procesos mentales lentos.
Manía	
Estado de ánimo persistentemente elevado y expansivo, hiperactividad, exceso de confianza, apreciación excesiva de las propias capacidades.	Aumento de la locuacidad o presión para continuar hablando con ritmo, juegos de palabras o ideas dispersas; deterioro de la capacidad de concentración, del discernimiento y de las funciones sociales, ocupacionales e interpersonales; delirios de grandeza o persecución.
Trastorno de ansiedad	
Ansiedad o temor que interfieren en las funciones personales, sociales y ocupacionales. Crisis de angustia (palpitaciones, sudoración, temblores, mareos, náuseas, dolor torácico, distensión abdominal); pesadillas; reviviscencias, falta de concentración; dificultad para dormir bien.	Taquicardia, diaforesis, temblores, deterioro de la atención, actos ritualizados y realizados de forma compulsiva.

www.edimeros.com

MUESTRA DE DOCUMENTACIÓN

Subjetiva. Mujer de 66 años acompañada por su esposo, quien expresa su preocupación sobre su pérdida de memoria. Hace 1 semana, se perdió en el centro comercial local. Había sido una gran cocinera, pero en los últimos meses no dispone de los ingredientes necesarios o tiene problemas para seguir las recetas. Necesita ayuda para tomar correctamente sus medicamentos cada día. Puede vestirse y desvestirse sola, pero necesita ayuda para elegir el vestuario. La paciente reconoce a todos sus familiares y contactos sociales, y puede hablar con ellos.

Objetiva. Mujer agradable con habla clara que responde correctamente a preguntas sencillas. Se vuelve a menudo hacia su esposo para responder a algunas preguntas de la anamnesis. Obedece órdenes sencillas pero necesita recordatorios para órdenes de dos pasos. Hay deterioro de la memoria inmediata y reciente, pero la memoria lejana está intacta. Hay deterioro del cálculo aritmético. Puntuación del Mini-Cog = 2 y puntuación del Set Test = 14.

VARIANTES PEDIÁTRICAS

EXPLORACIÓN

Técnica	Hallazgos
Estado mental Básese en las impresiones de los padres sobre la capacidad de respuesta del niño para sus valoraciones. Los cuestionarios cumplimentados por los padres (p. ej., *Ages and Stages Questionnaire* o *Parent's Evaluation of Developmental Status*) son buenas herramientas de cribado.	**ESPERADOS:** El lactante responde adecuadamente a la voz del progenitor; presta atención y se le reconforta con facilidad. Puede provocarse la sonrisa social; balbucea o arrulla, o lenguaje apropiado para la edad. El niño sigue indicaciones sencillas. **INESPERADOS:** Sin respuesta, inconsolable, agresivo, letárgico.

AYUDAS AL DIAGNÓSTICO DIFERENCIAL

Datos subjetivos	Datos objetivos
Discapacidad intelectual Retraso del desarrollo de la motricidad, del habla y del lenguaje	Retraso de los hitos del desarrollo. Deterioro de la función cognitiva y de la memoria a corto plazo; rendimiento escolar insuficiente; falta de motivación.
Autismo No establece contacto visual ni tiende a compartir experiencias con los demás; opone resistencia a ser cogido en brazos o tocado; comportamientos anómalos o repetitivos, juegos ritualizados, preocupación por los objetos; desarrollo motor adecuado para su edad.	Deterioro de las interacciones sociales y del lenguaje; entonación anómala del habla, inversión de pronombres, frases rimadas carentes de sentido; falta de conciencia de otros.
Déficit de atención/hiperactividad Escasa capacidad de concentración, se distrae fácilmente, con movimientos nerviosos y sentimiento de vergüenza, a menudo con comportamiento destructivo, habla en exceso y con ataques de mal genio; problemas en diferentes entornos.	Actividad motora aumentada, dificultad para organizar tareas, rendimiento escolar insuficiente.

www.edilibros.com

© Elsevier. Fotocopiar sin autorización es un delito.

CAPÍTULO 4

Nutrición, crecimiento y medidas

EQUIPO

- Cinta métrica milimetrada
- Báscula de pie con altímetro
- Báscula (en kilogramos) para pesar a lactantes y niños
- Dispositivo para medir la longitud de los niños menores de 2 años
- Estadiómetro para medir la estatura de los niños
- Calculadora
- Calibre cutáneo

EXPLORACIÓN

Técnica	Hallazgos
Antropometría	
Mida el peso y la talla	
• *Cálculo del peso corporal deseable* Añada el 10% para un tamaño corporal grande; reste el 10% para un tamaño corporal pequeño.	**ESPERADOS:** Mujeres: 45 kg para los primeros 150 cm, más 2 kg por cada 2,5 cm a partir de esa talla. Hombres: 48 kg para los primeros 150 cm, más 2,5 kg por cada 2 cm a partir de esa talla.
• *Cálculo del cambio porcentual de peso* $\left(\frac{\text{peso usual} - \text{peso actual}}{\text{peso usual}}\right) \times 100$	**INESPERADOS:** Pérdida de peso que iguala o supera el 1-2% en 1 semana, el 5% en 1 mes, el 7,5% en 3 meses o el 10% en 6 meses.
• *Cálculo del índice de masa corporal (IMC) en kg/m²* $\text{IMC} = \frac{\text{masa (kg)}}{\text{estatura}^2\ (\text{m})}$	**ESPERADOS:** Entre 18,5 y 24,9 para hombres y mujeres. **INESPERADOS:** Un IMC < 18,5 se considera indicativo de desnutrición. Un IMC de 25 a 29,9 corresponde a sobrepeso; uno comprendido entre 30 y 39,9, a obesidad, y uno ≥ 40, a obesidad extrema.

www.medilibros.com

© 2015. Elsevier España, S.L. Reservados todos los derechos

Técnica	Hallazgos
Mida el perímetro de la cintura Indicador de la grasa visceral. Utilice una cinta métrica milimetrada, mida la cintura en el punto alto de la cresta ilíaca con el paciente de pie y respirando despacio.	**ESPERADOS:** Perímetro de la cintura < 102 cm en hombres y < 89 en mujeres. **INESPERADOS:** Una medición > 102 cm en hombres y > 89 cm en mujeres se asocia a aumento del riesgo de diabetes de tipo 2, hipertensión y enfermedad cardiovascular.
Calcule el índice cintura-cadera Otra medición de la distribución de la grasa. Con una cinta métrica milimetrada, mida el perímetro de la cintura en un punto medio entre el borde costal y la cresta ilíaca. A continuación mida la cadera en la parte más ancha de la región glútea. Para obtener el índice, divida el perímetro de la cintura por el de la cadera.	**ESPERADOS:** Índice < 0,9 en hombres y 0,8 en mujeres. **INESPERADOS:** Índices > 1 en hombres y 0,85 en mujeres son indicativos de distribución de grasa central y de riesgo de enfermedad relacionada con obesidad.
Determine la idoneidad de la dieta Registro de dieta de 24 h Pida al paciente que cumplimente un registro diario de 24 h de comida y bebida. Haga preguntas concretas sobre el método de preparación de los alimentos, el tamaño de las raciones, la cantidad de bebidas azucaradas, y el uso de sal y otros aditivos. En la página web ChooseMyPlate.gov del Department of Agriculture de EE. UU., basada en las *Dietary Guidelines for Americans 2010*, puede encontrarse una herramienta *online* para el seguimiento de la ingesta diaria de alimentos y bebidas, por grupos de alimentos (cereales, verduras, frutas, lácteos y proteínas; www.supertracker.usda.gov/default.aspx)	**ESPERADOS:** La mitad de un plato de alimentos deben ser frutas y verduras, y la otra mitad, cereales y proteínas. Las cantidades diarias recomendadas de frutas, verduras, cereales y proteínas se basan en la edad, el sexo y el nivel de actividad física de la persona. Las recomendaciones pueden encontrarse en la página web ChooseMyPlate.gov.  *Tomado del U.S. Department of Agriculture:* ChooseMyPlate, 2013, http://www.choosemyplate.gov.

www.medilibros.com

© Elsevier. Fotocopiar sin autorización es un delito.

Técnica	Hallazgos

Determine la idoneidad nutricional

Calcule las necesidades energéticas

Use el peso real para adultos sanos.
Use el peso ajustado para pacientes obesos.

Calorías	*Kcal/kg*
Pérdida de peso	25
Mantenimiento de peso	30
Ganancia de peso	35
Hipermetabólico/ malnutrido	35-50

Estime la ingesta de grasas

Aportan 9 calorías por gramo; están presentes en pescados grasos, animales y algunos productos vegetales; se clasifican como saturadas, *trans*, monoinsaturadas y poliinsaturadas.

ESPERADOS: Del 25 al 35% de las calorías diarias consumidas han de proceder de las grasas.

Estime la ingesta de proteínas

Aportan 4 calorías por gramo; se encuentran en todos los productos de origen animal y vegetal.

ESPERADOS: Del 10 al 35% de las calorías diarias consumidas deben proceder de las proteínas; el objetivo de la dosis diaria recomendada (DDR) es de 46 g para mujeres adultas y de 56 g para hombres adultos.

www.medilibros.com

Estime la ingesta de hidratos de carbono

Aportan 4 calorías por gramo; se clasifican como simples (azúcares) o complejos (almidones y fibras).

ESPERADOS: Del 45 al 65% de las calorías totales consumidas han de proceder de los hidratos de carbono, preferentemente de los complejos.

Estime la ingesta de fibra

ESPERADOS: La ingesta adecuada es de 25 g/día para mujeres adultas y de 38 g/día para hombres adultos. La ingesta recomendada de fibra varía de 14 a 31 g/día en los niños de 1-18 años de edad.

Técnica	Hallazgos
Técnicas especiales	
Mida circunferencia de la porción media del brazo (CMB) Sitúe la cinta métrica en torno a la parte superior del brazo, en el punto medio entre los extremos del olécranon y las apófisis acromiales. Apriete la cinta con firmeza y realice la lectura con una precisión de 5 mm. Esta medición se realiza, junto con la del grosor del pliegue cutáneo tricipital (PCT), para establecer la circunferencia muscular de la porción media del brazo (CMMB).	**ESPERADOS:** Entre los percentiles 10 y 95. **INESPERADOS:** Percentil < 10 o > 95 (v. tabla a continuación).

Percentiles para la circunferencia de la porción media del brazo (CMB), la circunferencia muscular de la porción media del brazo (CMMB) y el grosor cutáneo tricipital (PCT)

	Hombres		Mujeres	
Percentil	55-65 años	65-75 años	55-65 años	65-75 años
CMB en cm				
10	27,3	26,3	25,7	25,2
50	31,7	30,7	30,3	29,9
95	36,9	35,5	38,5	37,3
CMMB en cm				
10	24,5	23,5	19,6	19,5
50	27,8	26,8	22,5	22,5
95	32	30,6	28	27,9
PCT en mm				
10	6	6	16	14
50	11	11	25	24
95	22	22	38	36

Cortesía del Dr. A. Roberto Frisancho.

www.medilibros.com

© Elsevier. Fotocopiar sin autorización es un delito.

Técnica	Hallazgos
Mida el grosor del PCT Haga que el paciente flexione el brazo derecho formando un ángulo recto. Determine el punto medio entre las puntas del olécranon y las apófisis acromiales en la parte posterior del brazo y haga una marca horizontal. A continuación, trace una línea vertical hasta conseguir la intersección. Con el brazo relajado, utilice el pulgar y el índice para asir y elevar el PCT unos 0,7 cm proximalmente a las señales de intersección. Coloque el calibre cutáneo en el pliegue y proceda a la medición, sin indentación. Efectúe dos lecturas con aproximación al milímetro y obtenga el valor promedio. Esta medida se emplea, junto con el CMB, para calcular la CMMB.	**ESPERADOS:** Entre los percentiles 10 y 95. **INESPERADOS:** Percentil < 10 o > 95 (v. tabla en pág. 31).
Calcule la CMMB $CMMB = \{CMB\ (mm) - [3{,}14 \times PCT\ (mm)]\}$ Compare las medidas con los percentiles de la tabla.	**ESPERADOS:** Entre los percentiles 10 y 95. **INESPERADOS:** Percentiles < 10 o > 95 (v. tabla en pág. 31).

www.medilibros.com

Mediciones bioquímicas

Obtenga las mediciones bioquímicas según se indica Hemoglobina Hematocrito Albúmina sérica Saturación de transferrina Glucosa sérica Triglicéridos Colesterol Colesterol de lipoproteínas de alta densidad (HDL) Índice colesterol/HDL Colesterol de lipoproteínas de baja densidad (LDL) Hemoglobina A_{1C} Folato sérico	**ESPERADOS:** Vea los intervalos de referencia establecidos por su laboratorio.

AYUDAS AL DIAGNÓSTICO DIFERENCIAL

Datos subjetivos	Datos objetivos
Obesidad	
Ingesta calórica excesiva, ganancia de peso, reducción del ejercicio físico, cambios en la vida o estrés reciente, medicamentos.	IMC: sobrepeso, de 25 a 29,9; obesidad, de 30 a 39,9; ≥ 40, obesidad extrema; el exceso de grasa se localiza en mamas, nalgas y muslos; pueden registrarse estrías claras o acantosis *nigricans*.
Anorexia nerviosa	
Uso de medidas de control del peso (p. ej., inanición voluntaria, purgas, vómitos, comprimidos dietéticos, uso abusivo de laxantes y diuréticos); posible exceso de ejercicio; hábitos alimentarios anómalos.	Fallo para mantener el 85% del peso ideal para la edad y la estatura, IMC ≤ 17,5; piel seca, lanugo, uñas quebradizas, bradicardia, hipotermia, hipotensión ortostática, pérdida de masa muscular y grasa subcutánea; puede haber hipoglucemia, elevación de las enzimas hepáticas y alteraciones de las hormonas tiroideas.
Bulimia	
Episodios de atracones compulsivos una media de dos veces por semana, seguidos de purgas (p. ej., mediante vómitos, laxantes o diuréticos); distensión abdominal, sensación de plenitud, dolor abdominal, ardor epigástrico.	El peso corporal puede ser normal, insuficiente o excesivo; callos en los nudillos y erosión del esmalte dental, hipertrofia de glándulas salivales; puede haber alcalosis metabólica, hipopotasemia o amilasa salival elevada.

www.medilibros.com

Signos y síntomas de los distintos déficits nutricionales

Parte o sistema del cuerpo	Signo/síntoma	Déficit
Ojos	Xerosis de la conjuntiva	Vitamina A
	Queratomalacia	Vitamina A
	Manchas de Bitot	Vitamina A
	Vascularización corneal	Riboflavina
Tubo digestivo	Náuseas, vómitos	Piridoxina
	Diarrea	Cinc, niacina
	Estomatitis	Piridoxina, riboflavina, hierro
	Queilosis	Piridoxina, hierro
	Glositis	Piridoxina, cinc, niacina, folato, vitamina B_{12}
		Riboflavina
		Vitamina C
		Proteínas

(Continúa)

© Elsevier. Fotocopiar sin autorización es un delito.

Signos y síntomas de los distintos déficits nutricionales *(cont.)*

Parte o sistema del cuerpo	Signo/síntoma	Déficit
Piel	Sequedad y descamación	Vitamina A, ácidos grasos esenciales, cinc
	Petequias/equimosis	Vitamina C, vitamina K
	Hiperqueratosis folicular	Vitamina A, ácidos grasos esenciales
	Seborrea nasolabial	Niacina, piridoxina, riboflavina
	Dermatitis atópica	Niacina, cinc
Pelo	Alopecia	Cinc, ácidos grasos esenciales
	Pelo fácil de arrancar	Proteínas, ácidos grasos esenciales
	Falta de brillo	Proteínas, cinc
	Pelo en «sacacorchos»	Vitamina C, vitamina A
	Reducción de la pigmentación	Proteínas, cobre
Extremidades	Pérdida de grasa subcutánea	Calorías
	Desgaste muscular	Calorías, proteínas
	Edema	Proteínas
	Osteomalacia, dolor óseo, raquitismo	Vitamina D
	Artralgia	Vitamina C
Nervioso	Desorientación	Niacina, tiamina
	Fabulación	Tiamina
	Neuropatía	Tiamina, piridoxina, cromo
	Parestesia	Tiamina, piridoxina, vitamina B_{12}
Cardiovascular	Insuficiencia cardíaca congestiva, cardiomegalia, taquicardia	Tiamina
	Miocardiopatía	Selenio

www.medilibros.com

MUESTRA DE DOCUMENTACIÓN

Subjetiva. Un hombre de 45 años de edad, que ha mantenido una continuada ganancia de peso a lo largo de los últimos 5 años, solicita asesoramiento para someterse a un plan de adelgazamiento. Suele hacer tres comidas al día, tomando algo entre horas. Desayuna y cena en casa, donde su mujer prepara la comida. Con frecuencia come fuera, generalmente en un restaurante de comida rápida. Ingesta de bebidas azucaradas: uno o dos botes de refresco azucarado (no *light*) al día. No hace ejercicio con regularidad. Nunca antes ha cumplimentado un registro diario de comidas. No introduce cambios en su estilo de vida; estrés moderado.

Objetiva. Talla: 173 cm. Peso: 90,9 kg, 123% del peso corporal deseable; IMC: 30,5; grosor del PCT: 20 mm, percentil 90; CMB: 327,8 mm; CMMB: 26,5 cm, percentil 25; perímetro de cintura: 106 cm; perímetro de cadera: 104 cm; índice cintura-cadera: 1,02. Estimación de ingesta para una pérdida de peso idónea: 2.200 calorías diarias.

VARIANTES PEDIÁTRICAS

EXPLORACIÓN

Técnica	Hallazgos
Antropometría	
Valoración del crecimiento Mida la longitud de los lactantes y niños menores de 2 años. Pese al niño. Calcule el IMC a partir de los 2 años de edad. Use las gráficas de crecimiento para pacientes pediátricos (disponibles en www.cdc.gov/growthcharts).	**ESPERADOS:** El niño sigue un patrón de crecimiento para su longitud o para su estatura y peso. La longitud o la estatura y el peso se encuentran aproximadamente en los mismos percentiles. El IMC sigue un patrón de crecimiento esperado para la edad.
Mida el perímetro craneal Mida ajustadamente con cinta métrica el perímetro craneal, incluidas la protuberancia occipital y la prominencia supraorbitaria en lactantes y niños menores de 2 años.	**INESPERADOS:** El perímetro craneal es menor del percentil 3 o aumenta de tamaño a una velocidad más rápida de la esperada para la edad.
Calcule las necesidades energéticas	
• *Pacientes pediátricos*	**ESPERADOS:** *Ingesta de grasa:* a los 1-3 años, del 30 al 40% de las calorías diarias, a los 4-18 años, del 25 al 35% de las calorías diarias. *Ingesta de proteínas:* a los 1-3 años, del 5 al 20% de las calorías diarias, a los 4-18 años, del 10 al 30%.

www.medilibros.com

© Elsevier. Fotocopiar sin autorización es un delito.

CAPÍTULO 5

Piel, pelo y uñas

EQUIPO

- Regla centimetrada, transparente y flexible
- Linterna con transiluminador
- Lupa de mano o dermatoscopio (opcional)
- Lámpara de Wood (para visualizar las lesiones fluorescentes)

EXPLORACIÓN

Técnica	Hallazgos
Piel	
Realice un examen global de todo el cuerpo	
Compruebe especialmente las áreas que no suelen estar expuestas y las superficies intertriginosas.	**ESPERADOS:** Diferencias en el color de la piel en distintas áreas corporales y entre las zonas expuestas y no expuestas al sol. **INESPERADOS:** Lesiones.
Examine la piel de cada una de las áreas corporales y membranas mucosas	
• *Color/uniformidad* Examine las escleróticas, las conjuntivas, la mucosa oral, la lengua, los labios, los lechos ungueales y las palmas de las manos.	**ESPERADOS:** Uniformidad general: coloración de marrón a rosada, con matices blanquecinos o amarillentos. Áreas broceadas por la luz solar. Piel más oscura en la proximidad de las rodillas y los codos. Las zonas callosas aparecen amarillentas. Los nudillos y las palmas de las manos y las plantas de los pies son más claros en las personas de piel oscura. Áreas enrojecidas o rosadas, en especial en estados de ansiedad o excitación.

www.medilibros.com

© 2015. Elsevier España, S.L. Reservados todos los derechos

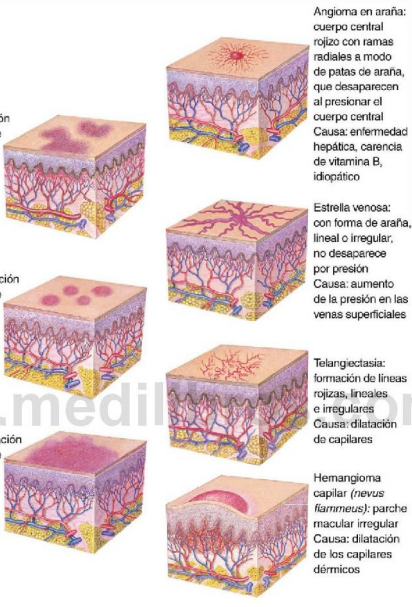

www.medilibros.com

Cambios de color cutáneo

Color	Causa	Distribución	Alteraciones específicas
Marrón	Oscurecimiento de la melanina	Generalizada	Enfermedad hipofisaria, suprarrenal o hepática Nevos, neurofibromatosis
Blanco	Ausencia de pigmentación	Generalizada Localizada	Albinismo Vitíligo
Rojo (eritema)	Aumento del flujo sanguíneo cutáneo	Localizada Generalizada	Inflamación Fiebre, exantemas víricos, urticaria
	Aumento de los eritrocitos intravasculares	Generalizada	Policitemia

(Continúa)

© Elsevier. Fotocopiar sin autorización es un delito.

Cambios de color cutáneo *(cont.)*

Color	Causa	Distribución	Alteraciones específicas
Amarillo	Aumento de la pigmentación biliar (ictericia)	Generalizada	Enfermedad hepática
	Aumento de la pigmentación de carotenos	Generalizada (excepto en la esclerótica)	Hipotiroidismo, aumento de la ingesta de vegetales con carotenos
	Visibilidad disminuida de oxihemoglobina	Generalizada	Anemia, enfermedad renal crónica
Azul	Aumento de hemoglobina no saturada secundario a hipoxia	Labios, boca, lechos ungueales	Enfermedad cardiovascular y pulmonar

Técnica	Hallazgos
	Nevos pigmentados. Estrías no pigmentadas. Pecas. Marcas de nacimiento. **INESPERADOS:** Nevos displásicos, precancerosos o cancerosos. Cloasma. Piel despigmentada. Cambios de color generalizado o localizados. Lesiones cutáneas vasculares. Cambios vasculares.
• *Grosor*	**ESPERADOS:** Variaciones de grosor, con párpados más delgados o zonas de fricción más gruesas. Callosidades en manos y pies. **INESPERADOS:** Atrofia; hiperqueratosis; callos.
• *Simetría*	**ESPERADOS:** Simetría bilateral.
• *Higiene*	**ESPERADOS:** Limpia.
Palpe la piel	
• *Humedad*	**ESPERADOS:** Transpiración u oleosidad mínimas. Aumento de la transpiración (asociado a actividad física, ambiente, obesidad, ansiedad o nerviosismo) percibido en las palmas de las manos, el cuero cabelludo, la frente o las axilas. **INESPERADOS:** Áreas intertriginosas húmedas.
• *Temperatura* Palpe con la superficie dorsal de la mano o los dedos.	**ESPERADOS:** De fría a tibia. Simetría bilateral.

www.medicos.com

Técnica	Hallazgos
• *Textura*	**ESPERADOS:** Lisa, suave y uniforme. Rugosidad debida al uso de prendas de vestir gruesas, frío o uso de jabón. **INESPERADOS:** Rugosidad extensa.
• *Turgencia y movilidad* Pellizque suavemente la piel del antebrazo o del esternón y suéltela.	**ESPERADOS:** Elasticidad. **INESPERADOS:** La piel no recupera su forma de inmediato.

Examine y palpe las lesiones

• *Tamaño* Mida todas las dimensiones. • *Forma* • *Color* Utilice una lámpara de Wood para distinguir las lesiones fluorescentes. • *Desaparición al presionar* • *Textura* Determine por transiluminación la presencia de líquido. • *Elevación/depresión* • *Pedunculación* • *Exudado* Observe el color, el olor, el volumen y la consistencia de la lesión. • *Configuración* Verifique la disposición anular, agrupada, lineal, arciforme o difusa de la lesión. • *Localización/distribución* Compruebe posibles patrones generalizados/localizados, de región corporal o aislados/confluentes.	**INESPERADOS:** Véase tabla en páginas 40-43.

www.medilibros.com

© Elsevier. Fotocopiar sin autorización es un delito.

Lesiones cutáneas primarias

Descripción	Ejemplos
Mácula	
Área plana y circunscrita de cambio de color en la piel; < 1 cm de diámetro	Pecas, nevos, petequias, lesiones de sarampión o escarlatina
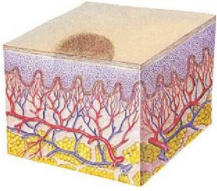	Sarampión. *(Tomado de Hockenberry y Wilson, 2007.)*
Pápula	
Área elevada, firme y circunscrita < 1 cm de diámetro	Verrugas, lunares elevados, liquen plano
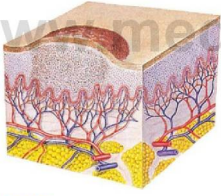	Liquen plano. *(Tomado de Weston et al., 1996.)*
Mancha	
Mácula plana, no palpable, de forma irregular y > 1 cm de diámetro	Vitíligo, manchas en vino de Oporto, manchas mongólicas, manchas café con leche
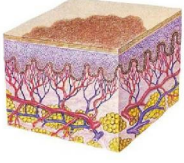	Vitíligo. *(Tomado de Weston et al., 1991.)*

www.medilibros.com

Lesiones cutáneas primarias *(cont.)*

Descripción	Ejemplos
Placa	
Lesión elevada, firme y rugosa con parte superior plana y superficie > 1 cm de diámetro	Psoriasis, queratosis seborreica y actínica
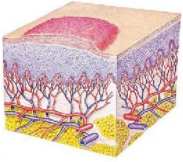	Placa. *(Tomado de James et al., 2000.)*
Habón	
Área elevada de forma irregular con edema cutáneo; sólida y transitoria; de diámetro variable	Picadura de insecto, urticaria, reacción alérgica
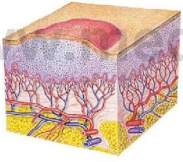	Roncha. *(Tomado de Farrar et al., 1992.)*
Nódulo	
Lesión elevada, firme y circunscrita; más profunda en la dermis que la pápula; de 1-2 cm de diámetro	Eritema nudoso, lipomas
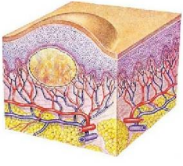	Nódulo hipertrófico. *(Tomado de Goldman y Fitzpatrick, 1994.)*

(Continúa)

www.medilibros.com

© Elsevier. Fotocopiar sin autorización es un delito.

Lesiones cutáneas primarias *(cont.)*

Descripción	Ejemplos
Tumor	
Lesión sólida y elevada; puede estar bien delimitada o no; profunda en la dermis; > 2 cm de diámetro	Neoplasias, tumores benignos, lipoma, hemangioma

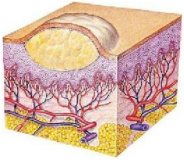

Hemangioma. *(Tomado de Weston et al., 1996.)*

Vesícula	
Lesión elevada, circunscrita y superficial, sin profundidad en la dermis; llena de líquido seroso; < 1 cm de diámetro	Varicela, herpes zóster

www.medilibros.com

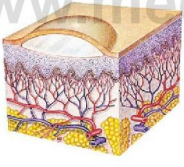

Vesículas causadas por la varicela. *(Tomado de Farrar et al., 1992.)*

Ampolla	
Vesícula > 1 cm de diámetro	Ampolla, pénfigo vulgar

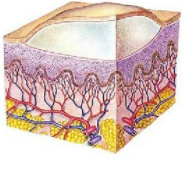

Ampolla. *(Tomado de White, 1994.)*

Lesiones cutáneas primarias *(cont.)*

Descripción	Ejemplos
Pústula	
Lesión elevada superficial; similar a la vesícula pero llena de líquido purulento	Impétigo, acné
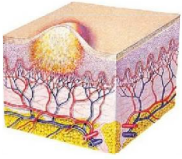	Acné. *(Tomado de Weston et al., 1996.)*
Quiste	
Lesión elevada, circunscrita y encapsulada; en capas dérmicas o subcutáneas; llena de líquido o material semisólido	Quiste sebáceo, acné quístico
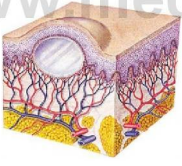	Quiste sebáceo. *(Tomado de Weston et al., 1996.)*
Telangiectasia	
Líneas rojizas, finas e irregulares, producidas por dilatación capilar	Telangiectasia en acné rosácea
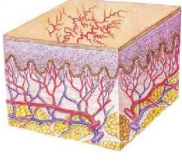	Telangiectasia. *(Tomado de Lemmi y Lemmi, 2000.)*

www.medilibros.com

© Elsevier. Fotocopiar sin autorización es un delito.

Técnica	Hallazgos
Pelo	
Examine el pelo de todo el cuerpo	
• *Color*	**ESPERADOS:** De rubio claro a negro y gris, con alteraciones producidas por acondicionadores, tintes y permanentes.
• *Distribución/cantidad*	**ESPERADOS:** Pelo en cuero cabelludo, parte inferior de la cara, cuello, orificios nasales, oídos, axilas, dorso y hombros, brazos, piernas, zona púbica y en torno a los pezones. Pérdida de pelo en cuero cabelludo en hombres adultos; alopecia femenina de patrón androgénico suprarrenal en mujeres adultas. **INESPERADOS:** Pérdida de pelo localizada o generalizada, inflamación o tejido cicatricial. Tallos del pelo rotos/ausentes. Hirsutismo en mujeres.
Palpe para determinar la textura	
	ESPERADOS: Grueso o fino, rizado o liso, con brillo, terso y elástico. Vello fino que cubre el cuerpo; más grueso en la parte terminal del cuero cabelludo, el pubis y las áreas axilares, así como en la barba en hombres. **INESPERADOS:** Pelo seco y quebradizo.
Uñas	
Examine las uñas	
• *Color*	**ESPERADOS:** Variaciones de tonos rosados, con opacidad variable. Depósitos pigmentarios en personas de piel oscura. Manchas blanquecinas. **INESPERADOS:** Coloración de tono amarillento o verdoso-pardo. Oscurecimiento difuso. Depósitos pigmentarios en personas de piel clara. Estrías o bandas longitudinales, rojizas, marrones o blancas. Tono blanquecino, amarillento o verdoso. Lechos ungueales azulados. Coloración negro-azulada.

www.medilibros.com

Técnica	Hallazgos
• *Longitud/configuración/simetría*	**ESPERADOS:** Forma variable, uñas lisas y planas/ligeramente convexas, con bordes uniformes y redondeados. **INESPERADOS:** Bordes o cutículas irregulares, rotos o mordidos. Exfoliación. Ausencia de uñas.
• *Limpieza*	**ESPERADOS:** Uñas limpias y bien cuidadas. **INESPERADOS:** Uñas descuidadas.
• *Estrías y manchas*	**ESPERADOS:** Estrías y manchas longitudinales uniformes. **INESPERADOS:** Estrías y surcos longitudinales con liquen plano. Formación de surcos y depresiones transversales. Punteado.
Palpe la lámina ungueal	
• *Textura/firmeza/grosor/uniformidad*	**ESPERADOS:** Lámina resistente y lisa, con grosor uniforme. **INESPERADOS:** Lámina con engrosamientos o adelgazamientos.
• *Adherencia al lecho ungueal* Presione con suavidad con el pulgar y el índice.	**ESPERADOS:** Firmeza. **INESPERADOS:** Separación. Lecho ungueal «pantanoso».
Mida el ángulo de la base ungueal Examine los dedos cuando el paciente coloca las superficies dorsales de las uñas en oposición.	**ESPERADOS:** Ángulo de 160°. **INESPERADOS:** Dedos en palillo de tambor.

Hallazgo esperado. *(Tomado de Spicknall et al., 2005.)*

Dedos en palillo de tambor. *(Tomado de Spicknall et al., 2005.)*

Examine y palpe los pliegues ungueales proximales y laterales

INESPERADOS: Enrojecimiento, inflamación, pus, verrugas, quistes, tumores y dolor.

© Elsevier. Fotocopiar sin autorización es un delito.

www.medilibros.com

AYUDAS AL DIAGNÓSTICO DIFERENCIAL

Datos subjetivos	Datos objetivos
Dermatitis eccematosa	
Puede haber o no picor; los afectados de dermatitis atópica a menudo refieren antecedentes de alergia (rinitis alérgica, asma).	Agudos: vesículas supurantes, pruriginosas, eritematosas; subagudos: eritema y descamación; crónicos: láminas pruriginosas, liquenizadas y gruesas. Dermatitis atópica: en la infancia, las lesiones afectan a los pliegues, la nuca y las caras dorsales de las extremidades. En la adolescencia y la edad adulta, afectan a los pliegues, a la cabeza y al cuello.
Foliculitis	
Aparición aguda de pápulas y pústulas asociadas a prurito o molestias leves; en la foliculitis profunda puede haber dolor.	Como lesión primaria, es una pequeña pústula, de 1-2 cm de diámetro, localizada en un orificio pilosebáceo y que puede ser perforada por un pelo. En ocasiones, la pústula aparece rodeada de inflamación o lesiones nodulares. Cuando la pústula se rompe, se forma una costra.
Tiña (dermatofitosis)	
Prurito.	Lesiones papulares, pustulosas, vesiculares, eritematosas y descamadas. Posible infección bacteriana secundaria. Hifas en la observación al microscopio de un raspado cutáneo con solución de KOH.
Rosácea	
Desencadenantes habituales: exposición al sol, clima frío, emociones súbitas, y consumo de bebidas calientes, alimentos especiados y alcohol.	Telangiectasias, eritema, pápulas y pústulas, en particular en la zona central de la cara. Puede presentarse rinofima.
Herpes zóster (culebrilla)	
Dolor, prurito o quemazón preceden habitualmente a la erupción en 4-5 días.	Placas tumefactas rojas o vesículas siguiendo un único dermatoma

www.medilibros.com

Datos subjetivos	Datos objetivos
Carcinoma de células basales Úlcera o lesión persistente que no ha sanado; formación de costra; prurito.	Nódulo brillante, perlado o traslúcido; puede ser una formación rosada, roja, blanca, de color canela, negra o marrón, con borde arrollado ligeramente elevado e indentación con costra en el centro.
Carcinoma de células escamosas Úlcera o lesión persistente que no ha sanado o que ha aumentado de tamaño; formación de costra y/o hemorragia.	Formación elevada con una depresión central, de crecimiento similar al de una verruga; mancha rojiza escamosa con bordes irregulares; úlcera abierta.
Melanoma maligno Lunar, de nuevo desarrollo o preexistente, que ha cambiado o está cambiando. Antecedentes de melanoma o nevos displásicos o atípicos; antecedentes familiares de melanoma.	Asimetría característica, bordes irregulares, diversos colores y en proceso de crecimiento o > 6 mm (v. «El ABC del melanoma», págs. 49-50).
Hirsutismo Crecimiento de pelo terminal en mujeres con distribución propia del hombre, en la cara, el cuerpo y la zona púbica.	Presencia de pelos terminales, oscuros y gruesos en localizaciones sensibles a los andrógenos: cara, tórax, aréola del pezón, genitales externos, partes superior e inferior del dorso, nalgas, interior del muslo y línea media.
Paroniquia Aguda: antecedentes de traumatismo o manipulación ungueal; inicio agudo. Crónica: antecedentes de exposición repetida a humedad, (p. ej., en caso de lavado excesivo de manos). Al principio, evoluciona lentamente con dolor e inflamación leve.	Enrojecimiento, inflamación, sensibilidad en los pliegues laterales y proximales. Posible drenaje purulento bajo la cutícula. Aguda o crónica (con ondulación ungueal).
Onicomicosis Uñas amarillentas, con destrucción de tejido ungueal.	La lámina ungueal distal se torna amarillenta o blanquecina a medida que se acumulan residuos hiperqueratósicos, que hacen que la uña se separe del lecho ungueal. Enrojecimiento e inflamación en la zona donde la uña penetra en el pliegue lateral y se introduce en la dermis.

www.medilibros.com

© Elsevier. Fotocopiar sin autorización es un delito.

VARIANTES PEDIÁTRICAS

EXPLORACIÓN

Técnica	Hallazgos
Piel	
Examine las manos y los pies de los lactantes para evaluar surcos o arrugas	**ESPERADOS:** El número de pliegues indica el grado de maduración del neonato; a mayor edad gestacional, mayor número de pliegues. **INESPERADOS:** Un único surco transversal en la palma de la mano es a menudo indicio de síndrome de Down.

AYUDAS AL DIAGNÓSTICO DIFERENCIAL

Datos subjetivos	Datos objetivos
Dermatitis seborreica	
Gruesas escamas grasas en el cuero cabelludo o exantema corporal.	Lesiones con costras adheridas, gruesas y de color amarillento, en el cuero cabelludo, los oídos o el cuello.
Impétigo	
Lesión, habitualmente en la cara, que produce prurito y quemazón.	Vesículas de color miel, con costra o rotas.
Miliaria (fiebre miliar)	
Los padres refieren presencia de exantema, percibido al desvestir al lactante.	Exantema macular, rojizo e irregular en áreas cubiertas.
Varicela	
Fiebre, cefalea, dolor de garganta, malestar.	Erupción cutánea maculopapular pruriginosa que pasa a ser vesicular en pocas horas.
Rubéola	
Fiebre, coriza, dolor de garganta, tos.	Manchas de Koplik en la mucosa oral; exantema maculopapular generalizado, de rosa claro a rojizo.

www.medi...com

MUESTRA DE DOCUMENTACIÓN

Objetiva

Piel: lesiones maculopapulares de color rosa oscuro en cara, torso y extremidades; erupción de urticaria extensa en la mejilla derecha. Sin excoriación ni infección secundaria. Turgencia elástica. Piel uniformemente caliente y seca. Sin edema.

Pelo: rizado, negro, grueso, con patrón de distribución femenino. Textura áspera.

Uñas: opacas, cortas, bien cuidadas, uniformes y sin deformidades. Lecho ungueal rosado. Ángulo de la base ungueal de 160°. Sin enrojecimiento, exudado ni inflamación en los pliegues circundantes y sin sensibilidad a la palpación.

El ABC del melanoma

Características que deben alertarlo de la posibilidad de un melanoma maligno:

A Asimetría de la lesión: una mitad del nevo o de la marca de nacimiento no coincide con la otra.

B Bordes: los bordes son irregulares o imprecisos, presentan muescas o están desdibujados. El pigmento puede irradiar desde los bordes.

C Color: el color no es uniforme y puede tener diferentes tonos de marrón o negro, algunas veces con manchas rojas, blancas o azules.

D Diámetro: el diámetro es mayor de 6 mm (aproximadamente el tamaño de una goma de borrar de lapicero) o está creciendo.

www.freelibros.com

© Elsevier. Fotocopiar sin autorización es un delito.

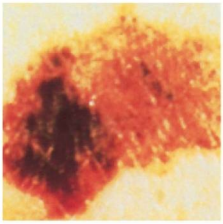

Asimetría

Color

Borde

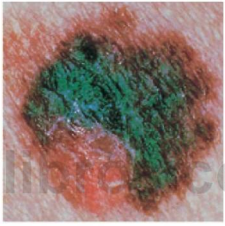

Diámetro

www.medilibros.com

Reproducido con autorización de la American Academy of Dermatology, 2010. Todos los derechos reservados.

Sistema linfático

EQUIPO

- Regla centimetrada
- Lápiz marcador de piel

EXPLORACIÓN

El sistema linfático se explora por examinación y palpación, región por región, durante la exploración de otros sistemas corporales, así como por palpación del bazo. Si se encuentran ganglios linfáticos aumentados de tamaño, inspeccione las áreas de drenaje correspondientes en busca de una infección o un proceso maligno y explore otras regiones en busca de otros ganglios con hipertrofia.

Ganglios linfáticos más accesibles a la examinación y la palpación

Cuanto más superficial es el ganglio, más fácil es palparlo.

«Collar» ganglionar
Parotídeo y retrofaríngeo (amigdalino)
Submandibular
Submentoniano
Sublingual (facial)
Cervical anterior superficial
Cervical posterior superficial
Preauricular y postauricular
Occipital
Supraclavicular

Brazos
Axilar
Epitroclear (cubital)

Piernas
Inguinal superior superficial
Inguinal inferior superficial
Ocasionalmente, poplíteo

Técnica	Hallazgos
Cabeza y cuello	
Examine los ganglios visibles Pregunte al paciente si nota algún bulto.	**INESPERADOS:** Edema, eritema, estrías rojas o lesiones.

www.medilibros.com

© 2015. Elsevier España, S.L. Reservados todos los derechos

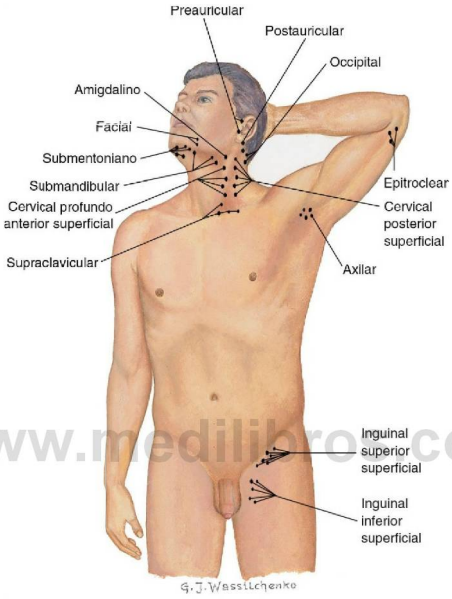

www.medilibro.com

Palpe los ganglios superficiales; perciba el tamaño, la consistencia, la movilidad, la sensibilidad y la sensación de calor

Doble ligeramente la cabeza del paciente, moviéndola hacia delante o hacia un lado. Palpe suavemente con las yemas de los dedos índice, medio y anular.

- *Ganglios occipitales en la base del cráneo*
- *Ganglios postauriculares en la apófisis mastoides*
- *Ganglios preauriculares frente a los oídos*
- *Ganglios parotídeos y retrofaríngeos en el ángulo de la mandíbula*
- *Ganglios submandibulares entre el ángulo y la punta de la mandíbula*
- *Ganglios submentonianos bajo la punta de la mandíbula*

ESPERADOS: Ganglios no palpables.

INESPERADOS: Ganglios agrandados, sensibles, enrojecidos o decolorados, fijos, apelmazados, inflamados o con sensación de calor; aumento de la vascularidad.

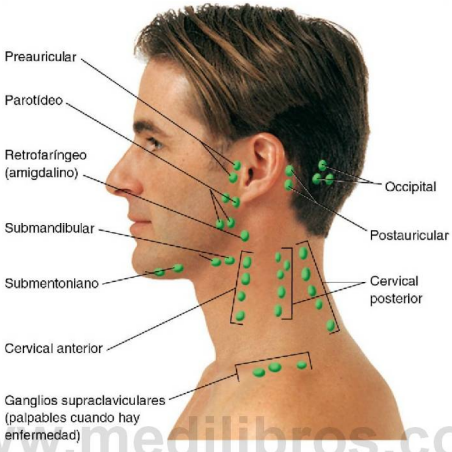

www.medilibros.com

Cuello

- *Ganglios cervicales superficiales en el esternocleidomastoideo*
- *Ganglios cervicales posteriores a lo largo del borde anterior del trapecio*
- *Ganglios cervicales profundos a lo largo del borde anterior del trapecio*
- *Áreas supraclaviculares*

  Clave los dedos sobre la clavícula y rótelos sobre la fosa supraclavicular mientras el paciente gira la cabeza hacia el mismo lado y levanta el hombro.

ESPERADOS: Ganglios no palpables.
INESPERADOS: Ganglios agrandados, sensibles, enrojecidos o decolorados, fijos, apelmazados, inflamados o con sensación de calor; aumento de la vascularidad.
INESPERADOS: Detección de ganglios de Virchow.
Nota: Un ganglio supraclavicular palpable siempre ha de inducir sospecha de probable neoplasia maligna.

© Elsevier. Fotocopiar sin autorización es un delito.

Axilas

Examine los ganglios visibles

Pregunte al paciente si ha notado algún bulto.

INESPERADOS: Edema, eritema, estrías rojas o lesiones.

Palpe los ganglios superficiales; perciba el tamaño, la consistencia, la movilidad, la sensibilidad y la sensación de calor

Con movimientos firmes, aunque suaves, gire las puntas de los dedos y las palmas de las manos.
Intente deslizar los dedos bajo los ganglios del paciente.

Ganglios axilares

Sujete el antebrazo del paciente y ponga la palma de la mano exploradora abierta sobre la axila. Llegue hasta la zona profunda del hueco axilar con la superficie palmar de los dedos, presionando firmemente hacia arriba, después mueva los dedos hacia abajo rotándolos y deslizando suavemente el tejido blando contra la pared del tórax y la axila. Explore el vértice y las caras medial y lateral sobre la caja costal, las caras laterales sobre la superficie superior del brazo y las paredes anterior y posterior de la axila.
Repita la misma maniobra en la otra axila.

ESPERADOS: Ganglios no palpables.
INESPERADOS: Ganglios agrandados, sensibles, enrojecidos o decolorados, fijos, apelmazados, inflamados o con sensación de calor; aumento de la vascularidad.

www.edicionesmedicas.com

Otros ganglios linfáticos

Examine los ganglios visibles

Pregunte al paciente si nota algún bulto.

INESPERADOS: Edema, eritema, estrías rojas o lesiones.

Palpe los ganglios superficiales; perciba el tamaño, la consistencia, la movilidad, la sensibilidad y la sensación de calor

Palpe otras áreas de manera sistemática, moviendo la mano en sentido circular, explorando sin ejercer presión fuerte.

ESPERADOS: Ganglios no palpables.
INESPERADOS: Ganglios agrandados, sensibles, enrojecidos o decolorados, fijados, apelmazados, inflamados o con sensación de calor; aumento de la vascularidad.

- *Ganglios epitrocleares*
  Sujete el codo del paciente con una mano mientras explora con la otra. Palpe, realizando un movimiento circular, el surco entre los músculos tríceps y bíceps con los dedos.

- *Área inguinal*
  El paciente debe permanecer en decúbito supino, con la rodilla ligeramente flexionada. Los ganglios inguinales superficiales superiores (femorales) están cerca de la superficie sobre los canales inguinales. Los ganglios inguinales superficiales inferiores se encuentran en una zona más profunda de la ingle.

www.medilibro.com

- *Ganglios poplíteos*
  Relaje la cara posterior de la fosa poplítea, flexionando la rodilla. Rodee la rodilla con su mano y palpe la fosa con los dedos.

AYUDAS AL DIAGNÓSTICO DIFERENCIAL

Datos subjetivos	Datos objetivos
Linfangitis aguda	
Dolor, malestar, estado patológico, posiblemente fiebre.	Estrías rojas (que forman líneas finas) pueden seguir el recorrido del conducto linfático. Área inflamada, endurecida y percibida a la palpación suave. Infección relacionada, posiblemente distal, en especial interdigital.

© Elsevier. Fotocopiar sin autorización es un delito.

Linfoma no hodgkiniano

Ganglio(s) linfático(s) agrandado(s) indoloro(s); fiebre, pérdida de peso, sudores nocturnos, dolor o plenitud abdominal.	Los ganglios pueden localizarse en el triángulo cervical posterior o aparecer apelmazados y cruzar hacia los ganglios del triángulo anterior; generalmente, bien definidos y sólidos.

Linfoma de Hodgkin

Agrandamiento progresivo e indoloro de los ganglios cervicales, generalmente asimétrico.	Los ganglios pueden estar apelmazados y muy firmes, casi gomosos.

Virus de Epstein-Barr; mononucleosis

Faringitis, fiebre, fatiga, malestar.	Con frecuencia, esplenomegalia y/o exantema. Ganglios palpables generalizados, pero más habituales en las cadenas cervicales anteriores y posteriores. Ganglios de firmeza variable, generalmente aislados y, en ocasiones, sensibles.

Roséola infantil (virus del herpes humano de tipo 6)

Fiebre: normalmente alta y persistente durante 3-4 días; a veces se asocia a un cuadro respiratorio leve.	Ganglios aislados y no dolorosos en las cadenas occipital y postauricular.

www.medilibros.com

Herpes simple

Lesiones irritadas y pruriginosas; ganglios agrandados.	Úlceras labiales y gingivales aisladas, fiebre alta, hipertrofia de los ganglios cervicales anteriores y submandibulares. Los ganglios tienden a ser firmes, generalmente aislados, móviles y sensibles.

Virus de la inmunodeficiencia humana/síndrome de inmunodeficiencia adquirida (VIH/sida)

Fatiga intensa, malestar, debilidad, diarrea persistente; artralgias.	Linfadenopatía, fiebre, pérdida de peso de razón desconocida.

Términos

Trastornos

Linfadenopatía (adenopatía): ganglio(s) linfático(s) de tamaño aumentado

Linfadenitis: ganglio(s) linfático(s) inflamado(s) y de tamaño aumentado

Linfangitis: inflamación de linfáticos que drenan un área de infección; líneas eritematosas y sensibles al dolor que se extienden en sentido proximal desde el área infectada; los ganglios regionales pueden también presentar sensibilidad dolorosa

Linfedema: hinchazón edematosa debida a acumulación excesiva de líquido linfático en los tejidos, causada por drenaje linfático inadecuado

Linfangioma: malformación congénita de linfáticos dilatados

Ganglios

«Perdigones»: ganglios pequeños indoloros que se perciben a modo de pequeños bultos bajo la piel

Fluctuantes: movimiento de ondas que se percibe al palpar el ganglio

Fusionados: grupo de ganglios que se perciben unidos y parecen moverse como una unidad

Algunas situaciones que asemejan el agrandamiento de los ganglios linfáticos

Linfangioma

Hemangioma (tiende a ser esponjoso; de color azul rojizo, dependiendo del alcance de la afección angiomatosa)

Quiste de la hendidura branquial (a veces acompañado de un pequeño orificio en el cuello en línea que se extiende al oído)

Quiste del conducto tirogloso

Laringocele

Divertículo esofágico

Bocio tiroideo

Enfermedad de Graves

Tiroiditis de Hashimoto

Inflamación parotídea (p. ej., por parotiditis o tumor)

© Elsevier. Fotocopiar sin autorización es un delito.

VARIANTES PEDIÁTRICAS

EXPLORACIÓN

Técnica	Hallazgos
Cabeza y cuello	
Palpe los ganglios superficiales	
• *Ganglios occipitales en la base del cráneo* • *Ganglios postauriculares sobre la apófisis mastoides*	**ESPERADOS:** En niños, ganglios pequeños, firmes, aislados, no sensibles y no móviles en las cadenas postauriculares occipitales.
Otros ganglios linfáticos	
Palpe los ganglios superficiales	
• *Áreas inguinales y poplíteas*	**ESPERADOS:** En niños, ganglios pequeños, firmes, aislados, no sensibles y móviles en las cadenas inguinales.

MUESTRA DE DOCUMENTACIÓN

www.medilibros.com

Subjetiva. Mujer de 25 años de edad que refiere dificultad en la deglución y dolor de garganta desde hace 3 días, ya remitiendo. Fiebre de 38 °C durante 2 días. Ha estado tomando paracetamol y pastillas para la garganta que le aliviaran el dolor.

Objetiva. No hay agrandamiento visible de los ganglios en ninguna zona. Se palpa un ganglio agrandado (2 cm de diámetro) en el triángulo cervical posterior: firme, no sensible, móvil, sin sensación de calor suprayacente, ni eritema o edema. Hay algunos ganglios pequeños y nudosos *(shotty)* palpados en triángulos cervicales posteriores y en las cadenas femorales, en ambos casos bilateralmente.

Cabeza y cuello

EQUIPO

- Cinta métrica
- Vaso de agua
- Estetoscopio
- Transiluminador

EXPLORACIÓN

Pida al paciente que se siente.

Técnica	Hallazgos
Cabeza y cuello	
Observe la posición de la cabeza	**ESPERADOS:** Recta, centrada, inmóvil. **INESPERADOS:** Inclinada, con sacudidas, balanceo o cabeceo horizontal.
Examine los rasgos faciales	
• *Forma* Observe los párpados, las pestañas, las fisuras palpebrales, los pliegues nasolabiales y la boca, en reposo, en movimiento y con expresión.	**ESPERADOS:** Variaciones en función de raza, sexo, edad y constitución corporal. **INESPERADOS:** Cambios de forma. Rasgos inusuales: edema, hinchazón, engrosamientos, ojos prominentes, hirsutismo, falta de expresión, sudoración excesiva, palidez o variaciones de pigmentación.
• *Simetría* Observe si la asimetría afecta a todos los rasgos de un lado o a una porción de la cara.	**ESPERADOS:** Ligera asimetría. **INESPERADOS:** Debilidad o parálisis del nervio facial, o problema en el nervio trigémino periférico.
Explore el cráneo y el cuero cabelludo	
• *Tamaño/forma/simetría* • *Estado del cuero cabelludo* • *Diferencie sistemáticamente el pelo de la región frontal y el de la occipital* • *Patrón de pelo* Preste especial atención a las áreas de detrás de las orejas, a la línea de nacimiento del pelo y a la coronilla.	**ESPERADOS:** Simétricos. **INESPERADOS:** Lesiones, costras, debilidad, parásitos, liendres, descamación. **ESPERADOS:** Recesión bitemporal o calvicie en la coronilla en hombres. **INESPERADOS:** Áreas aleatorias de alopecia o alopecia total.

www.medilibros.com

© 2015. Elsevier España, S.L. Reservados todos los derechos

Palpe la cabeza y el cuero cabelludo

- *Simetría*
  Palpe con movimiento suave y rotatorio, de la frente hacia atrás.

ESPERADOS: Simétricos y uniformes, sin distinción de los huesos. Borde de la cisura sagital ocasionalmente palpable.
INESPERADOS: Indentaciones o depresiones.

Palpe el pelo

- *Textura/distribución del color*

ESPERADOS: Pelo terso, con distribución simétrica.
INESPERADOS: Con puntas abiertas o quebradas. Áspero, seco y quebradizo. Excesivamente fino y sedoso.

Palpe las arterias temporales

Siga el recorrido de las arterias.

INESPERADOS: Engrosamiento, dureza o sensibilidad dolorosa.

Ausculte las arterias temporales y sobre el cráneo y los ojos

ESPERADOS: Ausencia de soplos.

www.edilibros.com

Examine las glándulas salivales

- *Simetría/tamaño*
  Proceda a palpación si se observa asimetría. Pida al paciente que mantenga la boca abierta y presione el conducto salival para intentar extraer material.

INESPERADOS: Asimetría o agrandamiento. Sensibilidad dolorosa. Ganglio aislado.

Cuello

Examine el cuello

- *Simetría*
  Examine en la posición habitual del cuello, en ligera hiperextensión y durante la deglución. Busque las referencias de los triángulos anterior y posterior.

ESPERADOS: Simetría bilateral del esternocleidomastoideo y del trapecio.
INESPERADOS: Asimetría, tortícolis, *pterigium colli* (cuello alado), exceso de pliegues posteriores, cuello inusualmente corto, distensión de la vena yugular; prominencia de las arterias carótidas o edema.

- *Tráquea*
  Proceda a la inspección en la posición usual, en ligera hiperextensión y cuando el paciente deglute.

ESPERADOS: Posición en la línea media.
INESPERADOS: Masas.

Evalúe la amplitud de movimiento

Indique al paciente que realice movimientos de flexión, extensión, rotación y desplazamiento lateral de cabeza y cuello.

ESPERADOS: Movimientos suaves.
INESPERADOS: Dolor, mareo o limitación del movimiento.

Palpe el cuello

- *Tráquea*
  Coloque los pulgares a ambos lados de la parte inferior del cuello y compare los espacios entre la tráquea y el esternocleidomastoideo en los dos lados.

ESPERADOS: Posición en la línea media.
INESPERADOS: Desviación a derecha o izquierda.

www.edilibros.com

- *Hueso hioides/cartílagos tiroides y cricoides*
  Durante la deglución.
- *Anillos cartilaginosos de la tráquea*
  Durante la deglución.
- *Tirón traqueal*
  Con el cuello del paciente extendido, palpe para detectar movimiento con los dedos índice y pulgar a cada lado de la tráquea, por debajo del istmo tiroideo.

ESPERADOS: Tersos. Se mueven al deglutir.
INESPERADOS: Sensible.
ESPERADOS: Diferenciado.
INESPERADOS: Sensible.
INESPERADOS: Tirón sincrónico con el pulso.

Palpe los ganglios linfáticos

- *Tamaño/consistencia, movilidad/condición*

INESPERADOS: Agrandados, apelmazados, sensibles, fijos, con sensación de calor.

© Elsevier. Fotocopiar sin autorización es un delito.

Palpe la glándula tiroides

- *Simetría*

  Observe desde las posiciones frontal y lateral mientras el paciente procede a realizar hiperextensión del cuello. A continuación, observe mientras traga agua con el cuello hiperextendido.

INESPERADOS: Asimetría. Glándula tiroides agrandada y visible.

- *Tamaño/forma configuración/consistencia*

  Colóquese delante o detrás del paciente. Explore al paciente con la cabeza ligeramente inclinada hacia delante y hacia un lado. Palpe suavemente el istmo y los lóbulos laterales. Dé agua al paciente para facilitar la deglución.

  Por delante, explore el lóbulo izquierdo sentado a la izquierda del paciente y presionando la tráquea hacia la izquierda con el pulgar izquierdo. Coloque los tres dedos centrales sobre el lecho tiroideo, en posición inmediatamente medial al esternocleidomastoideo. Mantenga en posición los dedos cuando el paciente realice una nueva deglución y, a continuación, haga pasar la glándula bajo sus dedos.

  Repita la operación en el lado derecho.

  Si la glándula está agrandada, ausculte para detectar ruidos vasculares con la campana del estetoscopio.

ESPERADOS: Lóbulos pequeños y lisos. La glándula se eleva libremente al deglutir. Lóbulo derecho hasta un 25% mayor que el izquierdo. Tejido firme y flexible.
INESPERADOS: Ganglios sensibles y agrandados (lisos o irregulares, blandos o duros); tejido áspero; sensación «arenosa».
INESPERADOS: Soplos.

www.edilibros.com

AYUDAS AL DIAGNÓSTICO DIFERENCIAL

Datos subjetivos	Datos objetivos
Mixedema	
Deterioro cognitivo, actividad mental lenta, falta de concentración, pérdida de memoria a corto plazo, aislamiento social, retraso psicomotor, estado de ánimo deprimido y apatía.	Piel opaca, hinchada, amarillenta. Pelo basto y ralo. Pérdida transitoria de las cejas. Edema periorbitario. Lengua prominente. Hipotiroidismo (v. tabla en pág. 66).
Enfermedad de Graves	
Síntomas de palpitaciones por hipotiroidismo, intolerancia al calor y pérdida de peso, apetito aumentado por la fatiga, taquicardia.	Hipertrofia tiroidea difusa, hipertiroidismo. Alteraciones patológicas diversas: de tipo oftalmológico (ojos prominentes, retracción palpebral, expresión fija o de sobresalto), dermatológico (piel delgada y húmeda, pelo fino), musculoesquelético (debilidad muscular) o cardíaco (taquicardia) (v. tabla en pág. 66).

www.medilibros.com

© Elsevier. Fotocopiar sin autorización es un delito.

Cefaleas

Característica	Migraña clásica	De rebote por fármacos	En racimo	Hipertensiva	Por tensión muscular	Arteritis temporal	Lesión ocupante de espacio
Las cefaleas son uno de los problemas más frecuentes y, probablemente, una de las principales causas de automedicación. No siempre son benignas. Se ha de prestar atención a los antecedentes de cefaleas persistentes e intensas. En ocasiones, la causa subyacente puede ser una patología de potencial riesgo vital, como un tumor, y puede afectar a las actividades de la vida diaria. La anamnesis es tan importante como la exploración física para detectar el origen de la cefalea. Los diferentes tipos pueden compararse en los términos siguientes:							
Edad de inicio	Infancia		Edad adulta	Edad adulta	Edad adulta	Ancianidad	Cualquiera
Localización	Unilateral o generalizada	Holocraneal o difusa	Unilateral	Bilateral u occipital	Unilateral o bilateral	Unilateral o bilateral	Localizada
Duración	Horas a días	Horas	De 1/2 a 2 h	Horas	Horas a días	Horas a días	Frecuencia que aumenta rápidamente
Momento del inicio	Mañana o noche	Previsiblemente comienza horas o días después de la administración de la última dosis del fármaco	Nocturna	Mañana	Cualquier momento, general-mente al atardecer	Cualquier momento	Al despertar
Calidad del dolor	Pulsante o palpitante	Sordo o pulsante	Intenso, urente, penetrante, fulminante	Pulsante	En banda, oprimente	Pulsante	

www.edilibros.com

Episodio prodrómico	Cambios neurológicos difusos, cambio de personalidad, retención de líquidos, pérdida de apetito Episodio neurológico bien definido, escotoma, afasia, hemianopsia, aura	Uso diario de analgésicos	Cambios de personalidad, trastornos del sueño	Ninguno	Ninguno	Ninguno	Agravada al toser o inclinarse hacia delante
Episodio desencadenante	Período menstrual, omisión de comidas, anticonceptivos, agotamiento por estrés	Interrupción brusca del consumo de analgésicos	Consumo de alcohol	Ninguno	Estrés, ataques de ira, bruxismo	Ninguno	Se desarrolla en relación temporal con la neoplasia
Frecuencia	Dos veces por semana	Aumento gradual hasta ser diaria	Varias veces por noche durante algunas noches y después remisión	Diaria	Diaria	Diaria	Progresiva
Preferencia de sexo	Mujeres	Mujeres	Hombres	Igual	Igual	Igual	Igual
Otros síntomas	Náuseas, vómitos	Los medicamentos alternativos o preventivos no controlan la cefalea	Aumento del lagrimeo, secreción nasal	Suele remitir a medida que avanza el día	Ninguno	Ninguno	Vómitos, confusión, hallazgos neurológicos anómalos, anomalías en la marcha, papiledema, nistagmo

www.medilibros.com

Hipertiroidismo e hipotiroidismo

Sistema o estructura afectados	Hipertiroidismo	Hipotiroidismo
Constitucional		
Preferencia de temperatura	Clima frío	Clima cálido
Peso	Pérdida	Ganancia
Estado emocional	Nervioso, fácilmente irritable, enérgico	Letárgico, complaciente, desinteresado
Pelo	Fino, con pérdida de pelo; sin ondulación permanente	Áspero, quebradizo
Piel	Tibia, delgada, con hiperpigmentación en los puntos de presión	Áspera, escamosa, seca
Uñas de las manos	Finas y quebradizas; pueden presentar onicólisis	Gruesas
Ojos	Proptosis bilateral o unilateral, retracción palpebral, visión doble	Hinchazón en región periorbital
Cuello	Bocio, cambio de la talla del cuello en las prendas de vestir, dolor de glándula tiroides	Sin bocio
Cardíaco	Taquicardia, arritmia, palpitaciones	Sin cambios percibidos
Digestivo	Aumento de la frecuencia de las deposiciones; diarrea rara	Estreñimiento
Menstrual	Flujo escaso, amenorrea	Menorragia
Neuromuscular	Aumento de la debilidad, en especial en músculos proximales	Letárgico, pero con fuerza muscular adecuada

www.medilibros.com

VARIANTES PEDIÁTRICAS

EXPLORACIÓN

Datos subjetivos	Datos objetivos
Cabeza y cuello	
Palpe la cabeza y el cuello	
• *Simetría* En lactantes, transilumine el cráneo.	**ESPERADOS:** En lactantes y niños pequeños, el perímetro craneal es 2 cm mayor que el torácico hasta los 2 años. **INESPERADOS:** Anillo de luz de más de 2 cm en la transiluminación.

• *Estado del cráneo*	**ESPERADOS:** En lactantes, fontanela superior, cerrada a los 2 meses; fontanela anterior, cerrada a los 12-15 meses. **INESPERADOS:** Blandura o depresiones; áreas hundidas; inflamación, abombamiento o depresión de las fontanelas.
• *Cuero cabelludo*	**ESPERADOS:** Movimiento libre. **INESPERADOS:** Fijación del cuero cabelludo, abombamiento lateral o a lo largo de la línea media.
Percuta el cráneo	
	ESPERADOS: El signo de Macewen, percusión próxima a la unión de los huesos frontal, temporal y parietal que produce una mayor resonancia, es fisiológico cuando las fontanelas están abiertas. **INESPERADOS:** El signo de Macewen puede indicar hidrocefalia, presencia de un absceso cerebral o aumento de la presión intracraneal tras el cierre de las fontanelas.
Ausculte las arterias temporales y sobre el cráneo y los ojos	
	ESPERADOS: Los soplos son frecuentes en niños de hasta 5 años de edad.

www.medilibros.com

Cuello

Palpe la glándula tiroides	
• *Simetría*	**ESPERADOS:** En niños, la glándula tiroides puede ser palpable. **INESPERADOS:** Sensibilidad dolorosa.

© Elsevier. Fotocopiar sin autorización es un delito.

MUESTRA DE DOCUMENTACIÓN

Cabeza. Se mantiene erguida y en la línea media. Cráneo normocéfalo, simétrico, liso y sin deformidades. Rasgos faciales simétricos. Glándulas salivales no inflamadas ni sensibles. Pulsaciones de la arteria temporal visibles bilateralmente, suaves y no sensibles a la palpación. Sin soplos.

Cuello. Tráquea en la línea media. Sin distensión venosa yugular o prominencia de la arteria carótida. Glándula tiroides palpable, firme, uniforme y no agrandada. Glándula tiroides y cartílagos móviles al deglutir. Sin nódulos ni sensibilidad dolorosa. Sin soplos. Amplitud de movimiento del cuello completa, sin molestias.

www.medilibros.com

Ojos

EQUIPO

- Tabla de Snellen o tarjetas Lea, C de Landolt o tabla HOTV
- Parche ocular, gasa o tarjeta opaca
- Tarjeta de visión cercana de Rosenbaum o de Jaeger
- Linterna de exploración
- Torunda de algodón
- Oftalmoscopio

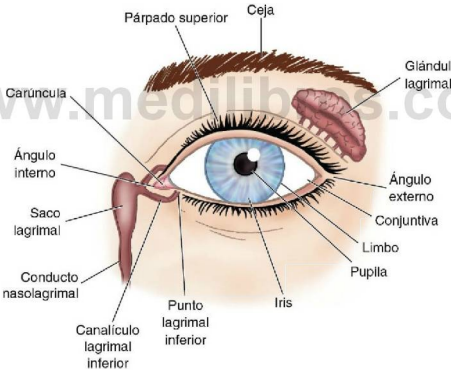

www.medilibros.com

EXPLORACIÓN

Indique al paciente que se siente o que permanezca de pie.

© 2015. Elsevier España, S.L. Reservados todos los derechos

Técnica	Hallazgos
Pruebas de visión	
Mida la agudeza visual de cada ojo por separado	
• *Visión lejana* Utilice la tabla de Snellen, C de Landolt o la tabla HOTV. Si realiza la prueba con lentes correctoras y sin ellas, efectúela en primer lugar sin lentes y registre las lecturas por separado.	**ESPERADOS:** Visión 20/20, con lentes o sin ellas, para la visión lejana y cercana en cada ojo. **INESPERADOS:** Miopía, ambliopía o presbiopía.
• *Visión cercana* Utilice la tarjeta de visión cercana.	**ESPERADOS:** Visión 20/20. **INESPERADOS:** Visión limitada en el campo temporal, 50° en el campo superior y 70° en el inferior.
• *Visión periférica* Valoración de campos visuales nasal, temporal, superior e inferior moviendo el dedo desde el exterior del campo hacia el interior.	

www.medilibros.com

Exploración externa	
Examine las cejas	
• *Tamaño/extensión*	**ESPERADOS:** Inusualmente finas si están depiladas. **INESPERADOS:** Extremo corto en el ángulo temporal.
• *Textura de pelo*	**INESPERADOS:** Grueso.
Examine el área orbitaria	
	INESPERADOS: Edema, hinchazón no relacionada con la edad o tejido flácido bajo la órbita. Xantelasma.
Examine los párpados	
• *Posición del párpado*	**INESPERADOS:** Ectropión o entropión.

• *Capacidad de apertura y cierre completos* Examine con los ojos ligeramente cerrados, cerrados con fuerza y bien abiertos.	**ESPERADOS:** El párpado superior cubre una porción del iris cuando está abierto. **INESPERADOS:** Fasciculaciones cuando está ligeramente cerrado. Ptosis. Lagoftalmía.
• *Borde del párpado*	**INESPERADOS:** Descamación, enrojecimiento o hinchazón. Orzuelos.
• *Pestañas*	**ESPERADOS:** Presentes en ambos párpados. Curvadas hacia fuera.
Palpe los párpados	**INESPERADOS:** Nódulos.
Palpe el ojo	**ESPERADOS:** Es posible empujarlo suavemente hacia el interior de la órbita sin ocasionar molestias. **INESPERADOS:** Firme y resistente a la palpación.
Retire hacia abajo el párpado inferior, y examine la conjuntiva y la esclerótica	
• *Color* Examine la conjuntiva tarsal superior solo si sospecha la presencia de un cuerpo extraño.	**ESPERADOS:** Conjuntiva clara e inapreciable. Esclerótica blanca y visible por encima del iris solo cuando los ojos están muy abiertos. **INESPERADOS:** Conjuntiva con eritema. Esclerótica amarillenta o verdosa. Esclerótica con pigmento oscuro, de color parduzco, anterior a la inserción del músculo recto medial.
• *Aspecto*	**INESPERADOS:** Exudado. Terigión. Arco senil corneal u opacidades.
Examine la región de la glándula lagrimal	
• *Puntos lagrimales* Palpe el borde orbitario inferior, cerca del ángulo interno. Si la cara temporal del párpado superior parece llena, vuelva hacia fuera el párpado y observe la glándula.	**ESPERADOS:** Ligeras elevaciones con depresión central en los bordes de los párpados superior e inferior. **INESPERADOS:** Glándulas de tamaño aumentado. Ojos secos.
Prueba de sensibilidad corneal	
Toque la córnea con un algodón.	**ESPERADOS:** Reflejo de parpadeo bilateral.
Examine la zona externa de los ojos	
• *Transparencia corneal* Dirija un haz de luz tangencial a la córnea.	**INESPERADOS:** Presencia de vasos sanguíneos.

www.medilibros.com

© Elsevier. Fotocopiar sin autorización es un delito.

- *Iris*
  ESPERADOS: Patrón claramente visible. Color similar en ambos ojos.
- *Tamaño/forma de las pupilas*
  ESPERADOS: Redondas, regulares y de igual tamaño.
  INESPERADOS: Miosis, midriasis, anisocoria o coloboma.
- *Respuesta pupilar a la luz*
  ESPERADOS: Constricción con respuesta acorde de la otra pupila.
- *Acomodación pupilar*
  ESPERADOS: Constricción cuando la pupila enfoca un objeto cercano o dilatación cuando pasa de enfocar objetos próximos a enfocar objetos alejados.
- *Prueba de defecto pupilar aferente*
  ESPERADOS: La pupila hacia la cual se dirige la luz se dilata y después se contrae al incidir sobre ella la luz.
  INESPERADOS: La pupila sigue dilatada cuando la luz incide sobre ella.

Músculos extraoculares

Valore el equilibrio muscular y el movimiento de los ojos

- *Los seis campos cardinales de la mirada*
  Sostenga la barbilla del paciente y pídale que mire su dedo o la linterna.
  ESPERADOS: Varios movimientos nistágmicos horizontales. Movimiento uniforme, completo y coordinado de los ojos.
  INESPERADOS: Nistagmo mantenido o en forma de movimientos bruscos. Exposición de la esclerótica por retracción palpebral. Incapacidad para mover el ojo en todas las direcciones.

www.medilibros.com

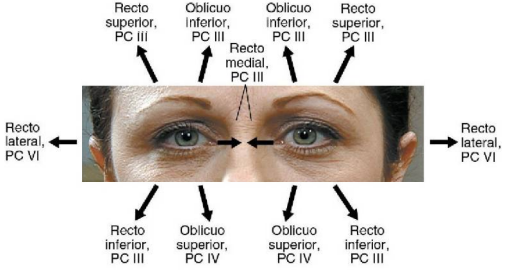

- *Reflejo corneal a la luz*
  Dirija una luz hacia el puente de la nariz desde una distancia de 30 cm. Haga que el paciente mire un objeto cercano.

  ESPERADOS: La luz se refleja de manera simétrica en ambos ojos.

- *Prueba de tapar/destapar*
  Se realizará si en la prueba de reflejo corneal a la luz se observa un desequilibrio. Pida al paciente que fije la mirada en un objeto cercano, situado delante de él. Tape un ojo y observe el otro; retire el parche y observe el ojo destapado. Repita con el otro ojo.

  INESPERADOS: Movimiento del ojo tapado o destapado.

Exploración oftalmoscópica

Examine la zona interna del ojo

- *Transparencia del cristalino*

  INESPERADOS: Turbidez u opacidad.

- *Cámara anterior*
  Dirija la luz tangencialmente al limbo. Observe la iluminación del iris en sentido nasal.

  Cámara poco profunda. Si se observa, evite los midriáticos.

www.edilibros.com

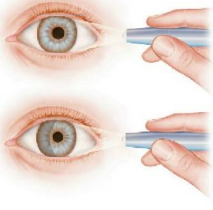

- *Utilice el oftalmoscopio*
  Pida al paciente que mire un objeto lejano y dirija la luz hacia la pupila desde unos 30 cm de distancia. Acérquese al paciente y observe:
- *Reflejo rojo*

  INESPERADOS: Opacidades.

© Elsevier. Fotocopiar sin autorización es un delito.

- *Fondo de ojo*

ESPERADOS: Fondo amarillento o rosado, dependiendo de la raza. Posibles medias lunas o puntos de pigmento en el margen del disco, generalmente temporales.
INESPERADOS: Áreas discretas de pigmentación lejos del disco. Lesiones. Drusas. Hemorragias.

- *Características de los vasos sanguíneos*
  Siga los vasos sanguíneos en sentido distal en cada cuadrante y tome nota de los cruces de arteriolas y vénulas.

ESPERADOS: Posibles pulsaciones venosas (deben ser documentadas). Relación arteriola/vénula 3:5 o 2:3.
INESPERADOS: Mellas, tortuosidad.

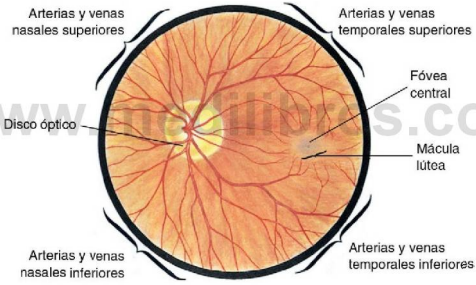

www.medilibros.com

- *Características de la pupila*

ESPERADOS: Color desde amarillento hasta rosa crema, dependiendo de la raza. Borde bien definido, especialmente en la región temporal; diámetro de 1,5 mm.
INESPERADOS: Fibras nerviosas mielinizadas. Papiledema. Excavaciones glaucomatosas.

- *Características de la mácula densa*
  Pida al paciente que mire directamente la luz.

ESPERADOS: Punto amarillo, rodeado de un rosa intenso.

AYUDAS AL DIAGNÓSTICO DIFERENCIAL

Datos subjetivos	Datos objetivos
Estrabismo (paralítico y no paralítico)	
Los ojos no pueden enfocar de manera simultánea. En el tipo no paralítico, pueden enfocar por separado.	Movimiento ocular en la prueba de tapar/destapar, el ojo estrábico se fijará en el objeto después de cubrir el ojo «recto».
Epiescleritis	
Presentación aguda de molestias de leves a moderadas o fotofobia. Enrojecimiento sin dolor por vasos inyectados y/o secreción acuosa.	Inyección de la conjuntiva bulbar con una elevación color púrpura de unos milímetros.
Cataratas	
Visión borrosa o nublada, colores difuminados; se puede ver un halo alrededor de las luces.	Opacidad del cristalino, generalmente central, a veces periférica.
Retinopatía diabética (de fondo o no proliferativa)	
Inicialmente asintomática. Visión borrosa, distorsión o pérdida de agudeza visual en fases más avanzadas.	Hemorragias punteadas, microaneurismas, exudados densos.
Retinopatía diabética (proliferativa)	
Generalmente asintomática, partículas flotantes, visión borrosa y pérdida progresiva de agudeza visual en estadios avanzados.	Formación de nuevos vasos; extensión fuera de la retina, hemorragia.

www.medilibros.com

VARIANTES PEDIÁTRICAS

EXPLORACIÓN

Técnica	Hallazgos
Pruebas visuales	
Mida la agudeza visual	
• *Visión lejana* Si el niño coopera, se valora la agudeza visual con las tarjetas Lea, C de Landolt o la tabla HOTV, generalmente en torno a los 3 años de edad.	**ESPERADOS:** Los niños deben ser capaces de enfocar y seguir con la vista un rostro o una luz en un arco de 60°. A los 3-5 años: 20/40 o mejor. A los 6 años: 20/30 o mejor.
Músculos extraoculares	
Evalúe el equilibrio muscular y el movimiento de los ojos	
La valoración de los seis campos cardinales de la mirada se realiza como en el adulto. No obstante, es posible que necesite sujetar la cabeza del niño.	

© Elsevier. Fotocopiar sin autorización es un delito.

MUESTRA DE DOCUMENTACIÓN

Ojos. Visión cercana 20/40 en cada ojo sin corregir, corregida a 20/20 con gafas. Visión lejana 20/20 mediante Snellen. Campos visuales completos por confrontación. Movimientos oculares intactos y completos, sin nistagmo. Reflejo corneal a la luz, igual en ambos ojos.

Párpados y globos oculares simétricos. Sin ptosis. Cejas completas, sin edema ni lesiones evidentes.

Conjuntivas rosadas, escleróticas blancas. Sin secreción evidente. Córnea transparente, reflejo corneal intacto. Iris marrón; pupilas iguales, redondas, reactivas a la luz y con reflejo de acomodación.

La exploración oftalmoscópica revela reflejo rojo. Pupilas de color crema, bordes bien definidos con pigmentación temporal en ambos ojos. Sin pulsaciones venosas evidentes en el disco. Relación arteriolas/vénulas de 3:5; ausencia de mellas o alteraciones en los cruces arteriovenosos, así como de hemorragias o exudados observables. La mácula es amarilla en ambos ojos.

www.medilibros.com

Oídos, nariz y garganta

EQUIPO

- Otoscopio con inserción neumática
- Diapasón (512-1.024 Hz)
- Espéculo nasal
- Depresores linguales
- Guantes
- Gasa
- Linterna de exploración, transiluminador de senos o luz de otoscopio

EXPLORACIÓN

Pida al paciente que se siente.

www.medilibros.com

Técnica	Hallazgos
Oídos	
Examine los pabellones auriculares y el área mastoidea	
Examine las superficies lateral y medial, y el tejido circundante.	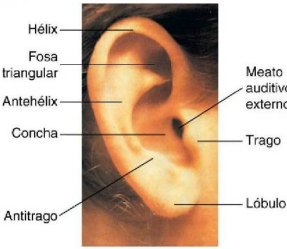 Referencias de la oreja.
• *Tamaño/forma/simetría*	**ESPERADOS:** Variaciones hereditarias. Pabellones auriculares de igual tamaño y similar aspecto. Tubérculo de Darwin. **INESPERADOS:** Tamaño o configuración desiguales. Oreja de coliflor y otras deformidades.

© 2015. Elsevier España, S.L. Reservados todos los derechos

- *Lesiones*

  INESPERADOS: Lunares, quistes u otras lesiones, nódulos o tofos.

- *Color*

  ESPERADOS: Del mismo color que la piel del rostro.

  INESPERADOS: Color azulado, pálido o enrojecimiento excesivo.

- *Posición*

  Trace una línea imaginaria entre el ángulo interno del ojo y la protuberancia más sobresaliente del occipucio. Trace una línea imaginaria perpendicular a la primera línea y anterior al pabellón auricular.

  ESPERADOS: El extremo superior del pabellón auricular roza o sobrepasa por arriba la línea horizontal. El pabellón auricular está en posición vertical.

  INESPERADOS: Pabellón auricular situado por debajo de la línea (posición baja). Alineación desigual. Ángulo posterior lateral mayor de 10°.

- *Área preauricular*

  ESPERADOS: Fosas preauriculares, marcas cutáneas o piel lisa.

  INESPERADOS: Aberturas en el área preauricular, secreción.

- *Conducto auditivo externo*

  ESPERADOS: Ausencia de secreción y de olor; paredes del conducto rosadas.

  INESPERADOS: Secreción serosa, sanguinolenta o purulenta; olor desagradable.

www.medi...com

Palpe los pabellones auriculares y el área mastoidea

ESPERADOS: Firmes y móviles, se retraen fácilmente de una posición plegada; sin sensibilidad dolorosa en el área postauricular o mastoidea.

INESPERADOS: Sensibilidad dolorosa, hinchazón, nódulos. Dolor cuando se ejerce tracción sobre el lóbulo.

Examine el conducto auditivo con otoscopio

Introduzca lentamente el espéculo del otoscopio hasta una profundidad de 1-1,5 cm, inspeccionando el canal auditivo desde el orificio externo hasta la membrana timpánica.

ESPERADOS: Mínima presencia de cerumen, de textura y color variables. Conducto uniformemente rosado. Pelos en el tercio exterior del conducto.

INESPERADOS: Cerumen que oscurece la membrana timpánica, mal olor, lesiones, secreción, descamación, enrojecimiento excesivo, cuerpo extraño.

Examine la membrana timpánica

- *Referencias*
  Varíe ligeramente la dirección para observar toda la membrana y el anillo del tímpano.

  ESPERADOS: Referencias visibles (*umbo*, mango del martillo, reflejo luminoso).
  INESPERADOS: Perforaciones, sin referencias visibles.

- *Color*

  ESPERADOS: Translúcido, gris perlado.
  INESPERADOS: Colores ámbar, amarillento, azulado, rojo intenso, blanco yeso, mate, manchas blancas o densas placas blancas; burbujas de aire o nivel de líquido.

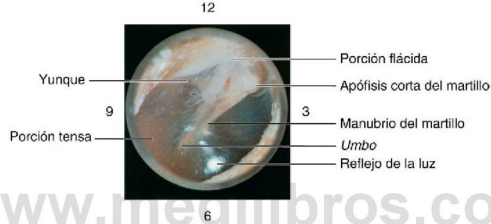

www.mediambros.com

Membrana timpánica. *(Tomado de Barkauskas et al., 2001.)*

- *Contorno*

  ESPERADOS: Ligeramente cónico con concavidad la zona del *umbo*.
  INESPERADOS: Abombamiento (más cónico, generalmente con pérdida de referencias óseas y distorsión de la luz refleja), o retracción (más cóncavo, generalmente con referencias óseas acentuadas y distorsión de la luz refleja).

- *Movilidad*
  Obture el conducto con el espéculo y aplique con suavidad presión positiva (apriete el bulbo) y negativa (suelte el bulbo) mediante el dispositivo neumático.

  ESPERADOS: La membrana timpánica se mueve hacia dentro y hacia fuera.
  INESPERADOS: Ausencia de movimiento de la membrana timpánica.

Valore la audición

- *Preguntas durante la anamnesis*

  ESPERADOS: El paciente responde a las preguntas de forma adecuada.
  INESPERADOS: Excesivas peticiones de repetición. El paciente habla con tono monótono y volumen errático.

© Elsevier. Fotocopiar sin autorización es un delito.

- *Voz susurrada*
  Pida al paciente que introduzca un dedo en el conducto auditivo para impedir la audición de ese oído. Sitúese a 30-60 cm de distancia del otro oído y susurre combinaciones de tres letras y números (p. ej., 3, T, 9 o 5, M, 2). Utilice una combinación distinta de números y letras para el otro oído.

ESPERADOS: El paciente repite números y letras correctamente en más del 50% de las ocasiones.
INESPERADOS: El paciente no es capaz de repetir las palabras susurradas.

- *Prueba de Weber*
  Sitúe la base de un diapasón vibrando en el vértice de la línea media de la cabeza. Repita con un oído ocluido.

ESPERADOS: El sonido es percibido por igual por ambos oídos cuando no están ocluidos. El sonido se oye mejor por el oído ocluido.
INESPERADOS: Véase la tabla en la página 81.

www.edilibros.com

Prueba de Weber.

- *Prueba de Rinne*
  Coloque la base del diapasón vibrando contra el hueso mastoideo y tome nota de los segundos que tarda el paciente en dejar de percibir el sonido; después coloque rápidamente el diapasón a 1-2 cm de distancia del conducto auditivo y anote los segundos que tarda el paciente en dejar de oír el sonido. Repita con el otro oído.

ESPERADOS: El valor correspondiente al sonido percibido por conducción aérea duplica el del sonido percibido por conducción ósea.
INESPERADOS: Véase la tabla en la página 81.

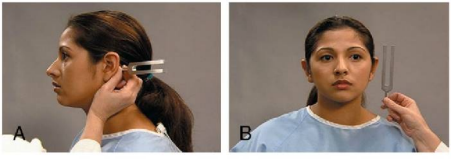

Prueba de Rinne. **A.** Diapasón contra el hueso mastoideo. **B.** Diapasón junto al oído.

Interpretación de las pruebas con diapasón

	Prueba de Weber	Prueba de Rinne
Hallazgos esperados	Ausencia de lateralización, que aparecerá, sin embargo, en el oído ocluido por el paciente	La audición por conducción aérea dura más que la audición por conducción ósea, con una relación de 2:1 (Rinne positivo)
Pérdida de audición conductiva	Lateralización al oído sordo, a no ser que haya pérdida neurosensorial	La audición por conducción ósea dura más que la audición por conducción aérea en el oído afectado (Rinne negativo)
Pérdida de audición neurosensorial	Lateralización al oído que oye mejor, a no ser que exista pérdida conductiva	La audición por conducción aérea dura más que la audición por conducción ósea en el oído afectado, pero con una relación inferior a 2:1

www.medilibros.com

Técnica	Hallazgos
Nariz y senos	
Examine la zona externa de la nariz	
• *Forma/tamaño*	**ESPERADOS:** Piel lisa. Columela directamente en la línea media, la anchura no es superior al diámetro del orificio nasal. **INESPERADOS:** Hinchazón o depresión del puente de la nariz. Pliegue transversal en la unión del cartílago nasal con el hueso.
• *Color*	**ESPERADOS:** Acorde con el color de la piel del rostro.
• *Orificios nasales*	**ESPERADOS:** Ovalados. En posición simétrica. **INESPERADOS:** Asimetría, estrechamiento, secreción, aleteo nasal en la inspiración.

© Elsevier. Fotocopiar sin autorización es un delito.

Palpe el dorso y los tejidos blandos de la nariz

Sitúe un dedo a cada lado del arco nasal y palpe suavemente desde el puente de la nariz hasta la punta.

ESPERADOS: Estructuras firmes y estables.
INESPERADOS: Desplazamiento de hueso y cartílago, sensibilidad dolorosa o masas.

Evalúe la permeabilidad de los orificios nasales

Ocluya un orificio apoyando un dedo sobre ese lado de la nariz y pida al paciente que respire por la nariz. Repita con el otro orificio.

ESPERADOS: Respiración sin ruidos ni dificultad alguna.
INESPERADOS: Respiración ruidosa; oclusión.

Examine la mucosa y el tabique nasales

Incline hacia atrás con cuidado la cabeza del paciente e introduzca despacio el espéculo sin dilatar excesivamente los orificios nasales.

- *Color*

ESPERADOS: Mucosa y cornetes brillantes y de color rosa intenso.
INESPERADOS: Enrojecimiento aumentado de la mucosa, o enrojecimiento e inflamación localizados en el vestíbulo. Cornetes de color gris azulado o rosa pálido.

www.medicos.com

- *Forma*

ESPERADOS: Tabique pegado a la línea media y prácticamente recto, más grueso hacia delante que hacia atrás. Cornetes inferiores y medios visibles.
INESPERADOS: Asimetría de las cavidades nasales posteriores, desviación del tabique.

- *Condición*

ESPERADOS: Posible presencia de película de secreción transparente sobre el tabique. Posible presencia de pelos en el vestíbulo. Cornetes de consistencia firme.
INESPERADOS: Secreción, hemorragia, costras, masas o lesiones. Cornetes hinchados, edematosos. Tabique perforado. Pólipos.

Sentido del olfato

Véase el capítulo 19.

Examine el área de los senos frontales y maxilares

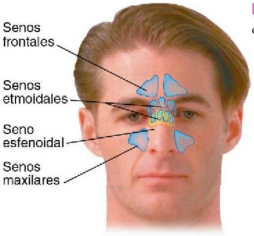

Senos.

INESPERADOS: Tumefacción en la cara sobre las áreas sinusales.

Examine los senos frontales y maxilares

Presione con los pulgares por debajo del hueso de la ceja, a cada lado de la nariz. Palpe con el pulgar o el índice y el dedo corazón de cada mano por debajo de las apófisis cigomáticas.

ESPERADOS: Sin sensibilidad dolorosa a la palpación.
INESPERADOS: Sensibilidad dolorosa o dolor, hinchazón.

www.medilibros.com

Boca

Examine y palpe los labios con la boca cerrada

Pida a la paciente que se limpie los labios de carmín (si se da el caso).

- *Simetría*

  ESPERADOS: Simétricos vertical y horizontalmente, en reposo y en movimiento.
  INESPERADOS: Asimétricos.

- *Color*

  ESPERADOS: Rosa en personas de piel más clara, más azulada en personas de piel más oscura, borde diferenciado entre los labios y la piel de la cara.
  INESPERADOS: Palidez, palidez perioral, coloración violeta azulado o rojo cereza.

- *Condición*

  ESPERADOS: Lisos.
  INESPERADOS: Secos, agrietados, fisuras profundas en ángulos de la boca, hinchazón, lesiones, placas, vesículas, nódulos, ulceraciones, manchas de color gris azulado irregulares, ovaladas o redondas.

© Elsevier. Fotocopiar sin autorización es un delito.

Examine los dientes

- *Oclusión*
  Pida al paciente que apriete los dientes y sonría con los labios abiertos.

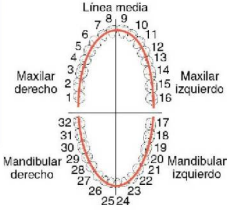

Línea de oclusión dental. *(Tomado de Miyasaki-Ching, 1997.)*

ESPERADOS: Los molares superiores encajan en los surcos de los molares inferiores. Los premolares y los caninos encajan completamente. Los incisivos superiores se superponen ligeramente a los inferiores.
INESPERADOS: Maloclusión. Protrusión de los incisivos superiores (sobremordida). Protrusión de los incisivos inferiores. Problemas de mordida.

- *Color*

ESPERADOS: Marfil, manchados de amarillo o marrón.
INESPERADOS: Las decoloraciones de la corona pueden indicar la presencia de caries.

www.medilibros.com

- *Condición*

ESPERADOS: 32 dientes, firmemente sujetos.
INESPERADOS: Caries, dientes sueltos o ausencia de dientes.

Examine la mucosa oral

Pida al paciente que se quite cualquier aparato dental y abra la boca parcialmente. Utilice el depresor lingual y una luz brillante para valorar.

- *Color*

ESPERADOS: Mucosa de color rosado-rojizo, con pigmentación irregular en individuos de piel oscura.
INESPERADOS: Intensamente pigmentada. Cicatrices blanquecinas o rosáceas.

- *Condición*

ESPERADOS: Lisa y húmeda. Conducto de Stensen amarillo blanquecino o rosa blanquecino. Manchas de Fordyce.
INESPERADOS: Mancha blanca engrosada y adherente. Lesiones ulcerosas blancas, redondas u ovaladas. Mancha roja en el orificio del conducto de Stensen. Exudado o piedras que salen del conducto de Stensen.

Examine y palpe la encía

Utilice guantes para palpar.

- *Color*

  ESPERADOS: Ligeramente punteada y rosa, puede estar hiperpigmentada en individuos de piel oscura.

- *Condición*

  ESPERADOS: Margen terso y bien definido en cada diente. Distensión gingival en el embarazo, en la pubertad y con ciertos medicamentos.
  INESPERADOS: Inflamación, hinchazón, hemorragia o lesiones bajo la dentadura postiza o en la encía; enduredimiento, engrosamiento, masas o sensibilidad dolorosa. Hendiduras ensanchadas entre los dientes y el borde gingival. Bolsas con detritos en los márgenes dentales.

Examine la lengua

- *Tamaño/simetría*
  Pida al paciente que saque la lengua.

  ESPERADOS: En la línea media, sin fasciculaciones.
  INESPERADOS: Atrofia, desviación hacia un lado.

- *Color*

  ESPERADOS: Rojizo y mate.

- *Superficie dorsal*
  Indique al paciente que saque la lengua y la mantenga extendida.

  ESPERADOS: Húmeda y brillante. Anterior: superficie suave aunque irregular, con papilas y pequeñas hendiduras. Posterior: superficie suave, ligeramente irregular o arrugada, con mucosa más delgada que en la porción anterior. Posiblemente geográfica.
  INESPERADOS: Lisa, roja, viscosa, vellosa; hinchada; saburral; ulcerada; con fasciculaciones o con limitación de movimiento.

- *Superficie ventral y suelo de la boca*
  Pida al paciente que se toque el paladar con la punta de la lengua por detrás de los incisivos superiores.

  ESPERADOS: Superficie ventral rosa y suave, con grandes venas entre el frenillo y los pliegues fimbriados. Conductos de Wharton visibles a ambos lados del frenillo.
  INESPERADOS: Dificultad para tocar el paladar duro. Hinchazón, varicosidades, ránula (mucocele).

www.medilibro.com

© Elsevier. Fotocopiar sin autorización es un delito.

- *Bordes laterales*
  Cubra la lengua con una gasa y tire de ella hacia cada lado. Frote los bordes blancos o rojos para eliminar las partículas de alimento.

INESPERADOS: Leucoplaquia o cualquier otra lesión fija, ulceraciones.

Examen del borde lateral de la lengua.

Palpe la lengua y el suelo de la boca

ESPERADOS: Textura suave y uniforme.
INESPERADOS: Protuberancias, nódulos, induración, ulceraciones o manchas blancas engrosadas.

Examine el paladar y la úvula

Pida al paciente que incline la cabeza hacia atrás.

www.medilibros.com

- *Color y referencias*

ESPERADOS: Paladar duro (blanquecino y en forma de cúpula, con arrugas transversales) contiguo al paladar blando, más rosado. Úvula en la línea media. Protuberancia ósea del paladar duro en la línea media *(torus palatinus)*.
INESPERADOS: Nódulo en el paladar, no en la línea media.

- *Movimiento*
  Pida al paciente que diga «ah» mientras usted observa el paladar blando. (Utilice un depresor lingual si es necesario.)

ESPERADOS: El paladar blando se eleva de forma simétrica, mientras la úvula permanece en la línea media.
INESPERADOS: El paladar blando no se eleva de manera bilateral. Desviación de la úvula. Úvula bífida.

Examine la orofaringe

Baje la lengua con un depresor lingual.

- *Amígdalas*
  Examine los pilares amigdalinos y el tamaño de las amígdalas.

ESPERADOS: Las amígdalas, si existen, se funden con el color rosado de la faringe. Posibles criptas en las amígdalas, en las que se acumulan detritos celulares y restos de alimentos.
INESPERADOS: Las amígdalas se proyectan sobrepasando los límites de los pilares amigdalinos. Amígdalas rojas, de tamaño aumentado, cubiertas de exudado.

- *Pared posterior de la faringe*

ESPERADOS: Lisa, brillante, mucosa rosada con algunas pequeñas manchas irregulares de tejido linfático y pequeños vasos sanguíneos.
INESPERADOS: Una protuberancia rojiza adyacente a la amígdala se extiende más allá de la línea media. Película mucoide amarillenta en la faringe.

Estimule el reflejo nauseoso

Prepare al paciente y toque la pared posterior de la faringe, en ambos lados.

ESPERADOS: Respuesta bilateral.
INESPERADOS: Respuesta desigual o ausencia de respuesta.

AYUDAS AL DIAGNÓSTICO DIFERENCIAL

Diferenciación entre otitis externa, otitis media aguda y derrame en oído medio

Signos y síntomas	Otitis externa	Otitis media aguda	Otitis media con derrame
Síntomas iniciales	Picor en conducto auditivo	Presentación súbita, fiebre, irritabilidad, sensación de bloqueo	Chasquido o adherencia al bostezar o tragar; sin signos de infección aguda
Dolor	Intenso al mover el pabellón auricular o al masticar	Dolor de oído de localización profunda que interfiere en la actividad o el sueño, presión en el oído	Malestar; sensación de plenitud
Secreción	Acuosa, después purulenta y densa, mezclada con pus y células epiteliales; olor desagradable, rancio	Solo si la membrana del tímpano se rompe o por timpanostomía; trompa; olor desagradable	Poco común
Audición	Pérdida conductiva causada por el exudado y la hinchazón del conducto auditivo	Pérdida conductiva porque el oído medio está lleno de pus	Pérdida conductiva porque el oído medio está lleno de líquido

(Continúa)

www.medilibros.com

© Elsevier. Fotocopiar sin autorización es un delito.

Diferenciación entre otitis externa, otitis media aguda y derrame en oído medio *(cont.)*

Signos y síntomas	Otitis externa	Otitis media aguda	Otitis media con derrame
Examen	El conducto está enrojecido, edematoso; membrana del tímpano oscura	Membrana del tímpano con marcado eritema, engrosada, turbia, prominente; movimiento limitado a presión + / – , nivel de aire-líquido y/o burbujas	Membrana del tímpano retraída o prominente, amarillenta; movilidad impedida; nivel de aire-líquido y/o burbujas

Datos subjetivos	Datos objetivos
Otitis externa	
Nadar bajo el agua, agua retenida en el canal auditivo.	Véase la tabla de diagnóstico diferencial en las páginas 87-88.
Otitis media con derrame	
Infección de vías respiratorias altas, sensación de oído lleno, disminución de la audición.	Véase la tabla «Diagnóstico diferencial» en las páginas 87-88.
Otitis media aguda	
Infección reciente de vías respiratorias altas, fiebre, dolor o presión en el oído, disminución de la audición.	Véase la tabla «Diagnóstico diferencial» en las páginas 87-88.
Sinusitis	
Infección de vías respiratorias altas que empeora después de 5 días y persiste durante 10 días, cefalea, presión o dolor facial, dolor de dientes, secreción o congestión nasal, tos persistente.	Fiebre, sensibilidad dolorosa de senos paranasales, hinchazón por encima de la órbita o del seno; secreción nasal purulenta; transiluminación mate u opaca.
Faringitis aguda, amigdalitis	
Dolor de garganta, dolor referido a oídos, disfagia, fiebre, aliento fétido, malestar.	Amígdalas rojas e hinchadas; criptas llenas de exudado purulento; ganglios linfáticos cervicales anteriores de tamaño aumentado; petequias en paladar.

www.medilibros.com

Absceso periamigdalino

Dificultad para tragar, intensa irritación de garganta con dolor que se irradia al oído, fiebre, malestar.

Babeo, amígdala unilateral inflamada y enrojecida y adyacente al paladar blando; la amígdala puede aparecer proyectada hacia delante o hacia atrás, a veces desplazando la úvula; voz apagada, aliento fétido, trismo, ganglios linfáticos cervicales de tamaño aumentado.

Absceso retrofaríngeo

Infección reciente de vías respiratorias altas, dolor en cuello y mandíbula y referido al oído, babeo, falta de apetito.

Fiebre, agitación, dolor con movimiento lateral del cuello, pared faríngea lateral desviada en sentido medial, trismo, dificultad respiratoria, voz apagada.

Cáncer oral

Consumo de tabaco, llagas no dolorosas en la boca que no se curan.

Lesión ulcerosa (roja, blanca, pigmentada) en el borde lateral de la lengua, el suelo de la boca u otras mucosas. Masa firme no movible, movilidad dental cuando no existe enfermedad periodontal; linfoadenopatía cervical.

Enfermedad periodontal

Encías rojas e hinchadas que sangran con facilidad, encías sensibles, dientes sueltos, dientes sensibles a la temperatura.

Acumulación de sarro y formación de placa en los dientes, bolsas profundas entre los dientes y los márgenes gingivales, dientes sueltos o caída de dientes, halitosis.

www.edilibro.com

VARIANTES PEDIÁTRICAS

EXPLORACIÓN

Técnica	Hallazgos
Oídos	
Examine la membrana timpánica	
En niños pequeños, tire del pabellón auricular hacia abajo y hacia atrás para enderezar el conducto auditivo.	**ESPERADOS:** La membrana del tímpano puede estar roja por el llanto. Si es así, tendrá movilidad.
Valore la audición	
Evalúe la respuesta a estímulos auditivos (con el roce de un papel o un susurro). Susurre palabras que el niño reconozca, como «Mickey Mouse», «Bob Esponja» o «Spiderman».	**ESPERADOS:** Para lactantes, véase la tabla en la página 90. Los niños pequeños deben volver la cabeza de forma decidida hacia el sonido. El niño repite las palabras que le susurran.

© Elsevier. Fotocopiar sin autorización es un delito.

Secuencias de respuesta esperada de audición y habla en niños lactantes

Edad	Respuesta
Desde el nacimiento hasta los 3 meses	Se asusta, se despierta o llora cuando oye un sonido fuerte; se tranquiliza con la voz de los padres; emite sonidos vocales, como «oh» y «ah».
De 4 a 6 meses	Vuelve la cabeza hacia el sonido que le interesa; mueve los ojos en dirección al sonido, pero no siempre identifica la localización del mismo; responde a la voz de los padres; se divierte con juguetes que producen sonidos; comienza a balbucear con múltiples sonidos.
De 7 a 12 meses	Responde a su nombre, al timbre del teléfono, a la voz de las personas, incluso si no son sonidos fuertes; localiza los sonidos en todos los planos, volviendo los ojos y la cabeza hacia ellos; balbucea con series cortas y largas de sonidos; empieza a imitar los sonidos del habla.

Modificado de la American Speech Language and Hearing Association: *How Does Your Child Hear and Talk*, 2012. Tomado de http://www.asha.org/public/speech/development/01.htm.

www.medilibros.com

Técnica | **Hallazgos**

Nariz y senos

Valore la permeabilidad de los orificios nasales

Estando el niño con la boca cerrada o succionando un biberón o chupete, ocluya un orificio nasal y después el otro. Observe el patrón respiratorio.

ESPERADOS: Respira con facilidad; respiración nasal obligatoria hasta los 2-3 meses de edad.

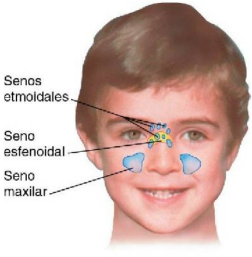

Senos pediátricos.

Boca

Examine y palpe los labios con la boca cerrada

ESPERADOS: Babeo en lactantes de 6 semanas a 6 meses de edad, callos de succión en recién nacidos.
INESPERADOS: Babeo persistente después de los 6 meses, no asociado a dentición.

Examine los dientes

Pida al niño que le enseñe los dientes.

ESPERADOS: De 0 a 20 dientes hasta los 6 meses de edad. La erupción de la dentición permanente comienza en torno a los 6 años.
INESPERADOS: Dientes natales.

Examine la mucosa oral

ESPERADOS: En lactantes, manchas blancas no adherentes (leche).
INESPERADOS: En lactantes, manchas blancas adherentes.

Examine y palpe la encía

ESPERADOS: En lactantes mayores de 2 meses, quistes de retención perlados.

www.medilibros.com

Examine y palpe el paladar duro

ESPERADOS: Succión fuerte y perlas de Epstein en lactantes menores.
INESPERADOS: Sin hendidura en paladar duro o blando.

AYUDAS AL DIAGNÓSTICO DIFERENCIAL

Datos subjetivos	Datos objetivos
Labio y paladar hendidos	
Dificultad para mamar, la leche sale por la nariz, no hay ganancia de peso.	Hendidura unilateral o bilateral en el labio, paladar duro o paladar blando que se extiende hasta la cavidad nasal.

MUESTRA DE DOCUMENTACIÓN

Subjetiva. Un hombre de 55 años se muestra preocupado por la pérdida de audición que ha sufrido a lo largo de los últimos meses; le resulta especialmente difícil oír a la gente cuando habla. Manifiesta dificultad para entender cuando le hablan por teléfono y para seguir conversaciones entre varias personas. Oye «ruidos» en ambos oídos cuando intenta dormirse por la noche. No existe dolor ni secreción en el oído; tampoco existe secreción nasal ni dolor de senos paranasales. No hay lesiones ni masas en la boca, no

© Elsevier. Fotocopiar sin autorización es un delito.

ha sufrido problemas dentales recientes, no tiene la garganta irritada, no ha recibido traumatismo alguno en la cabeza ni se ha expuesto a medicamentos ototóxicos.

Objetiva. *Oídos:* pabellones auriculares alineados y sin masas, lesiones ni sensibilidad dolorosa. Conductos auditivos totalmente obstruidos bilateralmente por cerumen. Tras la irrigación, las membranas del tímpano aparecen de un color gris perlado, no inyectadas e intactas, y se visualizan bilateralmente las referencias óseas y el reflejo luminoso. No existe evidencia de líquido ni retracción. Audición apropiada de la conversación. El paciente es capar de oír la voz susurrada. Weber: lateraliza por igual a ambos oídos; Rinne: conducción aérea mayor que conducción ósea en ambos oídos (30/15 s).

Nariz: ausencia de secreción o pólipos, mucosa rosada y húmeda, tabique en la línea media, permeabilidad bilateral. Ausencia de edema sobre los senos frontales y maxilares. Sin sensibilidad dolorosa de senos paranasales a la palpación.

Boca: mucosa oral rosa y húmeda, sin lesiones. Veintiséis dientes presentes en distintos estados de reparación. Segundos molares inferiores (18, 30) ausentes bilateralmente. Encía sonrosada y firme. Línea media de la lengua sin temblores ni fasciculaciones. Faringe limpia, sin eritema; amígdalas 1 + sin exudado. La úvula asciende de manera uniforme y el reflejo de arcada está intacto. Sin afonía.

www.medilibros.com

Tórax y pulmones

EQUIPO

- Sábana
- Rotulador para marcar la piel
- Regla y cinta métrica
- Estetoscopio con campana y diafragma

EXPLORACIÓN

Indique al paciente que se siente y se desvista de cintura para arriba.

Técnica	Hallazgos
Tórax y pulmones	
Examine el tórax por delante y por detrás Observe las referencias torácicas.	
• *Tamaño/forma/simetría*	
• *Referencias*	**ESPERADOS:** Posible existencia de pezones supernumerarios (puede sugerir otras anomalías congénitas, especialmente en individuos de raza blanca).
• *Compare el diámetro anteroposterior con el transverso*	**ESPERADOS:** Costillas prominentes, clavículas prominentes hacia arriba, esternón generalmente plano y no cubierto por abundante tejido. Tórax ligeramente asimétrico. A menudo, el diámetro anteroposterior mide la mitad que el transverso. **INESPERADOS:** Tórax en tonel, desviación posterior o lateral, tórax en quilla o tórax en embudo.
• *Evalúe las uñas, los labios y los orificios nasales*	**INESPERADOS:** Uñas de las manos ensanchadas (generalmente de manera simétrica e indolora; pueden indicar enfermedad o ser hereditarias), labios fruncidos, aletas nasales abiertas.
• *Color* Valore la piel, los labios y la uñas.	**INESPERADOS:** Patrones venosos superficiales. Cianosis o palidez de labios o uñas.
• *Respiración*	**INESPERADOS:** Mal olor.

www.edilibros.com

© 2015. Elsevier España, S.L. Reservados todos los derechos

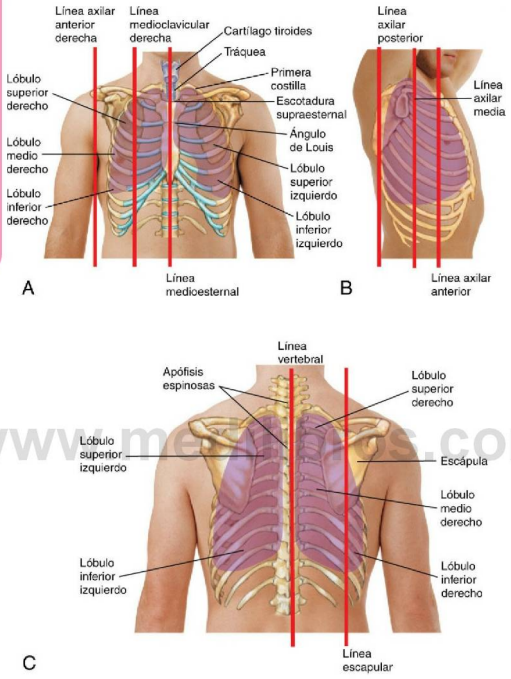

Referencias torácicas. **A.** Tórax anterior. **B.** Tórax lateral derecho. **C.** Tórax posterior.

Evalúe las respiraciones

- *Ritmo o patrón y frecuencia*
  Consulte los patrones respiratorios en la figura a continuación.

ESPERADOS: Respiración sin dificultad y regular, sin sufrimiento. Patrón uniforme. Frecuencia de 12-20 respiraciones/min. Relación de respiraciones y latidos cardíacos de aproximadamente 1:4.
INESPERADOS: Disnea, ortopnea, disnea nocturna paroxística, platipnea, taquipnea e hipopnea. Uso de músculos accesorios, retracciones.



Patrones de respiración. El eje horizontal indica las frecuencias relativas de estos patrones. Las oscilaciones verticales de las líneas indican la profundidad relativa de la respiración.

- *Relación inspiración/espiración*

INESPERADOS: atrapamiento aéreo, espiración prolongada.

Examine el movimiento del tórax al respirar

- *Simetría*

ESPERADOS: Expansión del tórax bilateral y simétrica.
INESPERADOS: Asimetría. Abombamiento unilateral o bilateral. Abombamiento en la espiración.

www.medilibros.com

© Elsevier. Fotocopiar sin autorización es un delito.

Escuche los ruidos de la respiración audibles sin estetoscopio

ESPERADOS: Generalmente broncovesiculares.
INESPERADOS: Crepitación, estridor, sibilancias.

Palpe el esqueleto y los músculos torácicos

- *Simetría/condición*

ESPERADOS: Simetría bilateral. Cierta elasticidad de la caja torácica, pero esternón y xifoides relativamente firmes, y columna torácica rígida.
INESPERADOS: Pulsaciones, sensibilidad dolorosa, bultos, depresiones, movimiento inusual, posiciones inusuales.

- *Expansión torácica*

ESPERADOS: Expansión simétrica.

Sitúese detrás del paciente.

Coloque las palmas de las manos en suave contacto con las superficies posterolaterales y los pulgares a lo largo de las apófisis espinosas a la altura de la décima costilla, como se muestra en la siguiente figura. Observe la divergencia de los pulgares durante la respiración profunda y en reposo. Colóquese frente al paciente; sitúe los pulgares a lo largo del margen costal y de la apófisis xifoides, con las palmas tocando el tórax anterolateral. Observe la divergencia de los pulgares durante la respiración profunda y en reposo.

www.edilibros.com

Palpación de la expansión torácica. Los pulgares se sitúan a la altura de la décima costilla.

- *Sensaciones*

INESPERADOS: Expansión asimétrica.
ESPERADOS: Sensaciones no dolorosas.
INESPERADOS: Crepitación o vibración chirriante.

- *Frémito táctil*
  Indique al paciente que recite números o palabras mientras usted efectúa la palpación de forma sistemática, con las superficies palmares de los dedos o la cara cubital del puño cerrado, con tacto suave pero firme. Valore cada área, de delante hacia atrás y de lado a lado, hasta los vértices pulmonares. Compare ambos lados.

ESPERADOS: Gran variabilidad. En general, el frémito es más intenso en los hombres (voz de tono más grave).
INESPERADOS: Ausencia o disminución de frémito; aumento de frémito (más áspero y violento); o frémito más suave y trémulo. Variación entre localizaciones similares en el tórax derecho y el izquierdo.

Observe la posición de la tráquea

Con el índice o los pulgares, palpe suavemente desde la escotadura supraesternal a lo largo de los bordes superiores de cada clavícula y en los espacios situados por encima, hasta los bordes internos de los músculos esternocleidomastoideos.

ESPERADOS: Espacios equivalentes en ambos lados. Tráquea en la línea media, directamente por encima de la escotadura supraesternal. Posible ligera desviación a la derecha.
INESPERADOS: Importante desviación o retracción. Pulsaciones.

Realice la percusión del tórax

Percuta como se muestra en la siguiente figura. Compare todas las áreas bilateralmente, siguiendo una secuencia como se muestra en las figuras de la página 98.
Véase la tabla en la página 98 para los tonos, la intensidad, la frecuencia, la duración y la calidad normales.

Método de percusión.

© Elsevier. Fotocopiar sin autorización es un delito.

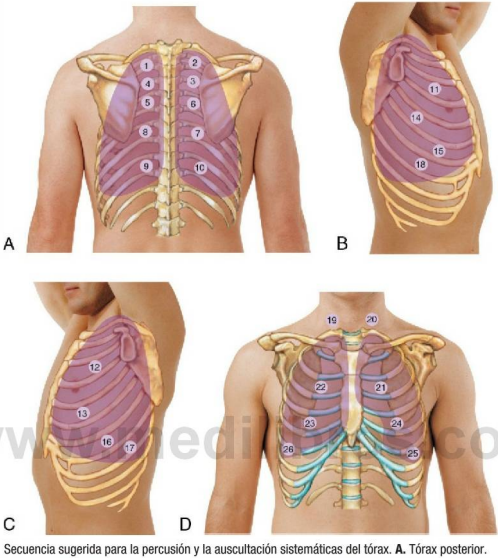

www.medi...com

Secuencia sugerida para la percusión y la auscultación sistemáticas del tórax. **A.** Tórax posterior. **B.** Tórax lateral derecho. **C.** Tórax lateral izquierdo. **D.** Tórax anterior. Se mueve el dedo plexímetro o el estetoscopio según la secuencia numérica sugerida; no obstante, pueden seguirse otras secuencias.

Tonos de percusión que se oyen en el tórax

Tipo de tono	Intensidad	Frecuencia	Duración	Calidad
Resonante	Fuerte	Baja	Larga	Hueco
Plano	Suave	Alta	Corta	Muy mate
Mate	Media	Medio-alta	Media	Sordo, apagado
Timpánico	Fuerte	Alta	Media	De tambor
Hiperresonante*	Muy fuerte	Muy baja	Más larga	Retumbante

*La hiperresonancia es un hallazgo inesperado en el adulto. Corresponde a la presencia de atrapamiento aéreo, que se registra en enfermedades pulmonares obstructivas.

Técnica	Hallazgos
• *Tórax* Pida al paciente que se siente con la cabeza inclinada hacia delante y los brazos cruzados sobre el pecho mientras usted percute el tórax posterior y, después, con los brazos levantados sobre la cabeza mientras usted percute las caras anterior y laterales del tórax. Efectúe la percusión a intervalos de 4-5 cm sobre los espacios intercostales, desplazándose de arriba abajo y del centro a los lados. En la mujer, el pecho obstaculiza en ocasiones la exploración. Puede ser necesario que usted o la paciente aparte la mama, pero respetando en todo momento el pudor de la mujer.	**ESPERADOS:** Resonancia en todas las áreas pulmonares, sonido mate sobre las áreas torácicas correspondientes al corazón, hígado y bazo. **INESPERADOS:** Hiperresonancia, matidez o sonido plano.
• *Movimiento diafragmático* Pida al paciente que respire profundamente y contenga la respiración. Efectúe la percusión a lo largo de la línea escapular en un lado, hasta que el tono cambie de resonante a mate. Marque la piel. Deje que el paciente respire normalmente y después repita en el otro lado. Pídale que respire varias veces y que después espire tanto como pueda y aguante así. Efectúe la percusión en un lado, hacia arriba, desde la marca hasta que el tono cambie de mate a resonante. Indique al paciente que vuelva a respirar con normalidad. Mida el desplazamiento.	**ESPERADOS:** De 3 a 5 cm (más arriba en el lado derecho que en el izquierdo). **INESPERADOS:** Descenso limitado.

Medición del movimiento diafragmático. El desplazamiento suele ser de 3 a 5 cm.

www.medilibros.com

© Elsevier. Fotocopiar sin autorización es un delito.

Ausculte el tórax con el diafragma del estetoscopio, del vértice a la base

- *Intensidad, frecuencia, duración y calidad de los ruidos respiratorios*

Pida al paciente que respire lenta y profundamente por la boca.

Siga la secuencia de auscultación, sujetando el estetoscopio como se muestra en la figura más adelante.

Pida al paciente que se siente erguido

(1) con la cabeza inclinada hacia delante y los brazos flexionados sobre el pecho mientras usted ausculta el tórax posterior.

(2) con los brazos alzados por encima de la cabeza mientras usted ausculta el tórax lateral.

(3) con los brazos hacia abajo y los hombros hacia atrás mientras usted ausculta el tórax anterior.

Escuche durante la inspiración y la espiración. Ausculte hacia abajo desde el vértice hasta la base, a intervalos de varios centímetros, comparando un lado con otro.

ESPERADOS: Véanse los ruidos respiratorios esperados en la tabla de la página 101.

INESPERADOS: Respiración anfórica o cavernosa. Ruidos difíciles de oír o ausentes. Crepitaciones, roncus, sibilancias o roce de fricción pleural, tal y como se describe en el cuadro de las páginas 101-102.

www.edilibros.com

Auscultación con estetoscopio.

- *Resonancia vocal*
  Pida al paciente que recite números o palabras.

ESPERADOS: Sonidos apagados y poco definidos.
INESPERADOS: Broncofonía, pectoriloquia susurrante o egofonía.

Características de los ruidos respiratorios esperados

Ruido	Características	Hallazgos
Vesicular	Se oye en la mayoría de los campos pulmonares; baja frecuencia; espiraciones cortas y suaves; más acentuado en personas delgadas y niños, y reducido en pacientes con sobrepeso o muy musculados.	
Broncovesicular	Se oye en el área del bronquio principal y en el campo pulmonar posterior derecho; frecuencia media; espiración e inspiración equivalentes.	
Broncotraqueal (tubular)	Se oye solo sobre la tráquea; frecuencia alta; espiraciones fuertes y largas, a menudo algo más largas que la inspiración.	

www.m...ros.com

Ruidos respiratorios adventicios

Crepitaciones finas: sonidos crepitantes discretos y discontinuos que se oyen al final de la inspiración; no desaparecen con la tos.

Crepitaciones medias: sonido más bajo y más húmedo que se oye en la fase media de la inspiración; no desaparece con la tos.

Crepitaciones gruesas: ruido fuerte de burbujas durante la inspiración; no desaparece con la tos.

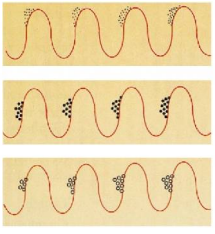

© Elsevier. Fotocopiar sin autorización es un delito.

Roncus (sibilancias sonoras): sonidos ásperos, bajos y fuertes, a modo de ronquidos, que suelen oírse de manera continua durante la inspiración o la espiración; la tos puede hacer que el ruido desaparezca (generalmente se corresponde con acumulación de moco en la tráquea o grandes bronquios).

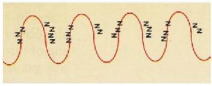

Sibilancia (estertor sibilante): ruido musical que suena como un chillido; suele oírse de manera continua durante la inspiración o la espiración; generalmente es más fuerte durante la espiración.

Roce de fricción pleural: sonido seco de rozamiento o chirrido, causado generalmente por inflamación de las superficies pleurales; se oye en la inspiración o la espiración; es más fuerte en la superficie anterior lateral inferior.



www.medilibros.com

AYUDAS AL DIAGNÓSTICO DIFERENCIAL

Datos Subjetivos	Datos Objetivos
Derrame pleural La tos con disnea progresiva es la principal característica. El dolor pleurítico del tórax cursa con derrame inflamatorio.	Los hallazgos en la auscultación y la percusión varían según la cantidad de líquido presente y según la posición del paciente. Entre ellos están la matidez a la percusión y el frémito táctil, que son los hallazgos más indicativos de derrame pleural. Cuando el líquido presenta movilidad, se desplaza por la gravedad a la posición más baja. En las áreas afectadas, no se oyen los sonidos respiratorios y el ruido de la percusión es a menudo hiperresonante en el área situada por encima de la perfusión.

Cáncer de pulmón

Tos, sibilancias, diversos patrones de enfisema y atelectasia, neumonía y hemoptisis. Los tumores periféricos sin obstrucción de la vía respiratoria pueden ser asintomáticos.

Los hallazgos se basan en la extensión del tumor y en los patrones de su invasión y metástasis. Con la obstrucción de la vía respiratoria puede desarrollarse una neumonía postobstructiva con consolidación. Se puede desarrollar un derrame pleural maligno, con los hallazgos correspondientes.

Neumonía

Rápida presentación (de horas a días) de tos, dolor torácico pleurítico y disnea. La producción de esputo es frecuente, con infección bacteriana (v. tabla en pág. 104). Pueden presentarse escalofríos, fiebre y síntomas abdominales inespecíficos de náuseas y vómitos. La implicación del lóbulo inferior derecho puede estimular los nervios décimo y undécimo, causar dolor en el cuadrante inferior derecho y estimular un proceso abdominal.

Paciente febril, taquipneico y taquicárdico. Las crepitaciones y los roncus son frecuentes, junto con la disminución de los sonidos respiratorios. Egofonía, broncofonía y pectoriloquia susurrante. Sobre el área de consolidación se registra matidez a la percusión.

www.medilibros.com

Asma

Episodios de tos y disnea paroxística. El dolor torácico es habitual, y con él, cierta sensación de tirantez. Los episodios pueden durar minutos, horas o días. El paciente puede mostrarse asintomático entre un episodio y otro.

Taquipnea con sibilancias en la espiración y la inspiración. La espiración se hace más prolongada, con esfuerzo respiratorio, fatiga y expresión de ansiedad a medida que aumenta la resistencia de la vía respiratoria. Hipoxemia en la pulsioximetría.

Bronquitis crónica

Puede presentarse disnea, aunque no grave. La tos y la producción de esputo son llamativas.

Sibilancias y crepitaciones. Hiperinsuflación con sonidos respiratorios disminuidos y diafragma aplanado. La bronquitis crónica grave puede dar lugar a insuficiencia ventricular derecha con edema postural.

Enfisema

Es frecuente la disnea, incluso en reposo. La tos es muy poco habitual, sin gran producción de esputo.

El tórax puede tener forma de tonel y es posible que se oigan sibilancias o crepitaciones diseminadas. Los pulmones hiperinsuflados pueden dar lugar a hiperresonancia a la percusión. La inspiración se halla limitada, con esfuerzo espiratorio prolongado (es decir, > 4-5 s) para expulsar el aire.

© Elsevier. Fotocopiar sin autorización es un delito.

Valoración del esputo

Causa	Características posibles del esputo
Infección bacteriana	Amarillo, verdoso, color parduzco (sangre mezclada con esputo amarillo), claro o transparente; purulento; con estrías de sangre; mucoide o viscoso
Infección vírica	Mucoide, viscoso; con estrías de sangre (no habitual)
Enfermedad infecciosa crónica	Todos los anteriores; particularmente abundante a primera hora de la mañana; estrías de sangre leves e intermitentes; en ocasiones, con grandes cantidades de sangre
Carcinoma	Ligeras estrías de sangre persistentes
Infarto	Sangre coagulada; grandes cantidades de sangre
Cavidad tuberculosa	Grandes cantidades de sangre

VARIANTES PEDIÁTRICAS

www.medilibros.com

EXPLORACIÓN

Técnica	Hallazgos
Tórax y pulmones	
Examine el tórax por delante y por detrás	
• *Compare el diámetro anteroposterior con el transverso*	**ESPERADOS:** El tórax del lactante mide 2-3 cm menos que el perímetro craneal.
Evalúe las respiraciones	
• *Ritmo o patrón y frecuencia*	**ESPERADOS:**

Edad	*Respiraciones por minuto*
Neonato	30-80
1 año	20-40
3 años	20-30
6 años	16-22
10 años	16-20
17 años	12-20

Realice la percusión directa e indirecta del tórax

- *Tórax*

ESPERADOS: En los niños puede registrarse hiperresonancia.

Ausculte el tórax con el diafragma del estetoscopio, del vértice a la base

- *Intensidad, frecuencia, duración y calidad de los ruidos respiratorios*

ESPERADOS: En lactantes y niños, se oyen los ruidos respiratorios esperados por transmisión a través del tórax. En el niño, el sonido vesicular está acentuado. Los sonidos respiratorios ausentes o disminuidos son difíciles de detectar.

MUESTRA DE DOCUMENTACIÓN

SUBJETIVA. Mujer de 45 años que refiere tos y fiebre de 4 días de duración. La tos es improductiva y persistente, y empeora cuando la paciente se tumba. Se siente enferma y nota que le falta el aliento. Siente el pecho «pesado». Fiebre de hasta 38,3 °C. Ha tomado paracetamol y un jarabe para la tos de venta sin receta, sin notar alivio alguno.

OBJETIVA. Pulso de 104 latidos por minuto, temperatura de 38,2 °C, presión arterial 122/82 mmHg, 32 respiraciones por minuto y cierto esfuerzo respiratorio; sin retracciones ni estridor. Mínimo aumento del diámetro anteroposterior del tórax, sin cifosis ni otros defectos. Tráquea en la línea media, sin desviaciones. Expansión torácica simétrica. No se perciben roce de fricción ni sensibilidad dolorosa sobre las costillas u otras prominencias óseas. Sobre la base posterior izquierda, frémito táctil disminuido, nota mate a la percusión y, a la auscultación, crepitaciones que no desaparecen con la tos y ruidos respiratorios disminuidos. El resto de los campos pulmonares están despejados y libres de ruidos adventicios, con tonos de percusión resonantes. Movimiento diafragmático bilateral de 3 cm.

© Elsevier. Fotocopiar sin autorización es un delito.

CAPÍTULO 11

Corazón

EQUIPO

- Fuente de luz tangencial
- Rotulador para marcar la piel
- Estetoscopio con campana y diafragma
- Regla centimetrada

EXPLORACIÓN

Técnica	Hallazgos
Corazón	
Examine el precordio Indique al paciente que se coloque en decúbito supino y disponga una luz tangencial. • *Impulso apical*	**ESPERADOS:** Visible en torno a la línea medioclavicular en el quinto espacio intercostal. A veces solo es visible si el paciente está sentado. **INESPERADOS:** Visible en más de un espacio intercostal; elevaciones o desplazamientos exagerados.
Palpe el precordio • *Impulso apical* Indique al paciente que se tienda en decúbito supino. Coloque suavemente las manos templadas sobre el precordio, utilizando la mitad proximal de los dedos juntos o la mano entera, como se muestra en la página 107. Avance sistemáticamente desde la punta hacia el borde esternal izquierdo, la base, el borde esternal derecho, el epigastrio y las axilas.	**ESPERADOS:** Impulso suave y corto, palpable en un radio ≤ 1 cm, aunque a menudo es imperceptible. **INESPERADOS:** Empuje o elevación, pérdida de choque, desplazamiento hacia la derecha o la izquierda; frémito.

www.medilibros.com

© 2015. Elsevier España, S.L. Reservados todos los derechos

Técnica

Localice la sensación en términos de su espacio intercostal y relación con las líneas medioesternal, medioclavicular y axilar.

Percuta el precordio (opcional)

Comience percutiendo en la línea axilar anterior y avance en sentido medial a lo largo de los espacios intercostales hasta que el tono cambie de resonancia a matidez. Marque la piel con un rotulador.

Ausculte el corazón

Asegúrese de que el paciente no tiene frío y está relajado. Identifique cada sonido y cada pausa del ciclo, y después avance despacio con el estetoscopio. Aborde de forma sistemática cada una de las cinco áreas precordiales, de la base al vértice o del vértice a la base, utilizando cada posición ilustrada en las figuras situadas bajo estas líneas y a la derecha. Emplee primero el diafragma del estetoscopio, con presión firme, y después la campana, con presión ligera.

Hallazgos

ESPERADOS: Sin cambios en el tono antes del borde esternal derecho; en el izquierdo, pérdida de resonancia, generalmente junto al punto de máximo impulso, en el quinto espacio intercostal. La pérdida de resonancia puede indicar la localización del borde izquierdo del corazón, entre los espacios intercostales segundo y el quinto.

© Elsevier. Fotocopiar sin autorización es un delito.

Técnica	Hallazgos

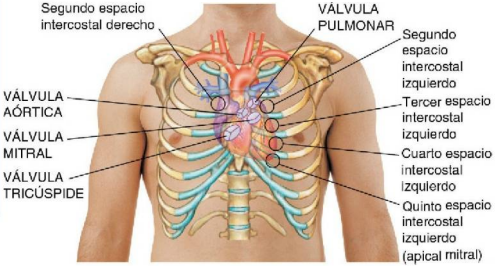

• *Frecuencia y ritmo* Valore la frecuencia y el ritmo globales.	**ESPERADOS:** Frecuencia de 60-90 latidos/min, ritmo regular. **INESPERADOS:** Bradicardia, taquicardia, arritmia.
• S_1 Pida al paciente que respire tranquilamente y que después contenga la respiración al espirar. Escuche S_1 (se oye mejor hacia el vértice) al tiempo que palpa el pulso carotídeo. Valore la intensidad, las variaciones, el efecto de la respiración y el desdoblamiento. Concéntrese en la sístole y después en la diástole.	**ESPERADOS:** S_1 suele oírse como un solo sonido y coincide con el ascenso del pulso carotídeo. Véase la tabla en la página 109. **INESPERADOS:** Ruidos adicionales o soplos.
• S_2 Indique al paciente que respire cómodamente mientras usted escucha S_2 (se oye mejor en las áreas aórtica y pulmonar) se desdobla en sus dos componentes durante la inspiración. Pida al paciente que tome aire y que después contenga la respiración.	**ESPERADOS:** S_2 se desdobla en sus dos componentes durante la inspiración. S_2 se convierte en un sonido aparentemente único al expulsar el aire. Véase la tabla en la página 109.
• *Desdoblamiento*	**ESPERADOS:** Desdoblamiento de S_2 (máximo en el pico de la inspiración) variable entre fácilmente audible y no detectable.

www.medicos.com

Técnica	Hallazgos
• S_3 y S_4 Si es necesario, pida al paciente que levante una pierna para incrementar el retorno venoso o que le apriete la mano con fuerza y repetidas veces con objeto de aumentar el retorno venoso. • *Ruidos extracardíacos*	**ESPERADOS:** S_3 y S_4 silenciosos y difíciles de oír. S_3 con ritmo de galope de «Ken-Tuc-Ky»; S_4, galope de «Ten-nes-see». **INESPERADOS:** Aumento de la intensidad de ambos (y de la facilidad de oírlos). **INESPERADOS:** Ruidos extracardíacos (chasquidos, clics, roce de fricción, soplos). Véase la tabla a continuación.

Valore las características de los soplos

Pauta temporal y duración, frecuencia, intensidad, patrón, calidad, localización, irradiación, variaciones según la fase respiratoria.

Ruidos cardíacos según el área de auscultación

	Aórtica	Pulmonar	Pulmonar secundaria	Mitral	Tricuspídea
Frecuencia	$S_1 < S_2$	$S_1 < S_2$	$S_1 < S_2$	$S_1 > S_2$	$S_1 = S_2$
Intensidad sonora	$S_1 < S_2$	$S_1 < S_2$	$S_1 < S_2$*	$S_1 > S_2$†	$S_1 > S_2$
Duración	$S_1 < S_2$	$S_1 > S_2$	$S_1 < S_2$	$S_1 < S_2$	$S_1 = S_2$
Desdoblamiento de S_2	> Al inhalar	> Al inhalar	> Al inhalar	> Al inhalar‡	> Al inhalar
	< Al exhalar	< Al exhalar	< Al exhalar	< Al exhalar	< Al exhalar
A_2	El más fuerte	Fuerte	Reducido		
P_2	Reducido	Más fuerte	El más fuerte		

*S_1 es relativamente más fuerte en el área pulmonar secundaria que en el área aórtica.
†S_1 puede ser más fuerte en el área mitral que en el área tricuspídea.
‡El desdoblamiento de S_2 puede no ser audible en el área mitral si P_2 es inaudible.

Ruidos cardíacos adicionales

Ruido	Detección	Descripción
Aumento de S_3	Campana en el vértice del corazón; paciente en decúbito lateral izquierdo	Diástole temprana, frecuencia baja
Aumento de S_4	Campana en el vértice; paciente en decúbito supino o semilateral	Diástole tardía o sístole temprana, baja frecuencia

(Continúa)

www.medilibros.com

© Elsevier. Fotocopiar sin autorización es un delito.

Ruidos cardíacos adicionales *(cont.)*

Ruido	Detección	Descripción
Galopes	Campana en el vértice; paciente en decúbito supino o en decúbito lateral izquierdo	Presístole, intensos y fácilmente audibles
Chasquido de apertura de válvula mitral	Diafragma medial al vértice, puede irradiarse a la base; cualquier postura, segundo espacio intercostal	Brevemente en diástole temprana, previo a S_3; frecuencia alta, clic o chasquido agudo; no afectado por la respiración, se confunde fácilmente con S_2
Clics de eyección	Diafragma; paciente sentado o en decúbito supino	
Válvula aórtica	Diafragma, segundo espacio intercostal derecho	Sístole temprana, frecuencia alta e intensa; se irradia, no resulta afectado por la respiración
Válvula pulmonar	Diafragma; segundo espacio intercostal derecho	Sístole temprana, menos intenso que el clic aórtico; se intensifica en la espiración, disminuye en la inspiración
Roce de fricción pericárdica	Diafragma, amplia audición, sonido más claro hacia el vértice	Puede ocupar toda la sístole y la diástole; intenso, rechinante, como de máquina; puede tener tres componentes e impedir la auscultación de los ruidos cardíacos normales; si solo tiene uno o dos componentes, puede parecer un soplo

www.medilibros.com

AYUDAS AL DIAGNÓSTICO DIFERENCIAL

Datos subjetivos	Datos objetivos
Hipertrofia ventricular izquierda	
Inicialmente asintomática, puede causar acortamiento de la respiración o dolor torácico.	Fuerte elevación sostenida, palpable durante la sístole ventricular, a veces sobre un área más extensa de la habitual (en ≥2 cm). El desplazamiento del impulso apical puede ser lateral a la línea medioclavicular y hacia abajo.

Datos subjetivos	Datos objetivos
Hipertrofia ventricular derecha	
Fatiga, acortamiento de la respiración, síncope que puede ser indicativo de enfermedad más grave.	Elevación en los espacios intercostales tercero y cuarto, a lo largo del borde esternal izquierdo, acompañada de retracción sistólica ocasional en el vértice cardíaco. Ventrículo izquierdo desplazado y girado hacia atrás por un ventrículo derecho de tamaño aumentado.
Insuficiencia cardíaca congestiva	
Puede ser del lado derecho o del lado izquierdo y, en este último caso, sistólico o diastólico. Fatiga, ortopnea, acortamiento de la respiración, edema.	Congestión en la circulación pulmonar o sistémica. Puede desarrollarse gradualmente o de repente, con edema pulmonar agudo o sistémico.
Corazón pulmonar	
Taquipnea, fatiga, disnea de esfuerzo, hemoptisis con tos.	Elevación sistólica paraesternal izquierda y S_2 fuerte en la región pulmonar, evidencia de enfermedad pulmonar.
Infarto de miocardio	
Dolor visceral o subesternal profundo, que a menudo se irradia a la mandíbula, al cuello o al brazo izquierdo (aunque la molestia es a veces leve). Las mujeres pueden presentar síntomas diferentes y más leves.	Arritmias; a menudo existe S_4. Ruidos cardíacos lejanos, con suave soplo sistólico; pulso posiblemente filiforme; presión arterial variable (aunque generalmente con hipertensión en las fases iniciales).
Miocarditis	
Síntomas iniciales vagos; fatiga, disnea, fiebre, palpitaciones. Los síntomas pueden avanzar.	Agrandamiento cardíaco, soplo, ritmos de galope, taquicardia, arritmias, pulso alternante.
Trastornos de la conducción	
Debilidad transitoria, síncope, episodios similares a ictus, palpitaciones.	Frecuencias cardíacas inestables.
Cardiopatía ateroesclerótica	
Puede ser asintomática o causar angina de pecho, acortamiento de la respiración y palpitaciones.	Puede causar insuficiencia miocárdica, arritmias o insuficiencia cardíaca congestiva.
Angina	
Dolor subesternal o presión intensa que se irradia por momentos al cuello, a la mandíbula o a los brazos, particularmente al izquierdo, a menudo acompañado de acortamiento de la respiración, fatiga, diaforesis, desfallecimiento y síncope. El cese de la actividad puede aliviar el dolor.	Sin hallazgos patognomónicos en la exploración, taquicardia, hipertensión, diaforesis, disminución de la intensidad de S_1, S_4.

www.medilibros.com

© Elsevier. Fotocopiar sin autorización es un delito.

Dolor torácico

Tipo de dolor torácico	Características
Anginoso	Subesternal; provocado por el esfuerzo, la emoción o al comer; se alivia con reposo y/o nitroglicerina
Pleural	Desencadenado por la respiración o la tos; se describe en general como agudo
Esofágico	Urente, subesternal, con irradiación ocasional al hombro; presentación nocturna, por lo general cuando el sujeto está tumbado; alivio con la comida, con antiácidos y a veces con nitroglicerina
Por úlcera péptica	Casi siempre infradiafragmático y epigástrico; incidencia nocturna y ataques durante el día; no se alivia al comer; sin relación con la actividad
Biliar	Generalmente bajo la escápula derecha, de duración prolongada; desencadena la angina más a menudo de lo que la imita
Por artritis/bursitis	Generalmente se prolonga durante horas; sensibilidad dolorosa local y/o dolor con el movimiento
Cervical	Asociado a lesión; provocado por la actividad, persiste después de esta; doloroso a la palpación y/o el movimiento
Musculoesquelético (tronco)	Intensificado o provocado por el movimiento, especialmente por torsión o flexión costocondral; larga duración; a menudo asociado a sensibilidad dolorosa local
Psiconeurótico	Asociado a ansiedad o posterior a la misma; escasamente descrito, localizado en la región intramamaria

www.medicinabros.com

VARIANTES PEDIÁTRICAS

EXPLORACIÓN

Técnica	Hallazgos
Valore las características de los soplos	
Momento de presentación y duración, intensidad, patrón, calidad, localización, irradiación, variaciones según la fase respiratoria.	En los niños es necesario diferenciar los soplos funcionales de los soplos orgánicos causados por defecto congénito o fiebre reumática.

AYUDAS AL DIAGNÓSTICO DIFERENCIAL

Datos subjetivos	Datos objetivos
Dolor torácico A diferencia de cuanto ocurre en los adultos, el dolor torácico en niños y adolescentes rara vez se debe a un problema cardíaco. A menudo es difícil encontrar una causa, pero hay que tener en cuenta cualquier traumatismo, el asma inducida por el ejercicio y el consumo de cocaína, tanto en niños como en adultos y adolescentes.	El examen suele ser normal.
Defectos congénitos	
Tetralogía de Fallot Disnea al comer, falta de crecimiento, intolerancia al ejercicio, crisis cianóticas propias de la tetralogía de Fallot.	Empuje paraesternal y prominencia precordial, cianosis, soplo sistólico de eyección que se oye en el tercer espacio intercostal, a veces irradiado al lado izquierdo del cuello. S_2 aislado.
Comunicación interventricular Taquipnea, síntomas de insuficiencia cardíaca congestiva del lado derecho, falta de crecimiento, infecciones respiratorias recurrentes.	Pulso arterial pequeño, pulso venoso yugular no afectado, regurgitación a través de la abertura del tabique, lo que da lugar a soplo holosistólico que con frecuencia es fuerte, áspero, de tono agudo, que se oye mejor a lo largo del borde esternal entre los espacios intercostales tercero y quinto. Elevación evidente, a menudo detectable a lo largo del borde esternal izquierdo y en el área apical. Sin irradiación al cuello.
Conducto arterioso permeable Asintomático si es pequeño; disnea de esfuerzo si el conducto arterioso permeable es más grande.	Vasos del cuello dilatados y pulsátiles, y amplia presión de pulso. Soplo continuo, fuerte y áspero, con cualidad de máquina, entre el primer y el quinto espacio intercostal y en el borde esternal inferior. El soplo no suele alterarse con los cambios posturales.

www.medilibros.com

© Elsevier. Fotocopiar sin autorización es un delito.

Datos subjetivos	Datos objetivos
Comunicación interauricular	
A menudo asintomática, insuficiencia cardíaca congestiva en el adulto.	Soplo sistólico de eyección, que se oye mejor sobre el área pulmonar en forma de diamante, a menudo fuerte, de tono agudo y áspero. Puede ir acompañado de un soplo diastólico temprano, breve y retumbante. No suele irradiarse más allá del precordio. Puede percibirse frémito sistólico sobre el área del soplo, junto con el impulso paraesternal palpable. S_2 puede desdoblarse con bastante amplitud. Especialmente importante con impulso palpable e irradiación ocasional por la espalda.

MUESTRA DE DOCUMENTACIÓN

www.medilibros.com

Corazón. Pulsaciones no visibles sobre el precordio. Punto de máximo impulso palpable en el quinto espacio intercostal, en la línea medioclavicular, 1 cm de diámetro. Sin elevaciones, empujes o frémitos a la palpación. S_1 crepitante. S_2 de desdoblamiento que aumenta en la inspiración. S_3, S_4, soplo, clic o roce no audibles.

Vasos sanguíneos

EQUIPO

- Fuente de luz tangencial
- Estetoscopio con campana y diafragma
- Esfigmomanómetro
- Regla centimetrada

EXPLORACIÓN

Técnica	Hallazgos
Arterias periféricas	
Palpe los pulsos arteriales en el cuello y las extremidades Palpe las arterias carótida, braquial, radial, femoral, poplítea, dorsal del pie y tibial posterior utilizando las yemas de los dedos índice y corazón, como se muestra en las figuras en las páginas 116-117.	
• *Características* Compare las características bilateralmente y entre las extremidades superiores e inferiores.	**ESPERADOS:** Pulso femoral tan fuerte o más que el pulso radial. **INESPERADOS:** Pulso femoral más débil que el pulso radial o ausente. Pulso alternante (*pulsus alternans*), pulso *bisferiens*, pulso bigémino (*pulsus bigeminus*), pulso saltón, pulso lábil, pulso paradójico (*pulsus paradoxus*), pulso diferente, taquicardia, pulso trigémino o pulso en martillo de agua (pulso de Corrigan).

www.edilibros.com

© 2015. Elsevier España, S.L. Reservados todos los derechos

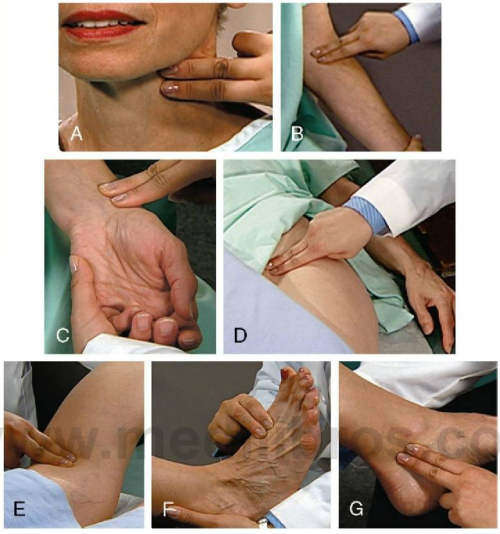

www.medilibros.com

Palpación de pulsos arteriales. **A.** Carotídeo. **B.** Braquial. **C.** Radial. **D.** Femoral. **E.** Poplíteo. **F.** Dorsal del pie. **G.** Tibial posterior.

Técnica	Hallazgos
• *Frecuencia*	**ESPERADOS:** 60-90 latidos/min. **INESPERADOS:** Frecuencia distinta de la observada en la exploración cardíaca.
• *Ritmo*	**ESPERADOS:** Regular. **INESPERADOS:** Irregular, con patrón o sin él.
• *Contorno*	**ESPERADOS:** Suave, redondeado o en forma de cúpula.

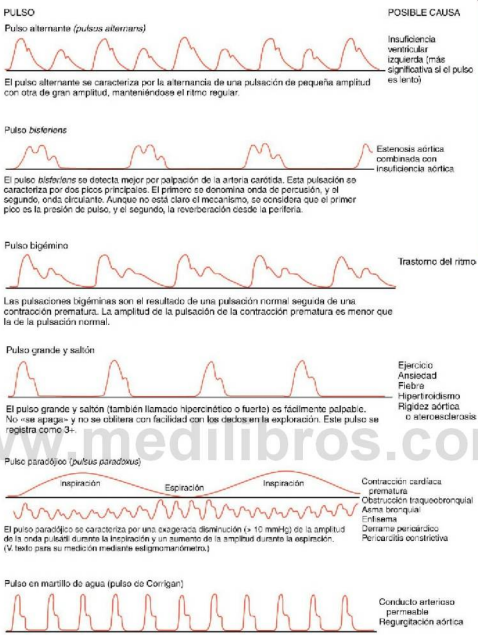

A-F. Anomalías del pulso. *(Modificado de Barkauskas et al., 2002.)*

www.medilibros.com

Técnica	Hallazgos
• *Amplitud*	**INESPERADOS:** Saltón, lleno, disminuido o ausente. Descríbalo en una escala de 0 a 4: 0 = Ausente, no palpable 1 = Disminuido 2 = Esperado 3 = Lleno, aumentado 4 = Saltón

© Elsevier. Fotocopiar sin autorización es un delito.

Técnica	Hallazgos
Ausculte las arterias carótida y subclavia, la aorta abdominal y las arterias renal, ilíaca y femoral en busca de soplos	
Cuando ausculte los vasos carotídeos, puede que en algún momento deba pedir al paciente que contenga la respiración durante varios latidos cardíacos. Realice la auscultación con la campana del estetoscopio.	**INESPERADOS:** Soplos transmitidos.
Valore una posible insuficiencia u oclusión arterial	
• *Sitio* Valore la existencia de dolor distal a una posible oclusión.	**INESPERADOS:** Dolor sordo acompañado de fatiga y, a menudo, calambres; posible dolor constante o insoportable. Pulso débil, filiforme o ausente; soplos sistólicos sobre las arterias; pérdida de calor corporal; cianosis o palidez localizada, retraso en el llenado venoso; piel fina y atrofiada, atrofia muscular y pérdida de pelo.
• *Grado de oclusión* Indique al paciente que se tienda en decúbito supino. Eleve una extremidad, observe el grado de palidez y pida al paciente que se siente en el borde de la camilla o cama para bajar la extremidad. Observe el tiempo necesario para que la pierna bajada recupere al máximo su color.	**ESPERADOS:** Ligera palidez al elevar el miembro y recuperación del color tan pronto como la pierna vuelve a una posición baja. **INESPERADOS:** Retraso > 2 s.
Mida la presión arterial	
Mídala en ambos brazos al menos una vez. El paciente debe mantener el brazo ligeramente flexionado y cómodamente apoyado en una mesa o almohada, o en su mano.	**ESPERADOS:** Sistólica < 120 mmHg y diastólica < 80 mmHg, con una presión de pulso de 30-40 mmHg (a veces hasta de 50 mmHg). La lectura puede variar en torno a 10 mmHg entre brazos. La prehipertensión se define en la actualidad como una presión arterial comprendida entre una sistólica de 120 a 139 mmHg y una diastólica de 80 a 89 mmHg. **INESPERADOS:** Hipertensión (v. capítulo 2).

www.medilibros.com

Técnica	Hallazgos
Venas periféricas	
Valore la presión yugular venosa Pida al paciente que se recline en un ángulo de 45°. Con luz tangencial, observe la vena yugular. Tal y como se muestra en la figura de la derecha, utilice una regla para medir la distancia vertical entre la línea medioaxilar y el nivel más alto de distensión de la vena yugular.	**ESPERADOS:** Presión ≤ 9 cmH_2O, con simetría bilateral. **INESPERADOS:** Elevación anómala, distensión o distensión en un lado.
Valore una posible obstrucción o insuficiencia venosa Examine las extremidades, con el paciente de pie y en decúbito supino.	
• *Área afectada*	**INESPERADOS:** Dolor constante con hinchazón y sensibilidad dolorosa sobre los músculos, ingurgitación de las venas superficiales, cianosis.
• *Trombosis* Flexione ligeramente la rodilla del paciente con una mano y con la otra flexione el pie hacia arriba para comprobar el signo de Homans.	**INESPERADOS:** Enrojecimiento, engrosamiento, sensibilidad dolorosa a lo largo de la vena superficial. Dolor en la pantorrilla en la prueba del signo de Homans.
• *Edema* Realice presión con el índice sobre la prominencia ósea de la tibia o el maléolo medial durante varios segundos.	**INESPERADOS:** Edema ortostático (con fóvea); posible engrosamiento y ulceración de la piel. Clasifique el edema de 1+ a 4+ como sigue: 1+ = Ligera fóvea, distorsión no visible, desaparece rápidamente 2+ = Más profundo que 1+ y desaparece en 10-15 s 3+ = Notablemente profundo y puede durar > 1 min, con extremidad dependiente llena e hinchada 4+ = Muy profundo y dura 2-5 min, con extremidad dependiente claramente deformada

www.medilib.com

© Elsevier. Fotocopiar sin autorización es un delito.

Técnica	Hallazgos
• *Venas varicosas* Si existe sospecha, pida al paciente que se ponga de puntillas 10 veces seguidas.	**ESPERADOS:** La presión por estar de puntillas desaparece en segundos. **INESPERADOS:** Venas dilatadas e hinchadas; a menudo tortuosas cuando las extremidades están en posición baja y la presión no desaparece enseguida.
• *Si existen venas varicosas, valore una posible incompetencia venosa mediante la prueba de Trendelenburg:* Pida al paciente que se coloque en decúbito supino, levante la pierna por encima del nivel del corazón hasta que las venas se vacíen, y después baje de nuevo la pierna rápidamente.	**INESPERADOS:** Llenado rápido de las venas.
• *Evalúe la permeabilidad de las venas profundas con la prueba de Perthes:* Indique al paciente que se coloque en decúbito supino. Eleve la extremidad y ocluya las venas subcutáneas con un torniquete justo por encima de la rodilla. Pida al paciente que camine.	**INESPERADOS:** Las venas superficiales no se vacían.
• *Evalúe la dirección del flujo de sangre y la presencia de circulación compensatoria:* Coloque la pierna afectada en posición baja y después ocluya o vacíe la vena. Disminuya la presión ejercida por el dedo más próximo al corazón para valorar el flujo sanguíneo; si es necesario, repita y disminuya la presión ejercida por otro dedo.	**INESPERADOS:** Los vasos vacíos se llenan antes de disminuir la presión ejercida con el dedo distal o bien la sangre vuelve a llenar toda la vena cuando se deja de presionar con el dedo proximal.

www.edilibros.com

AYUDAS AL DIAGNÓSTICO DIFERENCIAL

Datos subjetivos	Datos objetivos
Aneurisma arterial Generalmente asintomático, hasta que provoca la disección o compresión de una estructura adyacente. En caso de disección, el paciente puede describir el dolor como el de fuerte desgarro.	Hinchazón pulsátil a lo largo del curso de una arteria. Se produce sobre todo en la aorta, aunque las arterias renal, femoral y poplítea son también localizaciones comunes. Sobre el aneurisma es posible percibir un soplo o frémito.

Datos subjetivos	Datos objetivos
Trombosis venosa Sensibilidad dolorosa a lo largo de los vasos ilíacos o del canal femoral, en el espacio poplíteo o sobre las venas profundas de la pantorrilla. La trombosis venosa profunda en la circulación femoral y pélvica puede ser asintomática. Puede producirse embolia pulmonar sin previo aviso.	La hinchazón se detecta únicamente midiendo y comparando la circunferencia de la pierna subida y la bajada, bilateralmente. Puede que existan mínimo edema de tobillo, fiebre baja y taquicardia. El signo de Homans puede ser de ayuda, pero no indica de forma totalmente fiable la existencia de trombosis venosa.
Fenómeno de Raynaud Las áreas afectadas se notan frías y doloridas, y mejoran al calentarlas. En el fenómeno de Raynaud secundario pueden existir dolor intenso e isquemia de los dedos con necrosis en las puntas.	En el fenómeno de Raynaud primario existe demarcación trifásica de la piel, que se muestra pálida (blanca), cianótica (azulada) y reperfundida (rojiza) en las extremidades. El espasmo vascular puede durar desde minutos hasta menos de 1 h. En el fenómeno de Raynaud secundario aparecen en ocasiones úlceras en las puntas de los dedos, y la piel de los dedos puede presentar un aspecto liso, brillante y tenso por la pérdida de tejido subcutáneo.

www.medicos.com

VARIANTES PEDIÁTRICAS

EXPLORACIÓN

Técnica	Hallazgos
Palpe los pulsos arteriales en las extremidades distales (v. capítulo 2)	
Ausculte las arterias en busca de soplos	
	ESPERADOS: En los niños no es infrecuente oír un zumbido venoso sobre las venas yugulares internas. Generalmente no existe un significado patológico.
Mida la presión arterial (v. capítulo 2)	

© Elsevier. Fotocopiar sin autorización es un delito.

AYUDAS AL DIAGNÓSTICO DIFERENCIAL

Datos subjetivos	Datos objetivos
Coartación de la aorta	
La mayoría de los pacientes están asintomáticos, salvo que se desarrolle una insuficiencia vascular o una hipertensión grave. En tales casos, los pacientes pueden experimentar síntomas de insuficiencia cardíaca o insuficiencia vascular de una extremidad superior implicada y con actividad.	Diferencias en las lecturas de presión arterial sistólica cuando se palpan simultáneamente los pulsos radial y femoral.

MUESTRA DE DOCUMENTACIÓN

Vasos. Venas del cuello no distendidas. Se visualizan tanto la onda A como la V. La presión venosa yugular (PVY) es de 4 cmH_2O a 45°. Pulsos arteriales iguales y simétricos, valorados en una escala de 1-4.

	C	B	R	F	P	TP	DP
I	2+	2+	2+	2+	2+	2+	2+
D	2+	2+	2+	2+	2+	2+	2+

www.medilibros.com

Vasos blandos. Sin soplos a la auscultación.

Extremidades. Ausencia de edema o cambios en piel y uñas. Varicosidades superficiales observadas en ambas extremidades inferiores. Sin áreas de sensibilidad dolorosa a la palpación.

Mamas y axilas

EQUIPO

- Regla (si se detecta una masa)
- Linterna con transiluminador (si se detecta una masa)
- Portaobjetos de vidrio y fijador citológico (si hay secreción del pezón)
- Almohada pequeña o toalla doblada

EXPLORACIÓN

Describa las masas o bultos de las mamas que encuentre de acuerdo a las características siguientes:

- Localización: posición en el reloj y distancia desde el pezón.
- Tamaño (en centímetros): longitud, anchura y grosor.
- Forma: redondeada, discoide, lobular, estrellada, regular o irregular.
- Consistencia: firme, blanda o dura.
- Sensibilidad.
- Movilidad: móvil (en qué dirección) o fija respecto a la piel suprayacente o la fascia subyacente.
- Bordes: discretos o mal definidos.
- Retracción: presencia o ausencia de depresiones, alteración del contorno.

Toda masa nueva solitaria o dominante debe ser investigada con más pruebas diagnósticas.

www.medilibros.com

Técnica	Hallazgos

Mujeres

Con la paciente sentada y con los brazos colgando, examine ambas mamas

Examine todos los cuadrantes y la cola de Spence. Si es necesario, desplace las mamas con las puntas de los dedos para exponer las caras inferiores y laterales.

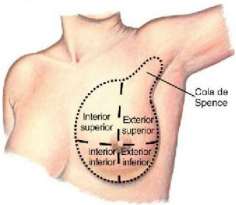

© 2015. Elsevier España, S.L. Reservados todos los derechos

Técnica	Hallazgos
• *Tamaño/forma/simetría*	**ESPERADOS:** Convexas, péndulas o cónicas. Con frecuencia asimétricas en tamaño.
• *Textura/contorno*	**ESPERADOS:** Uniforme y sin discontinuidad. **INESPERADOS:** Depresiones o aspecto de piel de naranja. Cambios o aspecto asimétrico.
• *Color de la piel*	**ESPERADOS:** Color uniforme. **INESPERADOS:** Áreas de despigmentación, eritema o aspecto asimétrico.
• *Patrones venosos*	**ESPERADOS:** Redes venosas bilaterales, generalmente pronunciadas solo en mujeres embarazadas. **INESPERADOS:** Red unilateral.
• *Manchas*	**ESPERADOS:** Nevos de larga duración. Posibles pezones supernumerarios (pueden ser un indicio de alteraciones congénitas). **INESPERADOS:** Cambios o nevos sensibles. Lesiones.
Examine las aréolas y los pezones	
• *Tamaño/forma/simetría*	**ESPERADOS:** Aréolas redondeadas u ovales, bilateralmente iguales o casi iguales. Pezones bilateralmente iguales y en general hacia fuera, aunque uno o ambos pueden estar invertidos. **INESPERADOS:** Inversión o retracción unilateral reciente.
• *Color*	**ESPERADOS:** Aréolas y pezones de rosados a marrones. **INESPERADOS:** Color no homogéneo.
• *Textura/contorno*	**ESPERADOS:** Aréolas lisas excepto en los tubérculos de Montgomery. Pezones lisos o rugosos.

www.medilib.com

Técnica	Hallazgos
	INESPERADOS: Aréolas con tubérculos de Montgomery supurantes o sensibles, o con aspecto de piel de naranja. Pezones con costras, fisuras o secreción.
Vuelva a explorar ambas mamas con la paciente en las siguientes posiciones • *Con los brazos extendidos sobre la cabeza o flexionados detrás del cuello* • *Con las manos presionando sobre las caderas, con los hombros proyectados hacia delante, o con las manos presionando sobre el abdomen* • *Sentada e inclinada hacia delante* • *Echada*	**ESPERADOS:** En todas las posiciones, mamas bilateralmente simétricas con contorno uniforme. **INESPERADOS:** Depresiones, retracción, desviación o fijación en las mamas.

www.medilibros.com

© Elsevier. Fotocopiar sin autorización es un delito.

Técnica	Hallazgos
Con la paciente sentada y con los brazos colgando, palpe ambas mamas	
Barrido de la pared torácica. Coloque su mano derecha sobre el esternón de la paciente a la altura de la clavícula derecha. Deslice la mano hacia abajo desde la clavícula hasta el pezón e intente localizar posibles bultos superficiales. Repita el barrido hasta haber cubierto por completo la mitad derecha de la pared torácica. Repita la operación en el lado izquierdo.	**ESPERADOS:** Tejido uniforme sin bultos. **INESPERADOS:** Bultos o nódulos. Vuelva a proceder a la evaluación y determine la localización, el tamaño, la forma, la consistencia, la sensibilidad, la movilidad, la delineación de los bordes o la retracción de cualquier posible masa. Utilice transiluminación para evaluar la presencia de líquido en las masas.

www.medilibros.com

Palpación digital bimanual. Coloque una mano con la superficie palmar hacia arriba bajo la mama derecha de la paciente. Coloque esa mano de forma que actúe como una superficie plana sobre la que comprimir el tejido mamario. Desplace los dedos de su otra mano sobre la parte superior de la mama presionando con los dedos para detectar posibles bultos. Repita la operación en la otra mama.	**ESPERADOS:** Tejido en general firme, no sensible, sin bultos. Durante el ciclo menstrual, patrón cíclico de agrandamiento de las mamas, aumento de la nodularidad y de la sensibilidad. **INESPERADOS:** Bultos o nódulos. Vuelva a proceder a la evaluación y determine la localización, el tamaño, la forma, la consistencia, la sensibilidad, la movilidad, la delineación de los bordes o la retracción de cualquier posible masa. Utilice transiluminación para evaluar la presencia de líquido en las masas.

Técnica	Hallazgos

Con la paciente sentada, palpe para localizar los ganglios linfáticos

Axilar: Apoye el antebrazo de la paciente con la mano contralateral y ponga la palma de la mano exploradora abierta sobre la axila. Con la superficie palmar de los dedos profundice en la cavidad axilar, empujando hacia arriba con firmeza y, a continuación, proceda hacia abajo con movimiento rotatorio de los dedos y rotando suavemente el tejido sobre la pared torácica. Explore las caras apical, medial y lateral a lo largo de la parrilla costal, las caras laterales a lo largo de la superficie superior del brazo y las paredes anterior y posterior de la axila. Repita la operación, en imagen especular, en la otra axila.

Área supraclavicular: Enganche los dedos en la clavícula y rótelos a lo largo de la fosa supraclavicular, indicando a la paciente que incline la cabeza hacia ese mismo lado y eleve el hombro.

Área infraclavicular: Palpe a lo largo de la clavícula, con movimiento rotatorio de los dedos.

ESPERADOS: No hay ganglios palpables.

INESPERADOS: Ganglios, especialmente en el área supraclavicular. Determine la localización, el tamaño, la forma, la consistencia, la sensibilidad, la fijación y la delineación de los bordes de los ganglios.

www.edilibros.com

Con la paciente en decúbito supino, continúe la palpación del tejido mamario

Pida a la paciente que coloque una mano detrás de la cabeza. Coloque una toalla bajo el hombro de ese lado. Comprima el tejido mamario entre sus dedos y la pared torácica, con movimiento rotatorio de los dedos. Palpe con las yemas de los dedos los cuatro cuadrantes de la mama y la cola de Spence. Presione suave pero firmemente sobre la pared torácica, girando los dedos en sentido horario o antihorario y siguiendo un patrón de trazo de bandas verticales, haciendo círculos concéntricos o con un movimiento en forma de cuña. En cada punto aplique tres niveles de presión: leve, medio y profundo.

ESPERADOS: Tejido generalmente denso, firme y elástico, aunque en ocasiones es lobular. En mujeres de edad avanzada puede ser fino y granular. El surco inframamario puede percibirse a lo largo del borde inferior de la mama. Durante el ciclo menstrual, se da un patrón cíclico de agrandamiento de la mama y aumento de la nodularidad y de la sensibilidad.

INESPERADOS: Bultos o nódulos. Vuelva a proceder a la evaluación y determine la localización, el tamaño, la forma, la consistencia, la sensibilidad, la movilidad, la delineación de los bordes o la retracción de cualquier posible masa. Utilice transiluminación para evaluar la presencia de líquido en las masas.

© Elsevier. Fotocopiar sin autorización es un delito.

Técnica	Hallazgos
Vuelva al pezón y oprima suavemente con dos dedos el tejido hacia dentro, en el hueco que queda bajo la aréola. Repita las maniobras de palpación en la otra mama.	**ESPERADOS:** Los dedos y el tejido se desplazan con facilidad hacia dentro. **INESPERADOS:** Bultos, masas; ausencia de hueco bajo la aréola.

Hombres

Examine ambas mamas	
• *Tamaño/forma/simetría*	**ESPERADOS:** Uniformes con la pared torácica. A veces convexas, en especial en hombres con sobrepeso.
• *Características superficiales*	**INESPERADOS:** Mamas agrandadas.
Examine las aréolas y los pezones	
• *Tamaño/forma/simetría*	**ESPERADOS:** Aréolas redondeadas u ovales, bilateralmente iguales o casi iguales. Pezones bilateralmente iguales y en general hacia fuera, aunque uno o ambos pueden estar invertidos. **INESPERADOS:** Inversión o retracción unilateral reciente.
• *Color*	**ESPERADOS:** Aréolas y pezones de rosados a marrones. **INESPERADOS:** Color no homogéneo.
• *Textura/contorno*	**ESPERADOS:** Aréolas lisas, excepto en los tubérculos de Montgomery. Pezones lisos o rugosos. **INESPERADOS:** Aréolas con tubérculos de Montgomery supurantes o sensibles, o con aspecto de piel de naranja. Pezones con costras, fisuras o secreción.
Palpe las mamas y sobre las aréolas	
• *Palpe brevemente, siguiendo los mismos pasos que para las mujeres.*	**ESPERADOS:** Capa de tejido graso sobre el músculo. El mayor grosor de la capa en hombres obesos puede hacer que la mama parezca agrandada. En ocasiones se aprecia un disco firme de tejido glandular. **INESPERADOS:** Bultos o nódulos.

www.medilibros.com

Técnica	Hallazgos
Con el paciente sentado y con los brazos flexionados por los codos, palpe para localizar los ganglios linfáticos	
• *Palpe como se ha indicado para las mujeres.*	**INESPERADOS:** Ganglios, especialmente en el área supraclavicular. Determine la localización, el tamaño, la forma, la consistencia, la sensibilidad, la fijación y la delineación de los bordes de los ganglios.

AYUDAS AL DIAGNÓSTICO DIFERENCIAL

Datos subjetivos	Datos objetivos
Cambios fibroquísticos	
Mamas sensibles y doloridas y/o bultos palpables que fluctúan en función del ciclo menstrual; suelen empeorar en el período premenstrual.	Masas redondeadas, blandas o firmes, tensas y móviles, con perfiles bien delineados; generalmente sensibles y bilaterales; múltiples o aisladas.
Fibroadenoma	
Bultos indoloros que no fluctúan con el ciclo menstrual; pueden mantenerse asintomáticos y descubrirse en una exploración clínica o en una mamografía.	Masas redondeadas o discoides, firmes, gomosas y móviles, con bordes bien perfilados; generalmente, no sensibles, bilaterales y aisladas; pueden ser múltiples. A menudo se obtiene una biopsia para descartar un posible carcinoma.
Tumores malignos de mama	
Bulto indoloro, cambio de tamaño, forma o contorno de la mama; la axila puede estar sensible cuando se ven afectados ganglios linfáticos; pueden ser asintomáticos y descubrirse en una exploración clínica o en una mamografía.	Masa palpable, generalmente aislada, unilateral y de forma irregular o estrellada; bordes mal perfilados; fija, dura, de contextura pétrea y no sensible. La mama puede presentar depresiones, retracción o vasculatura prominente; en ocasiones la piel presenta textura de piel de naranja o aspecto engrosado; el pezón puede estar invertido o desviado.
Papilomas intraductales y papilomatosis	
Secreción espontánea del pezón, generalmente unilateral, serosa o sanguinolenta.	Secreción por un conducto del pezón provocada durante la exploración física.

www.medilibros.com

© Elsevier. Fotocopiar sin autorización es un delito.

Datos subjetivos	Datos objetivos
Ginecomastia Agrandamiento de las mamas en hombres.	Disco de tejido mamario terso, uniforme, móvil y sensible por debajo de la aréola, unilateral o bilateral.
Mastitis Desarrollo repentino de inflamación, sensibilidad, rubefacción y calor en la mama; generalmente con escalofríos y fiebre.	Masa mamaria, sensible y dura, con un área de fluctuación, eritema y calor; puede haber secreción de pus (supuración).

VARIANTES PEDIÁTRICAS

EXPLORACIÓN

Técnica	Hallazgos
Palpe y comprima los pezones	**ESPERADOS:** El agrandamiento de las mamas no es infrecuente en neonatos. Es posible que se produzca secreción de «leche de brujas».
Evalúe la etapa del desarrollo puberal En mujeres, evalúe la etapa de desarrollo mamario.	**ESPERADOS:** La duración y la distribución temporal de cada etapa son muy variables de una persona a otra. Las etapas de Tanner de desarrollo mamario se muestran en la página 131.

www.medilibros.com

M_1: Tanner 1 (preadolescente). Solo el pezón protruye por encima del nivel de la mama, como en las niñas.

M_2: Tanner 2. Etapa de gemación: elevación de botones mamarios en las aréolas; las aréolas aumentan su diámetro y el área circundante está levemente elevada.

M_3: Tanner 3. Agrandamiento de las mamas y las aréolas. Sin contorno separado.

M_4: Tanner 4. Aumento de depósitos grasos. Las aréolas forman una elevación secundaria por encima de las mamas. Esta elevación secundaria se registra aproximadamente en la mitad de las jóvenes y en algunos casos persiste en la edad adulta.

M_5: Tanner 5 (etapa adulta). Las aréolas suelen formar parte del contorno de las mamas y están intensamente pigmentadas. Los pezones se proyectan.

www.medilibros.com

Las cinco etapas del desarrollo mamario en mujeres. *(Tomado de Growth diagrams 1965 Netherlands: second national survey on 0-24-year-olds, by J. C. Van Wieringen, F. Wafelbakker, H. P. Verbrugge, J. H. DeHaas. Groningen: Noordhoff Uitgevers BV, The Netherlands.)*

AYUDAS AL DIAGNÓSTICO DIFERENCIAL

Datos subjetivos	Datos objetivos
Telarquia prematura	
Agrandamiento de las mamas antes de la pubertad.	El grado de agrandamiento varía desde un nivel mínimo hasta el completo desarrollo mamario. Generalmente bilateral. Otros signos de maduración sexual pueden estar ausentes.

© Elsevier. Fotocopiar sin autorización es un delito.

MUESTRA DE DOCUMENTACIÓN

Subjetiva. Una mujer de 42 años de edad notó un «bulto» en la mama derecha la semana pasada. No refiere secreción del pezón ni cambios cutáneos. Afirma que una mamografía que le fue realizada el pasado año fue normal. Nunca había presentado bultos mamarios con anterioridad. En este momento está en los últimos días del ciclo menstrual. Sintió sensibilidad en las mamas antes de la menstruación, pero hoy no siente dolor. Sin antecedentes familiares de cáncer de mama.

Objetiva. Mamas de tamaño moderado, de forma cónica, la izquierda algo mayor que la derecha. Sin lesiones cutáneas. Contorno regular sin depresiones ni retracción; patrón venoso simétrico. Pezones simétricos, sin secreción espontánea, se deprimen con facilidad en el hueco que queda bajo la aréola. Tubérculos de Montgomery bilateralmente. Mamas difusamente nodulares, en particular en los cuadrantes superiores externos. En la mama derecha hay una masa móvil y no dolorosa de 3 × 2 cm con bordes discretos y bien definidos en la posición horaria de las 4, a 6 cm del pezón. Sin linfadenopatía supraclavicular, infraclavicular o axilar.

www.medilibros.com

Abdomen

EQUIPO

- Estetoscopio
- Regla centimetrada y cinta métrica
- Rotulador para marcar la piel

EXPLORACIÓN

Pida al paciente que se coloque en decúbito supino para iniciar la exploración. Aborde al paciente desde el lado derecho.

Técnica	Hallazgos
Examine el abdomen	
• *Color/características de la piel*	**ESPERADOS:** Variaciones de color habituales, como palidez o líneas de bronceado. Red venosa fina (retorno venoso en sentido craneal por encima del ombligo y hacia los pies por debajo de él). **INESPERADOS:** Cambios de color generalizados, como ictericia o cianosis. Aspecto brillante y tenso. Pigmentación periumbilical azulada, hematomas, otra despigmentación localizada. Estrías, lesiones o nódulos; nódulo umbilical agrandado y perlado, cicatrices.
• *Contorno/simetría* Comience sentado a la derecha del paciente realzando las sombras y contornos. Proceda a la exploración mientras el paciente respira con regularidad y cuando contenga la respiración después de aspirar profundamente. Valore la simetría, primero sentado al lado del paciente y, a continuación, colocándose de pie detrás de la cabeza del paciente.	**ESPERADOS:** Plano, redondeado o escafoideo. Áreas contralaterales simétricas. Máxima convexidad en el ombligo. El abdomen se mantiene uniforme y simétrico cuando el paciente contiene la respiración.

www.medilibros.com

© 2015. Elsevier España, S.L. Reservados todos los derechos

Técnica	Hallazgos
	INESPERADOS: Ombligo desplazado hacia arriba, hacia abajo o lateralmente, o inflamado, hinchado y abultado. Valore cualquier distensión (simétrica o asimétrica), bultos o masas, con respiración regular o contenida.
• *Movimiento superficial*	**ESPERADOS:** Movimiento regular y uniforme al respirar. En mujeres es predominantemente costal; en hombres, predominantemente abdominal. Pulsaciones a menudo visibles en la línea media superior en personas delgadas. **INESPERADOS:** Movimiento limitado con la respiración en hombres adultos. Movimiento ondulado (peristaltismo) o pulsaciones marcadas.

www.medilibros.com

Correlaciones anatómicas en los cuatro cuadrantes del abdomen

Cuadrante superior derecho
Hígado y vesícula biliar
Píloro
Duodeno
Cabeza del páncreas
Glándula suprarrenal derecha
Porción del riñón derecho
Ángulo hepático del colon
Porciones del colon ascendente y transverso

Cuadrante superior izquierdo
Lóbulo izquierdo del hígado
Bazo
Estómago
Cuerpo del páncreas
Glándula suprarrenal izquierda
Porción del riñón izquierdo
Flexura esplénica del colon
Porciones del colon transverso y descendente

Cuadrante inferior derecho
Polo inferior del riñón derecho
Ciego y apéndice
Porción del colon ascendente
Vejiga (si está distendida)
Ovario y trompa
Útero (si está agrandado)
Cordón espermático derecho
Uréter derecho

Cuadrante inferior izquierdo
Polo inferior del riñón izquierdo
Colon sigmoide
Porción del color descendente
Vejiga (si está distendida)
Ovario y trompa
Útero (si está agrandado)
Cordón espermático izquierdo
Uréter izquierdo

Examine los músculos mientras el paciente levanta la cabeza

ESPERADOS: Sin masas ni protrusiones.
INESPERADOS: Masas, protrusión del ombligo y otros signos de hernia o separación del recto abdominal.

Ausculte con el diafragma del estetoscopio

- *Frecuencia y carácter de los ruidos intestinales*
  Caliente el diafragma del estetoscopio y sosténgalo con presión leve.
  Puede auscultar en un único punto, ya que los ruidos son generalizados. Sin embargo, si hay algún motivo de preocupación, la auscultación debe efectuarse en los cuatro cuadrantes.

ESPERADOS: De 5 a 35 clics y ruidos irregulares por minuto. Borborigmos o aumento de los ruidos, se puede deber al hambre.
INESPERADOS: El aumento de ruidos no relacionados con el hambre y de tintineo intenso puede deberse a las primeras fases de una obstrucción intestinal. El descenso o ausencia de ruidos después de 5 min de escucha puede asociarse a dolor y rigidez en el abdomen.

- *Hígado y bazo*

ESPERADOS: Silencio.
INESPERADOS: Roces de fricción (chirrido intenso asociado a la respiración).

www.medilibros.com

Ausculte con la campana del estetoscopio

- *Ruidos vasculares*
  Ausculte con la campana del estetoscopio en la región epigástrica, sobre la aorta y sobre las arterias renal, ilíaca y femoral.

ESPERADOS: No hay soplos (ruidos fuertes o musicales que indican turbulencias del flujo sanguíneo), murmullo venoso (sonido suave, de baja intensidad y continuo) o roces de fricción.
INESPERADOS: Ruidos en las arterias aórtica, renal, ilíaca o femoral.

- *Región epigástrica y en torno al ombligo*

ESPERADOS: Sin zumbido venoso.
INESPERADOS: Zumbido venoso.

© Elsevier. Fotocopiar sin autorización es un delito.

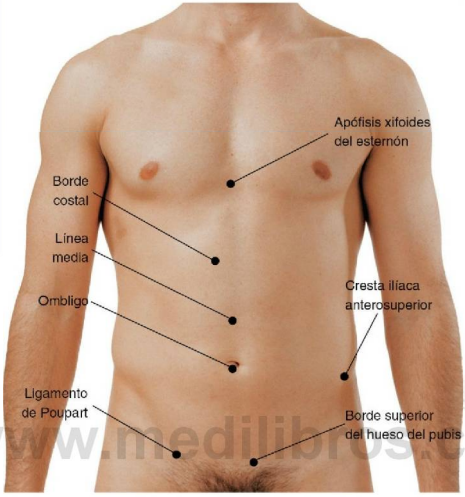

www.medilibros.com

(Tomado de Wilson y Giddens, 2009.)

Notas de percusión del abdomen

Nota	Descripción	Localización
Timpanismo	Nota musical más aguda que la resonancia	En vísceras llenas de aire
Hiperresonancia	Tono comprendido entre el timpanismo y la resonancia	Base del pulmón izquierdo
Resonancia	Nota sostenida de tono moderado	En el tejido pulmonar y a veces en el abdomen
Matidez	Nota breve de tono agudo con escasa resonancia	Sobre órganos sólidos próximos a estructuras llenas de aire

Técnica	Hallazgos
Percuta el abdomen	
Nota: La percusión puede realizarse independientemente o al tiempo que la palpación.	
• *Tono* Percuta los cuatro cuadrantes o las nueve regiones.	**ESPERADOS:** Nota predominantemente timpánica. Matidez en órganos y masas sólidas. Matidez en el área suprapúbica con vejiga distendida. Las notas de percusión se incluyen en la tabla de la página 136. **INESPERADOS:** Matidez predominante.
• *Altura hepática* Para determinar la posición del borde inferior del hígado, percuta hacia arriba en la línea medioclavicular derecha, según se muestra en la figura de la página 138, y marque con un rotulador el punto en el que el tono timpánico pasa a ser mate. Para determinar la posición del borde superior del hígado, percuta hacia abajo en la línea medioclavicular derecha desde un área de resonancia clara pulmonar y marque el punto de transición a matidez. Para determinar la altura hepática, mida la distancia entre ambas marcas.	**ESPERADOS:** El borde inferior suele situarse en coincidencia o ligeramente por debajo del borde costal. El borde superior se sitúa entre el quinto y el séptimo espacios intercostales. En adultos, la altura oscila entre 6 y 12 cm. **INESPERADOS:** Borde hepático inferior > 2-3 cm por debajo del borde costal. Borde superior por encima del quinto o por debajo del séptimo espacio intercostal. Altura < 6 cm o > 12 cm.
• *Bazo* Percuta en la posición inmediatamente posterior a la línea medioaxilar a la izquierda, comenzando en las áreas de resonancia pulmonar y desplazándose en varias direcciones. Percuta el espacio intercostal inferior en la línea axilar anterior izquierda, antes y después de que el paciente realice una respiración profunda.	**ESPERADOS:** Pequeña área de matidez entre la sexta y la décima costillas. Tono timpánico antes y después de una respiración profunda. **INESPERADOS:** Gran área de matidez (compruebe si el estómago está lleno o si el intestino contiene heces). El tono pasa de timpánico a mate en la inspiración.
• *Estómago* Percuta en el área inferior izquierda de la caja torácica anterior y en la región epigástrica izquierda.	**ESPERADOS:** Tono timpánico de burbuja de aire gástrico (menor que el tono timpánico intestinal). **INESPERADOS:** Matidez.

www.elsevier.com

© Elsevier. Fotocopiar sin autorización es un delito.

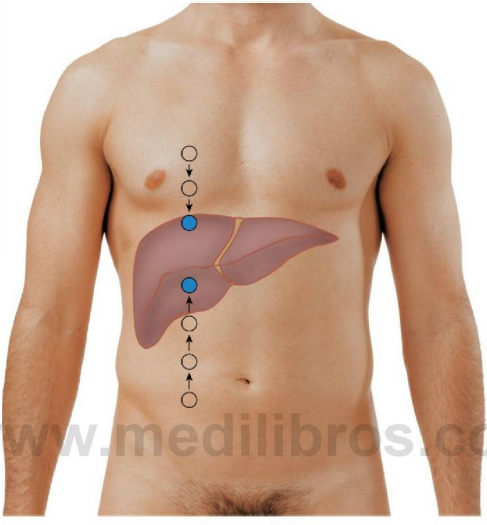

www.medilibros.com

(Tomado de Wilson y Giddens, 2009.)

Técnica

Palpe el abdomen ligeramente

Sitúese de pie al lado derecho del paciente. Palpe sistemáticamente todos los cuadrantes, evitando las áreas previamente identificadas como posibles fuentes de problemas. Con la superficie palmar de los dedos, comprima la pared abdominal hasta 1 cm con un ligero movimiento circular uniforme.

Hallazgos

ESPERADOS: Abdomen uniforme y con una blandura adecuada. Posible tensión si se palpa demasiado profundamente, si el médico tiene las manos frías o si el paciente siente cosquillas.

INESPERADOS: Tensión o resistencia muscular, distensión o masas. Si se percibe resistencia, coloque una almohada bajo las rodillas del paciente e indíquele que respire despacio por la boca. Compruebe la relajación de los músculos abdominales rectos en la espiración. La tensión continua indica la respuesta involuntaria a la rigidez localizada o generalizada.

Técnica	Hallazgos
Palpe el abdomen con presión moderada Usando la misma posición de las manos que antes, palpe todos los cuadrantes ejerciendo, en este caso, una presión moderada.	**ESPERADOS:** Abdomen blando, sin sensibilidad dolorosa. **INESPERADOS:** Sensibilidad dolorosa.
Palpe el abdomen en profundidad Usando la misma posición de las manos que antes, palpe todos los cuadrantes o regiones, presionando profunda y uniformemente en la pared abdominal. Desplace los dedos hacia delante y hacia atrás sobre el contenido abdominal. Utilice una técnica bimanual (ejerciendo presión con la mano superior y concentrándose en la percepción de sensaciones con la mano inferior, según se muestra en la figura de más abajo) si la palpación profunda se ve dificultada en caso de obesidad o resistencia muscular. Para determinar si las masas son superficiales o intraabdominales, pida al paciente que levante la cabeza de la mesa de exploración a fin de que contraiga los músculos abdominales y oculte así las posibles masas intraabdominales.	**ESPERADOS:** Posible sensación de que la pared abdominal se desplaza hacia delante y hacia atrás. Posible percepción de los bordes de los músculos rectos abdominales, la aorta y porciones del colon. Posible sensibilidad dolorosa en el ciego, el colon sigmoide y la aorta, y en la línea media cerca de la apófisis xifoides. **INESPERADOS:** Bultos, masas, sensibilidad dolorosa no relacionada con la palpación profunda del ciego, del colon sigmoide, de la aorta o de la apófisis xifoides. Observe la localización, el tamaño, la forma, la consistencia, la sensibilidad a la palpación, la pulsación, la movilidad y el movimiento (con la respiración) de posibles masas.

• *Anillo umbilical y ombligo* Palpe el anillo umbilical y la región del ombligo. Observe si el anillo está incompleto o blando en el centro.	**ESPERADOS:** Anillo umbilical circular y sin irregularidades. Ombligo ligeramente invertido o protruido. **INESPERADOS:** Bultos, nódulos, granulación. Ombligo manifiestamente protruido.

© Elsevier. Fotocopiar sin autorización es un delito.

Técnica	Hallazgos
• *Hígado* Coloque la mano izquierda entre la undécima y la duodécima costillas del paciente, presionando para elevar el hígado hacia la pared abdominal. Coloque la mano derecha sobre el abdomen, con los dedos extendidos en dirección craneal con las puntas sobre la línea medioclavicular derecha por debajo del nivel de matidez hepática, según muestra la figura de la derecha. Alternativamente, coloque la mano derecha paralela al borde costal derecho, como muestra la figura inferior de la derecha. Presione con la mano derecha, suavemente pero en profundidad, hacia abajo y hacia arriba. Indique al paciente que realice unas cuantas respiraciones regulares y una respiración profunda. Note el borde del hígado cuando el diafragma lo impulse hacia abajo. Si es palpable, repita la maniobra medial y lateralmente al borde costal.	**ESPERADOS:** Normalmente el hígado no es palpable. Si se palpa, el borde hepático ha de ser firme, liso y uniforme. **INESPERADOS:** Sensibilidad dolorosa, nódulos o irregularidades.
• *Vesícula biliar* Palpe por debajo del borde hepático en el borde lateral del músculo recto del abdomen.	**ESPERADOS:** Vesícula no palpable. **INESPERADOS:** Vesícula palpable, sensible. Si hay sensibilidad dolorosa (posible colecistitis), palpe en profundidad durante la inspiración y observe la posible existencia de dolor (signo de Murphy).

www.medilibros.com

Técnica

- *Bazo*

  Estando al lado derecho, lleve la mano izquierda debajo del paciente sobre el ángulo costovertebral (ACV) izquierdo y eleve el bazo en sentido anterior hacia la pared abdominal. Como se muestra en la figura de la derecha, coloque la mano derecha sobre el abdomen por debajo del borde costal izquierdo y, basándose en los hallazgos de la percusión, presione suavemente hacia dentro en dirección al bazo, indicando al paciente que realice una respiración profunda. Perciba el bazo con los dedos cuando se desplace hacia abajo.

  Repita la operación con el paciente apoyado sobre su lado derecho, como se indica en la figura inferior de la derecha, con las caderas y las rodillas flexionadas. Presione hacia dentro con la mano izquierda, usando las puntas de los dedos de la mano derecha para percibir el borde del bazo.

- *Riñón izquierdo*

  De pie, a la derecha del paciente, coloque su mano izquierda sobre el costado del paciente y, a continuación, coloque su mano derecha sobre el borde costal izquierdo del paciente. Pida al paciente que inhale profundamente, mientras usted eleva el costado izquierdo y palpa en profundidad con la mano derecha.

Hallazgos

ESPERADOS: El bazo no suele ser palpable mediante ninguno de los dos métodos.
INESPERADOS: Bazo palpable.

ESPERADOS: El riñón izquierdo no suele ser palpable.
INESPERADOS: Sensibilidad dolorosa.

© Elsevier. Fotocopiar sin autorización es un delito.

Técnica	Hallazgos
• *Riñón derecho* De pie, a la derecha del paciente, coloque su mano izquierda sobre el costado del paciente y, a continuación, coloque su mano derecha sobre el borde costal derecho del paciente. Indique al paciente que inhale profundamente, mientras usted eleva el costado derecho y palpa en profundidad con la mano derecha.	**ESPERADOS:** Si es palpable, el riñón derecho debe ser liso, firme y de bordes redondeados. **INESPERADOS:** Sensibilidad dolorosa.
• *Aorta* Palpe en profundidad, ligeramente a la izquierda de la línea media, e intente percibir la pulsación aórtica. Como técnica alternativa, coloque la superficie palmar de las manos con los dedos extendidos sobre la línea media; presione con los dedos hacia dentro en profundidad a cada lado de la aorta y perciba la pulsación. En pacientes delgados puede utilizar una sola mano, colocando el pulgar en un lado de la aorta y los demás dedos en el otro.	**ESPERADOS:** Si es prominente, las pulsaciones deben ir en dirección anterior. **INESPERADOS:** Pulsación lateral prominente (indicativa de un aneurisma aórtico).
• *Vejiga urinaria* Percuta la vejiga distendida para determinar su contorno y, a continuación, proceda a su palpación.	**ESPERADOS:** La vejiga no suele ser palpable, a no ser que esté distendida por la orina. Cuando está distendida, la vejiga debe ser lisa, redondeada y tensa, y a la percusión debe dar una nota más baja que los intestinos llenos de aire que la rodean. **INESPERADOS:** Vejiga palpable cuando no está distendida por la orina.

www.medilibros.com

Técnica	Hallazgos
Con el paciente sentado, percuta los ACV Colóquese de pie detrás del paciente. Lado derecho: Coloque la mano izquierda sobre el ACV derecho y golpee con la superficie cubital de su puño derecho. Lado izquierdo: Repita la maniobra con las manos invertidas.	**ESPERADOS:** Sin sensibilidad dolorosa. **INESPERADOS:** Dolor o sensibilidad dolorosa en el riñón.
Evalúe el dolor Observe la cara del paciente mientras procede a la exploración del abdomen. Para ayudar a tipificar el dolor, indique al paciente que tosa, realice respiraciones profundas, salte o camine. Pregúntele si tiene hambre.	**INESPERADOS:** Falta de voluntad de desplazarse, áreas de sensibilidad localizada. Falta de hambre. Véanse el cuadro y la tabla en la página 144.
Prueba del músculo iliopsoas Utilice esta prueba en caso de sospecha de apendicitis. Con el paciente en posición de decúbito supino, ponga su mano sobre la parte inferior del muslo. Indique al paciente que levante la pierna, flexionando la cadera, mientras usted empuja hacia abajo.	**INESPERADOS:** Dolor en el cuadrante inferior derecho (CID).
Prueba del músculo obturador Utilice la prueba en caso de sospecha de perforación del apéndice o de absceso pélvico. Con el paciente en decúbito supino, indíquele que flexione la pierna derecha a la altura de la cadera y doble la rodilla a 90°. Sostenga la pierna justo por encima de la rodilla, sujete el tobillo y gire la pierna lateral y medialmente, como se muestra en la figura.	**INESPERADOS:** Dolor en la región hipogástrica derecha. 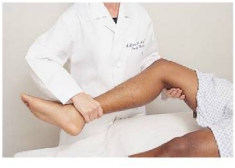

www.medilibros.com

© Elsevier. Fotocopiar sin autorización es un delito.

Algunas causas de dolor percibido en regiones anatómicas

Cuadrante superior derecho
Úlcera duodenal
Hepatitis
Hepatomegalia
Neumonía del lóbulo inferior
Colecistitis

Cuadrante inferior derecho
Apendicitis
Salpingitis
Quiste ovárico
Absceso tuboovárico
Embarazo ectópico roto
Cálculos renales/ureterales
Hernia estrangulada
Diverticulitis de Meckel
Ileítis regional
Ciego perforado

Periumbilical
Obstrucción intestinal
Pancreatitis aguda
Apendicitis inicial

Periumbilical *(cont.)*
Trombosis mesentérica
Aneurisma aórtico
Diverticulitis

Cuadrante superior izquierdo
Rotura de bazo
Úlcera gástrica
Aneurisma aórtico
Colon perforado
Neumonía del lóbulo inferior

Cuadrante inferior izquierdo
Diverticulitis sigmoidea
Salpingitis
Quiste ovárico
Embarazo ectópico roto
Absceso tuboovárico
Cálculos renales/ureterales
Hernia estrangulada
Colon perforado
Ileítis regional
Colitis ulcerosa

www.medilibros.com

Calidad y desarrollo del dolor abdominal

Características	Posible trastorno relacionado
Ardor	Úlcera péptica
Retortijones	Cólico biliar, gastroenteritis
Cólico	Apendicitis con heces impactadas; cálculo renal
Dolor	Irritación del apéndice
Dolor agudo	Pancreatitis
Rotura, desgarro	Disección aórtica
Desarrollo gradual	Infección
Inicio repentino	Úlcera duodenal, pancreatitis aguda, obstrucción, perforación

AYUDAS AL DIAGNÓSTICO DIFERENCIAL

Datos subjetivos	Datos objetivos
Hernia de hiato con esofagitis	
Dolor epigástrico y/o pirosis que empeora al estar tumbado y remite al sentarse o con antiácidos; acedía acuosa (la boca se llena de líquido); disfagia; el inicio súbito de vómitos, el dolor y la disfagia completa son signos de hernia incarcerada.	En caso de enfermedad grave puede haber eritema de la faringe posterior y cuerdas vocales edematosas.
Enfermedad por reflujo gastroesofágico	
Pirosis o indigestión ácida (dolor torácico urente, localizado detrás del esternón y que se desplaza hacia el cuello y la garganta); sabor amargo y ácido en la parte de atrás de la garganta o ronquera; entre los síntomas de lactantes y niños se cuentan arqueamiento de la espalda al comer o rechazo de la comida, regurgitación y vómitos; puede precipitarse una exacerbación aguda del asma y es posible registrar problemas respiratorios por aspiración y hemorragia esofágica.	En caso de enfermedad grave puede haber eritema de la faringe posterior y cuerdas vocales edematosas; cuando el vómito es frecuente, puede causar retraso del crecimiento en el lactante.
Úlcera duodenal	
Dolor epigástrico localizado que se registra cuando el estómago está vacío y se alivia con alimento o antiácidos; si hay hemorragia digestiva alta, puede haber hematemesis, melena, mareos o síncope.	Las úlceras en la pared anterior causan en ocasiones sensibilidad dolorosa a la palpación del abdomen; si la hemorragia gastrointestinal es significativa, se registran disminución de la presión arterial, aumento del pulso y reducción del hematocrito; los signos de abdomen agudo son a veces indicativos de perforación del duodeno, **un cuadro de riesgo vital.**

www.elibros.com

© Elsevier. Fotocopiar sin autorización es un delito.

Datos subjetivos	Datos objetivos
Diarrea aguda	
Inicio repentino y prolongación durante < 2 semanas; dolor abdominal, diarrea, náuseas, vómitos, fiebre, tenesmo (sensación de defecación incompleta); si los síntomas se dan en dos o más personas que han tomado el mismo alimento, debe sospecharse una posible intoxicación alimentaria.	Sensibilidad dolorosa abdominal difusa; puede evocar una inflamación peritoneal con dolor o defensa abdominal en el CID; en casos graves se registra en ocasiones deshidratación moderada o intensa (disminución de la presión arterial, aumento de la frecuencia cardíaca).
Enfermedad de Crohn	
Diarrea crónica (a veces sanguinolenta) con malabsorción, retortijones y exacerbaciones, y remisiones impredecibles.	Puede palparse una masa abdominal en el intestino, engrosado o inflamado; formación de verrugas perianales, fístulas u abscesos; los hallazgos extraintestinales son artritis en grandes articulaciones, eritema nudoso y piodermia gangrenosa.
Colitis ulcerosa	
Diarrea acuosa, sanguinolenta y frecuente (hasta 20-30 deposiciones/día); síntomas más o menos graves en función del grado de afectación del colon; pérdida de peso, fatiga, debilitamiento general.	Generalmente no hay fístula ni enfermedad perianal; el patrón colestásico de transaminasas elevadas es indicativo de colangitis esclerosante.
Síndrome del intestino irritable	
Conjunto de síntomas consistentes en dolor abdominal, distensión abdominal, estreñimiento y diarrea; algunos pacientes alternan diarrea y estreñimiento; en las heces o en torno a ellas puede observarse moco.	Generalmente, ningún rasgo reseñable en la exploración.
Cáncer de colon	
Puede haber dolor abdominal y sangre visible en las heces, si bien es más frecuente que la misma se detecte en la prueba de sangre oculta en heces; puede haber cambios en la frecuencia o las características de las heces.	Con la progresión de la enfermedad puede detectarse una masa palpable en el CID o en el cuadrante inferior izquierdo (CII); en el tacto rectal es posible que sea palpable una masa rectal.

www.freelibros.com

Datos subjetivos	Datos objetivos
Hepatitis	
Algunos pacientes asintomáticos; otros con ictericia, anorexia, dolor abdominal, heces de color de arcilla, orina de color de té y fatiga.	Pruebas de función hepática anómalas; ictericia; hepatomegalia.
Cirrosis	
Algunos pacientes asintomáticos; otros con ictericia, anorexia, dolor abdominal, heces de color de arcilla, orina de color de té y fatiga; pueden referir vasculatura abdominal prominente, angiomas en araña cutáneos, hematemesis y plenitud abdominal.	Pruebas de función hepática anómalas; ictericia; inicialmente con hígado engrosado, firme y no sensible; en casos graves el tamaño del hígado se reduce y puede haber hipertensión portal, varices esofágicas, emaciación muscular y carencias nutricionales.
Colecistitis	
Aguda: Dolor en el cuadrante superior derecho (CSD) con irradiación en torno al torso medio hacia la región escapular derecha; el dolor es de aparición brusca e intenso y persiste 2-4 h. Puede haber fiebre, ictericia y anorexia. *Crónica:* Ataques agudos repetidos; intolerancia a la grasa, flatulencia, náuseas, anorexia, dolor abdominal inespecífico.	Sensibilidad marcada en el CSD o el epigastrio; defensa involuntaria o sensibilidad de rebote; en algunos casos, vesícula biliar plenamente palpable en el CSD.
Pancreatitis crónica	
Dolor abdominal que no remite, pérdida de peso, esteatorrea.	Sensibilidad abdominal difusa a la palpación; puede haber defensa involuntaria y distensión abdominal; enzimas pancreáticas elevadas (amilasa y lipasa); en ocasiones hay formación de seudoquistes; en la enfermedad avanzada puede haber pérdida de grasa subcutánea y emaciación por malnutrición.
Pielonefritis	
Dolor en el costado, disuria, fiebre; puede haber escalofríos, aumento de la frecuencia y de la urgencia de micción, y hematuria.	Aspecto enfermo con sensibilidad en el ACV; piuria y bacterias.

www.edilibros.com

© Elsevier. Fotocopiar sin autorización es un delito.

Datos subjetivos	Datos objetivos
Cálculos renales	
Fiebre, disuria, hematuria; retortijones intensos y dolor en el costado, con náuseas y vómitos; cuando el cálculo pasa, el dolor suele trasladarse a la ingle o al área escrotal o labial.	Aspecto enfermo con retortijones dolorosos intensos; puede haber sensibilidad dolorosa en el ACV o en el abdomen a la palpación; hematuria microscópica.
Apendicitis	
Inicialmente, dolor periumbilical o epigástrico, cólico; más tarde, el dolor se localiza en el CID; anorexia, náuseas o vómitos tras la aparición del dolor; fiebre baja.	Defensa, sensibilidad dolorosa, signos del iliopsoas y/o el obturador positivos; dolor en el CID a la palpación (signo de McBurney).

Signos abdominales asociados a situaciones anómalas frecuentes

Signo	Descripción	Alteraciones asociadas
Aaron	Dolor o molestias en el área del corazón o el estómago cuando se palpa el punto de McBurney	Apendicitis
Ballance	Matidez fija a la percusión del costado izquierdo y matidez en el costado derecho que desaparecen al cambiar de posición	Irritación peritoneal
Blumberg	Sensibilidad de rebote	Irritación peritoneal, apendicitis
Cullen	Equimosis alrededor del ombligo	Hemoperitoneo, pancreatitis, embarazo ectópico
Dance	Ausencia de ruidos intestinales en el CID	Intususcepción
Grey Turner	Equimosis en los costados	Hemoperitoneo, pancreatitis
Kehr	Dolor abdominal con irradiación al hombro izquierdo	Rotura de bazo, cálculos renales, embarazo ectópico

www.medilibros.com

Signos abdominales asociados a situaciones anómalas frecuentes *(cont.)*

Signo	Descripción	Alteraciones asociadas
Markle (sacudida del talón)	El paciente de pie con las rodillas extendidas, se pone de puntillas y bruscamente se apoya sobre los talones, produciendo un impacto en el cuerpo; si el signo es positivo, se registra dolor abdominal	Irritación peritoneal, apendicitis
McBurney	Sensibilidad de rebote y dolor agudo a la palpación del punto de McBurney (a dos tercios de la distancia entre el ombligo y la cresta ilíaca superior)	Apendicitis
Murphy	Interrupción brusca de la inspiración a la palpación de la vesícula biliar	Colecistitis
Romberg-Howship	Dolor en la cara medial inferior de los muslos hasta las rodillas	Hernia estrangulada del obturador
Rovsing	Dolor en el CID intensificado a la palpación abdominal del CII	Irritación peritoneal, apendicitis

www.mesamores.com

Alteraciones que producen dolor abdominal agudo

Alteración	Características habituales del dolor	Posibles hallazgos asociados
Apendicitis	Inicialmente periumbilical o epigástrico; cólico; más tarde localizado en el CID, a menudo en el punto de McBurney	Defensa abdominal, sensibilidad dolorosa; pruebas de iliopsoas y obturador +; hiperestesia de la piel del CID; anorexia, náuseas o vómitos tras el inicio del dolor; fiebre baja; signos de Aaron, Rovsing, Markle y McBurney +*
Peritonitis	Inicio repentino o gradual; dolor generalizado o localizado, sordo o intenso e implacable; defensa abdominal; dolor en la inspiración profunda	Respiración superficial: signos de Blumberg, Markle y Ballance +; ruidos intestinales disminuidos, náuseas y vómitos; pruebas de iliopsoas y obturador +

(Continúa)

© Elsevier. Fotocopiar sin autorización es un delito.

Alteraciones que producen dolor abdominal agudo *(cont.)*

Alteración	Características habituales del dolor	Posibles hallazgos asociados
Colecistitis	Dolor intenso e implacable en el CSD y el epigastrio; a veces irradiado al área subescapular derecha	Sensibilidad dolorosa del CSD, signo de Murphy +, vesícula biliar palpable, anorexia, vómitos, fiebre, posible ictericia
Pancreatitis	Dolor intenso, súbito y muy agudo en el cuadrante superior izquierdo (CSI), el epigastrio o la región umbilical; presente en uno o ambos costados; a veces irradiado al hombro izquierdo	Sensibilidad dolorosa epigástrica, vómitos, fiebre, shock; signo de Grey Turner +; signo de Cullen +; ambos pueden registrarse 2-3 días después del inicio
Salpingitis	En cuadrantes inferiores; más intenso en el izquierdo	Náuseas, vómitos, fiebre, sensibilidad dolorosa suprapúbica, abdomen rígido, dolor en la exploración pélvica
Enfermedad inflamatoria pélvica	En cuadrantes inferiores; aumenta con la actividad	Anejos y cuello uterino sensibles, secreción cervical, dispareunia
Diverticulitis	Epigástrico que irradia al lado izquierdo inferior del abdomen, en especial después de comer; a veces irradiado a la espalda	Flatulencia, borborigmos, diarrea, disuria, sensibilidad dolorosa a la palpación
Úlcera gástrica o duodenal perforada	Aparición brusca en el CSD; puede irradiarse a los hombros	Distensión y ausencia de aire abdominal con aumento de la resonancia sobre el hígado; sensibilidad dolorosa en el epigastrio o el CSD; pared abdominal rígida; sensibilidad de rebote
Obstrucción intestinal	Brusco, grave, espasmódico; irradiado al epigastrio y el ombligo	Distensión, mínima sensibilidad de rebote, vómitos, sensibilidad dolorosa localizada, peristaltismo visible; ausencia de ruidos intestinales (en la obstrucción paralítica) o ruidos hiperactivos de tono agudo (en la obstrucción mecánica)

www.medilibros.com

Alteraciones que producen dolor abdominal agudo *(cont.)*

Alteración	Características habituales del dolor	Posibles hallazgos asociados
Vólvulo	Irradiado al hipogastrio y al ombligo	Distensión, náuseas, vómitos, defensa abdominal; es posible palpar un vólvulo con asa sigmoidea
Aneurisma abdominal con extravasación	Dolor pulsátil continuo en la línea media sobre el aneurisma; puede penetrar hacia la espalda o los costados	Náuseas, vómitos, masa abdominal, soplo
Cálculos y cólico biliares	Episódico e intenso, en el CSD o epigastrio, y puede durar de 15 min a varias horas; puede irradiarse al área subescapular, en especial a la derecha	Sensibilidad dolorosa del CSD, pared abdominal blanda, anorexia, vómitos, ictericia, temperatura inferior a la normal
Cálculos renales	Intenso; en el costado con extensión a la ingle y los genitales; puede ser episódico	Fiebre, hematuria; signo de Kehr+
Embarazo ectópico	En el cuadrante inferior; irradiado al hombro; en caso de rotura, el dolor es agónico	Dolor hipogástrico con la palpación, síntomas de embarazo, oligometrorragia, menstruación irregular, pared abdominal débil, masa en la exploración pélvica bimanual; rotura: shock, pared abdominal rígida, distensión; Kehr+, signos de Cullen
Rotura de quiste ovárico	En el cuadrante inferior, constante, aumenta con la tos o el movimiento	Vómitos, fiebre baja, anorexia, sensibilidad dolorosa en la exploración pélvica
Rotura esplénica	Intenso; en el CII e irradia al hombro izquierdo; puede empeorar con los pies de la cama elevados	Shock, palidez, temperatura inferior a la normal

*Véase la tabla en las páginas 148-149 para la explicación de los signos.

Alteraciones que producen dolor abdominal crónico

Alteración	Características habituales del dolor	Posibles hallazgos asociados
Síndrome del intestino irritable	Dolor hipogástrico, espasmódico, variable e infrecuente; asociado a la función intestinal	Exploración física sin rasgos reseñables; dolor asociado a gas, sensación de plenitud, distensión; alivio con el paso del flato o la deposición de heces

(Continúa)

www.medilibros.com

© Elsevier. Fotocopiar sin autorización es un delito.

Alteraciones que producen dolor abdominal crónico *(cont.)*

Alteración	Características habituales del dolor	Posibles hallazgos asociados
Intolerancia a la lactosa	Dolor espasmódico después de beber leche o tomar productos lácteos	Diarrea asociada; exploración física sin rasgos reseñables
Enfermedad diverticular	Dolor localizado	Sensibilidad abdominal, fiebre
Estreñimiento	Dolor cólico o sordo, continuo y que no progresa ni empeora	Masa fecal palpable, heces en el recto
Fibroides uterinos	Dolor relacionado con la menstruación y el coito	Mioma(s) palpable(s)
Hernia	Dolor localizado que aumenta al hacer ejercicio o levantar cargas pesadas	Hernia en la exploración física
Esofagitis/ enfermedad por reflujo gastroesofágico	Dolor urente y mordiente en el epigastrio medio; que empeora en decúbito supino	Exploración física sin rasgos reseñables
Úlcera péptica	Dolor urente y mordiente	Puede haber sensibilidad epigástrica a la palpación
Gastritis	Dolor urente constante en el epigastrio	Puede ir acompañado de náuseas, vómitos, diarrea o fiebre; exploración física sin rasgos reseñables

www.medilibros.com

Modificado de Dains et al., 2011. Advanced Health Assessment & Clinical Diagnosis in Primary Care (Mosby) – Trade paperback (2011) by Joyce E Dains, Linda Ciofu Baumann, Pamela Scheibel.

Diagnóstico diferencial de la incontinencia urinaria

Alteración	Evolución	Hallazgos físicos
Incontinencia de esfuerzo	Incontinencia de pequeño volumen al toser, estornudar, reírse o correr; antecedentes de cirugía pélvica previa	Relajación del suelo pélvico; cistocele, rectocele; esfínter uretral laxo; pérdida de orina en pruebas de provocación; vaginitis atrófica; residuo posmiccional < 100 ml

Diagnóstico diferencial de la incontinencia urinaria *(cont.)*

Alteración	Evolución	Hallazgos físicos
Incontinencia de urgencia	Urgencia no controlada en la micción; incontinencia de gran volumen; antecedentes de alteraciones del sistema nervioso central, tales como accidente cerebrovascular, esclerosis múltiple o parkinsonismo	Hallazgos inesperados solo relacionados con el sistema nervioso central; residuo posmiccional < 100 ml
Incontinencia por rebosamiento	Incontinencia de pequeño volumen; goteo, dificultad para orinar; en hombres, síntomas de hipertrofia prostática: nicturia, goteo, dificultad urinaria o disminución de la fuerza y del calibre de la micción	Vejiga distendida; hipertrofia prostática; heces en el recto, impactación fecal; residuo posmiccional > 100 ml
	En caso de vejiga neurógena: antecedentes de problemas intestinales, lesión de médula espinal o esclerosis múltiple	Evidencia de enfermedad de la médula espinal o de neuropatía diabética; esfínter laxo; alteración de la marcha
Incontinencia funcional	Cambios en el estado mental, deterioro de la movilidad, cambio de entorno	Deterioro del estado mental; deterioro de la movilidad
	Fármacos: hipnóticos, diuréticos, anticolinérgicos, agentes α-adrenérgicos, bloqueantes de los canales del calcio	Deterioro del estado mental o hallazgos inesperados solo en correlación con otras alteraciones físicas

www.medilibros.com

© Elsevier. Fotocopiar sin autorización es un delito.

VARIANTES PEDIÁTRICAS

EXPLORACIÓN

Técnica	Hallazgos
Examine el abdomen en los cuatro cuadrantes	
El abdomen del lactante ha de ser explorado, si es posible, en momentos de relajación y calma. El uso del chupete puede ayudar a tranquilizar al niño. El regazo del padre puede ser la mejor superficie para la exploración de niños de hasta 3 años.	
• *Contorno/simetría*	**ESPERADOS:** Hasta los 3 años de edad, el abdomen protruye en bipedestación. **INESPERADOS:** La distensión puede indicar aumento de tamaño de los órganos, impactación fecal o masa abdominal.
• *Movimiento superficial*	**ESPERADOS:** Pulsación en el área epigástrica en recién nacidos y lactantes. **INESPERADOS:** Ondas peristálticas asociadas a estenosis pilórica.
Percuta el abdomen	
• *Tono*	**ESPERADOS:** Mayor timpanismo en lactantes que en adultos debido a que tragan aire al llorar y al comer.
Palpe el abdomen ligeramente y en profundidad	
• *Anillo umbilical*	**ESPERADOS:** Los lactantes y niños pueden tener una hernia umbilical (que habitualmente se cierra de forma espontánea a los 1-2 años de edad).
• *Hígado*	**ESPERADOS:** El hígado puede ser palpable en niños pequeños 2-3 cm por debajo del borde costal.

www.medilibros.com

Técnica	Hallazgos	
	Edad	*Altura hepática (cm)*
	6 meses	2,4-2,8
	12 meses	2,8-3,1
	24 meses	3,5-3,6
	3 años	4
	4 años	4,3-4,4
	5 años	4,5-5,1
	6 años	4,8-5,1
	8 años	5,1-5,6
	10 años	5,5-6,1

MUESTRA DE DOCUMENTACIÓN

Subjetiva. Una mujer de 44 años de edad refiere sensación de ardor en el área epigástrica y el tórax. Se produce después de comer, en especial, alimentos picantes. La molestia dura de 1 a 2 h y se intensifica cuando la paciente se tumba. En ocasiones nota un sabor de boca amargo. También experimenta sensación de plenitud. Los antiácidos no alivian los síntomas. No refiere náuseas/vómitos/diarrea, tos ni disnea.

Objetiva. Abdomen redondeado y simétrico, con estrías blancas adyacentes al ombligo en los cuatro cuadrantes. Se aprecia una cicatriz blanca bien sanada de 5 cm en el CID. Sin zonas de pulsaciones visibles o peristaltismo. Ruidos intestinales activos audibles. Los tonos a la percusión son timpánicos en el epigastrio. Altura hepática de 8 cm en la línea medioclavicular derecha. En la inspiración, borde hepático firme, liso y no sensible. Sin esplenomegalia. Musculatura blanda y relajada a la palpación ligera. Sin masas ni áreas de sensibilidad dolorosa a la palpación profunda. Sin sensibilidad dolorosa en el ACV.

www.elsevier.com

© Elsevier. Fotocopiar sin autorización es un delito.

CAPÍTULO 15

Genitales femeninos

EQUIPO

- Lámpara o fuente de luz
- Paños
- Espéculo
- Guantes
- Lubricante hidrosoluble
- Equipo para obtención de frotis Papanicolaou (Pap)/virus del papiloma humano (VPH)
  - Dispositivo de obtención (espátula de madera o plástico; cepillo o escobilla cervical)
  - Portaobjetos de cristal y fijador o medio de obtención líquido para citologías
- Otro material necesario para obtener muestras:
  - Hisopos de algodón
  - Placas o medio de cultivo
  - Pruebas de ADN para microorganismos

www.medilibros.com

EXPLORACIÓN

Coloque a la paciente en posición de litotomía, cubierta por paños de forma que la exposición sea mínima.

© 2015. Elsevier España, S.L. Reservados todos los derechos

Técnica	Hallazgos

Genitales externos

Lávese o higienice las manos y use guantes en ambas

Indique a la paciente que separe las rodillas. Avísela de que está comenzando la exploración y toque la parte inferior de los muslos, ascendiendo a continuación a lo largo de los muslos, sin interrumpir el contacto, hasta alcanzar los genitales externos.

Examine y palpe el monte de Venus

- *Características*

  ESPERADOS: Piel lisa y limpia.
  INESPERADOS: Higiene inadecuada.

- *Vello púbico*

  ESPERADOS: Distribución en patrón femenino.
  INESPERADOS: Liendres o piojos.

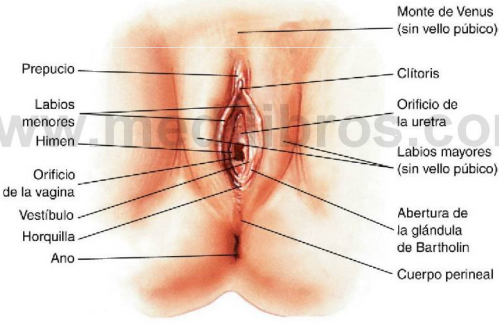

(Tomado de Lowdermilk y Perry, 2004.)

Examine y palpe los labios

- *Labios mayores*

  ESPERADOS: Grandes o cerrados, secos o húmedos, arrugados o tersos, tejido blando y homogéneo, generalmente simétricos.

www.mediblos.com

© Elsevier. Fotocopiar sin autorización es un delito.

Técnica	Hallazgos
	INESPERADOS: Inflamación, rubefacción, sensibilidad dolorosa, despigmentación, varicosidades, estriaciones o signos de traumatismos o cicatrices. Cuando se aprecian excoriación, exantemas o lesiones, se debe preguntar a la paciente si se ha rascado.
• *Labios menores* Separe los labios mayores con los dedos de una de sus manos. Con la otra, palpe los labios menores con los dedos pulgar y medio.	**ESPERADOS:** Húmedos, con superficie interna de color rosado oscuro. Tejido blando y homogéneo. **INESPERADOS:** Sensibilidad dolorosa, inflamación, irritación, excoriación, formación de costra de secreción en pliegues tisulares, despigmentación, úlceras, vesículas, irregularidades o nódulos. Hiperemia de la horquilla no relacionada con actividad sexual reciente.
Examine el clítoris	
• *Tamaño y longitud*	**ESPERADOS:** Longitud ≤ 2 cm; diámetro de 0,5 cm. **INESPERADOS:** Hipertrofia, atrofia, inflamación o adherencias.
Examine el meato uretral y la abertura vaginal	
• *Orificio uretral*	**ESPERADOS:** Hendidura o abertura irregular, cercana al introito vaginal o contenida en él, generalmente en la línea media. **INESPERADOS:** Secreción, pólipos, carúnculas, fístulas, lesiones, irritación, inflamación o dilatación.
• *Introito vaginal*	**ESPERADOS:** Hendidura vertical fina u orificio amplio con bordes irregulares. Humedad tisular. **INESPERADOS:** Inflamación, despigmentación, secreción, lesiones, fístulas o fisuras.

www.medilibros.com

Técnica	Hallazgos
Exprima las glándulas uretrales Indique a la paciente que va a introducir un dedo en su vagina y que presionará hacia delante con él. Con la palma hacia arriba, inserte el dedo índice en la segunda articulación y presione hacia arriba para exprimir las glándulas uretrales moviendo el dedo hacia fuera. Realice la maniobra a ambos lados de la uretra y directamente en ella.	**INESPERADOS:** Secreción o sensibilidad dolorosa. Observe el color, la consistencia y el olor de las posibles secreciones; obtenga cultivo.
Palpe las glándulas de Bartholin Indique a la paciente que va a sentir cómo ejerce presión en torno a la entrada de la vagina. Palpe el tejido lateral entre los dedos índice y pulgar y, a continuación, palpe toda el área bilateralmente, en particular en la porción posterolateral de los labios mayores.	**ESPERADOS:** Sin inflamación. **INESPERADOS:** Inflamación, sensibilidad dolorosa, masas, calor, fluctuación o secreción. Observe el color, la consistencia, el olor de cualquier posible secreción; obtenga cultivo.
Compruebe el tono muscular vaginal, si está indicado Indique a la paciente que presione la abertura vaginal en torno a su dedo.	**ESPERADOS:** Constricción más bien fuerte por parte de algunas mujeres nulíparas; menos en algunas multíparas. **INESPERADOS:** Protrusión del cuello uterino o del útero.
Localice el cuello uterino Manteniendo su dedo en la misma posición, avance para localizar el cuello uterino y notar la dirección en la que está orientado. Ello ayuda a localizar el cuello uterino al introducir el espéculo.	**ESPERADOS:** En la línea media, puede orientarse horizontal, anterior o posteriormente. **INESPERADOS:** Desviado a la derecha o a la izquierda.
Examine para detectar abultamiento o incontinencia urinaria, si está indicado Indique a la paciente que empuje hacia abajo.	**ESPERADOS:** Sin abultamiento. **INESPERADOS:** Abultamiento de la pared anterior o posterior, o incontinencia urinaria.

© Elsevier. Fotocopiar sin autorización es un delito.

Técnica	Hallazgos
Examine y palpe el periné Comprima el tejido perineal entre el pulgar y el índice. 	**ESPERADOS:** Superficie del periné lisa: generalmente gruesa y uniforme en la mujer nulípara; más delgada y rígida en la multípara. Posible cicatriz de episiotomía en mujeres que hayan tenido partos vaginales. **INESPERADOS:** Sensibilidad dolorosa, inflamación, fístulas, lesiones o crecimientos.
Examine el ano • *Características de la piel*	**ESPERADOS:** Piel oscura pigmentada y posiblemente engrosada. **INESPERADOS:** Cicatrices, lesiones, inflamación, fisuras, bultos, acrocordones o excoriación.

Genitales externos: exploración con espéculo

www.medilibros.com

Si toca el periné o la piel anal durante la exploración de los genitales externos, cámbiese de guantes antes de proceder a la de los genitales internos.

Lubrique el espéculo y las manos enguantadas con agua o gel lubricante hidrosoluble. Si se va a obtener un frotis de Papanicolaou, es preferible el agua.

Inserte el espéculo

Indique a la paciente que volverá de nuevo a sentir que la está explorando, y, a continuación, introduzca dos dedos de la mano que no sujeta el espéculo en el introito vaginal, presionando con suavidad hacia abajo. Pida a la paciente que respire con calma y regularidad, y que intente relajar conscientemente la musculatura.

Use los dedos de esa mano para separar los labios menores lo suficiente como para que la abertura vaginal sea claramente visible. A continuación inserte lentamente el espéculo por la vía de menor resistencia, con frecuencia ligeramente hacia abajo, intentando evitar provocar posibles traumatismos en la uretra o las paredes de la vagina. Algunos médicos insertan las hojas del espéculo formando un ángulo oblicuo; otros prefieren mantener las hojas horizontales.

Técnica	Hallazgos
En cualquier caso, es necesario evitar tocar el clítoris, pinzar vello púbico o pellizcar la piel de los labios. El espéculo se ha de introducir en la profundidad correspondiente a la longitud del canal vaginal. Manteniendo la presión hacia abajo, abra el espéculo presionando con el pulgar. Deslícelo lentamente hacia arriba hasta que el cuello del útero esté a la vista. Ajuste la luz y, a continuación, introduzca el espéculo en la vagina, de modo que el cuello quede expuesto entre las hojas anterior y posterior. Estabilice la separación distal de las hojas y ajuste la proximal, según sea necesario.	
Examine el cuello del útero	
• *Color*	**ESPERADOS:** Rosado, con distribución uniforme. Es posible que se aprecie un eritema circunscrito simétrico en torno al orificio cervical.
(Tomado de Edge y Miller, 1994.)	**INESPERADOS:** Cuello uterino azulado, pálido o enrojecido (en especial, si presenta bordes parcheados o irregulares).
• *Posición*	**ESPERADOS:** En la línea media horizontal u orientado anterior o posteriormente. Protruyendo en la vagina 1-3 cm. **INESPERADOS:** Desviación a la derecha o la izquierda. Protrusión en la vagina > 1-3 cm.
• *Tamaño*	**ESPERADOS:** 3 cm de diámetro. **INESPERADOS:** > 3 cm.
• *Forma*	**ESPERADOS:** Uniforme. **INESPERADOS:** Deformado.

www.edimsos.com

© Elsevier. Fotocopiar sin autorización es un delito.

Técnica	Hallazgos
• *Características superficiales*	**ESPERADOS:** Superficie lisa. Posible círculo simétrico enrojecido en torno al orificio cervical (epitelio pavimentoso-cilíndrico). Posibles pequeñas áreas elevadas, redondeadas, blanquecinas o amarillentas, en el cuello del útero (quistes de Naboth). **INESPERADOS:** Tejido friable, áreas parcheadas rojas, áreas granulares o con manchas blanquecinas.
• *Secreción* Observe cualquier posible secreción. Determine si su origen es el cuello uterino o la vagina.	**ESPERADOS:** Sin olor, de textura pastosa o líquida transparente, densa, fina o fibrosa (con frecuencia más densa en la fase central del ciclo menstrual o inmediatamente antes de la menstruación). **INESPERADOS:** Olorosa, blanquecina, amarillenta, verdosa o gris.
• *Tamaño y forma del orificio cervical* Siga las pautas de precaución estándar para la toma de muestras de secreciones humanas.	**ESPERADOS:** Mujer nulípara: pequeña, redondeada y ovalada. Mujer multípara: generalmente, en forma de hendidura horizontal, irregular o estrellada. **INESPERADOS:** Hendidura causada por un traumatismo inducido por aborto, complicación en la retirada de un dispositivo intrauterino o abuso sexual.

www.edicionesmedicas.com

Retire el espéculo y examine las paredes vaginales

Desbloquee el espéculo y retírelo lentamente, girándolo de forma que puedan examinarse las paredes de la vagina. Ejerza presión sostenida hacia abajo, y sujete con su dedo índice la hoja anterior del espéculo a medida que lo va retirando. Compruebe el olor de cualquier posible secreción acumulada en la hoja posterior y proceda a su cultivo, si no lo ha hecho previamente.	**ESPERADOS:** Color de la pared vaginal rosado, similar al del cuello del útero o más claro; pared húmeda, lisa o rugosa y homogénea. Secreciones sin olor, no densas, claras o turbias. **INESPERADOS:** Manchas parcheadas rojizas, lesiones, palidez, grietas, sangrado, nódulos, inflamación. Secreciones profusas, densas, grumosas o espumosas; grises, verdes o amarillas; o con mal olor.

Genitales internos: exploración bimanual

Cámbiese de guantes y lubrique los dedos índice y medio de la mano de exploración.

Indique a la paciente que la va a explorar interiormente con los dedos.

Evite tocar el clítoris con el pulgar durante la exploración.

Obtención de frotis y cultivos vaginales

Las muestras vaginales se obtienen con el espéculo colocado en la vagina, después de haber procedido a la inspección del cuello uterino y sus inmediaciones. Tome las muestras como se indica para la realización del frotis de Pap, de la prueba del VPH, cribado de enfermedades de transmisión sexual y una muestra en fresco. Etiquete la muestra con el nombre de la paciente y el tipo de muestra (p. ej., frotis cervical o vaginal y cultivo correspondiente). Asegúrese de seguir los protocolos de precaución estándar para la toma de muestras de secreciones humanas.

Frotis de Pap convencional

En la actualidad se utilizan cepillos y escobillas junto con la espátula convencional, o en lugar de esta, a fin de mejorar la calidad de las células obtenidas. El cepillo de tipo cilíndrico solo recoge células endocervicales. En primer lugar, tome una muestra del ectocérvix con una espátula. Inserte la proyección más larga de la espátula en el orificio cervical. Gírela 360°, manteniendo el flujo en contra del tejido cervical. Retire la espátula y extienda la muestra sobre un portaobjetos (un leve toque con cada lado de la espátula es suficiente). Fije la muestra, indicando en la etiqueta que es ectocervical. A continuación, introduzca un cepillo en la vagina y hágalo avanzar hacia el orificio cervical hasta que solo queden expuestas las cerdas más próximas al mango. Gírelo lentamente, hasta dar media vuelta o una vuelta completa. Limpie y prepare el portaobjetos (un leve toque con cada lado de la espátula es suficiente). Fije la muestra y etiquétela como ectocervical y repita los pasos anteriores. Retírelo y prepare el frotis endocervical haciendo rotar el cepillo, con presión moderada, sobre el portaobjetos. Fije la muestra y etiquétela como endocervical. Alternativamente, las dos muestras pueden extenderse en un mismo portaobjetos.

El cepillo de tipo escobilla se emplea para tomar muestras de células ectocervicales y endocervicales al mismo tiempo. La escobilla tiene cerdas de plástico flexibles que generan menos manchas de sangre tras la exploración. Introduzca el cepillo en la vagina e inserte las cerdas centrales, más largas, en el orificio cervical, hasta que las cerdas laterales se doblen completamente contra el ectocérvix. Mantenga una suave presión, y rote el cepillo haciendo girar el mango entre el pulgar y el índice de tres a cinco veces a la derecha y a la izquierda. Retire el cepillo y pase la muestra a un portaobjetos de vidrio con dos «pinceladas». Aplique primero uno de los lados del cepillo y, a continuación, dele la vuelta y aplique el otro lado exactamente sobre el mismo lugar del porta. Fije la muestra y etiquétela como ectocervical y endocervical.

Frotis de Pap líquido

Si se emplea una tecnología de preparación líquida con cepillo, inserte las cerdas centrales en el canal endocervical, a una profundidad suficiente como para que las cerdas cortas entren en contacto con el ectocérvix. Empuje con suavidad y gire el cepillo en sentido horario cinco veces. Aclare la escobilla en el vial de solución introduciéndola hasta el fondo del mismo 10 veces, frotando las cerdas contra las paredes del vial. Por último, gire vigorosamente el cepillo para que se desprenda el material restante. Deseche el cepillo utilizado. Como alternativa, in-

(Continúa)

© Elsevier. Fotocopiar sin autorización es un delito.

troduzca la punta del cepillo directamente en el vial de muestra. En cualquier caso, asegúrese de que sigue las instrucciones del fabricante y del laboratorio para preservar adecuadamente la muestra. Cierre bien el vial para evitar escapes durante su transporte. La muestra líquida también se emplea para la prueba de determinación del VPH.

Muestra para cultivo gonocócico

Inmediatamente después de la obtención del frotis de Pap, introduzca una torunda de algodón estéril en la vagina e insértela en el orificio cervical, manteniéndola durante 10-30 s. Retire la torunda y extienda la muestra con un movimiento en Z sobre el medio de cultivo, girando la torunda al mismo tiempo. Etiquete el tubo o la placa y siga el protocolo de rutina para el transporte y el mantenimiento de la temperatura de la muestra. Si está indicado, puede obtenerse una muestra para cultivo anal tras la retirada del espéculo vaginal. Introduzca una nueva torunda de algodón estéril unos 2,5 cm en el recto y gírela hasta dar una vuelta completa. Manténgala introducida durante 10-30 s. Retire la torunda y prepare la muestra según se describe para el cultivo vaginal. En la actualidad, los cultivos gonocócicos se emplean con menos frecuencia que las pruebas de ADN para clamidiosis y gonorrea.

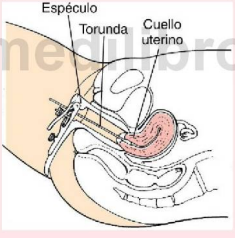

www.medilibros.com

Prueba de ADN para microorganismos

Utilice una torunda de dacrón (con eje de plástico o metal) para la toma de muestras. Los aplicadores con punta de algodón de madera pueden afectar al resultado de la prueba. Compruebe también las fechas de caducidad para no utilizar materiales caducados. Inserte la torunda en el orificio cervical y gírela en el canal endocervical durante 30 s para asegurarse de que se absorbe de forma correcta, a fin de que la muestra sea idónea. Evite el contacto con las membranas mucosas vaginales, que pueden contaminar la muestra. Retire la torunda e introdúzcala en el tubo que contenga el reactivo para la muestra. Existen pruebas para uno o dos microorganismos para *Chlamydia trachomatis* y *Neisseria gonorrhoeae*. Existen pruebas para varios microorganismos para *Trichomonas vaginalis, Gardnerella vaginalis* y *Candida*.

Técnicas de preparación en fresco e hidróxido potásico

En mujeres con secreción vaginal, estas exploraciones microscópicas permiten detectar la presencia de *Trichomonas vaginalis,* vaginosis bacteriana o candidiasis. Para la preparación en fresco, obtenga una muestra de secreción vaginal mediante una torunda. Frote la muestra sobre un portaobjetos de vidrio y añádale una gota de solución salina normal. Coloque un cubreobjetos sobre el portaobjetos y observe al microscopio. La presencia de tricomonas es indicativa de infección por *T. vaginalis.* La de células epiteliales llenas de bacterias (células clave) indica vaginosis bacteriana. En otro portaobjetos de vidrio, extienda una muestra de secreción vaginal, aplique una gota de solución acuosa al 10% de hidróxido potásico (KOH) y coloque un cubreobjetos. La percepción de «olor a pescado» (test de olor) es también indicativa de vaginosis bacteriana. El KOH disuelve las células epiteliales y los residuos de las mismas y facilita la visualización de micelios fúngicos. Observe al microscopio para detectar fragmentos de micelio, hifas y células de levaduras en gemación, indicativos de candidiasis.

Técnica	Hallazgos
Palpe la pared vaginal mientras introduce sus dedos en la vagina	
Introduzca las puntas de los dedos en la abertura vaginal y presione hacia abajo, esperando a que los músculos se relajen. Gradualmente, vaya profundizando con los dedos mientras palpa la pared vaginal.	**ESPERADOS:** Lisa y uniforme. **INESPERADOS:** Sensibilidad dolorosa, lesiones, quistes, nódulos, masas o crecimientos.
Palpe el cuello del útero	
Localice el cuello del útero con la superficie palmar de los dedos, note el final y desplace los dedos bordeando la circunferencia para percibir el fórnix.	
• *Tamaño, forma, longitud*	**ESPERADOS:** Coherentes con los de la exploración con el espéculo.
• *Consistencia*	**ESPERADOS:** Firme en mujeres no gestantes; más blanda en mujeres gestantes. **INESPERADOS:** Nódulos, dureza o aspereza.
• *Posición*	**ESPERADOS:** En la línea media horizontal u orientado anterior o posteriormente. Protruyendo en la vagina, 1-3 cm. **INESPERADOS:** Desviación a la derecha o a la izquierda. Protrusión en la vagina > 3 cm.

© Elsevier. Fotocopiar sin autorización es un delito.

Técnica

- *Movilidad*

  Sostenga suavemente el cuello uterino entre los dedos y muévalo de lado a lado. Observe la expresión facial de la paciente.

Palpe el útero

- *Localización y posición*

  Coloque la superficie palmar de la mano exterior sobre la línea media abdominal, a la mitad de la distancia entre el ombligo y la sínfisis púbica, y sitúe los dedos intravaginales en el fórnix anterior. Deslice lentamente la mano exterior hacia el pubis, presionando hacia abajo y hacia delante con la superficie plana de los dedos; al mismo tiempo, empuje hacia dentro y hacia arriba con las yemas de los dedos de la mano intravaginal mientras empuja hacia abajo el cuello del útero con la parte dorsal de los dedos. Si el útero está antevertido y anteflexionado, debería percibir el fondo entre los dedos de las dos manos a la altura del pubis. Si el útero no puede percibirse con esta maniobra, coloque los dedos intravaginales unidos en el fórnix posterior y la mano exterior inmediatamente por encima de la sínfisis púbica. Presione con firmeza hacia abajo con la mano exterior, mientras presiona hacia dentro contra el cuello uterino con la mano intravaginal. Si el útero está retrovertido o retroflexionado, debería percibir el fondo. En caso de que con ninguna de las dos maniobras se note el útero, desplace los dedos intravaginales a los lados del cuello del útero y, manteniendo contacto con el mismo, presione hacia dentro, intentando percibir el fondo lo más posible.

Hallazgos

ESPERADOS: Movimiento de 1 a 2 cm en cada dirección. Mínimas molestias.
INESPERADOS: Dolor con el movimiento («sensibilidad al movimiento cervical»).

ESPERADOS: En la línea media, horizontal u orientado anterior o posteriormente. Protruyendo en la vagina 1-3 cm.
INESPERADOS: Desviación a la izquierda o a la derecha. Protrusión en la vagina > 3 cm.

www.medilibros.com

Técnica	Hallazgos
Deslice lo s dedos de manera que se sitúen encima y debajo del cuello del útero y continúe presionando mientras mueve los dedos para palpar la mayor porción de útero posible (cuando el útero está en posición media, no puede palparse con la mano exterior)	

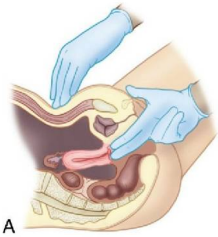

A

B

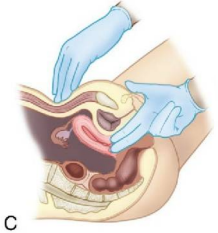

C

www.medilibros.com

© Elsevier. Fotocopiar sin autorización es un delito.

Técnica

Hallazgos

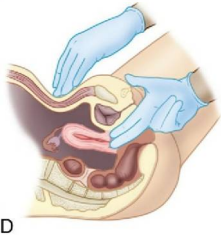

D

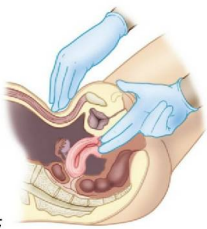

E

A. Antevertido. **B.** Anteflexionado. **C.** Retrovertido. **D.** Retroflexionado. **E.** Posición media del útero.

- *Tamaño, forma, contorno*

ESPERADOS: Con forma de pera y de 5,5-8 cm de largo (las dimensiones son mayores en mujeres multíparas). Contorno redondeado y, en mujeres no gestantes, paredes firmes y lisas.
INESPERADOS: Más largo de lo esperado o con contorno interrumpido o irregular.

www.medilibro.com

- *Movilidad*
  Mueva suavemente el útero entre los dedos intravaginales y la mano exterior.

ESPERADOS: Móvil en el plano anteroposterior.
INESPERADOS: Útero fijo o sensibilidad dolorosa al movimiento.

Palpe los ovarios

Sitúe los dedos de la mano exterior sobre el cuadrante inferior derecho. Con la mano intravaginal hacia arriba, coloque ambos dedos en el fórnix lateral derecho. Presione en profundidad con los dedos intravaginales hacia dentro y hacia arriba, en dirección a la mano abdominal, mientras desliza la superficie plana de los dedos de la mano exterior en profundidad y en sentido oblicuo hacia la sínfisis púbica. Palpe toda el área presionando firmemente con la mano exterior y los dedos intravaginales al mismo tiempo. Repita la maniobra en el lado izquierdo.

Técnica	Hallazgos
• *Consistencia*	**ESPERADOS:** Si son palpables, los ovarios deben notarse firmes, tersos y leve o moderadamente sensibles. **INESPERADOS:** Sensibilidad dolorosa o nodularidad significativas. Trompas de Falopio palpables.
• *Tamaño*	**ESPERADOS:** En torno a 3 × 2 × 1 cm. **INESPERADOS:** Agrandamiento.
• *Forma*	**ESPERADOS:** Ovoides. **INESPERADOS:** Distorsionados.
Palpe las áreas anejas Use las posiciones de las manos empleadas en la palpación de los ovarios.	**ESPERADOS:** Anejos difíciles de palpar. **INESPERADOS:** Masas y sensibilidad dolorosa. Cuando se encuentran masas en los anejos, se han de determinar el tamaño, la forma, la localización, la consistencia y la sensibilidad.

www.medilibros.com

Genitales internos: exploración rectovaginal

Cámbiese de guantes. Esta exploración puede resultar molesta para la paciente. Asegúrele que, aunque note un impulso de defecación urgente, esta no se producirá. Indíquele que respire lentamente y que intente relajar el esfínter, el recto y las nalgas.

Introduzca el dedo índice en la vagina y el medio en el ano Para introducir el dedo medio en el ano, presione sobre él e indique a la paciente que apriete el esfínter. Cuando lo haga, introduzca la punta del dedo en el recto a través del esfínter.	
Valore el tono esfinteriano Palpe el área de la unión anorrectal y la zona situada inmediatamente por encima de ella. Indique a la paciente que contraiga y relaje el esfínter.	**ESPERADOS:** Contracción esfinteriana uniforme. **INESPERADOS:** Esfínter extremadamente contraído, laxo o ausente.
Palpe la pared rectal anterior y el tabique rectovaginal Deslice ambos dedos lo más profundo posible e indique a la paciente que apriete. Rote el dedo rectal para explorar la pared anterior del recto y palpe el tabique rectovaginal.	**ESPERADOS:** Tersos y sin interrupciones. El cuerpo y el fondo uterino se notan a veces en úteros retroflexionados. **INESPERADOS:** Masas, pólipos, nódulos, estenosis, irregularidades, sensibilidad dolorosa.

© Elsevier. Fotocopiar sin autorización es un delito.

Técnica	Hallazgos
Palpe la cara posterior del útero Coloque la mano exterior justo por debajo de la sínfisis del pubis y presione con firmeza y en profundidad hacia abajo, mientras sitúa el dedo intravaginal en el fórnix vaginal posterior, presionando con fuerza hacia arriba contra el lado posterior del cuello del útero, como se muestra en la siguiente figura. Palpe la mayor porción del lado posterior del útero posible.	**ESPERADOS:** Coherentes con los hallazgos de la exploración bimanual en lo que respecta a la localización, la posición, el tamaño, la forma y el contorno. **INESPERADOS:** Sensibilidad dolorosa.

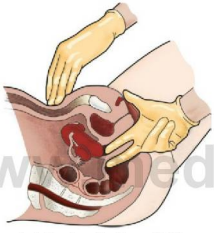

(Tomado de Lowdermilk y Perry, 2004.)

www.edilibros.com

Palpe la pared rectal posterior Al retirar los dedos, gire el dedo intrarrectal para evaluar la pared rectal posterior.	**ESPERADOS:** Lisa y sin interrupciones. **INESPERADOS:** Masas, pólipos, nódulos, estenosis, irregularidades, sensibilidad dolorosa.
Observe las características de las heces al retirar el dedo enguantado	**ESPERADOS:** Color marrón claro u oscuro. **INESPERADOS:** Sangre. Observe el color y prepare una muestra para estudio de sangre oculta en heces, si está indicada.
Deje que la paciente se limpie ella misma el gel lubricante, salvo si no puede hacerlo.	

AYUDAS AL DIAGNÓSTICO DIFERENCIAL

Datos subjetivos	Datos objetivos
Síndrome premenstrual	
Inflamación y sensibilidad dolorosa de las mamas, acné, distensión abdominal y ganancia de peso, cefaleas o dolor articular, hambre insaciable, irritabilidad, dificultad para concentrarse, cambios de humor, episodios de llanto, depresión. Los síntomas se registran 5-7 días antes de la menstruación (fase lútea) y remiten cuando esta se inicia.	Ninguno; diagnóstico basado en los síntomas.
Endometriosis	
Dolor pélvico, dismenorrea, flujo menstrual intenso o prolongado.	Es posible que no haya hallazgos físicos; en la exploración bimanual puede que se palpen nódulos sensibles a lo largo de los ligamentos uterosacros. Diagnóstico confirmado por laparoscopia.
Condiloma acuminado (verrugas genitales)	
Lesiones verrugosas en los labios, el vestíbulo o la región perianal.	Crecimientos de color carne, rosados, blanquecinos o marrón rojizo en labios, vestíbulo o área perianal; pueden ser aislados o en acumulaciones y en ocasiones llegan a constituir masas en forma de coliflor.
Herpes genital	
Lesiones dolorosas en el área genital; antecedentes de contactos sexuales; en ocasiones se refiere ardor o dolor en la micción.	Vesículas pequeñas y rojizas en la región genital.
Infecciones vaginales	
Secreción vaginal, posiblemente acompañada de síntomas urinarios. En ocasiones asintomáticas.	Véase la tabla en las páginas 173-174.
Carcinoma cervical	
A menudo asintomático; a veces, hemorragia vaginal.	Superficie granular dura en el orificio cervical o cerca de él. La lesión puede evolucionar para formar crecimiento extenso irregular en forma de coliflor, de fácil sangrado. Los cambios precancerosos y cancerosos iniciales se detectan en el frotis de Pap, no en la exploración física.

www.elsevier.es

© Elsevier. Fotocopiar sin autorización es un delito.

Datos subjetivos	Datos objetivos
Hemorragia uterina Véase la tabla en la página 175. **Terminología:** • Amenorrea: ausencia de menstruación • Polimenorrea: intervalo acortado entre períodos: < 19-21 días • Oligomenorrea: intervalo alargado entre períodos: > 35 días • Hipermenorrea: flujo excesivo durante períodos regulares de duración normal • Hipomenorrea: disminución del flujo durante períodos regulares de duración normal • Menorragia: intervalo regular y normal entre períodos, flujo y duración excesivos • Metrorragia: intervalo irregular entre períodos, flujo y duración excesivos • Menometrorragia: hemorragia irregular o excesiva durante los períodos y entre ellos	
Enfermedad inflamatoria pélvica (EIP) Coito y micción dolorosos, sangrado menstrual irregular, dolor en el abdomen superior derecho.	EIP aguda: Áreas de anejos bilaterales muy sensibles. EIP crónica: Áreas de anejos fijos, con sensibilidad bilateral e irregular.
Cáncer de ovario Síntomas gastrointestinales vagos, persistentes e inexplicados, como molestias abdominales generalizadas y/o dolor, gases, indigestión, presión, inflamación, distensión abdominal, retortijones o sensación de plenitud, incluso después de comidas ligeras.	En ocasiones no hay hallazgos físicos; en la exploración bimanual, ovario hipertrofiado en mujeres premenopáusicas, u ovario palpable en mujeres posmenopáusicas.

www.edilibros.com

© Elsevier. Fotocopiar sin autorización es un delito.

Diagnóstico diferencial de las secreciones e infecciones vaginales

Alteración	Antecedentes	Hallazgos físicos	Pruebas diagnósticas
Vaginitis fisiológica	Aumento de la secreción; sin mal olor, prurito o edema	Secreción líquida o mucoide; pH < 4,5	Preparación en fresco: hasta 3-5 leucocitos; células epiteliales
Vaginosis bacteriana *(G. vaginalis)*	Secreción maloliente con «olor a pescado»	Secreción homogénea, clara, blanquecina o gris; pH ≥ 4,5	Prueba de olor de KOH positiva; preparación en fresco: células clave positivas
Vulvovaginitis por *Candida albicans*	Secreción pruriginosa; prurito en los labios, que puede extenderse a los muslos	Secreción grumosa blanca; pH de 4-5; el cuello uterino puede aparecer enrojecido; en ocasiones hay eritema en periné y muslos	Preparación de KOH: micelios, levaduras en gemación o ramificadas, seudohifas
Tricomoniasis *(T. vaginalis)*	Secreción acuosa; olor fétido; disuria y dispareunia en infecciones graves	Secreción profusa, espumosa y verdosa; pH de 5-6,6; cuello uterino friable y rojizo con petequias (cuello uterino «en fresa»)	Preparación en fresco: protozoos redondeados o en forma de pera, móviles y con flagelos «giratorios»
Gonorrea *(N. gonorrhoeae)*	Pareja con enfermedad de transmisión sexual; a menudo asintomática, o con síntomas de enfermedad inflamatoria pélvica	Secreción purulenta del cuello uterino; inflamación de las glándulas uretrales/de Bartholin; el cuello uterino y la vulva pueden estar inflamados	Tinción de Gram, cultivo, sonda de ADN
Clamidiosis *(C. trachomatis)*	Pareja con uretritis no gonocócica, a menudo asintomática; puede expresar preocupación por manchas de sangre tras el coito o uretritis	Con o sin secreción purulenta; el cuello uterino puede o no estar enrojecido o friable	Sonda de ADN

(Continúa)

www.elsevier.com

Diagnóstico diferencial de las secreciones e infecciones vaginales *(cont.)*

Alteración	Antecedentes	Hallazgos físicos	Pruebas diagnósticas
Vaginitis atrófica	Dispareunia; sequedad vaginal; perimenopáusica o posmenopáusica	Mucosa vaginal pálida y fina; pH > 4,5	Preparación en fresco: células epiteliales plegadas y agrupadas
Vaginitis alérgica	Geles de baño, jabones, lavados vaginales u otros productos de higiene nuevos	Olor fétido, eritema; pH < 4,5	Preparación en fresco: leucocitos
Cuerpo extraño	Vulva enrojecida e inflamada, secreción vaginal, antecedentes de uso de tampones, preservativos femeninos o diafragmas	Secreción sanguinolenta o maloliente	Preparación en fresco: leucocitos

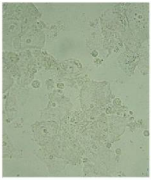

Vaginosis bacteriana

Vulvovaginitis por *Candida*

Tricomoniasis

www.medilibros.com

Tipos de hemorragia uterina y causas asociadas

Tipo	Causas frecuentes
Manchado a mitad del ciclo menstrual	Fluctuación del estradiol a mitad del ciclo menstrual asociada a la ovulación
Menstruación retrasada	Anovulación o amenaza de aborto con hemorragia excesiva
Sangrado frecuente	EIP crónica, sangrado uterino disfuncional (SUD), anovulación
Sangrado menstrual profuso	Pólipos endometriales, SUD, adenomiosis, leiomiomas submucosos, dispositivo intrauterino
Sangrado intermenstrual o irregular	Pólipos endometriales, SUD, cáncer uterino o cervical, anticonceptivos orales
Sangrado posmenopáusico	Hiperplasia endometrial, tratamiento con estrógenos, cáncer endometrial

VARIANTES PEDIÁTRICAS

EXPLORACIÓN

Técnica	Hallazgos
Examine los genitales externos	
Explore a la lactante colocándola en posición de «patas de rana».	**ESPERADOS:** Los genitales de las lactantes son reflejo de la influencia de las hormonas maternas. Los labios mayores y menores pueden estar inflamados, y en ocasiones estos últimos son más prominentes.
Examine el clítoris	
• *Tamaño y longitud*	**ESPERADOS:** El clítoris de una lactante a término suele estar cubierto por los labios menores y puede ser relativamente grande.
Examine el meato uretral y la abertura vaginal	
• *Detecte posibles secreciones en lactantes y niñas*	**ESPERADOS:** Una secreción blanquecina mucoide se observa con frecuencia en el período neonatal y, en ocasiones, hasta 4 semanas después del nacimiento. A veces está mezclada con sangre. **INESPERADOS:** Secreción mucoide por irritación de los pañales y los polvos de talco; cualquier otro tipo de secreción en niñas.

www.medilibros.com

© Elsevier. Fotocopiar sin autorización es un delito.

Técnica

Hallazgos

Valore el desarrollo puberal

Valore las etapas de Tanner de desarrollo del vello púbico.

P_1: Tanner 1 (preadolescente). Sin crecimiento de vello púbico.

P_2: Tanner 2. Vello inicial, escasamente pigmentado, en especial a lo largo del borde medial de los labios.

P_3: Tanner 3. Vello púbico rizado, disperso, oscuro, visible y pigmentado, sobre los labios.

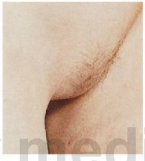

P_4: Tanner 4. Vello grueso y rizado, abundante, aunque en menor medida que en la mujer adulta.

www.medilibros.com

P_5: Tanner 5. Extensión lateral; distribución adulta del vello en triángulo, hasta la superficie medial de los muslos.

P_6: Tanner 6. Extensión lateral adicional, hacia arriba o dispersa (se produce solo en el 10% de las mujeres).

Las seis etapas del desarrollo del vello púbico en mujeres. *(Tomado de Growth diagrams 1965 Netherlands: second national survey on 0-24-year-olds, by J. C. Van Wieringen, F. Wafelbakker, H. P. Verbrugge, J. H. DeHaas. Groningen: Noordhoff Uitgevers BV, The Netherlands.)*

Signos de abuso sexual

Los signos y síntomas en niñas y adolescentes que a continuación se comentan deben levantar sospechas de un posible abuso sexual. Se ha de tener en cuenta, no obstante, que un signo o síntoma por sí mismo tiene escasa significación; puede relacionarse con abuso sexual o deberse a otras causas. Esta es un área en la que el buen criterio clínico resulta de una importancia crucial. Cada signo o síntoma ha de ser evaluado dentro del contexto del estado de salud de la niña, de la etapa de crecimiento y desarrollo, y de los antecedentes completos.

Problemas y hallazgos médicos

- Indicios generales de maltrato físico o abandono
- Indicios de traumatismos y/o cicatrices en las regiones genital, anal y perianal
- Cambios inusuales en el color o la pigmentación de la piel de las regiones genital o anal
- Presencia de enfermedades de transmisión sexual (orales, anales, genitales)
- Problemas anorrectales, como prurito, hemorragia, dolor, incontinencia fecal, mal tono esfinteriano anal o disfunción del hábito intestinal
- Problemas genitourinarios, como exantema o úlceras en el área genital, olor o secreción vaginal, dolor (incluido el dolor abdominal), prurito, hemorragia, secreción, disuria, hematuria, infecciones de las vías urinarias o enuresis

Ejemplos de manifestaciones conductuales inespecíficas

- Problemas escolares
- Cambios drásticos de peso o trastornos de la alimentación
- Depresión
- Ansiedad
- Trastornos del sueño o pesadillas
- Cambios bruscos de personalidad o comportamiento
- Aumento de la agresividad y la impulsividad o comportamiento destructivo
- Evitación repentina de ciertas personas o lugares

Ejemplos de conductas sexuales que deben ser motivo de preocupación

- Uso de actitudes sexualmente provocativas
- Masturbación excesiva o comportamientos sexuales que no pueden ser reconducidos
- Conocimientos o experiencias sexuales no acordes a la edad
- Inserción reiterada de objetos en la vagina y/o el ano
- Petición por parte de la niña de ser tocada/besada en el área genital
- Juegos sexuales entre niños con 4 años o más de diferencia de edad
- Juegos sexuales que impliquen uso de fuerza, amenazas o soborno

Datos tomados de Hornor, 2004; Kellogg, 2005; Koop, 1988; y McClain et al, 2000.

www.medilibros.com

© Elsevier. Fotocopiar sin autorización es un delito.

Signos precoces de embarazo

A continuación se exponen una serie de signos físicos que se registran en la fase inicial del embarazo. Estos signos, junto con el peloteo interno, la palpación de las partes fetales y los resultados positivos en las pruebas de gonadotropina coriónica humana en orina o suero, son probables indicadores de embarazo. Se consideran «probables» porque otras situaciones clínicas distintas del embarazo pueden ser causa de cualquiera de ellos. Sin embargo, su presentación simultánea es un importante indicio de embarazo.

Signo	Hallazgo	Semanas aproximadas de gestación
Goodell	Ablandamiento del cuello uterino	4-6
Hegar	Ablandamiento del istmo uterino	6-8
McDonald	Flexión fácil del fondo en el cuello uterino	7-8
Braun von Fernwald	Plenitud y ablandamiento del fondo en la proximidad del sitio de implantación	7-8
Piskacek	Bulto lateral o prominencia blanda palpable de un cuerno uterino	7-8
Chadwick	Color azulado del cuello uterino, de la vagina o de la vulva	8-12

www.medilibros.com

MUESTRA DE DOCUMENTACIÓN

Subjetiva. Una mujer de 45 años de edad ha presentado secreción y prurito vaginales a lo largo de la última semana. Anteriormente padeció infecciones por levaduras. Ha completado un tratamiento antibiótico de una sinusitis hace 2 días. El último período menstrual fue hace 2 semanas. Sexualmente activa, con una sola pareja, mutuamente monógamos. Ausencia de hemorragias vaginales inusuales. No se aplica lavados vaginales.

Objetiva

Exterior: distribución del vello femenina; sin masas, lesiones o inflamación. Meato uretral intacto sin eritema ni secreción. Periné intacto, con cicatriz de episiotomía sanada; sin lesiones.

Interior: mucosa vaginal rosada y húmeda, rugosa. Ausencia de olores inusuales. Secreción profusa, densa, blanquecina y grumosa. Cuello uterino rosado con línea media hendida horizontal; sin lesiones ni secreción.

Bimanual: cuello uterino liso, firme y móvil. Sin sensibilidad dolorosa al movimiento cervical. Línea media de útero antevertido, firme, terso, no sensible y no agrandado. Ovarios no palpables. Sin sensibilidad dolorosa de los anejos o masas.

Rectovaginal: tabique intacto; tono esfinteriano intacto; anillo anal terso e intacto. Sin masas ni sensibilidad dolorosa.

Genitales masculinos

EQUIPO

- Guantes
- Linterna de exploración

EXPLORACIÓN

La exploración puede iniciarse con el paciente de pie o tumbado.

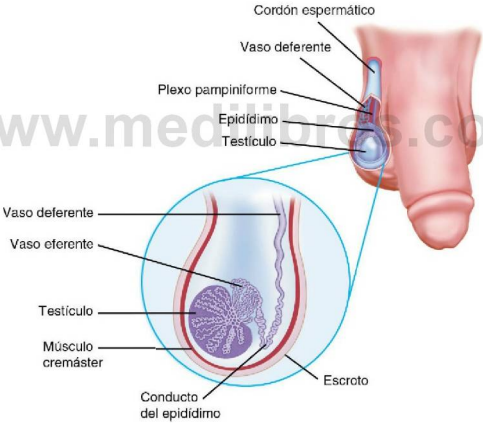

www.medilibros.com

© 2015. Elsevier España, S.L. Reservados todos los derechos

Técnica	Hallazgos
Use guantes en ambas manos	
Examine el vello púbico	
• *Características*	**ESPERADOS:** Más áspero que el pelo del cuero cabelludo.
• *Distribución*	**ESPERADOS:** Patrón de distribución del vello masculino. Abundante en la región púbica, continuando en torno al escroto hasta el orificio anal, y posiblemente extendiéndose estrechado a lo largo de la línea media hasta el ombligo. Pene sin vello, escroto con vello escaso. **INESPERADOS:** Alopecia.
Examine el glande del pene	
• *Paciente no circuncidado* Retraiga el prepucio o indique al paciente que lo haga.	**ESPERADOS:** Vena dorsal aparente. Prepucio fácilmente retráctil. Esmegma caseoso blanquecino visible en el glande. **INESPERADOS:** Prepucio estrecho (fimosis). Lesiones o secreción.
• *Paciente circuncidado*	**ESPERADOS:** Vena dorsal aparente. Glande expuesto, eritematoso y seco. **INESPERADOS:** Lesiones o secreción.
Examine el meato externo de la uretra (prepucio retraído en pacientes no circuncidados)	
• *Forma*	**ESPERADOS:** Abertura en forma de ranura. **INESPERADOS:** Abertura en punta de alfiler o redondeada.
• *Localización*	**ESPERADOS:** En la superficie ventral y solo a unos milímetros de la punta del glande. **INESPERADOS:** En cualquier punto distinto de la punta del glande o a lo largo del cuerpo del pene.
• *Orificio uretral* Presione el glande entre el pulgar y el índice.	**ESPERADOS:** Abertura brillante y rosada. **INESPERADOS:** Eritema brillante o secreción.

www.medilibros.com

Técnica	Hallazgos
Palpe el pene	
Palpe el cuerpo del pene.	**ESPERADOS:** Blando (pene flácido). **INESPERADOS:** Sensibilidad dolorosa, induración o nodularidad. Erección prolongada (priapismo).
Apriete la uretra	
Comprima con firmeza la base del pene con el pulgar y el índice, desplazándolos hacia el glande.	**ESPERADOS:** Sin secreción. **INESPERADOS:** Secreción.
Examine el escroto y la superficie ventral del pene	
• *Color*	**ESPERADOS:** Más oscuro que el de la piel del cuerpo y a menudo enrojecido en pacientes pelirrojos.
• *Textura*	**ESPERADOS:** Superficie posiblemente áspera. Pequeños bultos en la piel del escroto (quistes sebáceos o epidermoides) que a veces desprenden material oleoso.
• *Forma*	**ESPERADOS:** Asimetría. Grosor variable con la temperatura, la edad y el estado emocional. **INESPERADOS:** Engrosamiento inusual, a menudo con fóvea.
Palpe el conducto inguinal para detectar una hernia directa o indirecta	
Con el paciente de pie, pídale que apriete como cuando realiza una deposición. Mientras aprieta, examine el área del conducto inguinal y la región de la fosa oval. Indique al paciente que se relaje e introduzca el dedo de exploración en la parte inferior del escroto, empujando hacia arriba a lo largo del vaso eferente hacia el conducto inguinal, como se muestra en la figura de la página 182. Pida al paciente que tosa. Repita la exploración en el lado opuesto.	**ESPERADOS:** Presencia de anillo externo oval. **INESPERADOS:** Percepción de una víscera contra el dedo de exploración cuando el paciente tose. Si se detecta una hernia, observe si es indirecta (percibida en el conducto inguinal o incluso en el escroto) o directa (medial o externa al conducto).

www.medilibros.com

© Elsevier. Fotocopiar sin autorización es un delito.

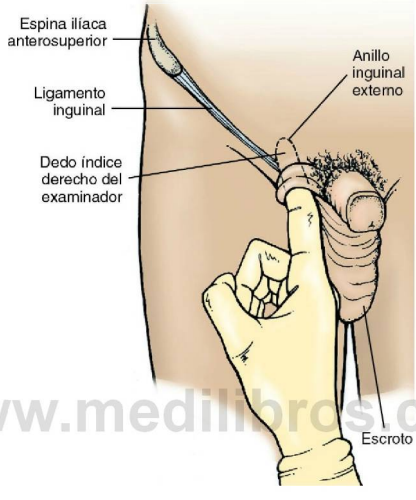

www.medilibros.com

Técnica	Hallazgos
Palpe los testículos Utilice el pulgar y los dos primeros dedos. Comprima suavemente.	
• *Descenso*	**ESPERADOS:** Ambos testículos presentes en la bolsa escrotal. **INESPERADOS:** Criptorquidia.
• *Consistencia*	**ESPERADOS:** Tersos y elásticos. Sensibles a la compresión leve. **INESPERADOS:** Sensibilidad dolorosa o nódulos. Insensibilidad total a los estímulos dolorosos.
• *Textura*	**INESPERADOS:** Textura irregular.
• *Tamaño*	**INESPERADOS:** Tamaño irregular, asimetría de tamaño, <1 cm o >5 cm.

Técnica	Hallazgos
Palpe los epidídimos	**ESPERADOS:** Lisos y diferenciados, con la parte más grande orientada en sentido craneal. **INESPERADOS:** Sensibilidad dolorosa.
Palpe el vaso deferente Palpe desde el testículo hasta el anillo inguinal. Repita la maniobra en el otro testículo.	**ESPERADOS:** Liso y diferenciado. **INESPERADOS:** Perlado o con bultos.
Palpe para detectar los ganglios linfáticos inguinales Indique al paciente que se tumbe en decúbito supino, con la rodilla ligeramente flexionada en el lado de la palpación.	**ESPERADOS:** Ganglios no palpables. **INESPERADOS:** Ganglios agrandados, sensibles, enrojecidos o decolorados, fijos, apelmazados, inflamados o calientes y con aumento de la vascularidad.
Induzca el reflejo cremastérico bilateralmente Golpee el interior del muslo con un instrumento romo. Repita la maniobra en el otro muslo.	**ESPERADOS:** El testículo y el escroto ascienden en el lado que se golpea. **INESPERADOS:** Reflejo ausente.

www.medilibros.com

AYUDAS AL DIAGNÓSTICO DIFERENCIAL

Datos subjetivos	Datos objetivos
Hernia	
Véase la tabla en las páginas 184-185.	
Herpes genital	
Lesiones dolorosas en el pene; sujetos sexualmente activos; puede haber ardor o dolor con la micción.	Vesículas superficiales, localizadas en el glande, el cuerpo o la base del pene; a menudo asociadas a linfadenopatía inguinal.
Condiloma acuminado (verrugas genitales)	
Lesiones blandas indoloras en el pene, similares a verrugas. Sujetos sexualmente activos.	Lesiones papulares únicas o múltiples; pueden ser perladas, filiformes, fungiformes (ulceradas o necróticas), en forma de coliflor o en placas.
Hidrocele	
Agrandamiento o inflamación indoloros del escroto.	Masa no sensible lisa y firme, superior y anterior al testículo. Se transilumina.

© Elsevier. Fotocopiar sin autorización es un delito.

Datos subjetivos	Datos objetivos
Varicocele	
Generalmente asintomático (detectado durante la exploración para el estudio de la infertilidad); el paciente puede referir dolor o dureza escrotal.	Tortuosidad anómala y venas dilatadas en el plexo pampiniforme en el cordón espermático; descrito como «bolsa de gusanos».
Epididimitis	
Escroto doloroso, secreción uretral, fiebre, piuria, actividad sexual reciente.	Posible eritema en el escroto suprayacente; los epidídimos se perciben firmes y con bultos, y pueden estar levemente sensibles; los vasos eferentes pueden estar perlados.
Torsión testicular	
Dolor escrotal de inicio agudo, a menudo acompañado de náuseas y vómitos; ausencia de síntomas sistémicos, como fiebre y mialgia.	Testículo muy sensible; a menudo despigmentación escrotal.
Cáncer testicular	
Masa testicular indolora, con agrandamiento o inflamación escrotal; sensación de dureza en el escroto, dolor sordo en el abdomen inferior, la espalda o la ingle.	Masa no sensible irregular fija en el testículo; no se transilumina.
Parafimosis	
Retracción del prepucio durante la exploración peniana, la limpieza, el cateterismo uretral o la cistoscopia; dolor e inflamación penianos.	Glande congestionado y agrandado; prepucio edematoso; banda que constriñe el tejido directamente detrás de la cabeza del pene.

www.medilibros.com

Características distintivas de las hernias

	Inguinal indirecta	Inguinal directa	Femoral
Incidencia	El tipo más común de hernia; se ven afectados ambos sexos; con frecuencia los pacientes que la presentan son niños o jóvenes	Menos frecuente que la inguinal indirecta; se da más en hombres que en mujeres; más común en pacientes mayores de 40 años	El tipo menos frecuente de hernia; más común en mujeres que en hombres; inusual en niños

	Inguinal indirecta	Inguinal directa	Femoral
Vía	A través del anillo inguinal profundo; puede permanecer en el conducto, salir al anillo superficial o pasar al escroto; en ocasiones, bilateral	A través del anillo inguinal superficial; localizada en la región del triángulo de Hesselbach; rara vez penetra en el escroto	A través del anillo femoral, del conducto femoral y de la fosa oval
Presentación	Inflamación blanda en el área del anillo profundo; dolor al realizar esfuerzos; la hernia desciende al conducto y toca la punta del dedo en la exploración	Abultamiento en el área del triángulo de Hesselbach; generalmente indolora; fácilmente reducible; la hernia protruye anteriormente y empuja sobre el lado del dedo de exploración	La presentación en el lado derecho es más común que en el izquierdo; el dolor puede ser intenso; conducto inguinal vacío en la exploración

www.medilibros.com

VARIANTES PEDIÁTRICAS

EXPLORACIÓN

Técnica	Hallazgos
Examine el glande	
• *Paciente no circuncidado* Retraiga el prepucio.	**ESPERADOS:** En niños, el prepucio se puede retraer completamente a los 3-4 años de edad. Antes de esa edad, la retracción puede producir lesiones.
Palpe el escroto	
• *Descenso* Palpe los testículos para comprobar si han descendido. Si en el escroto se palpa una masa que no sea el testículo o el cordón espermático, determine si está llena de líquido, gas o material sólido.	**ESPERADOS:** Testículos palpables bilateralmente; 1 cm. Se consideran descendidos si pueden empujarse al escroto. **INESPERADOS:** Si la linterna de exploración transilumina, lo más probable es que el contenido sea líquido (hidrocele). Si no hay transiluminación, lo más probable es que se trate de una hernia.

© Elsevier. Fotocopiar sin autorización es un delito.

Técnica	Hallazgos
Evalúe la maduración en la adolescencia	
Valore la etapa de desarrollo puberal En los niños, valore la etapa de desarrollo genital y del vello púbico.	**ESPERADOS:** Las etapas de Tanner para el desarrollo del vello púbico y los genitales externos en hombres siguen la secuencia reproducida en las páginas 186-187. **INESPERADOS:** Falta de maduración o maduración prematura.

G_1: Tanner 1. El tamaño y la forma de testículos, escroto y pene son los mismos que en el niño pequeño.

G_2: Tanner 2. Agrandamiento del escroto y de los testículos. La piel del escroto se torna rojiza, más fina y rugosa. El pene no crece o lo hace en escasa medida.

www.medilibros.com

G_3: Tanner 3. Agrandamiento del pene, especialmente en longitud. Posterior agrandamiento de los testículos; descenso del escroto.

G_4: Tanner 4. Agrandamiento continuado del pene y conformación del glande. Aumento de la pigmentación de la piel del escroto.

G_5: Tanner 5 (etapa adulta). Escroto amplio, pene que llega por debajo del nivel del escroto.

Las cinco etapas del desarrollo de los testículos y el escroto. *(Tomado de Growth diagrams 1965 Netherlands: second national survey on 0-24-year-olds, by J. C. Van Wieringen, F. Wafelbakker, H. P. Verbrugge, J. H. DeHaas. Groningen: Noordhoff Uitgevers BV, The Netherlands.)*

Las seis etapas del desarrollo del vello púbico en los hombres. *(Tomado de Growth diagrams 1965 Netherlands: second national survey on 0-24-year-olds, by J. C. Van Wieringen, F. Wafelbakker, H. P. Verbrugge, J. H. DeHaas. Groningen: Noordhoff Uitgevers BV, The Netherlands.)*

www.medilibros.com

MUESTRA DE DOCUMENTACIÓN

Subjetiva. Un hombre de 37 años de edad refiere lesiones dolorosas quemantes en el pene desde hace algunos días. Sexualmente activo. Sin disuria.

Objetiva. Distribución del pelo en patrón masculino. Glande circuncidado sin lesiones ni secreción. Meato uretral permeable en la superficie ventral de la punta del glande. Sin secreción uretral. El cuerpo del pene muestra vesículas. Testículos descendidos bilateralmente; lisos sin modularidad. Contenido escrotal liso sin sensibilidad. Áreas inguinales sin protrusiones ni hernias. Ganglios inguinales palpables bilateralmente. Reflejos cremastéricos presentes.

© Elsevier. Fotocopiar sin autorización es un delito.

CAPÍTULO 17

Ano, recto y próstata

EQUIPO

- Guantes
- Lubricante hidrosoluble
- Fuente de luz
- Paños
- Materiales para prueba de sangre oculta en heces, si está indicada

EXPLORACIÓN

El paciente debe estar en posición genupectoral o lateral derecha, con las caderas y rodillas flexionadas, o bien de pie, con las caderas flexionadas y la mitad superior del cuerpo apoyada en la mesa de exploración.
Mujeres: La exploración se realiza normalmente con la paciente en posición de litotomía. Cubra al paciente adecuadamente.

www.medilibros.com

Técnica	Hallazgos
Use guantes en ambas manos	
Examine y palpe las áreas sacrococcígea y perianal	
• *Características de la piel*	**ESPERADOS:** Tersa y sin discontinuidades. **INESPERADOS:** Bultos, exantemas, sensibilidad dolorosa, inflamación, excoriación, fóvea pilonidal o mechones de vello.
Examine el ano	
Separe las nalgas del paciente. Con una lámpara o linterna, si es necesario, explore cuando el paciente tiene el ano relajado y cuando lo tiene contraído.	
• *Características de la piel*	**ESPERADOS:** Piel más áspera y oscura que la de las nalgas. **INESPERADOS:** Lesiones o excrecencias cutáneas, verrugas, hemorroides internas o externas, fisuras y fístulas, prolapso rectal o pólipos.

© 2015. Elsevier España, S.L. Reservados todos los derechos

Técnica	Hallazgos
Examine, palpe y valore el tono esfinteriano Cubra con lubricante hidrosoluble el dedo índice o el medio, presione con la yema del dedo sobre la abertura anal e indique al paciente que, primero, apriete y, después, relaje el esfínter externo. Cuando se produzca la relajación, introduzca la punta del dedo en el conducto anal, como se muestra en la figura inferior. (Indique al paciente que, aunque sienta un impulso de urgencia de defecación, esta no se producirá.) Pídale, asimismo, que apriete el esfínter externo en torno al dedo.	**ESPERADOS:** Contracción esfinteriana uniforme. **INESPERADOS:** Paciente con molestias. Esfínter laxo o muy contraído, sensibilidad dolorosa.
Palpe el anillo anal muscular Gire el dedo.	**ESPERADOS:** Terso, incluso cuando se ejerce una presión constante. **INESPERADOS:** Nódulos u otras irregularidades.
Palpe las paredes rectales lateral y posterior Inserte el dedo más profundamente y gírelo para palpar las paredes rectales, primero la lateral y después la posterior. Si sirve de ayuda, realice una palpación bidigital con el pulgar y el índice, presionando ligeramente el primero sobre el tejido perianal y dirigiendo el índice hacia el pulgar.	**ESPERADOS:** Lisas, uniformes, sin discontinuidades. **INESPERADOS:** Nódulos, masas, pólipos, sensibilidad dolorosa o irregularidades. (Las hemorroides internas no suelen percibirse, a no ser que estén trombosadas.)

www.medilibros.com

© Elsevier. Fotocopiar sin autorización es un delito.

Técnica	Hallazgos
Hombres: **Palpe la superficie posterior de la glándula prostática a través de la pared rectal anterior**	
Gire el dedo y palpe la pared rectal anterior y la superficie posterior de la glándula prostática. Indique al paciente que es posible que sienta impulso urgente de micción, pero que esta no se producirá.	
• *Consistencia y características de la pared rectal anterior*	**ESPERADOS:** Lisa, uniforme, sin discontinuidades **INESPERADOS:** Nódulos, masas, pólipos, sensibilidad dolorosa o irregularidades.
• *Consistencia, contorno y características de la próstata*	**ESPERADOS:** Superficie firme y lisa, lóbulos laterales simétricos, surco medio palpable, vesículas seminales no palpables. **INESPERADOS:** Textura gomosa, hinchazón, blandura fluctuante, nodularidad pétrea, sensibilidad dolorosa, surco obstruido o vesículas seminales palpables.
• *Movilidad de la glándula prostática*	**ESPERADOS:** Levemente móvil.
• *Tamaño de la glándula prostática*	**ESPERADOS:** 4 cm de diámetro con < 1 cm de próstata que protruye en el recto. **INESPERADOS:** Protrusión > 1 cm (determine la longitud de la misma). Secreción que aparece en el meato uretral (obtenga una muestra para su examen al microscopio).
Mujeres: **Palpe el útero a través de la pared rectal anterior**	
Intente palpar el útero y el cuello uterino a través de la pared rectal anterior.	
• *Posición*	**ESPERADOS:** En la línea media, en retroflexión o retroversión. **INESPERADOS:** Desviación a la derecha o la izquierda.
• *Características superficiales*	**ESPERADOS:** Liso. **INESPERADOS:** Irregular.
Pida al paciente que empuje con fuerza y palpe más en profundidad	
Pida al paciente que empuje mientras profundiza en el recto. *Mujeres:* Explore en el fondo de saco de Douglas. *Hombres:* Explore por encima de la próstata.	**INESPERADOS:** Sensibilidad dolorosa de la región peritoneal o nódulos.

www.medilibros.com

Técnica	Hallazgos
Retire el dedo y examine la materia fecal	
• *Color y consistencia*	**ESPERADOS:** Heces blandas y marrones. **INESPERADOS:** Sangre; pus; o heces de color canela, grises o negras alquitranadas. Si está indicado, en el material fecal puede determinarse la presencia de sangre oculta en heces mediante la prueba del guayacol.

AYUDAS AL DIAGNÓSTICO DIFERENCIAL

Datos subjetivos	Datos objetivos
Verrugas anales (condiloma acuminado)	
Crecimientos en ano y genitales.	Lesiones papulares aisladas o múltiples; pueden ser perladas, filiformes, fungiformes (ulceradas o necróticas) en forma de coliflor o en placas.
Abscesos perianales y perirrectales	
Dolor y sensibilidad en el área anal.	Masa sensible, inflamada o fluctuante; puede drenar.
Infestación por *Enterobius* en niños	
Prurito anal intenso, especialmente nocturno.	Prueba de la cinta adhesiva positiva. Presione el lado adhesivo de la cinta contra los pliegues perianales y, a continuación, presione la cinta sobre un portaobjetos de vidrio. En el examen microscópico es posible observar los nematodos.
Fisura anorrectal	
Heces duras; dolor, prurito, hemorragia.	Fisura, la mayor parte de las veces en la línea media del esfínter interno espástico.
Fístula anorrectal	
Escalofríos, fiebre, náuseas, vómitos y malestar.	Tejido elevado, enrojecido y granular en la abertura exterior, posiblemente con drenaje serosanguinolento o purulento a la compresión del área; tracto indurado palpable.
Hemorroides	
Prurito y hemorragia; molestias.	Pueden ser visibles o no; en ocasiones son palpables como inflamaciones blandas. Las hemorroides trombosadas aparecen como masas azuladas y brillantes en el ano.

www.medimbros.com

© Elsevier. Fotocopiar sin autorización es un delito.

Datos subjetivos	Datos objetivos
Carcinoma rectal Hemorragia; puede ser asintomático.	Masa polipoidea sésil con bordes elevados nodulares y áreas de ulceración; consistencia a menudo pétrea, con contorno irregular.
Carcinoma prostático Inicialmente asintomático; síntomas de obstrucción urinaria a medida que el carcinoma progresa.	Un nódulo duro irregular puede ser palpable en la exploración prostática; próstata asimétrica, el surco medio está en ocasiones obstruido; el diagnóstico requiere de biopsia.
Prostatitis *Aguda:* Dolor, problemas de micción, disfunción sexual, fiebre, escalofríos, temblores. *Crónica:* Asintomática, infecciones de vejiga recurrentes, micción frecuente, dolor persistente en la parte baja del abdomen o de la espalda.	*Aguda:* Próstata agrandada, con sensibilidad dolorosa aguda y a menudo asimétrica. Puede haber secreción y fiebre; bacteriuria en la orina. *Crónica:* Próstata inflamada, agrandada y sensible, o con áreas palpables de fibrosis.
Hipertrofia prostática benigna Síntomas de obstrucción urinaria: dificultad para iniciar la micción, disminución de la fuerza y del calibre del chorro, goteo, vaciamiento incompleto de la vejiga, frecuencia, urgencia, nicturia y disuria.	Próstata lisa, gomosa, simétrica y agrandada; el surco medio puede o no estar obstruido.

www.medilibros.com

Agrandamiento de la próstata

El agrandamiento de la próstata se clasifica en función del nivel de protrusión en el recto:

- Grado I: 1-2 cm
- Grado II: 2-3 cm
- Grado III: 3-4 cm
- Grado IV: > 4 cm

VARIANTES PEDIÁTRICAS

EXPLORACIÓN

Técnica	Hallazgos
Examine la permeabilidad del ano y su posición en todos los lactantes neonatos. Para determinar la permeabilidad, introduzca en el recto un catéter lubricado de no más de 1 cm. Examine el área perianal.	**ESPERADOS:** El catéter se inserta; permeabilidad confirmada por paso de meconio. **INESPERADOS:** No es posible insertar el catéter; sin indicios de heces. **INESPERADOS:** Los padres refieren irritabilidad nocturna del lactante o del niño o indicios de que padece prurito en la región perianal, lo que puede ser indicativo de presencia de parásitos, como nematodos u oxiuros. Los hallazgos deben confirmarse mediante toma de muestras y examen microscópico. La reducción del tamaño de las nalgas es indicio de enfermedad debilitante crónica. En caso de dislocación congénita de caderas, aparecen pliegues asimétricos. El enrojecimiento y la irritación perirrectales son indicativos de presencia de oxiuros, *Candida* u otros posibles agentes irritantes del área del pañal. El prolapso rectal puede ser debido a estreñimiento, diarrea o, en ocasiones, tos fuerte o esfuerzo intenso. Las hemorroides son poco frecuentes en niños, y su presencia es indicativa de un problema subyacente grave, como hipertensión portal. Pequeños colgajos cutáneos planos en torno al recto (condilomas) pueden ser de origen sifilítico. Los senos, los mechones de pelo y las depresiones en el área pilonidal pueden ser indicativos de deformidades espinales inferiores.

www.medilibros.com

© Elsevier. Fotocopiar sin autorización es un delito.

MUESTRA DE DOCUMENTACIÓN

Subjetiva. Un hombre de 57 años de edad refiere micción nocturna durante los últimos meses, al menos dos veces por noche. Después de las 20:00 h limita la ingesta de líquidos. Tiene dificultad para iniciar la micción. Sin dolor ni sangrado al orinar. Sin cambio en el calibre del chorro. No refiere cambios en los hábitos intestinales ni en las características de las heces. Sin antecedentes de prostatitis ni de agrandamiento de la próstata.

Objetiva. Área perianal intacta, sin lesiones ni hemorroides visibles. Una excrecencia cutánea es visible en el ano en la posición horaria de las 6. Sin fisuras ni fístulas. El esfínter se contrae de manera uniforme. La próstata es simétrica, lisa, inflamada, con una protrusión en el recto de 1 cm. Surco medio presente. Paredes rectales libres de masas. Sin sensibilidad dolorosa ni masas. Cantidad moderada de heces blandas, de color marrón.

www.medilibros.com

Sistema musculoesquelético

EQUIPO

- Goniómetro
- Rotulador para marcar la piel
- Martillo de reflejos
- Cinta métrica

EXPLORACIÓN

Inicie el examen al entrar el paciente en la sala observando cómo camina y su postura. Durante la exploración, observe la facilidad de movimiento del paciente para caminar, sentarse, levantarse, quitarse la ropa y responder a las instrucciones.

Técnica	Hallazgos
Postura y directrices generales	
Examine el esqueleto y las extremidades, y compare ambos lados	
Observe la postura por delante, por detrás y de lado, la capacidad para mantener una postura erguida, las distintas partes del cuerpo y las extremidades.	
• *Tamaño, alineación, contorno y simetría* Mida las extremidades cuando observe falta de simetría en longitud o circunferencia.	**ESPERADOS:** Simetría bilateral en cuanto a longitud, circunferencia, alineación, posición y número de pliegues cutáneos; partes corporales simétricas; extremidades alineadas. **INESPERADOS:** Deformidad evidente, lordosis, cifosis, escoliosis agrandamiento óseo.
Examine la piel y los tejidos subcutáneos que cubren músculos, cartílago, huesos y articulaciones	
	INESPERADOS: Alteración del color, hinchazón o masas.
Examine los músculos y compare ambos lados	
• *Tamaño y simetría*	**ESPERADOS:** Tamaño muscular aproximadamente simétrico bilateral. **INESPERADOS:** Hipertrofia o atrofia evidente, fasciculaciones o espasmos.

www.casilibros.com

© 2015. Elsevier España, S.L. Reservados todos los derechos

Técnica	Hallazgos
Palpe todos los huesos, las articulaciones y los músculos que los rodean (palpe, en último lugar, las articulaciones inflamadas)	
• *Tono muscular*	**ESPERADOS:** Firme. **INESPERADOS:** Duro o pastoso; espasticidad.
• *Características*	**INESPERADOS:** Calor, sensibilidad dolorosa, hinchazón, fluctuación de una articulación, engrosamiento sinovial, crepitación, resistencia a la presión o malestar al ejercer presión sobre huesos o articulaciones.
Valore la amplitud de movimiento activo y pasivo de las grandes articulaciones y grupos musculares relacionados, y compare ambos lados	
Pida al paciente que mueva cada articulación en toda su amplitud de movimiento (v. instrucciones para articulaciones y músculos específicos en las distintas secciones más adelante) y después indique al paciente que se relaje mientras usted mueve de forma pasiva esas mismas articulaciones hasta notar que llega al final de su amplitud.	**ESPERADOS:** La amplitud de movimiento pasivo supera a menudo en 5° la amplitud de movimiento activo. La amplitud de movimiento valorada mediante maniobras pasivas y activas debe ser equivalente entre articulaciones contralaterales. **INESPERADOS:** Dolor, limitación de movimiento, movimiento espástico, inestabilidad de la articulación, deformidad, contractura, diferencias superiores a 5° entre las amplitudes de movimiento activo y pasivo. Si observa un aumento o una limitación de la amplitud de movimiento, mida los ángulos de mayor flexión y extensión con un goniómetro, como se muestra en la figura de la izquierda, y compárelos con los valores correspondientes a las articulaciones concretas de cada extremidad.
Valore la fuerza de los grandes grupos musculares y compare ambos lados	
Para cada grupo muscular, pida al paciente que contraiga un músculo flexionando o extendiendo una articulación y que resista mientras usted aplica una fuerza contraria. Compare bilateralmente.	**ESPERADOS:** Fuerza bilateralmente simétrica con resistencia completa a una fuerza contraria. **INESPERADOS:** Incapacidad para oponer resistencia completa. Clasifique la fuerza muscular de acuerdo con la siguiente tabla.

Goniómetro.

www.medilibros.com

Valoración de la fuerza muscular

Nivel de función muscular	Grado
Sin indicios de contractilidad	0
Ligera contractilidad, sin movimiento	1
Amplitud de movimiento completa, gravedad eliminada*	2
Amplitud de movimiento completa contra la gravedad	3
Amplitud de movimiento completa contra la gravedad, cierta resistencia	4
Amplitud de movimiento completa contra la gravedad, resistencia total	5

*Movimiento pasivo.
(Tomado de Jacobson RD: Approach to the child with weakness and clumsiness, Pediatr Clin North Am *45[1]:145-168. 1998.)*

Técnica	Hallazgos
Manos y muñecas	
Examine el dorso y la palma de cada mano	
• *Características y contorno*	**ESPERADOS:** Surcos palmares y falangianos, superficie palmar con depresión central, montículo prominente y redondeado en el lado del pulgar (eminencia tenar) y eminencia hipotenar menos prominente en el lado del meñique.
• *Posición*	**ESPERADOS:** Dedos con capacidad para extenderse totalmente en línea con el antebrazo cuando están muy próximos entre sí. **INESPERADOS:** Desviación de los dedos hacia el lado cubital o incapacidad para extender completamente los dedos. Deformidades en «cuello de cisne» o en «ojal».
• *Forma*	**ESPERADOS:** Diámetro de los dedos en disminución gradual de proximal a distal. **INESPERADOS:** Dedos ahusados, sobrecrecimientos óseos en las articulaciones falángicas.
Palpe todas las articulaciones de la mano y la muñeca	
Palpe las articulaciones interfalángicas con los dedos pulgar e índice, como se muestra en la figura *A* de la página 198. Palpe las articulaciones metacarpofalángicas con ambos pulgares, como se muestra en la figura *B* de la página 198. Palpe la muñeca y el surco radiocarpiano con los pulgares situados en la superficie dorsal y los demás dedos en la cara palmar de la muñeca, como se muestra en la figura C de la página 198.	**ESPERADOS.** Superficies articulares lisas. **INESPERADOS:** Nódulos, hinchazón, retención de líquido, sensibilidad dolorosa o ganglión.

www.medi...m

© Elsevier. Fotocopiar sin autorización es un delito.

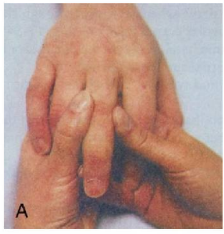

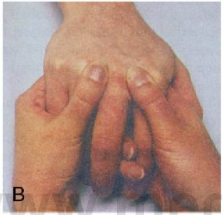

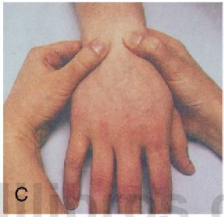

www.libreriamedicas.com

A. Palpación de las articulaciones interfalángicas con el pulgar y el índice. **B.** Palpación de las articulaciones metacarpofalángicas con ambos pulgares. **C.** Palpación del surco radiocarpiano con los pulgares sobre la superficie dorsal y los demás dedos en la cara palmar de la muñeca.

Técnica	Hallazgos
Valore la integridad del nervio mediano	
• *Signo de Tinel* Percuta con el dedo índice o medio el nervio mediano en el punto por el que pasa a través del túnel carpiano.	**INESPERADOS:** Sensación de hormigueo que se irradia de la muñeca a la mano a lo largo del recorrido del nervio mediano.
• *Prueba de abducción del pulgar* Aplique presión hacia abajo sobre el pulgar mientras el paciente lo mantiene perpendicular a la mano, con la palma hacia arriba.	**ESPERADOS:** Resistencia completa a la presión. **INESPERADOS:** Incapacidad para oponer resistencia completa.
• *Prueba de Phalen* Pida al paciente que mantenga ambas muñecas en posición de flexión palmar completa, presionando entre sí las superficies dorsales durante 1 min.	**INESPERADOS:** Entumecimiento, parestesia en la distribución del nervio mediano.

Técnica	Hallazgos
• *Diagrama de Katz de la mano* Pida al paciente que indique sobre el diagrama la localización exacta del dolor, entumecimiento u hormigueo en manos y brazos.	**INESPERADOS:** Dolor, entumecimiento u hormigueo según el patrón mostrado en la figura inferior.

Patrón clásico
Los síntomas afectan al menos a dos de los dedos 1, 2 o 3. Con el patrón clásico pueden aparecer síntomas en los dedos 4 y 5, dolor de muñeca y dolor irradiado proximal a la muñeca, pero no se presentan síntomas en la palma ni en el dorso de la mano.

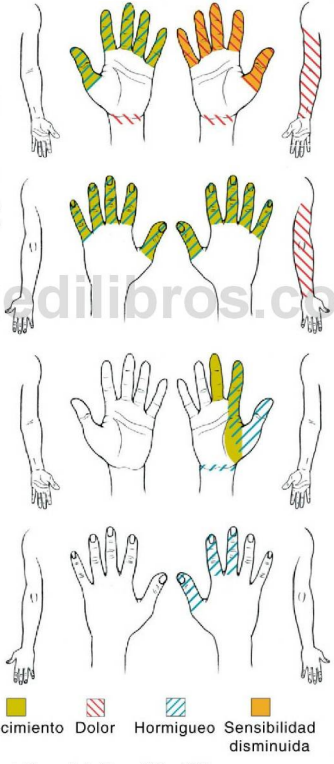

Patrón probable
El mismo patrón de síntomas que el clásico, salvo que aparecen síntomas en la palma, a menos que continúen únicamente hacia la cara cubital. En el **patrón posible**, no representado, los síntomas afectan solo a uno de los dedos 1, 2 o 3.

Reproducido a partir de D'Arcy y McGee, 2000.

www.medilibros.com

© Elsevier. Fotocopiar sin autorización es un delito.

Técnica	Hallazgos
Valore la amplitud de movimiento	
Pida al paciente que realice los siguientes movimientos:	
• *Flexión e hiperextensión metacarpofalángicas* Flexione los dedos a la altura de la articulación metacarpofalángica y después estírelos hacia arriba y hacia atrás por los nudillos.	**ESPERADOS:** Flexión metacarpofalángica de 90° e hiperextensión de 30°.
• *Oposición del pulgar* Toque con el pulgar la punta de cada uno de los otros dedos y la base del meñique, y después cierre el puño.	**ESPERADOS:** Capaz de realizar todos los movimientos indicados.
• *Abducción y aducción de los dedos* Separe los dedos entre sí y después júntelos de nuevo.	**ESPERADOS:** Son posibles ambos movimientos.
• *Extensión e hiperextensión de la muñeca* Doble la mano por la muñeca hacia arriba y hacia abajo.	**ESPERADOS:** Flexión de 90° e hiperextensión de 70°.
• *Movimiento radial y cubital* Con la palma de la mano hacia abajo, gire cada mano hacia la derecha y hacia la izquierda.	**ESPERADOS:** Movimiento radial de 20° y movimiento cubital de 55°.
Valore la fuerza muscular	
Pida al paciente que realice los siguientes movimientos:	
• *Extensión e hiperextensión de la muñeca* Mantenga la flexión de la muñeca mientras aplica una fuerza contraria.	**ESPERADOS:** Simetría bilateral con resistencia completa a una fuerza contraria. **INESPERADOS:** Incapacidad para oponer resistencia completa.
• *Fuerza de la mano* Indique al paciente que agarre dos de sus dedos apretando.	**ESPERADOS:** Agarre firme y mantenido. **INESPERADOS:** Debilidad o dolor.
Codos	
Examine los codos en posición flexionada y extendida	
• *Contorno*	**INESPERADOS:** Nódulos subcutáneos a lo largo de los puntos de presión de la superficie extensora del cúbito.
• *Ángulo de alineación* Examine con los brazos extendidos de forma pasiva a lo largo de los costados, con las palmas de las manos hacia delante.	**ESPERADOS:** En general, angulación lateral de 5 a 15°. **INESPERADOS:** Ángulo lateral que supera los 15° (cúbito valgo) o ángulo de alineación medial (cúbito varo).

www.medilibros.com

Técnica	Hallazgos
Palpe la superficie extensora del cúbito, la apófisis del olécranon, los epicóndilos medial y lateral del húmero y el surco a cada lado de la apófisis del olécranon	
Efectúe la palpación con el codo del paciente en flexión de 70°.	**INESPERADOS:** Superficie blanda o pastosa, sensibilidad dolorosa en el epicóndilo lateral o a lo largo de los surcos de la apófisis del olécranon y de los epicóndilos.
Valore la amplitud de movimiento	
Pida al paciente que realice los siguientes movimientos:	
• *Flexión y extensión* Doble y estire el codo.	**ESPERADOS:** Flexión de 160° desde la extensión completa a 0°.
• *Pronación y supinación* Con el codo flexionado en ángulo recto, rote la mano desde la posición de palma hacia abajo hasta la de palma hacia arriba.	**ESPERADOS:** Pronación de 90° y supinación de 90°. **INESPERADOS:** Aumento del dolor en la pronación y la supinación.
Valore la fuerza muscular	
Pida al paciente que mantenga la flexión y la extensión, así como la pronación y la supinación, mientras usted aplica una fuerza contraria.	**ESPERADOS:** Simetría bilateral con resistencia completa a la fuerza contraria. **INESPERADOS:** Incapacidad para oponer resistencia completa.

www.medilibros.com

Hombros

Examine los hombros, el cinturón escapular, las clavículas, las escápulas y los músculos del área	
• *Tamaño y contorno*	**ESPERADOS:** Todas las estructuras del hombro son simétricas en cuanto a tamaño y contorno. **INESPERADOS:** Asimetría, huecos en el contorno redondeado o escápula alada.
Palpe las articulaciones esternoclavicular y acromioclavicular, la clavícula, las escápulas, la apófisis coracoides, el trocánter mayor del húmero, el surco del bíceps y los músculos del área	
Palpe el surco del bíceps rotando el brazo y el antebrazo hacia fuera. Siga el músculo bíceps y el tendón a lo largo de la cara anterior del húmero hasta el surco del bíceps.	**ESPERADOS:** Ausencia de sensibilidad dolorosa o masas, simetría bilateral.
Palpe la inserción muscular del supraespinoso, del infraespinoso y del redondo menor junto al tubérculo mayor del húmero, levantando el codo hacia atrás para extender la articulación del hombro.	**INESPERADOS:** Dolor, sensibilidad dolorosa, masa.

© Elsevier. Fotocopiar sin autorización es un delito.

Técnica	Hallazgos
Valore la amplitud de movimiento Pida al paciente que realice los siguientes movimientos:	
• *Encogimiento de hombros*	**ESPERADOS:** Elevación simétrica.
• *Flexión hacia delante* Eleve ambos brazos hacia delante y rectos hacia arriba, por encima de la cabeza.	**ESPERADOS:** Flexión hacia delante de 180°.
• *Hiperextensión* Extienda y estire ambos brazos por detrás de la espalda.	**ESPERADOS:** Hiperextensión de 50°.
• *Abducción* Eleve ambos brazos lateralmente y rectos por encima de la cabeza.	**ESPERADOS:** Abducción de 180°.
• *Aducción* Balancee cada uno de los brazos de un lado a otro, delante del cuerpo.	**ESPERADOS:** Aducción de 50°.
• *Rotación interna* Coloque ambos brazos detrás de las caderas, con los codos hacia fuera.	**ESPERADOS:** Rotación interna de 90°.
• *Rotación externa* Coloque ambos brazos detrás de la cabeza, con los codos hacia fuera.	**ESPERADOS:** Rotación externa de 90°.
Valore la fuerza de los músculos del cinturón escapular Pida al paciente que mantenga las siguientes posiciones mientras usted aplica fuerza en sentido contrario:	
• *Hombros encogidos* (Así se valora también el par craneal XI.)	**ESPERADOS:** Simetría bilateral con resistencia completa a la fuerza contraria. **INESPERADOS:** Incapacidad para oponer resistencia completa.
 Hombros encogidos.	
• *Flexión hacia delante*	**ESPERADOS:** Simetría bilateral con resistencia completa a la fuerza contraria. **INESPERADOS:** Incapacidad para oponer resistencia completa.

www.medilibros.com

Técnica	Hallazgos
• *Abducción*	**ESPERADOS:** Simetría bilateral con resistencia completa a la fuerza contraria. **INESPERADOS:** Incapacidad para oponer resistencia completa.
Valore los músculos del manguito de los rotadores	
Sitúe el brazo en abducción de 90° y flexione los hombros hacia delante 30° para comprobar el músculo supraespinoso. Aplique presión hacia abajo sobre el húmero distal cuando el brazo esté rotado de manera que el pulgar apunte hacia abajo o hacia arriba.	**INESPERADOS:** Dolor y debilidad frente a una fuerza contraria.
Flexione el codo 90° y rote el antebrazo medialmente en contra de una resistencia para valorar el músculo subescapular.	**INESPERADOS:** Dolor y debilidad frente a una fuerza contraria.
Con el brazo en el costado y el codo flexionado 90°, rote el brazo lateralmente contra una resistencia para valorar los músculos infraespinoso y redondo menor.	**INESPERADOS:** Dolor y debilidad frente a una fuerza contraria.
Evalúe el manguito de los rotadores por posible compresión o desgarro	
• *Prueba de Neer:* Indique al paciente que rote hacia dentro y flexione hacia delante el brazo por el hombro, al tiempo que usted presiona el músculo supraespinoso contra el borde anteroinferior del acromion.	**INESPERADOS:** Dolor aumentado de hombro.
• *Prueba de Hawkins:* Mantenga el hombro en abducción de 90°, flexionando el codo también hasta 90°, y rote el brazo hacia dentro hasta su límite.	**INESPERADOS:** Dolor aumentado de hombro.

Valoración de posible inflamación o desgarro del manguito de los rotadores. **A.** Prueba de Neer. **B.** Prueba de Hawkins.

© Elsevier. Fotocopiar sin autorización es un delito.

Técnica	Hallazgos

Articulación temporomandibular

Palpe el espacio articular en busca de clics, chasquidos o dolor

Localice las articulaciones temporomandibulares con las puntas de los dedos, justo por delante del trago de cada oreja, tal y como se muestra en la figura de la derecha. Pida al paciente que abra la boca, y deje que las puntas de los dedos resbalen al interior del espacio articular. Palpe suavemente.

ESPERADOS: Puede notarse un clic audible o palpable.
INESPERADOS: Dolor, crepitación, bloqueo o chasquido.

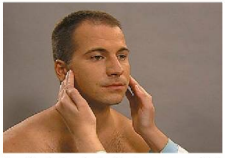

Palpación de la articulación temporomandibular.

Valore la amplitud de movimiento

Indique al paciente que:

- *Abra y cierre la boca*
  ESPERADOS: Apertura de 3-6 cm entre los dientes superiores e inferiores.
- *Mueva la mandíbula lateralmente hacia cada lado*
  ESPERADOS: La mandíbula se mueve 1-2 cm hacia cada lado.
- *Protruya y retraiga la mandíbula*
  ESPERADOS: Tanto la protrusión como la retracción son posibles.

www.medilibros.com

Valore la fuerza de los músculos temporales y maseteros con los dientes apretados

Pida al paciente que apriete los dientes mientras usted palpa los músculos contraídos y aplica una fuerza contraria. (Así se valora también la función motora del par craneal V.)

ESPERADOS: Simétricos bilateralmente con resistencia completa a una fuerza contraria.
INESPERADOS: Incapacidad para producir resistencia completa.

Columna cervical

Examine desde una posición anterior y posterior

- *Alineación*
  ESPERADOS: Columna cervical recta, con cabeza erguida y prácticamente alineada.
- *Simetría de pliegues cutáneos*
  INESPERADOS: Pliegues cutáneos asimétricos, cuello alado.

Técnica	Hallazgos
Palpe por detrás el cuello, la columna cervical y los músculos paravertebrales, trapecio y esternocleidomastoideo	
	ESPERADOS: Buen tono muscular, simetría de tamaño. **INESPERADOS:** Sensibilidad dolorosa a la palpación o espasmo muscular.
Valore la amplitud de movimiento	
• *Flexión hacia delante* Incline la cabeza hacia delante, con la barbilla contra el pecho.	**ESPERADOS:** Flexión de 45°.
• *Hiperextensión* Incline la cabeza hacia atrás, con la barbilla orientada hacia el techo.	**ESPERADOS:** Hiperextensión de 45°.
• *Flexión lateral* Incline la cabeza hacia cada lado, con la oreja orientada hacia el hombro correspondiente.	**ESPERADOS:** Inclinación lateral de 40°.
• *Rotación* Gire la cabeza hacia cada lado, con la barbilla orientada hacia el hombro.	**ESPERADOS:** Rotación de 70°.
Valore la fuerza de los músculos esternocleidomastoideo y trapecio	
Indique al paciente que mantenga cada una de las anteriores posturas mientras usted aplica fuerza en sentido contrario. (Con la rotación se valora también el par craneal XI.)	**ESPERADOS:** Fuerza simétrica en ambos lados con resistencia completa a una fuerza contraria. **INESPERADOS:** Incapacidad para oponer resistencia completa.

www.medilibros.com

Columnas torácica y lumbar

Examine la columna para valorar su alineación	
Observe las principales referencias óseas de la espalda: las apófisis espinosas de las vértebras (C7 y T1 suelen ser las más prominentes), las escápulas, las crestas ilíacas, los músculos paravertebrales.	**ESPERADOS:** Cabeza situada directamente sobre el pliegue glúteo, vértebras en línea recta (como indican las alturas simétricas de hombros, escápulas y crestas ilíacas), curvas de columnas cervical y lumbar cóncavas, curva de columna torácica convexa, y rodillas y pies en línea con el tronco y orientados directamente hacia delante. **INESPERADOS:** Lordosis, cifosis, escoliosis o intensa deformidad angular (giba).

© Elsevier. Fotocopiar sin autorización es un delito.

Técnica	Hallazgos
Palpe las apófisis espinosas y los músculos paravertebrales	
Pida al paciente que adopte de pie una posición erguida.	**INESPERADOS:** Espasmo muscular o sensibilidad dolorosa en la columna.
Percuta la columna en busca de sensibilidad dolorosa	
El paciente permanece de pie en posición erguida. En primer lugar, percuta cada apófisis espinosa con un dedo; después, golpee con la cara cubital del puño cada lado de la columna a lo largo de los músculos paravertebrales.	**INESPERADOS:** Espasmo muscular o sensibilidad dolorosa en la columna.
Valore la amplitud de movimiento y la curvatura	
Indique al paciente que realice los siguientes movimientos (marque cada apófisis espinosa con el rotulador si sospecha una curvatura inesperada):	
• *Flexión hacia delante* Inclínese hacia delante desde la cintura e intente tocarse los dedos de los pies. Observe al paciente desde atrás para valorar la curvatura.	**ESPERADOS:** Flexión de 75 a 90°; la columna dorsal se mantiene simétricamente plana, al tiempo que la curva cóncava de la columna lumbar se torna convexa en la flexión hacia delante. **INESPERADOS:** Curvatura lateral o giba costal.
• *Hiperextensión* Extienda la espalda hacia atrás por la cintura tanto como pueda.	**ESPERADOS:** Hiperextensión de 30° con inversión de la curva lumbar.
• *Flexión lateral* Flexione hacia cada lado tanto como pueda.	**ESPERADOS:** Flexión lateral de 35° hacia cada lado.
• *Rotación* Balancee el tronco superior desde la cintura en movimiento circular, de delante a un lado, después hacia atrás y al otro lado, al tiempo que mantiene la pelvis estable.	**ESPERADOS:** Rotación de 30° hacia delante y hacia atrás.
Valore la posible irritación de la raíz de un nervio lumbar o la herniación de un disco en los niveles L4, L5 o S1 (paciente en decúbito supino con el cuello ligeramente flexionado)	
• *Prueba de elevación de pierna estirada* Pida al paciente que levante la pierna con la rodilla extendida. Repita con la otra pierna.	**ESPERADOS:** Ausencia de dolor por debajo de la rodilla al levantar la pierna. **INESPERADOS:** Incapaz de elevar la pierna más de 30° sin dolor. Dolor por debajo de la rodilla según patrón de dermatoma. A menudo, la flexión de la rodilla elimina el dolor al levantar la pierna. Dolor cruzado en la pierna afectada.

www.medilibros.com

Técnica	Hallazgos
• *Prueba de estiramiento de Bragard* Sujete la pierna del paciente con la rodilla extendida y levántela despacio hasta que manifieste dolor. Baje la pierna ligeramente, flexione el pie dorsalmente y rote la cadera hacia dentro.	**INESPERADOS:** Dolor cuando se levanta la pierna menos de 70°; agravado por dorsiflexión y rotación interna de la cadera.

Caderas

Examine las caderas para valorar la simetría y el nivel de los pliegues glúteos

Con el paciente de pie, examine anterior y posteriormente utilizando como referencias principales la cresta ilíaca y el trocánter mayor del fémur.

INESPERADOS: Asimetría en cuanto a la altura de las crestas ilíacas, el tamaño de los glúteos o el número y nivel de los pliegues glúteos.

Valore la amplitud de movimiento

Mientras permanece en la posición indicada, el paciente debe realizar los siguientes movimientos:

- *Flexión, rodilla extendida*
  En decúbito supino, eleve la pierna por encima del cuerpo.
  ESPERADOS: Flexión de hasta 90°.
- *Hiperextensión*
  De pie o en decúbito prono, balancee la pierna recta hacia atrás sin arquear la espalda.
  ESPERADOS: Hiperextensión de hasta 30°.
- *Flexión, rodilla flexionada*
  En decúbito supino, levante una rodilla hasta el pecho mientras mantiene recta la otra pierna.
  ESPERADOS: Flexión de 120°.
- *Abducción y aducción*
  En decúbito supino, balancee la pierna lateral y medialmente, con la rodilla extendida. Durante el movimiento de aducción, eleve la pierna contraria del paciente para poder examinar su movimiento completo.
  ESPERADOS: Cierto grado de abducción y aducción.
- *Rotación interna*
  En decúbito supino, flexione la rodilla y rote la pierna hacia dentro, hacia la otra pierna.
  ESPERADOS: Rotación interna de 40°.
- *Rotación externa*
  En decúbito supino, apoye la cara lateral del pie sobre la rodilla de la otra pierna. Mueva la pierna flexionada hacia la camilla.
  ESPERADOS: Rotación externa de 45°.

www.medilibros.com

© Elsevier. Fotocopiar sin autorización es un delito.

Técnica	Hallazgos
Valore la fuerza de los músculos de la cadera	
• *Rodilla en flexión y extensión* Pida al paciente que mantenga la flexión de la cadera con la rodilla en flexión y después en extensión mientras aplica una fuerza contraria.	**ESPERADOS:** Simetría bilateral con resistencia completa a una fuerza contraria.
• *Resistencia a cruzar las piernas en sedestación*	**ESPERADOS:** Simetría bilateral con resistencia completa a una fuerza contraria. **INESPERADOS:** Incapacidad para oponer resistencia completa.
Realice la prueba de Trendelenburg para examinar una posible debilidad de los músculos abductores de la cadera	
Indique al paciente que permanezca de pie y en equilibrio sobre un pie y después sobre el otro. Obsérvelo desde atrás.	**INESPERADOS:** Asimetría o alteración en el nivel de las crestas ilíacas.

www.medilibros.com

Prueba de Trendelenburg. *(Tomado de Magee DJ: Orthopedic physical assessment, ed 5, St Louis, 2007, Saunders.)*

Técnica	Hallazgos
Piernas y rodillas	
Examine las rodillas y los espacios poplíteos en flexión y en extensión	
Observe las principales referencias: tuberosidad tibial, cóndilos tibiales medial y lateral, epicóndilos medial y lateral del fémur, tubérculo del aductor del fémur, rótula.-	**ESPERADOS:** Concavidades naturales en la cara anterior, a cada lado, por encima de la rótula. **INESPERADOS:** Hendidura convexa en lugar de cóncava por encima de la rótula.
Observe la alineación de la pierna	
	ESPERADOS: Ángulo entre fémur y tibia menor de 15°. Las piernas arqueadas son comunes hasta los 18 meses de edad; las rodillas juntas lo son entre los 2 y los 4 años. **INESPERADOS:** Piernas arqueadas (*genu valgum*) o rodillas juntas (*genu varum*) a otras edades, hiperextensión excesiva de las rodillas al cargar el peso corporal (*genu recurvatum*).
Palpe el espacio poplíteo	
	INESPERADOS: Hinchazón o sensibilidad dolorosa.
Palpe el espacio de la articulación tibiofemoral	
Identifique la rótula, la bolsa suprarrotuliana y la almohadilla de grasa infrarrotuliana.	**ESPERADOS:** Articulación suave y firme. **INESPERADOS:** Sensibilidad dolorosa, retención de líquido, nódulos o crepitaciones.
Valore la amplitud de movimiento	
• *Flexión* Pida al paciente que flexione cada rodilla.	**ESPERADOS:** Flexión de 130°.
• *Extensión* Pida al paciente que estire la pierna y la mantenga recta.	**ESPERADOS:** Extensión completa e hiperextensión de hasta 15°.
Valore la fuerza muscular	
• *Flexión y extensión* Pida al paciente que mantenga la flexión y la extensión mientras usted aplica una fuerza contraria.	**ESPERADOS:** Simetría bilateral con resistencia completa a una fuerza contraria. **INESPERADOS:** Incapacidad para oponer resistencia completa.

www.medilibros.com

© Elsevier. Fotocopiar sin autorización es un delito.

Técnica	Hallazgos

Técnicas adicionales para las rodillas

Realice la maniobra del peloteo para determinar la presencia de líquido en exceso o de derrame en la rodilla

Con la rodilla extendida, aplique presión hacia abajo sobre la bolsa suprarrotuliana con el pulgar y un dedo de una mano; después empuje con decisión la rótula hacia abajo, contra el fémur, con los dedos de la otra mano, como se muestra en la figura de la derecha. Deje de ejercer presión sobre la rótula, mientras mantiene los dedos suavemente colocados sobre la rodilla.

INESPERADOS: Se percibe un chasquido o golpeteo cuando la rótula es impulsada contra el fémur. Después la rótula vuelve a subir, como empujada por una onda de líquido.

Peloteo.

www.edimedlibros.com

Valore el signo de abultamiento para determinar la presencia de líquido en exceso en la rodilla

Con la rodilla extendida, amase la cara medial de la rodilla hacia arriba dos o tres veces, como se muestra en la figura *A*, bajo estas líneas, y después percuta la cara lateral de la rótula, como se muestra también más abajo, en la figura *B*.

INESPERADOS: Bulto por el retorno de líquido al área hueca medial a la rótula.

Signo de abultamiento. **A.** Amase la cara medial de la rodilla dos o tres veces. **B.** Golpee ligeramente la cara lateral de la rótula.

Técnica	Hallazgos

Realice la prueba de McMurray para detectar un desgarro de menisco medial o lateral

Pida al paciente que se coloque en decúbito supino y flexione una rodilla completamente con el pie plano sobre la camilla, junto a los glúteos. Mantenga esa flexión con el pulgar e índice de una mano a cada lado del espacio articular mientras estabiliza la rodilla. Sujete el talón con la otra mano; rote el pie y la pierna en sentido lateral. Extienda la rodilla hasta que forme un ángulo de 90°. Vuelva a colocarla en flexión completa y después repita el procedimiento rotando el pie y la pierna en sentido medial.

INESPERADOS: Clic palpable o audible o extensión limitada de la rodilla, con movimientos laterales o mediales.

Procedimiento de exploración de la rodilla mediante la prueba de McMurray. Se flexiona la rodilla después de rotar la pierna en sentido medial.

Realice la prueba del cajón para identificar una posible inestabilidad de los ligamentos cruzados anterior y posterior

www.medilibros.com

Pida al paciente que, en decúbito supino, flexione la rodilla 45-90°, con el pie apoyado en la camilla. Coloque ambas manos en la pierna con los pulgares sobre el borde anterior de la tibia, cerca de la tuberosidad tibial. Tire de la tibia hacia el fémur. Después empuje la tibia hacia atrás.

INESPERADOS: Movimiento anterior o posterior mayor de 5 mm.

Prueba del cajón.

Realice la prueba de tensión en varo y valgo para identificar una posible inestabilidad mediolateral del ligamento colateral

Pida al paciente que se coloque en decúbito supino y extienda la rodilla. Mientras usted estabiliza el fémur con una mano y sostiene el tobillo con la otra, aplique una fuerza en varo contra el tobillo (hacia la línea media) y rotación interna.

INESPERADOS: Laxitud excesiva que se percibe como si la articulación se abriera, con movimiento medial o lateral.

© Elsevier. Fotocopiar sin autorización es un delito.

Técnica	Hallazgos
Después aplique una fuerza en valgo contra el tobillo (alejándose de la línea media) y rotación externa. Repita con la rodilla flexionada 30°.	Prueba de tensión en varo y valgo.

Pies y tobillos

Examine en posición de apoyo (en bipedestación y caminando) y sin apoyo

Observe las principales referencias: maléolo medial, maléolo lateral, tendón de Aquiles.

- *Características*
  ESPERADOS: Prominencia maleolar lisa y redondeada, talones prominentes, articulaciones metatarsofalángicas prominentes.
  INESPERADOS: Callos y cuernos.
- *Alineación*
  ESPERADOS: Pies en línea con las tibias y apoyo en la línea media del pie.
  INESPERADOS: Pies con las puntas hacia dentro (pie varo), pies con las puntas hacia fuera (pie valgo), desviaciones de alineación en la parte anterior del pie (metatarso varo o valgo), pronación de talón o dolor.
- *Contorno*
  ESPERADOS: Arco longitudinal que puede aplanarse con el apoyo. El pie plano cuando no está apoyado *(pes planus)* y el empeine alto *(pes cavus)* son variaciones frecuentes.
  INESPERADOS: Dolor con *pes planus*.
- *Dedos de los pies*
  ESPERADOS: Dedos de los pies rectos hacia delante, planos y alineados.
  INESPERADOS: Dedo en martillo; dedo en garra; *hallux valgus*; juanetes; o enrojecimiento, hinchazón, calor o sensibilidad dolorosa de la articulación metatarsofalángica del dedo gordo (posiblemente con tofo supurante).

www.medilibros.com

Técnica	Hallazgos
Palpe el tendón de Aquiles y todas las articulaciones metatarsofalángicas	
Con los dedos de ambas manos, presione la parte delantera del pie, palpando cada una de las articulaciones metatarsofalángicas.	**ESPERADOS:** Ausencia de sensibilidad dolorosa o de masas. Simetría bilateral. **INESPERADOS:** Dolor, masas, tendón de Aquiles engrosado.
Valore la amplitud de movimiento	
Pida al paciente que se siente y realice los siguientes movimientos:	
• *Flexión dorsal* Apunte con los pies hacia el techo.	**ESPERADOS:** Flexión dorsal de 20°.
• *Flexión plantar* Apunte con los pies hacia el suelo.	**ESPERADOS:** Flexión plantar de 45°.
• *Inversión y eversión* Flexione el pie por el tobillo y después oriente la planta del pie hacia el otro pie y en sentido opuesto.	**ESPERADOS:** Inversión de 30° y eversión de 20°.
• *Abducción y aducción* Rote el tobillo girando el pie hacia fuera y después hacia el otro pie (con la pierna estabilizada).	**ESPERADOS:** Abducción de 10° y aducción de 20°.
• *Flexión y extensión* Doble y estire los dedos.	**ESPERADOS:** Cierto grado de flexión y extensión, especialmente del dedo gordo.
Valore la fuerza de los músculos del tobillo	
Indique al paciente que mantenga la dorsiflexión y la flexión plantar mientras usted aplica una fuerza contraria.	**ESPERADOS:** Simetría bilateral con resistencia completa a una fuerza contraria. **INESPERADOS:** Incapacidad para oponer resistencia completa.

www.mediabros.com

AYUDAS AL DIAGNÓSTICO DIFERENCIAL

Datos subjetivos	Datos objetivos
Espondilitis anquilosante	
Se desarrolla sobre todo en hombres de 20 a 40 años de edad. Comienza de forma insidiosa con dolor lumbar, que afecta también a las caderas y los hombros. El dolor puede fluctuar de un lado al otro y evolucionar hasta dar lugar a movilidad reducida de la columna.	Restricción en la flexión lumbar del paciente. Los hombros, las caderas y las rodillas pueden resultar afectadas más tarde y dar lugar a una amplitud de movimiento limitada. Puede existir uveítis.

© Elsevier. Fotocopiar sin autorización es un delito.

Datos subjetivos	Datos objetivos
Síndrome del túnel carpiano Entumecimiento, ardor y hormigueo en las manos, a menudo de presentación nocturna. Estos síntomas también pueden aparecer desencadenados por movimientos rotatorios de la muñeca. El dolor puede irradiarse a los brazos.	Pueden aparecer debilidad de la mano y aplanamiento de la eminencia tenar de la palma de la mano.
Gota Presentación súbita de calor e hinchazón en una articulación; dolor intenso; amplitud de movimiento limitada. Afecta fundamentalmente a hombres mayores de 40 años y a mujeres en edad posmenopáusica. Afecta de manera característica a la falange proximal del dedo gordo del pie, aunque también a las muñecas, las manos, los tobillos y las rodillas.	La piel sobre la articulación hinchada se muestra a menudo brillante y enrojecida o morada. En la gota crónica, pueden formarse depósitos de cristales de ácido úrico o tofos bajo la piel.
Herniación de disco lumbar Puede asociarse a levantamiento de objetos pesados. Entre los síntomas habituales está el dolor lumbar irradiado a los glúteos y al muslo posterior o a la pierna, según la distribución del dermatoma de la raíz nerviosa. A menudo el paciente obtiene alivio del dolor si permanece tumbado.	Pueden existir también espasmo y sensibilidad dolorosa en el área de la musculatura paraespinal. Es posible que el paciente muestre dificultad para caminar sobre los talones (L4 y L5) o sobre las puntas de los pies (S1). En la extremidad afectada puede notar entumecimiento, hormigueo o debilidad.
Bursitis Son localizaciones frecuentes el hombro, el codo, la cadera y la rodilla, con dolor y rigidez alrededor de la bolsa articular inflamada. El dolor suele agravarse con la actividad.	Limitación de movimiento causada por la hinchazón; dolor con el movimiento; sensibilidad dolorosa en un punto; localización caliente y eritematosa. El dolor puede irradiarse a los tendones del área.
Artrosis Véase tabla en páginas 215-216.	
Artritis reumatoide Véase tabla en páginas 215-216.	

www.medilibros.com

Datos subjetivos	Datos objetivos
Esguince Asociado a menudo a ejercicios de calentamiento inadecuados, fatiga o lesión previa. La gravedad oscila entre un desgarro intrafibrinoso leve y la rotura total de un músculo.	Debilidad muscular temporal, espasmo, dolor y contusión.
Fractura Suele producirse en el contexto de traumatismos agudos. Se produce con mayor facilidad en pacientes con trastornos óseos (p. ej., osteogenia imperfecta, osteoporosis, metástasis ósea).	Deformidad, edema, dolor, pérdida de función, alteraciones de color y parestesia.
Tenosinovitis (tendinitis) Dolor con el movimiento del hombro, de la rodilla, del talón y de la muñeca.	Sensibilidad dolorosa en un punto sobre el tendón afectado. Dolor con el movimiento activo y cierta limitación del movimiento de la articulación afectada.
Desgarro del manguito de los rotadores Puede existir dolor en el hombro y en el área del deltoides. A veces, el dolor despierta al paciente por la noche.	Puede existir incapacidad para mantener el brazo levantado lateralmente frente a una resistencia. Sensibilidad dolorosa sobre la articulación acromioclavicular. Ruido chirriante con el movimiento, la crepitación y la debilidad en la rotación externa del hombro.

www.elsevier.com

Diagnóstico diferencial de la artritis

Signos y síntomas	Artrosis	Artritis reumatoide
Presentación	Insidiosa	Gradual o súbita (24-48 h)
Duración de la rigidez	Rigidez localizada y breve, de pocos minutos, después de reposo prolongado	A menudo horas, más pronunciada después de reposo
Dolor	Con el movimiento y con la actividad prolongada, alivio con el reposo	Incluso en reposo, puede interrumpir el sueño
Debilidad	Generalmente localizada y no grave	A menudo pronunciada, desproporcionada en relación con la atrofia muscular

(Continúa)

© Elsevier. Fotocopiar sin autorización es un delito.

Diagnóstico diferencial de la artritis *(cont.)*

Signos y síntomas	Artrosis	Artritis reumatoide
Fatiga	Poco corriente	A menudo grave, con presentación entre 4 y 5 h después de levantarse
Depresión e inestabilidad emocional	Poco corriente	Frecuente, coincide con fatiga y actividad de enfermedad, a menudo aliviada si está en fase de remisión
Sensibilidad dolorosa sobre la articulación afectada	Frecuente	Casi siempre; es el indicador más sensible de inflamación
Hinchazón	Derrame frecuente, escaso líquido sinovial, hinchazón reactiva poco habitual	Prominencia de tejido blando fusiforme, derrame frecuente, proliferación y engrosamiento sinovial
Calor, eritema	Poco corriente	Presente a veces
Crepitación, crujido	De grueso a medio con el movimiento	De medio a fino
Agrandamiento de la articulación	Ligero y de consistencia firme	De moderado a importante

www.medilibros.com

VARIANTES PEDIÁTRICAS

EXPLORACIÓN

Los hallazgos musculoesqueléticos y el desarrollo motor en lactantes, niños y adolescentes varían con el crecimiento. (Para una descripción completa de los hallazgos pediátricos previstos por edades, véase el capítulo 21.)

Exploración de cribado para la participación en deportes de niños y adolescentes

- Observe la postura y el contorno muscular bilateral en general.
- Observe la marcha.
- Pida al paciente que camine de puntillas y sobre los talones.
- Observe cómo salta el paciente sobre cada pie.
- Pida al paciente que dé cuatro pasos agachado con las rodillas completamente flexionadas.
- Examine la columna valorando la curvatura y la extensión lumbar e indique al paciente que se toque los pies con las manos manteniendo las rodillas estiradas.
- Palpe el hombro y la clavícula para valorar una posible dislocación.
- Compruebe la amplitud de movimiento del cuello: hombros, codos, antebrazos, manos, dedos y caderas.
- Valore los ligamentos de la rodilla mediante la comprobación del signo del cajón.

MUESTRA DE DOCUMENTACIÓN

Subjetiva. Niña de 13 años de edad derivada por la enfermera de un centro escolar por desigualdad entre las alturas de los hombros y las caderas. Activa en deportes, buena fuerza, ausencia de dolor de espalda o rigidez.

Objetiva. Columna recta sin deformidades evidentes en posición erguida, pero ligera curvatura derecha de la columna torácica en la flexión hacia delante. Sin giba costal. Hombro y cresta ilíaca del lado derecho ligeramente más altos que los del lado izquierdo. Músculos y extremidades simétricos; fuerza muscular apropiada y equivalente en ambos lados; amplitud de movimiento activo sin dolor, bloqueo, chasquido ni limitación en ninguna de las articulaciones.

www.medilibros.com

© Elsevier. Fotocopiar sin autorización es un delito.

CAPÍTULO 19

Sistema nervioso

EQUIPO

- Linterna de exploración
- Objetos conocidos (monedas, llaves, clips)
- Agujas estériles
- Torunda de algodón
- Depresores linguales (uno entero y otro partido, con bordes puntiagudo y redondeado)
- Vaso de agua
- Diapasones de 200 a 400 Hz y de 500 a 1.000 Hz
- Martillo de reflejos
- Monofilamento 5,07
- Tubos de ensayo con agua caliente y fría
- Frascos de sustancias aromáticas (café, naranja, menta, plátano)
- Frascos de soluciones (glucosa, sal, limón o vinagre, quinina) con aplicadores
- Lista de sabores

www.medilibros.com

EXPLORACIÓN

Valore el sistema nervioso al tiempo que efectúa la exploración del resto del cuerpo. Cuando los antecedentes clínicos y los hallazgos de la exploración no hayan revelado un posible problema nervioso, realice una exploración neurológica de cribado como se muestra en el cuadro de las páginas 218-219, en lugar del examen neurológico completo. Véase el capítulo 18 para la evaluación del tono y de la fuerza musculares, ya que estos hallazgos son importantes para la interpretación de los datos que se obtienen en la exploración del sistema nervioso. La parte de la exploración neurológica relacionada con el estado mental se trata en el capítulo 3.

Exploración neurológica de cribado

Esta breve exploración de cribado se utiliza habitualmente en las consultas de salud cuando no existe ningún problema neurológico conocido.

Pares craneales

Se evalúan de forma rutinaria los pares craneales (PC) II a XII; sin embargo, no se valoran el gusto ni el olfato, salvo si se encuentra alguna aberración (v. págs. 220-224).

© 2015. Elsevier España, S.L. Reservados todos los derechos

Exploración neurológica de cribado *(cont.)*

Propiocepción y función cerebelosa

Se realiza una prueba para cada uno de los siguientes aspectos: movimientos rítmicos rápidos y alternantes, precisión de los movimientos, equilibrio (prueba de Romberg), forma de andar y marcha sobre talones y de puntillas (v. págs. 224-226).

Función sensorial

Se valoran el tacto y el dolor superficial en un punto distal de cada extremidad; se evalúan las sensaciones de vibración y posición mediante pruebas del dedo gordo del pie (v. págs. 226-232).

Reflejos tendinosos profundos

Se valoran todos los reflejos tendinosos profundos y el reflejo plantar, excepto el clono (v. págs. 232-235).

PARES CRANEALES I A XII

En la tabla siguiente se resume la exploración de los PC y los detalles de la exploración continúan en las páginas 220-224. Cuando se sospecha una pérdida sensorial o motora, es necesario determinar la extensión de la pérdida.

Procedimientos para la exploración de los pares craneales

Par craneal	Procedimiento
PC I (olfatorio)	Valore la capacidad de identificación de aromas familiares, por un orificio nasal cada vez y con los ojos tapados.
PC II (óptico)	Explore la visión de cerca y de lejos. Efectúe una exploración oftalmoscópica. Valore los campos visuales por confrontación y extinción de la visión.
PC III, PC IV, PC VI (oculomotor, troclear, *abducens*)	Valore el movimiento extraocular. Observe si existen párpados caídos. Examine el tamaño de las pupilas, comprobando su equivalencia en cuanto al tamaño, la respuesta directa y consensual a la luz, y la acomodación.
PC V (trigémino)	Examine el rostro, por si existieran temblores o atrofia musculares. Palpe los músculos de la mandíbula para valorar el tono y la fuerza cuando el paciente aprieta los dientes. Valore el dolor y la sensibilidad táctil superficial en cada rama del nervio. (Explore la sensación de la temperatura si los hallazgos de la exploración del dolor y el tacto son inesperados.) Valore el reflejo corneal.

(Continúa)

www.mislibros.com

© Elsevier. Fotocopiar sin autorización es un delito.

Procedimientos para la exploración de los pares craneales *(cont.)*

Par craneal	Procedimiento
PC VII (facial)	Valore la simetría de los rasgos faciales en distintas expresiones (p. ej., sonrisa, ceño fruncido, mejillas hinchadas, frente arrugada). Explore la capacidad de identificar los sabores dulce, salado, ácido y amargo a cada lado de la lengua.
PC VIII (acústico)	Valore el sentido del oído mediante pruebas de cribado de susurros o por audiometría. Compare la conducción de los sonidos por las vías respiratoria y ósea. Valore la lateralización del sonido.
PC IX (glosofaríngeo)	Explore el gusto (PC VII). Valore el reflejo de arcada y la capacidad de deglución.
PC X (vago)	Examine el paladar y la úvula, valorando la simetría con los distintos sonidos del habla y el reflejo de arcada. Observe una posible dificultad de deglución. Valore la calidad de los sonidos guturales del habla (calidad nasal o ronca de la voz).
PC XI (espinal accesorio)	Valore la fuerza del músculo trapecio (encogimiento de hombros contra resistencia). Valore la fuerza del músculo esternocleidomastoideo (gire la cabeza hacia cada lado en contra de una resistencia).
PC XII (hipogloso)	Examine la lengua en la boca y en protrusión para valorar simetría, temblores y atrofia. Examine el movimiento de la lengua hacia la nariz y la barbilla. Valore la fuerza de la lengua al presionarla con el índice por fuera, contra la mejilla. Valore la calidad de los sonidos linguales del habla *(l, t, d, n)*.

www.medicos.com

Técnica	Hallazgos
Valore el nervio olfatorio (PC I) Pida al paciente que cierre los ojos. Ocluya un orificio nasal, sitúe bajo su nariz un frasco (utilizando en primer lugar las sustancias aromáticas menos irritantes [p. ej., extracto de naranja o menta]) y pida al paciente que inspire profundamente e identifique el olor. Permita al paciente que respire cómodamente, después ocluya el otro orificio nasal y repita con otro olor. Continúe, alternando dos o tres aromas.	**ESPERADOS:** Capaz de percibir y generalmente de identificar el olor por cada lado. **INESPERADOS:** Anosmia, pérdida de olfato o incapacidad para diferenciar olores.

Técnica	Hallazgos
Valore el nervio óptico (PC II)	
Véanse las pruebas de agudeza visual para visión de cerca y de lejos y los campos visuales en el capítulo 8.	**ESPERADOS:** Visión 20/20 con o sin gafas en cada ojo. Campos visuales completos.
Valore los nervios oculomotor, troclear y *abducens* (PC III, PC IV y PC VI)	
Véanse las pruebas para los seis puntos cardinales de la mirada, el tamaño, la forma, la respuesta a la luz y la acomodación de las pupilas y la apertura de los párpados superiores en el capítulo 8.	**ESPERADOS:** Ambas pupilas de igual tamaño, respuesta consensual y equivalente de acomodación y a la luz, movimientos oculares simétricos en los seis puntos cardinales de la mirada. **INESPERADOS:** Ausencia de mirada lateral. Ausencia de alguno de los hallazgos esperados, ptosis.
Valore el nervio trigémino (PC V)	
• *Tono muscular facial* Inspeccione la cara en busca de simetría o espasmos musculares. Indique al paciente que apriete los dientes mientras usted palpa los músculos por encima de la mandíbula.	**ESPERADOS:** Tono simétrico. **INESPERADOS:** Atrofia muscular, desviación de la mandíbula hacia un lado o fasciculaciones.
• *Sensibilidad* Indique al paciente que cierre los ojos y refiera si percibe una sensación táctil intensa o débil cuando usted le toca cada lado de la cara a la altura del cuero cabelludo, las mejillas y la barbilla, utilizando de forma alterna los bordes puntiagudo y redondeado del depresor lingual o un clip sin seguir ningún patrón previsible. Pida al paciente que le comunique cuándo siente el estímulo mientras usted frota las mismas seis áreas con un pincel o una torunda de algodón. Por último, valore la sensibilidad en la mucosa oral con un aplicador de algodón.	**ESPERADOS:** Discriminación simétrica de las sensaciones en cada localización para todos los estímulos. **INESPERADOS:** Deterioro de la sensibilidad con una distribución identificada. Si está dañada, utilice tubos de ensayo con agua caliente y fría para valorar la sensibilidad a la temperatura. Valoración de la sensibilidad en el área de distribución del par craneal V.
• *Reflejo corneal* Véase la prueba de sensibilidad corneal en el capítulo 8.	**ESPERADOS:** Reflejo simétrico de parpadeo. Si el paciente lleva lentes de contacto, puede no existir o estar disminuido.

www.medilibros.com

© Elsevier. Fotocopiar sin autorización es un delito.

Técnica	Hallazgos
Valore el nervio facial (PC VII)	
• *Expresiones* Valore la función motora pidiendo al paciente que muestre las siguientes expresiones faciales: • Levante las cejas y arrugue la frente • Sonría • Frunza el ceño • Hinche las mejillas • Junte los labios y sople • Muestre los dientes • Apriete con fuerza los ojos contra una resistencia	**ESPERADOS:** Simetría facial. **INESPERADOS:** Tics, movimientos faciales inusuales o asimetría de expresión (pliegue nasolabial aplanado, párpado inferior caído, ángulo de la boca más bajo).
• *Habla* Observe la articulación y la claridad del habla.	**INESPERADOS:** Dificultades para pronunciar las letras *b, m* y *p* (sonidos labiales).
• *Sentido del gusto (PC VII y PC IX)* Mantenga a la vista del paciente una tarjeta con la lista de los sabores. Pídale que extienda la lengua. Aplique una de las cuatro soluciones en el borde lateral de la lengua, en la región de las papilas gustativas adecuada para el sabor que va a valorar. Pida al paciente que indique el sabor que percibe. Ofrézcale un sorbo de agua y repita la prueba con otra solución y otro aplicador, valorando cada lado de la lengua con todas las soluciones.	**ESPERADOS:** Capaz de identificar los sabores dulce, salado, ácido y amargo bilateralmente, cuando se valoran en las regiones gustativas correspondientes.

Valoración de la función motora del par craneal VII.

www.medilibros.com

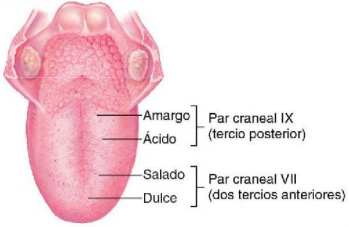

Sitios de valoración del gusto.

Técnica	Hallazgos
Valore el nervio acústico (PC VIII)	
• *Audición* Véanse las pruebas de cribado en el capítulo 9 o utilice un audiómetro para valorar la audición.	**ESPERADOS:** Adecuada audición bilateral.
• *Equilibrio* Véase la prueba de Romberg en la página 225.	
Valore el nervio glosofaríngeo (PC IX)	
• *Gusto* Véase el PC VII.	
• *Reflejo de arcada (sensibilidad nasofaríngea)* Véase el PC X.	
Valore el nervio vago (PC X)	
• *Función motora* Pida al paciente que diga «ah» mientras usted observa el movimiento del paladar y de la úvula.	**ESPERADOS:** El paladar blando se eleva con la úvula en la línea media. **INESPERADOS:** El paladar blando no se eleva o la úvula se desvía de la línea media.
• *Reflejo de arcada (sensibilidad nasofaríngea; PC IX y PC X)* Indique al paciente que va a proceder a la exploración del reflejo de arcada. Toque la pared posterior de la faringe con un aplicador mientras observa el paladar, los músculos faríngeos y la úvula.	**ESPERADOS:** Movimiento hacia arriba del paladar y contracción de los músculos faríngeos, con la úvula en la línea media. **INESPERADOS:** Ausencia o caída del arco en uno de los lados del paladar blando; úvula desviada de la línea media.
• *Deglución (PC IX y PC X)* Indique al paciente que trague agua.	**ESPERADOS:** El paciente traga agua con facilidad. **INESPERADOS:** Paso retrógrado de agua por la nariz.
• *Habla*	**INESPERADOS:** Ronquera, calidad nasal o dificultad para los sonidos guturales.
Valore el nervio espinal accesorio (PC XI) Véanse los capítulos 7 y 18 para las valoraciones del tamaño, de la forma y de la fuerza de los músculos trapecio y esternocleidomastoideo.	**ESPERADOS:** Tamaño, forma y fuerza simétricos.

www.medilibros.com

© Elsevier. Fotocopiar sin autorización es un delito.

Técnica	Hallazgos
Valore el nervio hipogloso (PC XII)	
• *Lengua en reposo y protruida* Examine la lengua en reposo sobre el suelo de la boca y fuera de ella.	**ESPERADOS:** Lengua en la línea media, tamaño simétrico. **INESPERADOS:** Fasciculaciones, asimetría, atrofia o desviación de la línea media.

Valoración de la función motora del par craneal XII.

• *Movimiento de la lengua* Pida al paciente que mueva la lengua hacia dentro y hacia fuera, hacia un lado y hacia el otro, y que la curve hacia la nariz y hacia la barbilla.	**ESPERADOS:** Capaz de realizar la mayoría de los movimientos de la lengua.
• *Fuerza de la lengua* Pida al paciente que empuje la lengua contra la mejilla mientras usted aplica resistencia con el dedo índice.	**ESPERADOS:** Presión firme y constante.
• *Habla*	**INESPERADOS:** Problemas con las letras *l*, *t*, *d* o *n* (sonidos linguales).

www.edilibros.com

Propiocepción y función cerebelosa

Evalúe la coordinación y las destrezas motoras finas	
Indique al paciente que tome asiento.	
• *Movimientos rápidos, rítmicos y alternantes* Pida al paciente que se dé unos golpecitos en las rodillas con ambas manos, alternando las caras palmar y dorsal de estas. O indique al paciente que toque con el pulgar cada uno de los dedos de la misma mano, de forma secuencial desde el índice hasta el meñique y después en sentido inverso y que repita con la otra mano.	**ESPERADOS:** Ejecución fluida, manteniendo el ritmo al aumentar la velocidad. **INESPERADOS:** Movimientos rígidos, lentos, no rítmicos o clónicos y entrecortados.

Técnica	Hallazgos
• *Precisión del movimiento: prueba dedo-nariz* Sitúe un dedo a 40-50 cm del paciente. Pídale que toque su nariz y el dedo del examinador con el índice de una mano, como se muestra más abajo. Cambie varias veces la localización de su dedo. Repita con la otra mano del paciente. También puede pedir al paciente que cierre los ojos y se toque la nariz con el índice, alternando ambas manos a velocidad creciente.	**ESPERADOS:** Movimientos rápidos, fluidos y precisos. **INESPERADOS:** Señalización pasada o *past-pointing* sistemática (no puede tocar con precisión el dedo del examinador).

Valore la precisión del paciente al mover el dedo entre **A,** la nariz, y **B,** el dedo del examinador.

www.medicos.com

• *Precisión de movimiento: prueba talón-espinilla* (puede realizarse con el paciente sentado, de pie o en decúbito supino). Pida al paciente que deslice el talón de un pie a lo largo del borde anterior de la pierna contraria, desde la rodilla hasta el tobillo. Repita con el otro talón.	**ESPERADOS:** Capaz de mover el talón hacia arriba y hacia abajo por el borde anterior de la pierna en línea recta. **INESPERADOS:** Desviaciones irregulares hacia un lado.
Evalúe el equilibrio	
• *Equilibrio: prueba de Romberg* Pida al paciente que permanezca de pie con los pies juntos y los brazos a los costados, con los ojos abiertos y después cerrados. **Manténgase junto al paciente por si se cayera.**	**ESPERADOS:** Ligero movimiento de bamboleo, sin peligro de caída. **INESPERADOS:** Tambaleo, pérdida de equilibrio o inestabilidad hasta el extremo de caerse.

© Elsevier. Fotocopiar sin autorización es un delito.

Técnica	Hallazgos
• *Equilibrio: recuperación* Después de explicar la prueba al paciente, pídale que separe los pies ligeramente y después empújele por los hombros con la suficiente fuerza como para que pierda el equilibrio. **Esté preparado para agarrar al paciente.**	**ESPERADOS:** Rápida recuperación del equilibrio. **INESPERADOS:** Debe agarrar al paciente para prevenir una caída.
• *Equilibrio: sobre un pie y saltando* Indique al paciente que se mantenga sobre un pie y luego sobre el otro (con los ojos cerrados). Después pida al paciente que salte sobre cada pie (con los ojos abiertos).	**ESPERADOS:** Capaz de mantenerse y de saltar durante 5 s sobre cada pie sin perder el equilibrio. **INESPERADOS:** Inestabilidad, necesidad de tocar continuamente el suelo con el otro pie o tendencia a caer.
• *Marcha: caminando* Pida al paciente que camine sin zapatos por la sala o por el pasillo con los ojos abiertos y después cerrados.	**ESPERADOS:** Ritmo de marcha regular y fluido, y longitud simétrica de los pasos; postura del tronco erguida, con balanceo al caminar; balanceo uniforme y simétrico de los brazos. **INESPERADOS:** Marcha arrastrando los pies, con los pies muy separados, de puntillas, tambaleándose o con una pierna retrasada, marcha en tijera, ausencia de balanceo de los brazos, marcha bamboleante, dando bandazos o marcha anserina.
• *Marcha: caminando con paso talón-punta* Pida al paciente que camine en línea recta (con los ojos abiertos y los brazos en los costados) primero hacia delante y después hacia atrás. Indíquele que camine tocando la punta de un pie con el talón del otro pie.	**ESPERADOS:** Contacto importante entre la punta del pie y el talón, con ligero bamboleo. **INESPERADOS:** Extensión de los brazos para mantener el equilibrio, inestabilidad, tendencia a caer o tambaleo lateral.

www.medilibros.com

Función sensorial

Valore las funciones sensoriales primarias

Pida al paciente que cierre los ojos para todas las pruebas. Utilice inicialmente una estimulación mínima y después auméntela gradualmente hasta que el paciente la perciba. Valore las áreas contralaterales pidiendo al paciente que compare las sensaciones percibidas en ambos lados.	**ESPERADOS:** En todas las pruebas, diferencias mínimas entre ambos lados, interpretación correcta de las sensaciones (p. ej., aguda, roma), distinción del lado del cuerpo sometido a la prueba y localización de la sensación (p. ej., proximal o distal a un estímulo previo). **INESPERADOS:** En todas las pruebas, trace un mapa de los límites de la discapacidad según la distribución de los principales nervios periféricos o dermatomas (v. figuras en págs. 227-228).

Técnica Hallazgos

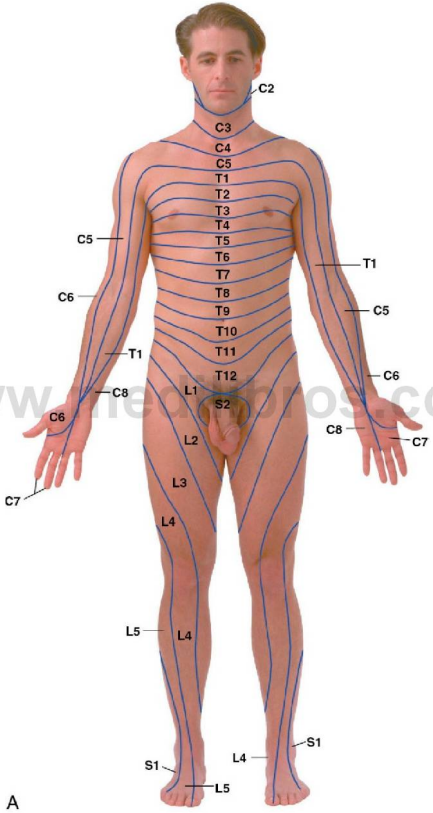

A

www.medilibros.com

© Elsevier. Fotocopiar sin autorización es un delito.

Técnica Hallazgos

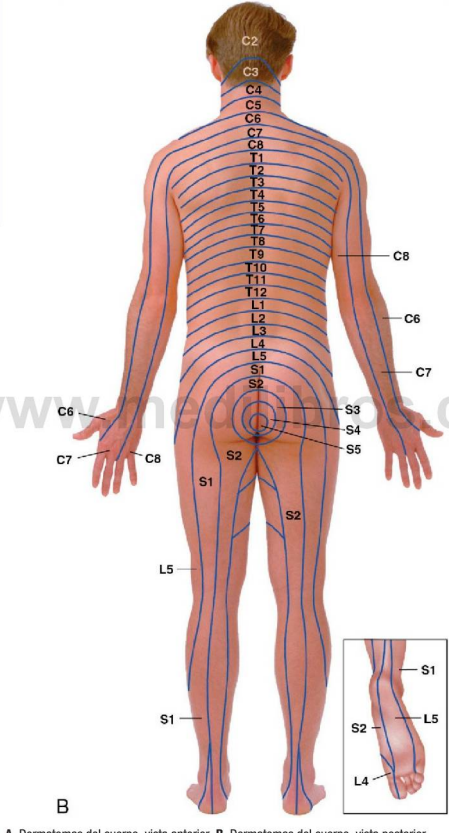

www.medilibros.com

A. Dermatomas del cuerpo, vista anterior. **B.** Dermatomas del cuerpo, vista posterior.

Técnica	Hallazgos
• *Tacto superficial* Toque ligeramente la piel con una torunda de algodón o con las yemas de los dedos, como se muestra a la derecha. Pida al paciente que indique el área tocada o que responda cuando sienta el roce.	 Valoración del tacto superficial.
• *Dolor superficial* Alterne la forma y los bordes lisos de un depresor lingual roto o el extremo redondeado y la punta de un clip, y toque la piel sin seguir un patrón previsible. Deje intervalos de 2 s entre cada exploración. Pida al paciente que identifique la sensación (roma o aguda) y el punto en el que la percibe.	 Valoración del dolor superficial.
• *Temperatura y presión profunda* Realice la valoración solo si no está intacta la sensibilidad dolorosa superficial.	
• *Temperatura:* Pase sobre la piel, de forma alterna, tubos de ensayo con agua caliente y fría, sin seguir un patrón previsible. Pida al paciente que indique cuándo y dónde percibe calor y frío.	**ESPERADOS:** Distingue entre calor y frío, y localiza la sensación.
• *Presión profunda:* Pellizque el trapecio, la pantorrilla o el músculo bíceps.	**ESPERADOS:** Molestias con la presión profunda.
• *Sensibilidad protectora* Realice la prueba solo si el paciente tiene diabetes mellitus o si sospecha deterioro de la sensibilidad. Aplique un monofilamento 5,07 hasta que este se doble. Utilice un patrón aleatorio para valorar distintos puntos de la superficie plantar del pie y realice una sola valoración en la superficie dorsal. Evite las áreas callosas y de piel abierta.	**ESPERADOS:** Percibe la sensación en todos los sitios tocados. **INESPERADOS:** Pérdida de sensibilidad en algún punto.

www.elilibros.com

© Elsevier. Fotocopiar sin autorización es un delito.

Técnica	Hallazgos

Valoración del tacto superficial mediante monofilamento.

- *Vibración*
  Coloque la base de un diapasón vibrando contra diversas prominencias óseas (p. ej., dedos de los pies, tobillo, espinilla, articulaciones de los dedos, muñeca, codo, hombro, esternón), comenzando por un punto distal. Pida al paciente que indique cuándo y dónde percibe la sensación y que la describa. Puede humedecer el metal y valorar si el paciente nota la diferencia.

ESPERADOS: Sensación de zumbidos u hormigueos, localización correcta del estímulo.
INESPERADOS: No distingue entre vibración y contacto con un diapasón que no está vibrando.

www.edilibros.com

Valoración de la sensación de vibración.

- *Posición de las articulaciones*
  Sujete la articulación que va a valorar (dedo gordo del pie o dedo de la mano) por las caras laterales, en posición neutra, y después eleve o baje el dedo. Pregunte al paciente cuál es la dirección en que se ha movido la articulación. Vuelva a colocar el dedo en la posición neutra antes de moverlo en otra dirección. Repita la prueba en una articulación de ambos pies y de ambas manos.

ESPERADOS: El paciente identifica correctamente la posición de la articulación.

Valoración de la sensación de posición.

Técnica	Hallazgos
Valore las funciones sensoriales corticales Pida al paciente que cierre los ojos para todas las pruebas.	
• *Estereognosia* Facilite al paciente objetos que le sean familiares (p. ej., llave, moneda) y pídale que los identifique mediante el tacto.	**INESPERADOS:** Incapacidad para reconocer los objetos (agnosia táctil).

Estereognosia.

• *Discriminación entre dos puntos* Use dos agujas estériles o los bordes afilados de dos depresores linguales para tocar la piel del paciente en uno o dos puntos simultáneamente en diversas localizaciones. Determine la distancia a la que el paciente ya no es capaz de distinguir los dos puntos.	**ESPERADOS:** Identifica correctamente el punto o los dos puntos utilizados. En las yemas de los dedos de las manos y de los pies se perciben habitualmente a una distancia de 2-8 mm. La discriminación de dos puntos varía en otras partes del cuerpo, como la espalda (40-70 mm) o el tórax y los antebrazos (40 mm).

Discriminación entre dos puntos.

• *Fenómeno de extinción* Utilice los bordes afilados de un depresor lingual roto para tocar simultáneamente la mejilla y la mano u otras dos zonas a cada lado del cuerpo. Pida al paciente que indique el número de estímulos y su localización.	**ESPERADOS:** Se identifican el número y la localización correctos de ambas sensaciones bilateralmente.

© Elsevier. Fotocopiar sin autorización es un delito.

Técnica	Hallazgos
• *Grafestesia* Con un lápiz de punta redondeada o un bastoncillo aplicador, trace una letra, un número o una silueta sobre la palma de la mano del paciente y pídale que identifique el dibujo. Repita con una figura distinta en la otra mano.	**ESPERADOS:** Reconocimiento rápido de la letra, del número o de la figura.
• *Localización del punto* Toque un área de la piel del paciente y retire el estímulo. Pida al paciente que indique el área tocada.	**ESPERADOS:** Capaz de localizar el estímulo.

Grafestesia.

Reflejos

Valore los reflejos superficiales

Paciente en decúbito supino.

• *Abdominal* Percuta cada cuadrante del abdomen con el extremo del mango del martillo de reflejos o con el depresor lingual.	**ESPERADOS:** Ligero movimiento del ombligo hacia cada una de las áreas de estimulación. Igual en ambos lados. Puede existir respuesta disminuida en pacientes obesos o durante el embarazo, debido al estiramiento de los músculos abdominales.

Valoración del reflejo abdominal.

• *Cremastérico (hombres)* Dé unos golpecitos en el muslo interno, de proximal a distal.	**ESPERADOS:** Testículo y escroto ascienden en el lado estimulado.

www.medilibros.com

Técnica	Hallazgos
• *Reflejo plantar* Con un objeto puntiagudo, recorra el lateral del pie desde el talón hasta la parte carnosa de la planta y crúcela en curva hasta el lado medial.	**ESPERADOS:** Flexión plantar de todos los dedos. Flexión dorsal del dedo gordo y apertura en abanico de los demás dedos en niños menores de 2 años. **INESPERADOS:** Apertura en abanico de los dedos o flexión dorsal del dedo gordo con o sin apertura en abanico de los demás dedos (signo de Babinski positivo) en pacientes mayores de 2 años.

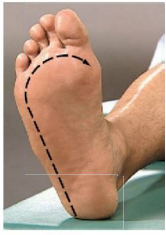

Valoración del reflejo plantar.

www.elsevierlibros.com

Valore los reflejos tendinosos profundos	
Para la mayoría de los procedimientos, el paciente ha de estar relajado y sentado o tumbado. Valore cada reflejo, comparando las respuestas en ambos lados. Clasifique los reflejos tendinosos profundos según la escala que se muestra en la tabla inferior.	**ESPERADOS:** Respuestas simétricas visibles o palpables. **INESPERADOS:** Ausencia o disminución de las respuestas (0 o 1 +) o reflejos hiperactivos (3+ o 4 +).

Puntuación de los reflejos tendinosos profundos

Grado	Respuesta refleja profunda del tendón
0	Ausencia de respuesta
1+	Lenta o disminuida
2+	Respuesta activa o esperada
3+	Más enérgica de lo esperado, levemente hiperactiva
4+	Enérgica, hiperactiva, con clono intermitente o transitorio

© Elsevier. Fotocopiar sin autorización es un delito.

Técnica

- *Bíceps*
  Flexione el brazo 45° por el codo y después palpe el tendón del bíceps en la fosa antecubital. Coloque el pulgar sobre el tendón y los demás dedos bajo el codo. Percuta sobre su pulgar con el martillo de reflejos.

Hallazgos

ESPERADOS: Flexión del codo visible o palpable, contracción del músculo bíceps.

Reflejo profundo del tendón del bíceps.

- *Braquiorradial*
  Flexione el brazo del paciente 45° mientras usted sostiene el antebrazo sobre su propio antebrazo, con la mano del paciente en ligera pronación. Percuta el tendón braquiorradial directamente.

ESPERADOS: Pronación del antebrazo y flexión del codo.

Reflejo profundo del tendón braquiorradial.

www.medilibros.com

- *Tríceps*
  Flexione el brazo del paciente por el codo hasta los 90°. Deje que el antebrazo del paciente cuelgue libremente, o apoye el antebrazo del paciente sobre su propio brazo. Palpe el tendón del tríceps y percuta directamente con el martillo de reflejos, justo por encima del codo.

ESPERADOS: Extensión visible o palpable del codo, contracción del músculo tríceps.

Reflejo profundo del tendón del tríceps.

Técnica	Hallazgos
• *Rotuliano* Flexione la rodilla del paciente hasta un ángulo de 90°, dejando que la pierna cuelgue libremente. Sujete el muslo de manera que no quede apoyado sobre el borde de la camilla de exploración, y percuta el tendón rotuliano justo por debajo de la rótula.	**ESPERADOS:** Extensión de la pierna, contracción del músculo cuádriceps. Reflejo profundo del tendón rotuliano.
• *Aquíleo* Pida al paciente que se siente. Flexione la rodilla del paciente y coloque el tobillo en flexión dorsal en un ángulo de 90°, sujetando el pie por el talón. Percuta el tendón de Aquiles a la altura de los maléolos del tobillo.	**ESPERADOS:** Flexión plantar, contracción del músculo gastrocnemio. Reflejo profundo del tendón de Aquiles.
• *Clono* Sujete la rodilla del paciente en posición parcialmente flexionada y, con la otra mano, flexione dorsalmente el pie con energía, manteniendo la flexión.	**ESPERADOS:** Ausencia de movimientos oscilatorios rítmicos. **INESPERADOS:** Clono mantenido, palpación de movimientos oscilatorios rítmicos entre flexión dorsal y flexión plantar. Valoración del clono.

www.medilibros.com

© Elsevier. Fotocopiar sin autorización es un delito.

Diagnóstico diferencial de trastornos de la neurona motora superior e inferior

Parámetros de valoración	Neurona motora superior	Neurona motora inferior
Tono muscular	Tono aumentado, espasticidad muscular, riesgo de contracturas	Tono disminuido, flacidez muscular
Atrofia muscular	Atrofia muscular inexistente o pequeña, pero fuerza disminuida	Pérdida de fuerza muscular; atrofia o consunción muscular
Sensibilidad	La pérdida de sensibilidad puede afectar a toda la extremidad	Pérdida sensorial según la distribución de los dermatomas o de los nervios periféricos
Reflejos	Reflejos tendinosos y abdominales exaltados; signo de Babinski positivo	Debilidad o ausencia de reflejos abdominales, plantares y tendinosos profundos, reflejo plantar negativo, sin reflejos patológicos
Fasciculación	Sin fasciculaciones	Fasciculaciones
Efecto motor	Parálisis de movimientos voluntarios	Parálisis de músculos
Localización de la lesión	Una lesión por encima del tronco del encéfalo afectará al lado contralateral del cuerpo, mientras que una lesión por debajo del tronco del encéfalo afectará al lado ipsolateral del cuerpo	La lesión afecta al músculo del lado ipsolateral del cuerpo

www.medilibros.com

AYUDAS AL DIAGNÓSTICO DIFERENCIAL

Datos subjetivos	Datos objetivos
Esclerosis múltiple	
Fatiga, vértigo, debilidad, entumecimiento; visión borrosa, diplopía, pérdida de visión; micción frecuente, urgente o vacilante; disfunción sexual; cambios emocionales.	Debilidad muscular, ataxia; reflejos tendinosos profundos hiperactivos; parestesias, pérdida sensorial; temblor intencional; neuritis óptica; cambios cognitivos.

Datos subjetivos	Datos objetivos
Trastorno convulsivo generalizado	
Premonición o aura, rigidez del cuerpo seguida de movimientos espasmódicos rítmicos, ojos girados hacia arriba, babeo, pérdida de control urinario e intestinal.	Fase tónica (breve flexión y después extensión en un período de 10-15 min, ojos desviados hacia arriba, pupilas dilatadas), fase clónica (alternancia de contracción y relajación musculares), fase postictal (coma seguido de confusión y letargia).
Meningitis	
Fiebre, escalofríos, dolor de cabeza, rigidez de cuello, letargia, malestar, vómitos, irritabilidad, convulsiones.	Estado mental alterado, confusión, rigidez de nuca; pueden observarse signos de Kernig y Brudzinski positivos.
Encefalitis	
Recuperación de enfermedad viral leve con fiebre, después letargia, inquietud y confusión mental.	Estado mental alterado, confusión, estupor, coma, fotofobia, rigidez de cuello, debilidad muscular, parálisis, ataxia.
Tumor intracraneal	
Cefaleas que pueden despertarle; náuseas y vómitos; pérdida de memoria y confusión; marcha inestable, coordinación deteriorada; cambios de conducta o personalidad.	Los signos varían según la localización de la lesión; conciencia alterada, confusión, papiledema, lesión de PC, afasia, pérdida de visión, trastorno de la marcha, ataxia.
Ictus (accidente cerebrovascular o ataque cerebral)	
Repentino entumecimiento o debilidad, a menudo unilateral; confusión, dificultad para hablar o habla ininteligible de presentación súbita; repentina dificultad de visión en uno o ambos ojos; problemas súbitos para caminar, pérdida de equilibrio o de coordinación; repentina cefalea grave sin causa conocida.	Consciencia alterada, presión arterial elevada, problemas con las secreciones, debilidad o parálisis de las extremidades o de los músculos faciales en uno o ambos lados del cuerpo, afasia (de recepción o de expresión), deterioro de la articulación verbal, dificultad para la mirada horizontal o hemianopsia.
Enfermedad de Parkinson	
Temblores en reposo y con la fatiga, que desaparecen con el movimiento intencionado y durante el sueño; movimientos voluntarios más lentos; movimiento bilateral de los dedos («contar monedas»); pueden existir entumecimiento, hormigueo y dolor muscular.	Temblores; rigidez muscular; postura encorvada; equilibrio inestable; pasos cortos, marcha arrastrando los pies, detención del movimiento al andar; dificultad para tragar, babeo, voz apagada, forma de hablar lenta, monótona o confusa; deterioro de la cognición, demencia.

© Elsevier. Fotocopiar sin autorización es un delito.

Datos subjetivos	Datos objetivos
Neuropatía periférica Presentación gradual de entumecimiento, hormigueo y ardor en manos y pies; sensación de estar caminando sobre algodón o suelos que se perciben extraños; incapacidad para diferenciar monedas con los dedos; dolor nocturno en los pies.	Sensibilidad protectora reducida en los pies, que puede avanzar hacia la pierna; pulsos distales disminuidos, reflejos tendinosos profundos en tobillo y rodilla disminuidos, pérdida de sensación vibratoria bajo la rodilla, debilidad muscular distal. El paciente no puede mantenerse sobre los talones o de puntillas.
Neuralgia del trigémino Episodios de dolor agudo en un lado de la cara que pueden desencadenarse al masticar, al tragar, al hablar, al cepillarse los dientes o con la exposición al frío.	Puede presentar un ligero deterioro sensorial en las regiones de dolor; los hallazgos neurológicos pueden ser normales.
Parálisis de Bell Debilidad muscular de progresión rápida en un lado de la cara, sensación de entumecimiento facial.	En el lado afectado desaparecen las arrugas faciales y el pliegue nasolabial, el párpado superior no se cierra y el inferior se muestra caído, sensibilidad facial intacta.
Parálisis cerebral Retrasos en el desarrollo motor grueso, limitación de la actividad; pueden existir trastornos del oído, del habla o del lenguaje; dificultades para la alimentación.	Tono muscular aumentado o disminuido, temblores, marcha en tijera o con base ensanchada, marcha de puntillas, postura exagerada, retraso mental o discapacidades de aprendizaje, reflejos primitivos persistentes, tono muscular inconstante.

www.medilibros.com

VARIANTES PEDIÁTRICAS

EXPLORACIÓN

Los hallazgos neurológicos en el lactante y en el niño cambian al madurar el individuo. (Para una descripción completa de los hallazgos esperados del desarrollo por edades, véase el capítulo 21.)

Técnica	Hallazgos
Evalúe de manera indirecta los PC en recién nacidos y lactantes	
• *Reflejo óptico de parpadeo (PC II, PC III, PC IV, PC VI)* Apunte con la linterna a los ojos abiertos del lactante. Observe el cierre rápido de los ojos y la flexión dorsal de la cabeza.	**ESPERADOS:** El bebé mira intensamente un objeto o una cara cercanos. Enfoca con la vista y sigue un objeto con los dos ojos. **INESPERADOS:** La ausencia de respuesta puede indicar una deficiente percepción de la luz.
• *Reflejo perioral (PC V)* Toque un ángulo de la boca del lactante.	**ESPERADOS:** El bebé debe abrir la boca y girar la cabeza hacia el estímulo. Si ha recibido alimentación recientemente, no se debe esperar respuesta o esta será mínima.
• *Reflejo de succión (PC V)* Ponga su dedo en la boca del bebé y perciba la acción de succión. Valore la presión, la fuerza y el patrón de succión.	**ESPERADOS:** La lengua debe empujar contra su dedo con fuerza.
• *Expresión facial del bebé (PC VII)* Observe las arrugas de la frente cuando llora y la simetría de la sonrisa.	**ESPERADOS:** Simetría facial en todas las expresiones.
• *Reflejo acústico de parpadeo (PC VIII)* Dé una fuerte palmada a unos 30 cm de la cabeza del bebé. Procure no crear una corriente de aire.	**ESPERADOS:** Parpadea y mueve los ojos en respuesta al sonido. El bebé se acostumbrará a la prueba si se repite. Bloquea la posición con sonidos de tono alto. **INESPERADOS:** Ausencia de respuesta al cabo de 2-3 días.
• *Maniobra de ojos de muñeca (PC VIII)* Sujete al bebé por las axilas en posición erguida y sosténgale la cabeza firmemente, de forma que mire hacia usted. Gire al niño primero en una dirección y después en la otra.	**ESPERADOS:** Los ojos del bebé seguirán la dirección del movimiento giratorio y, cuando el giro se detenga, se moverán en dirección contraria. **INESPERADOS:** Los ojos no se mueven en la dirección esperada.
• *Reflejos de deglución y nauseoso (PC IX y PC X)*	**ESPERADOS:** Succión coordinada y capacidad de deglución.

www.medilibros.com

© Elsevier. Fotocopiar sin autorización es un delito.

Técnica	Hallazgos
• *Succión y deglución (PC XII)* Apriete la nariz del bebé.	**ESPERADOS:** La boca se abrirá y la punta de la lengua saldrá por la línea media.
Evalúe los reflejos primitivos en el lactante	
• *Reflejo de prensión palmar (presente al nacer)* Asegúrese de que la cabeza del niño está en la línea media y toque la palma de su mano por el lado cubital (opuesto al pulgar).	**ESPERADOS:** Fuerte prensión del dedo del examinador. La succión favorece el agarre. La prensión debe ser más fuerte a la edad de 1 a 2 meses y desaparecer en torno a los 3 meses.
• *Reflejo de prensión plantar (presente al nacer)* Toque la superficie plantar de los pies del bebé, en la base de los dedos.	**ESPERADOS:** Los dedos de los pies del bebé deben encogerse hacia abajo. El reflejo ha de ser intenso hasta los 8 meses de edad.
• *Reflejo de Moro (presente al nacer)* Sujetando al bebé en posición semisentada, deje que la cabeza y la espalda caigan hacia atrás hasta un ángulo de 30°.	**ESPERADOS:** Abducción y extensión simétricas de los brazos. Los dedos se abren en abanico, y el pulgar y el índice forman una C. Después se produce la aducción de los brazos en un movimiento de abrazo, seguido de una flexión relajada. La fuerza del reflejo disminuye en torno a los 3-4 meses y desaparece a los 6 meses de edad.
• *Reflejo de posición (4 días de vida)* Sujete al bebé erguido por las axilas, cerca de una mesa o silla. Toque la cara dorsal del pie con la mesa o la silla.	**ESPERADOS:** Flexión de la cadera y la rodilla, mientras el bebé levanta un pie como si fuera a dar un paso sobre la mesa. La edad de desaparición del reflejo es variable.
• *Reflejo de marcha (entre el nacimiento y las 8 semanas)* Sujete al bebé erguido por las axilas y deje que las plantas de los pies toquen la superficie de la mesa.	**ESPERADOS:** Flexión y extensión alternantes de las piernas, como si caminara. El reflejo desaparece antes de la marcha voluntaria.
• *Reflejo tónico cervical asimétrico o de «esgrima» (en torno a los 2-3 meses)* Coloque al bebé en decúbito supino mientras está dormido o relajado, gírele la cabeza hacia un lado de manera que la mandíbula quede sobre un hombro. Después gire al cabeza del bebé hacia el otro lado.	**ESPERADOS:** Extensión del brazo y la pierna del lado hacia el que se gira la cabeza y flexión de la pierna y del brazo contrarios. Inversión de la postura de las extremidades al volver la cabeza hacia el otro lado. El reflejo disminuye en torno a los 3-4 meses de edad y desaparece a los 6 meses. **INESPERADOS:** Habrá que preocuparse si el bebé no muestra nunca el reflejo o parece bloquearse en una posición de esgrima.

www.medicapanamericana.com

MUESTRA DE DOCUMENTACIÓN

Subjetiva. Un hombre de 48 años de edad se presenta para su reconocimiento físico anual. No refiere falta de equilibrio, pérdida de sensibilidad ni marcha inestable. Antecedentes clínicos de diabetes mellitus de tipo 1 durante 30 años, bien controlada.

Objetiva. PC II a XII aparentemente intactos. Marcha coordinada y uniforme. Prueba de Romberg negativa. Coordinación y fluidez de movimientos rápidos alternantes. Sensibilidad al dolor y a la vibración, y tacto superficial intactos bilateralmente. Reflejos tendinosos profundos 2 + bilateralmente en todas las extremidades. El reflejo plantar produce la flexión plantar esperada de los dedos del pie. Sin clono de tobillo. La prueba con monofilamento pone de manifiesto sensibilidad disminuida en las superficies plantares de ambos pies.

www.medilibros.com

© Elsevier. Fotocopiar sin autorización es un delito.

CAPÍTULO 20

Exploración del adulto

COMPONENTES DE LA EXPLORACIÓN

No existe una pauta correcta de uso generalizado en lo que respecta al orden de las diferentes partes de la exploración física. Se recomienda que considere detenidamente y adapte las indicaciones aquí ofrecidas a las necesidades específicas de cada paciente y a las exigencias de cada momento.

EXPLORACIÓN GENERAL

Comience la exploración en el momento de la toma de contacto con el paciente. Cuando lo observe por primera vez, incluso en la sala de espera, tome nota de las siguientes características:

- Signos de malestar o enfermedad.
- Hábitos.
- Forma de sentarse.
- Grado de relajación facial.

www.medilibros.com

© 2015. Elsevier España, S.L. Reservados todos los derechos

- Relación con los demás en la sala.
- Grado de interés por lo que sucede en la sala.
- Modo en el que usted es recibido por el paciente.
- Humedad en la palma de la mano al saludar.
- Ojos (brillo y expresión de emociones).
- Color de la piel.
- Expresión facial.
- Movilidad:
  - Uso de dispositivos de ayuda.
  - Marcha.
  - Postura sentada, forma de levantarse del asiento.
  - Forma de quitarse el abrigo o la chaqueta.
  - Vestimenta y postura.
- Patrón de lenguaje, trastornos, lengua extranjera.
- Dificultades de audición, dispositivos correctores.
- Estatura y constitución.
- Deformidades musculoesqueléticas.
- Problemas de visión, dispositivos correctores.
- Contacto visual con usted.
- Orientación, estado de alerta mental.
- Estado nutricional.
- Problemas respiratorios.
- Otros aspectos significativos del paciente.

www.medilibros.com

INSTRUCCIONES PARA EL PACIENTE (PLANIFIQUE CADA PASO PARA MINIMIZAR EL ESFUERZO QUE DEBA REALIZAR EL PACIENTE Y PARA AHORRARLE GASTO ENERGÉTICO)

- Vejiga vacía.
- Pida al paciente que se quite toda la ropa que sea necesaria (respetando siempre su pudor).
- Indique al paciente que se ponga una bata.

MEDICIONES

- Mida el peso y calcule el índice de masa corporal.
- Mida la estatura.
- Valore la visión a distancia: optotipo de Snellen.
- Documente las constantes vitales: temperatura, pulso, respiración, presión arterial en ambos brazos, valoración del dolor.

PACIENTE SENTADO, VESTIDO CON UNA BATA

Sitúese frente al paciente, que permanece sentado sobre la mesa de exploración.

© Elsevier. Fotocopiar sin autorización es un delito.

Cabeza y cara

- Examine las características de la piel.
- Examine la simetría y las características externas de ojos y oídos.
- Examine la configuración craneal.
- Examine y palpe el cuero cabelludo y el pelo para evaluar su textura, distribución y cantidad.
- Palpe los huesos faciales.
- Palpe la articulación temporomandibular mientras el paciente abre y cierra la boca.
- Palpe las regiones sinusales; si están blandas, transilumínelas (puede resultar útil, pero la sensibilidad y especificidad son inciertas cuando se consideran separadamente de otros hallazgos).
- Examine la forma en que el paciente aprieta los dientes, cierra los ojos con fuerza, arruga la frente, sonríe, saca la lengua o hincha las mejillas (PC V, VII).
- Realice una prueba de sensibilidad mediante tacto ligero en frente, mejillas y mentón (PC V).

www.medilibros.com

Ojos

- Exploración externa:
  - Examine los párpados, las pestañas y los pliegues palpebrales.
  - Determine la alineación de las cejas.
  - Examine las escleróticas, las conjuntivas y los iris.
  - Palpe el aparato lagrimal.
  - Compruebe la visión cercana: optotipo de Rosenbaum (PC II).
- Función ocular:
  - Compruebe la respuesta pupilar a la luz y la acomodación.
  - Realice la prueba de tapar-destapar y compruebe el reflejo corneal a la luz.
  - Compruebe los movimientos extraoculares (PC III, IV, VI).
  - Valore los campos visuales (PC II).
  - Pruebe los reflejos corneales (PC V).

- Exploración oftalmoscópica:
  - Prueba del reflejo rojo.
  - Examine el cristalino.
  - Examine el disco, los bordes de la copa, los vasos y la superficie retiniana.

Oídos

- Examine la alineación y la localización.
- Examine las características superficiales.
- Palpe la oreja.
- Valore la audición mediante una prueba de susurro o con el tic-tac de un reloj (PC VIII).
- Efectúe una exploración otoscópica:
  - Examine los conductos.
  - Examine las membranas de los tímpanos para detectar puntos de referencia, deformidades o inflamación.
- Realice las pruebas de Rinne y Weber.

Nariz

- Anote la estructura y la posición del tabique.
- Determine la permeabilidad de cada orificio nasal.
- Examine la mucosa, el tabique y los cornetes con el espéculo nasal.
- Valore el sentido del olfato cuando sea clínicamente necesario (PC I).

www.medilibros.com

Boca y faringe

- Examine los labios, la mucosa oral, las encías, el paladar duro y el blando, y el suelo de la boca, y determine en cada caso el color y las características superficiales.
- Examine la orofaringe: observe los pilares anteroposteriores, la úvula, las amígdalas, la faringe posterior y el olor de la boca.
- Examine el color, el número y las características superficiales de los dientes.
- Examine el color, las características, la simetría y el movimiento de la lengua (PC XII).
- Pruebe el reflejo nauseoso y el reflejo de «ah» (PC IX, X).
- Valore el sentido del gusto cuando sea clínicamente necesario (PC VII, IX).

Cuello

- Examine la simetría y la tersura del cuello y de la glándula tiroides.
- Examine la distensión de la vena yugular (también con el paciente en decúbito supino).
- Realice maniobras de amplitud de movimiento activo y pasivo; pruebe la resistencia a la mano del examinador.
- Pruebe la resistencia de la tracción de los hombros (PC IX).
- Palpe los pulsos carotídeos, un lado cada vez (también con el paciente el decúbito supino).
- Palpe la posición traqueal.
- Palpe la glándula tiroides.
- Palpe los ganglios linfáticos: preauriculares y postauriculares, occipitales, amigdalinos, submentonianos, submandibulares, cadena cervical superficial, cervicales posteriores, cervicales profundos, supraclaviculares.
- Ausculte las arterias carótidas y la glándula tiroides.

© Elsevier. Fotocopiar sin autorización es un delito.

Extremidades superiores

- Inspeccione las características de la piel y de las uñas.
- Inspeccione la simetría de la masa muscular.
- Inspeccione y palpe las manos, los brazos y los hombros, incluidos los ganglios epitrocleares. Anote las deformidades musculoesqueléticas.
- Valore la amplitud de movimiento articular y la fuerza muscular: dedos, muñecas, codos y hombros.
- Valore los pulsos radial y braquial.

PACIENTE SENTADO, ESPALDA EXPUESTA

Sitúese detrás del paciente, que permanece sentado sobre la mesa de exploración. Los hombres deben quitarse la bata dejando el tórax y la espalda expuesta hasta la cintura. Las mujeres exponen la espalda, manteniendo las mamas cubiertas por la bata.

www.medilibros.com

Espalda y tórax posterior

- Examine la piel y la configuración torácica.
- Examine la simetría de los hombros y el desarrollo musculoesquelético.
- Examine y palpe los omóplatos y la columna.
- Palpe y percuta el ángulo costovertebral.

Pulmones

- Examine la respiración: excursión, profundidad, ritmo, patrón.
- Palpe para determinar la expansión y el frémito táctil.
- Palpe los ganglios escapulares y subescapulares.
- Percuta el tórax posterior y sus paredes laterales de forma sistemática para detectar resonancia.
- Percuta para determinar la excursión diafragmática.
- Ausculte de manera sistemática para detectar ruidos respiratorios. Determine las características y los ruidos adventicios.

PACIENTE SENTADO, TÓRAX EXPUESTO

Gire alrededor del paciente y colóquese frente a él. Las mujeres deben quitarse la bata para la exploración del tórax anterior.

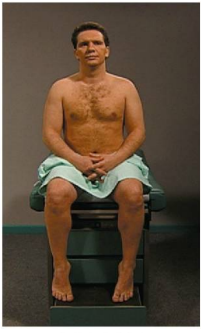

www.medilibros.com

Tórax anterior, pulmones y corazón

- Examine la piel, el desarrollo musculoesquelético y la simetría.
- Examine las respiraciones: la postura del paciente y el esfuerzo respiratorio.
- Examine las pulsaciones y los estertores.
- Palpe la pared torácica para determinar su estabilidad y la presencia de crepitaciones o sensibilidad dolorosa.
- Palpe el precordio para percibir frémitos, estertores y pulsaciones, y para localizar el impulso apical.
- Palpe para percibir el frémito táctil.
- Palpe los ganglios axilares.
- Percuta sistemáticamente para evaluar la resonancia.
- Ausculte sistemáticamente para valorar los ruidos respiratorios.
- Ausculte sistemáticamente para valorar los ruidos cardíacos en las áreas aórtica, segunda pulmonar, tricuspídea y mitral.

Mamas femeninas

- Examine en las siguientes posiciones: con los brazos de la paciente colgando a los costados, extendidos sobre la cabeza o flexionados detrás del cuello, con las manos sobre las caderas, con las manos empujando una sobre la otra frente al tórax y con la paciente inclinada hacia delante.
- Realice una exploración minuciosa de la pared torácica y una palpación digital bimanual.
- Palpe los ganglios axilares, supraclaviculares e infraclaviculares (si no lo ha realizado ya).

© Elsevier. Fotocopiar sin autorización es un delito.

Mamas masculinas

- Examine las mamas y los pezones para determinar su simetría, su agrandamiento o las características superficiales.
- Palpe el tejido mamario.
- Palpe los ganglios linfáticos axilares, supraclaviculares e infraclaviculares.

PACIENTE RECLINADO 45°

- Ayude al paciente a recostarse en posición inclinada en un ángulo de 45°. Colóquese del lado del paciente que le resulte más cómodo y aproxímese para la exploración.
- Examine el tórax con el paciente tumbado.
- Examine las pulsaciones venosas yugulares; mida la presión venosa yugular derecha.

www.medilibros.com

PACIENTE EN DECÚBITO SUPINO, TÓRAX EXPUESTO

Ayude al paciente a colocarse en posición supina. Si el paciente no tolera la posición completamente horizontal, mantenga la elevación de la cabeza en un ángulo de 30°. Descubra el tórax del paciente, manteniendo cubiertos su abdomen y sus extremidades inferiores.

Mamas femeninas

- Examine y palpe con la paciente tumbada. Con la paciente manteniendo un brazo detrás de la cabeza, proceda a palpación ligera, moderada y profunda.
- Oprima el pezón hacia dentro en el hueco que queda bajo la aréola.

Corazón

- Palpe las paredes torácicas para detectar frémitos, estertores o pulsaciones.
- Ausculte de forma sistemática; gire al paciente levemente a la izquierda y repita la auscultación.

PACIENTE EN DECÚBITO SUPINO, ABDOMEN EXPUESTO

Mantenga al paciente en decúbito supino. Cúbrale el tórax con la bata. Disponga los paños de forma que quede expuesto el abdomen, desde el pubis hasta el epigastrio.

Abdomen

- Examine las características de la piel, el contorno, las pulsaciones y el movimiento.
- Ausculte todos los cuadrantes para evaluar los ruidos intestinales.
- Ausculte la aorta y las arterias renal, ilíaca y femoral a fin de detectar ruidos o soplos venosos.
- Percuta todos los cuadrantes para evaluar el tono.
- Percuta los bordes del hígado y estime la altura hepática.
- Percuta la línea medioaxilar izquierda para evaluar la matidez esplénica.
- Palpe suavemente todos los cuadrantes.
- Proceda a palpación profunda de todos los cuadrantes.
  - Palpe el borde costal derecho para detectar el borde hepático.
  - Palpe el borde costal izquierdo para detectar el bazo.
  - Palpe los costados para localizar los riñones derecho e izquierdo.
  - Palpe la línea media para percibir la pulsación aórtica.
- Evalúe los reflejos abdominales.
- Pida al paciente que eleve la cabeza mientras explora los músculos abdominales.

www.elsevier.es

Área inguinal

- Palpe para detectar ganglios linfáticos, pulsos o hernias.

Genitales externos, hombres

- Examine el pene, el meato uretral, el escroto y el vello púbico.
- Palpe el contenido del escroto.
- Evalúe el reflejo cremastérico.

PACIENTE EN DECÚBITO SUPINO, PIERNAS EXPUESTAS

Mantenga al paciente tumbado. Coloque los paños de forma que cubran el abdomen y el pubis y dejen expuestas las extremidades inferiores.

© Elsevier. Fotocopiar sin autorización es un delito.

Pies y piernas

- Examine las características de la piel, la distribución del vello, la masa muscular y la configuración musculoesquelética.
- Palpe para determinar la temperatura, la textura, la presencia de edema y los pulsos (dorsal del pie, tibial posterior y poplíteo).
- Evalúe la amplitud de movimiento y la fuerza en dedos, pies, tobillos y rodillas.

Caderas

- Palpe para determinar la estabilidad de las caderas.
- Evalúe la amplitud de movimiento y la fuerza de las caderas.

PACIENTE SENTADO, REGAZO CUBIERTO

Ayude al paciente a colocarse en posición sentada. El paciente se cubre con la bata y con un paño sobre el regazo.

www.medilibros.com

Sistema musculoesquelético

- Observe el movimiento del paciente al pasar de decúbito supino a sedestación.
- Observe la coordinación, el uso de los músculos y la facilidad de movimientos.

Sistema nervioso

- Evalúe la función sensitiva: sensación sorda/aguda en la frente, mejillas, mentón, parte inferior de los brazos, manos, parte inferior de las piernas y pies.
- Evalúe el sentido de la posición y la sensación vibratoria en las muñecas y los tobillos.
- Evalúe la discriminación de dos puntos en las palmas de las manos, los muslos y la espalda.
- Evalúe la estereognosia y la grafestesia.
- Evalúe la función motora fina, la coordinación y el sentido de la posición en las extremidades superiores, indicando al paciente que haga lo siguiente:
  - Que se toque la nariz alternando los dos dedos índices.

- Que se toque con rapidez el pulgar con los otros dedos de forma sucesiva.
- Que mueva con rapidez el dedo índice entre su nariz y el dedo del examinador.

- Evalúe la función motora fina, la coordinación y el sentido de la posición en las extremidades inferiores, indicando al paciente que haga lo siguiente:
  - Que deslice uno de los talones sobre la tibia de la pierna opuesta.
- Evalúe los reflejos tendinosos profundos y compárelos bilateralmente: bicipital, tricipital, braquiorradial, rotuliano, aquíleo.
- Evalúe bilateralmente el reflejo plantar.

PACIENTE DE PIE

Ayude al paciente a ponerse de pie. Sitúese de pie cerca del paciente.

www.medilibros.com

Columna vertebral

- Examine y palpe la columna mientras el paciente se inclina a la altura de la cintura.
- Valore la amplitud de movimiento: hiperextensión, inclinación lateral y rotación de la parte superior del tronco.

Sistema nervioso

- Observe la marcha.
- Evalúe la propiocepción y la función cerebelosa:
  - Realice la prueba de Romberg.
  - Pida al paciente que camine con movimiento talón-punta.
  - Pida al paciente que se sostenga sobre un solo pie y después sobre el otro, con los ojos cerrados.
  - Indique al paciente que salte a la pata coja sobre un mismo punto, primero sobre un pie y luego sobre el otro, con los ojos abiertos.

© Elsevier. Fotocopiar sin autorización es un delito.

Región abdominal/genital

- Detecte la posible presencia de hernias inguinales y femorales.

MUJERES, EN POSICIÓN DE LITOTOMÍA

Ayude a la paciente a colocarse en posición de litotomía y cúbrala adecuadamente. El examinador se sitúa sentado frente a la paciente.

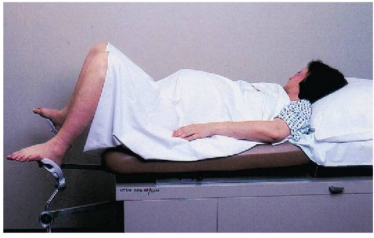

www.medilibros.com

Genitales externos

- Examine el vello púbico, los labios, el clítoris, las aberturas uretral y vaginal, las áreas perineal y perianal, y el ano.
- Palpe los labios y las glándulas de Bartholin; comprima las glándulas uretrales.

Genitales internos

- Realice una exploración con espéculo:
  - Examine la vagina y el cuello uterino.
  - Obtenga un frotis de Papanicolaou/virus del papiloma humano y otras muestras que sean necesarias.
  - Proceda a la palpación bimanual para valorar las características de la vagina, el cuello, el útero y los anejos (el examinador permanece de pie).
- Realice una exploración rectovaginal para valorar el tabique rectovaginal y los ligamentos anchos.
- Realice una exploración rectal:
  - Valore el tono del esfínter anal y las características de su superficie; palpe en sentido circular para detectar masas rectales.
  - Obtenga un cultivo rectal, si es necesario.
  - Observe las características de las heces al retirar el dedo enguantado. Prueba de sangre oculta en heces.

HOMBRES, INCLINADOS HACIA DELANTE

- Ayude al paciente a apoyarse sobre la mesa de exploración (o a colocarse en posición genupectoral o decúbito lateral). Sitúese de pie detrás del paciente.
- Examine las áreas sacrococcígea y perianal.
- Realice una exploración rectal:
  - Palpe para determinar el tono del esfínter y las características de su superficie.
  - Obtenga un cultivo rectal, si es necesario.
  - Palpe la glándula prostática y las vesículas seminales.
  - Observe las características de las heces al retirar el dedo enguantado. Prueba de sangre oculta en heces.

www.medilibros.com

CONCLUSIÓN

- Deje que el paciente se vista en privado.
- Comente los hallazgos y las posibles interpretaciones con el paciente.
- Responda a las preguntas adicionales del paciente.
- Verifique que el paciente comprende con claridad todos los aspectos de la situación.
- Si el paciente es sometido a la exploración en una cama de hospital:
  - Deje todo en orden al terminar.
  - Asegúrese de que el paciente queda en situación cómoda y apropiada.
  - Deje levantadas las barandillas de la cama si el estado clínico del paciente lo requiere.
  - Asegúrese de que los llamadores quedan al alcance del paciente.

© Elsevier. Fotocopiar sin autorización es un delito.

CAPÍTULO 21

Exploración de lactantes, niños y adolescentes

DIRECTRICES DE LA EXPLORACIÓN

Una exploración física pediátrica debe ser, lógicamente, apropiada para la edad y el desarrollo del paciente. No todas las observaciones ni maniobras exploratorias deben llevarse a cabo en cada niño y en cada exploración. Lo que haya que hacer dependerá siempre de las circunstancias individuales y de su criterio clínico, y cada paso, de la edad, de la condición física y del estado emocional del paciente. El orden de la exploración puede, asimismo, modificarse en virtud de las necesidades. No existe una pauta fija al respecto. Es esencial, por otra parte, garantizar la seguridad del niño en la mesa de exploración. Durante la mayor parte de la lactancia y hasta la edad preescolar, e incluso después, el regazo de un adulto es muchas veces la superficie más segura para proceder a la mayor parte de la exploración o a toda ella.

- Sus notas deben incluir una descripción del comportamiento del niño y de la naturaleza de la relación durante las interacciones con los padres (o los cuidadores del pequeño) y con usted.
- Ofrézcale al niño juguetes o papel y lápices de colores para que se entretenga (si la edad es la adecuada), para facilitar esa relación y para evaluar el desarrollo y el estado neurológico. Intente conseguir la cooperación del pequeño, aunque le lleve tiempo; las siguientes visitas resultarán más satisfactorias para ambos.
- Limite los movimientos del niño solo cuando sea imprescindible, en caso de exploración fundoscópica, otoscópica u oral; la limitación de movimiento se consigue mejor en el regazo o los brazos de un adulto, con ayuda de este.
- Atenúe el temor a la exploración permitiendo que el niño manipule los instrumentos y los utilice con un muñeco, con sus padres o con usted mismo.
- Mida y registre la temperatura, el peso, la longitud o estatura y la presión arterial (anote la extremidad o las extremidades en las que se realice la medición, el tamaño del manguito y el método utilizado).
- Anote los percentiles para cada medida, incluido el índice de masa corporal (IMC) para niños ≥ 2 años.
- Si las condiciones clínicas lo requieren, incluya mediciones de la distancia de los brazos abiertos, del segmento superior (de la coronilla a la parte superior de la sínfisis), del segmento inferior (de la sínfisis a las plantas de los pies), de la relación entre los segmentos superior e inferior y del perímetro torácico.
- Revise la herramienta de cribado del desarrollo completada por los padres para evaluar el lenguaje y las habilidades motoras y sociales.
- Evalúe el estado mental cuando el niño interactúe con sus padres o con usted.

www.edilibros.com

© 2015. Elsevier España, S.L. Reservados todos los derechos

NIÑO JUGANDO

- Mientras el niño juega en el suelo, evalúe el estado de los sistemas musculoesquelético y nervioso, al tiempo que fomenta una relación de comunicación con él.
- Observe sus actividades espontáneas.
- Pida al niño que muestre sus habilidades pasando las páginas de un libro, montando bloques de construcciones, dibujando figuras geométricas o coloreando dibujos.
- Evalúe la marcha, el salto, el bote y la amplitud de movimiento.
- Fuerza muscular: observe el modo en que el niño sube al regazo de su madre o su padre, se agacha o se vuelve a poner de pie.

NIÑO EN EL REGAZO DE LA MADRE O DEL PADRE

www.medilibros.com

- Proceda a la exploración cuando el niño está sobre el regazo de uno de los progenitores. Tanto el paciente como el adulto prefieren que se actúe de este modo y usted, sentado en una banqueta, preferiblemente con los ojos a la altura de los del niño, verá facilitada su labor, pues será más sencilla que si se opera sobre la mesa de exploración.
- Comience con el niño sentado y desvestido, dejando puesto el pañal, o las bragas o los calzoncillos.

Extremidades superiores

- Examine los brazos en lo que respecta a movimiento, tamaño, forma y lesiones cutáneas; observe el uso que el niño hace de las manos, y examine el número y la configuración de los dedos y los pliegues palmares.
- Palpe los pulsos radiales.

© Elsevier. Fotocopiar sin autorización es un delito.

- Explore los reflejos bicipital y tricipital.
- Tome la presión arterial en este momento o más tarde.

Extremidades inferiores

- El niño puede permanecer de pie durante una parte, a veces considerable, de la exploración.
- Examine el movimiento, el tamaño, la forma, la alineación y las lesiones de las piernas.
- Examine la alineación, el arco longitudinal y el número de dedos de los pies.
- Palpe los pulsos femoral y dorsal del pie.
- Valore los reflejos plantar, aquíleo y rotuliano.

Cabeza y cuello

- Examine la cabeza.
- Inspeccione la forma, la alineación con el cuello, la línea de nacimiento del pelo, los párpados, los pliegues palpebrales, las conjuntivas, las escleróticas y los iris, y la posición de las aurículas.
- Palpe la fontanela anterior para evaluar su tamaño (que debe ser adecuado para la edad del paciente); la cabeza, para examinar las suturas y depresiones; el pelo, para percibir su textura.
- Mida el perímetro craneal (hasta los 36 meses de edad).
- Examine el cuello para detectar la posible presencia de *pterigium colli* (cuello alado) y el movimiento voluntario del cuello.
- Palpe el cuello: glándula tiroides, tono muscular, ganglios linfáticos y posición de la tráquea.

www.medilibros.com

Tórax, corazón, pulmones

- Examine el tórax para evaluar el movimiento respiratorio, el tamaño, la forma, el movimiento precordial, la deformidad y el desarrollo de pezones y mamas.
- Palpe el tórax anterior y localice el punto de máximo impulso.
- Ausculte el tórax anterior, lateral y posterior a fin de evaluar los ruidos respiratorios; cuente las respiraciones.
- Ausculte todas las áreas de escucha cardíacas para la detección de S_1 y S_2, desdoblamiento o soplos; mida el pulso apical.

NIÑO EN POSICIÓN RELATIVA DE DECÚBITO SUPINO, AÚN SOBRE EL REGAZO, CON EL PAÑAL AFLOJADO

- Examine el abdomen.
- Ausculte los ruidos intestinales.
- Palpe para identificar el tamaño del hígado y de otros órganos y masas palpables.
- Percuta.
- Palpe los pulsos femorales; compárelos con los radiales.
- Palpe para evaluar los ganglios linfáticos inguinales.
- Examine los genitales externos.
- Niños: palpe el escroto para evaluar el descenso de los testículos y otras masas.

NIÑO DE PIE

- Examine el alineamiento vertebral mientras el niño se inclina hacia delante hasta tocarse las puntas de los pies.
- Observe la postura desde las perspectivas anterior, posterior y lateral.
- Observe la marcha.

www.edilibros.com

NIÑO SOBRE EL REGAZO DEL PADRE O DE LA MADRE

Los siguientes pasos, a menudo postergados hasta el final de la exploración, se realizan más fácilmente con el paciente (de una edad adecuada) sentado sobre el regazo de uno de sus padres o de su cuidador.

- Examine los ojos: reflejos pupilar a la luz, rojo y corneal a la luz, movimientos extraoculares, examen del fondo de ojo.
- Realice la exploración otoscópica. Anote la posición y la descripción de los pabellones auriculares.
- Examine la mucosa nasal.

© Elsevier. Fotocopiar sin autorización es un delito.

- Examine la boca y la faringe. Especifique el número de dientes, deciduos o permanentes, y cualquier característica especial de los mismos.

Nota: Cuando el niño está en edad escolar, suele ser posible utilizar una secuencia de exploración muy similar a la del adulto.

OBSERVACIONES Y DIRECTRICES DE PREVISIÓN ESPECÍFICAS DE CADA EDAD

También en este caso, la información aportada no se ofrece más que a título de referencia y puede, en cualquier caso, ser modificada en función de las variantes humanas; todos los porcentajes están sujetos a distribuciones gaussianas. La obtención de la anamnesis puede verse facilitada mediante referencias a libros o diarios sobre niños, tarjetas de información pediátrica, fotografías y otros materiales que los familiares del paciente pueden tener en casa.

2 SEMANAS DE EDAD

Anamnesis (especial atención)

- Información perinatal pertinente.
- Aspectos sociales: horarios de sueño, vivienda.
- Estado de ánimo y el apoyo social de la madre.
- Patrón de defecación.
- Ombligo: cicatrización, secreción, granulación.
- Dieta: modalidad de alimentación, horario de comidas.

www.medilibros.com

Desarrollo

Para esta edad:

- El 80% de los niños de esta edad elevan y giran la cabeza en posición de decúbito prono.
- El 40% siguen con la vista un objeto cuando se desplaza hacia la línea media.
- El 35% vocalizan y se calman en respuesta a la voz.
- El 45% dirigen la vista con intensidad hacia el rostro de quien le habla, reduciendo al mismo tiempo su nivel de actividad.

Exploración física (especial atención)

- Establezca curvas de crecimiento (peso, estatura y perímetro craneal).
- Explore las caderas.
- Evalúe los reflejos: de Moro, de raíz, de prensión, de paso.

Orientación preventiva (especial atención)

- Sueño (dé prioridad a la posición de decúbito supino y a un entorno seguro para dormir).
- Alimentación: uso del chupete (necesita succionar).
- Uso de jeringuilla de bulbo (congestión nasal).
- Seguridad: caídas, cuna, asientos infantiles para el coche.
- Cuidados de la piel.
- Ropa.
- Enfermedad: toma de la temperatura.
- Llanto (coger en brazos al niño).

Planes y problemas

- ¿Qué riesgos se han puesto de manifiesto a medida que ha ido conociendo a la familia? ¿Qué problemas son evidentes? Establezca una lista de problemas y planifique las disposiciones más adecuadas.
- Revise los resultados del cribado metabólico del recién nacido.
- Considere las necesidades de vacunación y, a lo largo de todo el proceso, intente seguir las directrices al respecto de la American Academy of Pediatrics; analice en cada visita las ventajas, los riesgos y los efectos secundarios de las inmunizaciones (tenga siempre en cuenta los riesgos propios de los niños inmunodeprimidos).

2 MESES DE EDAD

Anamnesis (especial atención)

- Expresiones de preocupación por parte de los padres.
- Temperamento aparente del niño.
- Ciclo de sueño.
- Patrones y frecuencia de alimentación.
- Patrones de defecación, frecuencia, color y consistencia de las heces, esfuerzo al defecar.
- Factores sociales:
  - Estado de ánimo de la madre.
  - Implicación del padre.
  - Condiciones de vida.
  - Consumo de tabaco y otros hábitos potencialmente peligrosos de los padres.
  - Cualquier posible factor de riesgo.

www.medilibros.com

Desarrollo

Para esta edad:

- Función motora gruesa:
  - El 80% de los niños levantan la cabeza 45° en decúbito prono.
  - El 45% elevan la cabeza hasta 90° en decúbito prono.
  - El 25% giran sobre el estómago para ponerse bocarriba.
- Función motora fina:
  - ≥ 99% siguen un objeto en movimiento hacia la línea media.
  - El 85% siguen un objeto en movimiento más allá de la línea media.
- Lenguaje:
  - Casi todos los niños disminuyen su actividad al oír el sonido de la voz.
  - El 35% vocalizan espontáneamente.
  - Muchos vocalizan en respuesta a estímulos.
- Factores psicosociales:
  - Casi todos disminuyen la actividad al mirar un rostro.
  - Casi todos responden con una sonrisa social a un rostro cariñoso y a una voz que los arrulla.
  - El 50% pueden sonreír de forma espontánea o incluso reír a carcajadas.

Exploración física (especial atención)

- Curvas de crecimiento (peso, estatura, perímetro craneal).
- Audición.

© Elsevier. Fotocopiar sin autorización es un delito.

- Visión.
- Caderas.

Orientación preventiva

- Alimentación (retrase o reduzca la toma de alimentos sólidos; evite los cítricos, los derivados del trigo, los alimentos combinados y los huevos; poca agua).
- Cuándo vuelve la madre de trabajar y si lo hace.
- Hipo.
- Esfuerzo al defecar.
- Estímulos visuales y auditivos (móviles, espejos, sonajeros, hablarle y cantarle canciones al niño).
- Rivalidad con hermanos (si hay hermanos u otros niños en la casa).
- Cuidadores (comprobación de referencias, fiabilidad).
- Seguridad (caídas, parque, asiento infantil en el coche, detectores de humo en el hogar).
- Sueño (recuerde la importancia del lugar donde el niño duerme y de la posición de decúbito supino).
- Consumo de tabaco en el hogar y contribución a la mala salud.

Planes y problemas

- Revise las vacunaciones y administre las que proceda.
- Haga una lista de problemas (p. ej., alergias, medicamentos o cualquier posible área que deba tenerse en cuenta) y trace los planes terapéuticos adecuados y, si es necesario, derive a un especialista.

www.medilibros.com

4 MESES DE EDAD

Anamnesis (especial atención)

- Preocupaciones de los padres.
- Ciclo de sueño y temperamento del lactante.
- Patrones y frecuencia de alimentación.
- Patrones de defecación, frecuencia, color, consistencia, esfuerzo.
- Factores sociales:
  - Estado de ánimo de la madre.
  - Implicación del padre.
  - Revise la estructura familiar y los apoyos sociales.
  - Consumo de tabaco y otras exposiciones ambientales que sean preocupantes.
  - Cualquier posible factor de riesgo.

Desarrollo

Para esta edad:

- Función motora gruesa:
  - En decúbito prono, el 80% de los niños levantan el tórax con un brazo de apoyo.
  - El 80% giran sobre el estómago para ponerse bocarriba.
  - El 35% no experimentan caída de cabeza al ser levantados para sentarlos y muchos mantienen recta la cabeza cuando están sentados.
- Función motora fina:
  - El 60% de los niños pueden coger un objeto colgado a su altura.
  - Casi todos juntan las manos.
  - Casi todos siguen un rostro o un objeto a lo largo de 180°.

- Lenguaje:
  - Casi todos los niños ríen a carcajadas.
  - El 20% parecen iniciar la vocalización.
- Factores psicosociales:
  - El 80% ríen espontáneamente.
  - Muchos se quedan observando sus propias manos durante varios segundos.

Exploración física (especial atención)

- Curvas de crecimiento (peso, estatura, perímetro craneal).
- Reevalúe la audición.
- Reevalúe la visión.

Orientación preventiva

- Introducción de alimentos sólidos (cereales).
- Alteraciones en las heces con los cambios en la dieta.
- Babeo y dentición.
- Chuparse el dedo, uso de chupete, biberones a la hora de dormir.
- Seguridad (aspiración, giros en la cuna, coger en brazos al niño con líquidos calientes en la mano; insista en las cuestiones anteriores [p. ej., asiento infantil en el coche]).
- Vuelva a destacar la importancia de los estímulos ambientales.
- Siga planteando las cuestiones referidas a los cuidadores.
- Uso de antipiréticos (p. ej., paracetamol).

www.medilibros.com

Planes y problemas

- Revise el calendario de vacunaciones y administre las que proceda.
- Actualice la lista de problemas, planificando las iniciativas pertinentes y, si es necesario, la derivación a un especialista.

6 MESES DE EDAD

Anamnesis (detalles desde la visita anterior)

- Preocupaciones de los padres.
- Patrones de sueño.
- Dieta.
- Patrón de defecación.
- Nuevo análisis de los factores sociales.
- Si los padres no han seguido con regularidad el calendario de visitas, destaque la importancia de su participación y aborde los factores más relevantes.

Desarrollo

Para esta edad:

- Función motora gruesa:
  - Al levantarlos para sentarlos, el 90% de los pequeños no presentan caída de la cabeza.
  - El 60% se sientan solos.
  - El 75% soportan cierto peso sobre las piernas.
  - Casi todos se dan la vuelta solos.

© Elsevier. Fotocopiar sin autorización es un delito.

- Función motora fina:
  - Más de la mitad pueden pasarse un juguete de una mano a otra.
  - Cuando están sentados, el 60% pueden buscar un juguete próximo.
  - Cuando están sentados, el 40% pueden sostener dos cubos.
- Lenguaje:
  - El 60% se giran cuando se les habla.
  - El 30% comienzan a emitir sonidos del habla (p. ej., «mamá», «papá»), aunque de forma inespecífica.
- Factores psicosociales:
  - El 30% lloran y muestran rechazo ante personas desconocidas.
  - El 40% pueden llevarse un objeto a la boca para investigarlo y pueden alimentarse solos.
  - El 60% ofrecen resistencia si se les intenta quitar un objeto cuando lo tienen cogido.

Exploración física (especial atención)

- Actualice las curvas de crecimiento.
- Compruebe de nuevo la audición y la visión.
- Busque posibles nuevos hallazgos y reevalúe los previos.

Orientación preventiva

- Rutinas relacionadas con el período de sueño (hable sobre acostar al niño cuando aún está despierto; despertares nocturnos).
- Temor a los desconocidos.
- Ansiedad ante la separación.
- Seguridad (comience a plantear cuestiones relacionadas con la posibilidad de que el niño tenga acceso a armarios, agua caliente, enchufes, medicamentos y otros agentes tóxicos; informe sobre los centros a los que hay que acudir en caso de intoxicación).
- Calzado, cómo y cuándo usarlo.
- Dentición; higiene oral.
- Inicio del uso de vasos o tazas.
- Verifique que el niño toma suplemento de flúor.
- Incorporación de nuevos alimentos sólidos.

www.edimbros.com

Planes y problemas

- Revise el calendario de vacunaciones y administre las que proceda.
- Considere la necesidad de determinar valores de hemoglobina o hematocrito.
- Actualice la lista de problemas, y planifique las iniciativas pertinentes y, si es necesario, la derivación a un especialista.

9 MESES DE EDAD

Anamnesis (detalles desde la visita anterior)

- Preocupaciones de los padres.
- Atención continuada a los patrones de sueño, dieta y defecación.
- Atención continuada a los factores sociales.

Desarrollo

Para esta edad:

- Función motora gruesa:
  - Casi el 100% de los niños se mantienen sentados por sí solos.
  - El 80% se mantienen en pie solos.
  - El 45% comienzan a desplazarse.
  - Algunos ya gatean con facilidad.
- Función motora fina:
  - El 70% de los niños sostienen objetos con los dedos y el pulgar.
  - El 60% pueden hacer chocar dos cubos entre sí.
  - Casi todos pueden comer con las manos.
- Lenguaje:
  - El 75% imitan sonidos del habla.
  - El 75% dicen «papá» y «mamá» de forma inespecífica.
- Factores psicosociales:
  - Casi el 100% intentan llegar a juguetes que están fuera de su alcance.
  - El 85% practican juegos repetitivos (p. ej., *cucutrás*).
  - El 45% se muestran tímidos ante los desconocidos y en ocasiones lloran ante ellos.

Exploración física (especial atención)

- Actualice las curvas de crecimiento.
- Reevalúe los hallazgos previos y observe otros nuevos.

www.medilibros.com

Orientación preventiva

- Higiene oral: por ejemplo, uso de biberones con agua sin azúcar (para evitar caries).
- Sueño y rutinas deseadas (siestas, ansiedad de separación y cómo abordarla).
- Insista de nuevo en comprobar las referencias y la fiabilidad de los cuidadores.
- Seguridad: puertas, escaleras, caídas, intoxicaciones, quemaduras, aspiración (nunca se hace suficiente hincapié en la seguridad, el consumo de tabaco en el hogar, etc.).
- Destete, lactancia materna y/o biberón.
- Pautas de disciplina.

Planes y problemas

- Revise el calendario de vacunaciones y administre las que proceda.
- Realice el cribado del desarrollo (usando la herramienta validada administrada por los padres).
- Considere la necesidad de determinar valores de hemoglobina o hematocrito.
- Actualice la lista de problemas, y planifique las iniciativas pertinentes y, si es necesario, la derivación a un especialista.

12 MESES DE EDAD

Anamnesis (detalles desde la visita anterior)

- Valore las preocupaciones de los padres.
- Reevalúe la revisión de los factores sociales y de los sistemas.

© Elsevier. Fotocopiar sin autorización es un delito.

Desarrollo

Para esta edad:

- Función motora gruesa:
  - El 85% de los niños se desplazan.
  - El 70% se mantienen en pie durante períodos breves.
  - El 50% caminan un poco y son más los que lo intentan cuando se les sujetan las manos.
- Función motora fina:
  - El 90% hacen chocar dos cubos entre sí.
  - El 70% presentan una prensión en pinza adecuada.
- Lenguaje:
  - El 80% dicen «mamá» y «papá» de manera específica.
  - El 30% utilizan al menos otras tres palabras.
  - Casi todos utilizan jerga inmadura.
- Factores psicosociales:
  - Casi todos responden a la presencia y la voz de los padres.
  - Casi todos mueven las manos a modo de «adiós».
  - El 85% juegan a «palmas palmitas».
  - El 50% beben en taza o vaso.
  - Aproximadamente la mitad, tal vez más, pueden jugar a la pelota con el examinador.

Exploración física (especial atención)

- Actualice las curvas de crecimiento.
- Continúe la reevaluación.
- Evalúe la marcha si el niño ya ha empezado a caminar.

www.medilibros.com

Orientación preventiva

- Reducción de la ingesta alimentaria en muchos niños (previsible).
- Destete o abandono del biberón (especialmente durante la noche).
- Mayor uso de la mesa para comer.
- Higiene dental, cepillado de los dientes.
- Aprendizaje del uso del baño (expectativas, actitudes).
- Disciplina (p. ej., fijación de límites).
- Seguridad (medidas de seguridad infantil en la vivienda, en el coche, en el vecindario, etc.).

Planes y problemas

- Revise el calendario de vacunaciones y administre las que proceda.
- Considere la necesidad de determinar valores de plomo sérico, hemoglobina o hematocrito, prueba de la tuberculina.
- Actualice la lista de problemas, y planifique las iniciativas pertinentes y, si es necesario, la derivación a un especialista.

15 MESES DE EDAD

Anamnesis (detalles desde la última visita)

- Valore las preocupaciones de los padres.
- Reevalúe la revisión de los factores sociales y de los sistemas.

Desarrollo

Para esta edad:

- Función motora gruesa:
  - Casi todos caminan sin dificultad.
  - Casi todos se agachan para recoger un objeto.
  - El 35% suben escalones con ayuda.
- Función motora fina:
  - Casi todos beben en taza o vaso.
  - Casi todos presentan una adecuada prensión de pinza.
  - El 70% garabatean con ceras.
  - El 60% pueden hacer una torre con dos cubos.
- Lenguaje:
  - Casi todos dicen «mamá» y «papá» de manera específica.
  - El 75% usan tres o más palabras adicionales.
  - El 30% usan dos palabras unidas.
- Factores psicosociales:
  - Bastantes más del 50% juegan a la pelota con el examinador.
  - El 50% hacen intentos de usar la cuchara.
  - El 45% se intentan quitar la ropa.

Exploración física (especial atención)

- Actualice las curvas de crecimiento.
- Continúe la reevaluación.
- Evalúe la marcha.

www.medilibros.com

Orientación preventiva

- Negativismo e independencia.
- Salud dental (visita al dentista).
- Aprendizaje del uso del baño.
- Destete.
- Disciplina (p. ej., necesidad de coherencia).
- Seguridad (todos los factores, expuestos reiteradamente).

Planes y problemas

- Revise el calendario de vacunaciones y administre las que proceda.
- Considere la necesidad de determinar valores de plomo sérico, hemoglobina o hematocrito, prueba de la tuberculina.
- Actualice la lista de problemas, y planifique las iniciativas pertinentes y, si es necesario, la derivación a un especialista.

18 MESES DE EDAD

Anamnesis (detalles desde la visita anterior)

- Valore las preocupaciones de los padres.
- Reevalúe la revisión de los factores sociales y de los sistemas.

© Elsevier. Fotocopiar sin autorización es un delito.

Desarrollo

Para esta edad:

- Función motora gruesa:
  - El 55% comienzan a subir escaleras sin mucha ayuda.
  - El 70% comienzan a caminar hacia atrás.
  - Un porcentaje mayor comienza a correr, con cierto éxito.
  - El 45% intentan con éxito dar patadas a una pelota.
- Función motora fina:
  - El 80% garabatean con ceras.
  - El 80% pueden formar una torre con dos cubos.
  - En torno a la mitad de estos consiguen formar torres de hasta cuatro cubos.
- Lenguaje:
  - Casi todos un utilizan jerga madura.
  - El 85% usan al menos tres palabras, además de «mamá» y «papá».
  - Muchos de ellos utilizan dos palabras juntas.
  - Más de la mitad responden a una orden de un solo paso (p. ej., señalar una parte del cuerpo).
- Factores psicosociales:
  - Bastantes más de la mitad ayudan cuando se les quita la ropa.
  - El 75% utilizan la cuchara bien, aunque con alguna salpicadura.

www.medicalibros.com

Exploración física (especial atención)

- Actualice las curvas de crecimiento.
- Continúe la reevaluación; busque nuevos hallazgos.
- Continúe evaluando la marcha.

Orientación preventiva

- Sueño (lugar, siestas, pesadillas).
- Dieta (enfados a las horas de las comidas).
- Salud dental (cepillado de los dientes, dentista).
- Aprendizaje del uso del baño.
- Disciplina (métodos y, de nuevo, coherencia).
- Seguridad (nunca se insiste bastante al respecto [p. ej., asiento infantil, dispositivos de seguridad en la vivienda]).
- Autosatisfacción (masturbación, succión del pulgar, juguetes y mantas favoritas).
- Guardería, si procede.

Planes y problemas

- Revise el calendario de vacunaciones y administre las que proceda.
- Realice un cribado del desarrollo y del autismo (usando herramientas validadas administradas por los padres).
- Considere la necesidad de determinar valores de plomo sérico, hemoglobina o hematocrito, prueba de la tuberculina.
- Actualice la lista de problemas, y planifique las iniciativas pertinentes y, si es necesario, la derivación a un especialista.

2 AÑOS DE EDAD

Anamnesis (detalles desde la visita anterior)

- Valore las preocupaciones de los padres.
- Reevalúe la revisión de los factores sociales y de los sistemas.

Desarrollo

Para esta edad:

- Función motora gruesa:
  - Todos suelen correr bien.
  - Todos suben escaleras de una longitud considerable sin ayuda.
  - El 90% pueden dar una patada a una pelota.
  - El 80% pueden lanzar una pelota por encima de la altura de su cabeza.
  - El 60% pueden dar pequeños saltos.
  - El 40% se mantienen en equilibrio sobre un solo pie de 1 a 2 s.
- Función motora fina:
  - Casi todos pueden garabatear con un lápiz.
  - El 90% pueden hacer una torre de cuatro cubos.
  - El 70% pueden trazar una línea vertical.
- Lenguaje:
  - Todos pueden indicar y nombrar partes del cuerpo.
  - El 85% combinan fácilmente dos palabras distintas.
  - El 80% comprenden la diferencia entre «encima» y «debajo».
  - El 75% pueden nombrar una imagen.
- Factores psicosociales:
  - El 85% dan juguetes a su madre o su padre, o a otras personas significativas.
  - El 60% se pueden poner o quitar alguna prenda por sí solos.
  - El 50% juegan con otros niños.

www.elsevierlibros.com

Exploración física (especial atención)

- Actualice las curvas de crecimiento.
- Continúe la reevaluación; busque nuevos hallazgos.
- Explore la boca y cuente el número de dientes.

Orientación preventiva

- Independencia (fijación de límites, rabietas).
- Interacción entre iguales.
- Seguridad (tóxicos reales o potenciales, temperatura del agua, seguridad en el coche, asiento infantil para el coche).
- Aprendizaje del uso del baño.
- Pesadillas.
- Uso de taza o vaso para beber (lo más frecuente posible).

Planes y problemas

- Revise el calendario de vacunaciones y administre las que proceda.
- Realice el cribado del desarrollo (usando la herramienta validada administrada por los padres).

© Elsevier. Fotocopiar sin autorización es un delito.

- Considere la necesidad de determinar valores de plomo sérico, hemoglobina o hematocrito, prueba de la tuberculina.
- Actualice la lista de problemas, y planifique las iniciativas pertinentes y, si es necesario, la derivación a un especialista.

3 AÑOS DE EDAD

Anamnesis (detalles desde la visita anterior)

- Valore las preocupaciones de los padres.
- Reevalúe la revisión de los factores sociales y de los sistemas.

Desarrollo

Para esta edad:

- Función motora gruesa:
  - El 75% de los niños se mantienen en equilibrio sobre un solo pie durante al menos 1 s.
  - El 75% pueden dar un salto largo sin dificultad.
  - El 40% se mantienen en equilibro sobre un solo pie durante 5 s.
- Función motora fina:
  - El 80% pueden copiar un círculo, además de una línea vertical.
  - En 80% pueden construir una torre de hasta ocho cubos.
- Lenguaje:
  - El lenguaje se hace más comprensible en más de la mitad de los niños.
  - El 80% utilizan los plurales adecuadamente.
  - Casi la mitad de los niños dicen su nombre y su apellido correctamente.
- Factores psicosociales:
  - El 90% se visten solos.
  - El 75% desarrollan juegos con interacción.
  - El 50% se separan de la madre o de otra persona significativa sin demasiada tensión.
  - Muchos de estos niños comienzan a lavarse y secarse las manos.

www.elilibros.com

Exploración física (especial atención)

- Actualice las curvas de crecimiento.
- Continúe la reevaluación; busque nuevos hallazgos.
- Evalúe si los dientes están creciendo de forma apropiada.

Orientación preventiva

- Grados de independencia (fomento de la fijación de límites, equilibrio delicado), otros aspectos de la disciplina.
- Seguridad (asiento infantil en el coche, armas en el hogar, personas desconocidas).
- Higiene personal (lavado de manos, cepillado de dientes, uso correcto del papel higiénico).
- Cuidados diarios.

Planes y problemas

- Revise el calendario de vacunaciones y administre las que proceda.
- Realice un cribado formal de la visión.

- Considere la necesidad de determinar valores de plomo sérico, hemoglobina o hematocrito, prueba de la tuberculina.
- Actualice la lista de problemas, y planifique las iniciativas pertinentes y, si es necesario, la derivación a un especialista.

4 AÑOS DE EDAD

Anamnesis (detalles desde la visita anterior)

- Valore las preocupaciones de los padres.
- Reevalúe la revisión de los factores sociales y de los sistemas.

Desarrollo

Para esta edad:

- Función motora gruesa:
  - El 75% de los niños saltan sobre una sola pierna.
  - El 75% se mantienen en equilibrio sobre un solo pie durante al menos 5 s.
  - El 65% son capaces de imitar la marcha talón-punta.
  - Muchos comienzan a lanzar objetos por encima de la altura de su cabeza.
- Función motora fina:
  - Casi todos pueden copiar un círculo y un signo de suma.
  - El 80% distinguen cuál es la línea más larga de dos.
  - El 50% comienzan a dibujar a una persona distinguiendo tres partes.
- Lenguaje:
  - El lenguaje es fácilmente comprensible en la mayoría de los niños.
  - El 95% dicen su nombre y su apellido.
  - El 85% comprenden conceptos como frío, cansancio o hambre.
  - El 80% identifican al menos tres de cada cuatro colores.
- Factores psicosociales:
  - Casi todos juegan con otros niños.
  - El 70% se visten sin supervisión.

www.medilibros.com

Exploración física (especial atención)

- Actualice las curvas de crecimiento.
- Continúe la reevaluación; busque nuevos hallazgos.
- Recuerde a los padres que la audición y la visión han de ser evaluadas en cada visita.
- Recuerde a los padres que la toma de la presión arterial es parte integral de la exploración física.

Orientación preventiva

- Importancia de leerle cuentos al niño con frecuencia.
- Necesidad de un asiento elevado en el automóvil.
- Temores y fantasías.
- Separación (mayor confianza en otros adultos a medida que pasa el tiempo).
- Seguridad (cerillas y encendedores fuera del alcance del niño, personas desconocidas, seguridad en la calle, rejas o seguros en las ventanas).
- Higiene personal (de nuevo, la importancia del cepillado dental frecuente).

© Elsevier. Fotocopiar sin autorización es un delito.

Planes y problemas

- Revise el calendario de vacunaciones y administre las que proceda.
- Realice un cribado formal de la audición y de la visión.
- Considere la necesidad de determinar valores de plomo sérico, hemoglobina o hematocrito; análisis de orina.
- Actualice la lista de problemas, y planifique las iniciativas pertinentes y, si es necesario, la derivación a un especialista.

5 AÑOS DE EDAD

Anamnesis (detalles desde la visita anterior)

- Valore las preocupaciones de los padres.
- Reevalúe la revisión de los factores sociales y de los sistemas.

Desarrollo

Para esta edad:

- Función motora gruesa:
  - Casi todos saltan con facilidad sobre un solo pie.
  - El 75% se mantienen en equilibrio sobre un solo pie durante 10 s.
  - El 60% realizan la marcha talón-punta hacia atrás razonablemente bien.
- Función motora fina:
  - El 85% dibujan una persona en tres partes.
  - El 65% dibujan una persona en hasta seis partes.
  - El 60% pueden dibujar un cuadrado.
- Lenguaje:
  - Casi todos identifican cuatro colores.
  - Casi todos comprenden los conceptos de encima, debajo, delante o detrás.
  - Bastantes más de la mitad definen adecuadamente al menos cinco de los ocho conceptos siguientes: pelo, bollo, pupitre, casa, plátano, cortina, valla, techo.
- Factores psicosociales:
  - Casi todos se visten sin supervisión.
  - Casi todos se cepillan los dientes sin ayuda.
  - Casi todos juegan con cartas o juegos de mesa.
  - Casi todos están calmados cuando se quedan con un cuidador.
  - Más de la mitad se preparan solos su taza de cereales.

www.elsolucionario.com

Exploración física (especial atención)

- Actualice las curvas de crecimiento.
- Continúe la reevaluación; busque nuevos hallazgos.

Orientación preventiva

- Lectura junto con los padres.
- Dispuestos para el colegio (juegan con otros niños, aceptan bien la separación de los padres).
- Deberes.
- Disciplina (coherencia, receptividad a los elogios).
- Identificación de sexo y educación sexual.

- Interacción entre iguales.
- Televisión.
- Seguridad (asientos elevados, armas en el hogar, casco para la bicicleta, medidas de seguridad en la piscina).

No suele ser posible abordar un número tan grande de cuestiones en una visita, por lo que se ha de dar prioridad a las que se consideren más importantes en virtud de su conocimiento de la situación de la familia.

Planes y problemas

- Revise el calendario de vacunaciones y administre las que proceda.
- Considere la necesidad de realizar una prueba de la tuberculina.
- Actualice la lista de problemas, y planifique las iniciativas pertinentes y, si es necesario, la derivación a un especialista.

AÑOS DE ENSEÑANZA PRIMARIA (6-12 AÑOS DE EDAD)

Anamnesis (detalles desde la visita anterior)

- Preocupaciones de los padres.
- Preocupaciones del niño.
- Reevaluación de la revisión de los factores sociales y de los sistemas.
- Capacidad de concentración.
- Comportamiento en el colegio y en el hogar.
- Avances y experiencia en el colegio.
- Enuresis, encopresis, estreñimiento, pesadillas.

www.elibros.com

Desarrollo

En este período, los posibles problemas de función motora gruesa y fina generalmente ya se han puesto de manifiesto, aunque no siempre (no debe, en ningún caso, dedicarse menos atención de la necesaria a la exploración neurológica). Las capacidades de lenguaje y las psicosociales pueden ser fácilmente investigadas mediante conversaciones con los padres y el niño, y mediante consultas sobre las experiencias escolares y de juego. La madurez de la socialización y del desarrollo presenta expresiones diferentes en el hogar, en el ámbito del juego y en el escolar, y en diferentes grupos de edad y de conocimiento. Las conversaciones de los padres con los profesores, los informes escolares y los dibujos y demás trabajos realizados en el colegio pueden resultar de gran utilidad.

Exploración física (especial atención)

- Actualice las curvas de crecimiento.
- Continúe la reevaluación; busque nuevos hallazgos.
- Comience la valoración de las etapas de Tanner.

Orientación preventiva

- Relación padres-niño.
- Necesidad de elogios.
- Responsabilidad.

© Elsevier. Fotocopiar sin autorización es un delito.

- Seguridad (uso de un asiento elevado y del cinturón de seguridad en el coche, armas en el hogar, seguridad contra incendios, uso de casco al montar en bicicleta, medidas de seguridad en la piscina).
- Sostén económico.
- Televisión.
- Educación sexual.
- Asistencia dental.
- Supervisión de adultos.
- Disciplina (fijación de límites).

También en este caso, las limitaciones de tiempo hacen necesario el ajuste de las prioridades en lo que respecta a la orientación preventiva con arreglo a su criterio sobre las necesidades de la familia.

Planes y problemas

- Revise el calendario de vacunaciones y administre las que proceda.
- Considere la necesidad de realizar una prueba de la tuberculina.
- Considere proceder al cribado de la dislipidemia.
- Actualice la lista de problemas, y planifique las iniciativas pertinentes y, si es necesario, la derivación a un especialista.

ADOLESCENTES

www.medilibros.com

Partimos de la base de que se ha establecido una relación continuada con el paciente desde su nacimiento. Si se recibe una primera visita de un paciente adolescente, comience con la obtención de una anamnesis completa y con la realización de la exploración física.

Anamnesis (detalles desde la visita anterior)

- Preocupaciones del paciente.
- Preocupaciones de los padres.
- Antecedentes menstruales.
- Consumo de tabaco, alcohol u otras drogas.
- Dieta y ejercicio.
- Actividad sexual (relaciones, violencia de género, embarazo y uso de anticonceptivos); juzgue cuál es el momento adecuado de obtener esta información según su valoración de la situación y su criterio; en general, experiencia social.
- Experiencia escolar.
- Ideación suicida; siempre se ha de prestar atención a la misma y debe plantearse cuando sea necesario.
- Actualice el conocimiento de la estructura doméstica y familiar.

Un paciente adolescente (y ciertos niños en edad escolar de enseñanza primaria) puede preferir en ocasiones acudir solo a la visita y, a medida que se hace mayor, ello sucede cada vez con mayor frecuencia, cuando no siempre. Esto no significa, sin embargo, que los padres no deban implicarse en el proceso. El equilibrio adecuado al respecto depende de su criterio de valoración.

Desarrollo

En este período, las capacidades físicas, neurológicas y cognitivas del adolescente deben conocerse adecuadamente, aunque no han de darse por supuestas. En este aspecto

siempre resultan de utilidad las conversaciones con el paciente y sus padres, familiares o profesores, sus notas y, por supuesto, una minuciosa exploración física.

Exploración física (especial atención)

- Actualice las curvas de crecimiento.
- Continúe la reevaluación; busque nuevos hallazgos.
- Proceda a la valoración de las etapas de Tanner.
- Valore las curvaturas vertebrales, en especial en mujeres con adolescencia precoz.

Orientación preventiva

- Pubertad y problemática relacionada con ella; imagen corporal.
- Sexualidad, enfermedades de transmisión sexual, anticoncepción.
- Dieta.
- Tabaco, alcohol, drogas.
- Comportamientos de riesgo.
- Ejercicio.
- Seguridad (armas en el hogar, uso del cinturón de seguridad en el coche y de casco al montar en bicicleta).
- Familia y otras relaciones sociales.
- Independencia y responsabilidad.
- Estudios y futuro.

Las limitaciones de tiempo casi siempre hacen necesario el ajuste de las prioridades de orientación preventiva en función de sus criterios de valoración sobre las necesidades del adolescente y/o su familia.

www.medilibros.com

Planes y problemas

- Revise el calendario de vacunaciones y administre las que proceda.
- Considere la necesidad de realizar una prueba de la tuberculina, el cribado de infecciones de transmisión sexual, determinaciones de hemoglobina o hematocrito, cribado de dislipidemia.
- Actualice la lista de problemas, y planifique las iniciativas pertinentes y, si es necesario, la derivación a un especialista.

© Elsevier. Fotocopiar sin autorización es un delito.

CAPÍTULO 22

Exploración de poblaciones especiales y adultos mayores

DIRECTRICES DE LA EXPLORACIÓN

La variabilidad en el conocimiento, la experiencia, las habilidades cognitivas y la personalidad que muestran los pacientes es muy amplia. Estas diferencias pueden afectar a su interacción. Las personas con discapacidades y los adultos mayores presentan un cierto deterioro de sus habilidades, y esos cambios no siempre se producen a la misma velocidad. Por tanto, es necesario adaptarse a las necesidades de un paciente que tiene una discapacidad física o intelectual o que presenta determinados estados emocionales (p. ej., una enfermedad discapacitante aguda, sordera, ceguera, depresión, psicosis, retraso del desarrollo o deterioro neurológico).

Entrevista con una paciente que tiene una discapacidad física. Obsérvese el entorno libre de obstáculos. Asegúrese de que hay espacio para maniobrar con la silla de ruedas.

Algunos pacientes presentan pérdidas sensoriales, por ejemplo auditivas, que dificultan la comunicación. Sitúese de manera que el paciente pueda ver su cara. Hable despacio y con claridad. Si grita, el problema empeorará al distorsionarse las vocales y las consonantes. Con pacientes sordos que utilizan el lenguaje de signos, lo mejor es utilizar un intérprete del lenguaje de signos. El deterioro de la vista y las dificultades para adaptarse a entornos oscuros representan un problema para las formas escritas de entrevista. En estos casos, son útiles una letra grande y una buena iluminación que no deslumbre ni cree reflejos en los ojos, o un ayudante individualizado.

© 2015. Elsevier España, S.L. Reservados todos los derechos

Entrevista con una paciente con ayuda de un intérprete. Otra persona, que no es familiar del paciente, actúa como intérprete para salvar la barrera idiomática entre el profesional sanitario y la paciente.

El paciente ya ha aprendido la mejor manera de pasar de la silla de ruedas o la cama a otro sitio o de cambiar de postura. Comente este aspecto con él.

Deje que el paciente con deterioro auditivo, visual o del habla lo oriente sobre el mejor sistema para comunicarse con él y atender a sus objetivos mutuos.

Muchos pacientes discapacitados expresan preocupaciones sobre problemas intestinales o vesicales y debe prestarles la atención necesaria durante todo el proceso de exploración.

VALORACIÓN COGNITIVA

Algunos adultos mayores o personas con retraso intelectual pueden mostrarse confusas o presentan algún tipo de pérdida memoria, en particular para los acontecimientos recientes. Tómese todo el tiempo adicional que necesite. Haga preguntas cortas (pero no capciosas) y utilice un lenguaje sencillo. Consulte con otros miembros de la familia para aclarar las discrepancias o para completar la información aportada por el paciente. Cuando sea necesario, utilice a otros profesionales sanitarios implicados en la atención del paciente y la historia clínica del paciente como recursos para establecer una base más completa.

El estado mental se valora continuamente durante toda la interacción con un paciente, evaluando su estado de alerta, su orientación, sus habilidades cognitivas y su estado de ánimo. Observe su aspecto personal, su comportamiento y sus respuestas a las preguntas que le haga durante la anamnesis (v. figura en pág. 276). Evalúe el estado mental durante toda la visita (v. capítulo 3).

© Elsevier. Fotocopiar sin autorización es un delito.

Durante el saludo inicial, observe el comportamiento, el estado emocional, el aspecto personal y el lenguaje corporal. Fíjese en la postura corporal y en la capacidad para establecer contacto ocular.

ESTUDIO DE LA MEMORIA EN PACIENTES CON DETERIORO VISUAL

Cuando un paciente tiene un deterioro visual, estudie la memoria reciente con palabras no relacionadas y no con objetos del entorno. Escoja cuatro palabras no relacionadas que suenen diferentes, por ejemplo «verde», «narciso», «héroe» y «sofá», o «pájaro», «alfombra», «tesoro» y «naranja». Indique al paciente que recuerde esas cuatro palabras y pídale que las repita pasados 5 min.

El deterioro cognitivo que priva de la capacidad de participar en el proceso de toma de decisiones subraya la necesidad de establecer voluntades anticipadas, un documento que recoge los deseos del paciente en relación con los medios extraordinarios de soporte vital (p. ej., respiración asistida y sondas para alimentación). Estos documentos deben complementarse con el nombramiento de un representante (p. ej., el cónyuge, un hijo, un hermano u otra persona con la que el paciente mantenga una relación estrecha), que tendrá un poder notarial duradero para disponer la atención sanitaria.

Muchos problemas que requieren muchos medicamentos aumentan el riesgo de trastornos yatrógenos y de problemas relacionados con las interacciones. A la hora de utilizar medicamentos de venta con o sin receta y preparados de herbolario es necesario tener en cuenta los antecedentes farmacológicos, prestando atención a las interacciones, las enfermedades y el envejecimiento.

El envejecimiento, la discapacidad, una enfermedad debilitante y el inicio de la fragilidad aumentan la dependencia de los demás, la preocupación por el futuro y el duelo por lo que se ha perdido. Reconozca estas enormes preocupaciones y el sentimiento de pérdida tanto en el paciente como en su cuidador principal. Mantener la funcionalidad es una preocupación apremiante de los adultos mayores.

VALORACIÓN FUNCIONAL

La valoración funcional es una evaluación de la capacidad de un paciente para realizar sus actividades de la vida diaria (AVD). En la revisión de sistemas se plantean preguntas sobre la capacidad del paciente para cuidar de sus necesidades diarias.

Actividades de la vida diaria

La valoración de la capacidad para realizar las AVD instrumentales, o de la capacidad para vivir de forma independiente, es importante. Determine la capacidad del paciente para realizar las AVD siguientes:

Valoración de las AVD

Hacer la compra, cocinar y preparar comidas nutritivas
Uso de habilidades para la solución de problemas
Controlar los medicamentos (adquisición, comprensión de las instrucciones y seguimiento de las mismas)
Control de las finanzas personales y de los asuntos económicos
Hablar, escribir y comprender el lenguaje escrito y hablado
Recordar las citas, los acontecimientos familiares, las vacaciones o las tareas domésticas

Los antecedentes personales y sociales deben incluir otras dimensiones de la capacidad funcional, como los recursos sociales, espirituales y económicos; la actividad recreativa; los patrones de sueño; el control del entorno, y el uso del sistema sanitario.

Todo paciente que esté limitado por una enfermedad o una discapacidad debe ser sometido a una valoración funcional, que incluye:

Valoración funcional

Movilidad	Función de la extremidad superior
Dificultad para caminar distancias estándar: 500 m, 2-3 manzanas, 1/3 manzana, cruzar una habitación	Dificultad para agarrar objetos pequeños o abrir botes
Dificultad para subir y bajar escaleras	Dificultad para alcanzar objetos que están fuera del alcance o sobre la cabeza, como coger algo de un estante
Problemas de equilibrio	
Tareas del hogar	**AVD instrumentales**
Intensas (pasar la aspiradora, fregar el suelo)	Bañarse
Ligeras (limpiar el polvo)	Vestirse
Preparar la comida	Lavarse y acicalarse
Hacer la compra	Pasar de la cama a la silla, levantarse de la silla
	Comer
	Caminar en casa

© Elsevier. Fotocopiar sin autorización es un delito.

Cualquier limitación afectará a la independencia y la autonomía del paciente e incrementará su dependencia de otras personas y de los dispositivos de asistencia.

En los pacientes mayores, estas limitaciones son indicativas de pérdida de la reserva funcional y de una posible pérdida de la función física y de independencia, lo que marca el inicio de la fragilidad.

Características de la fragilidad

Pérdida de peso
Disminución de la capacidad para responder al estrés
Debilidad
Actividad baja

La fragilidad es un estado de riesgo causado por la acumulación de carencias que se asocia a la edad. Los problemas de regulación de varios sistemas, el descenso de las reservas fisiológicas y el aumento de la vulnerabilidad ante los factores estresantes hacen que la fragilidad comparta varias características con el envejecimiento normal (Fedarko, 2011; Rockwood y Mitnitski, 2011), pero edad y fragilidad no son necesariamente sinónimos.

www.medilibros.com

CAPÍTULO 23

Exploración de la mujer sana

A continuación se recogen una serie de consideraciones que deben tenerse en cuenta en una revisión de rutina del estado de salud o en una consulta de una mujer sana, que no pretenden, en ningún caso, conformar una enumeración exhaustiva. Algunas de las cuestiones pueden variar en función de la edad de la paciente, su estado de salud y los factores de riesgo específicos. Los antecedentes médicos y la revisión de sistemas también pueden resultar indicados. Diversas fuentes y entidades médicas disponen de directrices sobre la edad y el nivel de riesgo para servicios de prevención*.

ANTECEDENTES

ANTECEDENTES DE LA ENFERMEDAD ACTUAL

- Edad.
- Último período menstrual normal.
- Menopausia: edad, síntomas.
- Antecedentes obstétricos: número de embarazos, embarazos a término y pretérmino, abortos/fetos nacidos muertos y nacidos vivos (GTPAL, por sus siglas en inglés).
- Medidas anticonceptivas y antecedentes de anticoncepción.
- Antecedentes sexuales.
- Bultos en las mamas, secreción, dolor, cambios en la piel.
- Sangrado o secreción vaginal inusuales.
- Dolor abdominal o pélvico, o sensación de plenitud.
- Síntomas urinarios.

VALORACIÓN DEL RIESGO

- Cardiovascular: consumo de tabaco, hipertensión, dieta, índice de masa corporal (IMC), ejercicio, antecedentes familiares.
- Cáncer: antecedentes personales/familiares de cáncer de mama, ovario o colon; antecedentes de exposición a la luz solar.
- Infección: exposición a infecciones de transmisión sexual (ITS); exposición a tuberculosis; vacuna o exposición a hepatitis; vacunación contra tétanos/gripe.
- Metabólico: suplementos de calcio, antecedentes familiares/personales de osteoporosis; ejercicio; antecedentes personales/familiares de diabetes mellitus; deterioro de la audición en adultos mayores.

*Entre las autoridades que establecen directrices preventivas cabe citar la Academy of Family Physicians, la American Cancer Society, el American College of Obstetricians and Gynecologists, el American College of Physicians, la American Geriatrics Society, la Canadian Task Force on the Periodic Health Examination, el National Cancer Institute y la U.S. Preventive Services Task Force.

© 2015. Elsevier España, S.L. Reservados todos los derechos

- Lesiones: consumo de alcohol, cinturones de seguridad, armas, violencia doméstica/de género.
- Salud mental (depresión): síntomas vegetativos (alteraciones de la alimentación, del sueño, de la concentración, de la energía o de la interacción social).

HÁBITOS DE SALUD

- Autoexploración de las mamas.
- Frotis de Papanicolaou: frecuencia, fecha del último realizado; resultados; posibles resultados anómalos.
- Prueba del virus del papiloma humano (VPH): fecha, resultados.
- Mamografía: fecha, resultado de la última realizada.
- Dieta: proporción de grasas, proteínas e hidratos de carbono; calcio y vitamina D.
- Ejercicio: cantidad, frecuencia.
- Consumo de tabaco: tipo, cantidad, frecuencia.
- Consumo de alcohol/drogas: tipo, cantidad, frecuencia.

EXPLORACIÓN FÍSICA

- Constantes vitales: presión arterial.
- Estatura y peso; IMC.
- Piel: lesiones, lunares.
- Respiratorio: frecuencia, patrón y ruidos adicionales.
- Cardiovascular: frecuencia, ritmo, regularidad y ruidos adicionales.
- Vascular periférico: pulsos, edema y acropaquia.
- Mamas: contorno, masas, secreción de los pezones, cambios en la piel.
- Sistema linfático: linfadenopatía regional (infraclavicular y supraclavicular, axilar, inguinal).
- Abdomen: ruidos intestinales, masas, agrandamiento de órganos, hernias.
- Pelvis: lesiones, secreción; glándulas de Bartholin, uretra, glándulas uretrales; vagina, cuello uterino, anejos, útero; tabique rectovaginal.
- Recto: hemorroides, masas, lesiones.

www.libros.com

RECOMENDACIONES DE CRIBADO

- Cardiovascular
  Presión arterial: comenzar a los 18 años.
  Perfil lipídico: comenzar a los 45 años.
- Cáncer
  De cuello uterino: frotis de Pap/prueba del VPH:
  - Mujeres de 21 a 29 años: frotis de Pap cada 3 años. La prueba del VPH no debe usarse en este grupo de edad, salvo cuando sea necesario tras obtener un resultado anómalo en el frotis de Pap.
  - Mujeres de 30 a 65 años: frotis de Pap más estudio del VPH cada 5 años, o frotis de Pap solo cada 3 años.
  - No debe estudiarse a las mujeres mayores de 65 años con un riesgo medio que se hayan sometido con regularidad al estudio del cáncer de cuello uterino con resultados normales. Cuando se interrumpa el estudio, no debe iniciarse de nuevo. Las mujeres con antecedentes de una lesión precancerosa grave en el cuello del útero (neoplasia intraepitelial cervical de grado 2 o 3) deben seguir

acudiendo a las revisiones durante al menos 20 años tras el diagnóstico, incluso si las pruebas se continúan después de los 65 años.
- No debe estudiarse a mujeres sometidas a la extracción del útero y del cuello uterino por motivos no relacionados con el cáncer de cuello de útero y sin antecedentes del mismo o de lesión precancerosa grave.
- Las mujeres vacunadas frente al VPH deben seguir las recomendaciones de cribado para su grupo de edad.

De mama
- Exploración clínica de la mama: menores de 40 años: cada 3 años; mayores de 40 años: anualmente.
- Mamografía de cribado: anualmente, empezando a los 40 años de edad o antes si hay aumento del riesgo. La frecuencia depende de los antecedentes personales y familiares, y de los resultados anteriores.

Colorrectal: empiece a los 50 años. Las opciones son:
- Pruebas que detectan los pólipos adenomatosos y cáncer
  - Sigmoidoscopia flexible cada 5 años.
  - Colonoscopia cada 10 años.
  - Enema de bario con doble contraste cada 5 años.
  - Colografía con tomografía computarizada cada 5 años.
- Pruebas que detectan principalmente el cáncer
  - Análisis anual de sangre oculta en heces con guayacol, con pruebas de sensibilidad alta.
  - Análisis inmunohistoquímico fecal anualmente, con pruebas de sensibilidad alta.
  - Análisis de ADN en heces, con pruebas de sensibilidad alta (se desconoce el intervalo de realización).
- Infección
  - Estudio de ITS, dependiendo del estado de exposición. Cribado de clamidias en todas las mujeres sexualmente activas de 25 años de edad o más jóvenes y mayores de 25 años con factores de riesgo (p. ej., con una pareja sexual nueva o con más de una pareja). Cribado de gonorrea y sífilis en todas las mujeres sexualmente activas con riesgo aumentado.
  - Prueba cutánea de tuberculosis: dependiendo del estado de riesgo.
- Metabólico
  - IMC: obesidad.
  - Glucosa plasmática en ayunas: para detección de diabetes de tipo 2 en mujeres asintomáticas o con presión arterial sostenida (tratadas o no) superior a 135/80 mmHg.
  - Densidad ósea: mujeres ≥ 65 años, comenzar antes en aquellas cuyo riesgo de fracturas sea igual o mayor que el de las de 65 años de edad que no tienen factores de riesgo adicionales.
  - Deterioro de la audición: adultos mayores.
- Lesiones
  - Violencia de género (*v.* apéndice sobre casos especiales).
- Salud mental
  - Consumo de alcohol y otras drogas (*v.* apéndice sobre casos especiales).

www.medilibros.com

© Elsevier. Fotocopiar sin autorización es un delito.

CAPÍTULO 24

Evaluación de la práctica deportiva

El objetivo global de la evaluación previa a la práctica deportiva (EPPD) es garantizar una práctica segura en una actividad física apropiada, sin limitar innecesariamente la práctica. Los siguientes objetivos de la valoración son universales, tanto si la EPPD se realiza en el contexto de la atención primaria permanente de los deportistas como en un control dirigido previo a la temporada:

- Identificar afecciones que puedan interferir en la capacidad del deportista para practicar un deporte.
- Identificar problemas de salud que incrementen el riesgo de lesiones o muerte durante la práctica de un deporte.
- Facilitar la selección del deporte idóneo para las habilidades concretas y el estado físico del deportista.

La actividad deportiva y el esfuerzo físico disciplinado mejoran la forma física y la coordinación, aumentan la autoestima y aportan experiencias sociales positivas, incluso en personas con discapacidades físicas e intelectuales. Son pocos los niños y adolescentes que presentan dolencias que limiten su práctica deportiva y en la mayoría de los casos son ya conocidas antes de la EPPD. La EPPD debe terminar con tiempo suficiente antes de la actividad deportiva prevista para permitir terminar las evaluaciones especializadas, la rehabilitación o el tratamiento antes de que comience la práctica deportiva. Como regla general, terminarla 6 semanas antes de la práctica deportiva se considera un plazo apropiado.

DIRECTRICES DE LA EXPLORACIÓN

Los componentes que se recomiendan para la EPPD comprenden la anamnesis dirigida y la exploración de áreas de alto rendimiento, como los sistemas cardíaco y osteomuscular. Los elementos de la exploración física se muestran en cursiva en el cuadro siguiente.

Componentes recomendados de la EPPD

Antecedentes médicos generales

- Enfermedades o lesiones desde la última visita a un centro sanitario o EPPD
- Antecedentes de inhabilitación o limitaciones previas para la práctica deportiva y motivo de las mismas
- Antecedentes de enfermedades asociadas al calor o a calambres musculares
- Enfermedad vírica actual (los pacientes con mononucleosis pueden volver a practicar deporte al cabo de 3 semanas si dejan de tener síntomas y no muestran

© 2015. Elsevier España, S.L. Reservados todos los derechos

Componentes recomendados de la EPPD *(cont.)*

esplenomegalia; la fiebre en el momento de la exploración es una contraindicación absoluta debido a su asociación con miocarditis vírica)
- Rasgos de o enfermedad de células falciformes (es necesaria una hidratación adecuada y deben tomarse precauciones para evitar condiciones extremas debido al riesgo de rabdomiólisis)
- Hospitalizaciones o intervenciones quirúrgicas
- Todos los fármacos consumidos por el deportista (incluidos los esteroides y los suplementos nutricionales o los agentes tomados para mejorar el rendimiento)
- Utilización de algún equipo especial o de dispositivos de protección durante la práctica deportiva
- Alergias (incluidas a alimentos, por picaduras de insectos y provocadas por el ejercicio), en especial las asociadas a anafilaxia o compromiso respiratorio
- Ausencia de órganos pares (los deportistas con un solo órgano pueden participar si es posible proteger el órgano y los pacientes/cuidadores comprenden los riesgos asociados)
- Estado de vacunación, incluidas hepatitis B, varicela, enfermedad meningocócica, virus del papiloma humano y tos ferina
- *Altura, peso e índice de masa corporal*
- *Palpación de los ganglios linfáticos*

Cardíacos
- Síntomas de dolor/molestias torácicas por el ejercicio
- Síncope/presíncope inexplicado
- Disnea/fatiga excesiva inexplicada y relacionada con el ejercicio
- Descubrimiento previo de un soplo cardíaco
- *Presión arterial sistémica elevada*
- Antecedentes familiares de muerte prematura (súbita e inesperada, o de otro tipo) antes de los 50 años debido a cardiopatía en uno o más familiares
- Antecedentes familiares de discapacidad por cardiopatía en un familiar cercano menor de 50 años
- Conocimiento específico de trastornos cardíacos en los miembros de la familia: cardiomiopatía hipertrófica o dilatada, síndrome de QT largo u otras canalopatías de iones, síndrome de Marfan o arritmias importantes clínicamente
- *Soplo cardíaco (la auscultación debe realizarse en posiciones supina y de pie, o con maniobra de Valsalva, para identificar soplos de obstrucción ventricular dinámica izquierda); frecuencia y ritmo cardíacos para evaluar arritmias*
- *Pulsos femorales para descartar coartación aórtica*
- *Estigmas físicos de síndrome de Marfan (p. ej., extensión de los brazos mayor que la altura y articulaciones hiperextensibles)*
- *Presión arterial en la arteria braquial (en sedestación con manguito de tamaño apropiado, tomada preferiblemente en los dos brazos)*

(Continúa)

www.medilibros.com

© Elsevier. Fotocopiar sin autorización es un delito.

Componentes recomendados de la EPPD *(cont.)*

Respiratorios
- Tos, sibilancias o disnea con el ejercicio
- Uso previo de medicamentos para el asma
- Antecedentes familiares de asma
- *Auscultación pulmonar*

Neurológicos
- Antecedentes de una lesión craneal con o sin síntomas de conmoción (confusión, cefalea prolongada, problemas de memoria)
- Entumecimiento u hormigueo en las extremidades
- Cefaleas
- Antecedentes de convulsiones
- Antecedentes de incapacidad de mover una extremidad después de una colisión

Oftalmológicos
- Problemas visuales
- Gafas o lentes de contacto
- Lesiones oculares previas
- *Agudeza visual*

Ortopédicos
- Lesiones previas que hayan limitado la práctica deportiva
- Lesiones que se hayan asociado a dolor, tumefacción o necesidad de intervención médica
- Fracturas o luxaciones previas
- Uso previo o actual de una férula, ortesis u otro dispositivo de asistencia
- *Exploración ortopédica de cribado*

Psicosociales
- Control del peso e imagen corporal
- Hábitos en la dieta; ingesta de calcio
- Tensiones en la vida personal, en el domicilio o en el colegio
- Sentimientos de tristeza, desesperanza, depresión o ansiedad
- Consumo de drogas, alcohol, tabaco o suplementos dietéticos o para el rendimiento
- *Atención a los signos de trastornos de la alimentación, como ulceraciones en la boca, reducción del esmalte dental, edema*

Genitourinarios y abdominales
- Edad de la menarquia, fecha de la última regla, regularidad de los períodos menstruales, número de períodos en el último año y máximo intervalo entre estos (las deportistas suelen tener la menarquia a una edad más tardía que las que no practican deporte)

(Continúa)

www.medilibros.com

Componentes recomendados de la EPPD *(cont.)*

- *Palpación del abdomen para descartar organomegalias*
- *Palpación de los testículos*
- *Exploración de hernias inguinales*

Dermatológicos

- Antecedentes de exantemas, úlceras por presión u otros problemas cutáneos
- Antecedentes de forúnculos o infecciones cutáneas por SARM
- *Lesiones cutáneas que hagan pensar en VHS, SARM o tiña corporal*

Adaptado de Andrews, 1997, Maron et al., 2007, y 2010 Preparticipation Physical Evaluation History and Physical Examination Forms endorsed by the American Academy of Family Physicians, American Academy of Pediatrics, American College of Sports Medicine, American Medical Society for Sports Medicine, American Orthopedic Society for Sports Medicine, and the American Osteopathic Academy of Sports Medicine.

La exploración ortopédica de cribado de Garrick de «2 minutos» en 14 pasos consiste en observar al deportista en varias posiciones y posturas en las que se resalta la asimetría en la amplitud de movimiento, la fuerza y el volumen muscular. Estas diferencias sirven para identificar lesiones agudas o antiguas mal rehabilitadas. Los pasos representados en la figura de las páginas 286-287 ayudan a evaluar la mayoría de los aspectos siguientes:

- Postura y contorno muscular general bilateral.
- Marcha de pato, paciente dando cuatro pasos con las rodillas completamente flexionadas.
- Curvatura de la columna y extensión lumbar, con los dedos de las manos tocando los de los pies sin doblar las rodillas.
- Posible dislocación de hombro y clavícula.
- Amplitud de movimiento del cuello, de los hombros, de los codos, de los antebrazos, de las manos, de los dedos de la mano y de las caderas.
- Posible signo del cajón en los ligamentos de la rodilla.

También se debe evaluar lo siguiente:

- Marcha.
- Capacidad del paciente de saltar solo con un pie cada vez.
- Capacidad del paciente de caminar sobre las puntas de los pies y los talones.

Una vez completada la EPPD, el profesional sanitario puede orientar al deportista sobre la selección del deporte, planificar el tratamiento o la rehabilitación de trastornos o lesiones y, en casos raros, comentar las limitaciones. El médico puede: 1) declarar apto al deportista para la práctica deportiva; 2) declarar apto al deportista para la práctica deportiva y recomendar una evaluación o un tratamiento posteriores; 3) limitar la práctica deportiva hasta que se realice un estudio más detallado, o 4) recomendar la limitación completa para un deporte específico o para toda actividad deportiva. Los pacientes con hallazgos en la EPPD necesitan ser examinados por un médico con conocimiento y experiencia apropiados para evaluar la seguridad de un deporte dado para el deportista.

www.medilibros.com

© Elsevier. Fotocopiar sin autorización es un delito.

Paso 1: Observe al deportista de pie desde delante para analizar la simetría del tronco, de los hombros y de las extremidades.

Paso 2: Observe la flexión del cuello, la extensión, la flexión lateral a cada lado y la rotación para evaluar la amplitud de movimiento y la columna cervical.

Paso 3: Indique al deportista que suba los hombros contra la resistencia del examinador para evaluar la fuerza del trapecio.

Paso 4: Indique al deportista que realice abducción de los hombros contra la resistencia del examinador para evaluar la fuerza del deltoides.

Paso 5: Observe las rotaciones interna y externa del hombro para evaluar la amplitud de movimiento de la articulación glenohumeral.

Paso 6: Observe la extensión y la flexión del codo para evaluar la amplitud de movimiento.

www.mediLibros.com

Paso 7: Observe la pronación y la supinación del antebrazo para evaluar la amplitud de movimiento del codo y de la muñeca.

Paso 8: Indique al deportista que cierre el puño y después extienda los dedos para evaluar la amplitud de movimiento en la mano y los dedos.

Paso 9: Observe al deportista de pie desde atrás para examinar la simetría del tronco, de los hombros y de las extremidades.

Paso 10: Indique al paciente que se mantenga de pie con las rodillas rectas y se incline hacia atrás desde la cintura. La incomodidad al extender la columna lumbar puede asociarse a espondilólisis y espondilolistesis

Paso 11: Indique al deportista que permanezca de pie con las rodillas rectas y haga una flexión hacia delante doblando la cintura, primero alejándose del examinador y después en dirección al mismo, para reconocer una posible escoliosis, la amplitud de movimiento de la columna y la flexibilidad de los isquiotibiales.

www.medicapanamericana.com

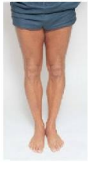

Paso 12: Indique al deportista que permanezca de pie frente al examinador con el cuádriceps flexionado para observar la simetría de la musculatura de la pierna.

Paso 13: Indique al deportista que dé cuatro pasos de pato (de pie con las rodillas flexionadas) para evaluar la amplitud de movimiento, la fuerza y el equilibrio de la cadera, de la rodilla y del tobillo.

Paso 14: Indique al deportista que permanezca de pie apoyándose sobre los dedos y después sobre los talones para evaluar la fuerza, la simetría y el equilibrio de la pantorrilla.

Exploración ortopédica de cribado en 14 pasos. El deportista debe ir vestido de manera que las articulaciones y los grupos musculares incluidos en la exploración sean fácilmente visibles, normalmente con pantalones cortos de gimnasia, en el caso de los hombres, y con camiseta, en el de las mujeres. Recuerde que uno de los puntos más importantes que deben determinarse en la exploración ortopédica de cribado es la simetría.

© Elsevier. Fotocopiar sin autorización es un delito.

CAPÍTULO 25

Información y registro

DATOS SUBJETIVOS: ANAMNESIS

Los datos subjetivos son los elementos de información positivos y negativos que el paciente aporta. El registro de la anamnesis del paciente, en especial durante la visita inicial, proporciona una base de datos global sobre él. Organice la información adecuadamente en categorías específicas, en general en secuencia cronológica, con la información más reciente en primer lugar. Incluya los datos, tanto positivos como negativos, que contribuyan a la evaluación. A modo de referencia, utilice la secuencia que a continuación se expone.

IDENTIFICACIÓN DE LA INFORMACIÓN

Registre los datos recomendados por el centro de asistencia sanitaria.

- Nombre del paciente.
- Número de documento de identidad/tarjeta de la Seguridad Social.
- Edad, sexo.
- Estado civil.
- Dirección (vivienda y trabajo).
- Números de teléfono.
- Empleo, empresa.
- Seguro, número.
- Fecha de la visita.
- Para niños y pacientes dependientes, referencias de los padres o parientes más cercanos.

Incluya los datos de identificación en cada página del registro.

www.medilibros.com

FUENTE Y FIABILIDAD DE LA INFORMACIÓN

- Documente quién es la persona que aporta la información sobre el paciente y la relación que guarda con él.
- Indique cuándo se utiliza una información registrada hace tiempo.
- Determine los criterios relacionados con la fiabilidad de la información.

PRINCIPAL MOTIVO DE LA CONSULTA/PROBLEMA DE CONSULTA/RAZÓN PARA BUSCAR ASISTENCIA

Registre la descripción de las principales razones por las que el paciente requiere asistencia médica, con las propias palabras del paciente entrecomilladas. Deben utilizarse paráfrasis solo en el caso de que estas resulten más aclaratorias que las frases del paciente. Debe incluirse la duración del problema.

© 2015. Elsevier España, S.L. Reservados todos los derechos

ANTECEDENTES DEL PROBLEMA ACTUAL

- Enumere y describa los síntomas actuales del principal motivo de consulta y su aparición por orden cronológico inverso, especificando la fecha de los episodios y los síntomas.
- Mencione cualquier síntoma esperado que no se manifieste.
- Identifique a otras personas que vivan con el paciente y presenten los mismos síntomas.
- Anote la información pertinente sobre la revisión de sistemas, los antecedentes familiares y los antecedentes personales/sociales, junto con los hallazgos correspondientes.
- Cuando se identifique más de un problema, exponga cada uno de ellos en un epígrafe independiente, incluyendo los siguientes datos sobre los síntomas:
  - Inicio: cuándo se presentó por primera vez el problema, secuencia de los episodios, forma de aparición (súbita o gradual).
  - Localización: localización exacta, localizado o generalizado, patrones de irradiación.
  - Duración: durante cuánto tiempo se ha prolongado el problema; duración intermitente o continua de cada episodio.
  - Carácter: naturaleza del síntoma.
  - Factores asociados/agravantes: alimentos, actividad, reposo, determinados movimientos; náuseas, vómitos, diarrea, fiebre, escalofríos, etc.
  - Factores de alivio: tratamientos prescritos y/o autotratamientos, tratamientos alternativos o complementarios, efectos sobre el problema; alimento, reposo, calor, hielo, actividad, etc.
  - Factores temporales: frecuencia; relación con otros síntomas, problemas, funciones; mejora o empeoramiento de los síntomas con el tiempo.
  - Gravedad de los síntomas: cuantifíquela en una escala de 0 (mínima) a 10 (grave); efectos sobre el estilo de vida del paciente.

www.elsevier.com

ANTECEDENTES MÉDICOS

- Enumere y describa cada uno de los siguientes datos sobre incidencias y cualquier otra información disponible:
  - Salud general y vigor a lo largo de la vida según lo percibe el paciente; discapacidades y limitaciones funcionales.
  - Hospitalización y/o cirugía: fechas, hospital, diagnóstico, complicaciones.
  - Lesiones y discapacidades.
  - Principales enfermedades en la infancia.
  - Enfermedades y lesiones graves en la edad adulta.
  - Vacunaciones: polio, difteria-tos ferina-tétanos, toxoide tetánico, *Haemophilus influenzae* de tipo b, hepatitis A y B, sarampión, parotiditis, rubéola, varicela, Prevenar, gripe, carbunco, viruela, cólera, tifus, fiebre tifoidea, meningocócica, neumocócica, bacilo de Calmette-Guérin, derivado proteínico purificado y otras pruebas cutáneas, reacciones inusuales a las vacunas.
  - Medicamentos: medicamentos pasados, actuales o recientes (de venta con receta y sin ella, tratamientos complementarios, remedios caseros); posologías.
  - Alergias: a fármacos, alimentos o alérgenos ambientales.
  - Transfusiones: razón, fecha, número de unidades transfundidas, reacciones.

© Elsevier. Fotocopiar sin autorización es un delito.

- Estado emocional: antecedentes de cambios en el estado de ánimo, asistencia o fármacos psiquiátricos.
- Pruebas de laboratorio recientes (p. ej., glucosa, colesterol, frotis de Papanicolaou, mamografía, antígeno prostático específico).

Antecedentes familiares

- Información actual sobre la edad y salud de los miembros de la familia, desarrollada en forma narrativa o en forma de árbol genealógico, que incluya al menos tres generaciones.
- Miembros de la familia: padres, abuelos, tíos, hermanos, cónyuge e hijos. En el caso de los miembros de la familia fallecidos, anote la edad y la causa de la muerte, si se conocen.
- Principales alteraciones de salud o genéticas: hipertensión, cáncer; trastornos cardíacos, respiratorios, renales o tiroideos; accidentes cerebrovasculares; asma u otras manifestaciones alérgicas; discrasia sanguínea; alteraciones psiquiátricas; tuberculosis; diabetes mellitus; hepatitis, y otras afecciones familiares. Anote los abortos espontáneos y los fetos nacidos muertos.

ANTECEDENTES SOCIALES/PERSONALES

- Incluya información relacionada con las preocupaciones del paciente y la influencia del problema de salud en la vida del paciente y la de su familia:
  - Entorno y prácticas culturales, lugar de nacimiento, posición en la familia.
  - Estado civil.
  - Creencias religiosas: prohibiciones religiosas o culturales relacionadas con la salud.
  - Condiciones en el hogar: condiciones económicas; número de personas en la vivienda; mascotas; presencia de detectores de humo; existencia de armas de fuego y seguridad de las mismas.
  - Ocupación: condiciones y horas de trabajo; estrés físico o mental; dispositivos de protección utilizados; exposición a agentes químicos, toxinas, venenos, emanaciones, humos, amianto o materiales radiactivos, en casa o en el trabajo.
  - Entorno: hogar, colegio, trabajo; barreras estructurales en caso de discapacidad; servicios comunitarios utilizados; viajes; exposición a enfermedades contagiosas.
  - Hábitos de salud y/o factores de riesgo actuales: ejercicio; consumo de tabaco; ingesta de sal; control del peso; higiene dental; dieta, vitaminas y otros suplementos; bebidas con cafeína; consumo de alcohol y drogas; respuestas a las preguntas CAGE, TACE o CRAFFT (v. apéndice) en relación con el alcohol; participación en programas de rehabilitación o grupos de apoyo por consumo de alcohol o drogas.
  - Actividad sexual: métodos de protección, anticoncepción.
  - Satisfacción vital general, aficiones, intereses, fuentes de estrés, respuesta del adolescente a las preguntas HEEADSSS (v. apéndice).

www.medicos.com

REVISIÓN DE SISTEMAS

- Organice una secuencia que vaya de la cabeza a los pies e incluya un comentario sobre cada síntoma.
- Registre los hallazgos esperados o negativos y la ausencia de síntomas o problemas.

- Cuando los hallazgos inesperados o positivos sean indicados por el paciente, incluya detalles sobre la investigación subsiguiente de los mismos en función de la patología presente.
- Incluya las categorías de información que a continuación se enumeran (la secuencia puede variar):
  - Síntomas constitucionales generales.
  - Dieta.
  - Piel, pelo y uñas.
  - Cabeza y cuello.
  - Ojos, oídos, nariz, boca, garganta.
  - Sistema endocrino.
  - Mamas.
  - Corazón y vasos sanguíneos.
  - Tórax y pulmones.
  - Sistema hematológico.
  - Sistemas linfático e inmunitario.
  - Aparato digestivo.
  - Aparato genitourinario.
  - Sistema musculoesquelético.
  - Sistema nervioso.
  - Alteraciones psiquiátricas.

www.medilibros.com

DATOS OBJETIVOS: HALLAZGOS FÍSICOS

Los datos objetivos son los hallazgos derivados de la observación directa, es decir, lo que usted ve, oye y toca.

ASPECTOS GENERALES

- Edad, raza, sexo, aspecto general.
- Estado nutricional, peso, estatura, constitución, índice de masa corporal.
- Constantes vitales: temperatura, frecuencia de pulso, frecuencia respiratoria, presión arterial (en dos extremidades y dos posiciones).

ESTADO MENTAL

- Aspecto físico y comportamiento.
- Función cognitiva: memoria, razonamiento, capacidad de concentración, respuesta a preguntas.
- Habla y lenguaje: calidad de la voz, articulación, contenido, coherencia, comprensión.
- Estabilidad emocional: ansiedad, depresión, trastornos del contenido del pensamiento.

PIEL

- Color, integridad, temperatura, hidratación, tatuajes, cicatrices.
- Presencia de edema, transpiración excesiva, olor inusual.
- Presencia y descripción de lesiones (tamaño, forma, localización, inflamación, sensibilidad dolorosa, induración, secreción), parásitos.

© Elsevier. Fotocopiar sin autorización es un delito.

- Textura y distribución del pelo.
- Configuración de las uñas, color, textura, condición, presencia de dedos en palillo de tambor, adherencia de las láminas ungueales, firmeza.

CABEZA

- Tamaño y contorno de la cabeza, aspecto y movimiento del cuero cabelludo.
- Rasgos faciales (características, simetría).
- Presencia de edema o hinchazón, sensibilidad dolorosa.
- Arterias temporales: características.

OJOS

- Agudeza visual, campos visuales.
- Aspecto de órbitas, conjuntivas, escleróticas, párpados y cejas.
- Forma pupilar, respuesta consensual a la luz y acomodación, movimientos extraoculares, reflejo corneal a la luz, prueba de tapar-destapar.
- Hallazgos oftalmoscópicos en córnea, cristalino, disco óptico y mácula, tamaño de los vasos retinianos, calibre y cruces arteriovenosos.

OÍDOS

www.FreeLibros.com

- Configuración, posición y alineación de las orejas.
- Hallazgos otoscópicos en los conductos (cerumen, lesiones, secreciones, cuerpos extraños) y membranas timpánicas (integridad, color, marcas, movilidad, perforación).
- Audición: pruebas de conducción aérea y ósea, voz susurrada, conversación.

NARIZ

- Aspecto de la nariz externa, permeabilidad nasal, aleteo.
- Mucosa y tabique nasales, color, alineación, secreción, costras, pólipos.
- Aspecto de los cornetes.
- Presencia de sensibilidad dolorosa o inflamación en los senos.
- Discriminación de olores.

BOCA Y GARGANTA

- Número, oclusión y condición de los dientes; presencia de aparatos dentales.
- Labios, lengua, mucosa bucal y oral, suelo de la boca (color, humedad, características superficiales, úlceras, induración, simetría).
- Orofaringe, amígdalas y paladar (color, simetría, exudado).
- Simetría y movimiento de la lengua, del paladar blando y de la úvula; reflejo nauseoso.
- Discriminación de sabores.

CUELLO

- Movilidad, flexibilidad, fuerza.
- Posición de la tráquea.

- Tamaño de la glándula tiroides, forma, sensibilidad dolorosa, nódulos.
- Presencia de masas, *pterigium colli*, pliegues cutáneos.

TÓRAX

- Tamaño y forma del tórax, diámetro anteroposterior y transverso, simetría del movimiento con la respiración.
- Presencia de retracciones, uso de los músculos accesorios, excursión diafragmática.

PULMONES

- Frecuencia respiratoria, profundidad, regularidad, silencio o facilidad en la respiración.
- Hallazgos a la palpación: simetría y calidad del frémito táctil, expansión torácica.
- Hallazgos a la percusión: calidad y simetría de los tonos de percusión, excursión diafragmática.
- Hallazgos a la auscultación: características de los ruidos respiratorios (tono, duración, intensidad, vesiculares, bronquiales, broncovesiculares), ruidos respiratorios inesperados.
- Características de la tos.
- Presencia de roce por fricción, egofonía, pectoriloquia susurrada.

www.medilibros.com

MAMAS

- Tamaño, contorno, patrones venosos.
- Simetría, textura, masas, cicatrices, sensibilidad dolorosa, endurecimiento, nódulos, secreción, retracción o depresión.
- Características de pezones y aréolas.

CORAZÓN

- Localización anatómica del impulso apical.
- Frecuencia cardíaca, ritmo, amplitud, contorno.
- Hallazgos a la palpación: pulsaciones, vibraciones, desplazamientos o elevaciones.
- Hallazgos a la auscultación: características de S_1 y S_2 (localización, intensidad, tono, tiempo, desdoblamiento, sístole, diástole).
- Presencia de soplos, clics, chasquidos y S_3 o S_4 (tiempo, localización, intensidad de radiación, tono, calidad).

VASOS SANGUÍNEOS

- Presión arterial: comparación entre extremidades con cambio de posición.
- Pulsaciones y distensión venosas yugulares, medición de la presión.
- Presencia de soplos sobre las arterias carótida, temporal, renal y femoral o sobre la aorta abdominal.
- Pulsos en la parte distal de las extremidades.
- Temperatura, color, distribución del vello, textura de la piel y lechos ungueales en las extremidades inferiores.
- Presencia de edema, inflamación, distensión venosa, signo de Homans o sensibilidad dolorosa de las extremidades inferiores.

© Elsevier. Fotocopiar sin autorización es un delito.

ABDOMEN

- Forma, contorno, pulsaciones de la aorta visibles, patrones venosos, hernia.
- Hallazgos a la auscultación: ruidos intestinales en todos los cuadrantes, carácter.
- Hallazgos a la palpación: aorta, órganos, heces, masas, localización, tamaño, contorno, consistencia, sensibilidad dolorosa, resistencia muscular.
- Hallazgos a la percusión: áreas con distintos tonos a la percusión, sensibilidad dolorosa en el ángulo costovertebral.
- Altura hepática.

GENITALES FEMENINOS

- Aspecto de los genitales externos y del periné, distribución de vello púbico, inflamación, excoriación, sensibilidad dolorosa, cicatrices, secreción.
- Hallazgos en la exploración interna: aspecto de la mucosa vaginal y del cuello uterino, secreción, olor, lesiones.
- Hallazgos en la exploración bimanual: tamaño, posición y sensibilidad dolorosa del cuello uterino, de las paredes vaginales, del útero, de los anejos y de los ovarios.
- Hallazgos en la exploración rectovaginal.
- Incontinencia urinaria al presionar.

GENITALES MASCULINOS

www.medilibros.com

- Aspecto de los genitales externos, posible circuncisión, localización y tamaño de la abertura uretral, secreción, lesiones, distribución del vello púbico.
- Hallazgos a la palpación: pene, testículos, epidídimos, vasos deferentes, contorno, consistencia, sensibilidad dolorosa.
- Presencia de hernia o inflamación escrotal.

ANO Y RECTO

- Control de esfínteres, presencia de hemorroides, fisuras, excrecencias o pólipos.
- Contorno de la pared rectal, sensibilidad dolorosa, tono esfinteriano.
- Tamaño, contorno, consistencia y movilidad de la próstata.
- Color y consistencia de las heces.

SISTEMA LINFÁTICO

- Presencia de ganglios linfáticos en la cabeza, el cuello y las áreas epitroclear, axilar o inguinal.
- Tamaño, forma, consistencia, sensación de calor, sensibilidad dolorosa, movilidad y aislamiento de los ganglios.

SISTEMA MUSCULOESQUELÉTICO

- Postura: alineación de extremidades y columna, simetría de las partes del cuerpo.
- Simetría de la masa muscular, tono y fuerza musculares; graduación de la fuerza, fasciculaciones, espasmos.
- Amplitud de movimiento, activo y pasivo; presencia de dolor con el movimiento.

- Aspecto de las articulaciones; presencia de deformidades, derrames, sensación de calor, sensibilidad dolorosa o crepitación.

SISTEMA NERVIOSO

- Pares craneales: hallazgos específicos de cada uno o especificación de los nervios explorados, si los hallazgos se registran en las secciones de la cabeza y del cuello.
- Funciones cerebelosa y motora: marcha, equilibrio, coordinación de movimientos rápidos alternados.
- Función sensitiva, simetría (tacto, dolor, vibración, temperatura, monofilamentos).
- Reflejos tendinosos superficiales y profundos: simetría y grado.

VALORACIÓN

La sección de valoración está integrada por sus interpretaciones y conclusiones, los razonamientos consiguientes, las posibilidades diagnósticas y los problemas presentes o previsibles por lo que usted piense del caso.

Para cada problema nuevo o ya existente en la lista de problemas, establezca una enumeración de diagnósticos diferenciales con razonamientos basados en datos subjetivos y objetivos. Describa la progresión de la enfermedad y las posibles complicaciones.

PLAN

El plan debe ajustarse a la necesidad de apelar a los medios diagnósticos, las modalidades terapéuticas y los demás recursos, así como al fundamento clínico para la toma de las decisiones pertinentes; es decir, el plan describe lo que tiene intención de hacer.

- Pruebas diagnósticas solicitadas o realizadas.
- Plan de tratamiento.
- Instrucciones al paciente.
- Derivaciones indicadas.
- Futura visita para evaluar el plan.

© Elsevier. Fotocopiar sin autorización es un delito.

CONSULTA RÁPIDA SOBRE CASOS ESPECIALES

Cuestionario CAGE: herramienta de detección del alcoholismo

El Dr. John Ewing desarrolló el cuestionario CAGE en 1984, el cual incluye cuatro preguntas diseñadas para facilitar el diagnóstico del alcoholismo. El acrónimo «CAGE» ayuda a los médicos a recordar con rapidez los conceptos principales de las cuatro preguntas: ***C**utting down, **A**nnoyance by criticism, **G**uilty feeling, **E**ye-openers* (interrupción, disgusto por las críticas, sentimiento de culpa y acciones para despejarse o estar despierto).

Después de las peguntas del cuestionario CAGE pueden hacerse otras que centren mejor el problema.

El cuestionario completo puede consultarse en diversos recursos *online* (p. ej., en http://addictionsandrecovery.org/addiction-self-test.htm). El texto exacto del cuestionario CAGE puede encontrarse en: Ewing JA: Screening for Alcoholism using CAGE: cut down, annoyed, guilty, eye opener, *JAMA* 280(2): 1904-1905, 1984.

www.elsevier.com

Cuestionario TACE: herramienta de detección prenatal de consumo de alcohol de riesgo

Referencia mnemotécnica	Preguntas
T: Tomas	¿Cuántas bebidas alcohólicas necesita para sentirse realmente bien? (Más de dos bebidas son indicativas de un grado de tolerancia al alcohol que debe servir de aviso.) ¿Cuántas necesitaba cuando comenzó a beber? ¿Cuándo fue eso? ¿Qué bebida prefiere: cerveza, vino o licores y destilados?
A: Molestia *(Annoyed)*	¿Le molesta que la gente critique su forma de beber?
C: Reducción *(Cut down)*	¿Cree que debe reducir su ingesta de alcohol?
E: Bebida por la mañana *(Eye-opener)*	¿Ha tomado alcohol por la mañana para calmar sus nervios o para combatir la resaca?

Una respuesta con cifras elevadas en **T** o dos respuestas positivas en **A, C** o **E** son indicativas de un alto grado de probabilidad de que existan problemas con la bebida, que se convierte en certeza cuando todas las respuestas son positivas.

Tomado de Sokol et al., 1989.

© 2015. Elsevier España, S.L. Reservados todos los derechos

Cuestionario CRAFFT: herramienta de detección de trastornos por consumo de alcohol y drogas en adolescentes

El cuestionario CRAFFT fue desarrollado en 2002 como una herramienta de cribado del abuso de alcohol y drogas en adolescentes. El acrónimo CRAFFT ayuda a los médicos a recordar los conceptos principales de las seis preguntas: ***C**ar, **R**elax, **A**lone, **F**orget, **F**riends, **T**rouble* (automóvil, relajación, en solitario, olvido, amigos y problema).

El texto exacto de las preguntas del cuestionario CRAFFT pueden encontrarse en: Knight JR et al, Validity of the CRAFFT Substance Abuse Screening Test Among Adolescent Clinic Patients. *Arch Pediatr Adolesc Med* 156:607-614, 2002 (disponible *online* en http://archpedi.jamanetwork.com/article.aspx?articleid=203511).

Violencia doméstica: tres preguntas como breve herramienta de cribado

1. ¿Ha recibido golpes, patadas, puñetazos u otro tipo de agresiones en el último año?
2. ¿No se siente segura en su actual relación de pareja?
3. ¿Le hace sentir actualmente insegura una persona con la que haya mantenido una relación anterior?

Una respuesta afirmativa a cualquiera de las tres preguntas es indicio de posible violencia por parte de la pareja.

La primera pregunta, que aborda la violencia física, ha quedado constatada en diversos estudios como elemento de evaluación de la tasa de prevalencia a 1 año.

Las dos últimas preguntas evalúan la percepción de seguridad y estiman el riesgo a corto plazo de posible violencia, así como la necesidad de recibir ayuda, aunque aún no se han realizado respecto a ellas valoraciones de fiabilidad y validez.

Tomado de Feldhaus et al., 1997.

Breve herramienta de cribado de la violencia doméstica: HITS

El maltrato verbal es un problema tan intenso como la violencia física. **HITS** es un acrónimo del inglés ***H**urt, **I**nsult, **T**hreaten or **S**cream* (daños, insultos, amenazas o gritos). El texto de la pregunta es el siguiente: «En el último año, ¿con qué frecuencia su pareja:

le ha producido daños físicos *(**H**urt)*?»

le ha *I*nsultado o hecho callar?»

le ha amenazado *(**T**hreaten)* con infligirle daños físicos?»

le ha gritado *(**S**cream)* o le ha maldecido?»

Tomado de Sherin et al., 1998.

© Elsevier. Fotocopiar sin autorización es un delito.

www.medmoros.com

Cuestionario BATHE: sistema para comprender la situación del paciente dentro del contexto global de su vida

Referencia mnemotécnica	Preguntas
B: Entorno *(Background)*	¿Cómo le va la vida en general? ¿Cómo le va la vida en este momento? ¿Ha habido algún cambio reciente?
A: Afectos	¿Cómo se siente en el plano afectivo? ¿Cuál es su estado de ánimo a este respecto?
T: Problemas *(Trouble)*	¿Cuál es la situación que más problemas le genera? ¿Qué le preocupa o le afecta?
H: Manejo *(Handling)*	¿Cómo maneja esa situación? ¿De qué modo le hace frente?
E: Empatía	Debe resultar muy difícil para usted. Comprendo que se sienta así.

Tomado de Stuart y Lieberman, 1993; Lieberman, 1997.

Cuestionario HOPE: herramienta de valoración espiritual

Referencia mnemotécnica	Preguntas
H: Esperanza *(Hope):* fuentes de esperanza, significado, consuelo, fuerza, paz, amor e interrelación	Hemos estado comentando sus sistemas de apoyo. Me pregunto, ¿qué es lo que le da mayor respaldo interior en su vida? ¿Cuáles son sus fuentes de esperanza, fuerza, consuelo y paz? ¿En qué suele apoyarse cuando las circunstancias son difíciles? ¿Qué es lo que hace que pueda seguir adelante? Para algunas personas, sus creencias religiosas o espirituales constituyen una fuente de consuelo y fuerza ante las vicisitudes de la vida. ¿Es ese su caso? Si la respuesta es afirmativa, vaya a las preguntas **O** y **P**. Si es negativa, plantee una nueva pregunta: «¿Ha sido siempre así?». Si la respuesta es no, pregunte: «¿Qué es lo que ha cambiado?»
O: Religión Organizada	¿Se considera parte de una religión organizada? ¿Qué importancia tiene eso para usted? ¿Qué aspectos de su religión son los que más le ayudan y cuáles los que menos? ¿Forma parte de una comunidad religiosa o espiritual? ¿Es algo que le ayuda? ¿De qué forma?

www.medilibros.com

Cuestionario HOPE: herramienta de valoración espiritual *(cont.)*

Referencia mnemotécnica	Preguntas
P: Prácticas/espiritualidad personales	¿Mantiene creencias espirituales personales independientes de las de una religión organizada? ¿Cuáles son? ¿Cree en Dios? ¿Qué relación guarda con la idea de Dios? ¿Qué aspectos de su espiritualidad o sus prácticas espirituales le resultan de más ayuda a su personalidad? (Entre los ejemplos cabe citar la oración, la meditación, la lectura de textos sagrados, la asistencia a servicios religiosos, escuchar música, el excursionismo o el contacto con la naturaleza.)
E: Efectos sobre la asistencia médica y la percepción del fin de la vida	¿Ha afectado una enfermedad (o una situación en curso) a su capacidad para desarrollar las prácticas que suelen reconfortarle espiritualmente (o a su relación con la idea de Dios)? ¿Hay algo que pueda yo hacer, como médico, para favorecer su acceso a esas prácticas que suelen reconfortarle? ¿Está preocupado sobre los posibles conflictos entre sus creencias y sus situación/asistencia/decisiones médicas? ¿Desea hablar con el capellán del hospital o con un representante de su comunidad espiritual? ¿Hay alguna limitación que le impongan sus creencias que yo deba conocer para prestarle asistencia médica (p. ej., restricciones dietéticas o de uso de derivados sanguíneos)? En pacientes terminales: ¿en qué medida afectan sus creencias al tratamiento que le vayamos a administrar en los próximos días/semanas/meses?

Tomado de Anandarajah y Hight, 2001.

www.medilibros.com

© Elsevier. Fotocopiar sin autorización es un delito.

Cuestionario SPIRIT: herramienta de valoración espiritual

Referencia mnemotécnica	Preguntas
S: Sistema de creencias espirituales *(Spiritual)*	¿Cuál es su afiliación religiosa formal? Describa su sistema de creencias espirituales.
P: Espiritualidad Personal	Describa las creencias y prácticas de la religión o del sistema espiritual que acepta personalmente. Describa las creencias o prácticas que no acepta. ¿Acepta o cree (en algún principio o práctica específicos)? ¿Qué significa para usted su espiritualidad/religión? ¿Qué importancia tiene su espiritualidad/religión en su vida diaria?
I: Integración en una comunidad espiritual	¿Pertenece a algún grupo o comunidad espirituales o religiosos? ¿Cuál es su posición o función en ella? ¿Qué importancia tiene ese grupo para usted? ¿Es una fuente de apoyo? ¿De qué modo? ¿Le ayuda o podría ayudarle ese grupo en cuestiones relacionadas con la salud?
R: Prácticas y restricciones Ritualizadas	¿Hay prácticas específicas que realice como parte de su religión/espiritualidad (p. ej., oración o meditación)? ¿Hay determinados estilos o pautas de vida que su religión/espiritualidad fomente o prohíba? ¿Cumple con esos preceptos? ¿Qué significado tienen esas prácticas o restricciones para usted? ¿Hay elementos específicos de la asistencia médica que rechace en función de sus principios religiosos/espirituales?
I: Implicaciones en la asistencia médica	¿Qué aspectos de su religión/espiritualidad debo tener en cuenta a la hora de tratarle a usted? ¿Desea comentar las implicaciones religiosas o espirituales relacionadas con la asistencia médica? ¿Qué conocimientos o conceptos pueden reforzar nuestra relación médico-paciente? ¿Existen barreras para esa relación desde el punto de vista religioso o espiritual?

www.medicos.com

Cuestionario SPIRIT: herramienta de valoración espiritual *(cont.)*

Referencia mnemotécnica	Preguntas
T: Planificación de episodios Terminales	En el momento en el que planifiquemos su asistencia médica cuando se aproxime el final de su vida, ¿en qué medida puede afectar su fe a nuestras decisiones? ¿Hay algún aspecto de la asistencia médica al que renuncie en virtud de su fe?

Tomado de Maugans, 1996.

Cuestionario ETHNIC: marco para la práctica clínica competente desde el punto de vista cultural

Referencia mnemotécnica	Preguntas
E: Explicación	¿Por qué cree que presenta estos síntomas? ¿Qué opinan sus familiares y amigos? ¿Conoce a otras personas que tengan el mismo problema? ¿Ha oído hablar del problema en televisión o radio, o ha leído algo sobre él en la prensa?
T: Tratamiento	¿Toma medicamentos o remedios caseros para tratar la enfermedad o para mantenerse sano? ¿Qué tipo de tratamiento espera que yo le administre?
H: Curanderos y sanadores *(Healers)*	¿Ha solicitado ayuda a conocidos, curanderos, sanadores u otras personas que no sean médicos?
N: Negociación	Negocie las opciones que sean mutuamente aceptables e incorpore las creencias del paciente. Pregúntele qué resultados espera de estas intervenciones.
I: Intervención	Determine una intervención con su paciente. Puede incluirse la incorporación de tratamientos alternativos, sanadores espirituales u otras prácticas culturales (p. ej., alimentos aceptados o prohibidos).
C: Colaboración	Colabore con el paciente, sus familiares, el personal alternativo y los recursos comunitarios.

Modificado de Levin et al., 1997.

www.medicinapdf.com

© Elsevier. Fotocopiar sin autorización es un delito.

Entrevista psicosocial HEEADSSS para adolescentes (preguntas esenciales)

Referencia mnemotécnica	Preguntas
H: Hogar	¿Quién vive contigo? ¿Dónde vives? ¿Tienes tu propia habitación? ¿Cómo son las relaciones en casa? ¿Quién es la persona a la que te sientes más cercano en casa? ¿Con quién prefieres hablar en casa? ¿Hay alguna persona nueva en casa? ¿Se ha ido alguien de casa recientemente? ¿Te has mudado recientemente? ¿Has tenido que vivir alguna vez fuera de tu casa? (¿Por qué?)
E: Educación y empleo	¿Cuáles son tus asignaturas preferidas en el colegio? ¿Cuáles las que menos te gustan? ¿Cómo vas en el colegio? ¿Algún cambio reciente? ¿Algún cambio importante en el pasado? ¿Has cambiado de colegio en los últimos años? ¿Cómo ves el futuro en cuanto a educación, empleo y consecución de objetivos? ¿Estás trabajando? ¿Dónde? ¿Cuánto?
E: Alimentación *(Eating)*	¿Qué te gusta y qué no te gusta de tu cuerpo? ¿Has experimentado cambios de peso recientes? ¿Has hecho dieta en las últimas semanas? ¿Cómo? ¿Con qué frecuencia? ¿Has hecho alguna otra cosa para intentar controlar tu peso? ¿Qué cantidad de ejercicio haces de media al día? ¿Y a la semana? ¿Qué consideras que es una dieta saludable? ¿En qué medida puede compararse esa dieta saludable con tu alimentación actual?
A: Actividades	¿Qué hacéis tú y tus amigos para divertiros? (¿Con quién, dónde y cuándo?) ¿Qué hacéis tú y tu familia para divertiros? (¿Con quién, dónde y cuándo?) ¿Participas en actividades deportivas o de otro tipo? ¿Acudes a reuniones de grupos religiosos, asociaciones y otros grupos que realicen actividades organizadas?

www.medicos.com

Entrevista psicosocial HEEADSSS para adolescentes (preguntas esenciales) *(cont.)*

Referencia mnemotécnica	Preguntas
D: Drogas	¿Consumís tú y tus amigos tabaco, alcohol u otras drogas? ¿Consume algún miembro de tu familia tabaco, alcohol u otras drogas? ¿Consumes tabaco, alcohol u otras drogas? ¿Hay antecedentes de problemas por consumo de alcohol o drogas en tu familia? ¿Fuma algún miembro de tu familia?
S: Sexualidad	¿Has mantenido alguna vez una relación sentimental? Háblame de tus parejas. O háblame de tu vida sexual. ¿Has mantenido relaciones sexuales con alguna de tus parejas? ¿Es tu actividad sexual satisfactoria? ¿Qué significa para ti el término «sexo seguro»?
S: Suicidio y depresión	¿Te sientes más triste o abatido/a de lo habitual? ¿Lloras más que de costumbre? ¿Estás todo el tiempo «aburrido»? ¿Tienes problemas para conciliar el sueño? ¿Has pensado alguna vez en hacerte daño a ti mismo o a otra persona?
S: Seguridad (violencia)	¿Has tenido una lesión grave alguna vez? (¿Cómo?) ¿Sabes de alguien que la haya sufrido? ¿Te pones siempre el cinturón de seguridad cuando vas en coche? ¿Has ido alguna vez en un coche conducido por alguien borracho o drogado? ¿Cuándo? ¿Con qué frecuencia? ¿Usas equipos de protección cuando practicas deportes u otras actividades físicas (p. ej., casco al montar en bicicleta o usar el monopatín)? ¿Conoces casos de violencia en tu colegio, en tu barrio o entre tus amigos? ¿Has sufrido agresiones físicas o sexuales? ¿Has sido víctima de algún intento de violación, en una cita o en cualquier otra situación? (si no se ha preguntado anteriormente).

Tomado de Goldenring y Rosen, 2004.

www.medicos.com

© Elsevier. Fotocopiar sin autorización es un delito.

Página deliberadamente en blanco

www.medilibros.com

Adams JA: Evolution of a classification scale: medical evaluation of suspected child sexual abuse, *Child Maltreat* 6:31-36, 2001.

Agency for Healthcare Research and Quality: *Management of acute otitis media: summary, evidence report/technology assessment No. 15*, Rockville, Md, June 2000, Agency for Healthcare Research and Quality. www.ahrq.gov/clinic/epcsums/otitisum.htm (acceso: 11/2005).

Ahuja V, et al: Head and neck manifestations of gastro-esophageal reflux disease, *Am Fam Physician* 50(3):873-880, 885-886, 1999.

American Academy of Audiology: Newborn hearing screening. www.audiology.org/professional/tech/eihbrochure.php, 2002. (acceso: 11/2005).

American Academy of Pediatrics: Committee on Bioethics: informed consent, parental permission, and assent in pediatric practice, *Pediatrics* 95(2): 314-317, 1995.

American Academy of Pediatrics: Guidelines for the evaluation of sexual abuse of children: subject review (RE 9819), *Pediatrics* 103(1):186-191, 1999.

American Academy of Pediatrics and American Academy of Family Physicians: Clinical practice guideline: diagnosis and management of acute otitis media. www.aap.org/policy/otitis.htm, 2004. (acceso: 11/2005).

American Academy of Pediatrics Committee on Quality and Improvement, Subcommittee on Developmental Dysphasia of the Hip: Clinical practice guideline: early detection of developmental dysphasia of the hip, *Pediatrics* 105(4):896-905, 2000.

American Academy of Pediatrics Committee on Sports Medicine and Fitness: Medical conditions affecting sports participation, *Pediatrics* 107(5): 1205-1209, 2001.

American Cancer Society. Cancer reference information: prevention and early detection. www.cancer.org (acceso: 11/2013).

Anandarajah G, Hight E: Spirituality and medical practice: using the HOPE questions as a practical tool for spiritual assessment, *Am Fam Physician* 63(1):81-89, 2001.

Apantaku LM: Breast cancer diagnosis and screening, *Am Fam Physician* 62(3):596-602, 2000.

Arvidson CR: The adolescent gynecologic exam, *Pediatr Nurs* 25(1):71-74, 1999.

Athey J, Moody-Williams J: *Serving disaster survivors: achieving cultural competence in crisis counseling*. Washington, DC, 2000 Emergency Services and Disaster Relief Branch, Center for Mental Health Services, Substance Abuse and Mental Health Services Administration.

Attia MW, et al: Performance of a predictive model for streptococcal pharyngitis in children, *Arch Pediatr Adolesc Med* 155:687-691, 2001.

© 2015. Elsevier España, S.L. Reservados todos los derechos

Bacal DA, Wilson MC: Strabismus: getting it straight, *Contemp Pediatr* 17:49, 2000.

Baran R, et al: *Color atlas of the hair, scalp and nails*, St Louis, 1991, Mosby.

Barkauskas VH, et al: *Health and physical assessment*, ed 3, St Louis, 2002, Mosby.

Bastiaens L, et al: The RAFFT as a screening tool for adolescent substance use disorders, *Am J Addict* 9(1):10-16, 2000.

Bluestone CD, Klein JO: *Otitis media in infants and children*, ed 3, Philadelphia, 2001, Saunders.

Boustani M, et al: Screening for dementia in primary care: a summary of the evidence for the U.S. Preventive Services Task Force, *Ann Intern Med* 138:927-937, 2003.

Brooke P, Bullock R: Validation of a 6-item cognitive impairment test with a view to primary care, *Int J Geriatr Psychiatry* 14(1):936-940, 1999.

Brown JE, Carlson M: Nutrition and multi-fetal pregnancy, *J Am Diet Assoc* 100(3):343-348, 2000.

Burrow GN: Thyroid diseases. In Burrow GN, Duffy TP, editors: *Medical complications during pregnancy*, ed 6, Philadelphia, 2004, Saunders.

Castiglia PT: Depression in children, *J Pediatr Health Care* 14(2):73-75, 2000.

Caulin-Glaser T, Setaro J: Pregnancy and cardiovascular disease. In Burrow GN, Duffy TP, editors: *Medical complications during pregnancy*, ed 6, Philadelphia, 1999, Saunders.

Centers for Disease Control and Prevention: 2007 Guideline for Isolation Precautions: Preventing Transmission of Infectious Agents in Healthcare Settings. http://www.cdc.gov/ncidod/dhqp/pdf/isolation2007.pdf (acceso: 11/2013).

Centers for Disease Control and Prevention: Healthcare Infection Control Practices Advisory Committee (HICPAC). http://www.cdc.gov/hicpac/2007IP/2007ip_part3.html (acceso: 11/2013).

Centers for Disease Control and Prevention: Viral hepatitis. www.cdc.gov/ncidod/diseases/hepatitis/index.htm (acceso: 11/2005).

Chelebowski RT, et al: Influence of estrogen plus progestin on breast cancer and mammography in healthy postmenopausal women: the Woman's Health Initiative randomized trial, *JAMA* 289:3243-3253, 2003.

Chopard G, Pitard A, Ferreira S, Vanholsbeeck G, Rumbach L, Galmiche J: Combining the Memory Impairment Screen and the Isaacs Set Test: a practical tool for screening dementias, *J Am Geriatr Soc* 55(9):1426-1430, 2007.

Chumlea, W, et al: (2003). Age at menarche and racial comparisons in U.S. girls. *Pediatrics* 111:110-113, 2003; www.pediatrics.org/cgi/content/full/111/1/110 (acceso: 11/2005).

D'Arcy CA, McGee S: Does this patient have carpal tunnel syndrome? *JAMA* 283(23):3110-3117, 2000.

Dains J, et al: *Advanced health assessment & clinical diagnosis in primary care*, ed 4, Philadelphia, 2011, Mosby.

Deering CG: To speak or not to speak: self-closure with patients, *Am J Nurs* 99:34-38, 1999.

Delves PJ, Roitt IM: The immune system, *N Engl J Med* 343:108-116, 2000.

www.elsevier.com

Doerflinger DMC: The Mini-Cog, *Am J Nurs* 107(12):62-71, 2007.
Dowd R, Cavalieri RJ: Help your patient live with osteoporosis, *Am J Nurs* 99(4):55-60, 1999.
Edge V, Miller M: *Women's health care*, St Louis, 1994, Mosby.
Ewing JA: Screening for alcoholism using CAGE: cut down, annoyed, guilty, eye opener, *JAMA* 280(2):1904-1905, 1998.
Executive Summary of the Third Report of the National Cholesterol Education Program Expert Panel on Detection, Evaluation, and Treatment of High Blood Cholesterol in Adults (Adult Treatment Panel III), *JAMA* 285(19):2486-2497, 2001.
Farrar WE, et al: *Infectious diseases*, ed 2, London, 1992, Gower.
Fedarko NS: The biology of aging and frailty, *Clin Geriatr Med* 27(1):27-37, 2011.
Feldhaus K, et al: Accuracy of 3 brief screening questions for detecting partner violence in the emergency department, *JAMA* 277(17):1357-1361, 1997.
Ferrie B: Complementary modalities in the new millennium, *Adv Nurs May* 3:28-29, 1999.
Ferro RT, et al: A nonoperative approach to shoulder impingement syndrome, *Adv Stud Med* 3(9):518-528, 2003.
Folstein M, et al: The meaning of cognitive impairment in the elderly, *J Am Geriatr Soc* 33(4):228, 1985.
Folstein MF, et al: "Mini-Mental State": a practical method for grading the cognitive state of patients for the clinician, *J Psychiatr Res* 12:189, 1975.
Franklin SS, et al: Is pulse pressure useful in prediction risk for coronary heart disease? *Circulation* 100:354, 1999.
Frisancho AR: New norms of upper limb fat and muscle areas for assessment of nutritional status, *Am J Clin Nutr* 34:2540, 1981.
Frisancho AR: New standards of weight and body composition by frame size and height for assessment of nutritional status of adults and the elderly, *Am J Clin Nutr* 40:808, 1984.
Frisch RE: Growth Diagrams 1965 Netherlands: Second National Survey on 0-24-Year-Olds, by J. C. Van Wieringen et al, *Pediatrics* 49:484-485, 1972.
Gardosi J, Francis A: Controlled trial of fundal height measurement plotted on customized antenatal growth charts, *Br J Obstet Gynecol* 104(4):309-317, 1999.
Goldenring JM, Rosen DS: Getting into adolescent heads: an essential update, *Contemp Pediatr* 21(1):64-90, 2004.
Goldman MP, Fitzpatrick RE: *Cutaneous laser surgery: the art and science of selective photothermolysis*, ed 2, St Louis, 1999, Mosby.
Grundy S, et al: Implications of recent clinical trials for the National Cholesterol Education Program Adult Treatment Panel III Guidelines, *Circulation* 110:227-239, 2004; http://circ.ahajournals.org/ (acceso: 12/2005).
Habif TP: *Clinical dermatology*, ed 5, St Louis, 2010, Mosby.
Haller CA, Benowitz NL: Adverse cardiovascular and central nervous system events associated with dietary supplements containing ephedra alkaloids, *N Engl J Med* 343:1833-1842, 2000.

© Elsevier. Fotocopiar sin autorización es un delito.

Hardie GE, et al: Ethnic descriptors used by African-American and white asthma patients during induced bronchoconstriction, *Chest* 117:935-943, 2000.

Harvey AM, et al: *The principles and practice of medicine*, ed 22, Norwalk, CT, 1988, Appleton & Lange.

Hennigan L, et al: Methods for managing pelvic examination anxiety: individual differences and relaxation techniques, *J Pediatr Health Care* 14(1):9-12, 2000.

Hoberman A, Paradise JL: Acute otitis media: diagnosis and management in the year 2000, *Pediatr Ann* 29(10):609-620, 2000.

Hockenberry MJ, Wilson D: *Wong's essentials of pediatric nursing*, ed 9, St Louis, 2013, Mosby.

Hockenberry MJ, Wilson D: *Wong's nursing care of infants and children*, ed 9, St Louis, 2011, Mosby.

Hockenberry M, Wilson D: *Wong's nursing care of infants and children*, ed 8, St Louis, 2007, Mosby.

Hornor G: Sexual behavior in children: normal or not? *J Pediatr Health Care* 18(2):57-64, 2004, Mar-Apr.

Jacobson A: Research for practice: saving limbs with Semmes-Weinstein monofilament, *Am J Nurs* 99(2):76, 1999.

Jacobson RD: Approach to the child with weakness and clumsiness, *Pediatr Clin North Am* 45(1):145-168, 1998.

James WD, Berger TG, Elson DM: *Andrew's diseases of the skin: clinical dermatology*, ed 10, London, WB Saunders, 2000.

Jerant AF, et al: Early detection and treatment of skin cancer, *Am Fam Physician* 62(2):357-368, 375-376, 381-382, 2000.

Johnson TS, et al: Reliability of three length measurement techniques in term infants, *Pediatr Nurs* 25(1):13-17, 1999.

Judge R, et al: *Clinical diagnosis*, ed 5, Boston, 1988, Little, Brown.

Kass-Wolff J, Wilson E: Pediatric gynecology: assessment strategies and common problems, *Semin Reprod Med* 21(4):329-338, 2003.

Kellogg N: American Academy of Pediatrics Committee on Child Abuse and Neglect, American Academy of Pediatrics: The evaluation of sexual abuse in children, *Pediatrics* 116(2):506-512, 2005.

Kerker BD, et al: Identification of violence in the home, *Arch Pediatr Adolesc Med* 154:457-462, 2000.

Kernan WN, et al: Phenylpropanolamine and risk of hemorrhagic stroke, *N Engl J Med* 343:1826-1832, 2000.

Khandker RK, et al: A decision model and cost-effectiveness analysis of colorectal cancer screening and surveillance guidelines for average-risk adults, *Int J Technol Assess Health Care* 16(3):799-810, 2000.

Knight JR, et al: A new brief screen for adolescent substance abuse, *Arch Pediatr Adolesc Med* 153:591-596, 1999.

Knight JR, et al: Reliabilities of short substance-abuse screening tests among adolescent medical patients, *Pediatrics* 105:948-953, 2000.

Koop CE: *The Surgeon General's letter on child sexual abuse*, Rockville, Md, 1988, U.S. Department of Health and Human Services.

Koopman WJ, Moreland LW: *Arthritis and allied conditions: a textbook of rheumatology*, ed 15, Philadelphia, 2004, Lippincott Williams & Wilkins.

www.elsevier.es

Kuczmarski MF, et al: Descriptive anthropometric reference data for older Americans, *J Am Diet Assoc* 100:59-66, 2000.
Lanham DM, et al: Accuracy of tympanic temperature readings in children under 6 years of age, *Pediatr Nurs* 25(1):39-42, 1999.
Lapinsky S: Cardiopulmonary changes in pregnancy: what you need to know, *Women's Health in Primary Care* 2:353, 1999.
Lehne R: *Pharmacology for nursing care*, ed 8, St Louis, 2013, Saunders.
Lemmi FO, Lemmi CAE: *Physical assessment findings CD-ROM*, Philadelphia, 2000, Saunders.
Levin SJ, et al: ETHNIC: A framework for culturally competent clinical practice, *Patient Care* 9(special issue):188, 2000.
Lieberman JA: III: BATHE: an approach to the interview process in the primary care setting, *J Clin Psychiatry* 58(Suppl 3):3-6, 1997.
Lipman TH, et al: Assessment of growth by primary health care providers, *J Pediatr Health Care* 14(4):166-171, 2000.
Lowdermilk DL, Perry SE: *Maternity and women's health care*, ed 8, St Louis, 2004, Mosby.
Lowdermilk DL, Perry SE: *Maternity and women's health care*, ed 10, St Louis, 2012, Mosby.
Maron BJ, et al: Recommendations and considerations related to preparticipation screening for cardiovascular abnormalities in competitive athletes: 2007 update: a scientific statement from the American Heart Association Council on Nutrition, Physical Activity, and Metabolism: endorsed by the American College of Cardiology Foundation, *Circulation* 115(12): 1643-1655, 2007.
Maslow K, Mezey M: Recognition of dementia in hospitalized older adults, *Am J Nurs* 108(1):40-49, 2008.
Mattson JE: The language of pain, *Reflections on Nursing Leadership* Fourth quarter:11-14, 2000.
Maynard CK: Differentiate depression from dementia, *Nurse Pract* 28(3):18-27, 2003.
Maugans TA: The SPIRITual history, *Arch Fam Med* 5(1):11-16, 1996.
McCaffery M, Pasero C: Teaching patients to use a numerical pain-rating scale, *Am J Nurs* 99:22, 1999.
McCarty DJ: *Arthritis and allied conditions: a textbook of rheumatology*, ed 12, Philadelphia, 1993, Lea & Febiger.
McClain N, et al: Evaluation of sexual abuse in the pediatric patient, *J Pediatr Health Care* 14(3):93-102, 2000.
McNeese M: Evaluation of sexual abuse in the pediatric patient, *J Pediatr Health Care* 14(3):93-102, 2000.
Miyasaki-Ching CM: *Chasteen's essentials of clinical dental assisting*, ed 5, St Louis, 1997, Mosby.
Moody CW: Male child sexual abuse, *J Pediatr Health Care* 13:112-119, 1999.
Morrow M: The evaluation of common breast problems, *Am Fam Physician* 61(8):2371-2378, 2385, 2000.
Moyer LA, et al: Hepatitis C: Part II. Prevention counseling and medical evaluation, *Am Fam Physician* 59(2):349-354, 357, 1999.

© Elsevier. Fotocopiar sin autorización es un delito.

National Cholesterol Education Program Expert Panel on Detection: Evaluation, and Treatment of High Blood Cholesterol in Adults: Executive summary of the third report of the National Cholesterol Education Program (NCEP) Expert Panel on Detection, Evaluation, and Treatment of High Blood Cholesterol (Adult Treatment Panel III), *JAMA* 285(19):2486-2497, 2001.

National Institutes of Health: *Report No. 48-4080*, Bethesda, Md, 1997, National Institutes of Health.

Naway H, et al: Concordance of clinical findings and clinical judgment in diagnosis of streptococcal pharyngitis, *Acad Emerg Med* 7(10):1104-1109, 2000.

Nuss R, Manco-Johnson MJ: Venous thrombosis: issues for the pediatrician, *Contemp Pediatr* 17:75, 2000.

Patton KT, Thibodeau GA: *Anatomy & physiology*, ed 8, St Louis, 2013, Mosby.

Pletcher SD: Goldberg: The diagnosis and treatment of sinusitis, *Adv Stud Med* 3(9):495-506, 2003.

Ramsburg KL: Rheumatoid arthritis, *AJN Am J Neuroradiol* 100(11):40-43, 2000.

Rockwood K, Mitnitski A: Frailty defined by deficit accumulation and geriatric medicine defined by frailty, *Clin Geriatr Med* 27(1):17-26, 2011.

Rosenthal TC, Puck SM: Screening for genetic risk of breast cancer, *Am Fam Physician* 59(1):99-104, 106, 1999.

Samiy AH, et al: *Textbook of diagnostic medicine*, Philadelphia, 1987, Lea & Febiger.

Schulman KA, et al: The effects of race and sex on physicians' recommendations for cardiac catheterization, *N Engl J Med* 340:618-626, 1999.

Scott M, Gelhot AR: Gastroesophageal reflux disease: diagnosis and management, *Am Fam Physician* 59(5):1161-1169, 1199, 1999.

Sheikh JL, Yesavage JA: Geriatric depression scale: recent evidence and development of a shorter version, *Clin Gerontol* 5:165-172, 1986.

Shinitzky HE, Kub J: The art of motivating behavior change: the use of motivational interviewing to promote health, *Pub Health Nurs* 18:178-185, 2001.

Sloan RP, et al: Should physicians prescribe religious activities? *N Engl J Med* 342:1913-1916, 2000.

Smith RD, McNamara JJ: The neurological examination of children with school problems, *J Sch Health* 54(7):231-234, 1984.

Sokol RJ, et al: TACE questions: practical prenatal detection of risk-drinking, *Am J Obstet Gynecol* 260(4):863-868, 1989.

Starr NB, et al: Malocclusion: how important is that bite? *J Pediatr Health Care* 13:245-247, 1999.

Stuart MR, Lieberman III JA: *The fifteen-minute hour: applied psychotherapy for the primary care physician*, ed 2, New York, 1993, Praeger.

Teoh TG, Fisk NM: Hydramnios, oligohydramnios. In James DK, et al: *High-risk pregnancy: management options*, ed 2, Philadelphia, 1999, Saunders.

Thomas AE, et al: A nomogram method for assessing body weight, *Am J Clin Nutr* 29(3):302-304, 1976.

www.medilibros.com

Thompson JM, et al: *Mosby's clinical nursing*, ed 4, St Louis, 1997, Mosby.
Thompson JM, et al: *Mosby's clinical nursing*, ed 5, St Louis, 2002, Mosby.
U.S. Department of Agriculture: MyPyramid. www.mypyramid.gov (acceso: Nov. 30, 2005).
U.S. Preventive Services Task Force: *Guide to clinical preventive services*, 2012 U.S. Government Printing Office. http://www.ahrq.gov/professionals/clinicians-providers/guidelines-recommendations/guide/index.html (acceso: 11/2013, 2005).
U.S. Preventive Services Task Force: *Recommendations*, http://www.uspreventiveservicestaskforce.org/recommendations.htm (acceso 11/2013).
Varcarolis EM: *Psychiatric nursing clinical guide: assessment tools and diagnosis*, Philadelphia, 1999, Saunders.
Videlefsky A, et al: Routine vaginal cuff smear testing in post-hysterectomy patients with benign uterine conditions: when is it indicated? *J Am Board Fam Pract* 13(4):233-238, 2000.
Warner PH, et al: Shedding light on the sexual history, *AJN Am J Neuroradiol* 99:34-40, 1999.
Werk LN, et al: Medicine for the millennium: demystifying EBM, *Contemp Pediatr* 16:87-107, 1999.
Weston WL, Lane AT: *Color textbook of pediatric dermatology*, St Louis, 1991, Mosby.
Weston WL, Lane AT, Mortelli JG: *Color textbook of pediatric dermatology*, ed 2, St Louis, 1996, Mosby.
Weston WL, et al: *Color textbook of pediatric dermatology*, ed 4, St Louis, 2007, Mosby.
White GM: *Color atlas of regional dermatology*, St Louis, 1994, Mosby.
Whooley MA, Simon GE: Managing depression in medical outpatients, *N Engl J Med* 343:1942-1950, 2000.
Wilson MEH: Keeping quiet, *Arch Pediatr Adolesc Med* 152:1054-1055, 1999.
Wilson SF, Giddens JF: *Health assessment for nursing practice*, ed 5, St Louis, 2013, Mosby.
Wright RJ: Identification of violence in the community pediatric setting, *Arch Pediatr Adolesc Med* 154:431-433, 2000.
Zitelli BJ, McIntire SC, Nowalk AJ: *Zitelli and Davis'; Atlas of pediatric physical diagnosis*, ed 6, St Louis, 2013, Mosby.

www.elsevierlibros.com

© Elsevier. Fotocopiar sin autorización es un delito.

Página deliberadamente en blanco

www.medilibros.com

A

Aaron, signo, 148t-149t
Abdomen, 133-155
  cuadrantes, 134c, 144c
  diagnóstico diferencial, 145t-148t
  exploración, 133-155
    auscultación, 133t-136t
    causas de dolor percibido, 144c
    documentación, 155
    inspección, 133t-136t
    palpación, 137t-143t, 154t-155t, 282c-285c
    percusión, 137t-143t, 154t-155t
    de pies a cabeza, 249
    variaciones en pediatría, 154t-155t
  hallazgos físicos, 294
Abducción del pulgar, prueba, 197t-213t
Absceso(s)
  periamigdalino, 89
  perianal y perirrectal, 191t-192t
  retrofaríngeo, 89
  tuboovárico, 144c
Abuso sexual, 177c
Accidente cerebrovascular (ACV), 236t-238t
Actividades de la vida diaria, en adultos mayores, 277-278
  valoración, 277c
ACV. *Véase* Accidente cerebrovascular (ACV)
Adecuación nutricional, 28-32
Agudeza visual, estudio, 69t-75t
Alergias, 282c-285c
Alucinaciones, 20t-25t
Amenorrea, 171t-172t
Amígdalas, 81t-87t, 88
Amigdalitis, 88
Amplitud de movimientos, 286f-287f
Ampolla, en lesiones cutáneas, 40t-43t
Analogías, 20t-25t
Anejos, 165t-170t
Aneurisma, 120t-121t
  abdominal, 149t-151t
  aórtico, 144c
Angina, 110t-111t
Anillo
  anal, palpación, 188t-191t
  umbilical, 137t-143t, 154t-155t
Ano, 188-194
  diagnóstico diferencial, 191t-192t
  documentación, 194
  exploración, 156t-162t, 188-194
  hallazgos físicos, 294
  en pediatría, 193t
Anorexia nerviosa, 33t
Antecedentes
  enfermedad actual, 1-2, 5c-8c
  familiares, 2, 5c-8c
  médicos, 2, 5c-8c, 289-290
    y quirúrgicos, 2
  motivo de consulta, 1, 5c-8c
  mujer sana, 279-280
  pacientes pediátricos, 5c-8c
  personales, 3, 5c-8c, 290
    y sociales, 3, 5c-8c
  perspectiva general, 1
  preguntas de cierre, 5
  revisión de sistemas, 3-5, 5c-8c
  sociales, 3, 5c-8c, 290
Aorta, 122t, 137t-143t
Apendicitis, 144c, 149t-151t
Apófisis
  coracoides, 197t-213t
  xifoideas del esternón, 133t-136t

www.medilibros.com

Los números de página seguidos de *f* hacen referencia a figuras, los seguidos de *t* hacen referencia a tablas y los seguidos de *c* hacen referencia a cuadros.

© 2015. Elsevier España, S.L. Reservados todos los derechos

Aquiles
reflejo, 234t-235t
tendón, 197t-213t
Área
inguinal, 51t-55t, 187, 249
mastoidea, 77-81
orbitaria, 69t-74t
Aréolas, 123t-129t
Arterias
diagnóstico diferencial, 120t-121t
palpación, 137t-143t
periféricas, 115-118
Arteritis temporal, 64t-65t
Articulación(es), 20t-25t
acromioclavicular, 197t-213t
esternoclaviculares, 197t-213t
interfalángicas, 197t-213t
metatarsianas, 197t-213t
posición, 220t-233t
temporomandibular, 197t-213t
Artritis, 112t
diagnóstico diferencial, 215t-216t
reumatoide, 213t-215t
diagnóstico diferencial, 215t-216t
Artrosis, 213t-216t
diagnóstico diferencial, 215t-216t
Aseo, 20t-25t
Asma, 102t-103t
Atrapamiento aéreo, 95f
Audición, 77-81, 89
Auscultación
abdomen, 133t-136t, 294
arterias, 115-118
corazón, 293
pulmones, 282c-285c, 293
tórax, 100t-101t
Autismo, 27t

B

Ballance, signo, 148t-149t
Bartholin, glándulas, 156t-162t
Bazo, 137t-143t
rotura, 144c, 149t-151t
Bell, parálisis, 236t-238t
Bíceps, reflejo, 234t-235t
Biot, respiración, 93-105
Blumberg, signo, 148t-149t
Boca
en los antecedentes, 4
documentación, 91-92
exploración, 81t-87t, 90t-91t
de pies a cabeza, 245
hallazgos físicos, 292
Bocio tiroideo, 57c
Borborigmos, 133t-136t
Borde superior del hueso púbico, 133t-136t
Bradipnea, 93-105
Bragard, prueba de estiramiento, 197t-213t
Braun von Fernwald, signo, 178t
Bronquitis crónica, 102t-103t
Bulge, signo, 197t-213t
Bulimia, 33t
Bursitis, 112t, 213t-215t
Búsqueda de asistencia, 288

C

Cabeza
en los antecedentes, 3
diagnóstico diferencial, 63t
documentación, 68
exploración, 59-62, 66t-67t
específica de la edad, 256
de pies a cabeza, 244
ganglios linfáticos, 51t-55t
hallazgos físicos, 292
pacientes pediátricos, 35t, 66t-67t
Caderas, 197t-213t, 250
Cálculos
biliares, 149t-151t
matemáticos, 20t-25t
renales, 145t-148t
ureterales, 144c
Calidad de la voz, 20t-25t
Cámara anterior, 69t-74t
Cambio(s)
fibroquísticos, 129t-130t
de peso, 28-32
Campos cardinales de la mirada, 69t-74t
Canal inguinal, 180t-183t
Cáncer
colon, 145t-148t

www.medilibros.com

oral, 89
ovario, 171t-172t
pulmón, 102t-103t
recomendaciones de cribado, 280-281
testicular, 183t-184t
Candida albicans, 173t-174t
Candidiasis, 163c-165c
CAP. *Véase* Conducto arterioso permeable (CAP)
Capacidad(es)
atencional, 20t-25t
cognitivas, 20t-25t
de escribir, 20t-25t
Cara, 244
inspección, 59-62
piernas, actividad, llanto y consuelo (FLACC) escala de valoración de la conducta de dolor, 17f, 17t-18t
Carcinoma(s), 191t-192t
basocelular, 46t-47t
cuello uterino, 171t-172t
epidermoide, 46t-47t
próstata, 191t-192t
rectal, 191t-192t
valoración del esputo, 104t
Cardiopatía(s)
ateroesclerótica, 110t-111t
congénitas, 113t-114t
Cataratas, 75t
Cavidad tuberculosa, 104t
Cefalea(s), 64t-65t
hipertensiva, 64t-65t
migrañosas, 64t-65t
en racimos, 64t-65t
de rebote por fármacos, 64t-65t
por tensión muscular, 64t-65t
Cejas, 69t-74t
Chadwick, signo, 178t
Chasquido de apertura de válvula mitral, 109t-110t
Cheyne-Stokes, respiración, 93-105
Chlamydia trachomatis, 163c-165c, 173t-174t
CIA. *Véase* Comunicación interauricular (CIA)
Ciego perforado, 144c
Circunferencia
muscular de la porción media del brazo (CMMB), 31t
de la porción media del brazo (CMB), 28-32, 31t
Cirrosis, 145t-148t
CIV. *Véase* Comunicación interventricular (CIV)
Clamidias, 163c-165c
Clavículas, 197t-213t
Clics de eyección, 109t-110t
Clítoris, 156t-162t, 175t-176t
Clono, reflejo, 234t-235t
CMB. *Véase* Circunferencia de la porción media del brazo (CMB)
CMMB. *Véase* Circunferencia muscular de la porción media del brazo (CMMB)
Cociente del perímetro cintura-cadera, 28-32
Codos, 197t-213t
extensión, 286f-287f
flexión, 286f-287f
Coherencia, 20t-25t
Colecistitis, 137t-143t, 144c, 145t-148t
Cólico, 149t-151t
biliar, 144t
Colitis ulcerosa, 145t-148t
Colon, 145t-148t
perforado, 144c
Colonoscopia, 281
Columna, 197t-213t, 251
cervical, 197t-213t
lumbar, 197t-213t
torácica, 197t-213t
Comprensión, 20t-25t
Comunicación
interauricular (CIA), 113t-114t
interventricular (CIV), 113t-114t
Condilomas acuminados, 171t-172t, 183t-184t, 191t-192t
Conducto
arterioso permeable (CAP), 113t-114t
auditivo, 77t-89t
deferente, 180t-183t
tirogloso, quiste, 57c

© Elsevier. Fotocopiar sin autorización es un delito.

www.medilibros.com

Conjuntivas, 69t-74t
Constantes vitales, exploración, 9-11
  en pediatría, 12
Convulsiones, 236t-238t
Coordinación, 220t-233t
Corazón, 106-114
  en los antecedentes, 4
  diagnóstico diferencial, 110t-111t, 113t-114t
  exploración, 106-114
    auscultación, 106-114
    documentación, 114
    específica de la edad, 256
    en pediatría, 112t
    de pies a cabeza, 247, 248
  hallazgos físicos, 293
  pulmonar, 110t-111t
Corrigan, pulso, 115
Cráneo, inspección, 59-62, 66t-67t
Crecimiento
  déficits nutricionales, 33t-34t
  diagnóstico diferencial, 33t
  documentación, 34-35
  medición, 28-35
    adecuación
      de la dieta, 28-32
      de la nutrición, 28-32
    antropométrica, 28
    bioquímica, 28-32
    procedimientos especiales, 28-32
Crepitaciones, 101t-102t
  finas, 101t-102t
  gruesas, 101t-102t
  medias, 101t-102t
Cristalino, 69t-74t
Crohn, enfermedad, 145t-148t
Cúbito, 197t-213t
Cuello
  en los antecedentes, 3
  diagnóstico diferencial, 63t
  documentación, 68
  exploración, 59-62
    específica de la edad, 256
    de pies a cabeza, 245
  ganglios linfáticos, 51t-55t
  hallazgos físicos, 292-293
  en pediatría, 66t-67t
  uterino, 156t-162t, 165t-170t
Cuero cabelludo, inspección, 59-62, 66t-67t
Cuerpo perineal, 156t-162t
Cullen, signo, 148t-149t
Cultura, 163c-165c

D

Dacrón, hisopo, 163c-165c
Dance, signo, 148t-149t
Dedo
  a dedo, prueba, 220t-233t
  a nariz, prueba, 220t-233t
Déficit(s)
  de atención/trastorno de hiperactividad, 27t
  nutricionales, 33t-34t
Delirio, 25t-26t
Demencia, 25t-26t
Dentición, 5c-8c, 81t-87t, 90t-91t
Depresión, 25t-26t
  preguntas de cribado, 20t-25t
Dermatitis
  eccematosa, 46t-47t
  seborreica, 48t
Dermatofitosis. *Véase* Tiña
Dermatomas, 220t-233t
Derrame
  en el oído medio, 87t-88t
  pleural, 102t-103t
Desarrollo
  en los antecedentes pediátricos, 5c-8c
  puberal, 5c-8c
    hombres, 185t-186t
    mujeres, 130t, 175t-176t
Diabetes mellitus, 241
Diapasón, pruebas, 81t
Diarrea aguda, 145t-148t
Dientes, 5c-8c, 81t-87t, 90t-91t
Dieta, 4, 28-32
Directrices de exploración, participación en deportes, 282-286
Discapacidad intelectual, 27t
Disco
  lumbar, herniación, 213t-215t
  óptico, 69t-74t
Discriminación de dos puntos, prueba, 220t-233t

www.medilibros.com

Disección aórtica, 144t
Distorsiones perceptivas, 20t-25t
Diverticulitis, 149t-151t
  Meckel, 144c
  sigmoidea, 144c
Divertículo esofágico, 57c
Documentación, 288-295
  datos subjetivos, 288-291
  exploración
    abdominal, 155
    del corazón, 114
    de los genitales masculinos, 187
    de mamas y axilas, 132
    nariz, garganta y oídos, 91-92
    del ojo, 76
    de tórax y pulmón, 105
  hallazgos físicos, 291-295
  nutrición y medición del crecimiento, 34-35
  plan, 295
  valoración, 295
    de cabeza y cuello, 68
    de piel, pelo y uñas, 49, 49c, 50f
    de salud mental, 26
    del sistema linfático, 58
Dolor, 220t-233t
  abdominal, 144t, 149t-152t
  anginoso, 112t
  esofágico, 112t
  pleural, 112t
  psiconeurótico, 112t
  torácico, 112t
  valoración, 9-18, 11t, 17f, 17t-18t
    herramientas, 11-18, 220t-233t
Duodeno, 145t-148t

E

Edema, 119
EIP. *Véase* Enfermedad inflamatoria pélvica (EIP)
Ejecución de habilidades motoras, 20t-25t
Embarazo
  en los antecedentes, 4, 5c-8c
  ectópico, 149t-151t
    roto, 144c
  signos, 178t
Encefalitis, 236t-238t
Encías, 81t-87t, 90t-91t
Endometriosis, 171t-172t
Enfermedad
  actual, 1-2, 5c-8c, 289
  diverticular, 151t-152t
  falciforme, 282c-285c
  infecciosa crónica, 104t
  inflamatoria pélvica (EIP), 149t-151t, 171t-172t
  periodontal, 89
  por reflujo gastroesofágico, enfermedad (ERGE), 145t-148t, 151t-152t
Enfisema, 102t-103t
Epididimitis, 183t-184t
Epidídimo, 180t-183t
Epiescleritis, 75t
Epstein-Barr, virus, 55t-56t
Equilibrio, 220t-233t
Equimosis, 36-50
Equipo, 9
ERGE. *Véase* Enfermedad por reflujo gastroesofágico (ERGE)
Escala visual analógica, 11f
Escápula, 197t-213t
Esclerosis múltiple, 236t-238t
Esclerótica, 69t-74t
Escroto, 180t-183t, 185t-186t
Esguinces, 213t-215t
Esofagitis, 145t-148t, 151t-152t
Espina ilíaca anterosuperior, 133t-136t, 180t-183t
Espondilitis anquilosante, 213t-215t
Estación y salto, prueba, 220t-233t
Estado
  de ánimo y sentimientos, 20t-25t
  de conciencia, 20t-25t
  emocional, 20t-25t
  nutricional
    déficits nutricionales, 33t-34t
    diagnóstico diferencial, 33t
    documentación, 34-35
    medición, 28-35
      adecuación
        de la dieta, 28-32
        nutricional, 28-32
      antropométrica, 28

© Elsevier. Fotocopiar sin autorización es un delito.

www.medilibros.com

Estado *(cont.)*
bioquímica, 28-32
especial, procedimientos, 28-32
Estatura, 28-32
Estereognosia, 220t-233t
Esternón, apófisis xifoides, 133t-136t
Esteroides, 282c-285c
Estómago, 137t-143t
Estrabismo, 75t
Estrella venosa, 36-50
Estreñimiento, 151t-152t
Evaluación previa a la práctica deportiva (EPPD), 282, 285-286
componentes recomendados, 282c-285c
Expansión torácica, 93-105
Exploración
para el cribado traumatológico, 285, 286f-287f
específica de la edad
directrices, 254-258
lactantes, niños, y adolescentes, 254-273
niño
en decúbito supino, con el pañal aflojado, 256-257
jugando, 255
de pie, 257
en el regazo del padre, 255-258
observaciones esperadas, 258-273
poblaciones especiales y adultos mayores, 274-278
actividades de la vida diaria, 277-278, 277c
directrices, 274-278, 274f-275f
estudio de la memoria, en el deterioro visual, 276
valoración
cognitiva, 275, 276f
funcional, 277-278, 277c
con espéculo, 156t-162t
del estado mental
en adultos mayores, 275, 276f
aspecto y comportamiento, 19t-25t
áreas, 19, 19t
capacidades cognitivas, 19t-25t
diagnóstico diferencial, 25t-26t, 27t
documentación, 26
estabilidad emocional, 19t-25t
habla y lenguaje, 19t-25t
hallazgos físicos, 291
en pediatría, 27t
recomendaciones de cribado, 281
de pies a cabeza, adulto, 242-253
componentes, 242-253
conclusiones, 253
en decúbito supino
abdomen expuesto, 248-249
piernas expuestas, 249-250
tórax expuesto, 248
exploración general, 242-243, 242f
hombres, inclinación hacia delante, 253
inclinación en 45°, 248
instrucciones al paciente, 243
mediciones, 243
mujeres, posición de litotomía, 252
de pie, 251-252
sentado
con bata, 243-246
espalda expuesta, 246
regazo cubierto, 250-251
tórax expuesto, 247-248
rectovaginal, 165t-170t
Expresiones, 220t-233t
Extremidades
déficits nutricionales, 33t-34t
en la exploración
específica de la edad, 255-256
de pies a cabeza, 246

F

Fallot, tetralogía, 113t-114t
Faringe, 245
Faringitis, 88
Fenómeno de extinción, prueba, 220t-233t
Fibroadenoma, 129t-130t
Fibroides uterinos, 151t-152t
Fiebre miliar, 48t
Fístula, 191t-192t

www.medilibros.com

Fisura, 191t-192t
Foliculitis, 46t-47t
Fondo de ojo, 69t-74t
Fractura, 213t-215t
Fragilidad, 278
  características, 278c
Frecuencia del pulso, 9-10, 12
Frémito táctil, 93-105
Frotamiento, 18f
Función(es)
  cerebelosa, 218c-219c, 220t-233t
  sensitiva(s), 218c-219c, 220t-233t
    corticales, 220t-233t

G

Ganglio(s)
  axilares, 51t-55t
  epitrocleares, 51t-55t
  fluctuante, 57c
  fusionado, 57c
  inguinales, 51t-55t
  linfáticos
    accesibles, 51c
    afecciones que simulan aumento de tamaño, 57c
    en los antecedentes, 4
    axilares, 51t-55t
    en cabeza y cuello, 51t-55t, 59-62
    exploración de la mama, 123t-129t
    inguinal, 180t-183t
    otros, 51t-55t
    palpación, 282c-285c
  poplíteos, 51t-55t
Gardnerella vaginalis, 163c-165c, 173t-174t
Garganta, 4
  hallazgos físicos, 292
Gastritis, 151t-152t
Gastroenteritis, 144t
Genitales
  femeninos, 156-178, 188
    diagnóstico diferencial, 171t-172t
    exploración, 156-178, 188-194
      bimanual, 156t-162t
      documentación, 178
      externa, 156t-162t, 175t-176t, 252
      frotis y cultivos vaginales, 163c-165c
      interna, 156t-162t, 252
      de pies a cabeza, 252
      rectal, 188-194
      rectovaginal, 165t-170t
      signos
        de abuso sexual, 177c
        de embarazo, 178t
      variaciones en pediatría, 175t-176t
    hallazgos físicos, 294
  masculinos, 179-187
    anatomía, 179f
    diagnóstico diferencial, 183t-184t
    documentación, 187
    exploración, 179-187
    hallazgos físicos, 294
    en pediatría, 185t-186t
Ginecomastia, 129t-130t
Glándula(s)
  lagrimal, punto, 69t-74t
  salivales, inspección, 59-62
  uretrales, 156t-162t
Gonorrea, 163c-165c, 173t-174t
Goodell, signo, 178t
Gota, 213t-215t
Grafestesia, prueba, 220t-233t
Graves, enfermedad, 57c, 63t
Grey Turner, signo, 148t-149t
Gusto, 220t-233t

H

Habla y lenguaje, 19t-25t
Habones, en lesiones cutáneas, 40t-43t
Hashimoto, tiroiditis, 57c
Hawkins, prueba, 197t-213t
HBP. *Véase* Hipertrofia benigna prostática (HBP)
Hegar, signo, 178t
Hemangioma, 57c
  capilar, 36-50
Hemorragia uterina, 171t-172t
Hemorroides, 191t-192t
Hendidura branquial, quiste, 57c
Hepatitis, 144c, 145t-148t

www.medilibros.com

© Elsevier. Fotocopiar sin autorización es un delito.

Hepatitis B, 282c-285c
Hepatomegalia, 144c
Hernia(s)
  abdominal, 151t-152t
  características distintivas, 184t-185t
  estrangulada, 144c
  femoral, 184t-185t
  hiatal con esofagitis, 145t-148t
  inguinal, 180t-185t
    exploración, 282c-285c
Herpes
  genital, 171t-172t, 183t-184t
  simple, 55t-56t
  zóster, 46t-47t
Hidrocele, 183t-184t
Hidróxido de potasio, procedimientos, 163c-165c, 173t-174t
Hígado
  palpación, 137t-143t, 154t-155t
  percusión, 137t-143t
Himen, 156t-162t
Hioides, hueso, 59-62
Hiperactividad, 27t
Hipermenorrea, 171t-172t
Hiperresonancia, 136t
Hipertiroidismo, 66t
Hipertrofia
  benigna prostática (HBP), 191t-192t
  ventricular, 110t-111t
Hiperventilación, 93-105
Hipomenorrea, 171t-172t
Hipotiroidismo, 66t
Hirsutismo, 46t-47t
Hodgkin, linfoma, 55t-56t
Hombros, 197t-213t
Horquilla, 156t-162t
Hueso pubis, borde superior, 136f
Húmero, 197t-213t

I

Identificación de la información, 288
Ileítis regional, 144c
IMC. *Véase* Índice de masa corporal (IMC)
Impétigo, 48t
Incontinencia
  de esfuerzo, 152t-153t
  funcional, 152t-153t
  por rebosamiento, 152t-153t
  por urgencia, 152t-153t
  urinaria, 152t-153t, 156t-162t
Indicadores no verbales de dolor, lista de comprobación, 18f
Índice de masa corporal (IMC), 28-32
Infarto, 104t
  de miocardio, 110t-111t
Infección(es), 144t
  bacterianas, 104t
  recomendaciones de cribado, 281
  víricas, 104t
Infestación por *Enterobius*, 191t-192t
Inflamación parotídea, 57c
Información y registro, 288-295. *Véase también* Documentación
  datos subjetivos, 288-291
  hallazgos físicos, 291-295
  plan, 295
  valoración, 295
Ingesta
  de carbohidratos, 28-32
  de fibra, 28-32
  de grasa, 28-32
  de proteínas, 28-32
Insuficiencia
  arterial, 117f
  cardíaca congestiva, 110t-111t
  venosa, 117f
Intolerancia a la lactosa, 151t-152t
Intranquilidad, 18f
Iris, 69t-74t
Irritación del apéndice, 144t

J

Juicio, 20t-25t

K

Katz, diagrama de la mano, 197t-213t
Kehr, signo, 148t-149t
KOH, procedimientos, 163c-165c, 173t-174t
Kussmaul, respiración, 93-105

www.medilibros.com

L

Labios, 81t-87t, 90t-91t
  mayores, 156t-162t
  menores, 156t-162t
Laringocele, 57c
Lengua, 81t-87t, 220t-233t
Lenguaje. *Véase también* Habla y lenguaje corporal, 20t-25t
Lesiones
  cutáneas, 40t-43t
  intracraneales, 236t-238t
  ocupantes de espacio, 64t-65t
Ligamentos colaterales, 197t-213t
Linfadenitis, 57c
Linfadenopatías, 57c
Linfangioma, 57c
Linfangitis, 57c
  aguda, 55t-56t
Linfedema, 57c
Linfoma no hodgkiniano, 55t-56t
Localización del punto, prueba, 220t-233t

M

Macewen, signo, 66t-67t
Mácula
  densa, 69t-74t
  en lesiones cutáneas, 40t-43t
Mamas
  en los antecedentes, 4
  y axilas, 123-132
  desarrollo, 130t
  diagnóstico diferencial, 129t-131t
  exploración
    documentación, 132
    en hombres, 123t-129t, 248
    en mujeres, 123-132, 247
    en pediatría, 130t
    de pies a cabeza, 248
  hallazgos físicos, 293
Mamografía, 281
Manchado a mitad del ciclo, 175t
Manguito de los rotadores, 213t-215t
Manía, 25t-26t
Manos, 197t-213t
Marcha, 220t-233t
Marfan, síndrome, estigmas físicos, 282c-285c
Markle, signo, 148t-149t
Mastitis, 129t-130t
Matidez, percusión, 136t
McBurney, signo, 148t-149t
McDonald, signo, 178t
McMurray, prueba, 197t-213t
Meato uretral, 156t-162t, 175t-176t
Meckel, diverticulitis, 144c
Mediciones bioquímicas, 28-32
Melanoma maligno, 46t-47t
Membrana timpánica, 77-81
Memoria, 20t-25t
  estudio, en adultos mayores con deterioro visual, 276
Meningitis, 236t-238t
Meningococos, 282c-285c
Menisco, 197t-213t
Menometrorragia, 171t-172t
Menorragia, 171t-172t
Menstruación, 175t
Metabolismo, 281
Metacarpofalángicas, articulaciones, 197t-213t
Metrorragia, 171t-172t
Miliaria, 48t
Mini-Cog, 20t-25t
Miniexploraciones cognitivas del estado mental (MMSE), 20t-25t
Miocarditis, 110t-111t
Mirada, campos cardinales, 69t-74t
Mixedema, 63t
MMSE. *Véase* Miniexploraciones cognitivas del estado mental (MMSE)
Mononucleosis, 55t-56t
Montaje húmedo, procedimientos, 163c-165c, 173t-174t
Monte de Venus, 156t-162t
Moro, reflejo, 220t-233t
Motivo de consulta, 1, 5c-8c
Movimiento(s)
  de brazos, 18f
  diafragmático, 93-105
Mucosa
  bucal, 81t-87t, 90t-91t
  nasal, 81t-87t

© Elsevier. Fotocopiar sin autorización es un delito.

www.medilibros.com

Muecas faciales, 18f
Muestra para cultivo de gonococos, 163c-165c
Mujer sana, evaluación, 279-281
Muñecas, 197t-213t
Murmullo venoso, 133t-136t
Murphy, signo, 137t-143t, 148t-149t
Músculo(s)
  esternocleidomastoideos, 197t-213t
  iliopsoas, prueba, 137t-143t
  masetero, 197t-213t
  obturador, prueba, 137t-143t
  temporales, 197t-213t
  trapecio, 197t-213t
MyPlate, guía, 29

N

Nariz
  en los antecedentes, 4, 5c-8c
  documentación, 91-92
  exploración, 81t-87t, 90t-91t
    de pies a cabeza, 245
  hallazgos físicos, 292
Necesidades energéticas, 28-32, 35t
Neer, prueba, 197t-213t
Neisseria gonorrheae, 163c-165c, 173t-174t
Nervio(s)
  abducens, 219t-224t
  acústico, 219t-224t
  craneales, 218c-219c, 219-241
  espinal accesorio, 219t-224t
  facial, 219t-224t
  glosofaríngeo, 219t-224t
  hipogloso, 219t-224t
  lumbar, 197t-213t
  oculomotor, 219t-224t
  olfatorio, 219t-224t
  óptico, 219t-224t
  trigémino, 219t-224t
  troclear, 219t-224t
  vago, 219t-224t
Neumonía, 102t-103t
  lóbulo inferior, 144c
Neuralgia del trigémino, 236t-238t
Neuropatía, 236t-238t
  periférica, 236t-238t
Niños. *Véase* Pacientes pediátricos
Nódulo, en lesiones cutáneas, 40t-43t

O

Obesidad, 33t
Obstrucción(es), 119
  intestinal, 144c, 149t-151t
Oclusión, 81t-87t, 118
Oídos
  anatomía, 77-81
  en los antecedentes, 4, 5c-8c
  diagnóstico diferencial, 87-91
  documentación, 91-92
  exploración, 77-81, 89
    de pies a cabeza, 245
  hallazgos físicos, 292
  pacientes pediátricos, 89
Ojo(s)
  anatomía, 69
  en los antecedentes, 3
  déficits nutricionales, 33t-34t
  diagnóstico diferencial, 75t
  exploración
    documentación, 76
    externa, 69t-74t
    músculos extraoculares, 69t-75t
    oftalmoscópica, 69t-74t
    pacientes pediátricos, 75t
    de pies a cabeza, 244-245
    de la vista, estudio, 69t-75t
  hallazgos físicos, 292
  de muñeca, maniobra, 220t-233t
  tapado/destapado, prueba, 69t-74t
Olécranon, 197t-213t
Oligomenorrea, 171t-172t
Ombligo, 137t-143t, 154t-155t
Onicomicosis, 46t-47t
Orificio(s)
  nasales, 81t-87t
  uretral, 156t-162t, 180t-183t
Orofaringe, 81t-87t
Otitis
  externa, 88
  media, 88
    aguda, 88
Otoscopios, 77-81
Ovarios, 165t-170t

www.medilibros.com

P

Pabellones auriculares, 77-81
Pacientes pediátricos
  ano, recto, próstata, 193t
  antecedentes, 5c-8c
  audición, 89
  cabeza y cuello, 66t-67t
  constantes vitales, exploración, 12
  corazón, 112t
  estado mental, 27t
  exploración
    abdominal, 154t-155t
    específica de la edad
      a las 2 semanas, 258-259
      a los 2 meses, 259-260
      a los 4 meses, 260-261
      a los 6 meses, 261-262
      a los 9 meses, 262-263
      a los 12 meses, 263-264
      a los 15 meses, 264-265
      a los 18 meses, 265-266
      a los 2 años, 267-268
      a los 3 años, 268-269
      a los 4 años, 269-270
      a los 5 años, 270-271
      a los 6-12 años, 271-272
      adolescentes, 272-273
      en decúbito supino, con el pañal aflojado, 256-257
      directrices, 254-258
      jugando, 255
      de pie, 257
      en el regazo del padre, 255-258
  genitales
    femeninos, 175t-176t
    masculinos, 185t-186t
  mama y axilas, 130t
  nariz, garganta y oído, 89
  nutrición y crecimiento, 35t
  ojos, 75t
  pelo, piel y uñas, 48t
  sistema
    musculoesquelético, 216
    neurológico, 239t-240t
  tórax y pulmones, 104t-105t
Paladar, 81t-87t, 90t-91t
  hendido, 91
Palpación digital bimanual, 123t-129t
Pancreatitis, 144t, 149t-151t
  aguda, 144c, 144t
  crónica, 145t-148t
Pap, frotis, 163c-165c, 280-281
  convencional, 163c-165c
    cepillo
      cilíndrico, 163c-165c
      tipo escobilla, 163c-165c
  líquido, 163c-165c
Papiloma intraductal, 129t-130t
Papilomatosis, 129t-130t
Pápula, en lesiones cutáneas, 40t-43t
Parafimosis, 183t-184t
Parálisis cerebral, 236t-238t
Parche, en lesiones cutáneas, 40t-43t
Pared
  rectal
    anterior, 165t-170t
    posterior, 165t-170t
  torácica, barrido, 123t-129t
Parkinson, enfermedad, 236t-238t
Paroniquia, 46t-47t
Parpadeo, reflejo, 220t-233t
Párpados, 69t-74t
Participación en deportes
  evaluación, 282-287
    exploración, directrices, 282-286
PCD. *Véase* Peso corporal deseable
PCT. *Véase* Pliegue cutáneo tricipital (PCT)
Pelo, 36-50, 44t-45t
  en los antecedentes, 3, 5c-8c
  déficits nutricionales, 33t-34t
  diagnóstico diferencial, 46t-47t
  exploración, 36-50, 59-62
  púbico, 156t-162t, 180t-183t
Peloteo, procedimiento, 197t-213t
Pene, 180t-183t, 185t-186t
Percusión
  abdomen, 137t-143t, 154t-155t
  corazón, 106-114
  tonos, 98t
  tórax, 93-105
Pérdida auditiva
  conductiva, 81t
  neurosensorial, 81t

© Elsevier. Fotocopiar sin autorización es un delito.

www.medilibros.com

Perímetro craneal, 35t
Periné, 156t-162t
Peristaltismo, 133t-136t
Peritonitis, 149t-151t
Perthes, prueba, 120
Peso, 28-32
  corporal, 33t
  deseable, 28
Petequias, 36-50
Pezones, 123t-130t
Phalen, prueba, 197t-213t
Piel, 36-50
  en los antecedentes, 3
  déficits nutricionales, 33t-34t
  diagnóstico diferencial, 48t
  exploración, 36-50
    cambios de color, 37t-38t
    documentación, 49, 49c, 50f
    lesiones, 40t-43t
  hallazgos físicos, 291-292
  pacientes pediátricos, 5c-8c, 48t
Pielonefritis, 145t-148t
Piernas, 197t-213t, 250
Pies, 197t-213t, 250
Piskacek, signo, 178t
Placa, en lesiones cutáneas, 40t-43t
Pliegue cutáneo tricipital (PCT), 31t
Polimenorrea, 171t-172t
Posición de litotomía, 252
Poupart, ligamento, 133t-136t
Precordio, 106-114
Prepucio, 156t-162t
Presión
  arterial, 9-10, 12, 13t-16t, 121t
    braquial, 282c-285c
    clasificación, 10t
    sistémica elevada, 282c-285c
  profunda, 220t-233t
Proceso y contenido del pensamiento, 20t-25t
Pronación, 197t-213t
Propiocepción, 218c-219c, 220t-233t
Próstata, 188-194
  aumento de tamaño, 192c
  diagnóstico diferencial, 191t-192t
  documentación, 194
  exploración, 188-194
  en pediatría, 193t
Prostatitis, 191t-192t
Protestas vocalizadas, 18f
Prueba de olfato, 163c-165c, 173t-174t
Pulgares, 197t-213t
Pulmones. *Véase también* Tórax y pulmones
  en la exploración de pies a cabeza, 246
  hallazgos físicos, 293
Pulso, 115
  alternante, 115
  bigémino, 115
  bisferiens, 115
  femoral, 115, 282c-285c
  fuerte, 117f
  grande y saltón, 117f
  hipercinético, 117f
  del martillo en agua, 115
  paradójico, 115
  saltón, 115
Pupilas, 69t-74t
Pústulas, en lesiones cutáneas, 40t-43t

www.medilibros.com

Q

Quiste(s)
  conducto tirogloso, 57c
  hendidura branquial, 57c
  lesiones cutáneas, 40t-43t
  ovario, 144c, 149t-151t

R

Rasgo falciforme, 282c-285c
Raynaud, fenómeno, 120t-121t
Razonamiento abstracto, 20t-25t
Recomendaciones de cribado, 280-281
Recto, 188-194
  diagnóstico diferencial, 191t-192t
  documentación, 194
  exploración, 188-194
  hallazgos físicos, 294
  en pediatría, 193t
Red venosa, 133t-136t
Reflejo(s), 220t-233t
  abdominal, 220t-233t
  acústico-palpebral, 220t-233t
  Aquiles, 234t-235t

bíceps, 234t-235t
braquiorradial, 234t-235t
de búsqueda, 220t-233t
clono, 234t-235t
colocación, 220t-233t
corneal, 69t-74t, 220t-233t
cremastérico, 180t-183t, 220t-233t
deglución, 220t-233t
de esgrima, 220t-233t
Moro, 220t-233t
nauseoso, 81t-87t, 220t-233t
parpadeo, 220t-233t
paso, 220t-233t
plantar, 220t-233t
de prensión palmar, 220t-233t
en recién nacidos y lactantes, 220t-233t
rotuliano, 234t-235t
de succión, 220t-233t
tendinoso profundo, 218c-219c, 220t-233t
tónico asimétrico del cuello, 240t
tríceps, 234t-235t
Resonancia, 136t
Respiración(es), 93-105
ataxica, 95f
suspirante, 93-105
Retinopatía(s), 75t
diabética, 75t
Retraso de la menstruación, 175t
Revisión de sistemas, 3-5, 5c-8c, 290-291
Rinne, prueba, 77-81
Riñones, 137t-143t
Ritmos de galope, 109t-110t
Roces de fricción, 133t-136t
pericárdica, 109t-110t
pleural, 101t-102t
Rodillas, 197t-213t
Romberg, prueba, 220t-233t
Romberg-Howship, signo, 148t-149t
Roncus, 101t-102t
Rosácea, 46t-47t
Roséola, 55t-56t
Rovsing, signo, 148t-149t
Rubéola, 48t
Ruidos respiratorios
adventicios, 101t-102t
broncotraqueales, 101t
broncovesiculares, 101t
características, 101t
tubulares, 101t
vesiculares, 101t

S

Sacudida del talón, signo, 148t-149t
Salpingitis, 144c, 149t-151t
Salud mental, 5
Sangrado
intermenstrual, 175t
irregular, 175t
menstrual profuso, 175t
posmenopáusico, 175t
Sangre oculta en heces, pruebas, 165t-170t, 281
Senos, 81t-87t, 90t-91t
esfenoidales, 81t-87t, 90t-91t
etmoides, 81t-87t, 90t-91t
frontales, 81t-87t
maxilares, 81t-87t
Sensación protectora, valoración, 220t-233t
Set, prueba, 20t-25t
Sibilancias, 101t-102t
sonoras, 101t-102t
Sida. *Véase* Virus de la inmunodeficiencia humana/síndrome de inmunodeficiencia humana adquirida (VIH/sida)
Sigmoidoscopia flexible, 281
SII. *Véase* Síndrome del intestino irritable
Síndrome
del intestino irritable (SII), 145t-148t, 151t-152t
premenstrual (SPM), 171t-172t
del túnel carpiano, 213t-215t
Sinusitis, 88
Sistema
cardiovascular
déficits nutricionales, 33t-34t
recomendaciones de cribado, 280
endocrino, 4
esquelético. *Véase* Sistema musculoesquelético

www.medilibro.com

© Elsevier. Fotocopiar sin autorización es un delito.

Sistema (*cont.*)
genitourinario, 4-5, 5c-8c
linfático, 51-58
diagnóstico diferencial, 55t-56t
exploración, 51-58
documentación, 58
variaciones en pediatría, 58t
hallazgos físicos, 294
musculoesquelético, 195-217
en los antecedentes, 5
diagnóstico diferencial, 213t-215t
dolor torácico, 112t
exploración
caderas, 197t-213t
codos, 197t-213t
columna
cervical, 197t-213t
torácica y lumbar, 197t-213t
documentación, 217
hombros, 197t-213t
manos y muñecas, 197t-213t
en pediatría, 216
piernas y rodillas, 197t-213t
pies
a cabeza, 250
y tobillos, 197t-213t
postura y directrices generales, 195-217
temporomandibular, articulación, 197t-213t
valoración de la fuerza muscular, 197t
hallazgos físicos, 294-295
neurológico, 218-241
en los antecedentes, 5
déficits nutricionales, 33t-34t
diagnóstico diferencial, 236t-238t
exploración, 218-241
documentación, 241
función sensitiva, 218c-219c
nervios craneales, 218c-219c, 219-241
en pediatría, 239t-240t
de pies a cabeza, 250-251
propiocepción y función cerebelosa, 218c-219c
reflejos, 220t-233t
hallazgos físicos, 295
Sonda de ADN, pruebas, 173t-174t
Soplo(s), 66t-67t, 118, 133t-136t
cardíaco, 282c-285c
Spence, cola, 123t-129t
SPM. *Véase* Síndrome premenstrual (SPM)
Supinación, 197t-213t
Suplementos nutricionales, 282c-285c
Supuración, 129t-130t
Susurros, prueba, 77-81

T

Tabique
nasal, 81t-87t
rectovaginal, 165t-170t
Talón-espinilla, prueba, 220t-233t
Talón-punta, marcha, 220t-233t
Tanner, etapas, 130t, 175t-176t, 185t-186t
Taquipnea, 93-105
Tejido de la mama, 123t-129t
Telangiectasia, en lesiones cutáneas, 40t-43t
Telarquia prematura, 131t
Temperatura, 9-10, 220t-233t
Tendinitis, 213t-215t
Tenosinovitis, 213t-215t
Tensión en valgo, prueba, 197t-213t
Testículos, 180t-183t
palpación, 282c-285c
Timpanismo, percusión, 136t
Tinel, signo, 197t-213t
Tiña, 46t-47t
Tiroides, glándula, 66t-67t
palpación, 59-62
Tirón traqueal, 59-62
Tobillos, 197t-213t
Tono del esfínter, 165t-170t, 188t-191t
Tórax, 94f
dolor, 112t
hallazgos físicos, 293
y pulmones, 93-105. *Véase también* Corazón
en los antecedentes, 4
diagnóstico diferencial, 102t-103t
exploración, 93-105
auscultación, 93-105
documentación, 105

www.medilibros.com

específica de la edad, 256
músculos y huesos del tórax, 93-105
pacientes pediátricos, 104t-105t
percusión, 93-105, 98t
perspectiva general, 93-105
de pies a cabeza, 247
referencias torácicas, 94f
respiraciones, 93-105
valoración del esputo, 104t
Torsión testicular, 183t-184t
Tos ferina, 282c-285c
Tracto urogenital. *Véase* Sistema genitourinario
Transfusiones, 2
Tráquea, 59-62, 93-105
Trastorno(s)
de ansiedad, 26t
de la conducción, 110t-111t
convulsivo generalizado, 236t-238t
Trendelenburg, prueba, 120, 197t-213t
Tríceps, reflejo, 234t-235t
Trichomonas vaginalis, 163c-165c, 173t-174t
Tricomoniasis, 173t-174t
Trocánter mayor, 197t-213t
Trombosis, 119, 120t-121t
mesentérica, 144c
Tubo digestivo, 4, 33t-34t
Tumor(es), 129t-130t
intracraneal, 236t-238t
en lesiones cutáneas, 40t-43t
de mama malignos, 129t-130t

U

Úlcera
duodenal, 149t-151t
gástrica, 144c, 149t-151t
péptica, 112t, 144t, 151t-152t
Uñas, 36-50, 44t-45t
en los antecedentes, 3, 5c-8c
diagnóstico diferencial, 48t
exploración, 36-50
valoración de tórax y pulmón, 93-105
Uretra, 180t-183t
Útero
fibroides, 151t-152t
palpación, 165t-170t, 188t-191t
tipos de sangrado y causas, 175t
Úvula, 81t-87t

V

Vacunaciones, 2
Vagina
diagnóstico diferencial, 171t-172t
exploración
con espéculo, 156t-162t
externa, 156t-162t
frotis y cultivos, 163c-165c
tono muscular, 156t-162t
Vaginitis
alérgica, 173t-174t
atrófica, 173t-174t
fisiológica, 173t-174t
Vaginosis bacteriana, 163c-165c, 173t-174t
Valoración
cognitiva en adultos mayores, 275, 276f
del dolor superficial, 220t-233t
funcional, 8c
en adultos mayores, 277-278, 277c
del riesgo, 279-280
del tacto superficial, 220t-233t
Varicela, 48t, 282c-285c
Varicocele, 183t-184t
Vasos sanguíneos, 115-122
en los antecedentes, 4
diagnóstico diferencial, 120t-122t
exploración, 115t-120t
arterias, 115-118
documentación, 122
en pediatría, 121t
venas, 119-120
hallazgos físicos, 293
ocular, 69t-74t
Vejiga de la orina, 137t-143t
Vena(s), 119-120
varicosas, 120
yugular, 119
Ventrículos, 113t-114t
Verrugas. *Véanse* Condilomas acuminados anales; Condilomas acuminados genitales; Condilomas acuminados

© Elsevier. Fotocopiar sin autorización es un delito.

www.edilibros.com

Vesícula
biliar, 137t-143t
en lesiones cutáneas, 40t-43t
Vestíbulo, 156t-162t
Vibración, prueba, 220t-233t
Virus
de la inmunodeficiencia humana/síndrome de inmunodeficiencia humana adquirida (VIH/sida), 55t-56t
del papiloma humano, 282c-285c
Visión
cercana, 69t-74t
a distancia, 69t-75t
periférica, 69t-74t
Vólvulo, 149t-151t
VPH, estudio, 280-281
Vulvovaginitis, *Candida*, 173t-174t

W

Weber, prueba, 77-81
Wong/Baker, escala FACES para valoración del dolor, 11f

www.medilibros.com