



ΤΜΗΜΑ ΙΑΤΡΙΚΗΣ
ΣΧΟΛΗ ΕΠΙΣΤΗΜΩΝ ΥΓΕΙΑΣ
ΠΑΝΕΠΙΣΤΗΜΙΟ ΘΕΣΣΑΛΙΑΣ
ΠΡΟΓΡΑΜΜΑ ΜΕΤΑΠΤΥΧΙΑΚΩΝ ΣΠΟΥΔΩΝ
ΥΠΕΡΗΧΟΓΡΑΦΙΚΗ ΛΕΙΤΟΥΡΓΙΚΗ ΑΠΕΙΚΟΝΙΣΗ ΓΙΑ
ΤΗΝ ΠΡΟΛΗΨΗ ΚΑΙ ΔΙΑΓΝΩΣΗ ΤΩΝ ΑΓΓΕΙΑΚΩΝ ΠΑΘΗΣΕΩΝ



Μεταπτυχιακή Διπλωματική Εργασία

"Η ΧΡΗΣΗ ΣΚΙΑΓΡΑΦΙΚΩΝ ΣΤΟΝ ΑΓΓΕΙΑΚΟ ΥΠΕΡΗΧΟ, ΜΙΑ ΕΡΕΥΝΗΤΙΚΗ ΜΕΘΟΔΟΣ Η' ΕΠΟΜΕΝΗ ΣΗΜΑΝΤΙΚΗ ΕΞΕΤΑΣΗ ΕΚΛΟΓΗΣ."

υπό

ΝΙΚΟΛΕΤΤΑΣ ΝΤΟΒΑ

Τεχνολόγος Ακτινολόγος

Υπεβλήθη για την εκπλήρωση μέρους των

απαιτήσεων για την απόκτηση του

Μεταπτυχιακού Διπλώματος Ειδίκευσης

*«Υπερηχογραφική Λειτουργική Απεικόνιση για την πρόληψη & διάγνωση
των αγγειακών παθήσεων»*

Λάρισα, 2020

Επιβλέπων:

Ιωάννης Δ.Κακίσης, Καθηγητής *Αγγειοχειρουργικής, Τμήμα Ιατρικής, Πανεπιστήμιο Αθηνών*

Τριμελής Συμβουλευτική Επιτροπή:

1. Αθανάσιος Γιαννούκας, Καθηγητής *Αγγειοχειρουργικής, Τμήμα Ιατρικής, Πανεπιστήμιο Θεσσαλίας*
2. Ζακυνθινός Επαμεινώνδας, Καθηγητής *Εντατικής Θεραπείας, Τμήμα Ιατρικής, Πανεπιστήμιο Θεσσαλίας*
3. Τέγος Θωμάς, Καθηγητής *Νευρολογίας, Τμήμα Ιατρικής, Αριστοτέλειο Πανεπιστήμιο Θεσσαλονίκης*

Τίτλος εργασίας στα αγγλικά:

**« THE USE OF CONTRAST IN THE VASCULAR
ULTRASOUND. A RESEARCH METHOD OR THE
NEXT IMPORTANT ELECTIVE EXAMINATION»**

ΕΥΧΑΡΙΣΤΙΕΣ

Θα ήθελα να ευχαριστήσω την αγαπημένη μου μητέρα, Βασιλική Σάρρου-Ντόβα ,Ιατρό Ακτινοδιαγνώστη, για την στήριξη της σε αυτή μου τη προσπάθεια όπως επίσης και την εγκάρδια φίλη μου Ελένη Μπέλλου ,Ιατρό Νευρολόγο, που θαυμάζω και εκτιμώ βαθύτατα, για τη πολύτιμη βοήθεια της .

Νικολέττα Ντόβα

Περίληψη

Η χρήση υπερηχογραφικής λειτουργικής απεικόνισης (CEUS), έχει αυξηθεί σημαντικά τα τελευταία χρόνια λόγω των πολυάριθμων δυνατοτήτων που παρέχει. Έχει καθιερωθεί πλέον ως κύρια μέθοδος διάγνωσης, αξιολόγησης και παρακολούθησης της καρωτιδικής πλάκας και παθολογικών καταστάσεων της αορτής, ενώ πολυάριθμες μελέτες έχουν πραγματοποιηθεί ή βρίσκονται σε εξέλιξη για ποικίλες παθολογικές καταστάσεις, όπως σε νεφρικές και ηπατικές βλάβες και τον καρκίνο.

Με την χρήση των σκιαγραφικών μέσων η διαγνωστική υπερηχογραφία εισήλθε σε μια νέα εποχή, όπου είναι δυνατή η δυναμική ανίχνευση της ροής τόσο της μικρο-όσο και της μακρο-κυκλοφορίας των ιστών. Τα αέρια των μικροφουσαλίδων είναι συμπιεστά, με αποτέλεσμα να διαστέλλονται και να συστέλλονται ανάλογα με την εναλλασσόμενη πίεση που ασκεί η δέσμη υπερήχων, ενώ ο ιστός παραμένει ασυμπιεστος. Ειδικά λογισμικά διαχωρίζουν τα λαμβανόμενα σήματα παρέχοντας τις διαγνωστικές εικόνες. Οι κλινικές εφαρμογές της σκιαγραφικά ενισχυόμενης υπερηχογραφίας αυξάνονται συνεχώς και η προσέγγιση είναι μεν ανάλογη της αξονικής και της μαγνητικής τομογραφίας, ωστόσο, η υπερηχογραφία φέρει το πλεονέκτημα της χωρικής και χρονικής ανάλυσης. Με αυτό τον τρόπο, βλάβες που αδυνατούν να αξιολογηθούν με την αξονική τομογραφία, μπορούν να προσδιοριστούν με αυξημένη ακρίβεια με τη βοήθεια υπερήχων.

Στην παρούσα εργασία πραγματοποιείται μία βιβλιογραφική ανασκόπηση της χρήσης των σκιαγραφικών μέσων στον αγγειακό υπέρηχο και των κλινικών εφαρμογών που θα καθιερώσουν την χρήση της εν λόγω μεθόδου ως εξέταση πρώτης εκλογής.

Λέξεις - Κλειδιά: παράγοντες αντίθεσης, σκιαγραφικά υπερήχων, κλινικές εφαρμογές, CEUS, αγγειακός υπέρηχος, ηπατοκυτταρικός, μικροκυκλοφορία.

Abstract

Contrast-enhanced ultrasound (CEUS) is a technique with increasing acceptance and usage in recent years due to the numerous possibilities it offers. It has been established as a method with diagnostic, evaluating and monitoring applications to the carotid plaque and aortic pathologies, while numerous studies have been performed or are ongoing for its role to various pathological conditions, such as kidney and liver injury and cancer.

With the use of contrast agents, diagnostic ultrasound has entered a new era that allows the dynamic evaluation of tissues flow of both micro- and macro-circulation. The microbubble gases are compressible, they expand and contract according to the alternating pressure exerted by the ultrasonic beam, while the tissue remains uncompressed. Special software provide diagnostic images by separating the receiving signals. The clinical applications of contrast-enhanced ultrasound are expanding rapidly and this approach parallels the dynamic of computed and magnetic resonance imaging. However, ultrasound has the advantage of spatial and temporal resolution, so lesions that cannot be assessed by computed tomography can be accurately identified by ultrasound.

The present study a review of the literature concerning the use of contrast agents in vascular ultrasound and their clinical applications that will establish CEUS as a first – choice imaging technique.

Key words: contrast agents, USCAs, CEUS, clinical applications, vascular ultrasound, hepatocellular, microcirculation.

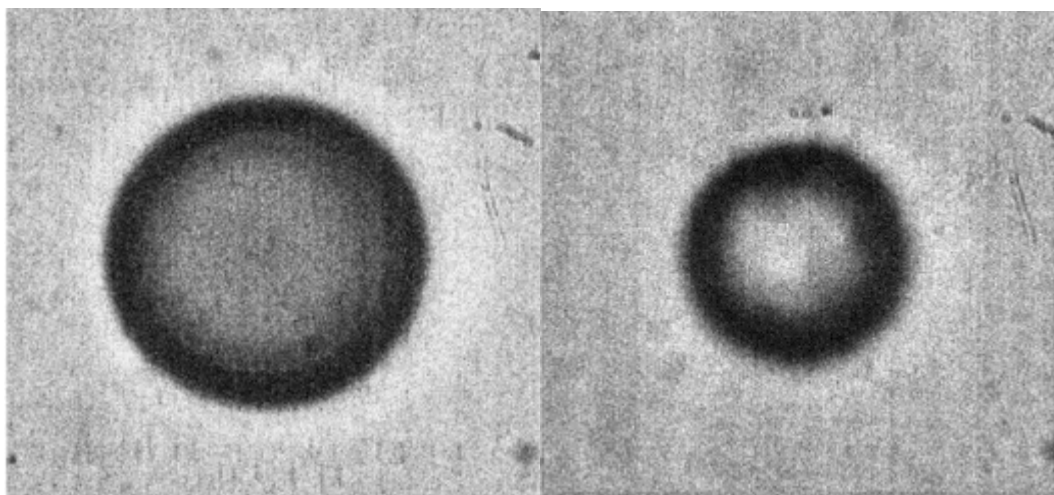
Πίνακας Περιεχομένων

Περίληψη.....	1
Abstract.....	2
Εισαγωγή/ Introduction	4
1.1. Παράγοντες Αντίθεσης.....	4
1.2. Ιστορική Αναδρομή	5
1.3. Χαρακτηριστικά Σκιαγραφικών Μέσων.....	6
1.4. Βασικές Αρχές Δράσης.....	8
1.5. Κλινικές Εφαρμογές	12
1.6. Ασφάλεια	15
Μεθοδολογία/Methods.....	17
Αποτελέσματα/Results.....	18
3.1. Κλινικές Εφαρμογές στην Καρωτίδα	18
3.2. Κλινικές Εφαρμογές στο Νεφρό	26
3.3. Κλινικές Εφαρμογές στην καρδιολογία.....	28
3.4. Κλινικές Εφαρμογές στις παθήσεις της κοιλιακής αορτής.....	30
3.5. Κλινικές Εφαρμογές σε Αρτηρίτιδες	36
3.6. Κλινικές Εφαρμογές στο ήπαρ	39
3.7. Κλινικές Εφαρμογές στον Καρκίνο.....	40
Συζήτηση/Discussion	42
Βιβλιογραφία	44

Εισαγωγή/ Introduction

1.1. Παράγοντες Αντίθεσης

Οι παράγοντες αντίθεσης ή σκιαγραφικά μέσα υπερήχων, είναι μικροφουσαλίδες διαμέτρου 1-7 μm (**Εικόνα 1**). Πρόκειται για μία κατηγορία παραγόντων που χρησιμοποιούνται, κυρίως ως ενδοαγγειακά μέσα και μπορούν να μεταφερθούν μέσω της κυκλοφορίας στους νεφρούς, όπου εισέρχονται στη σπειραματική διήθηση, και απεκκρίνονται στα ούρα. Οι παράγοντες αντίθεσης ενισχύουν σημαντικά την ανάκλαση του ηχητικού κύματος και επιτρέπουν την απεικόνιση της μικρο- και μακρο-κυκλοφορίας του αίματος, δίχως να μεταβάλλουν την αιμοδυναμική, λειτουργώντας ως δείκτες συγκέντρωσης αίματος. Μπορούν να ανιχνευθούν με συστήματα Doppler, ωστόσο, έχουν αναπτυχθεί και ειδικά συστήματα απεικόνισης που επιδεικνύουν επιλεκτικά την παρουσία τους, για τη μελέτη της μικρο και μακρο αγγείωσης οργάνων και ιστών, μέσω υπερήχων. Η απεικόνιση στηρίζεται στο γεγονός ότι τα αέρια είναι συμπιεστά, ενώ ο ιστός, σχεδόν, ασυμπιέστος (Cosgrove 2006).



Εικόνα 1: Μικρογραφία μικροσφαιριδίων, με την χρήση φωτογραφικής μηχανής υψηλής ταχύτητας και μικροσκοπίου, πριν (αριστερά) και μετά (δεξιά) την εφαρμογή διαγνωστικού πεδίου υπερήχων (Cosgrove 2006).

1.2. Ιστορική Αναδρομή

Οι παράγοντες αντίθεσης, η χρήση των οποίων είναι ευρέως διαδεδομένη σήμερα, αναγνωρίστηκαν, πρώτη φορά το 1968, όταν οι Gramiak και Shah, παρατήρησαν ένα «νέφος» ηχοανακλάσεων, δηλαδή αυξημένη ηχογένεια εντός του αγγείου της αορτής, ύστερα από έγχυση ιωδιούχου σκιαγραφικού (Gramiak & Shah 1968). Έκτοτε, πολυάριθμοι παράγοντες αντίθεσης έχουν χρησιμοποιηθεί κατά την υπερηχογραφική απεικόνιση. Οι πρώτοι παράγοντες εγχύθηκαν στη φλεβική κυκλοφορία προκειμένου να καταστήσουν ορατές τις ανατομικές ανωμαλίες των ιστών. Πρόσθετες εφαρμογές των εν λόγω παραγόντων αποτελούν η ανίχνευση βαλβιδικών παθήσεων, μεσοκολπικής ή μεσοκοιλιακής επικοινωνίας και η αξιολόγηση συγγενών καρδιοπαθειών. Η πιο συνηθισμένη εφαρμογή της ηχοκαρδιογραφικής αντίθεσης είναι η εκτίμηση της συστολικής και διαστολικής λειτουργίας της αριστερής κοιλίας (Nanda 1997).

Η εμπορική ανάπτυξη των παραγόντων αντίθεσης ξεκίνησε κατά τη διάρκεια της δεκαετίας του 1980. Οι πρώτοι παράγοντες περιείχαν φυσαλίδες αέρα σε αλατούχο διάλυμα, σε πράσινη ινδοκυανίνη, κατεργασμένη δεξτρόζη ή άλλες ουσίες. Οι συγκεκριμένοι παράγοντες αποτελούνταν από πολύ μεγάλες φυσαλίδες, οι οποίες δεν μπορούσαν να διασχίσουν τα τριχοειδή αγγεία των πνευμόνων. Αντίθετα, οι μεταγενέστεροι παράγοντες αποτελούνταν από μικρά και σταθερά μόρια για να διασφαλιστεί η δίοδος από την πνευμονική κυκλοφορία και τις καρδιακές κοιλότητες, στη συστηματική κυκλοφορία και η διατήρησή τους για ικανό χρονικό διάστημα για τη μελέτη των αγγείων και των βλαβών.

1.3. Χαρακτηριστικά Σκιαγραφικών Μέσων

Οι παράγοντες αντίθεσης πρέπει να πληρούν ορισμένες προδιαγραφές προκειμένου να είναι εύχρηστοι. Ειδικότερα, πρέπει:

1. Να ενίονται εύκολα ενδοφλεβίως.
2. Να έχουν κατάλληλη διάμετρο, ούτως ώστε να είναι δυνατή η κυκλοφορία τους μέσω των φλεβών ή των πνευμονικών τριχοειδών αγγείων.
3. Να είναι σταθεροί και να έχουν μεγάλη διάρκεια ζωής, προκειμένου να είναι λειτουργικοί καθ' όλη τη διάρκεια της διαγνωστικής εξέτασης.
4. Να μην είναι τοξικοί και η χρήση τους να είναι ασφαλής για τον ασθενή.

Διακρίνονται δύο κύριες μέθοδοι για τη βελτίωση της σταθερότητας και της αντοχής των μικροφουσαλίδων. Η μία μέθοδος αφορά στη χρήση αερίων χαμηλής διαλυτότητας και μειωμένης διάχυσης, ενώ η δεύτερη αφορά στην επικάλυψη των μικροφουσαλίδων με λεπτό κέλυφος (Quaia 2005, Becher & Burns 2000). Η διάχυση ενός αερίου είναι αντιστρόφως ανάλογη με την τετραγωνική ρίζα του μοριακού του βάρους. Συνεπώς, μειωμένη διαλυτότητα επιτυγχάνεται με την εφαρμογή αερίων με υψηλότερο μοριακό βάρος. Αντί για αέρα, λοιπόν, χρησιμοποιήθηκαν υπερφθοράνθρακες (PFC) και εξαφθοριούχο θείο (SF₆), (Jong et al. 2009). Τέλος, η επικάλυψη με κέλυφος συμβάλλει στην αυξημένη αντίσταση στην ακουστική ισχύ του υπερηχογραφήματος, λόγω της ακαμψίας του, γεγονός που οδηγεί εξίσου σε αυξημένη διάρκεια ζωής των μικροφουσαλίδων (Jong et al. 2009, Quaia 2005, Becher & Burns 2000).

Η κατηγοριοποίηση των παραγόντων αντίθεσης υπερήχων πραγματοποιείται βάσει του αερίου που βρίσκεται στο εσωτερικό του κελύφους. Ο παράγοντας αντίθεσης «πρώτης γενιάς», Levonist (Bayer Schering Pharma, Berlin, Γερμανία), εισήχθη το 1996 και απαρτίζεται από αέρα εντός ενός κελύφους γαλακτόζης (99,9%) / παλμιτικού οξέος (0,1%). Ύστερα από ενδοφλέβια χορήγηση, διανέμεται στο αίμα και σε λίγα λεπτά, περίπου 2 λεπτά μετά την έγχυση, είναι δυνατή η λήψη της όψιμης φάσης. Το 97% των μικροφουσαλίδων Levonist είναι μικρότερο από 7 μm σε μέγεθος, ενώ το μέσο μέγεθος είναι 2-5 μm. Οι εν λόγω διαστάσεις επαρκούν, προκειμένου οι

μικροφουσαλίδες να διέλθουν από τα πνευμονικά τριχοειδή αγγεία, τα οποία έχουν μέση διάμετρο 7 μm, χωρίς εμβολισμούς, και να μεταφερθούν στην αριστερή κοιλία της καρδιάς ή στο ήπαρ για τη λήψη εικόνων υπερήχων ενισχυμένης αντίθεσης (CEUS) (Sontum 2008, vonHerbayetal. 2007). Ο αέρας μέσα στον παράγοντα Levonist αποτελείται από μικρά μόρια, τα οποία μπορούν εύκολα να διαχέονται μέσω του κελύφους των μικροφουσαλίδων στην κυκλοφορία του αίματος. Ωστόσο, λόγω της αυξημένης διαλυτότητας του αέρα στο αίμα, ο αέρας που διαχέεται από τις μικροφουσαλίδες μπορεί εύκολα να διαλυθεί το αίμα σε πιο σύντομο χρονικό διάστημα από το επιθυμητό. Για τη βελτίωση της σταθερότητας των μικροφουσαλίδων, πραγματοποιήθηκε μία προσπάθεια να κατασκευαστεί ένα κέλυφος πολυμερούς υλικό, αλλά δεν πέτυχε εμπορικά λόγω της κακής ποιότητας εικόνας που παρείχε (Chung&Kim 2015, Sontum 2008).

Μεταγενέστερες προσπάθειες βελτιστοποίησης της σταθερότητας των μικροφουσαλίδων πραγματοποιήθηκαν με την αντικατάσταση του αέρα με πιο αδρανή αέρια, τα οποία διαχέονται με αργό ρυθμό. Αέρια, όπως το εξαφθοριούχο θείο ή το υπερφθοροβουτάνιο, χρησιμοποιήθηκαν με επιτυχία και αποτέλεσαν τους παράγοντες αντίθεσης «δεύτερης γενιάς». Στους συγκεκριμένους παράγοντες αντίθεσης εντάσσονται το SonoVue (Bracco, Milano, Italy), το Definity (που διατίθεται στο εμπόριο στη Βόρεια Αμερική ως Luminity από Lantheus Medical Imaging, North Billerica, MA, USA), το Optison (GE Healthcare, Princeton, NJ, USA) και το Sonazoid (GE Healthcare, Oslo, Norway). Ειδικότερα, το Definity αποτελείται από οκταφθοροπροπάνιο εντός ενός λιπιδικού κελύφους και το Optison αποτελείται από οκταφθοροπροπάνιο μέσα σε ένα κέλυφος αλβουμίνης. Οι εν λόγω παράγοντες έχουν εγκριθεί, μόνο για εφαρμογές ελέγχου καρδιακής λειτουργίας (Chung&Kim 2015, Claudonetal. 2008). Το SonoVue αποτελείται από εξαφθοριούχο θείο (SF₆) εντός ενός φωσφολιπιδικού κελύφους. Το SF₆ είναι ένα αδρανές μόριο που δεν αλληλεπιδρά με κανένα άλλο μόριο του οργανισμού (Greis 2004). Μετά την καταστροφή της μικροφουσαλίδας, το αέριο SF₆ απομακρύνεται μόνο μέσω των πνευμόνων και όχι μέσω νεφρών ή ήπατος, οπότε η χρήση του δε φέρει ανεπιθύμητες παρενέργειες. Το κέλυφος αποτελείται από μία στιβάδα ενός αμφίφιλου φωσφολιπιδίου, όπου η εξωτερική πλευρά, η οποία έρχεται σε επαφή με το αίμα, φέρει υδρόφιλες ιδιότητες και η εσωτερική πλευρά υδρόφοβες. Το SonoVue εγκρίθηκε, αρχικά, για την αξιολόγηση της καρδιάς και της μικροκυκλοφορίας (Claudonetal. 2008), ωστόσο, οι καρδιακές εφαρμογές του έχουν ανασταλεί,

προσωρινά, από τον Ευρωπαϊκό Οργανισμό Φαρμάκων (EMA) (European Agency for the Evaluation of Medical Products, 2014). Το Sonazoid αποτελείται από υπερφθοροβουτάνιο εντός μιας υδρογονωμένης φωσφατιδυλοσερίνης αυγού (HEPS). Σε αντίθεση με το SonoVue, το Sonazoid μπορεί να χρησιμοποιηθεί για τη λήψη εικόνων τόσο αγγείων όσο και κυττάρων Kupffer, οι οποίες, συνήθως, λαμβάνονται 10 έως 15 λεπτά μετά τη χορήγηση του παράγοντα. Οι εικόνες που λαμβάνονται στη φάση Kupffer, αφορούν τις μικροφουσαλίδες κατά το στάδιο που οι μικροφουσαλίδες παγιδεύονται από τα κύτταρα Kupffer και οδηγούν σε ενίσχυση, στο παρέγχυμα ενός φυσιολογικού ήπατος (Sontum 2008). Το Sonazoid έχει εγκριθεί μόνο στην Ιαπωνία και την Κορέα, για την αξιολόγηση εστιακών αλλοιώσεων του ήπατος (Chung & Kim 2015).

Στους παράγοντες αντίθεσης «πρώτης γενιάς» χρησιμοποιείται υψηλή ακουστική ισχύς ($MI > 0,7$). Με την εφαρμογή υψηλής MI, οι ενισχυμένες εικόνες (CEUS) δημιουργούνται με την αξιοποίηση των σημάτων που προέρχονται από τη ρήξη των μικροφουσαλίδων, με αποτέλεσμα, η απόκτηση συνεχών εικόνων να καθίσταται αδύνατη. Αντίθετα, με την χρήση παραγόντων «δεύτερης γενιάς», η εφαρμοζόμενη ακουστική ισχύς είναι χαμηλή ($MI < 0,3$), με αποτέλεσμα να είναι δυνατή η συνεχής σάρωση σε πραγματικό χρόνο (vonHerbayetal. 2007).

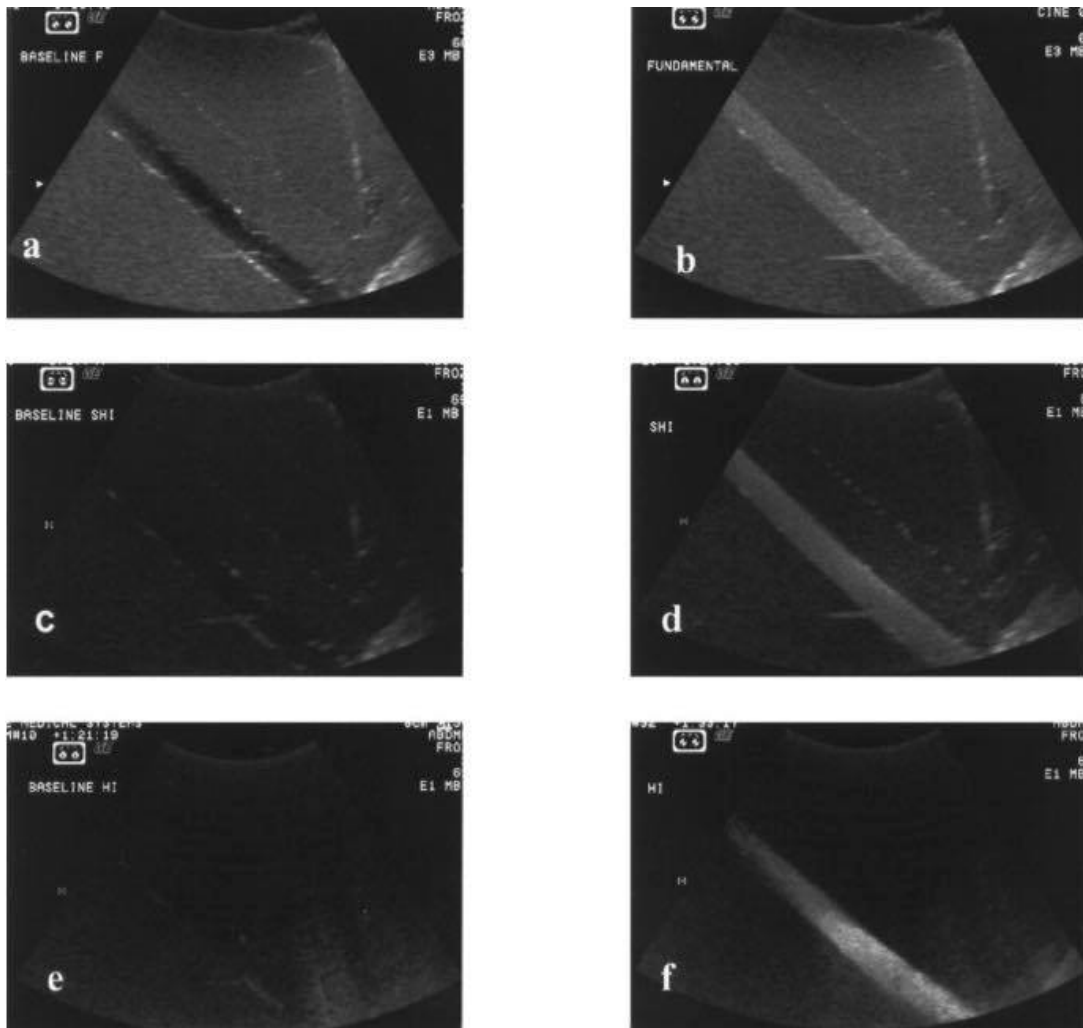
1.4. Βασικές Αρχές Δράσης

Η αποτελεσματικότητα ενός παράγοντα αντίθεσης υπερήχων (USCA) εξαρτάται από την επεξεργασία του σήματος, καθώς και από τις ιδιότητες του ίδιου του παράγοντα. Η απόκριση των μικροφουσαλίδων στους υπερήχους είναι ιδιαίτερα πολύπλοκη, διότι τα αέρια είναι συμπιεστά εν αντιθέσει με το μαλακό ιστό. Έτσι, όταν εκτίθενται σε ένα ηχητικό κύμα το οποίο είναι μία παλινδρομική κίνηση των μορίων της ύλης γύρω από τη θέση ισορροπίας τους, δημιουργώντας πυκνώσεις και αραιώσεις στο υλικό που διαδίδονται, υποβάλλονται σε εναλλασσόμενη συστολή και διαστολή. Οι μικροφουσαλίδες διαθέτουν δική τους ιδιοσυχνότητα και το σύστημα γίνεται βέλτιστο (μέγιστο πλάτος ταλάντωσης), στις συχνότητες συντονισμού. Για μικροφουσαλίδες με διάμετρο μικρότερη των 7 μm , οι εν λόγω συχνότητες αντιστοιχούν στις συχνότητες που χρησιμοποιούνται σε διαγνωστικούς υπερήχους

(2-10 MHz). Το γεγονός αυτό καταδεικνύει την αποτελεσματικότητα των μικροφουσαλίδων ως παράγοντες αντίθεσης υπερήχων με τη δυνατότητα ενίσχυσης του οπισθοσκεδαζόμενου σήματος (Cosgrove 2006, Correasetal. 2001).

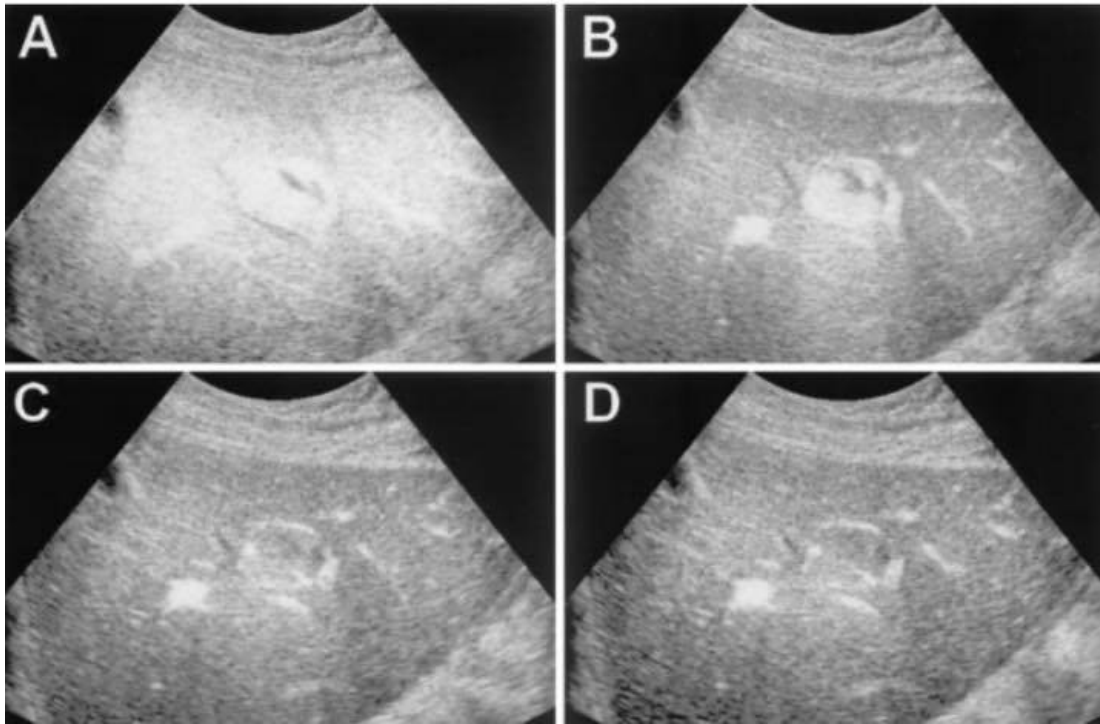
Η συμπεριφορά των μικροφουσαλίδων εντός ενός πεδίου υπερήχων επηρεάζεται από την ακουστική ισχύ. Η ισχύς της προσπίπτουσας υπερηχητικής δέσμης εκφράζεται με τον Μηχανικό Δείκτη (MI: Mechanical Index). Σε ηχητική δέσμη με πολύ χαμηλή ακουστική ισχύ ($MI < 0,1$), οι μικροφουσαλίδες είναι εξαιρετικά αποδοτικές, καθώς η ρήξη τους ελαχιστοποιείται και παρατείνεται η παραμονή τους στην κυκλοφορία του του οργανισμού. Ο βαθμός διαστολής είναι ίδιος με το βαθμό συστολής και ταλαντεύονται συγχρονισμένα με το προσπίπτον κύμα, αποτελώντας την γραμμική απόκριση. Η απεικόνιση χαμηλού MI είναι κατάλληλη για εφαρμογές Doppler, καθώς και για υπερηχογραφική απεικόνιση με τη χρήση παραγόντων αντίθεσης σε πραγματικό χρόνο (Correasetal. 2001).

Σε περίπτωση που η ηχητική δέσμη χαρακτηρίζεται από ενδιάμεση ακουστική ισχύ ($0,1 < MI < 0,5$), οι ταλαντώσεις των μικροφουσαλίδων αυξάνονται σε πλάτος και γίνονται ασύγχρονες με το υπερηχητικό κύμα, αποτελώντας τη μη γραμμική απόκριση. Με τον κατάλληλο συνδυασμό της συχνότητας και της έντασης των υπερήχων, οι μικροφουσαλίδες παράγουν μια αρμονική απόκριση σε συχνότητες που διαφέρουν εκείνης του προσπίπτοντος κύματος (ιδιοσυχνότητα) (**Εικόνα 2**). Η υποαρμονική συχνότητα αντιστοιχεί σε μια απόκριση στο ήμισυ της θεμελιώδους συχνότητας, ενώ η απόκριση που λαμβάνεται και αντιστοιχεί σε πολλαπλάσια της ιδιοσυχνότητας χαρακτηρίζεται ως υπεραρμονική (**Εικόνα 2**) (Forsbergetal. 2000).



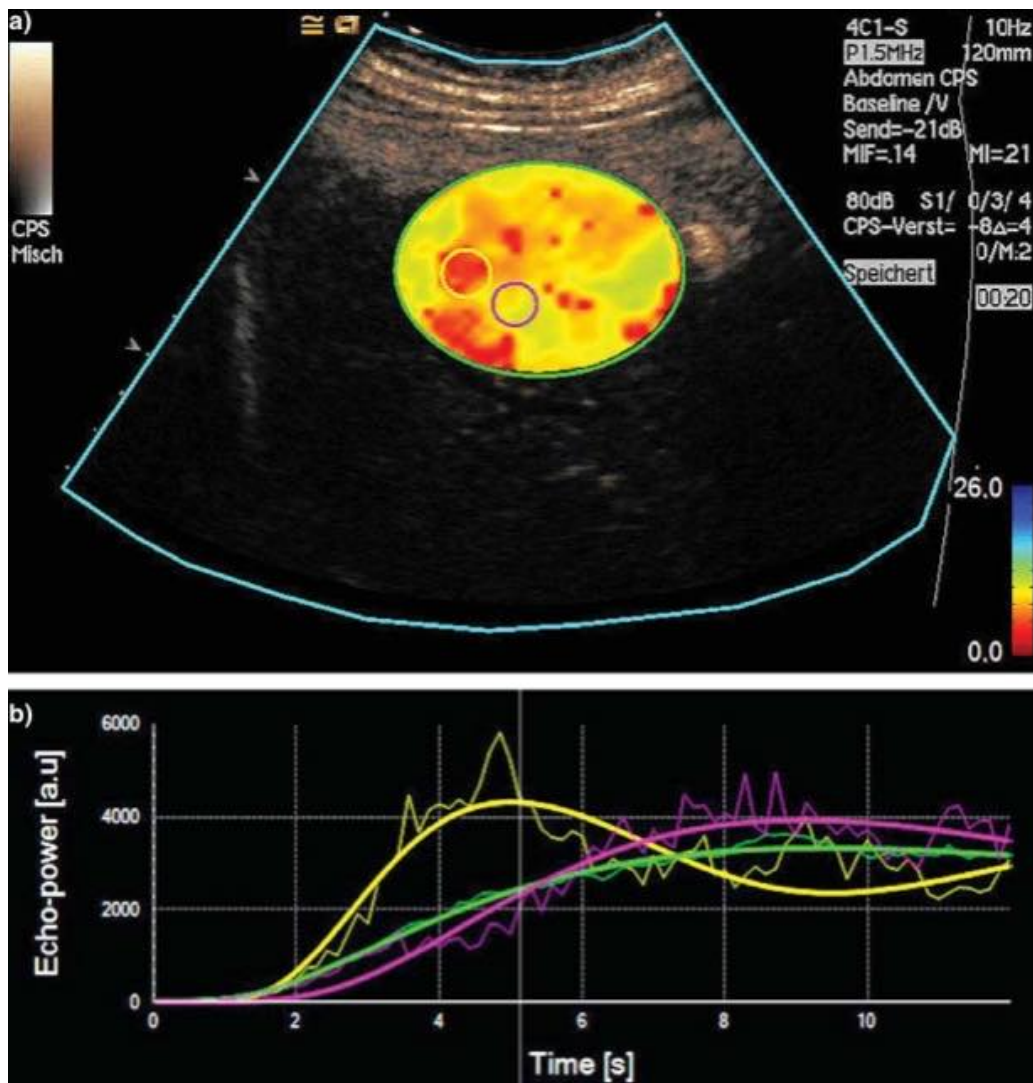
Εικόνα 2: In vitro απεικόνιση με βάση την κλίμακα των γκρι, όπου a) πριν και b) μετά την χορήγηση σκιαγραφικού στην περίπτωση υποαρμονικών συχνοτήτων, c) πριν και d) μετά την χορήγηση σε περίπτωση υπεαρμονικών συχνοτήτων, e) πριν και f) μετά την χορήγηση σκιαγραφικών (Forsberg et al. 2000).

Περαιτέρω αύξηση της ακουστικής ισχύος ($MI > 0,5$) οδηγεί σε μία σειρά ταχέων και ισχυρών ταλαντώσεων με τελικό αποτέλεσμα τη ρήξη των μικροφουσαλίδων. Το κέλυφος διασπάται και το αέριο διαχέεται στο παρακείμενο υγρό. Η καταστροφή των μικροφουσαλίδων θα μπορούσε να θεωρηθεί ως περιριστικός παράγοντας της μεθόδου απεικόνισης, ωστόσο η εν λόγω διάσπαση παράγει ένα ισχυρό παροδικό σήμα (Εικόνα 3), το οποίο παρέχει την πιο ευαίσθητη ανίχνευση με έγχρωμο Doppler. Η έλλειψη συσχέτισης μεταξύ των δύο διαδοχικών παλμών παράγει ένα έγχρωμο σήμα και το σύνολο των σημάτων που λαμβάνονται με αυτή τη μέθοδο αντικατοπτρίζουν την κατανομή των μικροφουσαλίδων, η οποία εξαρτάται σε μικρό βαθμό ή/και καθόλου από τα χαρακτηριστικά ροής του αίματος (Correas et al. 2001).



Εικόνα 3: Παλμική απεικόνιση με υψηλή ακουστική ισχύ (MI) τεσσάρων διαδοχικών πλαισίων εστιακής υπερπλασίας οζιδίων στο ήπαρ, ύστερα από χορήγηση Levovist. Στο A πραγματοποιείται η διάσπαση της μικροφουσαλίδας. Στο B η καταστροφή του μεγαλύτερου μέρους του σκιαγραφικού και οι μικροφουσαλίδες εντοπίζονται ακόμα στα μεγαλύτερα αγγεία και τα οζίδια, λόγω αυξημένης ροής αίματος. Τέλος, στα C και D μόνο τα μεγαλύτερα αγγεία της παρεντερικής περιοχής εξακολουθούν να ενισχύονται (Correas et al. 2001).

Οι παράγοντες αντίθεσης δεν χρησιμοποιούνται μόνο για την ενίσχυση του οπισθοσκεδαζόμενου σήματος, αλλά και για την ποσοτικοποίηση της κυκλοφορίας του αίματος. Λόγω της κατανομής του μεγέθους τους, αποτελούν ενδοαγγειακούς ιχνηθέτες, οι οποίοι απεικονίζονται με τη χρησιμοποίηση σαρωτών υπερήχων, με ειδικό λογισμικό αντίθεσης, όπου τα σήματα που προέρχονται από τις μικροφουσαλίδες διαχωρίζονται από εκείνα που προέρχονται από τους ιστούς. Η ένταση του σήματος που προκύπτει φέρει γραμμική συσχέτιση με την ποσότητα φουσαλίδων στο όργανο στόχο, γεγονός που επιτρέπει την εύκολη και αξιόπιστη αξιολόγηση του σχετικού όγκου του αίματος. Διακρίνονται πολυάριθμα λογισμικά που επιτρέπουν, μέσω της εφαρμογής μαθηματικών μοντέλων, τον υπολογισμό της έντασης σε σχέση με τον χρόνο (καμπύλες έντασης - χρόνου) και ανάλυση του χρόνου διέλευσης από ένα ιστό (Εικόνα 4) (Greis 2011).



Εικόνα 4: Ανομοιογενής απεικόνιση αντίθεσης ηπατικής υπερπλασίας (εστιακή νόσος). Στην α παρατηρούνται οι περιοχές ενδιαφέροντος, όπου με κόκκινο χρώμα η προσαύξηση της αντίθεσης πραγματοποιείται με ταχύτερο ρυθμό, ενώ στη β παρατηρούνται οι καμπύλες έντασης – χρόνου που λαμβάνονται από τα σήματα της βλάβης (πράσινη καμπύλη) και όχι μόνο από τα υψηλής έντασης σήματα (Correas et al. 2001).

1.5. Κλινικές Εφαρμογές

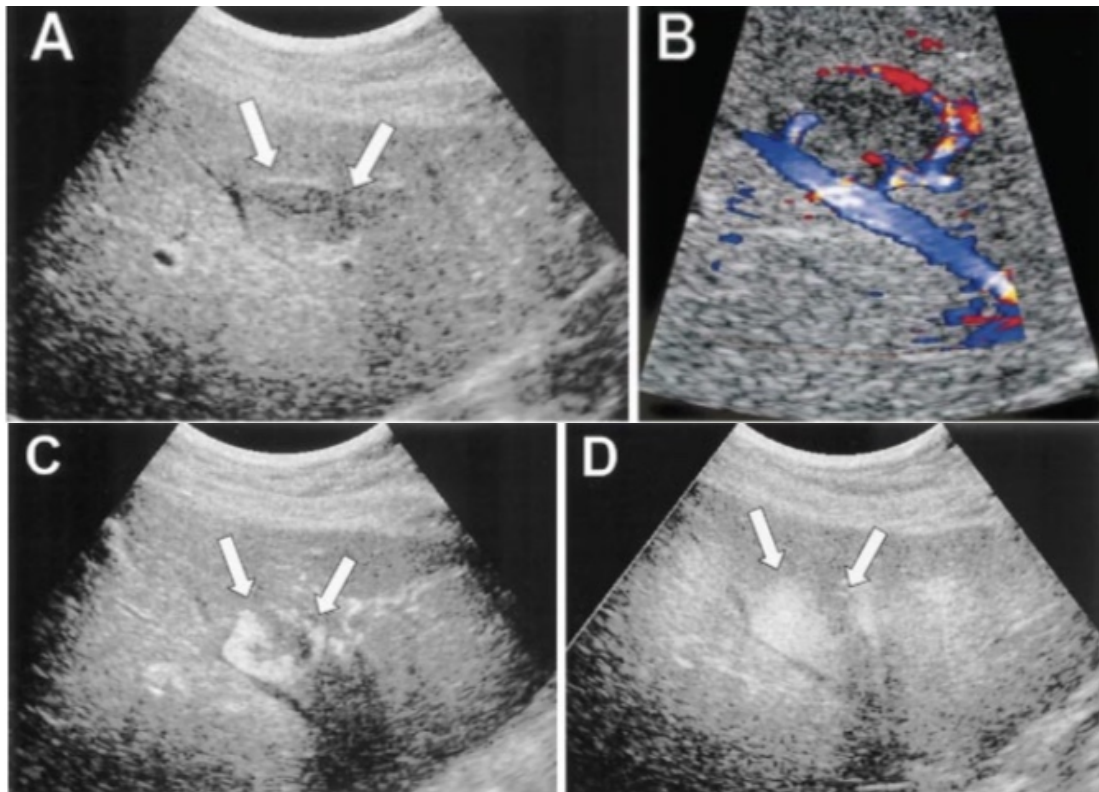
Οι κλινικές εφαρμογές των παραγόντων αντίθεσης (USCA) μπορούν να διακριθούν σε τέσσερις κύριες κατηγορίες: ενδείξεις Doppler, ενίσχυση γκρι κλίμακας με την οποία πραγματοποιείται η απεικόνιση του παρεγχυματικού ιστού και ποικίλων κοιλοτήτων, λειτουργική απεικόνιση και θεραπευτικές εφαρμογές.

Ενδείξεις Doppler

Οι παράγοντες αντίθεσης αναπτύχθηκαν, αρχικά, για να αντισταθμίσουν την έλλειψη ευαισθησίας της Doppler υπερηχογραφίας. Αυξάνουν την ένταση του σήματος Doppler και βελτιώνουν την ανίχνευση και την ικανότητα εκτίμησης των αγγείων σε περιπτώσεις χαμηλής ροής, αργής ροής, βαθιών αγγείων ή αγγείων που έχουν μελετηθεί με ανεπαρκή γωνία. Αργοί διαχειριστικοί ρυθμοί (έγχυση στο 1ml/min) είναι χρήσιμοι για την αύξηση της διάρκειας και σταθερότητας της ενίσχυσης, καθώς και για τον περιορισμό των παρασίτων, δηλαδή ψευδώς θετικών ή αρνητικών σημάτων που οφείλονται σε μηχανικά ζητήματα (Albrechtetal. 1998). Οι κύριες εφαρμογές Doppler των USCAs περιλαμβάνουν νεφρικές και ηπατικές μακροαγγειακές στενώσεις ή αποφράξεις φλεβών και αρτηριών και μικροαγγειακές ασθένειες (έμφραγμα, υποδιέγερση, ανίχνευση και χαρακτηρισμός στέρεων και άτυπων κυστικών αλλοιώσεων) καθώς και διακρανιακή Doppler απεικόνιση. Κατά την περασμένη δεκαετία, ο αριθμός των αποτυχιών της απεικόνισης Doppler, που οφείλονταν σε τεχνικά ζητήματα, έχει μειωθεί σημαντικά λόγω βελτιώσεων, που έχουν πραγματοποιηθεί, στην ευαισθησία του συστήματος απεικόνισης της χωρικής και χρονικής ανάλυσης, καθιστώντας ευεργετική την χρήση των USCAs (Correasetal. 2001).

Απεικόνιση διέγερσης

Οι παράγοντες αντίθεσης επιτρέπουν την ανίχνευση παρεγχυματικής ενίσχυσης, ανάλογα με την ροή και την ένταση του αίματος στον ιστό. Για παράδειγμα, η αντίθεση που παρατηρείται βάσει της κλίμακας των γκρι, μεταξύ νεφρικού φλοιού και μυελού μπορεί να ενισχυθεί εξαιτίας της διαφοράς στην αγγείωση. Οι παράγοντες αντίθεσης είναι ιδιαίτερα χρήσιμοι στην ανίχνευση και το χαρακτηρισμό ηπατικών και νεφρικών αλλοιώσεων (**Εικόνα 5**), όπως, επίσης, και στην ανίχνευση διέγερσης του μυοκαρδίου. Τέλος, μπορούν να χρησιμοποιηθούν στην αναγνώριση κυστεοουρητικής παλινδρόμησης (Correasetal. 2001, Harveyetal. 2001).



Εικόνα 5: Απεικόνιση διέγερσης με Levovist ηπατικής υπερπλασίας, όπου Α) βασική απεικόνιση της υπόηχης μάζας (βέλη), Β) έγχρωμο Doppler όπου γίνεται ορατή η αγγείωση, C) σε πρόιμη φάση η ενίσχυση πραγματοποιείται σε σύντομο χρονικό διάστημα και η κεντρική βλάβη γίνεται ορατή και D) σε όιμη φάση η ενίσχυση της βλάβης πραγματοποιείται σε μέγιστο βαθμό (Correasetal. 2001).

Λειτουργική απεικόνιση

Οι παράγοντες αντίθεσης μπορούν να χρησιμοποιηθούν και ως μέσα ποσοτικοποίησης του αίματος, με παρόμοιο τρόπο με την πυρηνική ιατρική. Ύστερα από την χορήγησή τους, δημιουργούνται καμπύλες έντασης-χρόνου, μέσω των σημάτων που λαμβάνονται από τις περιοχές ενδιαφέροντος. Λειτουργικοί δείκτες όπως ο χρόνος μέχρι το peak, η ένταση του peak, η διάρκεια της ενίσχυσης και η περιοχή κάτω από τις καμπύλες έντασης-χρόνου μπορούν να υπολογιστούν. Οι επιπρόσθετες πληροφορίες που παρέχονται από την λειτουργική απεικόνιση σχετίζονται με εκτιμήσεις διαφόρων περιοχών και διάγνωσης, για παράδειγμα της νεφρικής αρτηριακής στένωσης και κίρρωσης. Μια πιο πρόσφατη προσέγγιση της USCA λειτουργικής απεικόνισης βασίζεται στην καταστροφή των μικροφουσαλίδων σε υψηλές τιμές ακουστικής ισχύς, με ταυτόχρονη μελέτη της καμπύλης επαναιμάτωσης που παρατηρείται σε χαμηλές τιμές MI. Η κλίση της εν λόγω

καμπύλης, θεωρητικά, σχετίζεται με την αιματική ροή και το επίπεδο της ενίσχυσης σε σχέση με την τοπική ένταση αίματος (Greis 2011, Correasetal. 2001).

Θεραπευτικές εφαρμογές

Η χρήση στοχευμένων μικροφουσαλίδων ανοίγει νέους ορίζοντες στην χρήση των USCAs και συγκεκριμένα, στην χρήση τους ως θεραπευτικά μέσα. Οι παράγοντες αντίθεσης μπορούν να ενσωματώσουν διάφορα ενεργά συστατικά, όπως ινωδολυτικά φάρμακα, νουκλεοτιδικές αλυσίδες και χημειοθεραπευτικές ουσίες (Lawrieetal. 2000). Οι ενώσεις αυτές δύνανται να μεταφέρουν τοπικά ενεργά συστατικά, αξιοποιώντας την ενέργεια υπερήχων για το σπάσιμο του μικροφουσαλιδικού φραγμού, ενώ ακόμα έχει βρεθεί ότι η ενέργεια υπερήχων μπορεί να αυξήσει την αποτελεσματικότητα του φαρμάκου μέσω της δημιουργίας πόρων στην επιφάνεια των παρακείμενων κυττάρων (sonoporation) (Mukherjeeetal. 2000). Για παράδειγμα, η διείσδυση της ουροκινάσης στον θρόμβο αυξάνεται με την παρουσία ηχητικών κυμάτων. Παρόμοιο φαινόμενο έχει αναφερθεί και για τη γονιδιακή έκφραση (Correasetal. 2001).

1.6. Ασφάλεια

Ένας παράγοντας αντίθεσης υπερήχων απομακρύνεται από το αίμα μέσω των πνευμόνων, μετά την καταστροφή των μικροφουσαλίδων, ως εκ τούτου, δεν είναι νεφροτοξικός. Επιπλέον, δεν περιέχει ιώδιο, οπότε δεν δύναται να φέρει κάποια αρνητική επίδραση στη λειτουργικότητα του θυρεοειδούς αδένου. Βέβαια, παρόλο που οι παράγοντες αντίθεσης είναι πολύ ασφαλείς, μπορεί να θεωρηθούν ως ξένο υλικό από το ανοσοποιητικό σύστημα και να ενοχοποιηθούν για μία σοβαρή αντίδραση υπερευαισθησίας (Sidhuetal. 2012). Η συχνότητα εμφάνισης μίας σοβαρής αντίδρασης υπερευαισθησίας αναφέρεται σε περίπου 0,002% σε μελέτες μεγάλης κλίμακας, (terHaar 2009, Piscaglia&Bolondi 2006). Η εν λόγω συχνότητα εμφάνισης της αντίδρασης υπερευαισθησίας είναι μικρότερη από εκείνη που έχει καταγραφεί κατά την χρήση ενός ιωδιούχου παράγοντα αντίθεσης στην αξονική τομογραφία (CT) και είναι παρόμοια με εκείνη της χρήσης σκιαγραφικού χηλικού που περιέχει γαδολίνιο στη μαγνητική τομογραφία (MRI) (Sidhuetal. 2012).

Αντενδείξεις της χρήσης του SonoVue είναι το οξύ στεφανιαίο σύνδρομο ή μία κλινικά ασταθής ισχαιμική καρδιακή νόσος, απότομες διαφυγές από αριστερά προς τα δεξιά, σοβαρή πνευμονική υπέρταση, ανεξέλεγκτη συστηματική υπέρταση και σύνδρομο αναπνευστικής δυσχέρειας ενηλίκων (Chung&Kim 2015). Πρόσφατα, η χρήση του SonoVue στην ηχοκαρδιογραφία διακόπηκε, προσωρινά, λόγω αυξημένων πιθανοτήτων σοβαρής υπέρτασης, βραδυκαρδίας, καρδιακής ανακοπής και οξέος εμφράγματος του μυοκαρδίου, τα οποία αναφέρθηκαν, κυρίως, κατά τη διάρκεια υπερηχοκαρδιογραφίας, ως ιδιοπαθής αντίδραση υπερευαισθησίας (European Agency for the Evaluation of Medical Products, 2014). Επιπλέον, το Sonazoid αντενδείκνυται σε ασθενείς με διαφυγές από δεξιά προς τα αριστερά, με σοβαρή πνευμονική υπέρταση και σύνδρομο αναπνευστικής δυσχέρειας ενηλίκων. Δεν πρέπει να χρησιμοποιείται ή, σε περίπτωση που η χρήση του είναι απαραίτητη, πρέπει να χρησιμοποιείται με αυξημένη προσοχή σε ασθενείς με αλλεργίες στα αυγά, επειδή το κέλυφος των συγκεκριμένων μικροφουσαλίδων είναι κατασκευασμένο από φωσφατιδυλική σερίνη και νάτριο (HEPS-sodium) (Ministry of Food and Drug Safety, 2014). Τέλος, η ασφάλεια του SonoVue και του Sonazoid δεν έχει αξιολογηθεί σε εγκύους, γυναίκες που θηλάζουν ή σε ασθενείς ηλικίας κάτω των 18 ετών. Συνεπώς, η χρήση των εν λόγω παραγόντων αντίθεσης θα πρέπει να αποφεύγεται σε αυτούς τους ασθενείς.

Αν και δεν έχει, ακόμη, αποδειχθεί *in vivo* σε ανθρώπινους οργανισμούς, υπάρχει πιθανότητα οι μικροφουσαλίδες να μπορούν να επιφέρουν επιβλαβείς επιδράσεις σε κύτταρα ή ιστούς, όπως μικροαγγειακή ρήξη, αιμόλυση ερυθρών αιμοσφαιρίων, αυξημένη θέρμανση γύρω από τον παράγοντα αντίθεσης και θανάτωση των φαγοκυττάρων που έχουν ενσωματώσει τον παράγοντα αντίθεσης (terHaar 2009). Οι κατευθυντήριες γραμμές της Ευρωπαϊκής Ομοσπονδίας Συλλόγων για τον Υπέρηχο στην Ιατρική και τη Βιολογία (EFSUMB) συνιστούν ιδιαίτερη προσοχή, καθώς οι βλάβες μικροαγγειακών δομών μπορεί να είναι κλινικά επιβλαβής για τον οφθαλμό ή τον εγκέφαλο (Piscaglia et al. 2012). Σύμφωνα με *in vivo* μελέτες, που έχουν πραγματοποιηθεί σε ζώα, τιμή MI μεγαλύτερη από 0,4 επιταχύνει το συγκεκριμένο επιβλαβές βιολογικό αποτέλεσμα. Ως εκ τούτου, οι τιμές MI θα πρέπει να διατηρούνται, όσο το δυνατόν, χαμηλότερες, κατά τη διάρκεια ολόκληρης της εξέτασης (Chung&Kim 2015).

Μεθοδολογία/Methods

Προκειμένου να απαντηθεί το ερώτημα που τέθηκε στην παρούσα εργασία για τη δυνατότητα μετάβασης της ενισχυμένης με σκιαγραφικά υπερηχογραφίας, από ερευνητικό επίπεδο σε βασική κλινική πράξη, πραγματοποιήθηκε ηλεκτρονική αναζήτηση βιβλιογραφίας στις βάσεις δεδομένων GoogleScholar, Embase και Pubmed. Οι λέξεις «κλειδιά» που χρησιμοποιήθηκαν κατά την αναζήτηση ήταν: USCAs, CEUS, vascularultrasound, contrast-enhanced, carotid, ultrasonic, hepatocellular, microcirculation.

Οι περιλήψεις των άρθρων ελέγχθηκαν, προκειμένου να αναγνωριστούν εκείνα που πληρούν τις απαιτούμενες προδιαγραφές. Συγκεντρώθηκαν άρθρα ξενόγλωσσης βιβλιογραφίας που αφορούσαν εφαρμογές σε ανθρώπινους οργανισμούς, ενώ ελέγχθηκε και η βιβλιογραφία των εν λόγω άρθρων, καθώς και ορισμένα προτεινόμενα άρθρα από τις παραπάνω βάσεις δεδομένων, για τη συγκέντρωση επιπλέον υλικού.

Αποτελέσματα/Results

Από τη βιβλιογραφική αναζήτηση προέκυψαν πολυάριθμες μελέτες που καλύπτουν ένα ευρύ φάσμα εφαρμογών της σκιαγραφικά ενισχυόμενης υπερηχογραφίας. Οι μελέτες που συμπεριελήφθησαν στην παρούσα ανασκόπηση χρονολογούνται μεταξύ του διαστήματος 2009 έως τον Οκτώβριο του 2019. Η πλειοψηφία των εφαρμογών αφορούσαν την αξιολόγηση της καρωτίδας, της κοιλιακής αορτής και του ήπατος. Ωστόσο, σημαντικός αριθμός ερευνών αφορά την εφαρμογή της CEUS στη διαφορική διάγνωση του καρκίνου.

3.1. Κλινικές Εφαρμογές στην Καρωτίδα

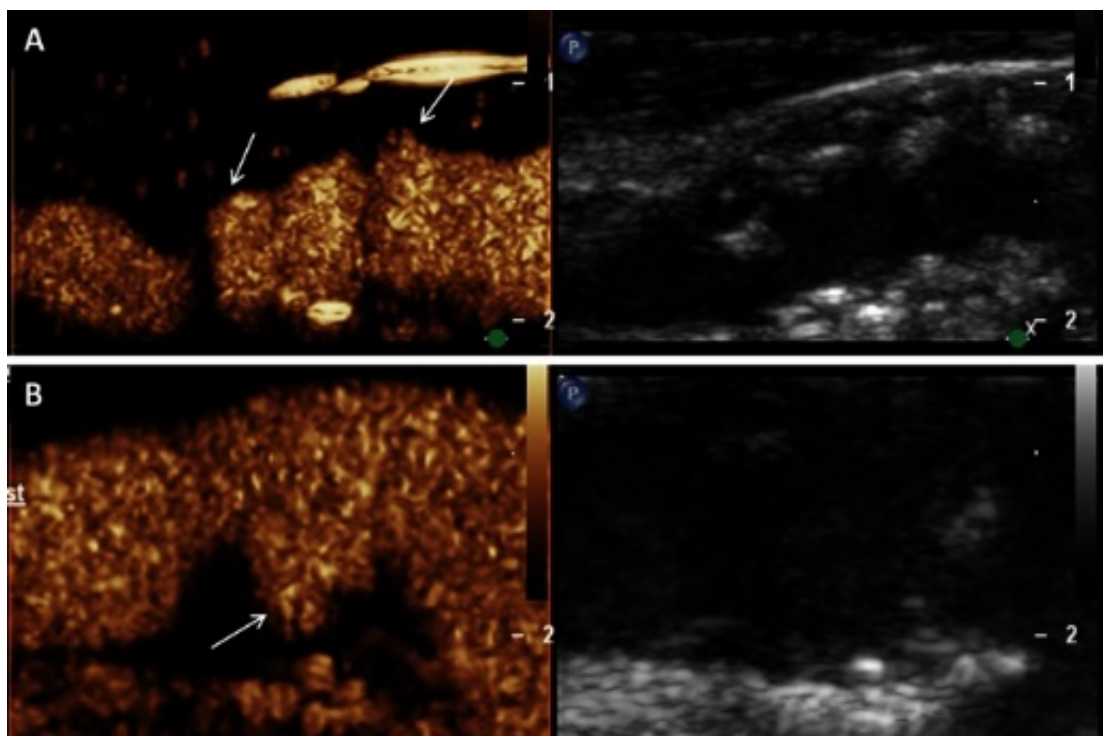
Στην κλινική πράξη, είναι εδραιωμένη η χρήση πρότυπου υπερηχογραφήματος καρωτίδας για την ανίχνευση των αθηροσκληρυντικών αλλοιώσεων του τοιχώματος της καρωτίδας. Η εν λόγω έρευνα εστιάζει στη μέτρηση των ταχύτητων Doppler, προκειμένου να καθοριστεί ο βαθμός της στένωσης. Οι συγκεκριμένες πληροφορίες συλλέγονται με συμβατική υπερηχογραφία και αφορούν την όψιμη εκδήλωση της αθηροσκλήρωσης. Εκτός από τις συγκεκριμένες αιμοδυναμικές και μορφολογικές πληροφορίες, μπορούν να καταγραφούν και πρώιμες μεταβολές της αθηροσκληρωτικής διεργασίας, με την χρήση υπερηχογραφίας υψηλής συχνότητας B-mode (Schinkel et al. 2016).

Με τη χρησιμοποίηση της συγκεκριμένης μεθόδου καθίσταται δυνατή η ανίχνευση μικρών μεταβολών της πάχυνσης του έσω-μέσου χιτώνα της καρωτίδας, ο οποίος αποτελεί ένα πρώιμο δείκτη συστηματικής αθηροσκλήρωσης (Sillesen 2014). Επιπλέον, η υπερηχογραφία B-mode χρησιμοποιείται για την απεικόνιση και την αξιολόγηση της αθηροσκληρυντικής πλάκας, με τον εντοπισμό των επιφανειακών ανωμαλιών και της ηχογένειας της βλάβης. Βάσει επιδημιολογικών μελετών, έχει παρατηρηθεί ότι η αύξηση του πάχους του έσω-μέσου χιτώνα (c-IMT) σε συνδυασμό με την ύπαρξη αθηροσκληρυντικής καρωτιδικής πλάκας, αποτελούν τους αντιπροσωπευτικούς παράγοντες κινδύνου για μελλοντικά εγκεφαλικά και καρδιακά επεισόδια (Den Ruijter et al. 2012, Nambi et al. 2010). Ωστόσο, παραμένει

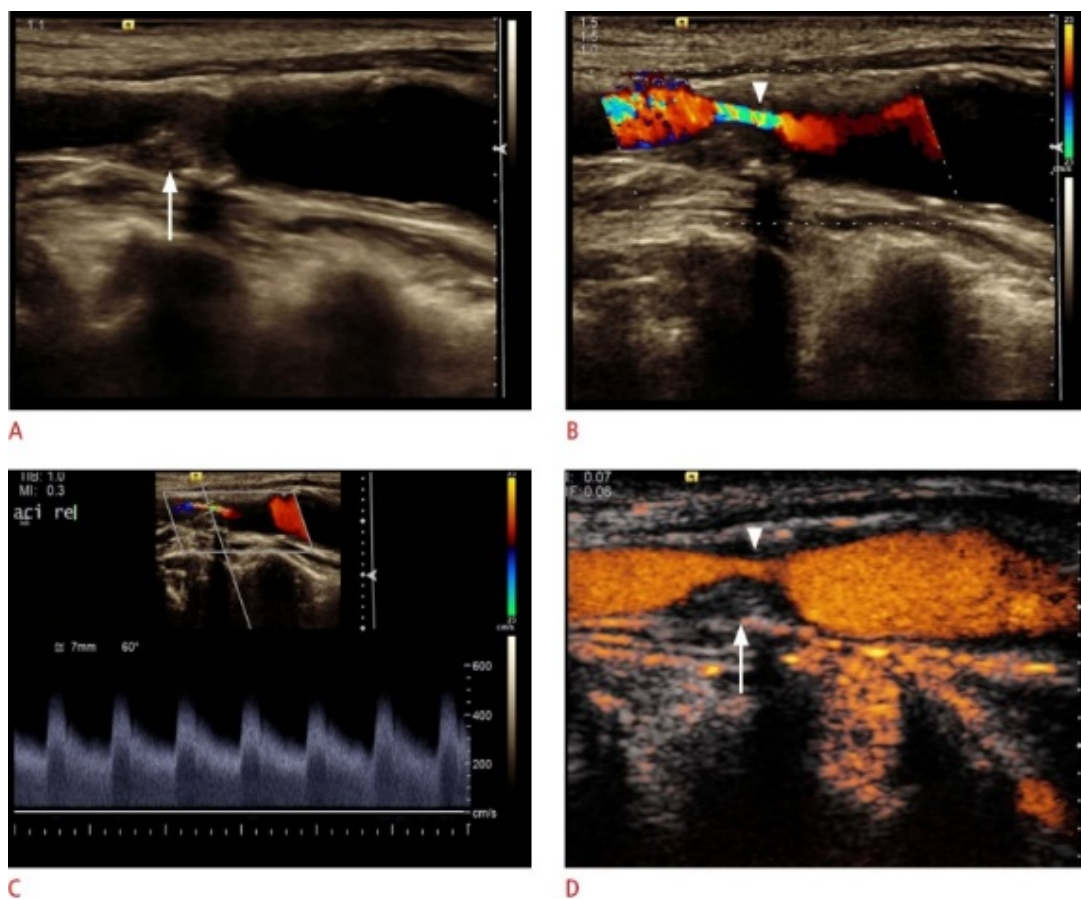
αμφιλεγόμενο εάν η εν λόγω μέθοδος είναι αποτελεσματική στην κλινική πράξη για την εκτίμηση καρδιαγγειακών επεισοδίων, οπότε και κρίνεται απαραίτητο να συμπεριληφθούν περαιτέρω χαρακτηριστικά της πλάκας, προκειμένου να αξιολογείται ο κίνδυνος του εκάστοτε ασθενή (Eyding et al. 2011).

Τα τελευταία χρόνια, η χρήση της απεικόνισης σκιαγραφικά ενισχυμένης υπερηχογραφίας (CEUS) έχει αυξηθεί σημαντικά, αποσκοπώντας στην ανάλυση των χαρακτηριστικών της καρωτιδικής πλάκας, τα οποία δεν ήταν δυνατό να παρατηρηθούν μέσω της συμβατικής υπερηχογραφίας. Για την απεικόνιση της καρωτίδας με CEUS χρησιμοποιούνται τεχνικές γραμμικής απεικόνισης με δέσμη υπερήχων μέσης συχνότητας (π.χ. 3-9 MHz). Κατά την εν λόγω απεικόνιση, ο αυλός της καρωτίδας και ο εξωτερικός χιτώνας εμπλουτίζονται, ενώ ο έσω-μέσος χιτώνας παραμένει υπόηχος (**Εικόνα 6**) (Partovi et al. 2012). Πρόσφατα, μελέτες που πραγματοποιήθηκαν σε ασυμπτωματικούς ασθενείς με υψηλό κίνδυνο καρδιαγγειακού επεισοδίου κατέληξαν ότι η απεικόνιση CEUS αυξάνει το ποσοστό ανίχνευσης υποκλινικών αθηροσκληρωτικών αλλοιώσεων (Schinkel et al. 2016, van den Oord et al. 2013).

Περίπου το 10% -15% των εγκεφαλικών και των παροδικών ισχαιμικών επεισοδίων οφείλονται στη στένωση της καρωτίδας με την ταυτόχρονη δημιουργία αθηρωματικής πλάκας στο εσωτερικό της (Hoogi et al. 2011). Πρωταρχικό στόχο στη διαχείριση της αποφρακτικής νόσου της καρωτίδας αποτελεί η διάκριση του ποσοστού αθηροσκλήρυνσης μεταξύ της ολικής απόφραξης και της στένωσης (van den Oord et al. 2015, Li et al. 2014, Vavuranakis et al. 2013). Με ποσοστά ευαισθησίας και ειδικότητας να κυμαίνονται από 86% έως 98% και από 87% έως 100%, αντιστοίχως, η αγγειακή υπερηχογραφία φέρει υψηλή διαγνωστική ακρίβεια στην αναγνώριση της στένωσης και τη διάκριση του ποσοστού αυτής. Βέβαια, η διάγνωση εξαρτάται σε σημαντικό βαθμό από την εμπειρία του εξεταστή και τις ρυθμιζόμενες παραμέτρους (Zhou et al. 2013, Staub et al. 2010). Με τη CEUS παρέχεται ακριβέστερη οπτικοποίηση της στένωσης, βελτιώνοντας έτσι τη μέτρηση του μήκους της στένωσης σε σύγκριση με το έγχρωμο Doppler. Συγκεκριμένα, παρέχει τη δυνατότητα ποσοτικοποίησης της κυκλοφορίας του αίματος διαμέσου της στένωσης, δίχως τα μειονεκτήματα ψευδώς θετικών ή αρνητικών σημάτων και την ανάγκη μέτρησης υπό κατάλληλη γωνία για την αποφυγή φαινομένου υπερχειλίσης ροής (**Εικόνα 7**) (Rübenthaler et al. 2016).

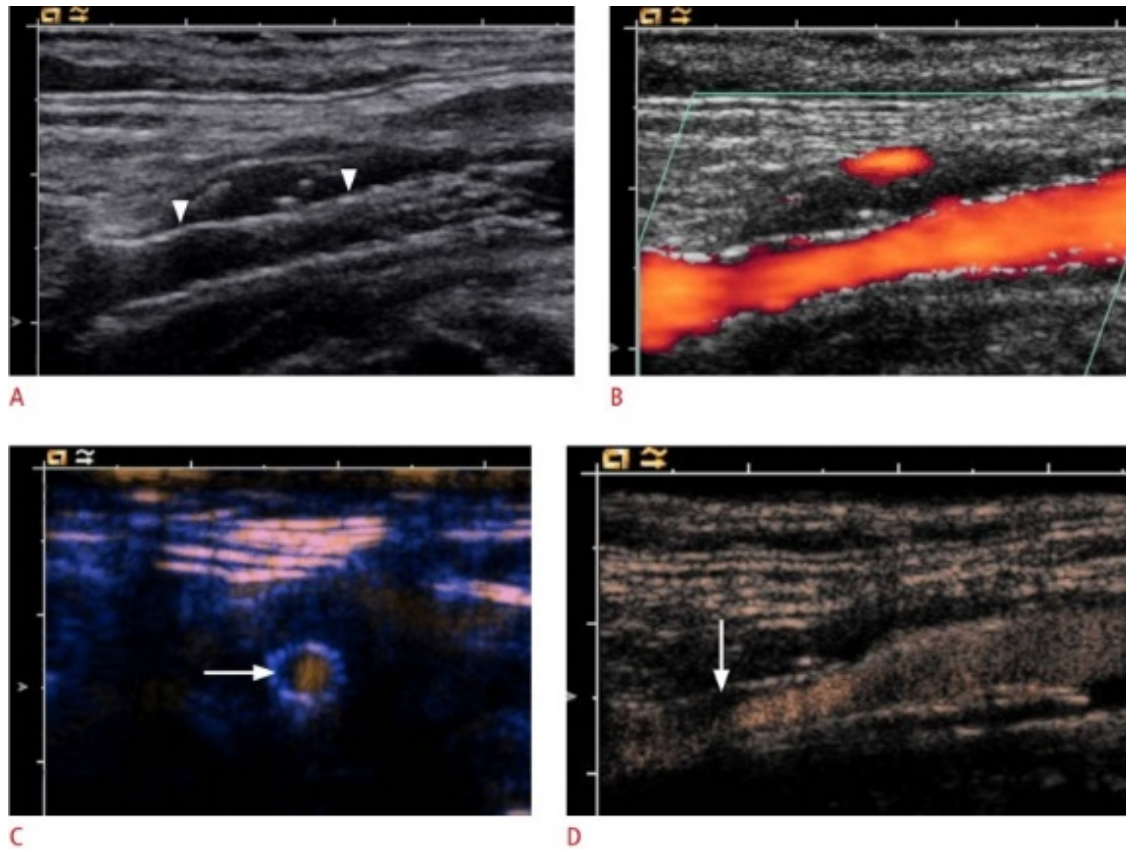


Εικόνα 6: Αξιολόγηση των βλαβών του τοιχώματος του αγγείου και των εξελκώσεων των αθηρωματικών πλακών στην καρωτιδική αρτηρία με την χρησιμοποίηση CEUS, όπου A) υπόηχες και υπερηχογενείς περιοχές της πλάκας με απεικόνιση B-mode (δεξιά) και με CEUS (αριστερά), με επιφανειακές αλλοιώσεις (βέλη) και B) εξέλκωση πλάκας (βέλος) με απεικόνιση CEUS (αριστερά), η οποία δεν είναι ορατή με απεικόνιση B-mode (δεξιά) (Schinkel et al. 2016).



Εικόνα 7: Υπερηχογράφημα γυναίκας ηλικίας 67 ετών με ισχαιμικά νευρολογικά συμπτώματα. Α) η υπερηχογραφία B-mode απεικονίζει την υψηλού βαθμού στένωση στον έσω χιτώνα της έσω καρωτίδας, με μαλακές αθηρωματικές πλάκες (βέλος). Β, C) Η υπερηχογραφία Duplex απεικονίζει την υψηλού βαθμού στένωση (βέλος) με μέγιστη συστολική ταχύτητα περίπου 500 cm / sec. D) Η CEUS ανιχνεύει τη ροή εντός της στένωσης (βέλος) και αξιολογεί το μήκος και το ποσοστό της στένωσης. Επιπροσθέτως, η CEUS επιβεβαιώνει την απουσία νεοαγγείωσης (βέλος) (Rübenthaler et al. 2016).

Επιπλέον, η απεικόνιση CEUS μπορεί να βοηθήσει στον προσδιορισμό της ανάγκης για καρωτιδική ενδαρτηρεκτομή ή άλλων επεμβατικών μεθόδων, για την αποφυγή ισχαιμικού εγκεφαλικού εμφράκτου (ten Kate et al. 2010). Επίσης η Duplex υπερηχογραφική απεικόνιση και η CEUS αποτελούν τις μεθόδους μετεγχειρητικής παρακολούθησης της επαναστένωσης, με τη CEUS να παρέχει τη δυνατότητα καλύτερης απεικόνισης της μορφολογίας της στένωσης σε σύγκριση με τα συστήματα Doppler (Εικόνα 8) (Rübenthaler et al. 2016).



Εικόνα 8: Υπερηχογράφημα κατά τον επιμήκη άξονα μετά από εισαγωγή ενδονάρθηκα στην καρωτιδική αρτηρία. Α) Η B-mode υπερηχογραφία απεικονίζει τον ενδονάρθηκα (βέλη). Β) Το Power Doppler δεν μπόρεσε να απεικονίσει στένωση στον ενδονάρθηκα. Γ) Απεικόνιση του ενδονάρθηκα σε εγκάρσια διατομή με CEUS, όπου διακρίνεται η ημικυκλική μαλακή πλάκα (βέλος) και ο υπολειπόμενος αυλός της καρωτίδας. Σύμφωνα με τα απεικονιστικά κριτήρια για τη στένωση του αυλού, ο βαθμός στένωσης του ενδονάρθηκα είναι περίπου 40% -50%. Δ) Η CEUS απεικονίζει μερικές μαλακές πλάκες (βέλος) στο πρόσθιο τοίχωμα του ενδονάρθηκα (Rübenthaler et al. 2016).

Όπως αναφέρθηκε παραπάνω, η απεικόνιση της καρωτίδας με CEUS δεν χρησιμεύει μόνο στη βέλτιστη οριοθέτηση του αυλού της καρωτίδας, αλλά και στην καλύτερη ανάλυση των χαρακτηριστικών της αθηρωματικής πλάκας, με την απεικόνιση των μικροαγγείων εντός της αθηρωσκληρυντικής αλλοίωσης (Staub et al. 2010). Τα συγκεκριμένα μικροαγγεία προέρχονται από τα υγιή μεγάλα αγγεία (τα αγγεία των αγγείων - vasa vasorum) που εντοπίζονται στο τοίχωμα της καρωτίδας και το διαπερνούν μόνο σε παθολογικές καταστάσεις, δίνοντας, με αυτό τον τρόπο, τη δυνατότητα πολλαπλασιασμού στην αθηρωματική πλάκα. Βάσει διαφόρων

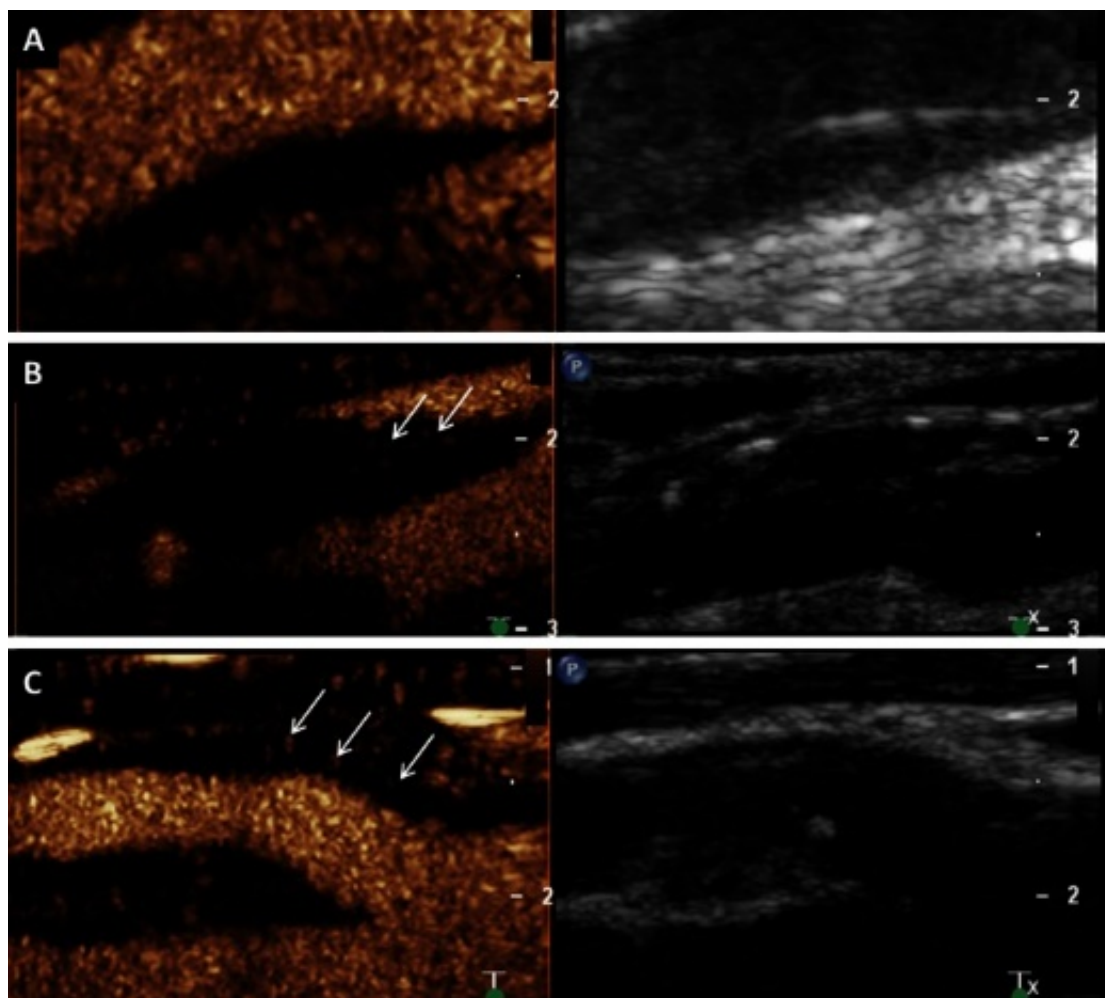
ιστολογικών μελετών, συνθήκες υποξίας και φλεγμονής επάγουν τη διαδικασία της νεοαγγείωσης, η οποία οδηγεί στην παρατηρούμενη ενδοαγγειακή αύξηση. Η εξέλιξη και η ευπάθεια της αθηρωματικής πλάκας εξαρτάται σε σημαντικό βαθμό από τα εν λόγω μικροαγγεία, καθώς έχει παρατηρηθεί ότι η ανώριμη φύση τους τα καθιστά περισσότερο διαπερατά, συγκριτικά με τα φυσιολογικά μικροαγγεία, γεγονός που συμβάλλει στη συγκέντρωση φλεγμονωδών κυττάρων, την ενδοπλακική αιμορραγία, και συνεπώς, τη ρήξη της πλάκας και την εκδήλωση εγκεφαλικού επεισοδίου (Schinkel et al. 2016).

Σε μία προοπτική μελέτη, η οποία διήρκησε 3 έτη, μελετήθηκαν η συσχέτιση συγκεκριμένων ιστολογικών χαρακτηριστικών της αθηρωματικής πλάκας, με τη πιθανότητα εκδήλωσης καρδιακών επεισοδίων. Με βάση τα αποτελέσματα, παρατηρήθηκαν αυξημένα καρδιαγγειακά επεισόδια σε ασθενείς με αυξημένη πυκνότητα μικροαγγείων και αυξημένο ποσοστό ενδοπλακικών αιμορραγιών (Hellings et al. 2010). Τα εν λόγω αποτελέσματα, καταδεικνύουν τη νεοαγγείωση ως δείκτη καρδιαγγειακής ευπάθειας με υψηλή προγνωστική αξία. Συνεπώς, η CEUS καθίσταται μία ιδιαίτερα ευεργετική μέθοδος στην πρόληψη καρδιαγγειακών επεισοδίων, εφόσον προσφέρει τη δυνατότητα εντοπισμού των ευάλωτων πλακών με μη επεμβατικό τρόπο.

Σύμφωνα με την υπάρχουσα βιβλιογραφία, ο βαθμός εμπλουτισμού της αθηρωματικής πλάκας με CEUS έχει θετική συσχέτιση με την πυκνότητα των νεοαγγείων. Επίσης, έχει παρατηρηθεί ότι οι υποηχοϊκές πλάκες εμφανίζουν αυξημένο εμπλουτισμό με τη CEUS (**Εικόνα 9**) (Schinkel et al. 2016, Staub et al. 2011). Οι εν λόγω μελέτες χρησιμοποίησαν ποσοτικές μεθόδους για τον προσδιορισμό του βαθμού νεοαγγείωσης με καρωτιδική απεικόνιση CEUS. Ένα πολλά υποσχόμενο εργαλείο ποσοτικοποίησης για την κλινική εφαρμογή της CEUS, χρησιμοποιήθηκε από τους vanden Oord et al. (2015) και βασίζεται σε ένα ειδικά σχεδιασμένο λογισμικό που χρησιμοποιεί έναν αλγόριθμο παρακολούθησης της κίνησης.

Παρατηρήθηκε καλή συσχέτιση της εν λόγω μεθόδου με τα συστήματα οπτικής προσέγγισης και η μεταβλητότητα μεταξύ διαφορετικών παρατηρητών ήταν περιορισμένη (vanden Oord et al. 2015). Βασικό πλεονέκτημα των μεθόδων ποσοτικής ανάλυσης των νεοαγγείων με απεικόνιση CEUS είναι η αυξημένη ακρίβεια και η επαναληψιμότητα των αποτελεσμάτων. Τα συστήματα αυτά μπορούν να εφαρμοστούν εύκολα και έχει καταγραφεί ότι φέρουν διαφοροποιημένα

αποτελέσματα μεταξύ συμπτωματικών και ασυμπτωματικών ασθενών (tenKateetal. 2013, Staubetal. 2011, Xiongetal. 2009).



Εικόνα 9: Απεικονιστική ταξινόμηση της ενδοπλακικής νεοαγγείωσης στην απεικόνιση CEUS. A) Δεν υπάρχει ενίσχυση: μικρή πλάκα στο τοίχωμα του εσω χιτώνα σε υπερηχογράφημα B-mode (δεξιά), χωρίς ενδοαγγειακή νεοαγγείωση στην απεικόνιση CEUS (αριστερά). B) Μεσαία ενίσχυση: υπόηχες και υπερηχογενείς πλάκες στον καρωτιδικό αυλό σε υπερηχογράφημα B-mode(δεξιά) και απεικόνιση CEUS (αριστερά) με μέτρια ενδοπλακική νεοαγγείωση (βέλη). C) Αυξημένη ενίσχυση: υπόηχη πλάκα σε υπερηχογράφημα B-mode(δεξιά) και απεικόνιση CEUS (αριστερά) με υψηλού βαθμού ενδοπλακική νεοαγγείωση (βέλη)(Schinkel etal. 2016).

Η ερευνητική ομάδα των Staubetal. (2011), ανέλυσε περίπου 300 αθηροσκληρυντικές αλλοιώσεις με συμβατική υπερηχογραφία και απεικόνιση CEUS. Ο προσδιορισμός της νεοαγγείωσης πραγματοποιήθηκε με το σύστημα των vandenOordetal. (2015). Τα αποτελέσματά τους επιβεβαιώνουν την περιορισμένη διαγνωστική αξία της απεικόνισης B-mode, καθώς δεν παρατηρείται διαφορά στην ηχογένεια των πλακών μεταξύ ασθενών που φέρουν μικροεμβολικά σήματα και εκείνων που δε φέρουν. Έχει καταδειχθεί η συσχέτιση μεταξύ των εν λόγω σημάτων και της πυκνότητας των νεοαγγείων, μέσω έγχρωμου Doppler, καθιστώντας τα μικροεμβολικά αυτά σήματα ως δείκτη ευπάθειας των αθηρωματικών πλακών (Zhouetal. 2013). Επιπλέον, οι Staubetal. (2011), κατέδειξαν ότι αυξημένος εμπλουτισμός πραγματοποιήθηκε σε υπόηχες πλάκες, που έφεραν αυξημένο ποσοστό αλλοιώσεων τόσο αναφορικά με το πάχος της πλάκας όσο και με το βαθμό της στένωσης.

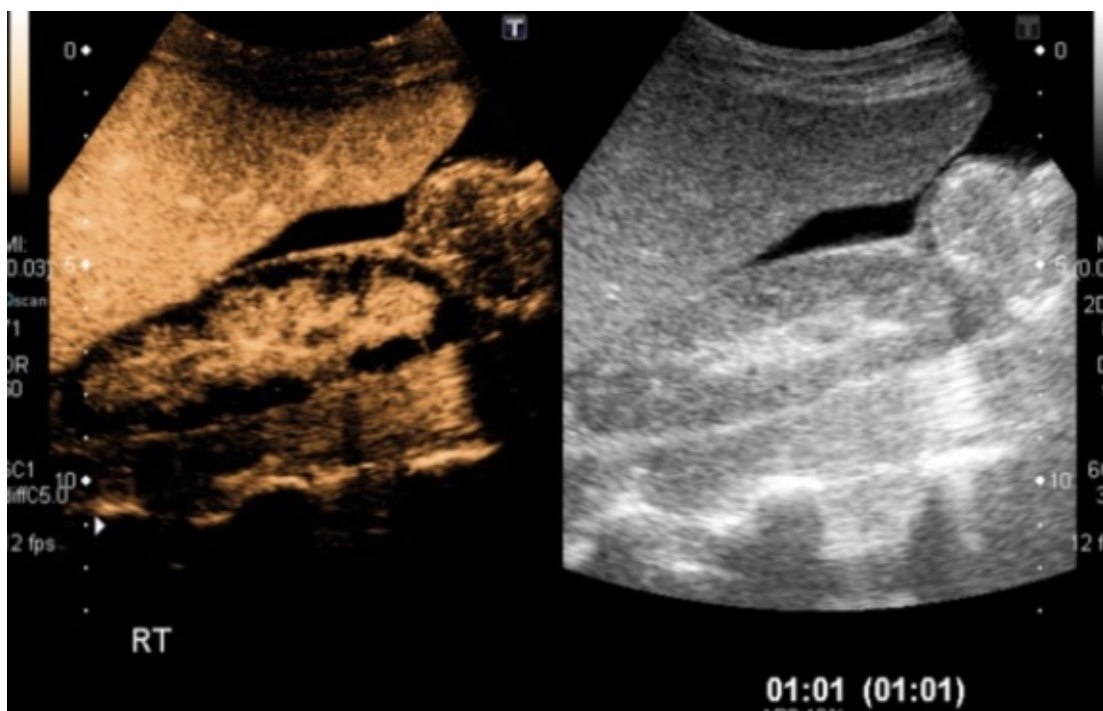
Μετα-ανάλυση, που πραγματοποιήθηκε από τους Huang et al. (2016), η οποία αφορούσε μελέτες από το 2004 έως το 2015, κατέληξε στο συμπέρασμα ότι η ευαισθησία της ποιοτικής απεικόνισης CEUS στην ανίχνευση νεοαγγείωσης ήταν 0.80 (95% CI: 0.72-0.87) και η ευαισθησία της ποσοτικής απεικόνισης CEUS ήταν 0.77 (με διάστημα εμπιστοσύνης 95%, 0.71-0.83). Ωστόσο, η CEUS δεν αποτελεί πολύτιμη μέθοδο μόνο διαγνωστικά για την ποσοτικοποίηση της νεοαγγείωσης, αλλά και ως μέσο ελέγχου της απόκρισης σε θεραπεία. Το συγκεκριμένο όφελος από την χρήση της CEUS, παρατηρήθηκε σε ένα διαβητικό ασθενή ηλικίας 53 ετών, στον οποίο παρατηρήθηκε με τη βοήθεια της εν λόγω απεικόνισης ελάττωση των νεοαγγείων, ύστερα από χορήγηση στατίνης (Mehtaetal. 2017).

Μία ακόμα εφαρμογή της σκιαγραφικά ενισχυόμενης υπερηχογραφίας είναι για τον εντοπισμό της εξέλκωσης στην αθηρωματική πλάκα, η οποία αποτελεί αιτιολογικό παράγοντα εγκεφαλικών επεισοδίων που οφείλονται σε καρωτιδική νόσο. Η εξέλκωση, από ιστολογικής απόψεως, ορίζεται ως έλλειμμα του ενδοθηλίου, ενώ από απεικονιστικής απόψεως, πρόκειται για ανωμαλίες της επιφάνειας των πλακών. Η αξία της CEUS στη διάγνωση καταδεικνύεται από την ικανότητα λεπτομερούς απεικόνισης και ποσοτικοποίησης της επιφάνειας των πλακών, μέσω καμπύλων χρόνου – σήματος (Rübenthaleretal. 2016).

3.2. Κλινικές Εφαρμογές στο Νεφρό

Το υπερηχογράφημα των νεφρών είναι μία συχνά χρησιμοποιούμενη εξέταση, αποτελώντας ένα χρήσιμο εργαλείο απεικόνισης. Ωστόσο, η συμβατική υπερηχογραφία δεν παρέχει τη δυνατότητα διάκρισης όλων των αλλοιώσεων. Ειδικότερα, πολυάριθμες αλλοιώσεις παρουσιάζουν παρόμοια ηχογένεια στην κλίμακα των γκρι, συνεπώς, η απεικόνιση της μικροκυκλοφορίας δεν είναι εφικτή. Η διαφορική διάγνωση της πλειοψηφίας των νεφρικών αλλοιώσεων στηρίζεται στην αξιολόγηση της ροής του αίματος, γεγονός που μπορεί να πραγματοποιηθεί με την χρήση σκιαγραφικών. Η CEUS είναι μία ασφαλής μέθοδος απεικόνισης της αιματικής διάχυσης των νεφρών, καθώς δεν χαρακτηρίζεται από νεφροτοξικότητα, ούτε απαιτεί την έκθεση του ασθενή σε ιοντίζουσα ακτινοβολία. Μπορεί να απεικονίσει με βέλτιστο τρόπο τόσο τη μικρο- όσο και τη μακροκυκλοφορία, υπερτερώντας της αξονικής αγγειογραφίας και της συμβατικής υπερηχογραφίας, καθώς δεν απαιτεί την διεξαγωγή της εξέτασης υπό κατάλληλη γωνία (Tenant&Gutteridge 2016, Piscagliaetal. 2012).

Το νεφρικό έμφρακτο αποτελεί μία σπάνια πάθηση, η ανίχνευση της οποίας δεν επιτυγχάνεται τις περισσότερες φορές, κατά την ακτινολογική εξέταση. Χαρακτηρίζεται από τη διακοπή της κανονικής αιματικής διάχυσης σε όλο το νεφρό ή σε τμήμα του. Παρόλο που η αξονική αποτελεί τη μοναδική επιλογή για την έρευνα ασθενών με μη ειδική συμπτωματολογία, όπως για παράδειγμα ανεξήγητοι κοιλιακοί πόνοι, πολλοί ασθενείς και ιδιαίτερα εκείνοι με νεφρική δυσλειτουργία αποκλείονται από την εν λόγω εξέταση. Η CEUS έχει παρατηρηθεί ότι φέρει ανάλογη διαγνωστική ακρίβεια με τη CT στην ανίχνευση του νεφρικού εμφράκτου και θεωρείται ανώτερη της συμβατικής υπερηχογραφίας. Επιπλέον, η βέλτιστη χωρική ανάλυση που παρέχεται, επιτρέπει τη διάκριση μεταξύ εμφράκτου και νέκρωσης του φλοιού. Το νεφρικό έμφρακτο απεικονίζεται ως σφηνοειδής περιοχή δίχως αιμάτωση, ενώ η νέκρωση εμφανίζεται ανάλογα, αλλά με διατηρημένη την αγγείωση (**Εικόνα 10**). Οι συγκεκριμένες παθολογικές καταστάσεις φέρουν διαφορετική αιτιολογία, γεγονός που μπορεί να αποτελέσει το επίκεντρο περαιτέρω ερευνών με CEUS (Piscagliaetal. 2012, Bertolotto&Catalano 2009).



Εικόνα 10: Ισχαιμία νεφρού. Η χαμηλής ακουστικής ισχύς απεικόνιση κλίμακας του γκρι (δεξιά) εμφανίζει ελαφρώς αυξημένη ηχογένεια, ενώ η απεικόνιση CEUS εμφανίζει ενίσχυση του νεφρικού κόλπου (Tenant&Gutteridge 2016).

Η νεφρική CEUS φέρει τη δυνατότητα ανίχνευσης και παρεγχυματικών βλαβών ως εστιακές αλλοιώσεις αιμάτωσης (Bertolotto&Catalano 2009). Μπορεί να εντοπίσει τις βλάβες, καθώς και την στένωση και θρόμβωση της νεφρικής αρτηρίας. Μία ενεργό αιμορραγία μπορεί, επίσης, να παρατηρηθεί κατά τη διενέργεια της σάρωσης. Επιπλέον, η διαγνωστική αξία της CEUS είναι καλά καθορισμένη στη διάγνωση της πυελονεφρίτιδας. Η συμβατική υπερηχογραφία, βάσει της κλίμακας των γκρι, φέρει ορισμένα αποτελέσματα στη διάγνωση ορισμένων βλαβών, οι οποίες εμφανίζονται υπόηχες, όμως φέρουν ασαφή αποτελέσματα στην πλειοψηφία των περιπτώσεων. Η CEUS έχει, στην πλειονότητα των περιπτώσεων, καλή συσχέτιση με την αξονική, καθώς σε πρώιμη φάση παρατηρείται η ενίσχυση τόσο του σημείου της στεφάνης (δακτύλιος μαλακών ιστών), όσο και η απόφραξη του νεφρού, με ανάλογο τρόπο με την αξονική (Fontanillaetal. 2012). Ωστόσο, η χρήση της περιορίζεται καθώς το σκιαγραφικό είναι καθαρά ενδοαγγειακός παράγοντας, ο οποίος δε «φιλτράρεται» από το νεφρό. Για αυτό το λόγο η αξονική παραμένει η εξέταση εκλογής για οξεία νεφρική βλάβη. Η CEUS ενδείκνυται για παρακολούθηση των αλλοιώσεων και σε

περιπτώσεις που η CT δεν είναι δυνατό να πραγματοποιηθεί ή αντενδείκνυται (Tenant&Gutteridge 2016).

Όσον αφορά το μεταμοσχευμένο νεφρό, η υπερηχογραφία αποτελεί την εξέταση εκλογής. Η σκιαγραφικά ενισχυόμενη υπερηχογραφία επιτρέπει την εκτίμηση της αιμοδυναμικής, προκειμένου να εκτιμηθεί η επιτυχία ή η αποτυχία του μοσχεύματος (Piscagliaetal. 2012). Στη σύγχρονη κλινική απεικόνιση, η CEUS αντιμετωπίζει τα προβλήματα απεικόνισης της συμβατικής υπερηχογραφίας, βελτιώνοντας την αξιολόγηση της αγγείωσης και του φλοιού του μοσχεύματος, δίχως το μειονέκτημα της γωνιακής εξάρτησης, που φέρει η συμβατική υπερηχογραφία. Τέλος, οι ποικίλες εστιακές νεφρικές βλάβες που μπορούν να απεικονιστούν με CEUS, μπορούν να ανιχνευτούν και στο μεταμοσχευμένο νεφρό (Tenant&Gutteridge 2016).

3.3. Κλινικές Εφαρμογές στην καρδιολογία

Η διαγνωστική ικανότητα της CEUS στον τομέα της αγγειακής παθολογίας καταδεικνύεται και σε καρδιακές παθήσεις. Παρόλο που οι πρώιμοι παράγοντες αντίθεσης δεν ήταν δυνατό να χρησιμοποιηθούν με τη συμβατική υπερηχοκαρδιαγραφική απεικόνιση, η εξέλιξη των μικροφουσαλίδων που έχουν την ικανότητα να διαπεράσουν μέσω της πνευμονικής κυκλοφορίας στους καρδιακούς θαλάμους και το μυοκάρδιο, έχουν αντιμετωπίσει τις προκλήσεις και είναι δυνατή η απεικόνιση (Schinkel etal. 2016).

Η ακριβής απεικόνιση των ενδοκαρδιακών ορίων είναι ιδιαίτερα σημαντική σε ασθενείς που έχουν διαγνωστεί ή υπάρχει υποψία στεφανιαίας νόσου. Το 15% των εν λόγω ασθενών φέρουν μέτρια έως κακή ποιότητα εικόνας σε συμβατική ηχοκαρδιογραφία, λόγω συννοσηρότητας, για παράδειγμα παχυσαρκία ή χρόνια πνευμονική νόσο. Η τεχνική CEUS βελτιώνει σημαντικά την ανίχνευση των ενδοκαρδιακών ορίων, η οποία είναι απαραίτητη σε κλινικό επίπεδο για την ακριβή αξιολόγηση του όγκου και της λειτουργίας της αριστερής κοιλίας (Hoffmann etal. 2014). Η χρήση των σκιαγραφικών υπερήχων παρέχει τη δυνατότητα εκτίμησης του κλάσματος εξώθησης και συνεπώς, φέρει αντίκτυπο στην κλινική περίθαλψη, καθορίζοντας τη θεραπευτική προσέγγιση και την πρόγνωση των ασθενών (Kurt etal. 2009).

Μία άλλη τεχνική ηχοκαρδιογραφίας είναι εκείνη που πραγματοποιείται υπό stress. Η συγκεκριμένη τεχνική παρέχει πληροφορίες σχετικά με την παρουσία και την έκταση της ισχαιμίας του μυοκαρδίου, αλλά και τη βιωσιμότητα αυτού σε ασθενείς με ισχαιμική καρδιοπάθεια. Η αξιολόγηση της υπερηχοκαρδιογραφίας απαιτεί βέλτιστη απεικόνιση της τοιχωματικής κίνησης και πάχυνσης, καθώς τα διαγνωστικά κριτήρια στηρίζονται στην ακριβή απεικόνιση των τοιχωμάτων της αριστερής κοιλίας. Τα σκιαγραφικά συμβάλλουν σε βελτιωμένη οριοθέτηση του ενδοκαρδίου και ανάλυση της κίνησης του τοιχώματος ακόμα και από λιγότερο έμπειρους εξεταστές. Η χρήση τους συνιστάται στην περίπτωση που δύο ή περισσότερα γειτονικά τμήματα της αριστερής κοιλίας δεν απεικονίζονται επαρκώς. Συνήθως, τα τμήματα με μειωμένη ποιότητα εικόνας είναι το εμπρόσθιο και το πλευρικό τοίχωμα. Τέλος, η τοιχωματική κίνηση αναλύεται τόσο σε συνθήκες ηρεμίας όσο και σε συνθήκες stress, για την αύξηση της διαγνωστικής ακρίβειας (Schinkel et al. 2016).

Η CEUS μπορεί επίσης να φανεί ιδιαίτερα χρήσιμη σε ασθενείς με ισχαιμική καρδιοπάθεια και με υποψία ενδοκαρδιακού θρόμβου. Στους συγκεκριμένους ασθενείς, τα ενδοκαρδιακά όρια στην κορυφή της αριστερής κοιλίας δεν μπορούν να οριοθετηθούν και παράσιτα (ψευδώς θετικά ή αρνητικά σήματα) είναι συχνά ορατά στην εν λόγω περιοχή κατά τη συμβατική υπερηχοκαρδιογραφία. Η CEUS επιτρέπει μια αξιόπιστη αξιολόγηση της κοιλότητας και μπορεί να χρησιμοποιηθεί για να αποκλειστεί ή να επιβεβαιωθεί ένας ενδοκαρδιακός θρόμβος. Η διαγνωστική ακρίβεια της CEUS και η υπεροχή της, έναντι της συμβατικής υπερηχοκαρδιογραφίας έχει παρατηρηθεί σε πολυάριθμες έρευνες (Weinsaft et al. 2011). Μια μελέτη, στην οποία συμμετείχαν 409 ασθενείς, κατέληξε ότι η συμβατική υπερηχοκαρδιογραφία δεν έφερε διαγνωστική αποτελεσματικότητα για τον αποκλεισμό ή την ανίχνευση θρόμβου στο 46% των περιπτώσεων. Στη συνέχεια, ορισμένοι από τους ασθενείς υποβλήθηκαν σε απεικόνιση με σκιαγραφικά υπερήχων. Στην περίπτωση αυτή, η διαγνωστική αποτελεσματικότητα αυξήθηκε σε ποσοστό που ανερχόταν στο 90% των περιπτώσεων. Η αξιολόγηση του ενδοκαρδιακού θρόμβου μέσω CEUS, μπορεί να έχει άμεση επίπτωση στη διαχείριση του ασθενούς, συμβάλλοντας σε αλλαγές της θεραπείας (αντιπηκτική αγωγή), αλλά και την αποφυγή της δοκιμασίας κόπωσης σε ασθενείς με εμφυτεύσιμο απινιδωτή (Schinkel et al. 2016).

Στους ασθενείς που έχουν διαγνωστεί ή υπάρχει υποψία στεφανιαίας νόσου, η CEUS δύναται να συμβάλει σημαντικά στην εκτίμηση της αιμάτωσης του

μυοκαρδίου (Porter & Xie 2010). Η απεικόνιση της μυοκαρδιακής αιμάτωσης απαιτεί σταθερή συγκέντρωση του παράγοντα αντίθεσης στην κυκλοφορία, γεγονός που μπορεί να επιτευχθεί με ενδοφλέβια χορήγηση, με την χρησιμοποίηση ενός συστήματος συνεχούς έγχυσης. Ο υπερηχογράφος υψηλού MI αναβοσβήνει για να καταστρέψει όλους τους ενδομυοκαρδιακούς παράγοντες αντίθεσης και καταγράφεται η αναπλήρωση του παράγοντα αντίθεσης στο μυοκάρδιο. Έχουν αναπτυχθεί πολυάριθμα λογισμικά για τη μέτρηση της έντασης αναπλήρωσης του μυοκαρδίου και για την ποσοτικοποίηση των ελαττωμάτων μυοκαρδιακής αιμάτωσης. Ωστόσο, παράλο που η απεικόνιση με CEUS έχει χρησιμοποιηθεί επιτυχώς σε διάφορες μελέτες, η χρήση της για την εν λόγω κλινική εφαρμογή είναι περιορισμένη λόγω της έλλειψης κατευθυντήριων γραμμών και της επακόλουθης μεταβλητότητας μεταξύ των χειριστών (Senior et al. 2013, Porter & Xie 2010).

3.4. Κλινικές Εφαρμογές στις παθήσεις της κοιλιακής αορτής

Η χρήση της συμβατικής υπερηχογραφίας έχει καθιερωθεί ως διαγνωστική προσέγγιση σε παθήσεις της κοιλιακής αορτής, ενώ ταυτόχρονα συμβάλλει και στην παρακολούθηση μετά τη θεραπεία. Η ανευρυσματική διάταση της κοιλιακής αορτής (ΑΚΑ) μπορεί να διαγνωστεί με την αναγνώριση μιας εστιακής διάτασης του αυλού με διάμετρο μεγαλύτερη των 3 cm. Εναλλακτική μέθοδο διάγνωσης αποτελεί η αύξηση της διαμέτρου της αορτής κατά 50% ή 2 τυπικές αποκλίσεις από την κανονική διάμετρο (Partovi et al. 2012, Staub et al. 2010). Η φυσική εξέλιξη της νόσου είναι η σταδιακή διεύρυνση του αγγείου, με ρυθμό που κυμαίνεται από 0,1 έως 0,3 cm ετησίως, έως ότου επέλθει ρήξη, γεγονός που επιφέρει αυξημένο κίνδυνο για τη ζωή του ασθενούς. Η διάμετρος του ανευρύσματος και ο ετήσιος ρυθμός αύξησης αυτού αποτελούν τους βέλτιστους προγνωστικούς παράγοντες για τη ρήξη του ανευρύσματος της αορτής (Partovi et al. 2012, van den Oord et al. 2012). Ειδικότερα, η ρήξη σχετίζεται με αυξημένη θνητότητα, σε ποσοστό που ανέρχεται στο 90% των περιπτώσεων, γεγονός που καθιστά απαραίτητη την αυξημένη προσοχή κατά τη διάγνωση (Ventura et al. 2015, Staub et al. 2013, Clevert et al. 2011, Staub et al. 2010).

Η διάγνωση των επιπλοκών του ΑΚΑ, συμπεριλαμβανομένης της ρήξης σε ασθενείς με οξύ κοιλιακό άλγος, πραγματοποιείται, κυρίως, με τη χρήση τεχνικών απεικόνισης διατομής, όπως η αξονική αγγειογραφία (CTA). Οι υπέρηχοι αντιπροσωπεύουν τη μέθοδο πρώτης γραμμής για την καθοδήγηση και την παρακολούθηση του ανευρύσματος, παρουσιάζοντας αυξημένη ευαισθησία και ειδικότητα, ενώ οι εκτιμήσεις δε μεταβάλλονται ανάλογα με τον παρατηρητή. Ο υπολογισμός της διαμέτρου του ανευρύσματος πραγματοποιείται υπό την προϋπόθεση της σωστής τοποθέτησης, ώστε οι μετρήσεις να γίνονται σε επίπεδο κάθετο προς τον διαμήκη άξονα της αορτής. Οι υπέρηχοι αποτελούν χρήσιμο μέσο προσυμπτωματικής διάγνωσης για άνδρες, ηλικίας 65 έως 74 ετών, με ιστορικό καπνίσματος, προκειμένου να αποκλειστεί η ενδεχόμενη παρουσία ανευρύσματος και να μειωθεί η θνητότητα (Partovietal. 2012, Hellings etal. 2010, Sluimer & Daemen 2009). Ωστόσο, αναφορικά με τη ρήξη, η διαγνωστική αξία της υπερηχογραφίας είναι περιορισμένη (Schinkel etal. 2016).

Παρόλο που και η χρησιμοποίηση σκιαγραφικών δε φέρει ευεργετικά αποτελέσματα στη διάγνωση του ανευρύσματος, διαπιστώθηκε ότι αυξάνει σημαντικά τη διαγνωστική ακρίβεια μετά τη ρήξη ή / και τη ενδοδιαφυγή. Τα ευρήματα με CEUS αναφορικά με τη ρήξη περιλαμβάνουν την εξαγγείωση και την συσσώρευση σκιαγραφικής ουσίας, τα οποία έχουν καλή συσχέτιση με τα ευρήματα της CTA. Επιπλέον, με τη χρήση σκιαγραφικών εντοπίζεται ένα τμήμα του ανευρυσματικού τοιχώματος, χωρίς ενίσχυση, λόγω νέκρωσης (Partovi etal. 2012, Moguillansky etal. 2011). Αυτή η εστιακή μείωση της ενίσχυσης δύναται να αποτελεί εύρημα που υποδηλώνει επικείμενη ρήξη, γεγονός που καταδεικνύει την χρησιμότητα της CEUS κατά την παρακολούθηση μεγαλύτερων ανευρυσμάτων.

Παρόλο που η CTA παραμένει η εξέταση εκλογής για τη διάγνωση της ρήξης του ΑΚΑ, η CEUS αποτελεί μία τεχνική που μπορεί να εφαρμοστεί στο τμήμα επειγόντων, σε ασθενείς με ασταθή κλινική εικόνα, οι οποίοι δε δύνανται να μεταφερθούν με ασφάλεια στον τομογράφο.

Η ρήξη του τοιχώματος της αορτής μπορεί να φέρει σε επικοινωνία την αορτή με την κάτω κοίλη φλέβα, οδηγώντας στο σχηματισμό ενός συριγγίου, το οποίο απαιτεί ειδική θεραπεία. Ο συγκεκριμένος τύπος αγγειακής επικοινωνίας γίνεται αντιληπτός και απεικονίζεται με CTA. Παρόλα αυτά, η χρήση μικροφουσαλίδων αυξάνει σημαντικά την ακρίβεια της διάγνωσης. Έχει παρατηρηθεί ότι η CEUS οριοθετεί με

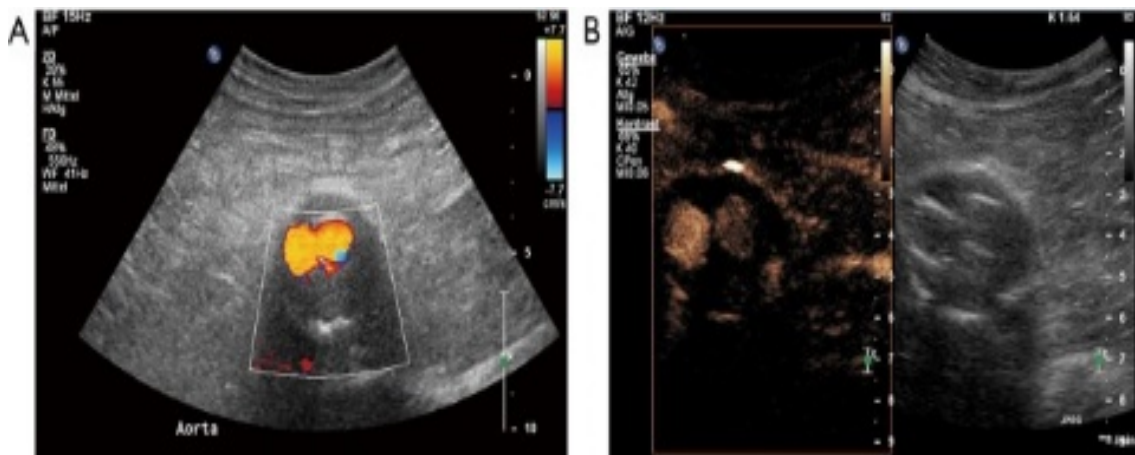
ακρίβεια τις αγγειακές επικοινωνίες, παρέχοντας υψηλή χωρική και χρονική ανάλυση σε μια δυναμική έρευνα, η οποία πραγματοποιήθηκε σε πραγματικό χρόνο (Hoogi et al. 2011).

Τα υψηλά ποσοστά θνητότητας σε περίπτωση ρήξης καθιστούν απαραίτητη την εφαρμογή της κατάλληλης θεραπευτικής μεθόδου, σε περίπτωση που το ανεύρυσμα έχει διάμετρο μεγαλύτερη από 55 mm, με ετήσιο ρυθμό ανάπτυξης ανeurύσματος μεγαλύτερου των 10 mm ή σε περίπτωση που πρόκειται για συμπτωματικό ΑΚΑ. Οι εφαρμοζόμενες θεραπευτικές προσεγγίσεις είναι η ανοιχτή χειρουργική επέμβαση και η ενδοαγγειακή αποκατάσταση του ανeurύσματος (EVAR) (Schinkel et al. 2016, Partovietal. 2012). Η θεραπεία EVAR έχει ορισμένα πλεονεκτήματα σε σχέση με την ανοιχτή αποκατάσταση, αλλά απαιτείται δια βίου παρακολούθηση για την ανίχνευση ενδοδιαφυγών. Απώτερες επιπλοκές της EVAR αποτελούν η μετατόπιση του μοσχεύματος και η αστοχία των υλικών του μοσχεύματος. Είναι σημαντικό να αναγνωρίζονται έγκαιρα οι, εν λόγω, επιπλοκές, προκειμένου να αντιμετωπίζονται άμεσα. Η παρακολούθηση μετά από EVAR πραγματοποιείται, συστηματικά, με CTA, ενώ τα ποσοστά εφαρμογής CEUS αυξάνονται συνεχώς (van den Oord et al. 2015, Lisowska et al. 2014, Müller et al. 2014, Vavuranakis et al. 2013).

Κατά τη μετεπεμβατική παρακολούθηση της EVAR, πρέπει να εξετάζονται διάφοροι παράγοντες. Η συμβατική υπερηχογραφία είναι εύχρηστη και ευρέως διαδεδομένη, αλλά δε φέρει ανάλογη ευαισθησία με τη CTA για την ανίχνευση και την απεικόνιση της ροής του αίματος της ενδοδιαφυγής. Η CTA παρέχει απεικονίσεις εξαιρετικής ακρίβειας, αλλά φέρει μειονεκτήματα, στα οποία συμπεριλαμβάνονται η χρήση ιοντίζουσα ακτινοβολίας, το υψηλό κόστος και η χρήση ιωδιούχου σκιαγραφικού, η χορήγηση του οποίου αποτελεί αντένδειξη για ασθενείς με χρόνια νεφρική ανεπάρκεια. Με τη CTA αποκτώνται τρεις φάσεις που λειτουργούν ως «στιγμιότυπα» ενός δυναμικού φαινομένου, όπως είναι η ενδοεπικοινωνία. Ωστόσο, αυτές οι στατικές απεικονίσεις μπορεί να εμποδίσουν την ανίχνευση της βραδείας ροής ή τον ακριβή χαρακτηρισμό της ενδοδιαφυγής (Schinkel et al. 2016).

Με τη χρήση CEUS θα μπορούσε να αυξηθεί η ακρίβεια αξιολόγησης της ενδοδιαφυγής με την εισαγωγή αλγορίθμων επεξεργασίας. Η σκιαγραφικά ενισχυόμενη υπερηχογραφία μπορεί, ενδεχομένως, να αντικαταστήσει ορισμένες εξετάσεις CTA κατά την εφαρμογή του πρωτοκόλλου παρακολούθησης μετά από EVAR. Τα πλεονεκτήματα του CEUS, για την ανίχνευση ενδοδιαφυγών,

περιλαμβάνουν την αυξημένη ευαισθησία σε περίπτωση βραδείας ροής, την ανώτερη χωρική και χρονική ανάλυση, τη δυνατότητα παρατεταμένης και συνεχούς σάρωσης και τη δυναμική απεικόνιση της ροής σε πραγματικό χρόνο. Επιπλέον, μέσω τεχνικών αναπλήρωσης, η CEUS επιτρέπει την αξιολόγηση της ροής των μικροφουσαλίδων εντός του ανευρυσματικού σάκου, με αποτέλεσμα να βελτιστοποιείται η ανίχνευση και η ταξινόμηση των ενδοδιαφυγών(**Εικόνα 11**) (Rafailidisetal. 2018, Staub etal. 2011, Staub etal. 2010). Η ακριβής διάκριση των ενδοδιαφυγών είναι απαραίτητη, καθώς ο κάθε τύπος απαιτεί και διαφορετική διαχείριση. Για παράδειγμα οι τύποι 1 και 3 χρήζουν θεραπευτικής παρέμβασης, ενώ οι ασθενείς με ενδοδιαφυγή τύπου 2 χρήζουν παρακολούθησης του ανευρύσματος και αποκατάστασης μόνο σε περίπτωση αύξησης της διαμέτρου αυτού.



Εικόνα 11: Ένας άντρας ηλικίας 85 ετών υποβλήθηκε σε EVAR πριν από 6 χρόνια. Α) Έγχρωμο υπερηχογράφημα το οποίο δεν ανίχνευσε ενδοδιαφυγή. Β)Απεικόνιση CEUS ανίχνευσε ενδοδιαφυγή τύπου 2 (Rafailidisetal. 2018).

Η έννοια της ενδοδιαφυγής εισήχθη το 1996, προκειμένου να περιγράψει την ύπαρξη αυξημένης ροής αίματος μέσα στον ανευρυσματικό σάκο, αλλά εκτός του ενδομοσχεύματος (Lietal. 2014, Vavuranakis etal. 2013, Zhou etal. 2013). Οι ενδοδιαφυγές μπορούν να απεικονιστούν επαρκώς με συμβατική υπερηχογραφία, ωστόσο, υπάρχουν περιορισμοί. Παρατηρείται ένα μεγάλο εύρος τιμών για τη διαγνωστική ευαισθησία και ειδικότητα των υπερήχων, που κυμαίνονται μεταξύ 33-

90% και 63-81%, αντιστοίχως. Η χρήση σκιαγραφικά ενισχυόμενης υπερηχογραφίας και η αποτελεσματικότητά της στην αξιολόγηση των ενδοδιαφυγών έχει διερευνηθεί εκτενώς και φέρει πολυάριθμα ευεργετικά αποτελέσματα (Saito et al. 2014, Piscaglia et al. 2013, Faggioli et al. 2011).

Σε μια μελέτη που χρησιμοποιήθηκε ένας πρώιμος παράγοντα αντίθεσης, αναφέρεται ότι η CEUS μπορεί να διακρίνει με ακρίβεια ενδοδιαφυγές τύπου 1 και 2, ενώ η αποτελεσματικότητά της είναι ανώτερη της CTA (Tian et al. 2013). Ο συγκεκριμένος παράγοντας αντίθεσης φέρεται να είναι σχεδόν 100% ευαίσθητος και 65% ειδικός για τη διάγνωση ενδοδιαφυγών (Schinkel et al. 2016). Με την χρήση πιο σύγχρονων σκιαγραφικών έχουν καταγραφεί εξαιρετικά διαγνωστικά αποτελέσματα, με ευαισθησία από 80 έως 100% και ειδικότητα από 82 έως 100%. Έρευνα στην οποία πραγματοποιήθηκε σύγκριση των τεχνικών CEUS και CTA, κατέληξε στο συμπέρασμα ότι η CEUS φέρει ποσοστά διαγνωστικής ευαισθησίας και ειδικότητας, 97,6% και το 100%, αντιστοίχως, ενώ τα εν λόγω ποσοστά στην CTA ανέρχονταν σε 90,5% και 100%, αντίστοιχα. Επιπλέον, η CEUS χαρακτηρίστηκε περισσότερο αποτελεσματική από τη CTA στη διάκριση των ενδοδιαφυγών (Clevvert et al. 2009). Συνεπώς, η CEUS θεωρείται ανώτερη από τη συμβατική υπερηχογραφία και είναι ισοδύναμη με τη CTA, που αποτελεί τον ακρογωνιαίο λίθο για την αξιολόγηση της ενδοδιαφυγής.

Μερικές μελέτες υποστηρίζουν ότι η σκιαγραφικά ενισχυόμενη υπερηχογραφία μπορεί να υπερέχει της CTA, λόγω της δυναμικής σάρωσης που παρέχει, σε πραγματικό χρόνο (Saito et al. 2014, Piscaglia et al. 2012). Μία μετα-ανάλυση κατέληξε στο συμπέρασμα ότι η CEUS χαρακτηρίζεται από διαγνωστική ευαισθησία και ειδικότητα της τάξης του 91,4% και 78,2%, αντίστοιχα. Ωστόσο, η εκτίμηση της ειδικότητας δε θεωρείται αντιπροσωπευτική, λόγω της σημαντικής ετερογένειας μεταξύ των συμπεριλαμβανομένων μελετών. Σύμφωνα με αυτά τα αποτελέσματα, μια διαφορετική συστηματική ανασκόπηση κατέληξε στο συμπέρασμα ότι η CEUS και η MRA υπερτερούν της CTA στην ανίχνευση ενδοδιαφυγών, αλλά είναι ισοδύναμες αναφορικά με τη διάκριση των ενδοδιαφυγών τύπου 1 και 3 (Santosa et al. 2012).

Η χρήση καμπυλών έντασης - χρόνου φέρει 99% ευαισθησία και 93% ειδικότητα. Τα συγκεκριμένα αποτελέσματα προέκυψαν συγκριτικά με αποτελέσματα CTA, συνεπώς, οι καμπύλες φέρουν αυξημένη διαγνωστική αξία. Έχει παρατηρηθεί, επίσης, ότι η ενίσχυση ενός ανευρυσματικού σάκου παρουσία ενδοδιαφυγής είναι

σημαντικά υψηλότερη από εκείνη ενός σάκου δίχως ενδοδιαφυγή (Schinkel et al. 2016). Ασθενείς με αορτικά ενδομοσχεύματα συμμετείχαν σε μια μελέτη, στην οποία αξιολογήθηκε η 4D (τεσσάρων διαστάσεων) CEUS για την ανίχνευση ενδοδιαφυγών. Η εν λόγω μελέτη κατέληξε στο συμπέρασμα ότι η 4D CEUS είναι ισοδύναμη με τη CTA αναφορικά με τη διαγνωστική ακρίβεια για την αξιολόγηση της διαμέτρου, του όγκου και της ενδοδιαφυγής του ανευρύσματος (Uthoff et al. 2012). Υπό το πρίσμα αυτών των πολλά υποσχόμενων αποτελεσμάτων, το CEUS θα μπορούσε να ενσωματωθεί στη μετεπεμβατική παρακολούθηση για την ανίχνευση τυχόν ενδοδιαφυγών, προκειμένου να αυξηθεί η διαγνωστική ακρίβεια της υπερηχογραφίας. Οι ασθενείς με αρνητικά αποτελέσματα μπορούν με ασφάλεια να αποχωρήσουν δίχως την ανάγκη εφαρμογής CTA, η οποία θα περιοριστεί στην εφαρμογή σε περίπτωση ασθενών με θετικά ή επισφαλή αποτελέσματα από τη μέθοδο CEUS (van den Oord et al. 2015, Staub et al. 2011, Verhoeven et al. 2011). Τέλος, η CEUS μπορεί να συμβάλει και ως μέσο επιβεβαίωσης της επιτυχούς διεξαγωγής της επέμβασης.

Ο αορτικός διαχωρισμός αποτελεί μία ακόμη οξεία κατάσταση, η οποία αντιπροσωπεύει την πλειοψηφία των επείγουσών περιστατικών που αφορούν την αορτή. Συγκεκριμένα, έχει αναφερθεί ότι η συχνότητα στις Ηνωμένες Πολιτείες Αμερικής ανέρχεται σε 2.000 νέα περιστατικά, ετησίως. Η πρόγνωση αυτής της πάθησης βασίζεται στην έγκαιρη θεραπεία, γεγονός που προϋποθέτει έγκαιρη διάγνωση, η οποία βασίζεται στην απεικόνιση (Mirza et al. 2010). Η κλινική εικόνα της εν λόγω επιπλοκής περιλαμβάνει διαφοράτης αρτηριακής πίεσης των άνω άκρων, οξύ πόνο στο στήθος ή δυσλειτουργία οργάνων, η οποία οφείλεται στην ισχαιμία (Schinkel et al. 2016). Ο διαχωρισμός του αορτικού τοιχώματος αφορά το διαχωρισμό του έσω χιτώνα και τη διαίρεση του αυλού σε δύο διαμερίσματα, τον αληθή αυλό, ο οποίος περιέχει το κυκλοφορούν αίμα και τον ψευδή αυλό, που περιλαμβάνει το αίμα που έχει εισέλθει στο αορτικό τοίχωμα (Mirza et al. 2010).

Η αξονική αγγειογραφία είναι η εξέταση εκλογής για την απεικόνιση και την αξιολόγηση του αορτικού διαχωρισμού, που με την τεχνολογία των πολλαπλών ανιχνευτών επιτρέπει την ταχύτερη απεικόνιση (Mirza et al. 2010). Ωστόσο, οι υπέρηχοι, που αποτελούν την κύρια μέθοδο απεικόνισης στο τμήμα επειγόντων περιστατικών, εξακολουθούν να αποτελούν την πρώτη μέθοδο διερεύνησης της αορτικής παθολογίας. Σε ορισμένες περιπτώσεις, η υπερηχογραφία δύναται να

απεικονίσει ένα αορτικό διαχωρισμό και να παροτρύνουν την διενέργεια CTA. Η προσθήκη σκιαγραφικού αυξάνει τις πιθανότητες ανίχνευσης αορτικού διαχωρισμού, συμβάλλοντας στην έγκαιρη διάγνωση και την παροχή θεραπείας. Τα υπερηχογραφικά ευρήματα που συμβάλλουν στην ανίχνευση αορτικού διαχωρισμού είναι μία ηχογενής γραμμή εντός του αυλού, με την τεχνική B-mode, η οποία αντιστοιχεί στον έσω χιτώνα και τα σήματα αμφίδρομης ροής στο έγχρωμο Doppler. Ωστόσο, σε ορισμένες περιπτώσεις, οι γραμμές αυτές είναι πολύ λεπτές και δεν γίνεται να απεικονιστούν ορθά. Σε αυτές τις περιπτώσεις, η CEUS αποτελεί μία πολύτιμη εναλλακτική τεχνική με υψηλότερη διαγνωστική ευαισθησία. Το σκιαγραφικό χορηγείται ενδοφλεβίως και επιτρέπει τη διάκριση των αυλών. Η διαφοροποίηση πραγματοποιείται βάσει του χρόνου ενίσχυσης, η οποία πραγματοποιείται καθυστερημένα στον ψευδή αυλό. Εκτός από την απεικόνιση του εσωτερικού χιτώνα του τοιχώματος, η CEUS συμβάλλει στην εύρεση των σημείων εισόδου και επανεισόδου του ψευδούς αυλού (Sillesen 2014, Hoogi et al. 2011, Jung et al. 2010, Kopp et al. 2010). Με την επιβεβαίωση του αορτικού διαχωρισμού από τη CEUS, πρέπει, όμως, να πραγματοποιείται CTA για περαιτέρω αξιολόγηση του διαχωρισμού και τη διάκριση βάσει της ταξινόμησης του Stanford.

3.5. Κλινικές Εφαρμογές σε Αρτηρίτιδες

Ο όρος αρτηρίτιδα χρησιμοποιείται για να περιγράψει τη φλεγμονώδη κατάσταση μολυσματικής ή μη μολυσματικής προέλευσης, που εντοπίζεται στο τοίχωμα της αορτής. Η κλινική εικόνα και τα αποτελέσματα των εργαστηριακών εξετάσεων ασθενών με αρτηρίτιδα δεν είναι καθορισμένα, γεγονός που καταδεικνύει τον καθοριστικό ρόλο της απεικόνισης στη διάγνωση. Οι κύριες μέθοδοι απεικόνισης που χρησιμοποιούνται για την αρχική αξιολόγηση και την παρακολούθηση είναι οι CTA, MRA, καθώς και τεχνικές πυρηνικής ιατρικής, κυρίως η υπολογιστική τομογραφία εκπομπής ποζιτρονίου (FDG-PET / CT). Η απεικόνιση είναι απαραίτητη όχι μόνο για τη διάγνωση, αλλά και για την παρακολούθηση της αντίδρασης της φλεγμονής στη θεραπευτική προσέγγιση (Cantisani et al. 2011).

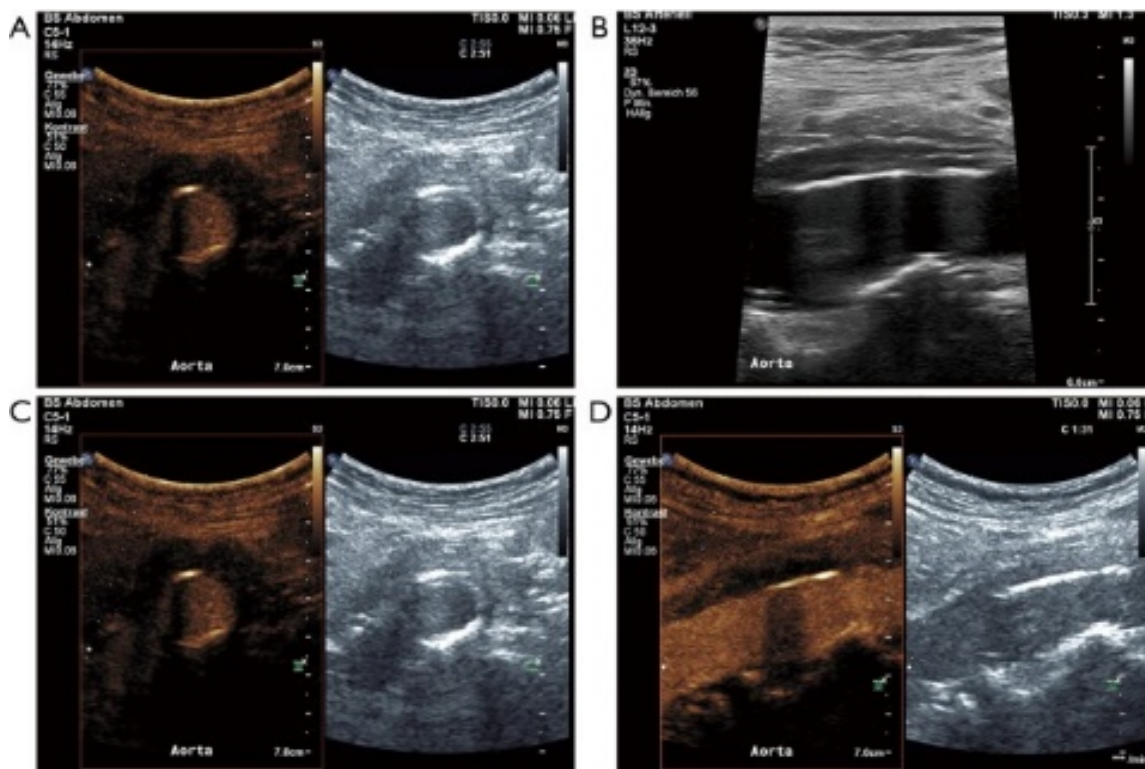
Στα ευρήματα που προκύπτουν από την απεικόνιση οξείας αρτηρίτιδας με CTA, περιλαμβάνονται η πάχυνση του αορτικού τοιχώματος, η θρόμβωση, η απόφραξη ή οι

βλάβες του αυλού, όπως στένωση, ψευδοανεύρυσμα και εξελκώσεις. Η λεγόμενη απεικόνιση του «διπλού δαχτυλιδιού» αναφέρεται σε ένα πεπαχυμένο αορτικό τοίχωμα με περιορισμένη ενίσχυση του έσω χιτώνα, λόγω του οιδήματος, και αυξημένη ενίσχυση στην εξωτερική πλευρά του τοιχώματος (Abbas et al. 2014, Ormesher et al. 2014, Gilabert et al. 2012, Cantisani et al. 2011). Έχει παρατηρηθεί πεπαχυμένο υποηχοϊκό αορτικό τοίχωμα με την εφαρμογή έγχρωμου Doppler σε φλεγμονώδεις αρτηρίες με αρτηρίτιδα γιγαντοκυττάρων. Η συμβατική υπερηχογραφία μπορεί, επίσης, να απεικονίσει βλάβες, όπως το ψευδοανεύρυσμα και τη στένωσης (Piedra et al. 2009).

Βάσει της φλεγμονώδους φύσης της αρτηρίτιδας, αναμένεται ότι οι τεχνικές μοριακής απεικόνισης, οι οποίες στοχεύουν σε παραμέτρους, όπως τα ενεργοποιημένα μακροφάγα, η νεοαγγείωση και η αυξημένη μεταβολική δραστηριότητα του αγγειακού τοιχώματος, θα διαδραματίσουν καθοριστικό ρόλο στην απεικόνιση και την αξιολόγηση της ασθένειας. Η σκιαγραφικά ενισχυόμενη υπερηχογραφία είναι μία καλά καθορισμένη μέθοδος για την αξιολόγηση της ενδοπλακικής νεοαγγείωσης στα καρωτιδικά αθηροσκληρωτικά τοιχώματα. Συνεπώς, με ανάλογο τρόπο μπορεί να αξιολογήσει τη νεοαγγείωση σε ένα αορτικό τοίχωμα με φλεγμονή. Η CEUS ανιχνεύει την στένωση και τις εξελκώσεις του τοιχώματος, αλλά παρέχει και απεικόνιση της νεοαγγείωσης του φλεγμονώδους τοιχώματος, μέσω των μικροφουσαλίδων που κινούνται στο εσωτερικό του (Czihaleta et al. 2017, Wang et al. 2012, Feinstein et al. 2010). Η CEUS έχει εφαρμοστεί για την αξιολόγηση της δραστηριότητας της νόσου σε της αρτηρίτιδας μεγάλων αγγείων (**Εικόνα 12**). Για παράδειγμα, η εφαρμογή της CEUS έχει χρησιμοποιηθεί τόσο ως διαγνωστική όσο και ως μέθοδος παρακολούθησης της ανταπόκρισης της θεραπείας ασθενών με αρτηρίτιδα Takayasu. Η CEUS ανίχνευσε πεπαχυμένα τοιχώματα στην καρωτίδα, τα οποία περιείχαν πολυάριθμα ενισχυμένα νεοαγγεία.

Σε επόμενα εξέταση, ύστερα από εφαρμογή επιτυχημένης θεραπείας, η CEUS κατέδειξε την προοδευτική μείωση του πάχους του τοιχώματος και του ποσοστού των νεοαγγείων, γεγονός που υποδηλώνει περιορισμένη φλεγμονώδη δραστηριότητα (Rafailidis et al. 2018, Khanicheh et al. 2013, Kaufmann et al. 2010). Οι Czihaleta et al. (2017) αναφέρουν την υπεροχή της CEUS έναντι του έγχρωμου Doppler, αναφορικά με την ποιότητα της εικόνας και την αξιολόγηση της νεοαγγείωσης στο αρτηριακό τοίχωμα ασθενών με αρτηρίτιδα Takayasu ή γιγαντοκυτταρική αρτηρίτιδα. Τέλος, η

CEUS έχει συμβάλει στην αξιολόγηση της χρόνιας περιαορτίτιδας (**Εικόνα 12**). Ειδικότερα, ενισχύει το περιφερειακά πεπαχυμένο αορτικό τοίχωμα, ενώ το επίπεδο της ενίσχυσης μειώνεται μετά τη θεραπεία (Liu et al. 2011).



Εικόνα 12: Απεικόνιση χρόνιας περιαορτίτιδας γυναίκας ηλικίας 70 ετών που πάσχει από κοιλιακό άλγος, στην οποία χορηγείται δια του στόματος 60 mg πρεδνιζόνης / ημέρα. Η συμβατική υπερηχογραφία απεικονίζει τον υποηχοϊκό ιστό γύρω από τον αυλό της κοιλιακής αορτής σε εγκάρσια (A) και διαμήκη σάρωση (B). Η αντίστοιχη απεικόνιση CEUS ανιχνεύει την πάχυνση του τοιχώματος του αγγείου, παρέχοντας βέλτιστη απεικόνιση (C και D) (Rafailidis et al. 2018).

Τα συγκεκριμένα ευρήματα προέκυψαν από την χρήση κοινού σκιαγραφικού, που χρησιμοποιείται για την απεικόνιση της μικροκυκλοφορίας. Ενδιαφέρον ενεργούς έρευνας αποτελεί εκείνο των στοχευμένων μικροφουσαλίδων οι οποίες είναι ειδικά σχεδιασμένες ώστε να συνδέονται με συγκεκριμένα μόρια στόχους, στην επιφάνεια του ενδοθηλίου. Η σύνδεση αυτή επιτρέπει την ενίσχυση περιοχών του αγγειακού τοιχώματος, στις οποίες εντοπίζονται τα μόρια - στόχοι, ακόμη και μετά την απομάκρυνση των μικροφουσαλίδων. Παραδείγματα τέτοιων μορίων - στόχων αποτελούν τα μόρια προσκόλλησης λευκοκυττάρων, όπως ICAM-1, VCAM-1 και P-

σελεκτική. Αναμένεται, λοιπόν, ότι μελλοντικά η CEUS με την αξιοποίηση της συγκεκριμένης τεχνολογίας, θα μπορεί να απεικονίσει στοιχεία της παθοφυσιολογίας των αγγειακών τοιχωμάτων σε πραγματικό χρόνο (Schinkel et al. 2016).

3.6. Κλινικές Εφαρμογές στο ήπαρ

Από τις συχνότερες νόσους του ήπαρ αποτελούν η ηπατική ίνωση και η κίρρωση του ήπατος, νόσοι οι οποίες είναι αναστρέψιμες με την έγκαιρη διάγνωση και θεραπεία. Ένα λοιπόν από τα σημαντικότερα ιατρικά ζητήματα είναι η έγκαιρη διάγνωση της ίνωσης και η παρακολούθηση των αλλοιώσεων του ήπατος, με τη χρησιμοποίηση, εφόσον είναι εφικτό, μη επεμβατικών μέσων. Η βιοψία του ήπατος αποτελεί τον ακρογωνιαίο λίθο ως εφαρμοζόμενη τεχνική, φέρει όμως αρκετούς περιορισμούς, συμπεριλαμβανομένης της σημαντικής νοσηρότητας (1-5%) και της θνησιμότητας (1 / 10.000). Μεταξύ των προτεινόμενων μη επεμβατικών μεθόδων, είναι η χρήση σκιαγραφικών υπερήχων, καθώς πολυάριθμες μελέτες έχουν παρατηρήσει τη μείωση του χρόνου διέλευσης του σκιαγραφικού στο ήπαρ σε περιπτώσεις κίρρωσης. Έχει καταγραφεί ότι χρόνος διέλευσης μικρότερος των 13 σαντιστοιχεί σε προχωρημένη ίνωση. Η υψηλή ακρίβεια που χαρακτηρίζει την εν λόγω μέθοδο είναι κλινικά σημαντική, καθώς προχωρημένη ίνωση απαιτεί εξέταση για πιθανό ηπατοκυτταρικό καρκίνωμα και πυλαία υπέρταση (Staubetal. 2009).

Η ηπατική ίνωση σχετίζεται με μεταβολές στην κυκλοφορία του ήπατος, συμπεριλαμβανομένης της ανάπτυξης αγγειακών απολήξεων. Οι συγκεκριμένες αλλαγές μπορούν να εκτιμηθούν με την τεχνική CEUS όχι μόνο με τον υπολογισμό του χρόνου διέλευσης, αλλά και με την εκτίμηση της έντασης κορυφής στην ηπατική αρτηρία, την ηπατική φλέβα και το παρέγχυμα του ήπατος, αποτελώντας μία πολλά υποσχόμενη μέθοδο για τη διάγνωση και αξιολόγηση της ηπατικής παθολογίας (Mehtaetal. 2017).

Πιθανή μελλοντική εφαρμογή της CEUS αποτελεί η χρήση της στη διάγνωση του συνδρόμου απόφραξης των ηπατικών κολποειδών ή αλλιώς ηπατική φλεβοαποφρακτική νόσος. Πρόκειται για μία σοβαρή ασθένεια με υψηλό ποσοστό θνησιμότητας, το οποίο ανέρχεται στο 80%. Η διάγνωση και η διεξαγωγή απόφασης για έναρξη θεραπείας, παραμένει κλινική, ωστόσο πραγματοποιήθηκε από τους

Trenkeretal. (2018) μία εφαρμογή, κατά την παρακολούθηση ασθενούς που είχε διαγνωστεί με τη νόσο. Η CEUS έχει καθιερωθεί ως μέθοδος ανίχνευσης και αξιολόγησης ηπατικών βλαβών και είναι αναγνωρισμένη η δυνατότητά της στη διαφορική διάγνωση των παθήσεων της πυλαίας φλέβας (Clauonetal. 2013). Η CEUS παρέχει περισσότερες πληροφορίες σχετικά με την αγγείωση, καθώς απουσία ιστολογικής εξέτασης, η νόσος δεν μπορεί να διαγνωστεί. Με την χρήση σκιαγραφικού παρατηρήθηκε κανονική εισροή του παράγοντα αντίθεσης στην ηπατική αρτηρία και φλέβα, με σχεδόν καθόλου ενίσχυση της πυλαίας φλέβας και του παρεγχύματος, γεγονός που επιβεβαίωνε τη νόσο. Τα εν λόγω αποτελέσματα είναι ελπιδοφόρα για τη διάγνωση της νόσου, ωστόσο, πρέπει να πραγματοποιηθούν περαιτέρω εφαρμογές σε ασθενείς με υποψία της ηπατικής φλεβοαποφρακτικής νόσου, συμπεριλαμβανομένης και της ανάλυση καμπύλων έντασης – χρόνου (Trenkeretal. 2018).

3.7. Κλινικές Εφαρμογές στον Καρκίνο

Η σκιαγραφικά ενισχυόμενη υπερηχογραφία αποτελεί μία μέθοδο διαφορικής διάγνωσης και αξιολόγησης πολυάριθμων τύπων καρκίνου. Είναι καλά τεκμηριωμένη η ικανότητα διάκρισης καλοήθων και κακοήθων νεοπλασμάτων στο ήπαρ, το μαστό και τα νεφρά, βάσει της αιμάτωσης των όγκων. Ειδικότερα, η απεικόνιση CEUS χρησιμοποιείται για την ανίχνευση της μικροκυκλοφορίας και την ογκομετρική ροή της αγγειογένεσης των όγκων, ενισχύοντας με αυτό τον τρόπο την απεικόνισή τους. Οι πρωτοπαθείς και δευτεροπαθείς κακοήθειες του ήπατος σχετίζονται με την αγγειογένεση και εξαρτώνται από την αρτηριακή παροχή αίματος, ενώ η πυλαία παροχή αίματος φέρει σχέση εξάρτισης με καλοήθη ιστό. Η CEUS μπορεί να ανιχνεύσει τις αγγειακές μεταβολές με ενίσχυση της ηπατικής αρτηρίας κατά την πρόιμη φάση τη σάρωσης και στην πορεία της εξέτασης την ανίχνευση των φλεβών (Mehtaetal. 2017, Danilaetal. 2010).

Η CEUS διαδραματίζει σημαντικό ρόλο στη σύγχρονη διάγνωση και αξιολόγηση του καρκίνου του μαστού. Πολυάριθμες μελέτες έχουν καταδείξει την αποτελεσματικότητά του στη διάγνωση και έχουν συσχετίσει το ποσοστό ενίσχυσης με προγνωστικούς παράγοντες του καρκίνου (Duetal. 2012, Wangetal. 2011,

Zhaoetal. 2010). Ειδικότερα, έχει παρατηρηθεί ότι η υπερενίσχυση αποτελεί προγνωστικό παράγοντα εκδήλωσης του (Wanetal. 2012) ενώ η ταχύτερη εισχώρηση του σκιαγραφικού συγκριτικά με την αποχώρηση αποτελεί εύρημα μεταστατικού καρκίνου (Szabo et al. 2013). Ωστόσο, δεν έχουν πραγματοποιηθεί αρκετές μελέτες αναφορικά με τη συσχέτιση των ευρημάτων με τους ιστοπαθολογικούς προγνωστικούς παράγοντες και οι Liuetal. (2014) σε έρευνα που πραγματοποίησαν, παρατήρησαν αρνητική συσχέτιση, γεγονός που προϋποθέτει περαιτέρω διερεύνηση για την καθιέρωση της CEUS ως εξέταση εκλογής στη διάγνωση του καρκίνου του μαστού.

Τέλος, οι Clevertetal (2013) μελέτησαν την χρησιμότητα της CEUS στην αξιολόγηση της πορείας της επέμβασης όγκου καρωτιδικού σωματίου. Η μέθοδος χρησιμοποιήθηκε για την ανίχνευση της αυξημένης περιφερικής και εσωτερικής αγγείωσης του όγκου, προ-επεμβατικά, ενώ ακολούθησε και εξέταση μετεπεμβατικά. Εν αντιθέσει με τα προ-επεμβατικά ευρήματα, ύστερα από τον εμβολισμό δεν παρατηρήθηκε εμπλουτισμός με CEUS, γεγονός που κατέδειξε την επιτυχία της επέμβασης.

Συζήτηση/Discussion

Οι παράγοντες αντίθεσης έχουν αυξήσει σημαντικά τις δυνατότητες των υπερήχων. Αρχικά, η υπερηχογραφία ήταν περιορισμένη στην ανίχνευση με συστήματα Doppler, ενώ με την χρήση σκιαγραφικών είναι πλέον εφικτή η αξιολόγηση της μικροκυκλοφορίας σε πραγματικό χρόνο. Η εν λόγω εξέλιξη αυτή καθιστά δυνατή τη διαφορική διάγνωση εστιακών αλλοιώσεων του ήπατος, φέροντας ανάλογα αποτελέσματα με τις υψηλής ακρίβειας μεθόδους, αξονική και μαγνητική τομογραφία. Οι αλλοιώσεις γίνονται ορατές λόγω των μεταβολών στην ενίσχυση από τα σκιαγραφικά, βελτιώνοντας την ευαισθησία της εξέτασης. Η εφαρμογή τους είναι καλά προσδιορισμένη και ενδείκνυται σε ποικίλα όργανα, όπως το νεφρό, με εξίσου ευεργετικά αποτελέσματα.

Για την ανίχνευση, την αξιολόγηση και την παρακολούθηση των αγγειακών παθολογιών, η υπερηχογραφία αποτελεί την εξέταση εκλογής. Ωστόσο, η εν λόγω τεχνική φέρει τεχνικούς περιορισμούς κατά τη διαγνωστική χρήση, οι οποίοι αφορούν την ασάφεια των αποτελεσμάτων λόγω αλλοιώσεων. Η χρήση της CEUS μπορεί να αυξήσει τις διαγνωστικές επιδόσεις ακόμα και σε σοβαρές αγγειακές διαταραχές, γεγονός που την καθιστά μία πολλά υποσχόμενη ασφαλή εξέταση που παρέχει βέλτιστη απεικόνιση των ενδοδιαφυγών, μιας σοβαρής επιπλοκής της μικροεπεμβατικής μεθόδου αγγειοπλαστικής της κοιλιακής αορτής. Η απεικόνιση με υπερήχους χρησιμοποιώντας παράγοντες αντίθεσης που στοχεύουν με μονοκλωνικά αντισώματα, ειδικούς συνδέτες, μπορεί να βελτιώσει και να διευρύνει τις διαγνωστικές δυνατότητες της τρέχουσας καρδιαγγειακής υπερηχογραφίας. Η χρήση των εν λόγω στοχευμένων μικροφουσαλίδων δύναται να επιτρέψει τη μη επεμβατική διερεύνηση των μοριακών διεργασιών που ανοχοποιούνται στην παθοφυσιολογία των αγγειακών παθήσεων.

Οι εξετάσεις που χρησιμοποιούν τη σκιαγραφικά ενισχυόμενη υπερηχογραφία της καρωτίδας και των περιφερικών αγγείων βελτιώνουν την οριοθέτηση των αγγειακών διαταραχών σε επιλεγμένες περιπτώσεις. Πρόκειται για μια γρήγορη, οικονομική και δίχως έκθεση σε ακτινοβολία μέθοδο, με ελάχιστες αντενδείξεις. Η μοριακή εφαρμογή των σκιαγραφικών είναι πολλά υποσχόμενη, καθώς μπορεί να ενσωματωθεί σε μόρια – στόχους, όπως οι αυξητικοί παράγοντες, και να ανιχνεύσει

τη νεοαγγείωση των ευπαθών πλακών. Ωστόσο, είναι απαραίτητη η διεξαγωγή κλινικών μελετών για την αξιολόγηση της αποτελεσματικότητας στον ανθρώπινο οργανισμό.

Όσον αφορά τις εφαρμογές στη διάγνωση του καρκίνου, έχουν παρατηρηθεί πολυάριθμα θετικά αποτελέσματα, κυρίως στην περίπτωση του ηπατικού καρκινώματος. Η διάγνωση και η αξιολόγηση των μεταστατικών καρκίνων πραγματοποιείται βάσει της αξιολόγησης της αγγειογένεσης των όγκων. Ωστόσο, δεν έχει μελετηθεί ιδιαίτερα η συσχέτιση των ευρημάτων της CEUS με προγνωστικούς παράγοντες της ιστοπαθολογίας του καρκίνου. Συμπερασματικά, η CEUS αποτελεί μία μέθοδο στη διάγνωση και παρακολούθηση ενός αυξημένου εύρους παθήσεων, βασισμένη στην αγγειακή υπερηχογραφία. Σε πολλές περιπτώσεις φαίνεται αυξημένη η πιθανότητα καθιέρωσής της ως εξέταση εκλογής, ενώ για τις υπόλοιπες πρέπει να πραγματοποιηθούν περαιτέρω έρευνες για την αξιολόγηση των δυνατοτήτων της μεθόδου και μελέτες που αποτελούνται από μεγαλύτερο δείγμα συμμετεχόντων, για την βέλτιστη εξακρίβωση της αποτελεσματικότητας.

Βιβλιογραφία

Abbas A, Hansrani V, Sedgwick N, Ghosh J, McCollum CN. 3D contrast enhanced ultrasound for detecting endoleak following endovascular aneurysm repair (EVAR) *Eur J Vasc Endovasc Surg.* 2014;47(5):487–492.

Albrecht T, Urbank A, Mahler M, Bauer A, DorØ CJ, Blomley MJK et al. Prolongation and optimization of Doppler enhancement with a microbubble US contrast agent by using continuous infusion: preliminary experience. *Radiology.* 1998;207: 339-347.

Becher H and Burns PN. Contrast Agents for Echocardiography: Principles and Instrumentation. *Handbook of Contrast Echocardiography.* 2000.

Bertolotto M and Catalano O. Contrast-enhanced Ultrasound: Past, Present, and Future. *Ultrasound Clinics.* 2009;4(3):339-367.

Cantisani V, Ricci P, Grazhdani H, Napoli A, Fanelli F, Catalano C, Galati G, D'Andrea V, Biancari F, Passariello R. Prospective comparative analysis of colour-Doppler ultrasound, contrast-enhanced ultrasound, computed tomography and magnetic resonance in detecting endoleak after endovascular abdominal aortic aneurysm repair. *Eur J Vasc Endovasc Surg.* 2011;41(2):186–192.

Chung YE and Kim KW. Contrast-enhanced ultrasonography: advance and current status in abdominal imaging. *Ultrasonography.* 2015;34(1): 3-18.

Claudon M, Cosgrove D, Albrecht T et al. Guidelines and good clinical practice recommendations for contrast enhanced ultrasound (CEUS) - update 2008. *Ultraschall Med.* 2008;29(1): 28-44.

Claudon M, Dietrich CF, Choi BI, et al. Guidelines and good clinical practice recommendations for contrast enhanced ultrasound (CEUS) in the liver–update 2012: a WFUMB-EFSUMB initiative in cooperation with representatives of AFSUMB, AIUM, ASUM, FLAUS and ICUS. *Ultraschall Med Georg Thieme Verl KG.* 2013;34:11–29.

Clevert DA, Anastasi MD, Jung EM. Contrast-enhanced ultrasound and microcirculation: efficiency through dynamics-current developments. *Clin Hemorh Microcir.* 2013;53: 171-186.

Clevert DA, Schick K, Chen MH, Zhu QL, Reiser M. Role of contrast enhanced ultrasound in detection of abdominal aortic abnormalities in comparison with multislice computed tomography. *Chin Med J.* 2009;122(7):858–864.

Clevert DA, Sommer WH, Helck A, Reiser M. Duplex and contrast enhanced ultrasound (CEUS) in evaluation of in-stent restenosis after carotid stenting. *Clin Hemorheol Microcirc.* 2011;48(1):199–208.

Correas JM, Bridal L, Lesavre A, Mejean A, Claudon M, Helenon O. Ultrasound contrast agents: properties, principles, tolerance, and artifacts. *Eur Radiol.* 2001;11(8): 1316-1328.

Cosgrove D. Ultrasound contrast agents: An overview. *Europ J Radiol.* 2006;60(3): 324-330.

Czihal M, Lottspeich C, Hoffmann U. Ultrasound imaging in the diagnosis of large vessel vasculitis. *Vasa.* 2017;46(4): 241–253.

Danila M, Popescu A, Sirli R, Sporea I, Martie A, Sendroiu M. Contrast enhanced ultrasound (CEUS) in the evaluation of liver metastases. *Med Ultrason.* 2010;12: 233–237.

Darge K, Troeger J, Duetting T, et al. Reflux in young patients: comparison of voiding US of the bladder and retrovesical space with echo enhancement versus voiding cystourethrography for diagnosis. *Radiology.* 1999;210: 201–207.

Den Ruijter HM, Peters SA, Anderson TJ, et al. Common carotid intima-media thickness measurements in cardiovascular risk prediction: a meta-analysis. *JAMA.* 2012;308(8):796–803.

Du J, Wang L, Wan CF, Hua J, Fang H, Chen J, Li FH. Differentiating benign from malignant solid breast lesions: Combined utility of conventional ultrasound and contrast enhanced ultrasound in comparison with magnetic resonance imaging. *Eur J Radiol.* 2012;33: 3890-3899.

Eyding J, Geier B, Staub D. Current strategies and possible perspectives of ultrasonic risk stratification of ischemic stroke in internal carotid artery disease. *Ultraschall Med.* 2011;32(3):267–273.

Faggioli GL, Pini R, Mauro R, Pasquinelli G, Fittipaldi S, Freyrie A, Serra C, Stella A. Identification of carotid ‘vulnerable plaque’ by contrast-enhanced ultrasonography: correlation with plaque histology, symptoms and cerebral computed tomography. *Eur J Vasc Endovasc Surg.* 2011;41(2):238–248.

Feinstein S, Coll B, Staub D, Adam D, Schinkel A, ten Cate F, Thomenius K. Contrast enhanced ultrasound imaging. *J Nucl Cardiol.* 2010;17(1):106–115.

Fontanilla T, Minaya J, Cortés C, et al. Acute complicated pyelonephritis: contrast-enhanced ultrasound. *Abdom Imag.* 2012;37(4): 639-646.

Forsberg F, Shi WT, Goldberg BB. Subharmonic imaging of contrast agents. *Ultrasonics.* 2000;38: 93-98.

Gilabert R, Buñesch L, Real MI, García-Criado A, Burrel M, Ayuso JR, Barrufet M, Montaña X, Rimbau V. Evaluation of abdominal aortic aneurysm after endovascular repair: prospective validation of contrast-enhanced US with a second-generation us contrast agent. *Radiology.* 2012;264(1):269–277.

Gramiak R, Shah PM. Echocardiography of the aortic root. *Invest Radiol.* 1968;3: 356-366.

Greis C. Quantitative evaluation of microvascular blood flow by contrast-enhanced ultrasound (CEUS). *Clin Hemorh Microcir.* 2011;49: 137-149.

Greis C. Technology overview: SonoVue (Bracco, Milan). *Eur Radiol.* 2004;14 Suppl 8:P11-5.

Harvey CJ, Blomley MJ, Eckersley RJ, Cosgrove DO. Developments in ultrasound contrast media. *Eur Radiol.* 2001;11(4): 675.

Hellings WE, Peeters W, Moll FL, Piers SR, van Setten J, Van der Spek PJ, de Vries JP, Seldenrijk KA, De Bruin PC, Vink A, Velema E, de Kleijn DP, Pasterkamp G. Composition of carotid atherosclerotic plaque is associated with cardiovascular outcome: a prognostic study. *Circulation.* 2010;121(17):1941–1950.

Hoffmann R, Barletta G, von Bardeleben S, Vanoverschelde JL, Kasprzak J, Greis C, Becher H. Analysis of left ventricular volumes and function: a multicenter comparison of cardiac magnetic resonance imaging, cine ventriculography, and unenhanced and contrast-enhanced two-dimensional and three-dimensional echocardiography. *J Am Soc Echocardiogr.* 2014;27(3):292–301.

Hoogi A, Adam D, Hoffman A, Kerner H, Reisner S, Gaitini D. Carotid plaque vulnerability: quantification of neovascularization on contrast-enhanced ultrasound with histopathologic correlation. *AJR Am J Roentgenol.* 2011;196(2):431–436.

Jong N, Emmer M, Wamel A, Versluis M. Ultrasonic characterization of ultrasound contrast agents. *Med Biol Eng Comput.* 2009;47(8): 861–873.

Jung EM, Rennert J, Fellner C, Uller W, Jung W, Schreyer A, Heiss P, Hoffstetter P, Feuerbach S, Kasparzk P, Zorger N, Pfister K. Detection and characterization of endoleaks following endovascular treatment of abdominal aortic aneurysms using contrast harmonic imaging (CHI) with quantitative perfusion analysis (TIC) compared to CT angiography (CTA) *Ultraschall Med.* 2010;31(6):564–570.

Kaufmann BA, Carr CL, Belcik JT, Xie A, Yue Q, Chadderdon S, Caplan ES, Khangura J, Bullens S, Bunting S, Lindner JR. Molecular imaging of the initial inflammatory response in atherosclerosis: implications for early detection of disease. *Arterioscler Thromb Vasc Biol.* 2010;30(1):54–59.

Khanicheh E, Mitterhuber M, Xu L, Haeuselmann SP, Kuster GM, Kaufmann BA. Noninvasive ultrasound molecular imaging of the effect of statins on endothelial inflammatory phenotype in early atherosclerosis. *PLoS ONE.* 2013;8(3):e58761.

Kopp R, Zürn W, Weidenhagen R, Meimarakis G, Clevert DA. First experience using intraoperative contrast-enhanced ultrasound during endovascular aneurysm repair for infrarenal aortic aneurysms. *J Vasc Surg.* 2010;51(5):1103–1110.

Kurt M, Shaikh KA, Peterson L, Kurrelmeyer KM, Shah G, Nagueh SF, Fromm R, Quinones MA, Zoghbi WA. Impact of contrast echocardiography on evaluation of ventricular function and clinical management in a large prospective cohort. *J Am Coll Cardiol.* 2009;53(9):802–810.

Lawrie A, Brisken AF, Francis SE, Cumberland DC, Crossman DC, Newman CM. Microbubble-enhanced ultrasound for vascular gene delivery. *Gene Ther.* 2000;7: 2023-2027.

Li C, He W, Guo D, Chen L, Jin X, Wang W, Huang B. Quantification of carotid plaque neovascularization using contrast-enhanced ultrasound with histopathologic validation. *Ultrasound Med Biol.* 2014;40(8):1827–1833.

Lisowska A, Knapp M, Tycinska A, Sawicki R, Kralisz P, Lisowski P, Sobkowicz B, Musial WI. Usefulness of automatic measurement of contrast flow intensity: an innovative tool in contrast-enhanced ultrasound imaging of atherosclerotic carotid plaque neovascularization. A pilot study. *Int Angiol J Int Union Angiol.* 2014;33(1):50–57.

Liu H, Jiang Y, Dai Q, Zhu Q, Wang L, Lu J. Peripheral Enhancement of Breast Cancers on Contrast-Enhanced Ultrasound: Correlation with Microvessel Density and Vascular Endothelial Growth Factor Expression. *Ultrasound Med Biol.* 2014;40(2): 293-299.

Liu H, Wang X, Tan KB, Liu P, Zhuo ZX, Liu Z, Hua X, Zhuo QQ, Xia HM, Gao YH. Molecular imaging of vulnerable plaques in rabbits using contrast-enhanced ultrasound targeting to vascular endothelial growth factor receptor-2. *J Clin Ultrasound.* 2011;39(2):83–90.

Mehta KS, Lee JJ, Taha AA, Avgerinos E, Chaer RA. Vascular applications of contrast-enhanced ultrasound imaging. *J Vasc Surg.* 2017;66(1): 266-274.

Mirza TA, Karthikesalingam A, Jackson D, Walsh SR, Holt PJ, Hayes PD, Boyle JR. Duplex ultrasound and contrast-enhanced ultrasound versus computed tomography for the detection of endoleak after EVAR: systematic review and bivariate meta-analysis. *Eur J Vasc Endovasc Surg.* 2010;39(4):418–428.

Moguillansky D, Leng X, Carson A, Lavery L, Schwartz A, Chen X, Villanueva FS. Quantification of plaque neovascularization using contrast ultrasound: a histologic validation. *Eur Heart J.* 2011;32(5):646–653.

Mukherjee D, Wong J, Griffin B, Ellis SG, Porter T, Sen S et al. Tenfold augmentation of endothelial uptake of vascular endothelial growth factor with ultrasound after systemic administration. *J Am Coll Cardiol.* 2000;35: 1678-1686.

- Müller HF, Viacoz A, Kuzmanovic I, Bonvin C, Burkhardt K, Bochaton-Piallat ML, Sztajzel R. Contrast-enhanced ultrasound imaging of carotid plaque neovascularization: accuracy of visual analysis. *Ultrasound Med Biol*. 2014;40(1):18–24.
- Nambi V, Chambless L, Folsom AR, He M, Hu Y, Mosley T, Volcik K, Boerwinkle E, Ballantyne CM. Carotid intima-media thickness and presence or absence of plaque improves prediction of coronary heart disease risk: the ARIC (atherosclerosis risk in communities) study. *J Am Coll Cardiol*. 2010;55(15):1600–1607.
- Nanda NC. History of Echocardiographic Contrast Agents. *Clin Cardiol*. 1997;20: 17-11.
- Ormesher DC, Lowe C, Sedgwick N, McCollum CN, Ghosh J. Use of three-dimensional contrast-enhanced duplex ultrasound imaging during endovascular aneurysm repair. *J Vasc Surg*. 2014;60(6):1468–1472.
- Partovi S, Loebe M, Aschwanden M, Baldi T, Jäger KA, Feinstein SB, Staub D. Contrast-enhanced ultrasound for assessing carotid atherosclerotic plaque lesions. *AJR Am J Roentgenol*. 2012;198(1):W13–W19.
- Piedra M, Allroggen A, Lindner J. Molecular imaging with targeted contrast ultrasound. *Cerebrovasc Dis*. 2009;27(Suppl 2):66–74.
- Piscaglia F and Bolondi L. Italian Society for Ultrasound in Medicine and Biology (SIUMB) Study Group on Ultrasound Contrast Agents The safety of Sonovue in abdominal applications: retrospective analysis of 23188 investigations. *Ultrasound Med Biol*. 2006;32:1369–1375.
- Piscaglia F, Nolsoe C, Dietrich CF, et al. The EFSUMB Guidelines and Recommendations on the Clinical Practice of Contrast Enhanced Ultrasound (CEUS): update 2011 on non-hepatic applications. *Ultraschall Med*. 2012;33(1):33-59.
- Porter TR, Xie F. Myocardial perfusion imaging with contrast ultrasound. *JACC Cardiovasc Imaging*. 2010;3(2):176–187.
- Quaia E. Physical Basis and Principles of Action of Microbubble-based Contrast Agents. *Contrast Media in Ultrasonography*. 2005.

Rafailidis V, Partovi S, Dikkes A, Nakamoto DA, Azar N, Staub D. Evolving clinical applications of contrast-enhanced ultrasound (CEUS) in the abdominal aorta. *Cardiovasc Diagn Ther.* 2018;8(Suppl 1): S118–S130.

Rothbard RL and Nanda NC. How to apply contrast echtrardiographic techniques. *J Curdiouvsc Med.* 1983;736-744.

Rübenthaler J, Reiser M, Clevert DA. Diagnostic vascular ultrasonography with the help of color Doppler and contrast-enhanced ultrasonography. *Ultrasonography.* 2016;35(4): 289–301.

Saito K, Nagatsuka K, Ishibashi-Ueda H, Watanabe A, Kannki H, Iihara K. Contrast-enhanced ultrasound for the evaluation of neovascularization in atherosclerotic carotid artery plaques. *Stroke.* 2014;45(10):3073–3075.

Santosa F, Moysidis T, Nowak T, Heilmaier C, Berg C, Luther B, Kröger K. Endovascular abdominal aneurysm repair: trends in Germany. *Vasa.* 2012;41(4):268–274.

Schinkel AFL, Kaspar M, Staub D. Contrast-enhanced ultrasound: clinical applications in patients with atherosclerosis. *Int J Cardiovasc Imaging.* 2016;32: 35–48.

Senior R, Moreo A, Gaibazzi N, et al. Comparison of sulfur hexafluoride microbubble (SonoVue)-enhanced myocardial contrast echocardiography with gated single-photon emission computed tomography for detection of significant coronary artery disease: a large European multicenter study. *J Am Coll Cardiol.* 2013;62(15):1353–1361.

Shah F, Balan P, Weinberg M, Reddy V, Neems R, Feinstein M, Dainauskas J, Meyer P, Goldin M, Feinstein S. Contrast-enhanced ultrasound imaging of atherosclerotic carotid plaque neovascularization: a new surrogate marker of atherosclerosis? *Vasc Med.* 2007;12(4):291–297.

Sidhu PS, Choi BI, Nielsen MB. The EFSUMB Guidelines on the Non-hepatic Clinical Applications of Contrast Enhanced Ultrasound (CEUS): a new dawn for the escalating use of this ubiquitous technique. *Ultraschall Med.* 2012;33(1): 5-7.

Sillesen H. Carotid Intima-media thickness and/or carotid plaque: what is relevant? *Eur J Vasc Endovasc Surg.* 2014.

Sluimer J, Daemen M. Novel concepts in atherogenesis: angiogenesis and hypoxia in atherosclerosis. *J Pathol.* 2009;218(1):7–29.

Sontum PC. Physicochemical characteristics of Sonazoid, a new contrast agent for ultrasound imaging. *Ultrasound Med Biol.* 2008;34(5): 824-833.

Staub D, Partovi S, Imfeld S, Uthoff H, Baldi T, Aschwanden M, Jaeger K. Novel applications of contrast-enhanced ultrasound imaging in vascular medicine. *Vasa.* 2013;42(1):17–31.

Staub D, Partovi S, Schinkel AF, Coll B, Uthoff H, Aschwanden M, Jaeger KA, Feinstein SB. Correlation of carotid artery atherosclerotic lesion echogenicity and severity at standard US with intraplaque neovascularization detected at contrast-enhanced US. *Radiology.* 2011;258(2):618–626.

Staub D, Patel M, Tibrewala A, Ludden D, Johnson M, Espinosa P, Coll B, Jaeger K, Feinstein S. Vasa vasorum and plaque neovascularization on contrast-enhanced carotid ultrasound imaging correlates with cardiovascular disease and past cardiovascular events. *Stroke.* 2010;41(1):41–47.

Staub D, Schinkel A, Coll B, Coli S, van der Steen A, Reed J, Krueger C, Thomenius K, Adam D, Sijbrands E, ten Cate F, Feinstein S. Contrast-enhanced ultrasound imaging of the vasa vasorum: from early atherosclerosis to the identification of unstable plaques. *JACC Cardiovasc Imaging.* 2010;3(7):761–771.

Szabo BK, Saracco A, Tanczos E, Aspelin P, Leifland K, Wilczek B, Axelsson R. Correlation of contrast-enhanced ultrasound kinetics with prognostic factors in invasive breast cancer. *Eur Radiol.* 2013;23(12): 3228- 3236.

ten Kate GL, Sijbrands EJ, Staub D, Coll B, ten Cate FJ, Feinstein SB, Schinkel AF. Noninvasive imaging of the vulnerable atherosclerotic plaque. *Curr Probl Cardiol.* 2010;35(11):556–591.

Ten Kate GL, van den Oord SC, Sijbrands EJ, van der Lugt A, de Jong N, Bosch JG, van der Steen AF, Schinkel AF. Current status and future developments of contrast-enhanced ultrasound of carotid atherosclerosis. *J Vasc Surg.* 2013;57(2):539-546.

Tenant SC and Gutteridge CM. The clinical use of contrast-enhanced ultrasound in the kidney. *Ultrasound.* 2016;24(2): 94-103.

Ter Haar G. Safety and bio-effects of ultrasound contrast agents. *Med Biol Engin Comput.* 2009;47(8): 893-900.

Tian J, Hu S, Sun Y, Yu H, Han X, Cheng W, Ban X, Zhang S, Yu B, Jang IK. Vasa vasorum and plaque progression, and responses to atorvastatin in a rabbit model of atherosclerosis: contrast-enhanced ultrasound imaging and intravascular ultrasound study. *Heart.* 2013;99(1):48–54.

Trenker C, Sohlbach K, Dietrich CF, Görg C. Clinical diagnosis of veno-occlusive disease using contrast enhanced ultrasound. *Bone Marrow Transplant.* 2018;53: 1369–1371.

Uthoff H, Pena C, Katzen BT, Gandhi R, West J, Benenati JF, Geisbüsch P. Current clinical practice in postoperative endovascular aneurysm repair imaging surveillance. *J Vasc Interv Radiol.* 2012.

van den Oord SC, Akkus Z, Bosch JG, Hoogi A, Ten Kate GL, Renaud G, Sijbrands EJ, Verhagen HJ, van der Lugt A, Adam D, de Jong N, van der Steen AF, Schinkel AF. Quantitative contrast-enhanced ultrasound of intraplaque neovascularization in patients with carotid atherosclerosis. *Ultraschall Med.* 2015;36(2):154–161.

van den Oord SC, Sijbrands EJ, ten Kate GL, van Klaveren D, van Domburg RT, van der Steen AF, Schinkel AF. Carotid intima-media thickness for cardiovascular risk assessment: systematic review and meta-analysis. *Atherosclerosis.* 2013;228(1):1–11.

van den Oord SC, ten Kate GL, Sijbrands EJ, van der Steen AF, Schinkel AF. Effect of carotid plaque screening using contrast-enhanced ultrasound on cardiovascular risk stratification. *Am J Cardiol.* 2013;111(5):754–759.

Vavuranakis M, Sigala F, Vrachatis DA, Papaioannou TG, Filis K, Kavantzias N, Kalogeras KI, Massoura C, Toufektzian L, Kariori MG, Vlasseros I, Kallikazaros I, Stefanadis C. Quantitative analysis of carotid plaque vasa vasorum by CEUS and correlation with histology after endarterectomy. *Vasa.* 2013;42(3):184–195.

Ventura CA, da Silva ES, Cerri GG, Leao PP, Tachibana A, Chammas MC. Can contrast-enhanced ultrasound with second-generation contrast agents replace computed tomography angiography for distinguishing between occlusion and pseudo-occlusion of the internal carotid artery? *Clinics.* 2015;70(1):1–6.

Verhoeven EL, Oikonomou K, Ventin FC, Lerut P, Fernandes EFR, Mendes PL. Is it time to eliminate CT after EVAR as routine follow-up? *J Cardiovasc Surg (Torino)* 2011;52(2):193–198.

von Herbay A, Vogt C, Willers R, Häussinger D. Real-time imaging with the sonographic contrast agent SonoVue: differentiation between benign and malignant hepatic lesions. *J Ultrasound Med.* 2004;23(12): 1557-1568.

Wan CF, Du J, Fang H, Li FH, Zhu JS, Liu Q. Enhancement patterns and parameters of breast cancers at contrast enhanced US: Correlation with prognostic factors. *Radiol.* 2012;262: 450-459.

Wang X, Hagemeyer CE, Hohmann JD, Leitner E, Armstrong PC, Jia F, Olschewski M, Needles A, Peter K, Ahrens I. Novel single-chain antibody-targeted microbubbles for molecular ultrasound imaging of thrombosis: validation of a unique noninvasive method for rapid and sensitive detection of thrombi and monitoring of success or failure of thrombolysis in mice. *Circulation.* 2012;125(25):3117–3126.

Wang X, Xu P, Wang Y, Grant EG. Contrast- enhanced ultrasonographic findings of different histopathologic types of breast cancer. *Acta Radiol.* 2011;52: 248-255.

Weinsaft JW, Kim HW, Crowley AL, et al. LV thrombus detection by routine echocardiography: insights into performance characteristics using delayed enhancement CMR. *JACC Cardiovasc Imaging.* 2011;4(7):702–712.

Xiong L, Deng Y, Zhu Y, Liu Y, Bi X. Correlation of carotid plaque neovascularization detected by using contrast-enhanced US with clinical symptoms. *Radiology.* 2009;251(2):583–589.

Zhao H, Xu R, Ouyang Q, Chen L, Dong B, Huihua Y. Contrast enhanced ultrasound is helpful in the differentiation of malignant and benign breast lesions. *Eur J Radiol.* 2010;73: 288-293.

Zhou Y, Xing Y, Li Y, Bai Y, Chen Y, Sun X, Zhu Y, Wu J. An assessment of the vulnerability of carotid plaques: a comparative study between intraplaque neovascularization and plaque echogenicity. *BMC Med Imaging.* 2013;13:13.