

# Estenosis congénita a la salida del ventrículo izquierdo. Técnicas y resultados



Ángel Aroca\*, Luz Polo, Álvaro González, Juvenal Rey, Rubén Greco y Fernando Villagrà

Servicio de Cirugía Cardíaca Infantil, Hospital Universitario La Paz, Madrid, España

## INFORMACIÓN DEL ARTÍCULO

### Historia del artículo:

Recibido el 23 de octubre de 2013

Aceptado el 5 de febrero de 2014

On-line el 13 de abril de 2014

### Palabras clave:

Estenosis congénita de la vía de salida del ventrículo izquierdo. Técnicas quirúrgicas. Resultados

## R E S U M E N

La obstrucción congénita al vaciamiento del ventrículo izquierdo, consistente en el estrechamiento a uno o varios niveles de su porción de salida condicionando sobrecarga de presión, supone el 5-6% del total de las cardiopatías congénitas.

Las posibles manifestaciones clínicas (insuficiencia cardíaca, angina, síncope y/o endocarditis) son variables en frecuencia y momento temporal de presentación, si bien hoy en día la mayoría de pacientes se intervienen estando todavía asintomáticos. Las formas severas de estenosis aórtica valvular son las de debut clínico más precoz. La estenosis aórtica subvalvular es rara en neonatos y lactantes y más frecuente en niños pequeños. En muchas ocasiones se asocia a estenosis aórtica valvular. La estenosis aórtica supra-valvular es la más infrecuente de las tres formas de estenosis aórtica congénita, la de presentación clínica más tardía y tiene una fuerte asociación con el síndrome de Beuren-Williams.

La ecocardiografía sigue siendo la prueba diagnóstica de elección en la evaluación pre y postoperatoria de la obstrucción congénita a la vía de salida izquierda.

Se revisan las distintas opciones técnicas quirúrgicas para reparar estas cardiopatías y sus resultados hospitalarios y en seguimiento tardío

© 2013 Sociedad Española de Cirugía Torácica-Cardiovascular. Publicado por Elsevier España, S.L. Todos los derechos reservados.

## Left ventricle outflow tract congenital stenosis. Surgical repair and results

### A B S T R A C T

Left ventricle congenital outflow tract obstruction consists of a narrowing of one or more levels of the outlet portion that conditions pressure overload, and represents 5–6% of all congenital heart diseases.

Possible clinical manifestations (heart failure, angina, syncope and/or endocarditis) are variable in frequency and temporal onset, although nowadays most patients are asymptomatic at the time of surgery. Severe forms of valvular aortic stenosis are the first to debut clinically. Subvalvular aortic stenosis is rare in neonates and infants and more common in young children, and often associated with aortic valve stenosis. The supra-valvular aortic stenosis is the rarest of the three forms of congenital aortic stenosis, and has a strong association with Williams–Beuren syndrome.

Echocardiography remains the diagnostic test of choice in the preoperative and postoperative evaluation of congenital left outflow tract obstruction.

The different surgical repair techniques and in-hospital and subsequent follow-up results are reviewed.

© 2013 Sociedad Española de Cirugía Torácica-Cardiovascular. Published by Elsevier España, S.L. All rights reserved.

## Concepto y formas de estenosis congénita a la salida del ventrículo izquierdo

La obstrucción congénita al vaciamiento del ventrículo izquierdo consiste en el estrechamiento a uno o varios niveles de su porción de salida, condicionando una sobrecarga de presión. La localización de la estenosis puede ser:

– A nivel valvular, con importante diferencia fisiopatológica según a qué edad se inicie su presentación clínica, pudiendo clasificarse en:

1. Neonatal o del lactante.
2. Del niño pequeño y del adolescente.
3. Presentación tardía en el adulto.

– A nivel subvalvular, distinguiéndose en este caso otras 2 entidades:

1. Discreta (membrana/rodete fibroso).
2. Tuneliforme.

– A nivel supra-valvular, también con 2 presentaciones diferentes:

1. Forma localizada a nivel de la unión sinotubular aórtica.
2. Forma difusa.

– Coartación de aorta (CoA)/hipoplasia de arco aórtico.

La CoA con o sin hipoplasia concomitante del arco aórtico, al ser objeto de estudio de otro monográfico, la estenosis aórtica de presentación en el adulto tardía y la miocardiopatía hipertrófica

\* Autor para correspondencia.

Correo electrónico: [aarocap@telefonica.net](mailto:aarocap@telefonica.net) (Á. Aroca).

obstructiva, en la que existe un componente dinámico, no considerándose una cardiopatía congénita y que debe diferenciarse de la estenosis subaórtica, no serán tratadas en esta revisión

## Epidemiología

Es difícil precisar la incidencia aislada (entre el 5 y el 6% del total)<sup>1</sup> de estas cardiopatías congénitas (CC), frecuentemente asociadas a formas más o menos severas de hipoplasia de cavidades izquierdas o al síndrome de Shone (estenosis mitral + estenosis subaórtica + CoA).

En cualquier caso, la estenosis aórtica (EAo) valvular es la forma más frecuente de obstrucción al tracto de salida del ventrículo izquierdo (TSVI). Es 3 veces más frecuente en varones.

La EAo subvalvular es la segunda causa de obstrucción al TSVI. Supone el 8-30% del total de EAo y su incidencia es también mayor en el sexo masculino.

La EAo supraválvular es la menos frecuente de las 3 formas de obstrucción al TSVI, afecta por igual a ambos sexos y se asocia al síndrome de Beuren-Williams en un 40-60% de los casos<sup>2</sup>.

## Clínica y fisiopatología

Cualquiera de las formas de obstrucción condiciona una sobrecarga de presión sobre el ventrículo izquierdo (VI) que conlleva su hipertrofia concéntrica y fisiología hiperdinámica. La evolución temporal de esta sobrecarga de presión condicionará finalmente la dilatación y la aparición de disfunción ventricular.

A largo plazo, pueden ocurrir situaciones, incluso sin fibroelastosis del VI, de hipertensión pulmonar secundaria a disfunción diastólica severa, con importante elevación de la presión telediastólica ventricular, a pesar de estar la función sistólica conservada.

Las manifestaciones clínicas son variables en frecuencia y en momento temporal de presentación. Pueden darse una o varias entre todas las siguientes: insuficiencia cardíaca (ICC) hasta shock, angina, síncope y/o endocarditis. La posibilidad de muerte súbita es anecdótica y solo si el gradiente pico es superior a 100 mmHg.

Las formas severas de EAo valvular son las de comienzo más precoz (período neonatal o lactancia precoz) y con más frecuente asociación a hipoplasia de cavidades izquierdas.

La EAo subvalvular es rara en neonatos y más frecuente en niños pequeños. A veces se ha considerado una lesión evolutiva más que una CC presente al nacer. Esto explicaría su aparición en el seguimiento tardío de otras cardiopatías congénitas reparadas, como, por ejemplo, tras la corrección de algunas comunicaciones inter-ventriculares (CIV<sup>3,4</sup>).

La EAo supraválvular suele ser la que más tardíamente produce síntomas de las 3 formas de EAo y presenta una fuerte asociación con el síndrome de Williams.

## Diagnóstico

Se realiza mediante ecocardiografía. Proporciona información sobre la tipología de la obstrucción, su severidad medida en forma de gradiente instantáneo y gradiente medio de presión, el grado de hipertrofia y/o dilatación del VI y su funcionalidad. Permite también medir la presión pulmonar y descartar lesiones asociadas. La tomografía computarizada (TC) o el cateterismo raramente son necesarios, siendo la primera la prueba diagnóstica de elección si existen dudas sobre el arco aórtico o la anatomía coronaria, y el segundo, gracias a la medida directa de presiones, para confirmar la severidad de la lesión o cuando coexisten lesiones a varios niveles.

## Estenosis aórtica valvular

Es la malformación congénita de los velos de la válvula aórtica, que se encuentran fusionados y frecuentemente engrosados, condicionando obstrucción severa en etapas precoces de la vida.

### Morfología valvular

Lo más frecuente es que las válvulas malformadas sean bicomisurales (65% de los casos). Sin embargo, la mayoría tienen 3 triángulos intercomisurales subvalvulares. Son tricomisurales el 30% y unicomisurales solo un 5%. El anillo (unión aorto-ventricular) suele ser hipoplásico y en las formas severas el VI puede presentar fibrosis subendocárdica y placas extensas de fibroelastosis endocárdica.

### Anomalías cardíacas asociadas

Se han descrito grados variables de hipoplasia de cavidades izquierdas, anomalías de la válvula mitral, CIV, persistencia del ductus, además de EAo subvalvular y/o supraválvular.

### Presentación clínica, progresión e historia natural de la enfermedad

Como ya se ha reseñado, la EAo valvular es la más precoz de las 3 formas de EAo.

Cuando los síntomas aparecen en el período neonatal y en cualquier caso antes del primer año de vida, la ICC es de aparición muy precoz, condicionando acidosis, shock y el fallecimiento del paciente si no recibe tratamiento.

Cuando los síntomas aparecen en niños mayores de un año, la ICC es rara y el pronóstico con tratamiento es mejor.

En este grupo, el 40% requerirá tratamiento (percutáneo o quirúrgico) antes de los 25 años. Del mismo modo, el 70% de los que a esa edad presentan gradiente pico transvalvular > de 50 mmHg, aunque estén asintomáticos, necesitarán intervención.

En general, es válido el algoritmo «a mayor severidad en la presentación, mayor rapidez de progresión», de modo que el 20% de EAo leves se hacen moderadas o severas en 10 años, y en 20 años les ocurre otro tanto al 45%. El 60% de las EAo moderadas pasan a ser severas a los 10 años de evolución<sup>5</sup>.

### Indicación de tratamiento

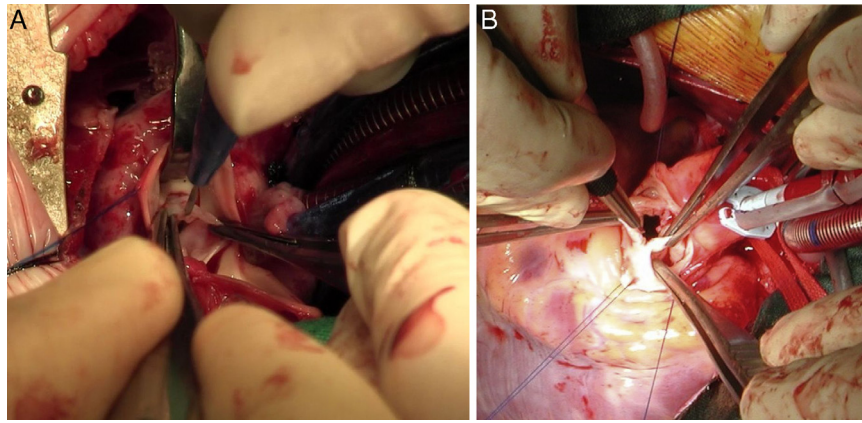
Frecuentemente, la primera decisión a tomar en estos pacientes, en los que la estenosis valvular aórtica se acompaña de grados variables de hipoplasia anular y en ocasiones no es la única lesión en el corazón izquierdo, es si el enfermo tolerará una reparación biventricular o, por el contrario, deberá seguir la vía del ventrículo único<sup>6</sup>.

Definido el paciente como reparable hacia 2 ventrículos, la presencia de síntomas debidos a estenosis aórtica valvular es indicación de tratamiento.

En el paciente asintomático no hay evidencia científica de cuándo debe ser tratado. La mayoría de los grupos optan por hacerlo con gradientes instantáneos superiores a 50 mmHg y datos de hipertrofia ventricular izquierda.

### Opciones técnicas

El reto técnico de cualquier procedimiento empleado es aliviar la salida del VI ampliando la zona de estenosis, con conservación del anillo valvular sin causar una insuficiencia valvular aórtica (IAo) no tolerable, ya que son niños en crecimiento y su medida de anillo valvular es muchas veces inferior a la mínima prótesis existente en



**Figura 1.** Comisurotomía valvular aórtica con bisturí oftalmológico. A) Lactante de 4 meses, portador de una válvula unicomisural, con la única comisura verdadera a las 6 horas en un corte transversal de la aorta. B) Niño de 5 años de edad, portador de válvula bicomisural.

el mercado. Se trata de ganar tiempo conservando la propia válvula nativa, para que los pacientes lleguen en las mejores condiciones a la edad en la que se ha completado el crecimiento, donde seguramente necesitarán la interposición de prótesis valvular con técnicas de ampliación del anillo aórtico (Nicks, Manouagian, Konno, Bentall-Konno), o alternativamente una cirugía de Ross-Konno, si se opta por evitar la anticoagulación oral permanente.

La valvulotomía percutánea, realizada por primera vez en 1983 por Lababidi, es hoy en día la técnica de elección en casi todos los centros en el tratamiento de la EAO severa del neonato, lactante y del niño-adolescente.

La valvulotomía quirúrgica bajo circulación extracorpórea descrita por Spencer et al. en 1958<sup>7</sup>, sin embargo, todavía desempeña su papel en determinados centros y condiciones, así:

- En la EAO severa del neonato y lactante, es técnica de elección para Vohué, en París<sup>8</sup>, o para el grupo de Santk Augustin<sup>9</sup>, y en determinadas anatomías (tricomisurales) para el grupo de Birmingham<sup>10</sup>.
- En la EAO severa del niño y adolescente: técnica de elección para los anteriores salvo Birmingham, y además para Stellin (Padua)<sup>11</sup>.

El procedimiento técnico se realiza mediante aortotomía transversa, procediendo a identificar las comisuras verdaderas, que son las únicas que se abren con bisturí oftalmológico hasta casi el anillo valvular, sin descolgarlas. Es preferible cierta estenosis residual que insuficiencia importante por comisurotomía demasiado agresiva.

Además, la cirugía tiene importancia fundamental como técnica de rescate en situaciones de valvulotomía percutánea fallida con o sin (IAo) asociada, ya sea mediante comisurotomía quirúrgica +/- valvuloplastia o mediante técnica de Ross-Konno (fig. 1).

### Resultados

Ambos procedimientos, quirúrgicos y percutáneos, deben considerarse solamente paliativos, con una importante tasa de reestenosis. Cuando esta ocurre, tampoco existe acuerdo de si es mejor la dilatación percutánea o la cirugía abierta, como proponen Brown et al. (Indianápolis)<sup>12</sup>.

### Neonatos y lactantes

Mortalidad hospitalaria muy variable (0-21%). La mayoría alrededor del 6%.

Resultados tardíos (seguimiento medio superior a 10 años): supervivencia entre el 90-100%. Libertad de reintervención del 53%. Libres de recambio valvular aórtico entre el 57-79%<sup>9,13</sup>.

### Niños mayores y adolescentes

Mortalidad hospitalaria en torno al 2%.

Resultados tardíos: supervivencia del 72% a los 30 años. Libertad de reintervención a los 20 años del 62-70%. Libres de recambio valvular aórtico a los 10 años el 85%<sup>14-16</sup>.

### Estenosis aórtica subvalvular

Consiste en la obstrucción a la salida del VI por debajo del plano valvular causada por un *anillo corto* (a veces incompleto) fibroso/fibromuscular, lo que ocurre en el 80% de los casos, o por un *largo túnel fibroso* (20% restante).

### Morfología

Como forma aislada (sin asociarse, por ejemplo, a una EAO valvular) aparece solo en el 50-65% del total y entonces la válvula aórtica suele ser tricúspide. El anillo fibroso puede adherirse a la base de implantación de uno o varios velos. El septo muscular bajo el velo coronario derecho puede presentar hipertrofia asimétrica, contribuyendo a la obstrucción.

### Asociaciones frecuentes

Grados variables de hipoplasia de cavidades izquierdas, síndrome de Shone, anomalías aisladas del aparato subvalvular mitral, CIV, defectos del septo auriculoventricular, estenosis pulmonar (EP) y Fallot.

### Presentación clínica, progresión e historia natural de la enfermedad

Como ya se ha comentado, es rara en neonatos y más frecuente en niños pequeños. Aquí también es válido el algoritmo de que cuanto más severa y precoz es su aparición, mayor es su velocidad de progresión.

Algunos pacientes pueden presentar IAo asociada, generalmente leve.

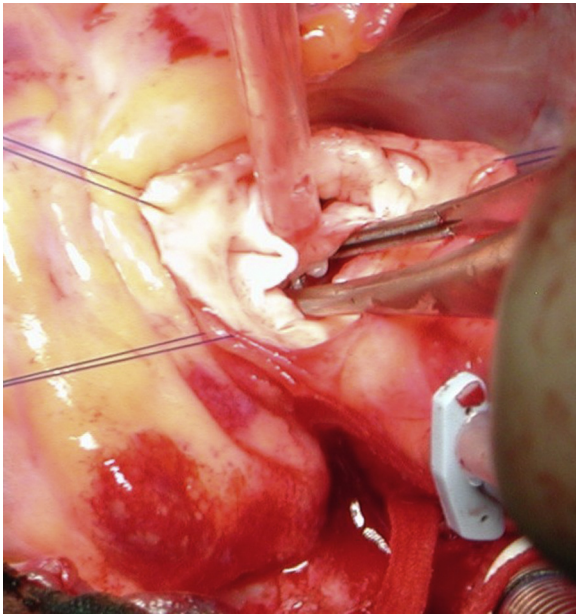
Sin embargo, la EAO subvalvular, superada la adolescencia sin clínica, tiene un comportamiento mucho menos progresivo<sup>17</sup>.

### Indicación de cirugía

En pacientes con síntomas la indicación de cirugía es unánime.

De nuevo, no existe consenso en pacientes asintomáticos, pudiendo diferenciar una actitud más conservadora, que intervendría con gradientes instantáneos superiores a 50 mmHg y/o





**Figura 2.** Resección de rodete fibroso subvalvular aórtico.

gradiente medio superior a 30 mmHg junto con datos de hipertrofia ventricular izquierda, y otra más agresiva, que llevará al enfermo a quirófano con gradiente pico de tan sólo 30 mmHg.

#### Técnicas quirúrgicas

##### Estenosis aórtica subvalvular tipo rodete

Aortotomía transversa baja y enucleación de la membrana mediante técnica de McKay-Ross<sup>18</sup>. No existe consenso sobre si la asociación de forma rutinaria de una miectomía cuando la hipertrofia de la vía de salida es concéntrica, previene la recurrencia de la membrana, si bien algunos grupos defienden esta práctica<sup>19</sup> (fig. 2).

##### Estenosis aórtica subvalvular tuneliforme sin estenosis aórtica valvular

Cirugía tipo Konno modificado<sup>20</sup>. Se realiza mediante una aortotomía transversa y una infundibulotomía en ventrículo derecho, a través de la que se incide el septo interventricular, que se reseca, y se sustituye mediante algún tipo de material protésico (Dacron, pericardio heterólogo...). Desde la aortotomía, se comprueba la integridad del anillo y de los velos de la válvula aórtica, completando a veces la sutura de la porción más superior del parche. Esta técnica permite una mejor exposición del septo interventricular, consiguiéndose resecciones mucho más bajas, agresivas y resolutivas que con la miectomía transaórtica clásica.

Si coexiste además EAO valvular asociada con hipoplasia anular, situación frecuente, son posibles todas estas opciones técnicas:

- Aortoverniculoplastia anterior tipo Konno.
- Recambio de raíz aórtica con reimplante coronario y autoinjerto pulmonar + aortoverniculoplastia anterior (Ross-Konno).
- Recambio de raíz aórtica con conducto valvulado + reimplante coronario y aortoverniculoplastia anterior (Bentall-Konno).
- Conducto ápico-aórtico.

Se optará por una u otra, dependiendo de la edad, condiciones anatómicas del paciente, preferencia del enfermo o sus representantes legales y de la experiencia y resultados del cirujano o grupo quirúrgico con las mismas.

#### Resultados

##### Forma discreta

La mortalidad hospitalaria inicialmente publicada, del 6-8%, ha mejorado significativamente. En la actualidad, oscila entre el 0 y el 4%. La supervivencia a largo plazo es buena (85-95% a 15 años), pero con una recurrencia significativa y variable: Serraf describe un 11%, pero reinterviniendo con gradientes muy elevados, Brauner un 20% y el grupo de Boston hasta de un 30%<sup>21-25</sup>. Grupos diferentes han identificado distintos factores de riesgo (edad temprana en la primera intervención, coexistencia de CoA, gradiente residual elevado muy precoz...) asociados a una mayor recurrencia y necesidad de reintervención<sup>24-27</sup>. Las complicaciones posibles son el bloqueo auriculoventricular completo transitorio o definitivo, que obligue al implante de marcapasos, la realización de una CIV accidental y la aparición de IAO, mitral o de ambas, de origen iatrogénico, por lesión de algún velo valvular. La cirugía de la EAO subvalvular discreta no previene la IAO, si acaso la empeora<sup>25,28</sup>.

##### Forma tuneliforme

Mortalidad hospitalaria variable según el grupo de edad. En lactantes y niños pequeños, se publica entre el 15 y el 20%, mientras que en niños mayores y adolescentes la mortalidad disminuye: 5-15%. Series más recientes, como la de Boston, mejoran significativamente los resultados<sup>29,30</sup>.

Lo heterogéneo de las técnicas (Konno, Konno modificado, Ross y Bentall-Konno...) por la frecuente coexistencia de EAO valvular hace difícil precisar la supervivencia a largo plazo y la libertad de reintervención, pero en general el conducto ápico aórtico en niños es lo más desfavorable, con mortalidad hospitalaria entre el 11 y el 22% y necesidad de reintervención entre el 24 y el 78%<sup>31</sup>. Las complicaciones quirúrgicas son similares a las descritas para la forma discreta (tabla 1A y tabla 1B).

#### Estenosis aórtica supravalvular

Es el estrechamiento localizado o difuso de la luz aórtica inmediatamente por encima del plano valvular, obstruyendo la salida del VI.

Hasta en un 60% de los casos esta cardiopatía se asocia al *síndrome de Beuren-Williams*, que a nivel vascular se expresa como un trastorno de la elastina por mutaciones en el gen 7q11.23, condicionando un engrosamiento de la media e hiperplasia intimal. También se ha descrito asociación al síndrome de Marfan en un 5% de los casos.

#### Morfología

##### Forma localizada

Se caracteriza por la presencia de un anillo fibroso entre el plano valvular y la unión sino tubular (UST), determinando un aspecto externo en «reloj de arena».

##### Forma difusa

Forma todavía más infrecuente (alrededor del 20% de todas las EAO supravalvulares). El engrosamiento de la media y la hiperplasia intimal se extienden a varios segmentos o a toda la aorta ascendente, arco, istmo y origen de troncos supraaórticos.

#### Lesiones asociadas en la raíz aórtica

A nivel del plano valvular, se describen la presencia de válvula aórtica bicomisural hasta en el 40%, la posibilidad de hipoplasia anular asociada y el engrosamiento de los velos aórticos en el 30%. Este es uno de los mecanismos de oclusión coronaria por fusión al seno y al anillo fibroso descritos en esta entidad.

**Tabla 1A**

Experiencia del Servicio de Cirugía Cardíaca Infantil del Hospital La Paz con la EAO subvalvular en &lt; de 15 años (período 2007-julio 2013)

A. Características preoperatorias de los pacientes con EAO subvalvular subsidiarios de cirugía		
	19 (57%) sin cirugía previa	14 (43%) con cirugía previa
Edad (meses)	117 ± 53 (26-180)	49 ± 34 (6-108)
Peso (kg)	40 ± 24	16 ± 7
Mb/rodete (%)	68/32	29 / 71
Válvula aórtica bicúspide	5%	29%
CoA	0%	64%
Gradiente pico (mmHg)	72 ± 19 (25-130)	89 ± 25 (65-157)
Gradiente medio (mmHg)	39 ± 11 (12-65)	52 ± 19 (36-105)
IAo (%)	No 32/leve 63/moderada 5	No 31/leve 54/moderada 15
B. Resultados quirúrgicos hospitalarios de los pacientes con EAO subvalvular		
	19 (57%) sin cirugía previa	14 (43%) con cirugía previa
Técnica quirúrgica	Resección mb/rodete 100% Miectomía asociada 53%	Resección mb/rodete 29% Resección mb + miectomía 50% Konno modificado 7% Ross-Konno 14%
Cirugía asociada	10%	50%
Tiempo CEC (min)	70 ± 23 (49-142)	120 ± 65 (60-285)
Tiempo pinzado (min)	46 ± 19 (27-99)	89 ± 61 (30-240)
Mortalidad hospitalaria	5%	0%
Intubación (h)	37 ± 153 (0-672)	23 ± 46 (1-166)
Días de reanimación (media ± DE)	4,5 ± 5,8 (1-28)	5 ± 3,7 (2-13)
Días de hospitalización (media ± DE)	7 ± 5 (4-28)	10 ± 4 (6-19)
C. Seguimiento de los pacientes con EAO subvalvular sometidos a cirugía		
	17 sin cirugía previa	14 con cirugía previa
Meses de seguimiento (media ± DE)	23 ± 17 (0-61)	35 ± 18 (1,8-64)
Reoperación	0%	14%
Mortalidad tardía	5,5%	0%
Gradiente pico (mmHg)	24 ± 19 (8-63)	39 ± 43 (5-157)
Gradiente medio (mmHg)	12 ± 9 (4-31)	22 ± 28 (36-105)
IAo (%)	No 20/leve 60/moderada 20	No 7/leve 57/moderada 36

(media ± DE)

Se trata de 33 CEC sobre 31 pacientes, el 85% varones y el 88% asintomáticos en el momento de la cirugía. Se diferencian 2 grupos, el de pacientes que tenían una o más intervenciones previas (CoA aislada 7 pacientes, hipoplasia o interrupción de arco aórtico + CIV 2 casos, EAO subvalvular previa 4 pacientes, CIV 3 casos, defectos del septo auriculoventricular 3 pacientes y DSVD tipo CIV un caso) y el de los que no tenían ninguna cirugía previa.

CIV: comunicación interventricular; CoA: coartación de aorta; CEC: circulación extracorpórea; DSVD: doble salida de ventrículo derecho; EAO: estenosis aórtica; IAo: insuficiencia aórtica; Mb: membrana subaórtica.

Además, se reporta obstrucción subvalvular hasta en el 30% de los pacientes. Los senos de Valsalva pueden estar moderadamente dilatados.

Se describen 2 tipos de lesiones coronarias:

- Estenosis ostial (principalmente a nivel de ostium izquierdo, con posibilidad de oclusión completa).
- Desarrollo de ateromatosis coronaria precoz.

#### Otras lesiones cardíacas asociadas

La más frecuente estenosis de arterias pulmonares periféricas, con o sin significación clínica. También existen casos con EP central, CoA con o sin ductus persistente y CIV.

#### Clínica

El debut clínico puede producirse desde la niñez hasta los 20-30 años.

Los síntomas son la angina (el más frecuente), la disnea y el síncope. Además, en muchos casos están presentes los estigmas y las manifestaciones del síndrome de Beuren-Williams (cara de elfo, retraso mental con hiperactividad, hipercalcemia, estenosis pulmonar periférica).

Raramente puede producirse muerte súbita, más frecuente cuando se asocian EP periféricas.

#### Diagnóstico

Se realiza mediante ecocardiograma. La TC y el cateterismo se emplean para descartar lesiones asociadas en arterias pulmonares y exploración coronaria.

#### Indicación quirúrgica

En pacientes con síntomas atribuibles a la EAO supraválvular está indicada la cirugía.

En pacientes asintomáticos, de nuevo la mayoría de los grupos llevan al paciente a quirófano con gradiente instantáneo superior a 50 mmHg.

#### Técnica quirúrgica

##### Forma localizada

Son varias las técnicas descritas y también distintos los materiales protésicos empleados para reparar esta lesión. Aquí se citan las 4 más frecuentemente reproducidas, pero existen más variantes:

1. Aortoplastia clásica, o de McGoon, o de un solo seno de Valsalva. Con la aortotomía, se supera y secciona el anillo fibroso de la UST al extenderla hacia el seno de Valsalva no coronario (a veces hacia el coronario derecho). Posteriormente, se cierra la aortotomía con un parche de ampliación en forma de «lágrima». La técnica original describe la resección del ani-

**Tabla 1B**  
Experiencia quirúrgica del Servicio de Cirugía Cardíaca Infantil del Hospital La Paz con el recambio de raíz aórtica mediante autoinjerto pulmonar (Ross y técnicas derivadas), Período 2008-julio 2013

Tipo cirugía	n	Peso medio Edad media	Técnica quirúrgica adicional	CEC (min) Cx Ao (min)	Mortalidad hospitalaria	Reintervención y causa	Éxito tardío
Ross-Konno electivo	10	22 (2-63) kg 79 (1-180) meses	1 sustitución Ao ascendente	260 (177-412) 201 (143-278)	No	No	No
Ross- Konno rescate post valvulotomía percutánea fallida	2	5,5 (5-6) kg 4,5 (4-5) meses	1 ECMO	452 (400-505) 273 (254-292)	1	1 endocarditis heteroinjerto pulmonar	No
Ross	4	31 (16-45) kg 128 (80-204) meses	1 sustitución Ao ascendente + hemiarco	231 (240-255) 189 (154-219)	No	No	No

Ao: aorta; CEC: circulación extracorpórea, Cx Ao: pinzado aórtico; ECMO: extracorpórea prolongada con oxigenador; min: minutos.

- llo fibroso, pero esta práctica no es llevada a cabo por muchos cirujanos habitualmente<sup>32</sup>.
- Aortoplastia de 2 senos (técnica de Doty). En este caso, se realiza una incisión en la aorta en «Y» invertida, de forma que la aortotomía se extiende y secciona el anillo fibroso a nivel del seno coronario derecho y del no coronario. Posteriormente, se utiliza un parche de ampliación en «pantalón» o en «corazón invertido»<sup>33</sup> (fig. 3).
  - Aortoplastia de los 3 senos (técnica de Brom). Se realiza una aortotomía transversa justo por encima de la UST. Se inciden los 3 senos de Valsalva, seccionando el anillo fibroso en 3 puntos, ampliándose cada uno de ellos con un parche triangular invertido del material protésico que se considere. Posteriormente, se realiza una sutura término-terminal de la aorta ascendente con la raíz aórtica ampliada.
  - Aortoplastia por deslizamiento (técnica de Myers-Waldhausen). Esta técnica no emplea material protésico. Secciona la aorta también justo por encima de la UST, abre los 3 senos de Valsalva a semejanza de la técnica de Brom, realiza 3 cortes en la aorta ascendente por encima de la UST y vuelve a suturar una porción con otra rotando 90° el cabo distal de la aorta con respecto a la raíz, de forma que los triángulos de un lado se acoplan con los del otro<sup>34</sup>.

Además, con cualquiera de las técnicas descritas, si existe obstrucción de alguno de los ostium coronarios, debe tratar de repermeabilizarse, pudiendo ser necesario algún tipo de plastia valvular aórtica cuando algún velo valvular está implicado en el mecanismo de obstrucción coronario y resulta lesionado al reseca la fibrosis que bloquea el seno del que nace el ostium, o un bypass coronario adicional si el paciente presenta una superficie corporal adecuada y la fibrosis afecta también al trayecto inicial de alguna arteria coronaria<sup>35</sup>.

#### Forma difusa

Aortotomía desde el seno de Valsalva no coronario, extendida hasta superar la porción estenótica (aorta ascendente, arco e istmo) de la aorta. Posterior aortoplastia mediante parche de ampliación, generalmente de Dacron o pericardio heterólogo, de la aorta ascendente y/o el arco y el istmo en hipotermia. Si la lesión interesa al arco aórtico, es necesario el empleo de técnicas de perfusión cerebral selectiva o parada circulatoria total (fig. 4).

#### Resultados

Mortalidad hospitalaria entre el 0 y el 9%, dependiendo de la antigüedad de la serie y/o si incluye formas difusas, de resultado quirúrgico más adverso.

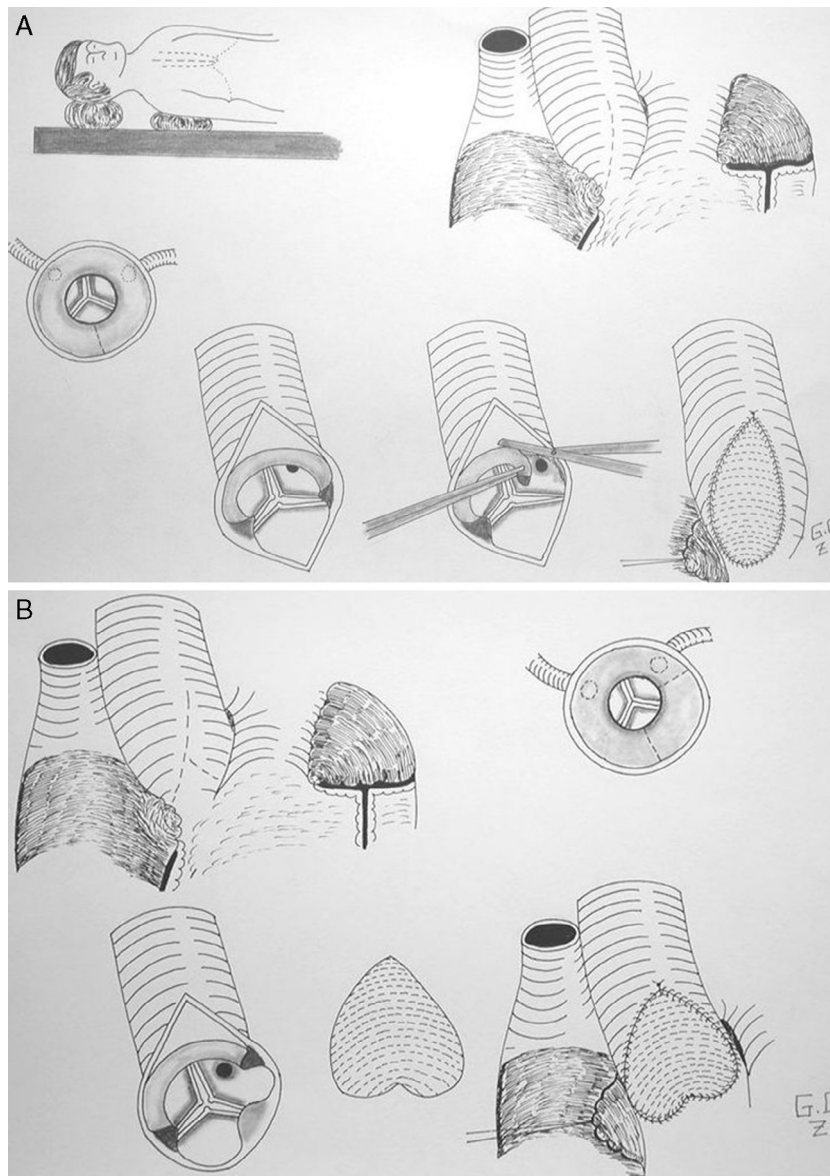
Supervivencia a largo plazo: Leiden publica una supervivencia del 91% a 10 años y del 61% a 20 años. Boston del 96% a 10 años y del 77% a 20 años.

Necesidad de reintervención a largo plazo variable: Brown (Indianápolis), en un seguimiento medio de casi 10 años, 14%; el Texas Heart Institute, 22%. La libertad de reintervención en la serie de la Mayo Clinic en el año 2012 es del 97, el 93 y el 86% a 5, 10 y 20 años, respectivamente.

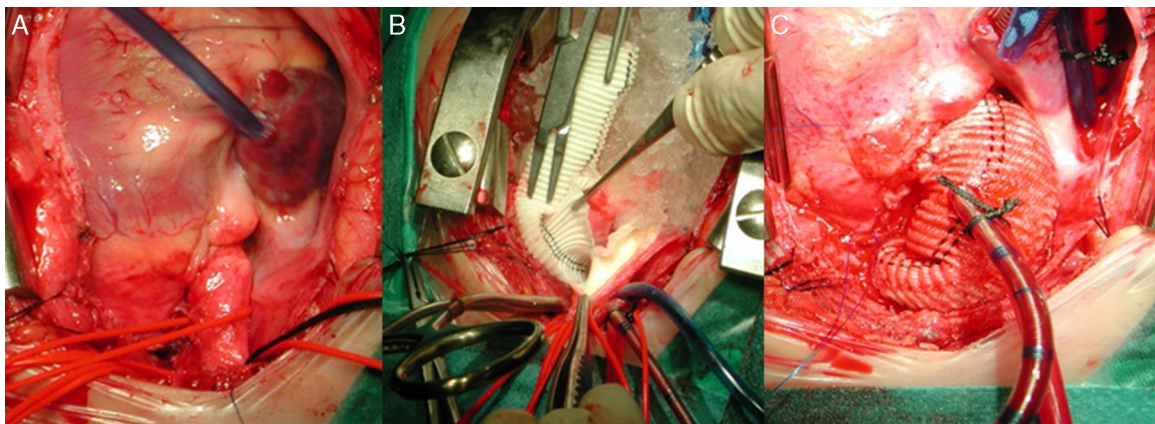
En cuanto a los factores de riesgo relacionados con la necesidad de reintervención, la Mayo apunta a la enfermedad valvular aórtica asociada y Boston a las formas difusas en las que la ampliación quedó limitada a la raíz aórtica<sup>36-39</sup>.

Tampoco hay acuerdo en si existen diferencias entre las distintas técnicas en cuanto a necesidad de reintervención: Boston encuentra significación estadística entre aortoplastia de un solo seno frente a 2 o más senos ampliados (más favorable esta última opción). Leiden no encuentra diferencias significativas entre las distintas técnicas,





**Figura 3.** Esquema representando las líneas de incisión en los senos de Valsalva aórticos en las técnicas de aortoplastia de uno (A) y de 2 senos (B) para la reparación de la EAO supraválvular. Cortesía del Dr. Cordovilla.



**Figura 4.** Secuencia de reparación de una EAO supraválvular difusa. A) Severa hipoplasia de toda la arteria aorta. B) Mediante perfusión cerebral selectiva a través del tronco arterial braquiocefálico derecho, aortoplastia de ampliación con parche de Dacron de toda la aorta, desde distal al istmo, hasta el seno de Valsalva no coronario. C) Resultado final de la aortoplastia, habiendo recolocado la cánula arterial en el parche para el recalentamiento y salida de CEC.

**Tabla 1C**

Experiencia del Servicio de Cirugía Cardíaca Infantil del hospital La Paz con la EAo supraavalvular en &lt; de 15 años (período 1972-Julio 2013)

Preoperatorio	Cirugía y postoperatorio inmediato	Seguimiento tardío
Edad 85 ± 47 meses (21-180) Peso 24 ± 13 kg Varón 69% / mujer 31%	T CEC: 77 ± 63 minutos T PAo: 40 ± 27 minutos	Seguimiento 21 ± 10 años (0,1-41)
Asociaciones Sd. Williams 65% EAo valvular 14% CoA 10% Dissección Ao 3% Forma localizada 90% / difusa 10%	Técnica quirúrgica Ampliación 1 seno 35% Ampliación 2 senos 52% Ampliación 3 senos 3% Aortoplastia difusa 10%	No mortalidad tardía Reoperación en 4 p (14%) 1p: CoA 1p: Ross Konno 1p: SVAo + ampliación Ao ascendente 1p: Ampliación Ao asc
Clínica: Asintomáticos 79% Disnea 17% Síncope / mareo 4%	Mortalidad Hospitalaria 3% Cirugía asociada Comisurotomía VAo 14% Reparación disección 3% Plastia mitral 3% Intubación 11 ± 8 horas Alta hospitalaria 10 ± 4 días	
Gradiente pico 88 ± 34 mmHg	Gradiente pico al alta 23 ± 19 mmHg IAo al alta: no 63%/ leve 37%	Gradiente pico actual 25 ± 19 mmHg IAo actual: no 46%/ leve 27%/ moderada 27%

T CEC: tiempo de circulación extracorpórea; T Pao: tiempo de pinzado aórtico; CoA: coartación; SVAo: sustitución valvular aórtica; EAo: estenosis aórtica; IAo: insuficiencia aórtica; Ao: aorta; VAo: válvula aórtica.

Se trata de 29 CEC sobre 29 pacientes: en las columnas de la tabla, de izquierda a derecha se describen respectivamente las características preoperatorias, quirúrgicas y del postoperatorio inmediato, y por último las del seguimiento tardío.

ni tampoco la Clínica Mayo comparando las técnicas de McGoon y Doty. Scott (Colorado) tampoco encuentra significación estadística al comparar la aortoplastia por deslizamiento sin ningún tipo de material protésico (Myers-Waldhausen), con el resto de las técnicas que sí lo emplean<sup>37,38,40,41</sup> (tabla 1C).

### Conflicto de intereses

Los autores declaran no tener ningún conflicto de intereses.

### Bibliografía

- Kitchiner D, Jackson M, Malaiya N, Walsh K, Peart I, Arnold R. Incidence and prognosis of obstruction of the left ventricular outflow tract in Liverpool (1960-91): A study of 313 patients. *Br Heart J*. 1994;71:588-95.
- Beuren AJ, Schulze C, Eberle P, Harmjan E, Aplitz J. The syndrome of supra-avalvular aortic stenosis, peripheral pulmonary stenosis, mental retardation and similar facial appearance. *Am J Cardiol*. 1964;13:471-83.
- Freedom RM, Pelech A, Brand A, Vogel M, Olley PM, Smalhorn J, et al. The progressive nature of subaortic stenosis in congenital heart disease. *Int J Cardiol*. 1985;8:137-43.
- Cicini MP, Giannico S, Marino B, Iorio FS, Corno A, Marcelletti C. "Acquired" subvalvular aortic stenosis after repair of a ventricular septal defect. *Chest*. 1992;101:115-8.
- Mills P, Leech G, Davies M, Leatham A. The natural history of a non-stenotic bicuspid aortic valve. *Br Heart J*. 1978;40:951-7.
- Lofland GK, McCrindle BW, Williams WG, Blackstone EH, Tchervenkov CI, Sittiwangkul R, et al. Critical aortic stenosis in the neonate: A multi-institutional study of management, outcomes, and risk factors. *J Thorac Cardiovasc Surg*. 2001;121:10-27.
- Spencer FC, Neill CA, Bahnson HT. The treatment of congenital aortic stenosis with valvotomy during cardiopulmonary bypass. *Surgery*. 1958;44(1):109-24.
- Agnoletti G, Raisky O, Boudjemline Y, Ou P, Bonnet D, Sidi D, et al. Neonatal surgical aortic commissurotomy: Predictors of outcome and long-term results. *Ann Thorac Surg*. 2006;82(5):1585-92.
- Miyamoto T, Sinzobahamvya N, Wetter J, Kallenberg R, Brecher AM, Asfour B, et al. Twenty years experience of surgical aortic valvotomy for critical aortic stenosis in early infancy. *Eur J Cardiothorac Surg*. 2006;30:35-40.
- Bhabra MS, Dhillon R, Bhudia S, Shetia B, Miller P, Stumper O, et al. Surgical aortic valvotomy in infancy: Impact of leaflet morphology on long-term outcomes. *Ann Thorac Surg*. 2003;76:1412-6.
- Vida VL, Bottio T, Milanesi O, Reffo E, Biffanti R, Bonato R, et al. Critical aortic stenosis in early infancy: Surgical treatment for residual lesions after balloon dilation. *Ann Thorac Surg*. 2005;79(1):47-51 [discussion 51-52].
- Brown JW, Ruzmetov M, Vijay P, Rodefeld MD, Turrentine MW. Closed transventricular aortic valvotomy for critical aortic stenosis in neonates: Outcomes, risk factors, and reoperations. *Ann Thorac Surg*. 2006;81(1):236-42.
- Rehnström P, Malm T, Jögi P, Fernlund E, Winberg P, Johansson J, et al. Outcome of surgical commissurotomy for aortic valve stenosis in early infancy. *Ann Thorac Surg*. 2007;84(2):594-8.
- Alexiou C, Chena Q, Langley SM, Salmonb AP, Keetonb BR, Hawa MP, et al. Is there still a place for open surgical valvotomy in the management of aortic

stenosis in children? The view from Southampton. *Eur J Cardiothorac Surg*. 2001;20:239-46.

- Detter C, Fischlein T, Feldmeier C, Nollert G, Reichart B. Aortic valvotomy for congenital valvular aortic stenosis: A 37-year experience. *Ann Thorac Surg*. 2001;71:1564-71.
- Tweddell JS, Pelech AN, Frommelt PC, Jaquiss RDB, Hoffman GM, Mussatto KA, et al. Complex aortic valve repair as a durable and effective alternative to valve replacement in children with aortic valve disease. *J Thorac Cardiovasc Surg*. 2005;129:551-8.
- Oliver JM, González A, Gallego P, Sánchez-Recalde A, Benito F, Mesa JM. Discrete subaortic stenosis in adults: Increased prevalence and slow rate of progression of the obstruction and aortic regurgitation. *J Am Coll Cardiol*. 2001;38(3):835-42.
- McKay L, Ross DN. Technique for the relief of discrete subaortic stenosis. *J Thorac Cardiovasc Surg*. 1982;84:917-20.
- Hirata Y, Chen JM, Quaegebeur JM, Mosca RS. The role of enucleation with or without septal myectomy for discrete subaortic stenosis. *J Thorac Cardiovasc Surg*. 2009;137:1168-72.
- Cooley DA, Garret JR. Septoplasty for the left ventricular outflow obstruction without aortic valve replacement. *Ann Thorac Surg*. 1986;42:445-8.
- Binet JP, Losay J, Demontoux S, Planche C, Langlois J. Subvalvular aortic stenosis: Long-term surgical results. *Thorac Cardiovasc Surg*. 1983;31:96-100.
- Brauner R, Laks H, Drinkwater Jr DC, Shvarts O, Eghbali K, Galindo A, et al. Benefits of early surgical repair in fixed subaortic stenosis. *J Am Coll Cardiol*. 1997;30:1835-42.
- Darcin OT, Yagdi T, Atay Y, Engin C, Levent E, Buket S, et al. Discrete subaortic stenosis. Surgical outcomes and follow-up results. *Tex Heart Inst J*. 2003;30:286-92.
- Serraf A, Zoghby J, Lacour-Gayet F, Houel R, Belli E, Galletti L, et al. Surgical treatment of subaortic stenosis: A seventeen-year experience. *J Thorac Cardiovasc Surg*. 1999;117:669-78.
- Rohlicek CV, Font del Pino S, Hosking M, Miro J, Côté JM, Finley J. Natural history and surgical outcomes for isolated discrete subaortic stenosis in children. *Heart*. 1999;82:708-13.
- Dodge-Khatami A, Schmid M, Rousson V, Fasnacht M, Doell C, Bauersfeld U, et al. Risk factors for reoperation after relief of congenital subaortic stenosis. *Eur J Cardiothorac Surg*. 2008;33:885-9.
- Geva A, McMahon CJ, Gauvreau K, Mohammed L, del Nido PJ, Geva T, et al. Risk factors for reoperation after repair of discrete subaortic stenosis in children. *J Am Coll Cardiol*. 2007;50:1498-504.
- Coleman DM, Smallhorn JF, McCrindle BW, Williams WG, Freedom RM. Postoperative follow-up of fibromuscular subaortic stenosis. *J Am Coll Cardiol*. 1994;24:1558-64.
- Schaffer MS, Campbell DN, Clarke DR, Wiggins Jr JW, Wolfe RR. Aortoventriculoplasty in children. *J Thorac Cardiovasc Surg*. 1986;92:391-5.
- Jahangiri M, Nicholson IA, del Nido PJ, Mayer JE, Jonas RA. Surgical management of complex and tunnel-like subaortic stenosis. *Eur J Cardiothorac Surg*. 2000;17:637-42.
- Brown JW, Ruzmetov M, Fiore AC, Rodefeld MD, Girod DA, Turrentine MW. Long-term results of apical aortic conduits in children with complex left ventricular outflow tract obstruction. *Ann Thorac Surg*. 2005;80(6):2301-8.
- McGoon DC, Mankin HT, Vlad P, Kirklint JW. The surgical treatment of supra-avalvular aortic stenosis. *J Thorac Cardiovasc Surg*. 1961;41:125-33.
- Doty DB, Polansky DB, Jensen CB. Supra-avalvular aortic stenosis. Repair by extended aortoplasty. *J Thorac Cardiovasc Surg*. 1977;74:362-71.



34. Myers JL, Waldhausen JA, Cyran SE, Gleason MM, Weber HS, Baylen BG. Results of surgical repair of congenital supra-avalvular aortic stenosis. *J Thorac Cardiovasc Surg*. 1993;105(2):281–7 [discussion 287–8].
35. Thistlethwaite PA, Madani MM, Kriett JM, Milhoan K, Jamieson SW. Surgical management of congenital obstruction of the left main coronary artery with supra-avalvular aortic stenosis. *J Thorac Cardiovasc Surg*. 2000;120(6):1040–6.
36. Brown JW, Ruzmetov M, Vijay P, Turrentine MW. Surgical repair of congenital supra-avalvular aortic stenosis in children. *Eur J Cardiothorac Surg*. 2002;21(1):50–6.
37. Stamm C, Kreutzer C, Zurakowski D, Nollert G, Friehs I, Mayer JE, et al. Forty-one years of surgical experience with congenital supra-avalvular aortic stenosis. *J Thorac Cardiovasc Surg*. 1999;118(5):874–85.
38. Van Son JA, Danielson GK, Puga FJ, Schaff HV, Rastogi A, Edwards WD, et al. Supra-avalvular aortic stenosis. Long-term results of surgical treatment. *J Thorac Cardiovasc Surg*. 1994;107(1):103–14 [discussion 114–115].
39. Deo SV, Burkhart HM, Schaff HV, Li Z, Stensrud PE, Olson TM, et al. Late outcomes for surgical repair of supra-avalvular aortic stenosis. *Ann Tho*. 2012;94(3):854–9.
40. Hazekamp MG, Kappetein AP, Schoof PH, Ottemkamp J, Witsenbug M, Huysmans HA, et al. Brom's three-patch technique for supra-avalvular aortic stenosis repair. *J Thorac Cardiovasc Surg*. 1999;118:252–8.
41. Scott DJ, Campbell DN, Clarke DR, Goldberg SP, Karlin DR, Mitchell MB. Twenty-year surgical experience with congenital supra-avalvular aortic stenosis. *Ann Thorac Surg*. 2009;87(5):1501–7 [discussion 1507–1508].