



Papilledema as an initial finding in venous sinus thrombosis in a child.
Case report and literature review

Papiledema como primera manifestación de trombosis de senos venosos en un paciente pediátrico. Reporte de caso y revisión de literatura

Adriana A. Solano, MD¹; Claudia L. Téllez, MD²; Manuela Peñaloza, MD³; Omar J. Toncel, MD⁴; Juliana C. Duran, MD³

- 1 Oftalmóloga, Supraespecialista en Oftalmología Pediátrica y Estrabismo. Servicio de Oftalmología, Hospital de San José – ORCID: 0000-001-6028-0414
- 2 Oftalmóloga, Supraespecialista en Órbita, Oculoplástica y Vía lagrimal. Servicio de Oftalmología, Hospital de San José
- 3 Residente de Oftalmología. Fundación Universitaria de Ciencias de la Salud Hospital de San José
- 4 Residente de Oftalmología. Fundación Universitaria de Ciencias de la Salud Hospital de San José – ORCID: 0000-003-2558-7621

Autor de correspondencia: Adriana A. Solano. Dirección: Bogotá, Calle 10 # 18-75, Teléfono (571) 3538000 extensión 141-167. Correo electrónico: aasolanof@gmail.com

Cómo citar este artículo: Solano AA, Téllez CL, Peñaloza M, Toncel OJ, Duran JC. Papiledema como primera manifestación de trombosis de senos venosos en un paciente pediátrico. Reporte de caso y revisión de literatura. Revista Sociedad Colombiana de Oftalmología. 2019; 52(2):117-122

INFORMACIÓN ARTÍCULO

Recibido: 12/05/2019
Aceptado: 01/11/2019

Palabras clave:

Trombosis de los senos intracraneales; cefalea; agudeza visual; papiledema

RESUMEN

Introducción: La trombosis de senos venosos (TSV) en niños, sin factores de riesgo es una patología rara pero potencialmente fatal. La cefalea es el síntoma principal y muy pocos pacientes se presentan sin este. El papiledema como hallazgo inicial se presenta sólo en el 9% de los pacientes. Presentamos el caso de una menor de 13 años, sin factores de riesgo para TSV, cuya manifestación inicial fue el papiledema en ausencia de cefalea.

Objetivo: Describir el caso clínico de una paciente menor de edad sin comorbilidades, factores de riesgo ni cefalea, con papiledema como única manifestación de TSV.

Diseño de estudio: Reporte de caso.

Resumen del caso: Menor de 13 años, sin antecedentes, con cuadro clínico de 12 horas de evolución de dolor en ojo derecho de instauración progresiva, tipo punzada, asociado a visión doble y un episodio emético. Al examen físico con agudeza visual (AV) 20/20 en ambos ojos, con papiledema; sin hallazgos positivos al examen neurológico ni en otros sistemas.

Conclusión: La TSV en pacientes pediátricos sin factores de riesgo ni cefalea es rara. El papiledema es uno de los hallazgos principales de esta patología y en pocas ocasiones es la manifestación inicial. Es importante conocer los síntomas y signos oftalmológicos de la TSV, ya que pueden ser el único hallazgo en esta patología.

Keywords:

Intracranial sinus thrombosis; headache; visual acuity; papilledema

A B S T R A C T

Background: Venous sinus thrombosis (VST) in children, without risk factors, is a rare but potentially fatal pathology. Headache is the main symptom and only few patients present without it. Papilledema as an initial finding occurs only in 9% of patients. We present the case of a 13 years old girl, without risk factors for VST, with papilledema as initial manifestation in the absence of headache.

Objective: To describe a clinical case of with venous sinus thrombosis without comorbidities or risk factors, who had papilledema as first symptom.

Study design: Case report and literature review

Case summary: 13 years old girl, without medical history, with a clinical picture of 12 hours of right eye progressive pain, prick type, associated with double vision and an emetic episode. Physical examination with visual acuity (VA) 20/20 in both eyes and papilledema; without positive findings in the neurological examination or in other systems.

Conclusion: Venous sinus thrombosis in pediatric patients without risk factors or headache is rare. Papilledema is one of the main findings of this pathology and in few cases it is the initial manifestation. It is important to know the symptoms and ophthalmological signs of VST because it could be the only finding in this pathology.

INTRODUCCIÓN

La trombosis de senos venosos en la infancia es una patología rara pero potencialmente mortal, con una incidencia anual menor de 1 por 100.000.¹ En la mayoría de los casos la cefalea es la primera manifestación clínica, ésta se acompaña principalmente de síntomas y signos neurológicos, no obstante, existen varias manifestaciones oftalmológicas asociadas, siendo el papiledema la más frecuente de ellas.¹⁻⁵ Éste hallazgo generalmente se presenta de forma tardía tras la presencia de síntomas y signos neurológicos. Se

presenta el caso clínico de una menor con TSV en quien el papiledema fue la primera manifestación clínica.

PRESENTACIÓN DEL CASO

Menor de 13 años de edad sin antecedentes previos, con cuadro clínico de 12 horas de evolución consistente en dolor ocular asociado a visión doble y un episodio emético. Al examen físico, la agudeza visual fue 20/20 en ambos ojos (AO). Se evidenció diplopía horizontal homónima con el filtro rojo, sin embargo, el cover test

y los movimientos oculares estaban dentro de límites normales. La biomicroscopía y presión intraocular (PIO) fueron normales. Al fondo de ojo de ambos ojos la papila estaba elevada, congestiva, con bordes borrados en 360° y edema peripapilar (Figura 1 y 2). Se solicitó inicialmente Tomografía axial computarizada (TAC) reportada dentro de límites normales y posteriormente resonancia magnética contrastada (Figura 3) y angiorensonancia con venografía (Figura 4), en la cual se observa hiperintensidad en el seno sigmoideo, transverso y un área de obliteración hipertensa con vacío de señal en el área de la vena yugular en la secuencia T2. Con estos hallazgos se consideró que la paciente cursaba con trombosis de senos venosos transverso y sigmoideo y trombosis de la vena yugular izquierda. Posteriormente se realizaron estudios para descartar causas de autoinmunidad, síndromes de hipercoagulabilidad y neoplásicos, como posibles agentes etiológicos, los cuales fueron normales (Tabla 1). El diagnóstico final fue TSV idiopática, fue anticoagulada y se dio egreso dada su evolución satisfactoria.

Figura 1. Papiledema ojo derecho

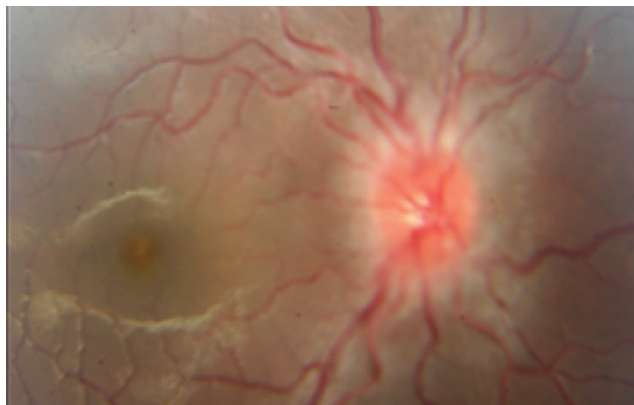


Figura 2. Papiledema ojo izquierdo

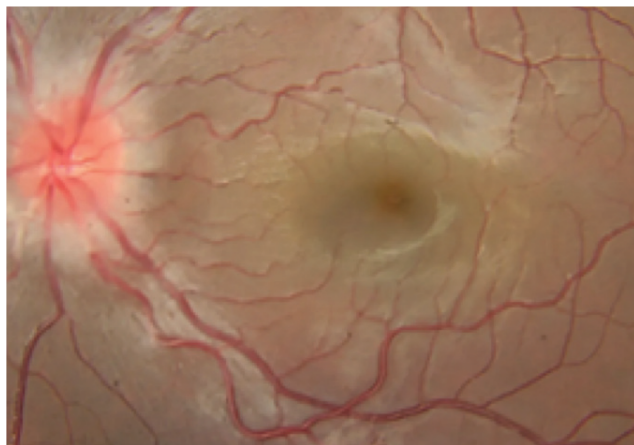


Figura 3. Resonancia magnética contrastada cerebral, con trombosis del seno sigmoideo

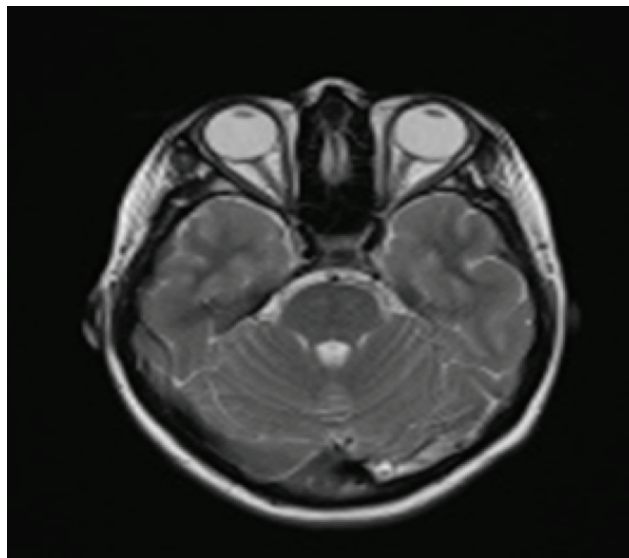
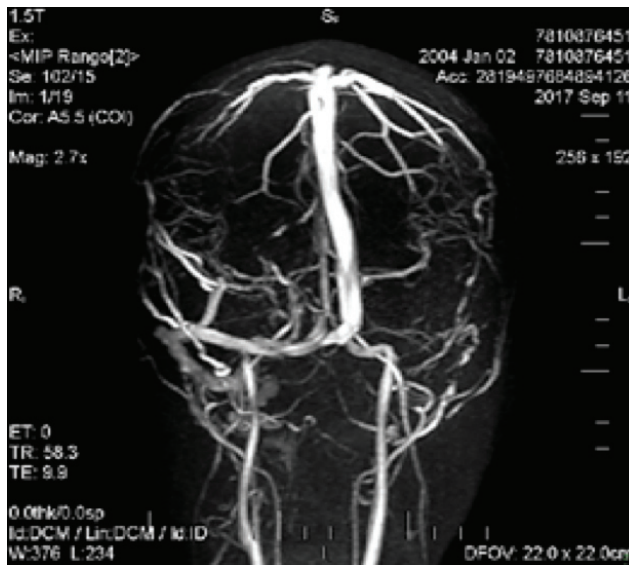


Figura 4. Angiorresonancia y venografía con trombosis del seno transverso y vena yugular interna izquierda



DISCUSIÓN

La trombosis de senos venosos (TSV) es una patología neurológica con alta mortalidad y se caracteriza por la obstrucción del sistema venoso del cerebro. La incidencia de TSV en niños es de 0.67 por 100.000 al año¹ y el síntoma principal de esta patología es la cefalea, la cual está presente en el 76 % de los casos.²⁻⁵ Los principales factores de riesgo relacionados con la TSV en niños, son las infecciones de oído medio

Tabla 1. Paraclínicos complementarios

Hemograma		Perfil Inmunológico	
Leucocitos	9300/ml	Factor reumatoideo	<8.6UI/ml
Neutrófilos	7600/mm ³	ANTI La (SSB Ac)	2.27 unidades
Linfocitos	1200/uL	ANTI RNP	1.68 Unidades
Monocitos	0	ANTI Ro (SSA Ac)	2.39 Unidades
Hemoglobina	11.6 g/dl	ANTI Sm (SMITH)	4.56 Unidades
Hematocrito	36.4	Antifosfolípidos IgG e IgM	0.16/0.24
Plaquetas	144.000/mcL	Anticuerpos antifosfolípidos	Negativo
PT	12.5 seg	RNP Ac IgG	1.68 Unidades
PTT	25.7 seg	Sm Ac IgG	4.56 U. EIA
INR	1.16	SSA (Ro) Ac IgG	2.39 U. EIA
Creatinina	0.6 mg/dl	SSB (La) Ac IgG	2.27 U. EIA
BUN	14 mg/dl	ANAS	Negativo
Glucosa	108 mg/dl	ENAS	Negativo
Estudio Liquiio Cefalorraquídeo		Complemento C3	126
Presión de apertura	28mmH ₂ O	Complemento C4	10.6
Glucosa	46 (50-75 mg/dl)		
Proteínas	20 (15-45 mg/dl)		
Aspecto	Transparente		
Coágulo	46 (50-75 mg/dl)		
Xantocromía	Negativa		
Leucocitos	1x3mm ³		

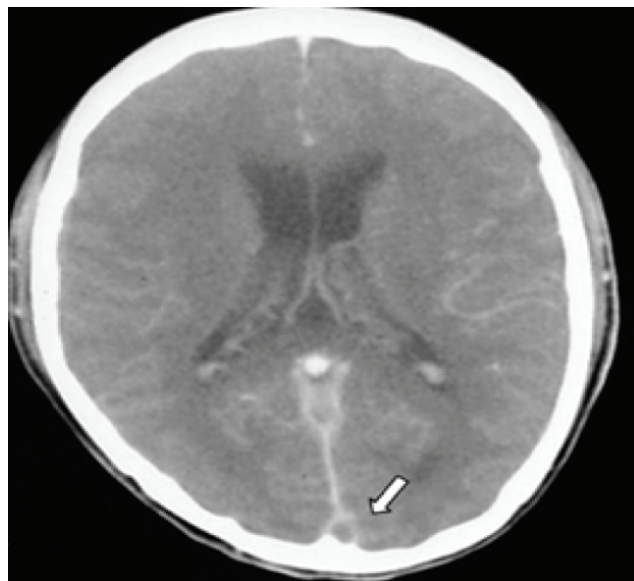
como mastoiditis o sinusitis (46%), seguidos de deshidratación (17%) y meningitis (8%).⁶ En cuanto al riesgo de desarrollar papiledema secundario a la TSV, aquellos pacientes con altos conteos leucocitarios, uso de anticonceptivos orales y trombosis del seno sagital y lateral tienen un mayor riesgo de presentar papiledema.⁷

En un estudio retrospectivo realizado por Shawn C. Aylward et al⁵ con 152 niños y pseudotumor cerebral; el 14.5% (n=22) no presentó cefalea y solo en 1 paciente la causa de hipertensión endocraneana (HE) fue la trombosis de los senos venosos (sigmoideo y vena yugular). Adicionalmente el 36.4% de los pacientes presentó únicamente manifestaciones oftalmológicas y todos los pacientes sin cefalea presentaron papiledema. En concordancia con lo anterior, nuestra paciente también presentó trombosis del seno sigmoideo y vena yugular, y los síntomas visuales fueron visión borrosa y diplopía, acompañado de papiledema.

En el fondo de ojo se puede detectar papiledema y atrofia óptica, ambos hallazgos relacionados con hipertensión endocraneana, sin embargo, esta valoración es subjetiva y tiene baja correlación interobservador con una sensibilidad de tan solo 14% - 40% para detectar HE y frecuentemente se aprecia tardíamente cuando el aumento de la presión intracraneana es severo.⁸⁻¹² Keihal Golshani y cols¹³ evaluaron 131 pacientes con sospecha de HE y encontraron que la sensibilidad y especificidad de la oftalmoscopia fue de 100% y 35.4% respectivamente con un AUC de 0.68 (IC 95: 0.63-0.73). Basados en estos resultados, algunos métodos diagnósticos como la ecografía y la tomografía de coherencia óptica (OCT) se han utilizado para diferenciar el papiledema del pseudopapiledema, así como la detección de signos de HE de forma no invasiva alternativos a los métodos invasivos utilizados clásicamente.

En el abordaje diagnóstico del paciente con sospecha de TSV es indispensable el uso de imágenes diagnósticas. La tomografía axial computarizada (TAC) de cráneo simple es uno de los métodos más utilizados en la práctica clínica, dada su disponibilidad y bajo costo, los hallazgos que podemos encontrar son: dilatación de venas transcerebrales, signo de la cuerda, venas trombosadas, signo de delta vacío y delta denso, entre otros (Figura 5, 6)^{8,9} No obstante, solo el 30% de los pacientes con TSV tienen hallazgos anormales.

Figura 5. TAC con contraste. Signo de delta vacío.¹⁵



Tomado de: Guenther G, Arauz A. Trombosis venosa cerebral: aspectos actuales del diagnóstico y tratamiento. *Neurología*. 2011;26:488–9.

Basados en los estudios retrospectivos de Ronad T et.al y Oztur K et.al,^{9,10} se evaluó el rendimiento diagnóstico de la TAC, tomando como estándar el angio-TAC y la angiografía, obteniendo una sensibilidad entre el 70 % y 73% y una especificidad del 90%. Por esta razón, aunque la TAC es una opción inicial, este no descarta la presencia de TSV y expone al paciente a radiación, lo cual es una desventaja frente a otros exámenes imagenológicos. Actualmente contamos con la RNM más venografía la cual tiene una sensibilidad de 86% (IC 95% 0.83-0.89), especificidad 94% (IC 95% 0.93-0.95) y área bajo la curva (AUC) 0.94 (IC 95 %: 0.92-0.97) (11). Dentro de las desventajas de esta última está el costo y la necesidad de realizarse bajo sedación, sin embargo, dado que no implica irradiación, su alta sensibilidad y especificidad, hace que sea el estudio ideal para el diagnóstico de TSV.^{9,10}

Por otro lado, la ecografía ocular es una herramienta no invasiva y de fácil disponibilidad para evaluar signos indirectos de elevación de la presión intracraneana. En la revisión sistemática realizada por Dubourg y cols¹⁴ se incluyeron seis estudios cuyo propósito fue evaluar la precisión diagnóstica de la medida del diámetro de la vaina del nervio óptico (>5 mm), en este se determinó que existe una correlación directa entre el tamaño de la vaina y la probabilidad de HE (a mayor tamaño hay una mayor probabilidad de HE), obteniendo una sensibilidad de 90%, especificidad del 85% y AUC de 0.94% IC (95% 0.91–0.96).

Otra prueba diagnóstica no invasiva utilizada para el diagnóstico de papiledema es la tomografía de coherencia óptica (TCO); Jordan W. Swanson y cols¹² incluyeron 79 pacientes en su estudio con el objetivo de evaluar el rendimiento de la TCO para la determinación de HE, utilizando como estándar la medición de la PIC directamente de una ventriculostomía. Los hallazgos positivos en la TCO para HE fueron: el máximo grosor de la capa de fibras nerviosas (RFNL), máximo grosor de la retina y proyección anterior máxima de la retina. La sensibilidad y especificidad general de la TCO fue de 89% y 62% respectivamente, no obstante el grosor máximo de la RFNL alcanzó una sensibilidad y especificidad del 79 y 81% respectivamente.

El manejo de la TSV debe estar dirigido a tratar la causa; la anticoagulación es la piedra angular en el tratamiento no invasivo de la misma. Se debe instaurar de forma rápida para disminuir el riesgo de complicaciones, así como se realizó en la paciente reportada.

REOMENDACIÓN

El papiledema acompañado de manifestaciones oftalmológicas pueden ser los únicos hallazgos en un paciente con TSV; la ausencia de cefalea y factores de riesgo disminuyen la probabilidad de que esté presente esta patología, sin embargo no descartan su presencia. Adicionalmente, este reporte de caso ejemplifica la importancia de la anamnesis y el examen físico ya que solo la alta sospecha de la presencia de TSV permitió la realización de la RNM con venografía a pesar la presentación bizarra, ausencia de factores de riesgo y una TAC normal.

REFERENCIAS

1. Javed I, Sultan T, ur Rehman Z, Rizwan Yaseen M. Clinical Spectrum And Outcome Of Cerebral Venous Sinus Thrombosis In Children. *J Coll Physicians Surg Pakistan* [Internet]. 2018 May 1 [cited 2018 Nov 7];28(5):390–3.
2. Chung MG. Cerebral Sinovenous Thrombosis in Neonates and Children. *Pediatr Neurol briefs* [Internet]. 2016 Mar [cited 2018 Nov 7];30(3):24.
3. Lim M, Kurian M, Penn A, Calver D, Lin J-P. Visual failure without headache in idiopathic intracranial hypertension. *Arch Dis Child* [Internet]. 2005 Feb [cited 2018 Nov 7];90(2):206–10.
4. Yadegari S, Jafari AK, Ashrafi E. Association of ocular findings and outcome in cerebral venous thrombosis. *Oman J Ophthalmol* [Internet]. 2017 [cited 2018 May 6];10(3):173–6.
5. Aylward SC, Aronowitz C, Reem R, Rogers D, Roach ES. Intracranial Hypertension Without Headache in Children. *J Child Neurol* [Internet]. 2015 May 17 [cited 2018 Nov 7];30(6):703–6.
6. Ichord RN, Benedict SL, Chan AK, Kirkham FJ, Nowak-Göttl U, International Paediatric Stroke Study Group. Paediatric cerebral sinovenous thrombosis: findings of the International Paediatric Stroke Study. *Arch Dis Child* [Internet]. 2015 Feb [cited 2018 Nov 7];100(2):174–9.
7. Saadatnia M, Pirhaji Z. Factors Influencing the Incidence of Papilledema in Patients with Cerebral Venous Thrombosis. *Adv Biomed Res* [Internet]. 2017 [cited 2018 Nov 7];6:165.
8. Chater G, Roldán G, Vallejo Puerta S, Caballero AF. Trombosis severa de senos venosos cerebrales Severe cerebral venous sinus thrombosis Actualización [Internet]. Vol. 25, *Acta Neurol Colomb*. 2009 [cited 2018 Nov 7].
9. Roland T, Jacobs J, Rappaport A, Vanheste R, Wilms G, Demaerel P. Unenhanced brain CT is useful to decide on further imaging in suspected venous sinus thrombosis. *Clin Radiol* [Internet]. 2010 Jan [cited 2018 Nov 7];65(1):34–9.
10. Ozturk K, Soylu E, Parlak M. Dural venous sinus thrombosis: The combination of noncontrast CT, MRI and PC-MR venography to enhance accuracy. *Neuroradiol J* [Internet]. 2018 Oct 5 [cited 2018 Nov 7];31(5):473–81.
11. Gao L, Xu W, Li T, Yu X, Cao S, Xu H, et al. Accuracy of magnetic resonance venography in diagnosing cerebral venous sinus thrombosis. *Thromb Res* [Internet]. 2018 Jul 17 [cited 2018 Nov 7];167:64–73.
12. Swanson JW, Aleman TS, Xu W, Ying G-S, Pan W, Liu GT, et al. Evaluation of Optical Coherence Tomography to Detect Elevated Intracranial Pressure in Children. *JAMA Ophthalmol* [Internet]. 2017 Apr 1 [cited 2018 Nov 7];135(4):320.
13. Golshani K, Ebrahim Zadeh M, Farajzadegan Z, Khorvash F. Diagnostic Accuracy of Optic Nerve Ultrasonography and Ophthalmoscopy in Prediction of Elevated Intracranial Pressure. *Emerg (Tehran, Iran)* [Internet]. 2015 [cited 2018 Nov 7];3(2):54–8.
14. Koziarz A, Sne N, Kegel F, Alhazzani W, Nath S, Badhiwala JH, et al. Optic nerve sheath diameter sonography for the diagnosis of increased intracranial pressure: a systematic review and meta-analysis protocol. *BMJ Open* [Internet]. 2017 Aug 11 [cited 2018 Nov 7];7(8):e016194.
15. Guenther G, Arauz A. Trombosis venosa cerebral: aspectos actuales del diagnóstico y tratamiento. *Neurología*. 2011;26:488–9.