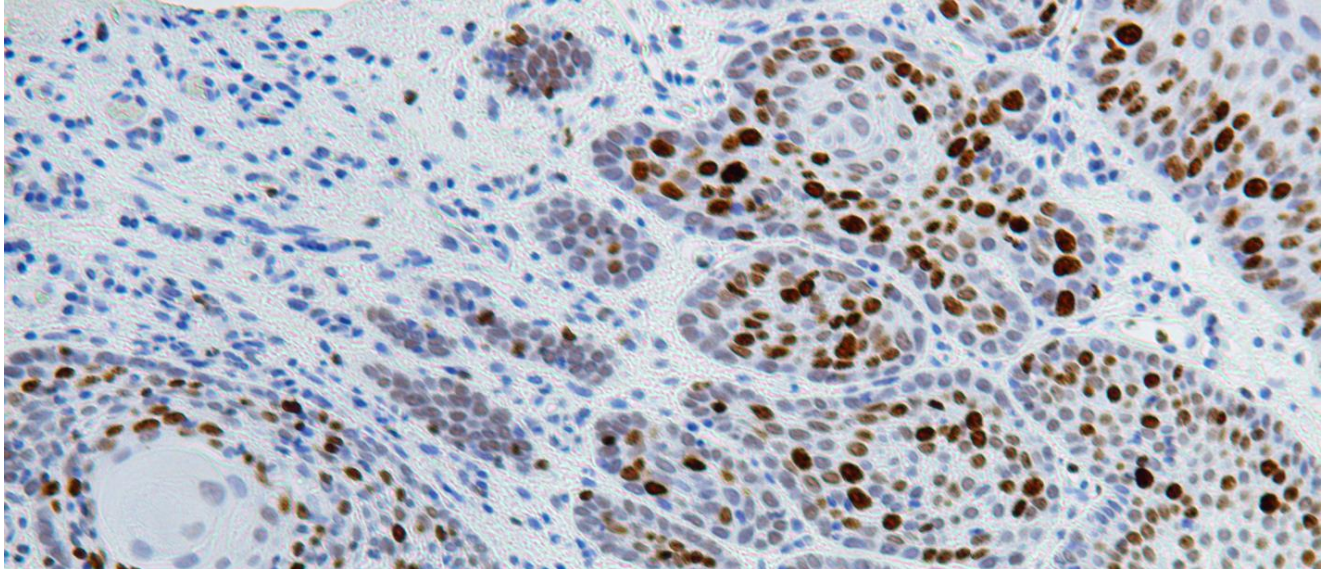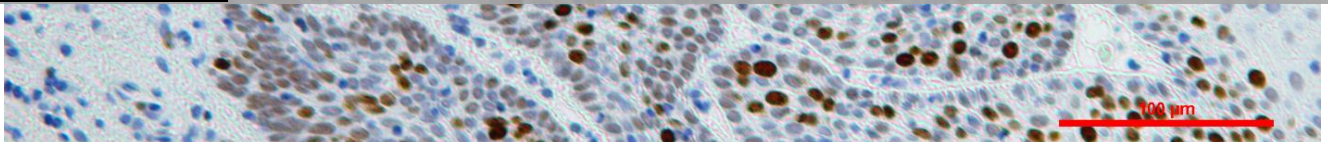


β -Catenina en campos pre malignos orales y desarrollo tumoral múltiple



TESIS DOCTORAL

Programa de Doctorado de Medicina Clínica y Salud Pública
Departamento de Estomatología
Universidad de Granada

Juan José Plaza Campillo
Granada, 2014

Editor: Universidad de Granada.Tesis Doctorales
Autor: Juan José Plaza Campillo
ISBN: 978-81-9125-035-7
URI: <http://hdl.handle.net/10481/39870>



Universidad de Granada

Departamento de Estomatología

Departamento de Medicina Oral

β -Catenina en campos premalignos orales y desarrollo tumoral múltiple

Memoria de TESIS DOCTORAL realizada bajo la dirección de los Doctores Miguel Ángel González Moles, Catedrático de Medicina Oral de la Universidad de Granada, y María Isabel Ruiz Ávila, Facultativa Especialista de Área –Anatomía Patológica- del Hospital Clínico Universitario San Cecilio, presentada por el Licenciado Juan José Plaza Campillo para optar al grado de Doctor en Odontología por la Universidad de Granada.

Fdo.: Juan José Plaza Campillo

Vº Bº Directores de Tesis

Fdo.: Dr. Miguel Ángel Gonzáles Moles

Fdo.: Dra. M^a Isabel Ruiz Ávila

La presente tesis doctoral está avalada hasta la fecha de su lectura por los artículos:

1. González-Moles MA, Plaza-Campillo J, Ruiz-Ávila I, Herrera P, Bravo M, Gil-Montoya JA. *Asymmetrical proliferative pattern loss during malignant transformation of the oral mucosa*. J Oral Pathol Med. 2014 Aug;43(7):507–13.
2. González-Moles MA, Scully C, Ruiz-Ávila I, Plaza-Campillo JJ. *The cancer stem cell hypothesis applied to oral carcinoma*. Oral Oncol. Elsevier; 2013 Aug 1;49(8):738–46.
3. González-Moles MA, Ruiz-Ávila I, Gil-Montoya JA, Plaza-Campillo J, Scully C. *β -catenin in oral cancer: an update on current knowledge*. Oral Oncol. 2014 Sep;50(9):818–24.

El doctorando Juan José Plaza Campillo y los directores de la tesis Miguel Ángel González Moles y María Isabel Ruiz Ávila. Garantizamos, al firmar esta tesis doctoral, que el trabajo ha sido realizado por el doctorando bajo la dirección de los directores de la tesis y hasta donde nuestro conocimiento alcanza, en la realización del trabajo, se han respetado los derechos de otros autores a ser citados, cuando se han utilizado sus resultados o publicaciones.

Granada a 18 de Noviembre de 2014

Directores de la Tesis

Doctorando

Fdo.:

Fdo.:

Miguel Ángel González Moles

Juan José Plaza Campillo

M^a Isabel Ruiz Ávila

*Y así, de modestia llenos,
a los más viejos verás
tratando de ser lo más
y de aparentar lo menos.*

*Aquí la más principal
hazaña es obedecer
y el modo cómo ha de ser
es ni pedir ni rehusar.*

*Aquí, en fin, la cortesía,
el buen trato, la verdad,
la firmeza, la lealtad,
el crédito, la opinión,
la constancia, la paciencia,
la humildad y la obediencia,
fama, honor y vida son
caudal de pobres soldados;
que en buena o mala fortuna
la milicia no es más que una
religión de hombres honrados.*

Calderón de la Barca

AGRADECIMIENTOS

A mis directores de tesis, Miguel Ángel González Moles y M^a Isabel Ruiz Ávila, por asesorarme, guiarme y haber confiado en mí durante todo este trabajo, por su cordialidad y cercanía, por su bien hacer y profesionalidad, porque siempre han sido una fuente de inspiración y un ejemplo a seguir, no me cabe ninguna duda de que sin ellos esto no hubiera sido posible.

A todos los compañeros que formamos el equipo de investigación, qué duda cabe de que sus consejos, su ayuda desinteresada y sus palabras de aliento han sacado lo mejor de mi persona.

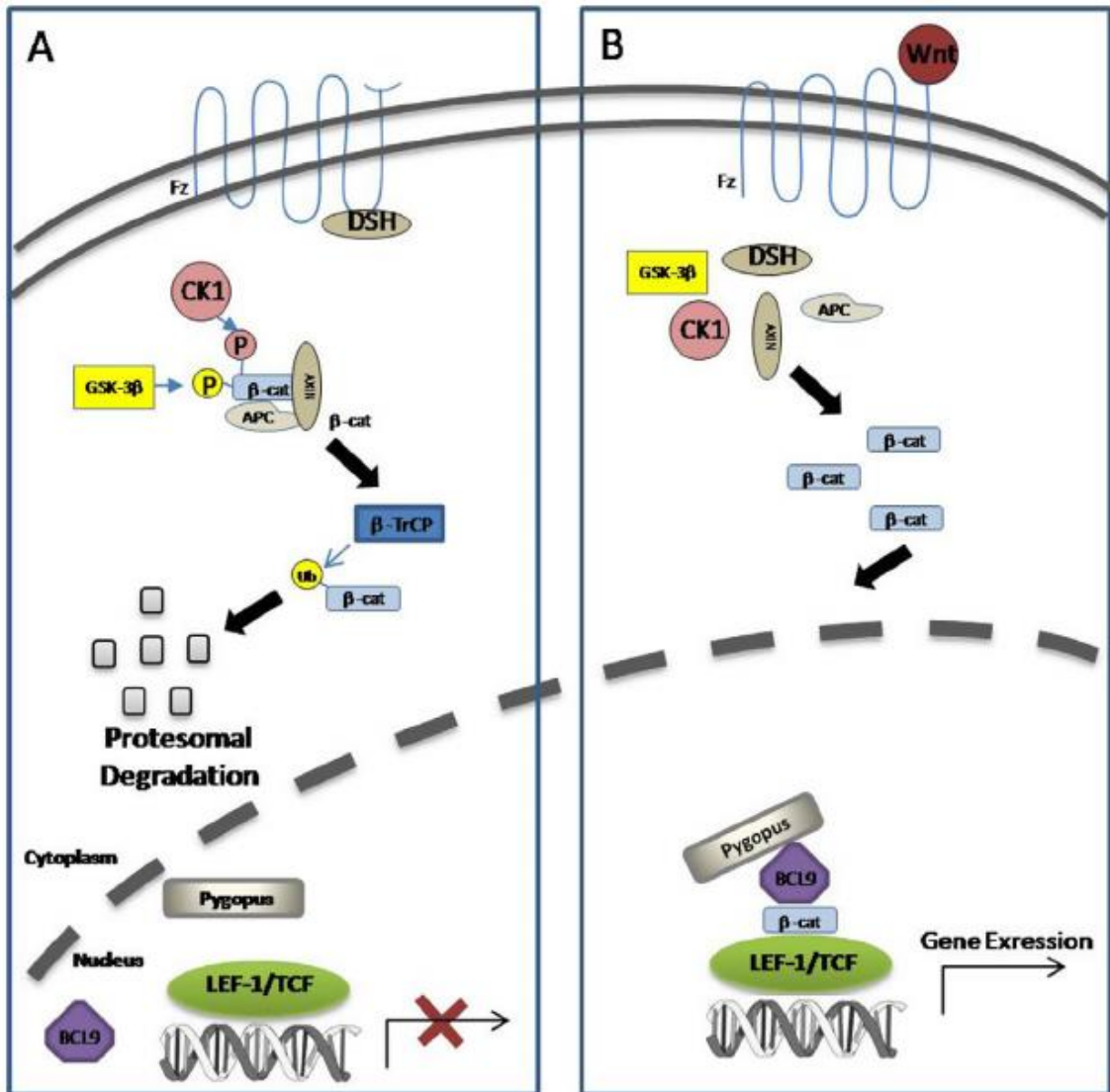
A mi familia, mi padre, mi madre y mi hermano, por su comprensión y por ayudarme día a día, porque cuando he tenido periodos de debilidad y me flojeaban las fuerzas siempre han estado ahí, para apoyarme y darme ánimos.

A todos, sinceramente, muchas gracias.

Índice

Hipótesis y justificación	1
Introducción	5
Cancerización de campo	9
Células Madre Cancerosas	17
Patrones de ordenamiento espacial de las células madre y su progenie en el epitelio oral	19
Hipótesis de las células madre cancerosas y su origen	21
Identificación de células madre y células madre cancerosas	24
β -Catenina	26
β -catenina en la membrana celular	27
β -catenina en el citoplasma	29
Translocación de β -catenina desde el citoplasma al núcleo	30
Objetivos	37
Material y métodos	41
Técnica inmunohistoquímica	43
Método estadístico	44
Resultados	49
Resultados clínicos e histopatológicos	49
Resultados inmunohistoquímicos y asociaciones estadísticas encontradas ..	51
Resultados de la expresión de Ki-67	51
Estudio de β -catenina	60

Discusión.....	69
Conclusiones.....	83
Imágenes	85
Bibliografía	107



HIPÓTESIS Y JUSTIFICACIÓN

Hipótesis y justificación

La Clasificación Internacional de Enfermedades de la Organización Mundial de la Salud (OMS) define el cáncer oral como la neoplasia originada en los labios, cavidad oral, orofaringe, nasofaringe e hipofaringe. El Carcinoma Oral de Células Escamosas (COCE) es, con diferencia, el tipo de cáncer más común en la cavidad oral, representando más del 90% de todos los cánceres orales. Es una enfermedad que afecta fundamentalmente a comunidades con bajo nivel socio-económico y a personas de edad avanzada, entre la quinta y séptima décadas de la vida, que además generalmente son consumidores de tabaco y/o alcohol.

Aproximadamente el 90% de los cánceres orales se diagnostican en personas mayores de 40 años de edad, y más del 50% en individuos de más de 65 años. El porcentaje de supervivencia del cáncer en Europa, de los casos diagnosticados entre 1995 y 1999, era para el labio del 91%, para la cavidad oral del 48,5% y para las glándulas salivales el 64,5%. En el 2005 murieron en España 96.499 personas por cáncer: 60.701 hombres y 35.798 mujeres (razón de sexo 1,7:1). La edad media de todos los pacientes que fallecieron por cáncer fue de 69,3 años para los hombres y 69,7 para las mujeres. Se estima que el número de muertos debidos al cáncer oral en el varón es del 4% y en la mujer del 1%.

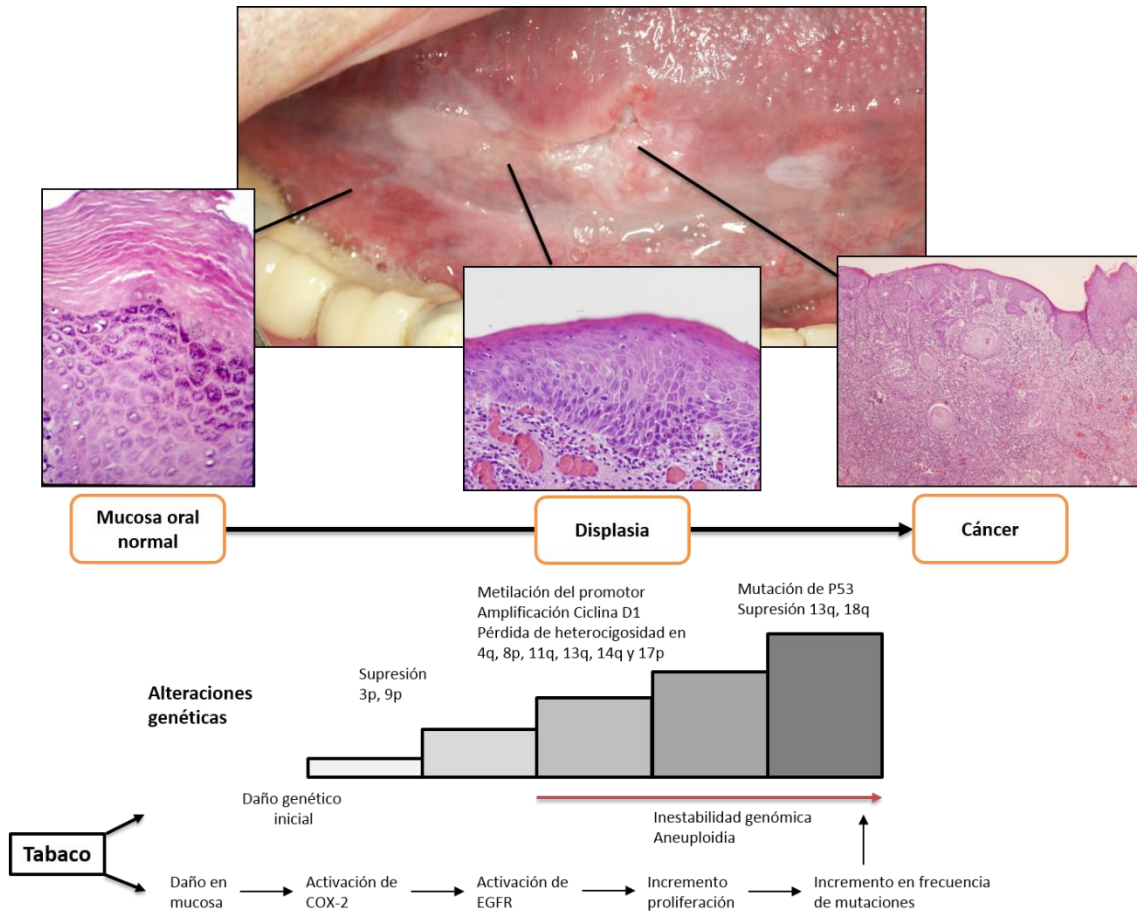
Desde un punto de vista etiológico, se podría decir que el cáncer se produce como consecuencia de mutaciones en los genes que regulan el comportamiento celular. Las células que sufren estas mutaciones no son capaces de reparar el daño del ADN y no siguen el programa de muerte celular (apoptosis) que asegura su eliminación. Hay muchas lagunas en la literatura científica sobre este tema, si bien, poco a poco, se está incrementando el conocimiento sobre determinadas fases de la carcinogénesis.

La iniciación o activación del tumor empieza cuando el ADN de la célula o de una población de células se daña por la exposición a factores carcinogénicos, tanto endógenos como exógenos. La promoción tumoral se caracteriza por una expansión clonal selectiva de las células iniciadoras, como resultado de una expresión génica

alterada. La progresión tumoral se producirá cuando coincidan factores implicados en la iniciación y promoción. El cáncer se desarrolla de forma gradual, a partir de células ligeramente aberrantes, y se caracteriza por una acumulación de alteraciones en los genes encargados de la regulación de la homeostasis celular, como los oncogenes, los genes supresores tumorales y los genes reparadores del ADN.

Cada vez cobra más fuerza la idea de que los procesos mutacionales y las alteraciones moleculares oncogénicas implicadas en el desarrollo del cáncer oral no acontecen aleatoriamente en cualquier tipo de célula epitelial (hipótesis estocástica o de evolución clonal) sino que se producen específicamente en un tipo concreto de células epiteliales denominadas células madre (hipótesis de carcinogénesis basada en la implicación de las células madre cancerosas). Estas células son las responsables de la regeneración y recambio del epitelio de la mucosa oral. Entre las vías moleculares más importantes implicadas en el desarrollo tumoral se encuentra la denominada Canónica/ β -catenina o vía Wnt. En esta vía la proteína β -catenina, que habitualmente se encuentra ligada a E-cadherina en la membrana celular, se libera de sus uniones de membrana, se acumula en el citoplasma y, después de traslocarse al núcleo, se comporta como un factor de transcripción de oncogenes implicados en la carcinogénesis. β -catenina también ha sido implicada en el mantenimiento de algunas características esenciales del fenotipo que desarrollan las células madre entre las que se encuentran la autorrenovación y la diferenciación. Por otra parte, el resultado final de la activación aberrante de la vía canónica es el incremento de la proliferación celular, con todas las consecuencias que ello implica para el proceso de carcinogénesis (inestabilidad genética, aneuploidía, incremento de la probabilidad de acumulo de errores oncogénicos...).

Por todo lo anterior, hipotéticamente, el estudio de las alteraciones de la expresión de β -catenina, como marcador subrogado de activación aberrante de la vía canónica, puede aportar información valiosa para la comprensión del proceso multipaso de la carcinogénesis oral y de la biopatología de las células madre premalignas y malignas.



INTRODUCCIÓN

Introducción

El término cáncer se emplea para referirse a un grupo de más de cien enfermedades distintas, con más de mil variedades histopatológicas diferentes, que comparten, como característica común, una proliferación anormal y descontrolada de células que invaden tejidos y órganos próximos y distantes, y que, finalmente, si no son tratadas, ocasionan la muerte de los individuos en cuyo seno se desarrollan [1]. El cáncer supone un problema de salud a nivel mundial, siendo una de las tres causas más importantes de mortalidad humana [2].

La mayoría de los cánceres se incluyen en uno de los tres siguientes grupos: carcinomas, sarcomas, linfomas y leucemias. Los carcinomas constituyen el 90% de los cánceres humanos y su origen está en las células epiteliales. Las leucemias y linfomas suponen el 8% y se desarrollan a partir de las células germinales sanguíneas y del sistema inmune respectivamente, siendo los sarcomas tumores sólidos del tejido conectivo.

La Clasificación Internacional de Enfermedades de la Organización Mundial de la Salud (OMS) define el cáncer oral como la neoplasia originada en los labios, cavidad oral, orofaringe, nasofaringe e hipofaringe. El Carcinoma Oral de Células Escamosas (COCE) es, con diferencia, el tipo de cáncer más común en la cavidad oral, representando más del 90% de todos los cánceres orales [3]. Es una enfermedad que afecta fundamentalmente a comunidades con bajo nivel socio-económico y a personas de edad avanzada, entre la quinta y séptima décadas de la vida, que además generalmente son consumidores de tabaco y/o alcohol [4].

El cáncer de cabeza y cuello es el sexto cáncer humano más frecuente. El 48% de los casos, lo que representa aproximadamente el 3% de todos los cánceres, se localizan en la cavidad oral. El COCE es el octavo cáncer más común según Moore y cols. [5], aunque cabe destacar la marcada variabilidad geográfica respecto a su incidencia. Las cifras más altas las encontramos en la India y otras regiones del sudeste asiático (representando el cáncer oral el 40% de todos los cánceres), estando muy relacionado con las diferentes formas de hábito tabáquico en dichas zonas. En el norte

de Francia y el este de Europa, especialmente en Hungría tienen una elevada prevalencia-5%- en comparación al 3% en el resto de países europeos[4].

Aproximadamente el 90% de los cánceres orales se diagnostican en personas mayores de 40 años de edad, y más del 50% en individuos de más de 65 años[6]. El porcentaje de supervivencia del cáncer en Europa, de los casos diagnosticados entre 1995 y 1999, era para el labio del 91%, para la cavidad oral del 48,5% y para las glándulas salivales el 64,5%. En el 2005 murieron en España 96.499 personas por cáncer: 60.701 hombres y 35.798 mujeres (razón de sexo 1,7:1). La edad media de todos los pacientes que fallecieron por cáncer fue de 69,3 años para los hombres y 69,7 para las mujeres. Se estima que el número de muertos debidos al cáncer oral en el varón es del 4% y en la mujer del 1% [7].

En un estudio de 14.253 casos llevado a cabo por el Instituto de Patología de las Fuerzas Armadas de los Estados Unidos (United States Armed Forces Institute of Pathology), Krolls y Hoffman [8] observaron las siguientes distribuciones y frecuencias: labio inferior (38%), lengua (22%), suelo bucal (17%), encía (6%), paladar (5,5%), amígdalas (5%), labio superior (4%), mejilla (2%) y úvula (0,5%). Sin embargo en otros estudios, como el de Jemal y cols. [9] sobre un total de 20.010 cánceres de la cavidad oral, el 37% se localizaron en la lengua, el 22% en los labios, el 13% en el suelo de la boca y el 12% derivaron de glándulas salivales menores; si bien las cifras no son coincidentes en ambas series, resulta evidente que las dos principales localizaciones intraorales, son por este orden, la lengua y el suelo de la boca. Aunque esto es lo habitual en Europa y Norteamérica, no es así en otras áreas geográficas como la India, donde la localización más frecuente es la mucosa yugal, debido a prácticas como la masticación del tabaco (nuez de areca y hoja de betel).

Desde un punto de vista etiológico, se podría decir que el cáncer se produce como consecuencia de mutaciones en los genes que regulan el comportamiento celular. Las células que sufren estas mutaciones no son capaces de reparar el daño del ADN y no siguen el programa de muerte celular (apoptosis) que asegura su eliminación[4]. Hay muchas lagunas en la literatura científica sobre este tema, si bien, poco a poco, se está incrementando el conocimiento sobre determinadas fases de la carcinogénesis [2].

La iniciación o activación del tumor empieza cuando el ADN de la célula o de una población de células se daña por la exposición a factores carcinogénicos, tanto endógenos como exógenos. La promoción tumoral se caracteriza por una expansión clonal selectiva de las células iniciadoras, como resultado de una expresión génica alterada. La progresión tumoral se producirá cuando coincidan factores implicados en la iniciación y promoción. El cáncer se desarrolla de forma gradual, a partir de células ligeramente aberrantes, y se caracteriza por una acumulación de alteraciones en los genes encargados de la regulación de la homeostasis celular, como los oncogenes, los genes supresores tumorales y los genes reparadores del ADN [1].

Por lo tanto, la carcinogénesis es un proceso que cursa en múltiples etapas[10], en cada una de las cuales aparecen una o varias alteraciones genéticas. Los carcinógenos provocan sucesivas alteraciones en el ADN celular, a lo largo de un proceso acumulativo y prolongado (figura 1). En consecuencia, la edad es el principal factor de riesgo para la aparición de un cáncer. Por otra parte, en la respuesta a carcinógenos existe una notable variabilidad individual, lo que puede traducir la existencia de una particular sensibilidad mutagénica; así, algunos de los síndromes caracterizados por una sensibilidad mutagénica aumentada, como en la ataxia telangiectasia, se acompañan de una mayor incidencia de cáncer oral.

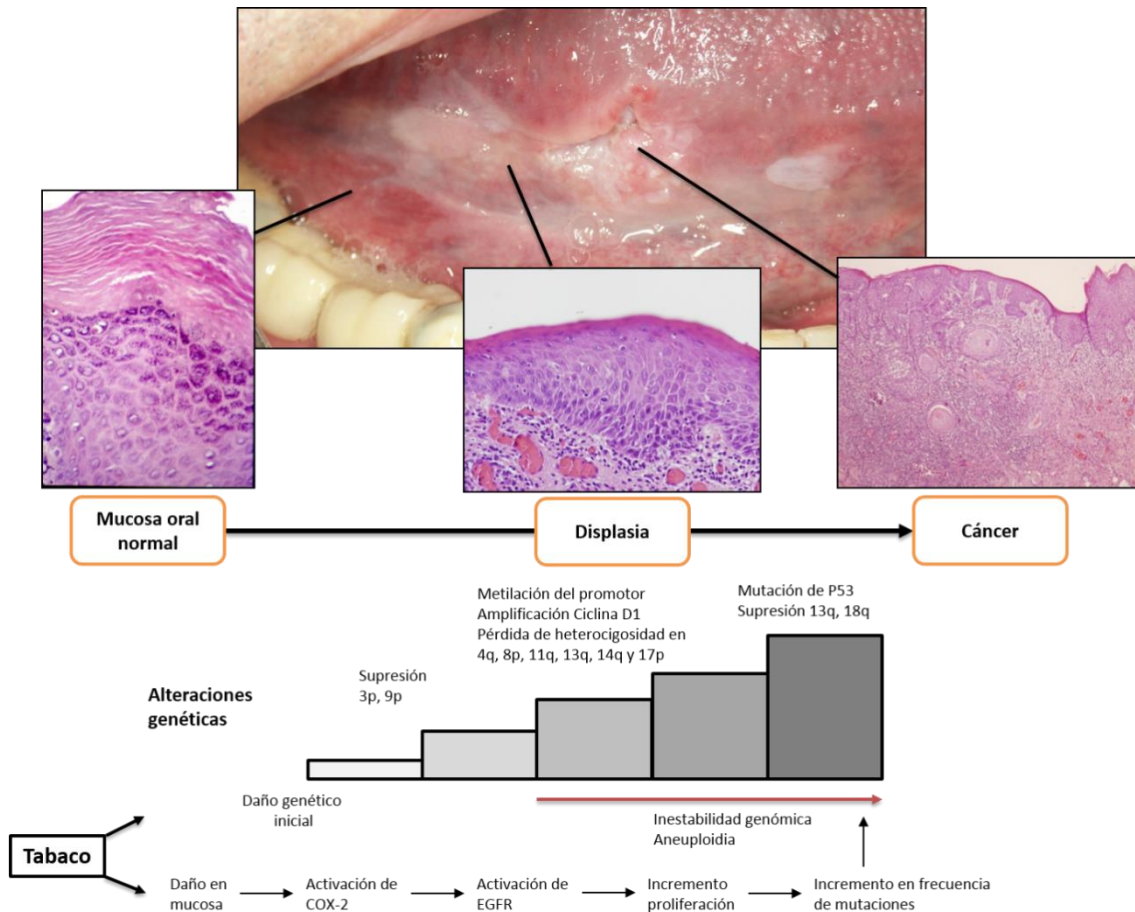


Figura 1. Modelo multipaso de progresión genética de cáncer oral, adaptación de la figura de Choi S y cols. J Dent Res 2008; 87:14-32.

Los distintos factores de riesgo para el COCE, que incrementan el rango de mutaciones, pueden actuar, bien directamente sobre la mucosa, o bien haciéndola más susceptible a otros agentes carcinogénicos como los virus. El estilo de vida, principalmente el consumo de tabaco y alcohol, son especialmente importantes, aunque hay carcinógenos, como la nuez de betel, la exposición solar, radiaciones ionizantes, el virus del papiloma humano (HPV) u otras infecciones y la inmunodeficiencia, que también son muy relevantes [4].

La supervivencia global del cáncer oral a los 5 años del tratamiento del tumor inicial es de aproximadamente el 50%, siendo el estadio de la enfermedad en el momento del diagnóstico el mejor predictor de la supervivencia de los pacientes. Este hecho es de tal importancia que si todos los casos de cáncer oral fueran diagnosticados y tratados en sus fases iniciales, antes de ocasionar metástasis, la supervivencia a los 5 años sería del 79%, mientras que en presencia de metástasis en los ganglios linfáticos cervicales la supervivencia se reduce al 42% y, cuando se desarrollan metástasis a distancia, se cifra en el 19% [11]. Igualmente, no todos los cánceres orales tienen el mismo pronóstico, así el carcinoma verrugoso en general tiene un buen pronóstico ya que no suele metastatizar a los ganglios regionales, sin embargo, el adenocarcinoma o el carcinoma de células basaloideas escamosas tienen un pobre pronóstico por su alto grado de metástasis regionales y a distancia [12].

En los últimos años diversos factores biológicos y moleculares han sido propuestos como factores pronósticos en el COCE, aunque su utilización aún no han llegado a la rutina clínica diaria, por lo que cobra más importancia un detallado estudio histopatológico de los especímenes quirúrgicos resecados a la hora de determinar el manejo y pronóstico postoperatorio [12].

Cancerización de campo

Después de la extirpación quirúrgica de un carcinoma de células escamosas, los pacientes tienen un riesgo considerable para el desarrollo de un cáncer localmente recurrente (imagen 1). Resulta importante la diferenciación entre la recurrencia local y un segundo tumor primario (STP). La **recurrencia local** se define, de acuerdo a criterios clínicos, como la que ocurre a una distancia menor de 2cm y dentro de un plazo de 3 años.

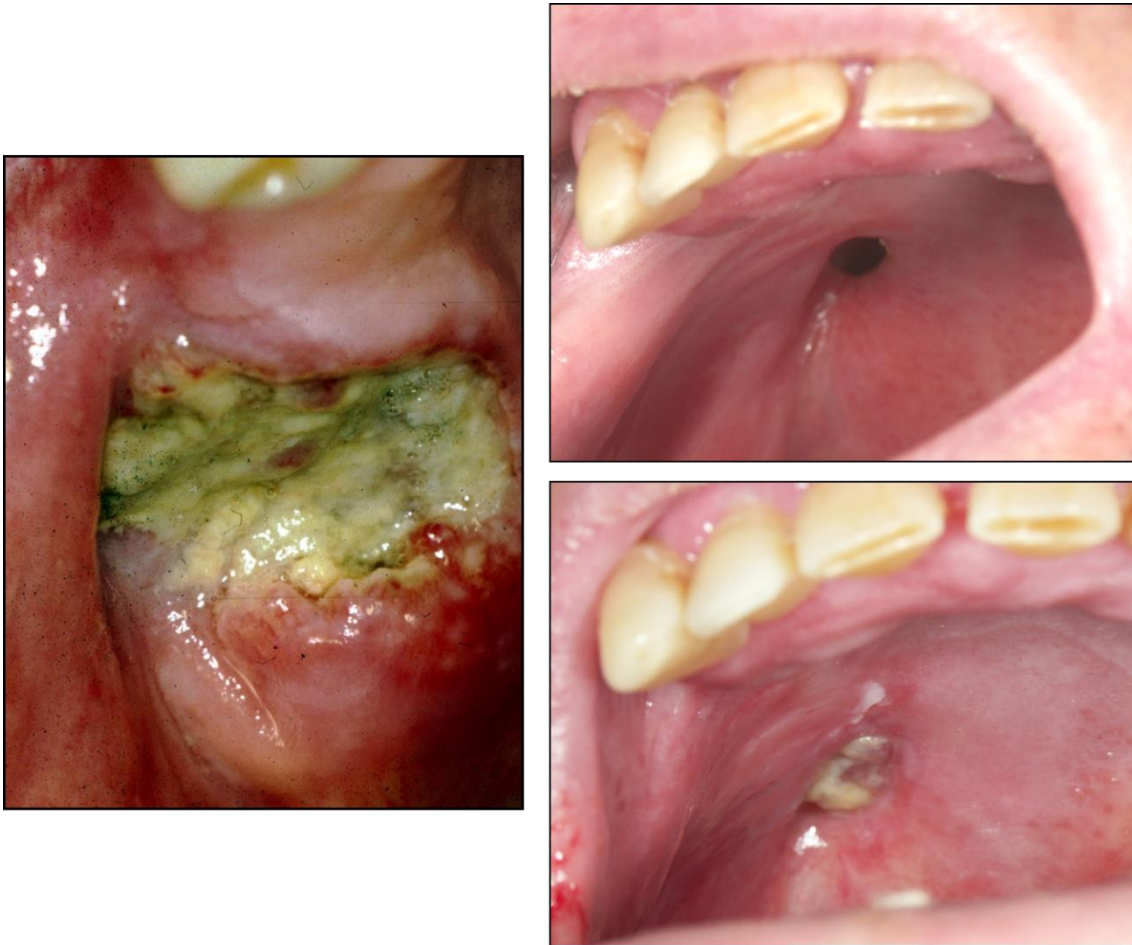


Imagen 1. Recidiva tumoral en el tejido submucoso profundo.

Además de los problemas clínicos relacionados con el tumor inicial, los pacientes con COCE tienen un alto riesgo de desarrollar un **STP**, a menudo ubicados en el mismo sitio o en un lugar adyacente. Para excluir la posibilidad de una recidiva local, la mayoría de los estudios utilizan una distancia de al menos 2cm entre el primer tumor y los STP. A su vez los STP pueden subdividirse en *sincrónicos*, cuando se desarrollan simultáneamente o dentro de los 6 primeros meses después de tumor primario, y *metacrónicos*, cuando se desarrollan después de los 6 primeros meses [13].

El término STP sugiere que estos tumores y el tumor primario se han desarrollado independientemente. Recientemente, sin embargo, estudios genéticos

han demostrado que, en una proporción de casos, tanto el primer tumor como el segundo tienen su origen en las mismas células precursoras.

El desarrollo del cáncer localmente recurrente y los STP con frecuencia ha sido explicado por el concepto de "cancerización de campo" acuñado por Slaughter [14] en 1953. La idea actual de cancerización de campo de la mucosa oral implica que una célula madre en la mucosa adquiere alteraciones genéticas y desarrolla en un "parche", una unidad clonal consistente en una célula madre y su progenie que comparten la misma alteración genética inicial. Por definición un parche premaligno está integrado por un número inferior a 200 células. A continuación, a través del proceso de selección clonal surge un campo preneoplásico, y puesto que las mutaciones genéticas confieren ventajas proliferativas a las células del campo con respecto a sus células vecinas, aquellas se expanden y sustituyen al epitelio normal. Este campo de células preneoplásicas es susceptible de acumular nuevas alteraciones genéticas secundarias al proceso de inestabilidad genómica que desarrollan las células del campo. Finalmente, eventualmente, un subclon adquiere capacidad invasiva y desarrolla un cáncer dentro del campo de células preneoplásicas alteradas genéticamente, (figura 2 tomada de Braakhuis y cols.[13]).

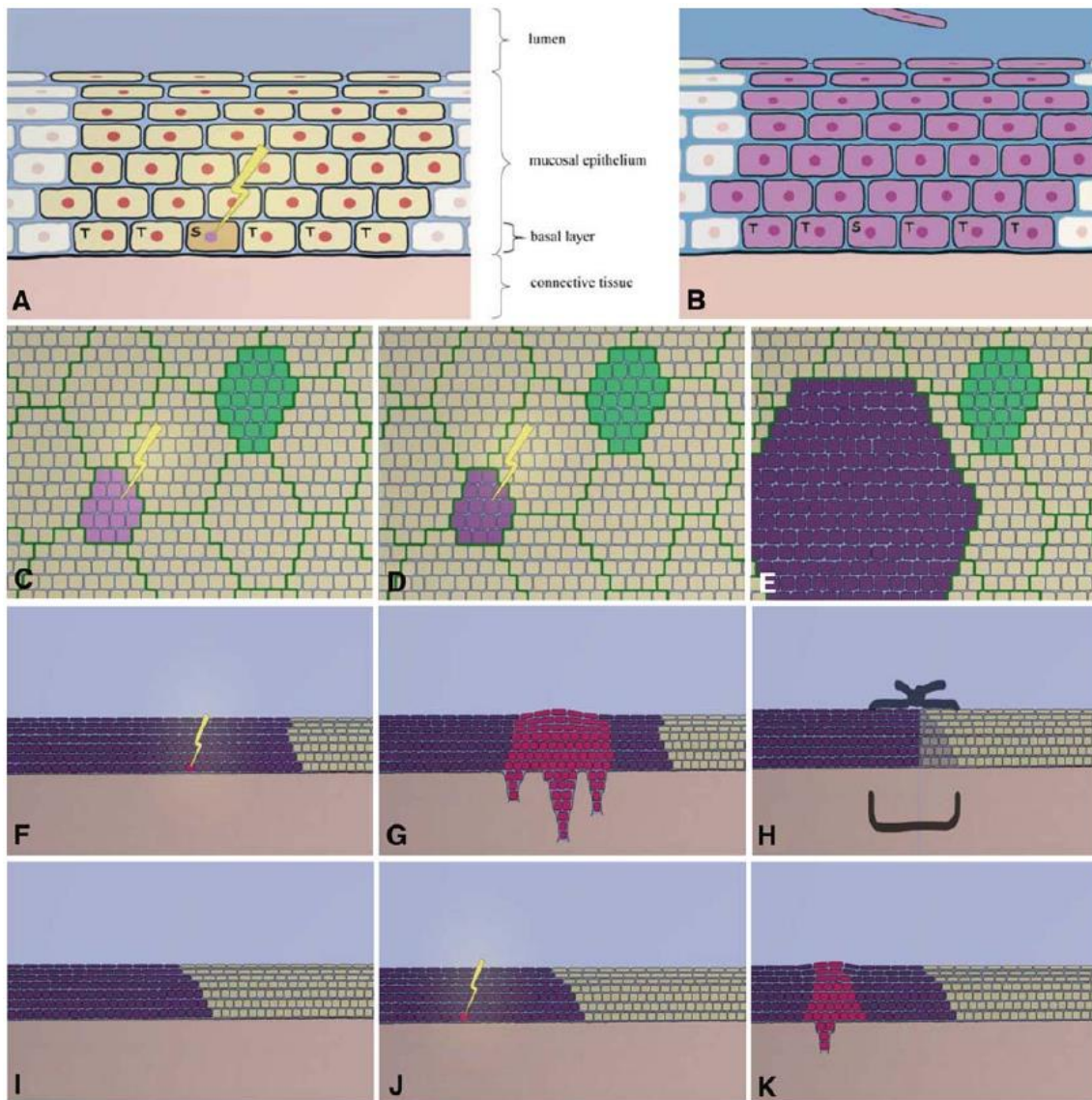


Figura 2. Modelo del desarrollo de un tumor primario y un segundo tumor de campo (STC). [A] Una unidad clonal dentro del epitelio escamoso, por encima del tejido conectivo. (S) Una célula madre y (T) células transitorias desarrollándose en la capa basal dando lugar a células más superficiales. La célula madre es atacada por un agente carcinogénico (tabaco, virus, radiación) y su ADN muta. [B] todas las células de la unidad clonal regidas por la célula madre tienen su ADN mutado. [C] Vista superior: La célula madre es nuevamente atacada, y ocurre un daño genético más grave. [D] Se daña aún más la célula madre. [E] Una unidad clonal con el ADN dañado se expande a costa de la mucosa sana. Se desarrolla un campo con células alteradas genéticamente. [F] Un subclon en el campo se convierte en canceroso. Comienza el crecimiento incontrolado. [G] Se desarrolla un carcinoma invasivo. [H] El carcinoma inicial es eliminado por el cirujano. [I] Después del tratamiento, persiste un campo premaligno y pasa inadvertido

para el cirujano. [J] Una célula en el campo recibe mutaciones adicionales y se convierte en cancerígena. [K] Otro carcinoma se ha desarrollado en el mismo campo: un segundo tumor de campo.

Los campos premalignos pueden extenderse a amplias zonas de la mucosa oral y en ocasiones no mostrar alteraciones clínicas o histopatológicas, lo que los hace difícilmente diagnosticables. Un estudio [15] demostró que por 6 de cada 10 pares de tumores investigados, el primer tumor y el STP (definido acorde con el criterio clínico estándar) se habían desarrollado desde la misma lesión preneoplásica precursora (campo premaligno); en los restantes casos los tumores se habían desarrollado de forma independiente. Por lo tanto los tumores que fueron catalogados como STP y tenían relación clonal con el tumor primario, en realidad debieran ser denominados **segundos tumores de campo (STC)** (imagen 2 y 3), siendo verdaderos STP los que no tiene relación clonal con el tumor inicial.

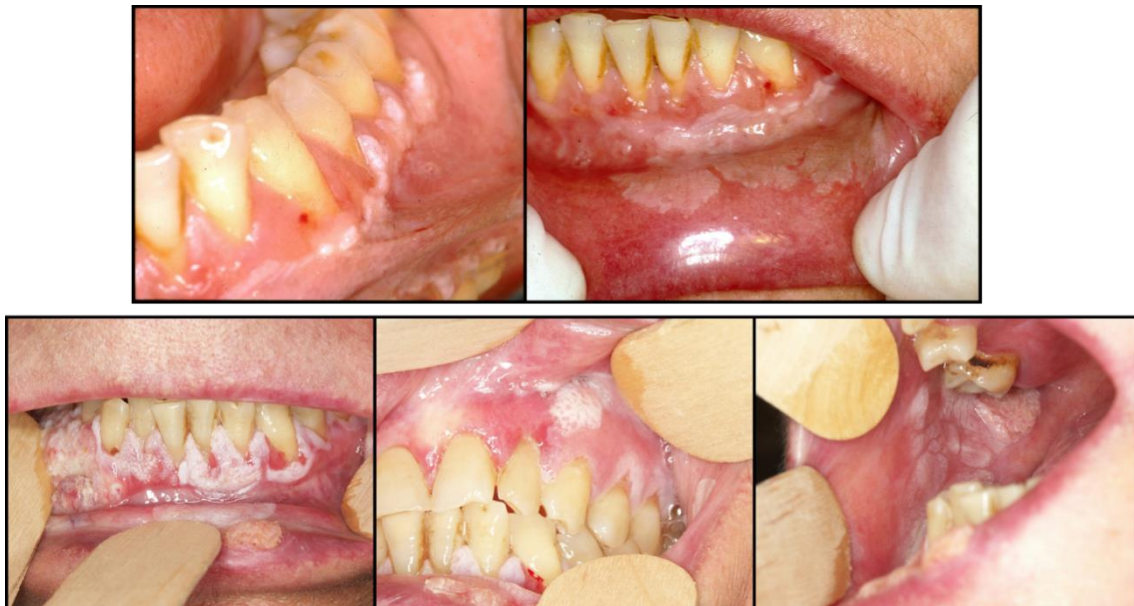

Imagen 2. En la parte superior se observa una leucoplasia verrugosa proliferativa en fondo de vestíbulo, encía adherida y mucosa labial interna del labio inferior, son fotos tomadas en Marzo de 1997. En la parte inferior se observan imágenes del mismo paciente tomadas en Abril de 2006, que reflejan la presencia de carcinomas múltiples.

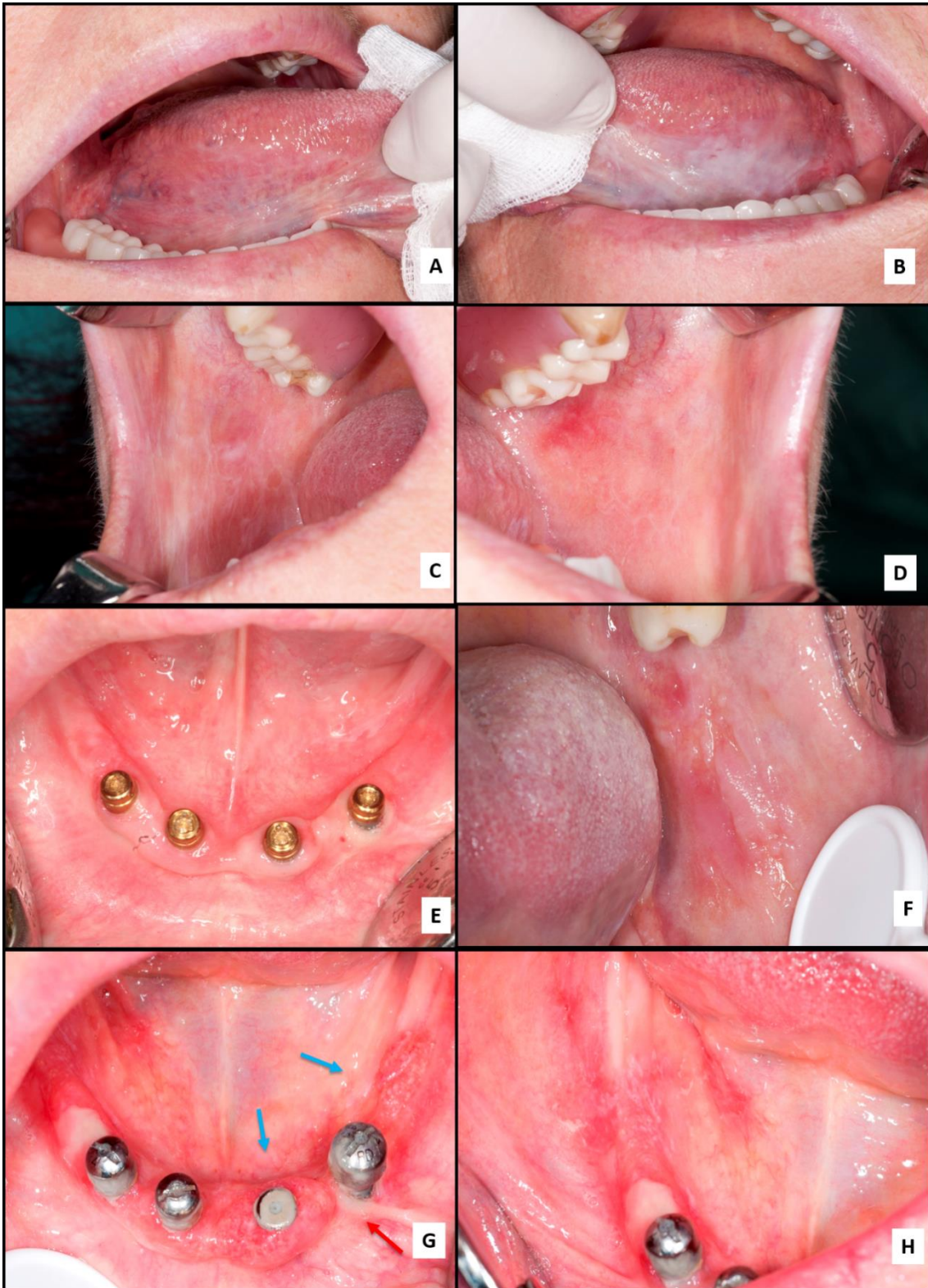


Imagen 3. Imagen de un paciente con liquen plano oral malignizado. [A y B] Lesiones reticulares y en placa del borde lateral derecho e izquierdo de la lengua respectivamente. [C y D] Lesiones reticulares y atróficas bilaterales aproximadamente simétricas, [E] reborde alveolar inferior de apariencia normal. [F] La biopsia de la lesión en la mucosa yugal izquierda demostró la presencia de displasia epitelial severa. [G] Dos áreas de carcinoma oral de células escamosas (flecha azul) separadas por mucosa de apariencia normal (flecha roja). [H] Área roja que en el estudio histopatológico demostró presencia de displasia severa.

En base a estos conceptos se puede hacer una clasificación más precisa de las lesiones que se pueden desarrollar después de un COCE. Así un paciente puede desarrollar una verdadera recidiva local, un STC o un verdadero STP, esta clasificación se basa en la relación clonal entre la primera y las subsiguientes lesiones (figura3). Esta nueva clasificación tiene importantes implicaciones en la atención a los pacientes: 1) un cáncer mínimo residual tiene una alta tendencia para la **recurrencia local**. 2) un campo premaligno tiene un riesgo relativamente alto de producir un **STC**. 3) la presencia de márgenes libres en cambio tiene pocas posibilidades de desarrollar un **nuevo tumor** (STP), por lo que los cuidados del paciente serán rutinarios[16].

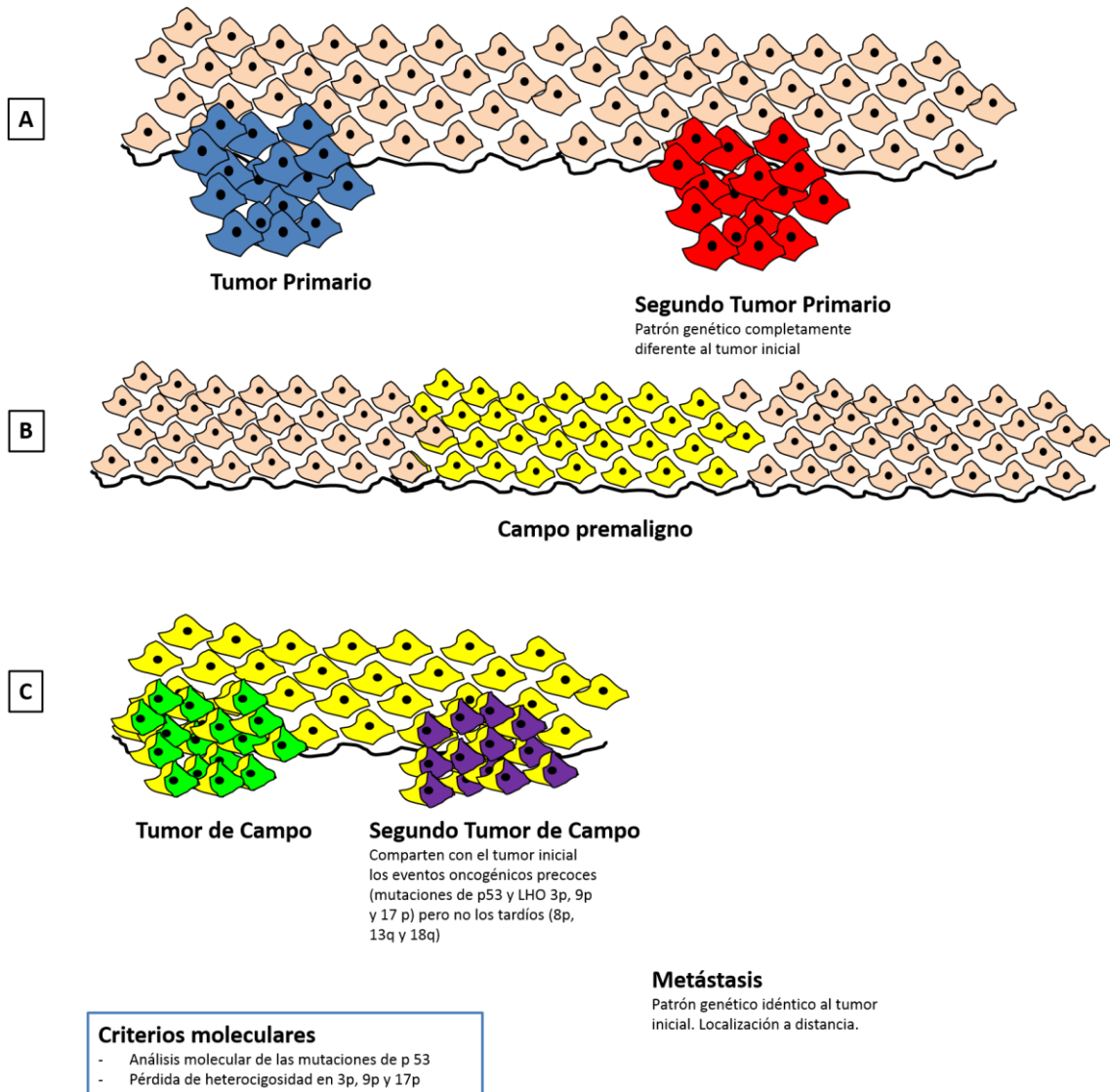


Figura 3. Esquema de desarrollo de campos premalignos, segundos tumores primarios y segundos tumores de campo. [A] Una célula del epitelio oral normal (célula de color rosa en el esquema) adquiere los eventos moleculares necesarios y suficientes para el desarrollo de un clon invasivo –primer tumor- (células de color azul en el esquema). Posteriormente, en otra zona del epitelio, se desarrolla un nuevo tumor distinto desde el punto de vista molecular al tumor primario –segundo tumor primario- (células rojas en el esquema).

[B] Una célula epitelial adquiere eventos oncogénicos precoces –pérdida de heterocigosidad (LOH) en 3p y 9p, y mutaciones en el gen TP53- que la dotan de una ventaja proliferativa sobre las células sanas adyacentes. La progenie de esta célula desarrolla un parche premaligno y posteriormente un campo premaligno. El clon premaligno reemplaza al epitelio normal y se expande a través de la mucosa oral. Todas

las células del campo premaligno comparten las mismas alteraciones genéticas precoces (células amarillas en el esquema).

[C] Una célula del campo premaligno adquiere alteraciones oncogénicas más tardías, que la dotan de mayor capacidad proliferativa e invasiva generando un primer tumor de campo (células amarillas y verdes en el esquema). Otra célula del campo adquiere eventos oncogénicos tardíos que la dotan nuevamente de capacidad invasiva generando un segundo tumor de campo (células amarillas y moradas en el esquema). Los tumores de campo comparten entre si, y con el campo premaligno, las alteraciones oncogénicas precoces del campo (LOH en 3p y 9p y mutaciones de TP53 –color amarillo-), mientras que son diferentes en las alteraciones oncogénicas tardías (color verde para el primer tumor de campo y morado para el segundo tumor de campo).

Células Madre Cancerosas

La hipótesis de las células madre cancerosas (CMC) representa un cambio en el paradigma de nuestro conocimiento sobre la carcinogénesis y la biología celular tumoral. Esta hipótesis tiene importantes implicaciones para la evaluación del riesgo de cáncer, detección precoz, pronóstico y prevención. Además, el desarrollo actual de la terapéutica del cáncer basada en la regresión del tumor ha producido agentes que matan células diferenciadas mientras que aíslan las poblaciones de células madre cancerosas. El desarrollo de terapias más eficaces requiere por tanto la focalización en este importante grupo celular. Esta hipótesis se basa en dos conceptos importantes [17]:

1. Los tumores se originan bien en las células madre o en su progenie inmediata a través de la disregulación del proceso de autorrenovación.
2. Los tumores contienen un subcomponente celular que retiene propiedades clave de las células madre (CM).

En el **modelo convencional de evolución clonal** de la carcinogénesis, la acumulación de cambios genéticos y epigenéticos puede ocurrir en cualquier célula de

la mucosa oral, produciendo un clon con ventajas proliferativas que puede desarrollar invasividad. De acuerdo con la **hipótesis de las CMC**, solo las CM son lo suficientemente longevas como para llegar a acumular las alteraciones genéticas necesarias para la carcinogénesis y por tanto, podrían considerarse como las originarias de las CMCs. Las CMs, por su larga vida, estarían en riesgo de recibir las mutaciones múltiples necesarias para la carcinogénesis. Se ha estimado que se requieren de 3 a 6 eventos oncogénicos para transformar una CM normal en una CMC [18,19]. En concreto, para el COCE se ha propuesto un modelo de progresión genética con alteraciones genéticas sumatorias que se correlacionan con la progresión fenotípica hacia la malignidad (figura 1)[20–22]. De acuerdo con esto, el desarrollo de la mayoría de los COCEs tardaría meses o años en producirse. Por tanto, sólo las células de larga persistencia podrían albergar esas mutaciones. Otra razón importante para pensar que las CMs normales son el origen de las CMCs es que ambas comparten algunas propiedades importantes, entre las que se incluyen (a) la capacidad de autorrenovación, (b) la habilidad para diferenciarse, (c) la expresión activa de telomerasa, (d) la activación de las vías antiapoptóticas, (e) la actividad de transporte de membrana incrementada, y (f) la habilidad de migrar y metastatizar [17].

Tradicionalmente se había considerado la existencia de CM embrionarias y CM adultas, pero en los últimos años se considera cada vez con más firmeza la existencia de este tercer tipo de CM, las denominadas CMCs, definidas como células poco numerosas en un tumor, que conservan la capacidad de autorrenovación y que, a través de un proceso de diferenciación aberrante, dan lugar a poblaciones de células tumorales fenotípicamente diversas. Estas células serían las responsables del mantenimiento de la tumorigénesis y del crecimiento tumoral. Aunque las observaciones experimentales parecen indicar que tanto las CMs normales como las CMCs constituyen sólo una pequeña fracción de las células de cualquier tejido sano o tumor (aproximadamente el 1%) [23], debido a la falta de marcadores específicos fiables de CMs y CMCs, esto sigue siendo una cuestión sin resolver.

Patrones de ordenamiento espacial de las células madre y su progenie en el epitelio oral

Los dos hechos esenciales de las CMs –la autorrenovación y la diferenciación– parecen comportarse como fenómenos mutuamente excluyentes. Uno de los eventos clave en la transformación temprana puede ser la disregulación del proceso de autorrenovación. Las CM son las únicas células capaces de sufrir divisiones de autorrenovación y diferenciación preservando la homeostasis tisular [24,25]. Fisiológicamente, estas divisiones son asimétricas, y producen una copia exacta de la CM y una célula hija que sufrirá el proceso de diferenciación. En el epitelio oral, las CMs con capacidad de autorrenovación, indiferenciadas, y mitóticamente muy inactivas, generan células amplificantes transitorias (CATs), mitóticamente muy activas, y éstas a su vez células diferenciadas más superficiales que no se autorrenuevan y que se encuentran en estado quiescente [26,27]. Este diseño de división asimétrica en el que la máxima tasa proliferativa y en consecuencia el mayor riesgo de acumular mutaciones recae en la población de CATs, destinadas a desarrollar diferenciación terminal y descamarse, constituye probablemente uno de los mecanismos de protección antitumoral de los que se dota el epitelio oral (imagen 4)[28]. Durante la expansión de las CM y la tumorigénesis, estas pueden sufrir una división simétrica en la que se producen dos CM idénticas, permitiendo, por tanto, la expansión del número de CM, o por el contrario dar lugar a dos CATs con pérdida completa de la CM preexistente [29], este proceso se describe en la figura 4, de González-Moles y cols. [26].

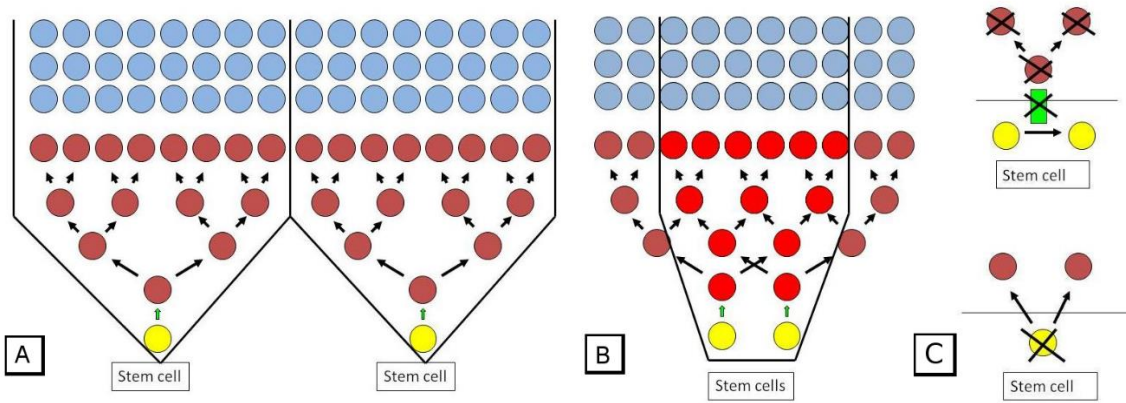


Figura 4. [A] En cada división, la CM (círculos amarillos) genera una célula idéntica y una CAT. La CAT (círculos marrones) se divide entre 3 y 5 veces hasta que todas las células hijas sufren una diferenciación terminal. La proliferación jerárquica asimétrica del epitelio oral predice un ordenamiento espacial teórico de la progenie en forma de pirámide invertida -"unidades proliferativas"- (dentro de los límites marcados con líneas negras). [B] Áreas de intersección (círculos rojos) con unidades proliferativas vecinas, en las cuales la renovación epitelial dependería de la actividad coordinada y alternante de diferentes CMs. [C]Arriba: división simétrica de una CM que da lugar a 2 CMs; abajo: división simétrica que da lugar a dos CATs con la pérdida de la CM.

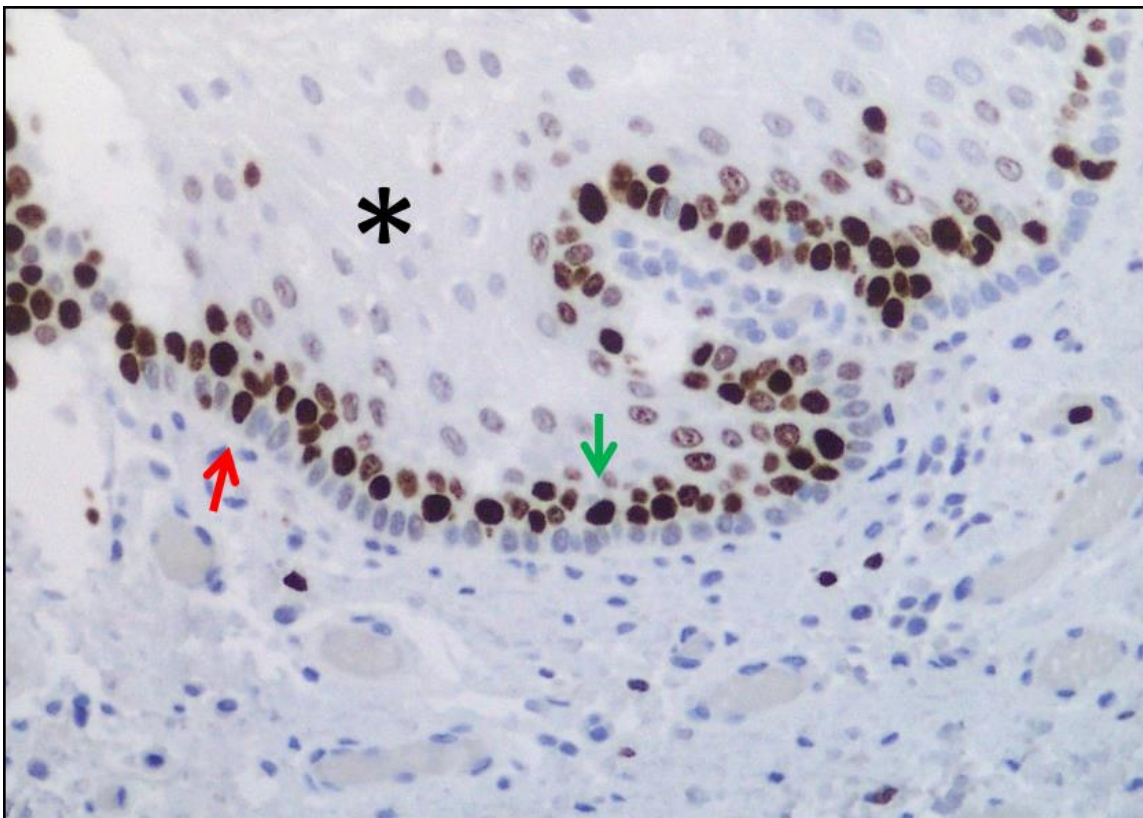


Imagen 4. El estudio proliferativo de la mucosa oral normal es un reflejo indirecto del patrón de proliferación asimétrico fisiológico en el que se observan escasas células basales proliferando, presumiblemente células madre (flecha roja), múltiples células suprabasales proliferando, presumiblemente células amplificantes transitorias (flecha verde), y células quiescentes más superficiales, que no expresan Ki-67, y que se corresponden con células desarrollando el proceso de diferenciación terminal (asterisco negro). Tinción inmunohistoquímica que demuestra la expresión de Ki-67, 40X.

Durante el desarrollo normal, la autorrenovación de las CMs es regulada por señales procedentes del nicho que las rodea. La disregulación de este proceso de autorrenovación que permite la expansión de las CMs puede ser un evento clave en la carcinogénesis temprana. Las CMs normales tienen su maquinaria de autorrenovación preparada y activada; por tanto, el mantenimiento de esta activación puede ser más simple que activar esta maquinaria *de novo* en una célula diferenciada [25,30,31]. En otras palabras, las CMCs se apropian de la maquinaria de autorrenovación que se expresa normalmente en las CMs normales. Las vías normales implicadas en el proceso de autorrenovación incluyen Wnt, Notch y Hedgehog. Evidencias en modelos animales ponen de manifiesto que la disregulación de cada una de estas vías dan lugar a tumorigénesis [17]. La vía Wnt con su activador aguas abajo, β -catenina, ha demostrado que expande el pool de CMs hematopoyéticas (CMH) y que incrementa la tasa de proliferación de las células progenitoras hematopoyéticas en médula ósea humana [32,33]. Elevados niveles de β -catenina y proteínas Wnt estimulan la proliferación de queratinocitos en cultivo [25]. Finalmente, la activación de la vía Wnt se ha demostrado en cáncer de colon, de piel y en COCE [34–38].

Hipótesis de las células madre cancerosas y su origen

La idea de tumorigénesis basada exclusivamente en la actividad aberrante de las CMCs deriva del hecho básico de que los tumores en general, y en particular el COCE, son heterogéneos. En este sentido, en la masa tumoral solo un fenotipo distintivo de escasas células es capaz de iniciar un nuevo tumor mientras que la gran

mayoría de las células tumorales que integran el grueso del tumor son incapaces de iniciar el crecimiento de un nuevo tumor [25,39–45]. La consideración de la existencia de CMCs también deriva del parecido estructural de los tumores bien diferenciados con sus tejidos de origen. Concretamente, los COCE bien diferenciados pueden reproducir, no solo la apariencia histológica del epitelio oral, sino también su patrón de proliferación en los nidos bien diferenciados que reproducen de forma aproximada los tres compartimentos del epitelio normal: basal –con las CMs–, compartimiento amplificante transitorio –con las CATs– y células diferenciadas. La reproducción de la jerarquía proliferativa del epitelio oral normal hace pensar que el mantenimiento del crecimiento tumoral dependa, al igual que en aquel, de un solo tipo de células tumorales, las CMCs. Bonnet y Dick [46] fueron los primeros en documentar que sólo un pequeño grupo de células tumorales en leucemia mieloide aguda (LMA) humana, con fenotipo CD34+/CD38–, eran capaces de generar LMA cuando se trasplantaban a ratones NOD/SCID, mientras que el resto de las células de la neoplasia no eran iniciadoras de tumor. Los autores concluyeron que la LMA humana estaba organizada como una jerarquía que se originaba de una célula hematopoyética primitiva.

Aunque la hipótesis más plausible es que las CMCs se originen de las CMs normales adultas, otros orígenes podrían también ser posibles. Una CMC podría originarse de la fusión de una CM hematopoyética y una célula epitelial diferenciada. Como consecuencia de ello, la célula diferenciada adquiriría el patrón de autorrenovación de la CM hematopoyética[47]; este proceso de fusión puede en sí mismo crear inestabilidad genómica facilitando el acúmulo de nuevos eventos oncogénicos. Alternativamente, podrían existir células somáticas epiteliales mutadas que se fusionaran con CM hematopoyéticas y dando lugar a una célula mutada con características CM que luego acumule más eventos oncogénicos.

Una CMC podría derivar de la dediferenciación de una célula madura. Los eventos oncogénicos pueden ocurrir en células epiteliales maduras que recuperan su capacidad de autorrenovación y pierden su capacidad de diferenciación terminal [34,48]. Las células diferenciadas deberían ser previamente reprogramadas para

adquirir características de CMs. La reprogramación es un proceso complejo, “cuesta arriba”, ya que parece claro que el mantenimiento de la identidad funcional y fenotípica de la célula es un requerimiento esencial de las células diferenciadas, y sólo la puesta en marcha de potentes reguladores de la maquinaria transcripcional y/o epigenética pueden reprogramar la identidad celular [49]. En un primer estadio parece importante la silenciación de genes somáticos por c-Myc. Se ha demostrado que el uso de inhibidores histona deacetilasa podría sustituir a c-Myc en el proceso de reprogramación ya que esto ayuda a la represión del programa de expresión de genes de células diferenciadas. Los otros factores implicados más tardíamente en la reprogramación son Oct-4, Sox -2, Klf- 4 y 4YTF [50].

En este mismo sentido, estudios recientes han demostrado que las células cancerosas diferenciadas pueden alcanzar un estado similar al de las CMCs a través de un proceso denominado transición epitelio mesenquimal (TEM). La TEM se define como la capacidad de las células epiteliales para adquirir características mesenquimales bajo la influencia de estímulos ambientales específicos, para desarrollar invasión local de los tejidos circundantes y diseminación sistémica a órganos distantes. La TEM está promovida por la actividad de factores de transcripción como Snail, Twist 1 y ZEB 1 que entre otras acciones alteran la polaridad de las células epiteliales y reprimen la expresión de E-cadherina [51–55]. La TEM está implicada en la adquisición por parte de células diferenciadas de propiedades de CMs, lo que se ha visto en carcinomas de cabeza y cuello en donde Twist 1 induce Bmi-1, otro factor con un papel importante en la autorrenovación de las CMs, e infrarregula E-cadherina [56–58].

Finalmente, las CMCs podrían derivar de un proceso denominado neosis, por el cual tras el daño del ADN se pueden generar células multinucleadas senescentes, que pueden escapar a la apoptosis, dividirse y dar lugar a células con características de CMs, tras la división de estas células aparecen algunas células mononucleadas denominadas “raju” que tienen una vida media mitótica extendida y capacidad para generar líneas de células transformadas [59,60]. Aunque en el tejido oral maligno es

frecuente encontrar células multinucleadas, no está claro si el proceso de neosis puede ser origen de CMCs en el COCE ya que éste solo se ha visto *in vitro*[39].

Identificación de células madre y células madre cancerosas

La identificación de CMs mediante marcadores u otros procedimientos de laboratorio es un tema controvertido que constituye uno de los principales factores limitantes del conocimiento sobre las implicaciones de estas células en la carcinogénesis. Hasta el momento, los únicos métodos aceptados han sido el análisis de la conducta replicativa *in vitro* y la identificación de células de larga supervivencia [28].

Los ensayos clonales *in vitro* ponen de manifiesto que cuando los queratinocitos son ubicados en cultivo a baja densidad generan diferentes tipos de colonias que reflejan la naturaleza de las células que los originaron. Algunos forman colonias grandes que crecen activamente. Estas colonias, denominadas holoclones [61], son compactas, están formadas por células pequeñas derivadas de algunas células fundadoras individuales y pueden ser pasadas repetidamente. Otros queratinocitos se dividen pocas veces hasta que pierden su capacidad de proliferación y desarrollan diferenciación terminal dando lugar a colonias abortivas, denominadas paraclones, formadas por células grandes aplanadas. Finalmente, otros queratinocitos generan colonias denominadas meroclones que contienen células en estado de transición entre holoclones y paraclones. Se trata de colonias irregulares que contienen menos células capaces de crecer extensivamente. Las células que dan lugar a holoclones suelen ser clasificadas como CMs, mientras que las células que forman paraclones se considera que proceden de las CATs. Al igual que ocurre con el epitelio normal los queratinocitos malignos pueden también dar lugar a holoclones malignos que difieren de los paraclones malignos en estar constituidos por células más pequeñas, más rápidamente adhesivas y más rápidamente clonogénicas. La conducta y los patrones de expresión de los marcadores de las células que integran los holoclones

malignos son similares a las CMs epiteliales normales, y poseen las propiedades esenciales que definen a las CMCs [62].

La identificación células de larga supervivencia en mucosa oral puede hacerse con citometría de flujo usando marcadores de superficie. Algunos de los más usados son β -1 integrina, α -6 integrina junto con CD71, E-cadherina, β -catenina, anticuerpo epitelial específico y CD44. La mayoría de estos marcadores se expresan a altos niveles en los holoclones que derivan de líneas celulares de COCE. Sin embargo, hoy se reconoce que hay pocos marcadores fiables para CMs en cavidad oral [63], existiendo frecuentemente problemas asociados al procedimiento como son la falta de especificidad del marcador, con células no CMs que expresan el marcador, como ocurre para β -1 integrina [64], CD44 [65] y otras; el hecho de que algunos de ellos sean intracelulares, haciéndolos inapropiados para ser detectados por citometría de flujo; y que pueden presentar una expresión incrementada en situaciones en las que no solo participan CMs como son la curación de las heridas [66].

La citometría de flujo también se puede usar para identificar células que tienen la capacidad de excretar el colorante vital Hoechts 33342 ligado al ADN. Esta es la estrategia más ampliamente empleada para la identificación de las CMCs a partir de un cultivo de células cancerosas [67–70]. Goodell y cols. [71] fueron los primeros que emplearon esta técnica en médula ósea descubriendo que junto a poblaciones de células que conservan el colorante, la citometría de flujo localiza una pequeña y distintiva población celular, denominada *Side Population* (SP), no teñida, que expresa marcadores de CMs. Zhang y cols. [69] ha comunicado que la población SP es altamente variable en las líneas celulares de cáncer oral, correspondiendo a un porcentaje que oscila entre el 0,2 y 10% de la población celular global. So y cols. [72] han aislado una población SP que corresponde al 0,25% del total de la población de la línea de cáncer de lengua SCC25.

Los procedimientos comentados anteriormente no son simples ni aplicables rutinariamente y no permiten ubicar a las CMs topográficamente en un tejido sano o tumor para evaluar su actividad proliferativa y las relaciones espaciales con su

progenie. La investigación en los últimos años se ha dirigido hacia la búsqueda de marcadores de superficie que puedan ser fácilmente identificables por métodos inmunohistoquímicos, más baratos, automatizables, y por tanto aplicables rutinariamente. No obstante, esta línea de investigación ha tropezado con problemas importantes entre los que destacan la falta de especificidad de la mayoría de los marcadores que, si bien se expresan en CMs y CMCs, lo suelen hacer también en otros tipos celulares.

Hasta el momento la terapia antitumoral se ha dirigido indiscriminadamente hacia todas las células del tumor asumiendo que todas ellas tienen un potencial proliferativo ilimitado y similar capacidad de generar metástasis. Aunque parece más razonable establecer estrategias de tratamiento más selectivas dirigidas hacia CMCs. Otro aspecto de la influencia de la hipótesis CMCs sobre el tratamiento del cáncer hace referencia a la responsabilidad que asumen estas células en el desarrollo de metástasis a distancia. Si esto es cierto, sería una justificación más para la dianización de las terapias hacia las CMCs.

La dianización de las CMCs en la terapia antitumoral requiere desarrollar métodos de identificación de estas células. Como hemos comentado, el desarrollo de marcadores para CMCs está aún en su infancia, y por el momento no se dispone de un marcador específico de CMCs en COCE. Una tentativa atractiva de dianización terapéutica consiste en la inhibición específica de las vías implicadas en el mantenimiento de las características de CMs [73], entre ellas a la vía canónica Wnt/ β -catenina.

β -Catenina

β -catenina es una proteína de la familia Armadillo, y tiene diferentes funciones que dependen de su localización celular. Estas funciones derivan de sus interacciones con otras proteínas celulares, tanto en la membrana como en el citoplasma y núcleo, y son posibles por la presencia en la molécula de un dominio central repetitivo [74,75]

que actúa como plataforma común para crear complejos funcionales con otras proteínas (figura 5). Las diferentes funciones de β -catenina van depender en consecuencia de su localización.

β -catenina en la membrana celular

β -catenina tiene una importante acción fisiológica en el mantenimiento de la adhesión celular, contribuyendo a la preservación de la estructura normal del epitelio escamoso de la mucosa oral. Los complejos E-cadherina/ β -catenina son esenciales para la adhesión celular que finalmente es dependiente del estado de fosforilación de ambos componentes del complejo. La fosforilación de E-cadherina o β -catenina por la Ser/Thr quinasa CK11 estabiliza el complejo [76–78], aunque otros eventos de fosforilación pueden desestabilizar los complejos. Así, la fosforilación de β -catenina en la tirosina 65 desorganiza el complejo E-cadherina/ β -catenina y la adhesión celular [79,80], favoreciendo la migración celular y la invasión [81]. La fosforilación de β -catenina en la tirosina 48a o 142 refuerza la actividad de la vía canónica Wnt [82,83] probablemente liberando a β -catenina de E-cadherina e incrementando su disponibilidad citoplasmática. El Factor Transformante de Crecimiento- β 1 (TGF- β 1) parece jugar un papel importante aquí a través de su capacidad de inducir la disociación de los complejos epiteliales de β -catenina, estabilizándola en el citoplasma e incrementando su disponibilidad para la translocación al núcleo [84,85]. En el proceso de invasión tisular también tiene trascendencia la participación de β -catenina y E-cadherina en la transición epitelio mesenquimal (TEM) que está estrechamente ligada a la pérdida de su localización en la membrana [85]. En la TEM, las células epiteliales diferenciadas sufren una conversión fenotípica transformándose en células con la apariencia de fibroblastos o miofibroblastos. Las células epiteliales que desarrollan la TEM pierden marcadores moleculares como E-cadherina, β -catenina, Zonula Occludens-1 (ZO-1) y citoqueratinas, mientras que ganan un fenotipo mesenquimal con la expresión de vimentina, actina alfa de músculo liso (Alfa Smooth Muscle Actin, α -SMA) y proteína específica de fibroblasto-1 (FSP-1) y producen

componentes de matriz fibroblástica, incluyendo colágeno tipo 1 y fibronectina [55,86–88]. A este respecto, la pérdida de expresión de E-cadherina y β -catenina con la sobre-regulación de vimentina es considerada un marcador de cambios de TEM en células epiteliales [89]. El promotor de la vimentina es considerado una diana del factor de transcripción β -catenina-TCF/LEF-1, sugiriendo que tanto la pérdida de E-cadherina/ β -catenina como la activación de la vía canónica Wnt pueden estar implicadas en el incremento de la motilidad e invasividad asociada con la TEM [89,90].

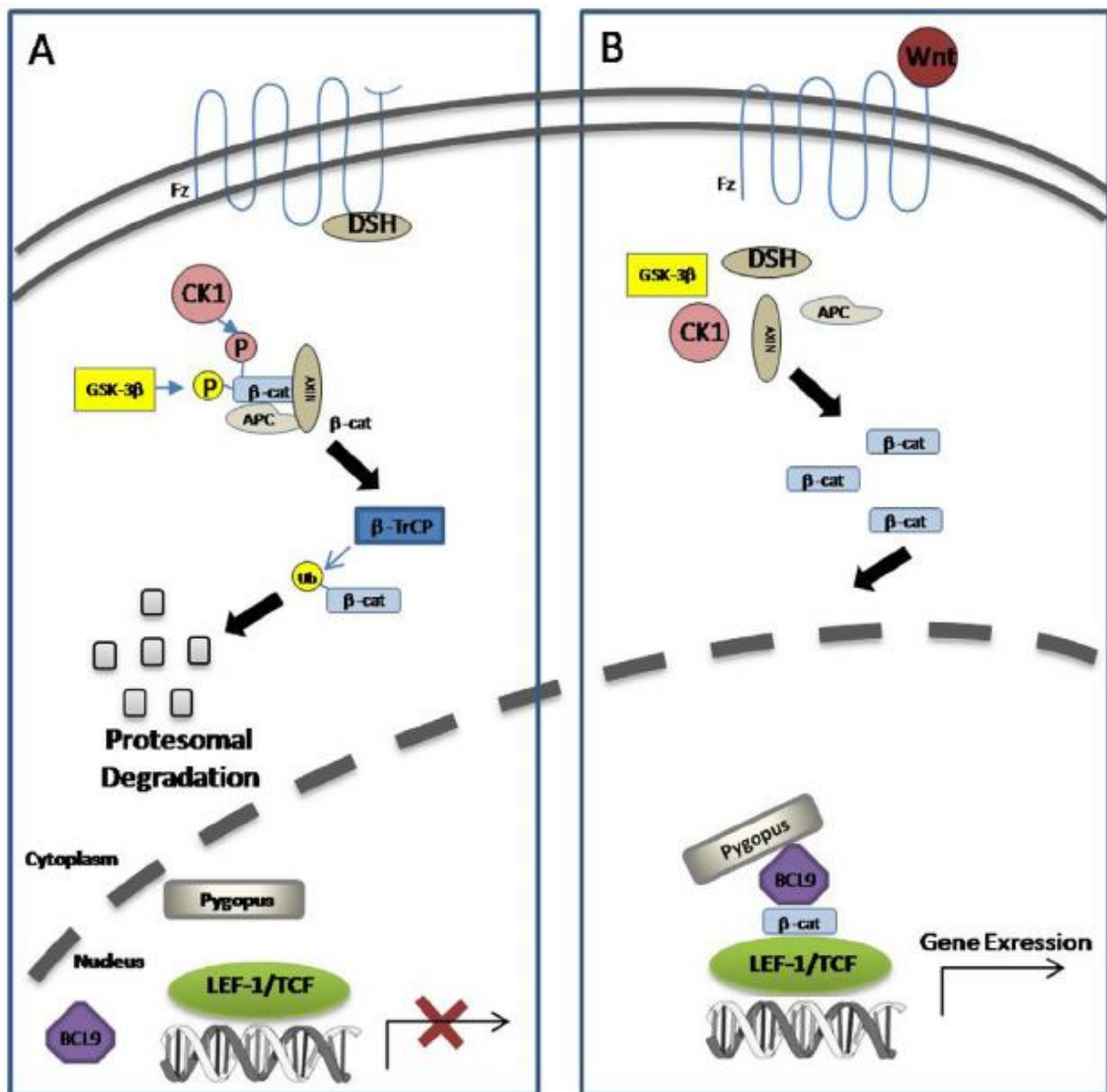


Figura 5. Visión global de la vía de señalización Wnt/ β -catenina. [A] En ausencia de señalización Wnt, β -catenina es degradada por un complejo de destrucción multiproteico formado por APC, axina, CK1 y GSK3 β . La fosforilación N-terminal de β -

catenina por parte de este complejo inicia una ubiquitinización mediada por β -TrCP y su degradación por el proteosoma. [B] La unión del ligando Wnt a los receptores Frizzled en la membrana plasmática lleva al desacople del complejo de destrucción, y la estabilización de β -catenina que se acumula y transloca al núcleo donde interacciona con los miembros de la familia TCF/LEF-1. En el núcleo, β -catenina recluta co-activadores nucleares (p. ej. BCL9 y Pygopus) y convierte las proteínas TCF en potentes activadores de la transcripción para dirigir la transcripción de los genes diana (modificado de Jamieson y cols. 2012 [75]).

β -catenina en el citoplasma

La β -catenina citoplasmática es esencial para la transducción de señales desde la membrana hacia el núcleo y su acumulación, secundaria a la carencia en su degradación, es fundamental para su función como factor de transcripción [91]. La activación de los mecanismos de degradación de β -catenina en el citoplasma dependen del estado de la vía canónica Wnt.

En ausencia de señalización de proteínas Wnt, β -catenina citoplasmática es constantemente degradada por un complejo multiproteico formado por axina, proteína APC (Adenomatous Poliposis Coli), y quinasas como caseína quinasa 1 (CK1) y glucógeno sintasa 3 (GSK3) [91]. La axina tiene un papel determinante coordinando la fosforilación secuencial de β -catenina a través de dominios independientes para interaccionar con otras proteínas en el complejo, primero en la serina 45 por CK1, después en la treonina 41, serina 37 y serina 33 por GSK3 [92].

Estos eventos de fosforilación en β -catenina crean sitios de unión para β -TrCP E3 ubiquitina ligasa, que induce la ubiquitinización de β -catenina y su degradación por el proteosoma [93]. La constante degradación de β -catenina por tanto previene que alcance el núcleo y actúe como un factor de transcripción para sus genes diana (figura 5A).

Algunos eventos moleculares que alteran la estructura de β -catenina u otras proteínas del complejo de degradación pueden incrementar la disponibilidad citoplasmática de β -catenina. Las mutaciones de β -catenina en residuos de treonina y serina y áreas adyacentes pueden encontrarse ocasionalmente en diferentes cánceres, permitiendo a β -catenina escapar de la degradación y acumulándose en el citoplasma [91].

La señalización Wnt comienza cuando las proteínas Wnt se unen a los receptores transmembrana Frizzled (Fz) y al receptor de lipoproteínas de baja densidad relacionado con proteína 6 (LRP6) o su familiar LRP5. El complejo Wnt-Fz-LRP5/6 recluta a la proteína disheveled (DSH), la cual induce la fosforilación de LRP5/6. LRP5/6 fosforilada, añade axina al complejo e inhibe la fosforilación de β -catenina citoplasmática y su degradación, aumentando la β -catenina citoplasmática y permitiendo su translocación al núcleo (figura 5B).

Algunas proteínas inhiben la vía canónica Wnt, entre ellas: proteína relacionada con Frizzled secretada (FRPs) y el factor inhibidor de Wnt (WIFs), que se une y antagoniza con las proteínas Wnt[94]; proteínas shisa, que atrapan las proteínas Fz de nueva síntesis en el retículo endoplásmico evitando que alcancen la membrana y funcionen como receptores de Wnt [95]; y Nomin y la familia de proteínas R-spondin, que también actúan como antagonistas de la señalización Wnt [91].

Translocación de β -catenina desde el citoplasma al núcleo

Este es el último paso de la vía Wnt canónica y facilita la transcripción de los genes diana de β -catenina. Para que β -catenina actúe como factor de transcripción requiere unirse a la familia del factor 1 de transcripción de linfocitos T (TCF-1) y al factor potenciador linfoide-1 (LEF-1). Los factores de transcripción (TCF/LEF), son los compañeros principales de β -catenina para la regulación de genes [96,97]. Dos posibles mecanismos subyacen en este fenómeno: la unión de TCF a un receptor Groucho (Trasnducin-like enhancer, TLE-10 en humanos) promueve la desacetilación

de histonas y la compactación de cromatina, reprimiendo la expresión génica; además, la estabilización de β -catenina inducida por Wnt en el citoplasma permite su translocación al núcleo para unirse a TCF tras desplazarla del receptor Groucho, que junto con otros co-activadores, relaja la cromatina y permite su expresión genética.

Los mamíferos poseen cuatro genes TCF (TCF1, LEF1, TCF3 y TCF4), cuyos productos actúan como factores de transcripción a través de las interacciones del complejo TCF/ β -catenina con los elementos de respuesta Wnt (WREs), proteínas de alta movilidad que inducen una significativa curvatura del ADN que puede alterar la estructura de la cromatina. Entre los genes TCF y sus productos, se ha demostrado que LEF1 juega un papel principal en un mecanismo de retroalimentación que promueve la retención nuclear de β -catenina, así se ha comprobado que la sobre-expresión de LEF1 incrementa la β -catenina nuclear [98]. Además de estabilizar β -catenina en el citoplasma, Wnt también estimula la transcripción y expresión de LEF1, que junto con la estabilización de β -catenina en el citoplasma crea una retroalimentación que transactiva LEF1, seguido de un incremento en la retención nuclear de β -catenina [99]. En este escenario, los complejos β -catenina/TCF1/TCF4 se unen a y transactivan al promotor de LEF1, que une más β -catenina a la cromatina, de ese modo genera un incremento en la auto amplificación de la actividad transcripcional de β -catenina [100]. Finalmente, los complejos LEF1/ β -catenina estimulan al promotor LEF1 [101].

Todos los eventos anteriormente mencionados generan mecanismos para la activación constitutiva de LEF1 y para la estabilización nuclear de β -catenina con la activación constitutiva de sus genes diana.

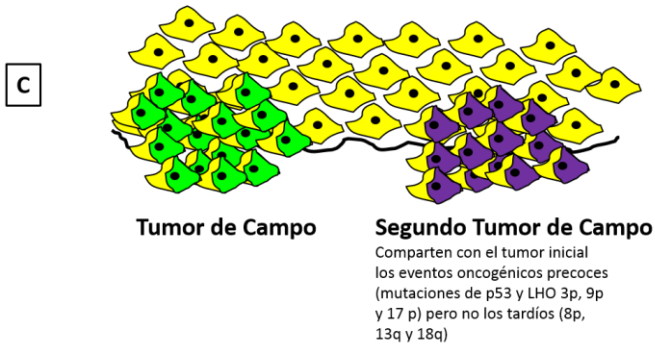
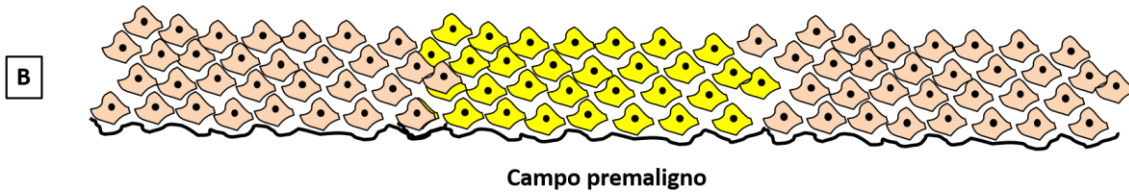
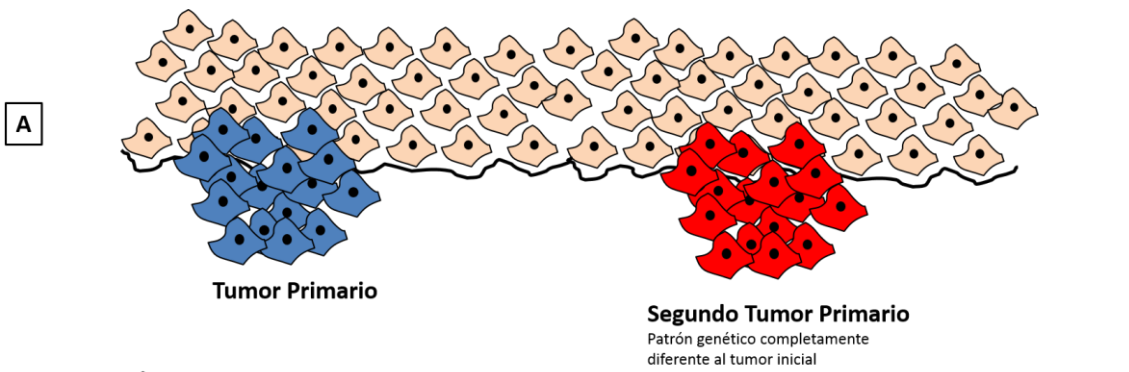
Entre los coactivadores nucleares asociados con β -catenina que han sido identificados [102,103], se incluyen: BCL9 (B cell lymphoma 9); Pygopus; Mediator, para la iniciación de la transcripción; Proteína TRansformation/TRansactivation asociada a dominio TRRAP/TIP60 histona acetil transferasas; familia ATPasa *Saccharomyces cerevisiae* SWI/SNF, para la reorganización de la cromatina; y el complejo PAF1 (platelet-activation factor), para la elongación/modificación de histonas. Entre estos coactivadores, BCL9 y Pygopus tienen importantes funciones

como activadores de la cadena [104] en que β -catenina se une con BCL9 y recluta Pygopus, que a su vez interacciona con Mediator. Pygopus está constitutivamente en el núcleo y puede jugar un papel en el reclutamiento y retención de BCL9/ β -catenina en el núcleo bajo la señalización de Wnt [105] para su unión con TCF. La función de los coactivadores nucleares puede ser alterada por algunas proteínas citoplasmáticas cuya principal función es la degradación de β -catenina. En este sentido, APC, que es esencialmente citoplasmática, puede también actuar directamente sobre proteínas WRE en el núcleo, antagonizando la expresión de los genes activados por β -catenina, mientras que estos cambios no ocurren en células con APC mutada [106]. No se conocen los mecanismos por los que APC es reclutada hacia el núcleo [91]. GSK3 y β -TrCP también se pueden asociar con las WREs, sugiriendo que juegan un papel negativo en la transcripción mediada por TCF/ β -catenina [106].

Los mecanismos por los que β -catenina es translocada y retenida en el núcleo no son muy bien comprendidos [107]. Se ha informado que β -catenina podría entrar al núcleo, siguiendo una señalización de localización nuclear, a través de la interacción directa con proteínas de los poros nucleares [98]. Un reciente estudio [108] también informaba que la estabilización citoplasmática de β -catenina por Wnt es necesaria pero no una condición suficiente para su acumulación en el núcleo, la cual también requiere la activación por Wnt de GTPasa Rac1 (Ras-related C3 botulinumtoxin). Esto forma un complejo citoplasmático con la quinasa Jun N-terminal 2 (JNK2) y β -catenina, en el que JNK2 fosforila β -catenina (en las serinas 191 y 605) y es translocada al núcleo. β -catenina también es exportada del núcleo por un mecanismo que involucra a las proteínas APC [98], Axina[109], y Ran binding protein 3 (Ras-related nuclear) [110,111].

De acuerdo con los datos anteriores, las diferentes localizaciones celulares de β -catenina forman parte de una reserva dinámica en la que la distribución de β -catenina en cada compartimento está gobernada por sus interacciones con otras proteínas celulares. Debe tenerse en cuenta que la unión de β -catenina con las diferentes proteínas (especialmente E-cadherina, LEF1 y APC) tiene lugar a través de

sus regiones centrales en sitios que se superponen unos con otros [112]. El hecho de que el lugar de anclaje sea el mismo para β -catenina y otras proteínas implica un mecanismo competitivo para el anclaje. Los estudios *in vitro* [113] han demostrado la competición por β -catenina entre E-cadherina y APC y también entre LEF1 y APC, de forma que LEF1 solo se une con la β -catenina que no forma complejos con APC de una manera mutuamente competitiva y excluyente. Igualmente, se ha informado que LEF1 solo forma complejos con la fracción de β -catenina que no forma complejos con E-cadherina [113]. Estos ensayos competitivos parecen indicar que la interacción de β -catenina [113] con E-cadherina es una prioridad fisiológica para la preservación de la función de adhesión, mantenimiento de la estructura epitelial, y protección frente a los mecanismos de invasión relacionados con la ruptura de los complejos E-cadherina/ β -catenina [114].



Metástasis

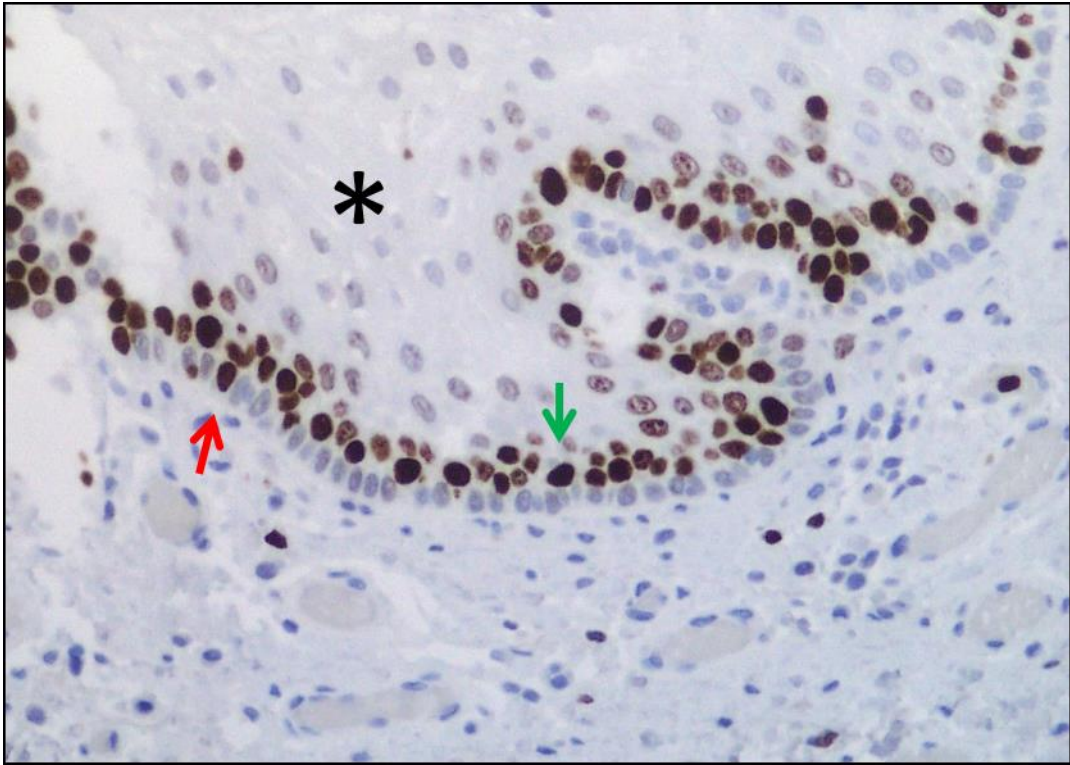
Patrón genético idéntico al tumor inicial. Localización a distancia.

Criterios moleculares

- Análisis molecular de las mutaciones de p 53
- Pérdida de heterocigosidad en 3p, 9p y 17p

Objetivos

1. Analizar los patrones topográficos de expresión de Ki-67 durante el proceso de carcinogénesis oral con especial referencia a su implicación en el proceso de cancerización de campo.
2. Evaluar el significado de la expresión topográficamente diferencial de β -catenina en membrana, citoplasma y núcleo celular en epitelio oral premaligno y cáncer oral.



MATERIAL Y MÉTODOS

Material y métodos

Estudiamos 92 muestras de COCE asociadas con epitelio no tumoral (ENT) adyacente obtenidas de 71 pacientes con edades comprendidas entre los 45 y los 87 años (64 ± 11) bajo tratamiento en el Complejo Hospitalario de Jaén (España); 51 (73,9%) eran hombres (tabla 1). Se revisaron las historias clínicas de los pacientes, y se recogieron los datos de las características clínico-patológicas de las lesiones. Se emplearon bloques parafinados correspondientes a los pacientes, que se encontraban en el archivo de bloques del Servicio de Anatomía Patológica del Complejo Hospitalario de Jaén. El estudio fue aprobado por el comité ético del Complejo Hospitalario de Jaén y de la Universidad de Granada.

Tabla 1. Descripción de los pacientes con cáncer oral (n=71^a).

Variable	n	(%)
Sexo		
Mujer	18	26.1
Varón	51	73.9
Ausente (n)	(2)	
Edad (años)		
Rango	45-87	
Media \pm de	64 \pm 11	
Ausente (n)	(15)	
Tabaco		
No fuma	11	27.5
1-10 cig./día	3	7.5
11-20 cig./día	12	30.0
>20 cig./día	7	17.5
Exfumador	1	2.5
Cantidad desconocida	6	15.0
Ausente (n)	(31)	

Tabla 1. Descripción de los pacientes con cáncer oral (n=71^a). CONTINUACIÓN.

Variable	n	(%)
Alcohol		
No bebedor	11	29.7
Leve	1	2.7
Moderado	3	8.1
Severo	13	35.1
Cantidad desconocida	9	24.3
Ausente (n)	(34)	
Número tumores		
1	56	78.9
2	11	15.5
3	2	2.8
4	2	2.8

a: 71 pacientes con 92 tumores

El epitelio no tumoral adyacente asociado con el COCE y las muestras de tejido tumoral fueron clasificadas como “epitelio lejano” cuando la distancia al punto de invasión del tumor era ≥ 1 cm o “epitelio cercano” cuando era < 1 cm de este punto [26,115,116]. Se consideró tumor cercano aquel que estaba en las inmediaciones del punto de invasión. Evidentemente, el tejido tumoral cercano estaba presente en todas las muestras. Se consideró tejido tumoral lejano aquel que aparecía a más de 1 cm del punto de invasión. La clasificación del epitelio no tumoral y tumor como lejano y cercano al punto de invasión se realizó con la ayuda de un micrómetro óptico. El tejido tumoral lejano sólo estuvo presente en 37 de los casos de la serie. Las variables clínico-patológicas no encontradas en los registros clínicos fueron consideradas como ausentes. La presencia de un segundo tumor se definió de acuerdo a los siguientes criterios: procedencia del epitelio de superficie [117]; completa resección del tumor primario de acuerdo a la evaluación histopatológica convencional [15]; la presencia de al menos 2 cm de epitelio no tumoral entre el segundo tumor y el tumor principal de acuerdo con los hallazgos clínicos, quirúrgicos e histopatológicos [118]; un inicio ≥ 6

meses tras el inicio del tumor principal [119]. Los datos relativos al grupo control para ki-67 aparecen en el estudio previamente publicado por nuestro grupos de investigación [116]. Para β -catenina nos basamos en la evidencia demostrada por diversos autores [120–123], que señala que su expresión en epitelio oral normal se localiza exclusivamente en la membrana celular, especialmente en la capa basal y las capas parabasales, y es escasa o nula en las capas más superficiales.

Técnica inmunohistoquímica

Para la realización de la técnica inmunohistoquímica se cortaron secciones de los bloques de parafina, de 4- μ m de espesor y se aplicó la técnica peroxidasa-antiperoxidasa, usando el método de avidina-biotina. Latinción inmunohistoquímica se realizó de forma automática empleando el equipo Autostainer Link (Dako, Carpintería, CA, USA) y los reactivos EmVision™ FLEX (K8002; Dako) de acuerdo a las instrucciones del fabricante. En este sistema, el desparafinado y rehidratación son seguidos de la recuperación del epítipo inducido por calor, la reproducibilidad del proceso se asegura cargando todo el soporte de cristales, por tanto, garantizando un calentamiento idéntico de todas las secciones en cada ciclo. Usamos el anticuerpo monoclonal de ratón Anti-Human Beta-Catenin, clone β -Catenin-1 (NHC-38, Dako), y el anticuerpo primario Mib-1 (Dako), recomendados por el fabricante para este sistema automático. El contraste (contra tinción) se realizó con el sistema hematoxilina EmVision™ FLEX (K8008; Dako), que da una tinción azul clara en el núcleo, seguido de un montaje permanente de las muestras en DPX. Para el control negativo, el anticuerpo primario fue sustituido por un buffer fosfato salino; para el control positivo, utilizamos el tejido de un COCE del que previamente sabíamos que expresaba intensamente β -catenina o Ki-67. Los resultados fueron considerados positivos cuando un color marrón aparecía en la membrana citoplasmática, citoplasma o núcleo para β -catenina y en el núcleo celular para Ki-67. En un caso, el tejido tumoral correspondiente a tumor lejano se deterioró durante el procesado inmunohistoquímico y no pudo ser evaluado para β -catenina.

La expresión de los marcadores en epitelio premaligno se evaluó en cuatro campos aleatorios de gran aumento (40x), dividiendo el espesor del epitelio en cuatro compartimentos: capa basal, capa parabasal (formada aproximadamente por tres hileras de células), tercio medio y tercio superior. Se utilizó un micrómetro óptico para contar el total de células y las células positivas en cada campo y compartimentos, obteniendo un porcentaje medio de expresión para cada compartimento epitelial en cada caso. La expresión de los marcadores en tejido tumoral cercano y lejano fue también evaluada en cuatro campos aleatorios de gran aumento (40x), obteniendo un porcentaje medio de expresión.

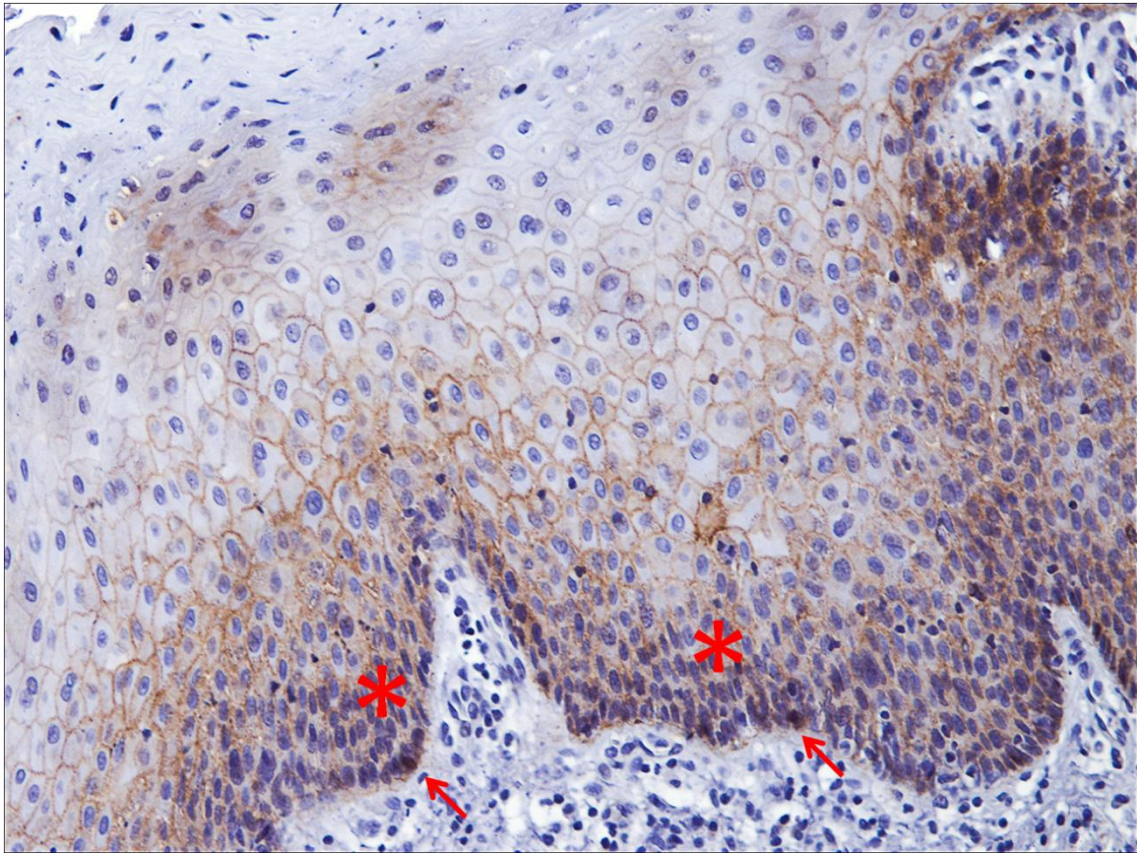
Clasificamos los patrones de proliferación del tumor en cinco tipos: 1= expresión de Ki-67 predominante en capas parabasales de nidos tumorales bien diferenciados (NTBD); 2= expresión de Ki-67 predominante en capas parabasales y basales de NTBD; 3= expresión de Ki-67 en <20% de las células tumorales en tumores sin nidos tumorales bien diferenciados; 4= expresión de Ki-67 en $\geq 20\%$ de células tumorales en tumores sin nidos tumorales bien definidos; y 5= expresión de Ki-67 exclusivamente detectada en capas basales de NTBD.

Las valoraciones se realizaron empleando el microscopio Nikon ECLIPSE LV100D.

Método estadístico

La estadística descriptiva (medias, porcentajes y desviaciones estándar) se realizó con el programa SPSS-Windows v.15.0 (SPSS Inc. Chicago, IL, USA). La estadística analítica (cálculo de valores p, mediante los test Student y chi-cuadrado) se realizó con el programa SUDAAN v.7.0 (Research Triangle Institute, Durham, NC, USA) para corregir, mediante el diseño WR (with-replacement), los errores estándar y valores p por múltiples observaciones (cánceres) por individuo; utilizamos los procedimientos DESCRIPT (para comparación de medias) y CROSSTAB (para variables categóricas). La capacidad discriminatoria de la expresión parabasal de Ki-67 en

epitelio lejano para diferenciar entre pacientes con tumores únicos y múltiples se analizó mediante el área bajo la curva ROC (así como su IC-95%), y sensibilidad y especificidad considerando el punto de corte óptimo de acuerdo con el criterio de Youden [124].



RESULTADOS

Resultados

Resultados clínicos e histopatológicos

La tabla 2 muestra los resultados para las variables clínico-patológicas del tumor. La localización más frecuente fue la lengua (41 casos; 51,9%), y la presentación clínica más frecuente fue la ulceración de apariencia maligna (27 casos; 45%). Entre los 92 tumores, 20 (27%) fueron T1, 27 (36,5%) T2, 45 (60,8%) N0, y 58 (78,4%) M0. El epitelio lejano no tumoral estuvo disponible para el estudio de Ki-67 en 54 tumores y para β -catenina en 51.

Tabla 2. Descripción de los tumores orales (n=92^a).

Variable	n	(%)
Localización		
Suelo de boca	13	16.5
Lengua	41	51.9
Suelo + lengua	7	8.9
Trígono	4	5.1
Mucosa yugal	4	5.1
Paladar blando + mucosa yugal	4	5.1
Labio inferior	2	2.5
Encía	4	5.1
Ausente (n)	(13)	
Presentación clínica		
Úlcera	27	45.0
Leucoplasia + tumoración	7	11.7
Liquen plano + úlcera	1	1.7
Tumoración	19	31.7
Eritroleucoplasia	3	5.0
Leucoplasia + úlcera	3	5.0
Ausente (n)	(32)	

Tabla 2. Descripción de los tumores orales (n=92^a).
CONTINUACIÓN.

Variable	n	(%)
T		
T1	20	27.0
T2	27	36.5
T3	9	12.2
T4	18	24.3
Ausente (n)	(18)	
N		
N0	45	60.8
N1	19	25.7
N2a	5	6.8
N2b	2	2.7
N2c	1	1.4
N3	1	1.4
Nx	1	1.4
Ausente (n)	(18)	
M		
M0	58	78.4
M1	1	1.4
Mx	15	20.3
Ausente (n)	(18)	
Estadio		
I	16	21.6
II	17	23.0
III	17	23.0
IVa	23	31.1
IVc	1	1.4
Ausente (n)	(18)	
Grado de diferenciación		
Bien diferenciado	25	36.2
Moderadamente diferenciado	29	42.0
Pobremente diferenciado	15	21.7
Ausente (n)	(23)	

Tabla 2. Descripción de los tumores orales (n=92^a).

CONTINUACIÓN.

Variable	n	(%)
Grado histológico		
Hiperplasia	15	23.8
Displasia leve	9	14.3
Displasia moderada	23	36.5
Displasia severa/carc. In situ	16	25.4
Ausente (n)	(29)	

a: 71 pacientes con 92 tumores

Resultados inmunohistoquímicos y asociaciones estadísticas encontradas

Resultados de la expresión de Ki-67

La tabla 3 muestra el porcentaje de expresión de Ki-67 en epitelio no tumoral cercano y lejano, en el tejido tumoral cercano y lejano, y en el grupo control. La mayor expresión de Ki-67 se observó en las capas parabasales del epitelio cercano ($39,7 \pm 27,6$) y lejano ($30,1 \pm 20,0$). Una alta actividad proliferativa se observó también en capas basales de epitelio cercano ($32,1 \pm 33,1$) y en el tejido tumoral cercano ($43,4 \pm 21,3$) y lejano ($48,8 \pm 21,9$). El patrón proliferativo observado en las muestras de tejido tumoral, tanto cercano como lejano, se muestra en la tabla 4. Los tumores cercanos seguían un patrón 2 (expresión de Ki-67 predominante en capas parabasales y basales de NTBD) en el 38% de los casos (imagen 5) y patrón 4 (expresión de Ki-67 en $\geq 20\%$ de células tumorales en tumores sin nidos tumorales bien definidos) en el 40.2%; los tumores lejanos generalmente seguían un patrón 4.

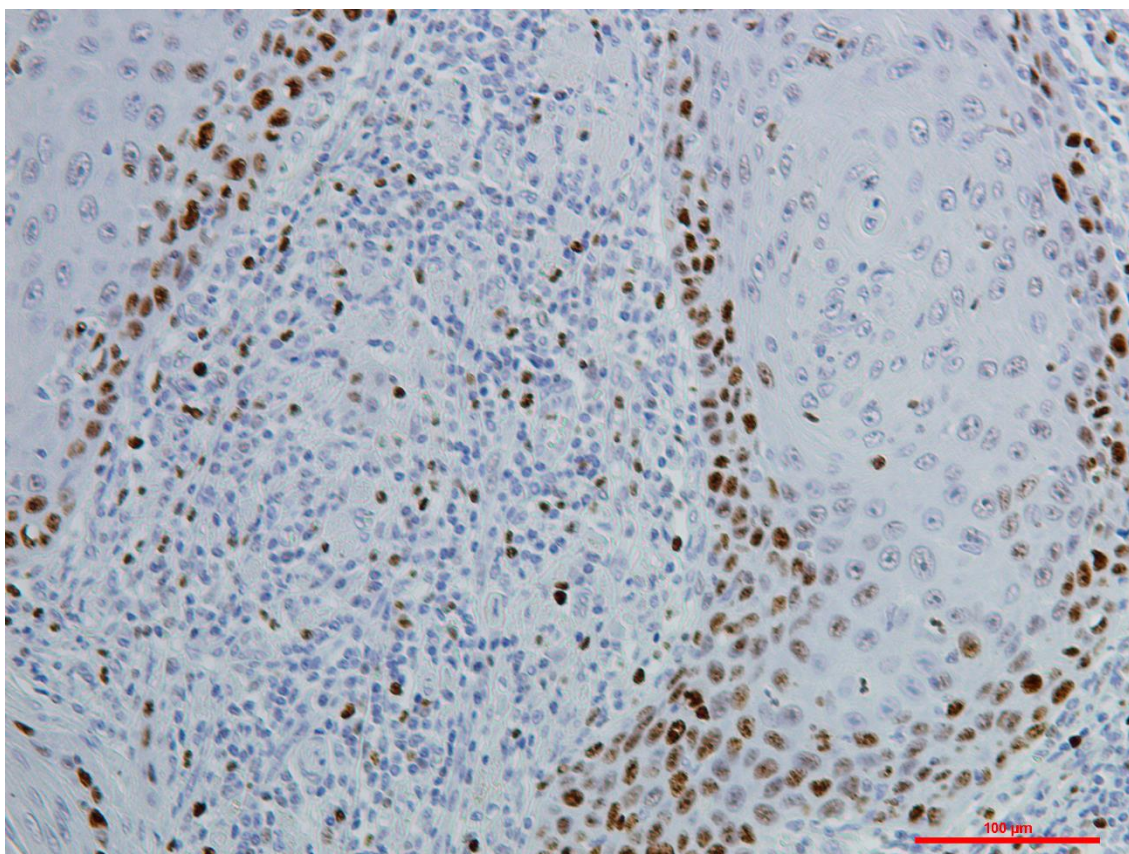


Imagen5. Patrón 2: expresión de Ki-67 predominante en capas parabasales y basales de NTBD. Tinción inmunohistoquímica de Ki-67, 40X.

Tabla 3. Porcentaje de expresión de Ki-67 en epitelios control (n=28), en epitelios adyacentes a tumores orales y en tumores orales (n=92^a).

Localización	n	Media±D.E.
Controles		
Basal	28	20.6±14.2
Parabasal	28	24.6±12.7
Tercio medio	28	0.0±0.0
Tercio Superior	28	0.0±0.0
Epitelio cercano al tumor		
Basal	92	32.1±33.1
Parabasal	92	39.7±27.6
Tercio medio	92	10.4±15.1
Tercio Superior	92	2.1±8.2

Tabla 3. Porcentaje de expresión de Ki-67 en epitelios control (n=28), en epitelios adyacentes a tumores orales y en tumores orales (n=92^a). CONTINUACIÓN.

Localización	n	Media±D.E.
Epitelio lejano al tumor		
Basal	54	9.8±12.4
Parabasal	54	30.1±20.0
Tercio medio	54	3.8±6.4
Tercio Superior	54	0.3±0.9
Tumor		
Cercano	92	43.4±21.3
Lejano	37	48.8±21.9

a: 71 pacientes con 92 tumores

Tabla 4. Patrones de proliferación en tumores orales cercanos (n=92^a) y lejanos (n=37) al punto de invasión tumoral.

Tumor/Patrón	n	(%)
Cercano		
Patrón 1	2	2.2
Patrón 2	35	38.0
Patrón 3	9	9.8
Patrón 4	37	40.2
Patrón 5	9	9.8
Lejano		
Patrón 1	0	0.0
Patrón 2	7	18.9
Patrón 3	3	8.1
Patrón 4	26	70.3
Patrón 5	1	2.7

a: 71 pacientes con 92 tumores

En los 92 epitelios no tumorales (ENT) cercanos al punto de invasión, se observó una asociación directa y estadísticamente significativa entre la expresión de Ki-67 en las capas basales y parabasales epiteliales ($P=0,0008$); 23 de estos epitelios mostraron una reducida proliferación basal ($\leq 20\%$ de células Ki-67+) con un

incremento de proliferación en la capa parabasal ($\geq 25\%$ de células positivas) en comparación con los valores control. Los 23 tejidos tumorales derivados de estos epitelios mostraron un patrón 2 (expresión de Ki-67 predominante en capas parabasales y basales de NTBD) en el 52,2% de los casos y un patrón 4 (expresión de Ki-67 en $\geq 20\%$ de células tumorales sin NTBD) en el 30,4% de los casos (imagen 6); el resto de los casos mostraron un patrón 1 (expresión de Ki-67 predominante en capas parabasales de NTBD) en el 4,3% de los casos, patrón 5 (expresión de Ki-67 exclusivamente detectada en capas basales de NTBD) en el 4,3% y patrón 3 (expresión de Ki-67 en $< 20\%$ de las células tumorales en tumores sin NTBD) en el 8,7% de los casos.

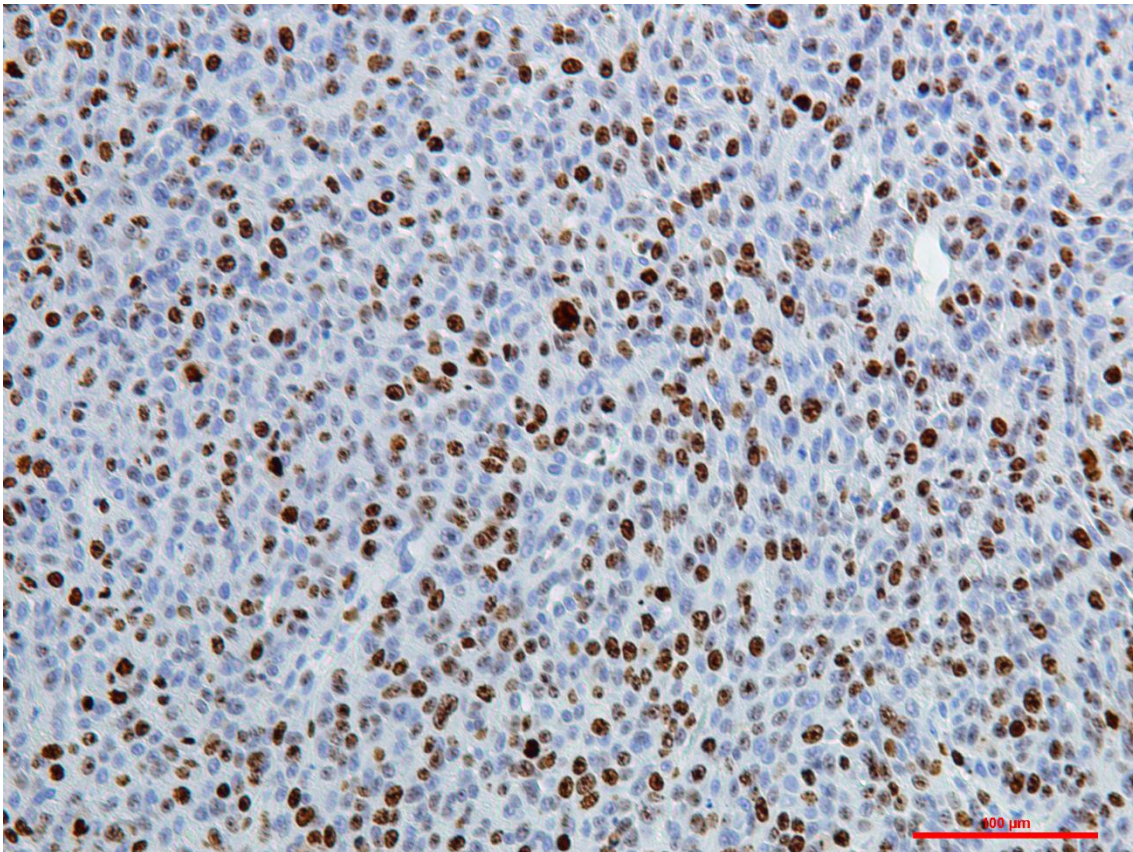


Imagen 6. Patrón 4: expresión de Ki-67 en $\geq 20\%$ de células tumorales en tumores sin NTBD. Tinción inmunohistoquímica de Ki-67, 40X.

Nueve de los epitelios cercanos al punto de invasión mostraban un incremento en la tasa de proliferación basal ($> 20\%$ de células positivas) en comparación con los

valores control y una reducida tasa de proliferación parabasal (<25% de células positivas); los nueve tumores cercanos derivados de estos epitelios mostraron un patrón 2 (expresión de Ki-67 predominante en capas parabasales y basales de NTBD) en el 22,2% de los casos, patrón 5 (expresión de Ki-67 exclusivamente detectada en capas basales de NTBD) en el 33,3%(imagen 7), patrón 3 (expresión de Ki-67 en <20% de las células tumorales en tumores sin NTBD) en el 11,1% y patrón 4 (expresión de Ki-67 en $\geq 20\%$ de células tumorales sin NTBD) en el 33,3% de los casos.

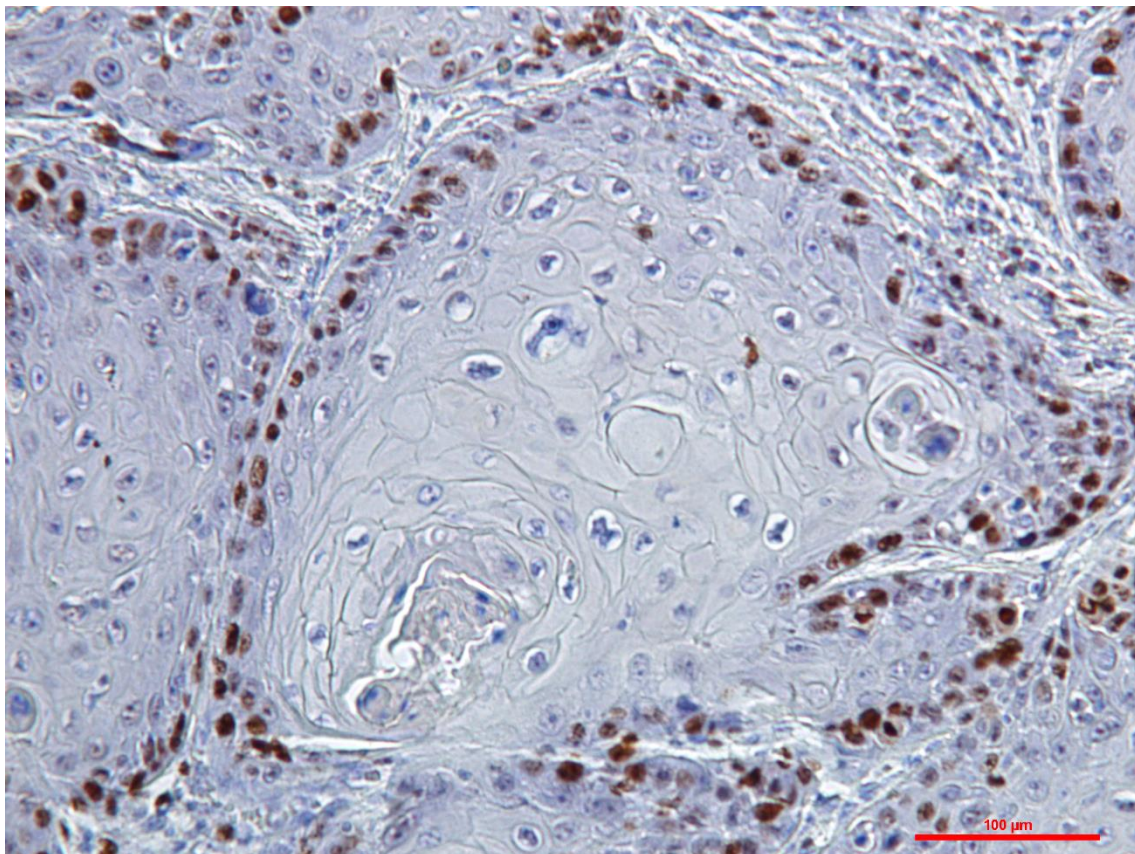


Imagen 7. Patrón 5: expresión de Ki-67 exclusivamente detectada en capas basales de NTBD. Tinción inmunohistoquímica de Ki-67, 40X.

Veintiocho de los ENT cercanos al punto de invasión mostraban una reducida proliferación basal y parabasal ($\leq 20\%$ y $< 25\%$ de células Ki-67+, respectivamente); los tumores cercanos derivados de estos epitelios presentaron un patrón 2 (expresión de Ki-67 predominante en capas parabasales y basales de NTBD) en el 14,2% de, patrón 3 (expresión de Ki-67 en $< 20\%$ de las células tumorales en tumores sin NTBD) en el

17,8% (imagen 8), patrón 4 (expresión de Ki-67 en $\geq 20\%$ de células tumorales sin NTBD) en el 60,7% y patrón 5 (expresión de Ki-67 exclusivamente detectada en capas basales de NTBD) en el 7,1%.

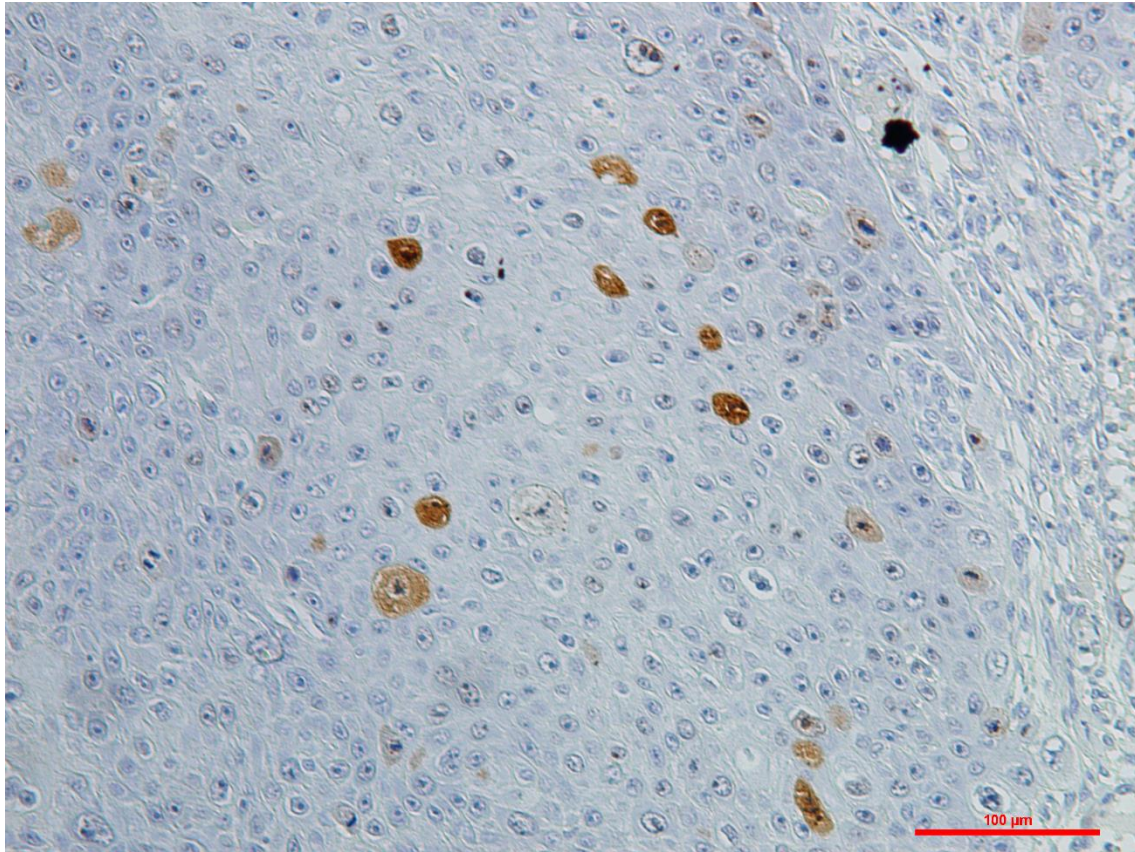


Imagen 8. Patrón 3: expresión de Ki-67 en $< 20\%$ de las células tumorales en tumores sin NTBD. Tinción inmunohistoquímica de Ki-67, 40X.

Treinta y dos ENT cercanos al punto de invasión tumoral mostraron una elevada proliferación basal y parabasal ($> 20\%$ y $\geq 25\%$ de células Ki-67+, respectivamente); el patrón 1 (expresión de Ki-67 predominante en capas parabasales de NTBD) fue observado en el 3,1% del tejido tumoral cercano derivado de estos epitelios, el patrón 2 (expresión de Ki-67 predominante en capas parabasales y basales de NTBD) en 53,1%, el patrón 3 (expresión de Ki-67 en $< 20\%$ de las células tumorales en tumores sin NTBD) en el 3,1%, el patrón 4 (expresión de Ki-67 en $\geq 20\%$ de células tumorales sin NTBD) se observó en el 31,2% y el patrón 5 (expresión de Ki-67

exclusivamente detectada en capas basales de NTBD) en el 9,3% de tejidos tumorales cercanos derivados de estos epitelios.

En el 70% de los epitelios cercanos (64/92 casos), <10% de las células del tercio medio eran Ki-67+, y en el 93,5% de los epitelios cercanos al punto de invasión (86/92 casos), <10% de las células del tercio superior expresaron este marcador; $\geq 50\%$ de las células fueron Ki-67+ en el tercio medio en dos casos (2,2%) y en el tercio superior en un caso (1,1%) (Imágenes9 y 10).

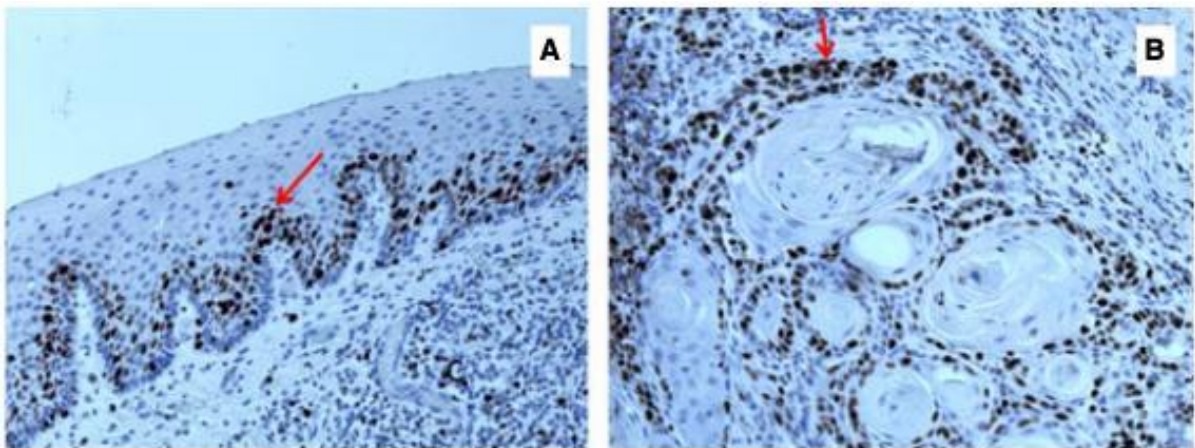


Imagen 9. [A] Epitelio no maligno adyacente al punto de invasión que muestra una escasa proliferación basal y elevada a nivel parabasal (flecha roja), y tumor cercano [B] mostrando una elevada proliferación basal y parabasal (flecha roja). Este patrón de proliferación tumoral podría estar relacionado con un cambio del tipo de división celular de las células madre cancerosas, de asimétrico a simétrico (tinción inmunohistoquímica de Ki-67, 40x). En el apartado “Imágenes” aparecen a mayor aumento las fotografías.

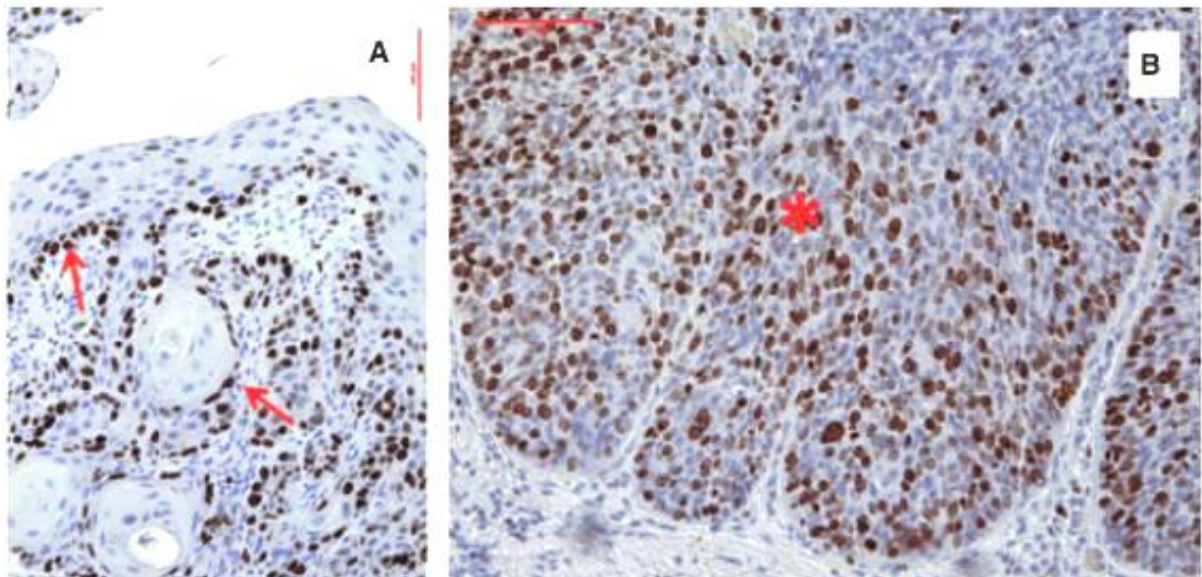


Imagen 10. [A] Proliferación basal en epitelio premaligno cercano adyacente al punto de invasión con el mismo patrón de proliferación en el tumor cercano (flechas rojas), probablemente mostrando también un cambio en el patrón de división de las células madre cancerosas de asimétrico a simétrico. [B] Alta tasa de proliferación en el tercio medio (asterisco) del epitelio con algunas células en proliferación en el tercio superior. Este patrón de división inusual podría estar relacionado con la adquisición de propiedades de células madre por parte de células diferenciadas (tinción inmunohistoquímica de Ki-67, 40x). En el apartado "Imágenes" aparecen a mayor aumento las fotografías.

La tasa de proliferación parabasal en epitelio lejano fue significativamente mayor en pacientes con tumores múltiples en comparación con la encontrada en aquellos con un único tumor (36,7% frente al 25,4%; $P=0,032$), con un área bajo la curva ROC de 0,673 (IC-95% 0,530-0,817). El punto de corte óptimo para diferenciar los pacientes con riesgo de desarrollo tumoral múltiple fue una positividad para Ki-67 del 30,5% en células parabasales del epitelio lejano al punto de invasión (imagen11).

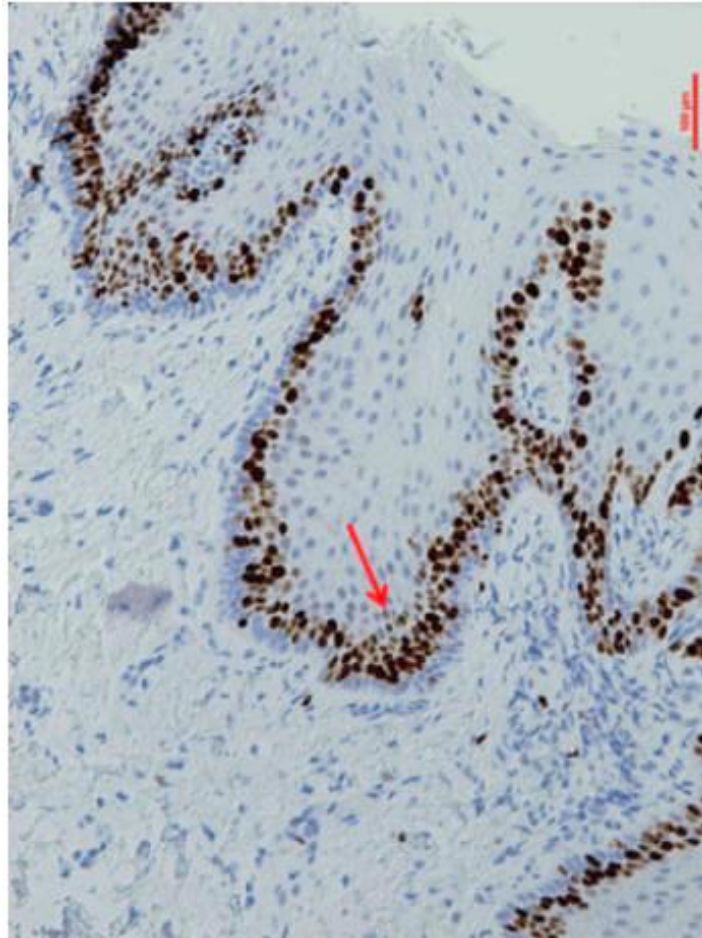


Imagen11. Alta proliferación parabasal (flecha roja) en epitelio lejano al punto de invasión en un paciente con múltiples carcinomas orales de células escamosas (tinción inmunohistoquímica de Ki-67, 40x). En el apartado “Imágenes” aparece a mayor aumento la fotografía.

Treinta y siete pacientes presentaron tumor cercano y lejano al punto de invasión. Ambos tumores (cercano y lejano) mostraban, en el mismo paciente, patrones de proliferación similares en el 73% (27/37 casos) de los casos. Se observó el patrón 4 (expresión de Ki-67 en $\geq 20\%$ de células tumorales en NTBD) en el 45,9% (17/37 casos), el patrón 2 (expresión de Ki-67 predominante en capas parabasales y basales de NTBD) en el 18,9% (7/37 casos), el patrón 3 (expresión de Ki-67 en $< 20\%$ de las células tumorales en tumores sin NTBD) en el 5,4% (2/37 casos), y el patrón 5 (expresión de Ki-67 exclusivamente detectada en capas basales de NTBD) en el 2,7% de los casos (1/37 casos). El 27% restante (10/37 casos) mostraban patrones 1 (imagen

12), 2 y 5 en el tumor cercano, aunque presentaban patrones 3 (1/10 casos) y 4 (9/10 casos) en los tumores lejanos. No hubo muestras tumorales cercanas sin nidos tumorales bien diferenciados (patrones 3 o 4) que se asociaran con muestras tumorales lejanas con nidos tumorales bien diferenciados (patrones 1, 2 o 5).

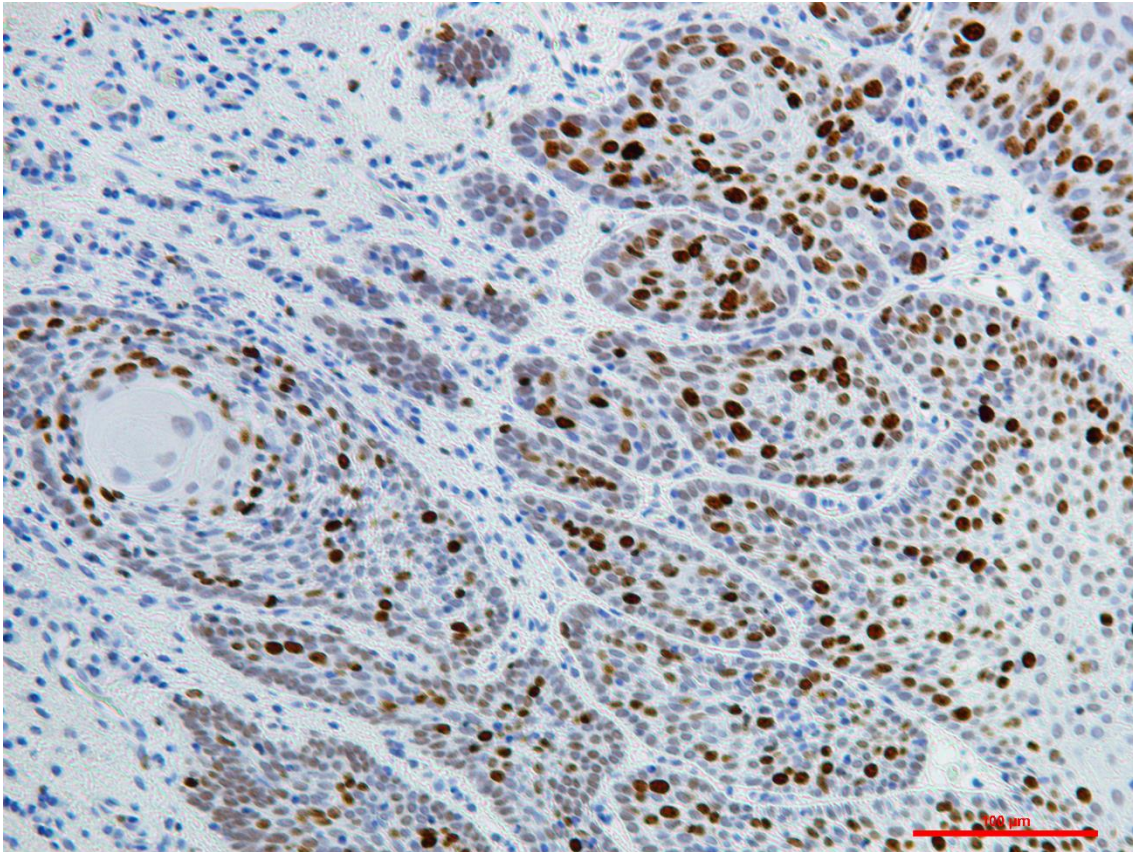


Imagen 12. Patrón 1: expresión de Ki-67 predominante en capas parabasales de tumores con nidos tumorales bien diferenciados (NTBD). Tinción inmunohistoquímica de Ki-67, 40X.

Estudio de β -catenina

La tabla 5 muestra los valores de expresión de β -catenina en diferentes localizaciones celulares y tisulares. La expresión de membrana de β -catenina en la capa basal fue negativa en el 69,6% (64/92) de los casos y en las capas suprabasales en el 57,6% (53/92) de los casos en el epitelio cercano; también fue negativa en capas

basales y suprabasales en el 66,7% (34/51) y en el 47,1% (24/51) de los casos, respectivamente, en epitelio lejano al punto de invasión. La expresión citoplasmática de β -catenina fue positiva en >25% de las células basales y suprabasales en el 38% (35/92) y en el 33,7% (31/92) de los casos, respectivamente, en epitelio cercano; y, en epitelio lejano fue positiva en >25% de las células basales y parabasales en el 35,3% (18/51) y el 29,4% (15/51) de los casos, respectivamente. La expresión nuclear de β -catenina se detectó solamente en la capa basal del epitelio cercano y lejano en el 8,7% (7/92) y en el 9,8% (5/51) de los casos, respectivamente (imagen 13 A, B y C). No se observó expresión de β -catenina nuclear en las capas suprabasales o estratos epiteliales más superficiales. Unos pocos casos no dieron resultados inmunohistoquímicos de confianza a pesar del cumplimiento riguroso de los procedimientos anteriormente descritos y de la repetición de la prueba (tamaño de n indicado en cada tabla); la expresión de β -catenina fue completamente negativa en la membrana, citoplasma y núcleo del epitelio lejano en el 9,8% (5/51) de los casos (imagen 13D). Se observó una asociación significativa entre la pérdida o la reducción de la expresión de membrana de β -catenina en las capas suprabasales del epitelio lejano y la aparición de tumores múltiples, hallando el 33% de las células positivas en pacientes que desarrollan tumores múltiples en comparación con el 61,7% de células positivas en aquellos pacientes que solo desarrollan un tumor ($p=0,037$). No observamos una asociación significativa entre los valores de expresión de Ki-67 y la pérdida de expresión de membrana o la ganancia de expresión en el citoplasma o el núcleo de β -catenina.

Tabla 5. Porcentaje de expresión de β -catenina en epitelio cercano y lejano

Zona	Expresión (%)					Media \pm D.E.
	0	1-25	26-50	51-75	76-100	
Epitelio cercano (n=92)						
Membrana						
Capa basal	69,6	1,1	0	0	29,3	29,5 \pm 45,7
Capa suprabasal	57,6	4,3	1,1	2,2	34,8	37,1 \pm 47,3
Tercio medio	31,5	3,3	10,9	10,9	43,5	54,1 \pm 43,4
Tercio superior	97,8	0	1,1	1,1	0	1,2 \pm 8,1

Tabla 5. Porcentaje de expresión de β -catenina en epitelio cercano y lejano.
CONTINUACIÓN.

Zona	Expresión (%)					Media \pm D.E.
	0	1-25	26-50	51-75	76-100	
Citoplasma						
Capa basal	60,9	1,1	0	4,3	33,7	35,3 \pm 46,0
Capa suprabasal	65,2	1,1	0	2,2	31,5	32,0 \pm 45,1
Tercio medio	95,7	0	0	0	4,3	4,3 \pm 20,5
Tercio superior	100	0	0	0	0	0
Núcleo						
Capa basal	91,3	8,7	0	0	0	0,9 \pm 3,6
Capa suprabasal	100	0	0	0	0	0
Tercio medio	100	0	0	0	0	0
Tercio superior	100	0	0	0	0	0
Epitelio lejano (n=51)						
Membrana						
Capa basal	66,7	0	0	0	33,3	33,3 \pm 47,6
Capa suprabasal	47,1	0	0	5,9	47,1	50,5 \pm 49,0
Tercio medio	25,5	3,9	15,7	9,8	45,1	56,7 \pm 41,5
Tercio superior	100	0	0	0	0	0
Citoplasma						
Capa basal	60,8	3,9	0	2,0	33,3	34,8 \pm 46,9
Capa suprabasal	66,7	3,9	3,9	2,0	23,5	26,4 \pm 42,0
Tercio medio	96,1	0	0	2,0	2,0	3,1 \pm 15,9
Tercio superior	100	0	0	0	0	0
Núcleo						
Capa basal	90,2	9,8	0	0	0	1,3 \pm 4,4
Capa suprabasal	100	0	0	0	0	0
Tercio medio	100	0	0	0	0	0
Tercio superior	100	0	0	0	0	0

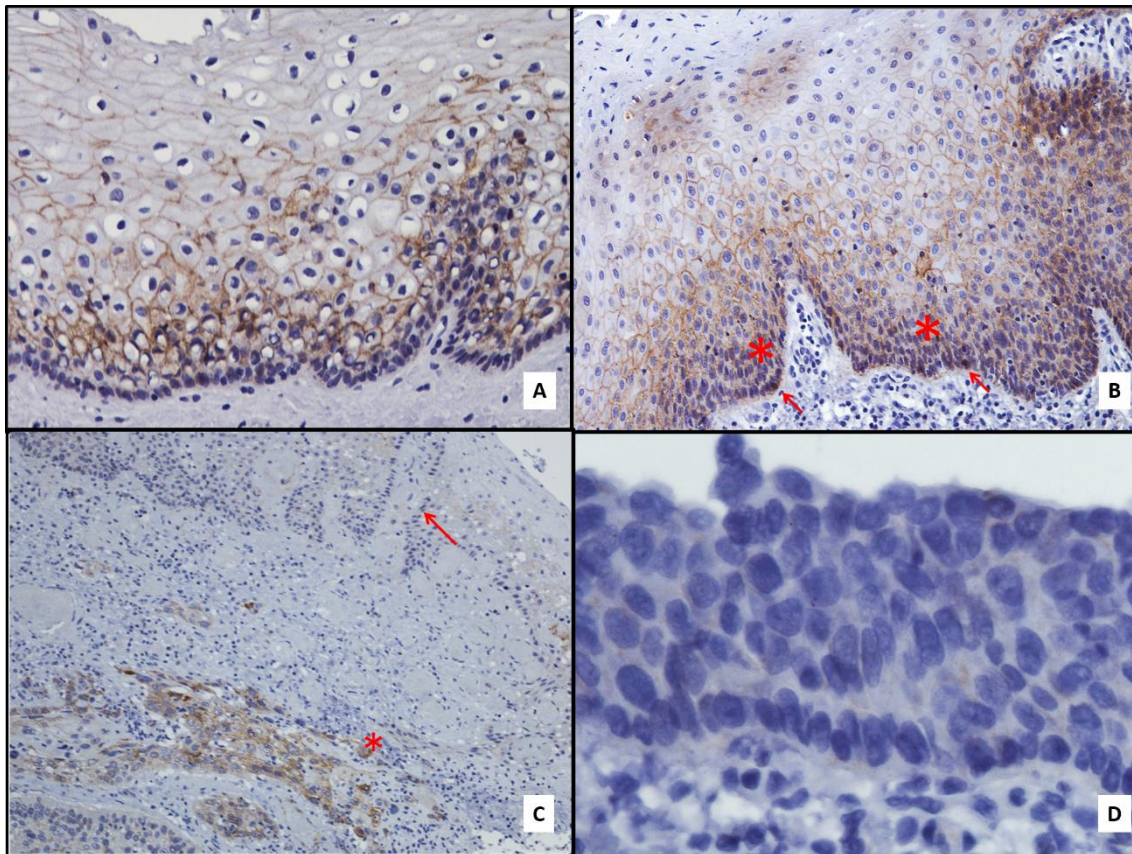


Imagen 13. Tinción inmunohistoquímica de β -catenina [A] Expresión predominante de beta-catenina en membrana celular en las capas parabasales y tercio medio de epitelio no tumoral adyacente al tumor (40x). [B] Epitelio no tumoral adyacente al punto de invasión en el que se observan algunas células basales con expresión nuclear de β -catenina (flechas rojas); en las capas parabasales se observa una expresión citoplasmáticas de β -catenina (asteriscos rojos). En el tercio medio β -catenina se expresa a nivel de la membrana celular, y en el tercio superior no se observa expresión de β -catenina (40x). [C] Negatividad de beta-catenina en epitelio adyacente a tumor (flecha roja) con positividad en citoplasma (asterisco rojo) (20x). [D] Epitelio no tumoral lejano al punto de invasión en el que no se observa la expresión de β -catenina (100x). En el apartado "Imágenes" aparecen a mayor aumento las fotografías.

La tabla 6 muestra los valores de la expresión de β -catenina en las diferentes localizaciones celulares del tejido tumoral. La pérdida de expresión de membrana de β -catenina se observó en el 77,2% (71/92) de los tumores cercanos y en el 94,4% (34/36) de los tumores lejanos (imagen 14A y 14B). La expresión citoplasmática de β -catenina en >25% de las células neoplásicas se observó en el 53,3% (49/92) de los tumores

cercanos y en el 61,1% (22/36) de los tumores lejanos (imagen 14C). La expresión nuclear de β -catenina se observó en el 35,9% (33/92) de los tumores cercanos y en el 44% (16/36) de los tumores lejanos, aunque la expresión de β -catenina nuclear solo se observó en $\geq 10\%$ de las células en el 6,6% (6/92) de los tumores cercanos y en el 25% (9/36) de los tumores lejanos (imagen 14D). La expresión completamente negativa de β -catenina se observó en la membrana, citoplasma y núcleo en el 21,7% (20/92) de los tumores cercanos y en el 25% (9/36) de los tumores lejanos (imagen 14E). Sólo un caso había perdido la expresión de β -catenina en la membrana del tumor cercano y la recuperó en el tumor lejano (0,36%; 1/36 casos); el 11,1% (4/36) de los casos que no expresaban β -catenina citoplasmática en tumor cercano sí lo hacían en el tumor lejano, y el 13,9% (5/36) de los casos no mostraban expresión nuclear de β -catenina en tumor cercano pero sí lo hacían en el lejano. En el 30,4% (28/92) de los casos de tumor cercano y en el 41,7% (15/36) de los tumores lejanos se observó una pérdida de expresión en la membrana de β -catenina con expresión en el núcleo. La expresión positiva de β -catenina en membrana, citoplasma y núcleo fue mostrada por el 5,4% (5/92) de los tumores cercanos y el 2,8% (1/36) de los tumores lejanos. La expresión citoplasmática de β -catenina sin expresión nuclear se detectó en el 29,3% (27/92) de los tumores cercanos y el 27,8% (10/36) de los lejanos. Sin embargo, nunca se observó la expresión nuclear de β -catenina sin expresión citoplasmática, mientras que su expresión conjunta sí apareció en el 35,9% (33/92) de los tumores cercanos y en el 44,4% (16/36) de los lejanos. No observamos una relación entre la expresión de β -catenina y Ki-67.

Tabla 6. Porcentaje de expresión de β -catenina en tejido tumoral cercano y lejano.

Zona	Expresión (%)					Media \pm D.E.
	0	1-25	26-50	51-75	76-100	
Tumor cercano (n=92)						
Membrana	77,2	6,5	4,3	5,4	6,5	12,2 \pm 27,6
Citoplasma	34,8	12,0	12,0	13,0	28,3	40,0 \pm 38,6
Núcleo	64,1	34,8	0	1,1	0	3,1 \pm 8,5

Tabla 6. Porcentaje de expresión de β -catenina en tejido tumoral cercano y lejano. CONTINUACIÓN.

Zona	Expresión (%)					Media \pm D.E.
	0	1-25	26-50	51-75	76-100	
Tumor Lejano (n=36)						
Membrana	94,4	2,8	2,8	0	0	1,5 \pm 6,3
Citoplasma	27,8	11,1	11,1	27,8	22,2	44,9 \pm 37,1
Núcleo	55,6	41,7	2,7	0	0	5,2 \pm 8,1

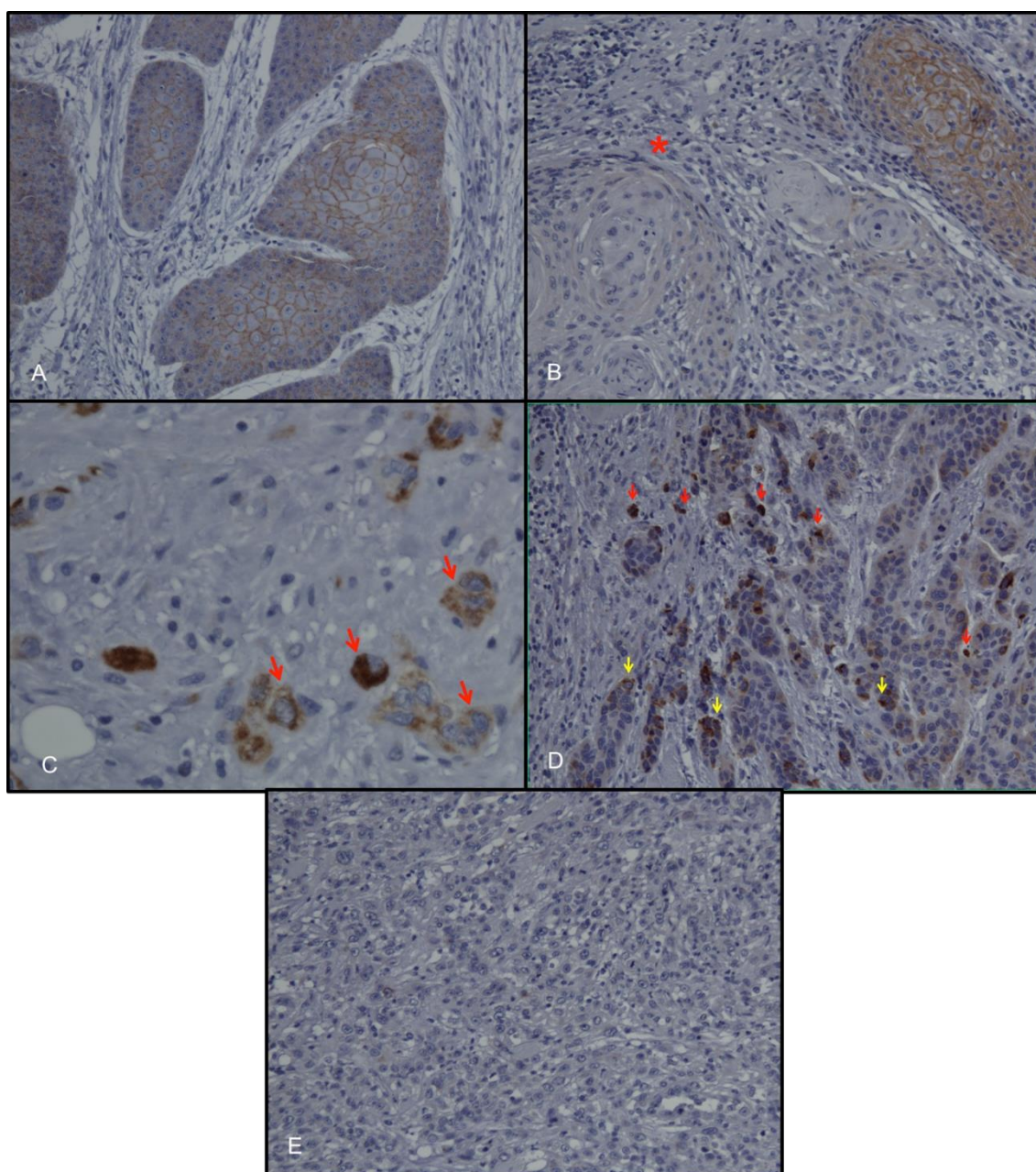


Imagen 14. [A] Expresión de membrana de beta-catenina con ausencia de expresión nuclear o citoplasmática. [B] Pérdida de expresión en membrana (asterisco rojo) con preservación de expresión de membrana en el área adyacente. [C] Expresión citoplasmática de beta-catenina (flechas rojas); [D] algunas células muestran expresión en citoplasma sin expresión nuclear (flechas amarillas). [E] Completa ausencia de expresión de beta-catenina en membrana, citoplasma y núcleo. En el apartado “Imágenes” aparecen a mayor aumento las fotografías.

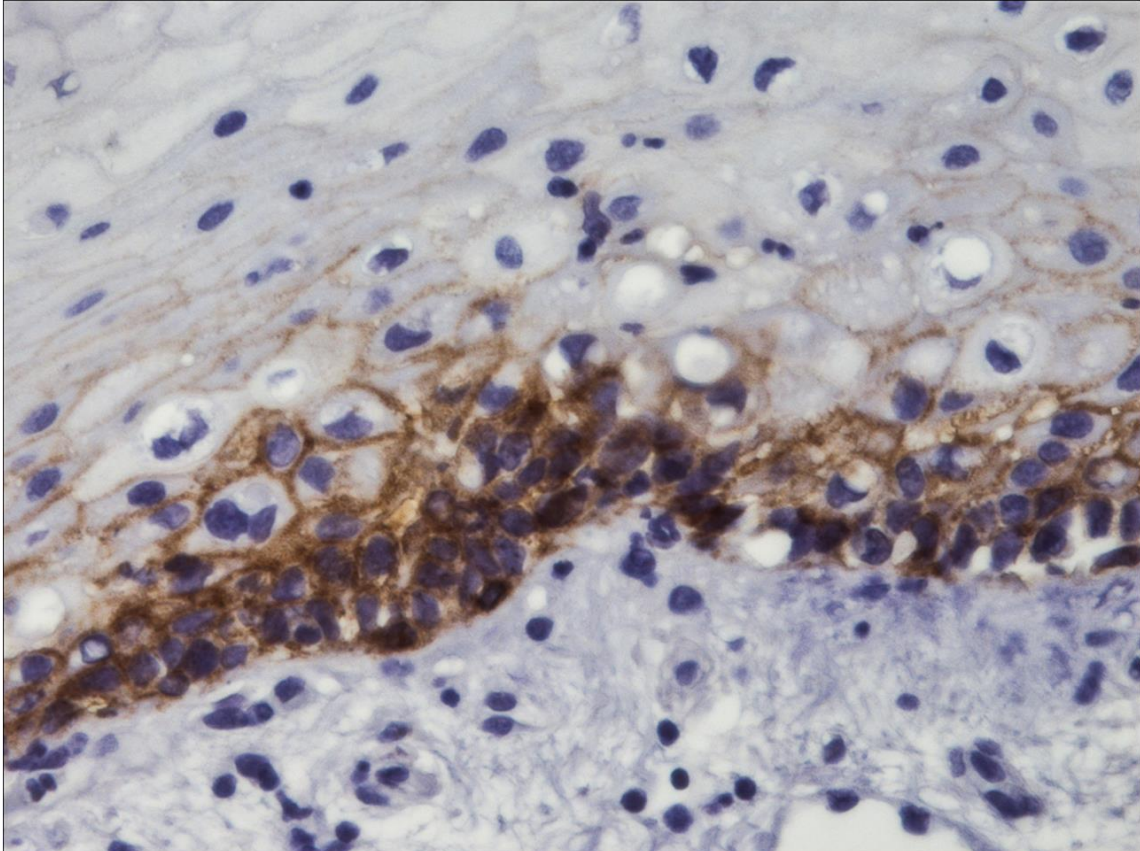
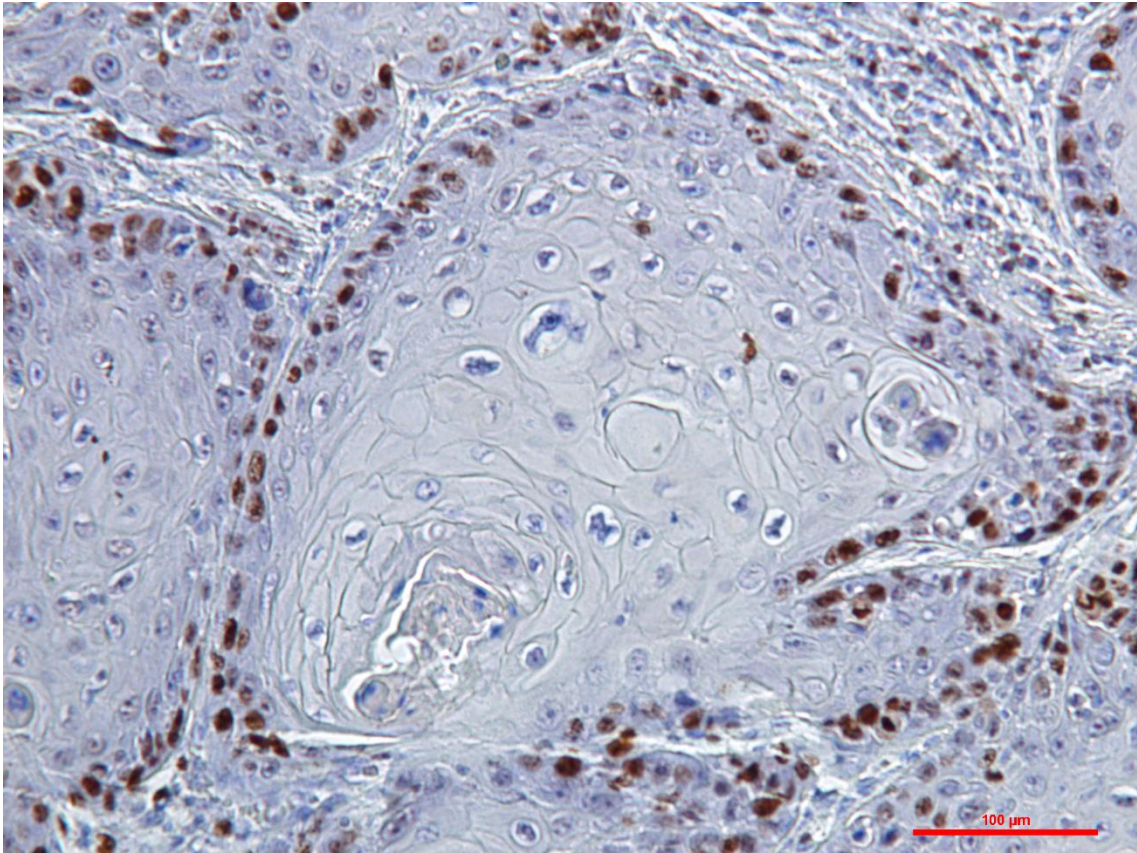


Imagen 15. Imagen extra ejemplo de expresión en membrana, citoplasma y núcleo de beta-catenina en epitelio no tumoral adyacente a carcinoma (tinción inmunohistoquímica de β -catenina, 40x).



DISCUSIÓN

Discusión

Nuestro estudio sobre proliferación celular en epitelio no tumoral (ENT) y nidos tumorales bien diferenciados (NTBD) de carcinoma oral de células escamosas (COCE) a través de la expresión de Ki-67 sugiere que el patrón habitual de proliferación asimétrico del epitelio normal cambia durante la transformación maligna hacia el COCE. Así, aunque en 23 epitelios no tumorales (ENT) cercanos al punto de invasión, el marcador de proliferación ki-67 fue detectado mayoritariamente en las capas parabasales, siendo su presencia escasa en las capas basales, indicando que el patrón normal de división asimétrica se preservaba en algunos epitelios premalignos [26], sin embargo, es interesante señalar que los NTBDs derivados de estos epitelios mostraban principalmente una proliferación basal y parabasal (patrón 2) en el 52.2% de los casos (12/23) y, menos frecuentemente (en el 4.3% de los casos) proliferación exclusivamente localizada en la capa basal (periferia) del nido tumoral (patrón 5; imágenes 9 y 10). Dada la ubicación normal de las células madre (CM) en la capa basal del epitelio oral sano [16,26], este tipo de patrones proliferativos podrían reflejar un cambio desde una división asimétrica normal de las CMs hacia un patrón de división simétrica.

De acuerdo con esto, los eventos moleculares necesarios para transformar una CM hacia una forma maligna (célula madre cancerosa -CMC-), probablemente conllevan un cambio de un patrón de proliferación fisiológico asimétrico hacia un patrón simétrico que generaría dos CMCs que permanecerían en la periferia de los NTBDs (patrón 5), su lugar natural de ubicación. Una tasa de proliferación alta de las CMCs en la periferia del nido podría generar una sobre acumulación de CMCs que excederían la capacidad de la capa basal para alojarlas, y la subsiguiente ocupación gradual de las capas parabasales y presumiblemente un crecimiento expansivo del nido tumoral.

Por otra parte, también hemos observado una elevada proliferación basal junto con una reducida proliferación parabasal en nueve de las muestras de ENT cercano al punto de invasión tumoral; lo que parece indicar que en algunos casos el cambio de

una división asimétrica a un patrón simétrico podría constituir un evento muy precoz en la carcinogénesis oral. Además, el desarrollo de patrones con una expresión de Ki-67 predominante en las capas basales puede indicar una baja tasa proliferativa de las CMs premalignas, sin sobreacumulación en las capas parabasales. Los nueve tumores cercanos derivados de estos epitelios mostraron una expresión de Ki-67 predominantemente basal y parabasal en los nidos bien diferenciados (patrón 2; 22.2%) y una proliferación exclusivamente basal en la periferia (patrón 5; 33.3%), entre otros patrones. Estos datos sugieren que el patrón de proliferación adquirido de forma temprana en el epitelio oral premaligno se preserva en el tumor derivado del mismo. Desde nuestro punto de vista, el cambio de un patrón de proliferación asimétrico hacia un patrón simétrico en las CMs supone la pérdida de un importante mecanismo defensivo antitumoral en el epitelio oral. La adquisición de un patrón de proliferación simétrico por CMs premalignas y CMCs es una muestra más de como las células epiteliales pueden obtener ventajas de crecimiento aprovechando en su propio beneficio mecanismos fisiológicos para promover y mantener el crecimiento tumoral.

Veintiocho de los ENT cercanos al punto de invasión tumoral en este estudio mostraron una reducida proliferación basal y parabasal ($\leq 20\%$ y $< 25\%$ de células Ki-67+, respectivamente), y los tumores cercanos derivados de estos epitelios preferentemente crecieron de manera no organizada (patrón 3 y 4 en el 78.5% de los casos), impidiendo la obtención de conclusiones acerca de los posibles cambios en los patrones fisiológicos de proliferación del epitelio oral en estos tumores. Finalmente, 32 ENT cercanos al punto de invasión tumoral mostraron una elevada proliferación basal y parabasal ($> 20\%$ y $\geq 25\%$ de células Ki-67+, respectivamente); los tumores cercanos derivados de estos epitelios mostraron mayoritariamente un patrón 2 (53.1% de los casos), de nuevo apoyando la proposición de que la pérdida temprana de la proliferación asimétrica en el epitelio premaligno es transmitida al tumor recién establecido en la mayoría de los casos.

En una gran proporción de epitelios cercanos al punto de invasión (70%, 64/92 casos), $< 10\%$ de las células del tercio medio fueron Ki-67+, y en casi todos los casos

(93.5%, 86/92 casos), <10% de las células del tercio superior fueron positivas. La presencia de escasas células proliferativas por encima de las capas parabasales puede indicar la existencia de un retraso en el proceso de diferenciación celular en algunas células epiteliales o la existencia de un reducido número de células amplificantes transitorias (CATs) que han sido impulsadas hacia las capas superficiales debido a una alta tasa proliferativa en el compartimento de CATs del epitelio oral premaligno secundaria a eventos oncogénicos tempranos en este compartimento [16, 116]. Por el contrario, muy pocos ENT cercanos mostraron una elevada expresión de Ki-67 en sus capas superficiales ($\geq 50\%$ de las células Ki-67+ en el tercio medio -2.2%, 2/92- y en el tercio superior -1.1%,1/92-). La alta tasa de células proliferativas en estas localizaciones (tercio medio y superior) podría indicar una diferenciación celular retrasada extendida a una gran parte de las células superficiales o podría indicar un proceso de reprogramación en células diferenciadas que las dota de la capacidad de auto renovación y características de CMCs [34, 35]. El pequeño número de casos con un patrón de proliferación más superficial podría reflejar las dificultades del proceso de reprogramación, el cual requiere de complejos procesos moleculares, reflejando la prioridad que supone para las células epiteliales mantener su identidad a través del mantenimiento de su estado de diferenciación para llevar a cabo su función protectora de la integridad mucosa [26,39].

Otro patrón de proliferación frecuentemente observado en el epitelio premaligno es aquel que demuestra una escasa proliferación basal junto a una elevada proliferación en las capas parabasales (2-3 capas; imagen 11). Este patrón podría reflejar una muy reducida división basal por parte de las CMs y un incremento de la actividad proliferativa de las células amplificantes transitorias. Nuestro grupo, en un estudio previo, ha mostrado este patrón en epitelio premaligno lejano al punto de invasión tumoral asociado con el riesgo de desarrollo tumoral múltiple [116]. Así mismo, en esta serie hemos encontrado nuevamente una asociación entre la sobre expresión de Ki-67 en las capas parabasales del ENT lejano al punto de invasión tumoral y el riesgo de desarrollar múltiples tumores. Esto podría indicar que las CATs con una alta tasa de proliferación, probablemente relacionada con eventos

oncogénicos tempranos, desarrollan inestabilidad genómica y acumulan suficientes errores genéticos para inducir el proceso de reprogramación que las dota de una mayor capacidad de auto renovación y probablemente de supervivencia, convirtiéndose en una diana para nuevos eventos oncogénicos que culminen en el desarrollo tumoral. El crecimiento expansivo de una población de CATs afectadas por eventos oncogénicos precoces podría constituir la base celular de los campos premalignos orales y justificar el desarrollo tumoral múltiple en algunos pacientes con COCE.

Nosotros decidimos considerar el tejido tumoral de un paciente en dos fracciones diferentes que denominamos tejido tumoral cercano y lejano en función de que se encontrara a más o menos de 1 cm del punto de invasión tumoral. Reconocemos que nuestra clasificación tiene cierto carácter arbitrario, pero la justificamos en el siguiente razonamiento, que se sustenta en algunos reportes científicos de la literatura: dado que el diámetro medio de una célula es de $1\mu\text{m}$, un tumor debería generar al menos 1000 células malignas para extenderse linealmente 1 cm desde el punto de invasión[116], y el tejido tumoral a más de 1 cm del punto de invasión formaría una esfera de un 1cm de radio que contendría una enorme cantidad de células malignas (aproximadamente 4,19 billones de células malignas). Nuestro razonamiento sostiene que este elevado número de divisiones celulares de células malignas llevaría al desarrollo de inestabilidad genómica y a la adquisición de eventos oncogénicos sumatorios que darían lugar a clones más agresivos. Nuestra comparación entre tumores cercanos y lejanos ofrece alguna evidencia de la evolución clonal del tejido tumoral en el sentido que hemos señalado previamente. De las 37 muestras con tejido tumoral cercano y lejano, el 72.9% (27 casos) mostraron un patrón proliferativo similar en ambos tejidos: patrón 2 en el 18.9% (7/37) de los casos, esto es, predominantemente en las capas basales y parabasales en nidos diferenciados, y patrón 5 en el 2.7% (1/37), esto es, proliferación exclusivamente basal en nidos diferenciados. Estos hallazgos sugieren que algunos tumores bien diferenciados no experimentan necesariamente eventos oncogénicos tardíos responsables de la selección de clones con un crecimiento más agresivo y caótico. Por el contrario, el

restante 29.1% de estos 37 casos, fueron bien diferenciados en el tumor cercano y pobremente organizados en el tumor lejano. Este cambio hacia un estado de pobre diferenciación probablemente indica la selección de un clon celular más agresivo a través de eventos oncogénicos acumulativos. Dado que no hubo un tumor cercano pobremente diferenciado asociado con un tumor lejano bien diferenciado, parece que la evolución clonal de los tumores no conduce nunca al tejido hacia un estado más diferenciado.

Estudios recientes han propuesto un nuevo modelo que implica un tipo de progenitor celular que puede desarrollar ambas divisiones, simétrica y asimétrica, en proporciones que aseguran el mantenimiento de la homeostasis epidérmica. Este nuevo paradigma fue originariamente desarrollado en estudios sobre epidermis de ratón y en esófago e intestino de ratón y *Drosophila*, desafiando el modelo clásico de homeostasis epitelial basado exclusivamente la división asimétrica de las CMs [125–129]. Nosotros interpretamos nuestros resultados de acuerdo con el modelo de regeneración epitelial CM/CAT, que no ha sido aún refutado en mucosa oral, y la organización topográfica de proliferación en epitelio oral premaligno y maligno. Sin embargo, subrayamos la necesidad de seguir investigando para establecer si las observaciones que han dado lugar al nuevo paradigma de regeneración epitelial/homeostasis son también válidas en la mucosa oral humana.

Los resultados obtenidos tras estudiar la expresión de β -catenina indican que su papel oncogénico en el epitelio premaligno está principalmente relacionado con la pérdida de su expresión en la membrana celular, y que esta alteración molecular es un evento temprano en la carcinogénesis oral. Así, en una gran proporción de la serie de 72 pacientes con COCE, la expresión basal y parabasal de este marcador en el ENT se había perdido (o fue detectada en <25% de las células) en epitelio cercano (69.6% y 57.6% de los casos respectivamente) y en epitelio lejano (66.7% y 47.1% de los casos respectivamente) al punto de invasión. También se observó una reducción sustancial en la expresión de β -catenina en los estratos más superficiales. Estos resultados están en línea con los hallazgos publicados previamente de pérdida de expresión de β -

catenina en esófago de Barret [130], en adenocarcinoma de colon que progresa a cáncer con un mayor grado de displasia [131], en displasia oral [132], y en mucosa displásica adyacente a carcinoma oral invasivo [40,133,134]. La β -catenina que es liberada del complejo E-cadherina/ β -catenina pasa al citoplasma, donde su destino principal es su degradación por mecanismos fisiológicos. Múltiples mecanismos moleculares están implicados en la pérdida de β -catenina y están probablemente asociados con eventos moleculares que producen la pérdida de E-cadherina[135]. Las mutaciones del gen CDH1 que codifica E-cadherina son raras y solo han sido observadas en cáncer de estómago y mama[136]. Los mecanismos epigenéticos son probablemente más relevantes, incluyendo la metilación del promotor CDH1 y las alteraciones en la expresión y/o función de los factores de transactivación que regulan la función del gen CDH1 [135,137]. En nuestro estudio, la expresión nuclear de β -catenina en la capa basal fue detectada en solo el 8.7% (7/92) de los epitelios cercanos y en el 9.8% (5/51) de los epitelios lejanos. Estos hallazgos apoyan la proposición de que los mecanismos oncogénicos tempranos de β -catenina están relacionados con la pérdida de su expresión en la membrana, la disociación celular y la ganancia de invasividad más que con la activación de la vía canónica Wnt, en la cual, la β -catenina nuclear actuaría como un factor de transcripción de oncogenes.

Nos ha parecido interesante la asociación estadísticamente significativa observada entre el número de tumores desarrollados por los pacientes y la pérdida o reducción de la expresión de membrana de β -catenina en las capas suprabasales del epitelio lejano al punto de invasión; la expresión del marcador era significativamente menos frecuente ($p=0.037$) en pacientes que desarrollaron múltiples tumores (33% de células positivas) frente a los que solo desarrollaron un único tumor (61.7% de células positivas). Actualmente se considera que los pacientes que sufren un primer COCE tienen un alto riesgo de desarrollar múltiples tumores en la cavidad oral debido a la extensión de los desórdenes moleculares oncogénicos tempranos en amplias áreas del epitelio oral; esto facilitaría nuevos y adicionales eventos oncogénicos moleculares que son decisivos para que un clon celular específico adquiera capacidad invasiva[16]. Se han expuesto anteriormente algunas características clínicas y moleculares relacionadas

con la cancerización de campo y el riesgo de desarrollar tumores múltiples. Nuestros resultados preliminares demuestran que una tasa de proliferación incrementada en las capas suprabasales es de vital importancia en la expansión de los campos premalignos [137], cuyo crecimiento laminar es favorecido por la pérdida suprabasal de E-cadherina [138]. La sobreexpresión de Ki-67 y la pérdida de expresión de E-cadherina en las capas suprabasales del epitelio lejano al punto de invasión suponen en nuestra opinión una información útil para el diagnóstico de campos premalignos y como un marcador de riesgo de desarrollo tumoral múltiple en pacientes individuales [137]. Los resultados de la expresión de β -catenina contribuyen a aumentar la evidencia de la importancia de las capas suprabasales en la expansión de los campos premalignos y ofrecen nuevos datos para ayudar en el manejo de estos pacientes.

La idea de que la actividad oncogénica ligada a β -catenina está relacionada con la ganancia de invasividad a través de la pérdida de su expresión en la membrana, se ve reforzada por nuestros resultados de expresión β -catenina en el tejido tumoral. Hemos observado que una alta proporción de los tumores cercanos y lejanos al punto de invasión tumoral muestran una pérdida en la expresión de β -catenina en la membrana (77.2% de los cercanos y 94.4% de los lejanos), y la proporción con expresión en <25% de las células de los COCEs era aún mayor. La pérdida completa en la expresión de β -catenina ha sido previamente publicada en aproximadamente el 50% de carcinomas orales [139] y ha sido relacionada con un peor grado histológico [140] y una mayor afectación de ganglios linfáticos [141]. De acuerdo con nuestros resultados, este mecanismo oncogénico, relacionado con la disociación celular y ganancia de invasividad debida a la pérdida de β -catenina, actúa desde las fases más tempranas de la invasión del COCE, facilitando la expansión local de los clones celulares malignos. Además, nuestros hallazgos de una completa negatividad en la expresión de β -catenina en membrana, citoplasma y núcleo en el 21.7% (20/92 casos) de los tumores cercanos y en el 25% (9/36 casos) de los tumores lejanos indica que este puede ser el único mecanismo oncogénico ligado a β -catenina en una proporción sustancial de los casos. Sólo un caso (0.36%; 1/36) mostró una pérdida de expresión de β -catenina en membrana en el tumor cercano y recuperó su expresión en el tumor lejano. Desde un

punto de vista molecular, la pérdida de expresión de β -catenina está relacionada con la pérdida de expresión de E-cadherina, frecuentemente como consecuencia de la metilación del gen CDH1. Es importante resaltar que la metilación de CDH1 no es irreversible. Otros investigadores han aislado *in vitro* clones altamente invasivos de COCE (MSCC-Inv1 y MSCC-Inv2) con una reducida o completa ausencia de expresión del complejo E-cadherina/ β -catenina en comparación con células parentales e informaron de la hipermetilación reversible del gen CDH1 [26]. En otras palabras, el gen hipermetilado puede ser desmetilado y volver a expresar E-cadherina y por tanto β -catenina, volviendo a ganar adhesividad celular. Este mecanismo parece ser importante para recuperar ventajas en el crecimiento de los nidos tumorales, ligado al establecimiento de colonias metastásicas favorecido por el contacto célula-célula cuando éstas llegan a los ganglios linfáticos u órganos distantes. Sin embargo, nuestros resultados parecen indicar que la re-expresión de β -catenina, posiblemente ligada a este fenómeno molecular, no es frecuente en la expansión local del COCE, en la cual la prioridad puede recaer sobre mecanismos ligados a la ganancia de invasividad en lugar de la activación de la vía canónica Wnt.

La expresión nuclear de β -catenina, condición *sine qua non* para la completa activación de la vía canónica Wnt, se observó en muchos tumores de nuestra serie de COCEs. Así, tanto los tumores cercanos como los lejanos mostraron una expresión de β -catenina nuclear en algunas células en el 35.9% (33/92) y el 44.4% (16/36) de los casos, respectivamente; y sin embargo, la proporción de tumores que expresaron β -catenina nuclear en $\geq 10\%$ de las células neoplásicas fue considerablemente menor (6.6% de los tumores cercanos y 25% de los lejanos). Por lo tanto, la activación acreditada de la vía canónica Wnt en la carcinogénesis oral puede no afectar a la mayoría de las células tumorales. En este sentido, la vía canónica Wnt podría estar implicada en el mantenimiento de la población de CMCs, una población escasa de células malignas que mantienen el crecimiento tumoral [26]. La baja proporción de células malignas que expresan β -catenina nuclear es consecuente con el bajo número de CMCs en un tumor, si bien la expresión nuclear de β -catenina ha sido propuesta como marcador de esta población celular [26,142] es necesario seguir investigando

para establecer su valor como marcador de CMCs. La expresión nuclear de esta proteína se asoció con la pérdida de su expresión en la membrana en el 30.4% (28/92) de los tumores cercanos y el 41.7% (15/36) de los tumores lejanos de nuestra serie. Esta observación en los tumores cercanos indica que el papel de β -catenina en la carcinogénesis oral frecuentemente implica todas sus propiedades oncogénicas. Sin embargo, nuestros resultados sugieren que la participación exclusiva de la vía canónica Wnt en la carcinogénesis oral es rara, con solo un 5.4% (5/92) de los tumores cercanos y el 2.8% (1/36) de los tumores lejanos mostrando una expresión de β -catenina positiva en membrana, citoplasma y núcleo. Como se ha mencionado anteriormente, la expresión de β -catenina en el núcleo celular y su función como factor de transcripción de oncogenes requiere su acumulación en el citoplasma debido a un fallo en los mecanismos fisiológicos de degradación. Esto es corroborado por la ausencia de casos con expresión nuclear de β -catenina y expresión negativa de β -catenina en el citoplasma en el presente estudio.

La acumulación citoplasmática de β -catenina, simulando la activación de la vía canónica Wnt, puede ser producida bajo ciertas condiciones moleculares, incluyendo la mutación del gen β -catenina o de los genes que codifican las proteínas que la degradan en el citoplasma [143]. En general, sin embargo, las mutaciones de β -catenina son raras en la carcinogénesis humana [144–148]. De este modo, no se encontró la mutación de este gen en la mayoría de estudios de carcinomas de cabeza y cuello [143,149–153] y, cuando se observó, no se tradujo en una ganancia de su función [149]. Las mutaciones del gen APC, que codifica la proteína APC, necesaria para la degradación citoplasmática de β -catenina, son raras en los COCEs [154] o no se acompañan por la sustitución de aminoácidos [143]. Observaciones similares han sido publicadas para mutaciones en el gen axin-1 que codifica la proteína axin, esencial en el complejo citoplasmático de degradación de β -catenina. La mayoría de autores no encontraron mutaciones de este gen en líneas celulares de COCEs, con un único estudio que informa de tres polimorfismos del gen axin-1, dos de los cuales no resultaron en la sustitución de aminoácidos [155]. Otro posible mecanismo de inactivación de la degradación de β -catenina es la pérdida de heterocigosidad en el

gen APC. Este fenómeno ha sido visto en el 25-75% de los COCEs, especialmente en los exones 11 y 15 [152,154,156,157]. Sin embargo, este mecanismo de inactivación no ha sido estudiado en otros genes que participan en la vía canónica Wnt. La rareza de las mutaciones en los genes β -catenina, APC y axin-1 sugiere que la activación aberrante de la vía canónica Wnt puede ser atribuida a cambios epigenéticos. Así, la inactivación epigenética de los genes SFRF que codifican inhibidores de Wnt, es frecuente en el COCE [158], aunque otro estudio [149] no detectó la metilación de islas CpG en los genes β -catenina, axin-1 o GSK3B en cáncer oral.

La activación de la expresión nuclear de β -catenina como factor de transcripción da lugar a la activación de oncogenes implicados en el incremento de la proliferación celular. La expresión del oncogén CD1, una de las dianas de β -catenina, depende fuertemente del complejo β -catenina/TCF y tiene un efecto directo en la proliferación celular de algunos tipos de carcinoma, por ejemplo, el carcinoma hepatocelular [159]. En el presente estudio, sin embargo, no encontramos una asociación entre la expresión nuclear de β -catenina y la actividad proliferativa de las células tumorales a través de la evaluación del incremento de expresión de Ki-67. Hay dos posibles explicaciones para este resultado aparentemente contradictorio. Primero, la baja frecuencia de la expresión nuclear de β -catenina sugiere que otros mecanismos oncogénicos pueden estar implicados y jugar un papel conjunto en el incremento de la proliferación celular en comparación con β -catenina. Además, creemos que la expresión de Ki-67 no representa fielmente la fracción de células tumorales que influyen negativamente en la evolución y pronóstico de la neoplasia, dado que algunas células proliferativas en un tumor pueden representar una fracción capaz de comportarse como las CATs del epitelio que estarían destinadas a desarrollar diferenciación terminal, al igual que ocurre en el epitelio normal [115].

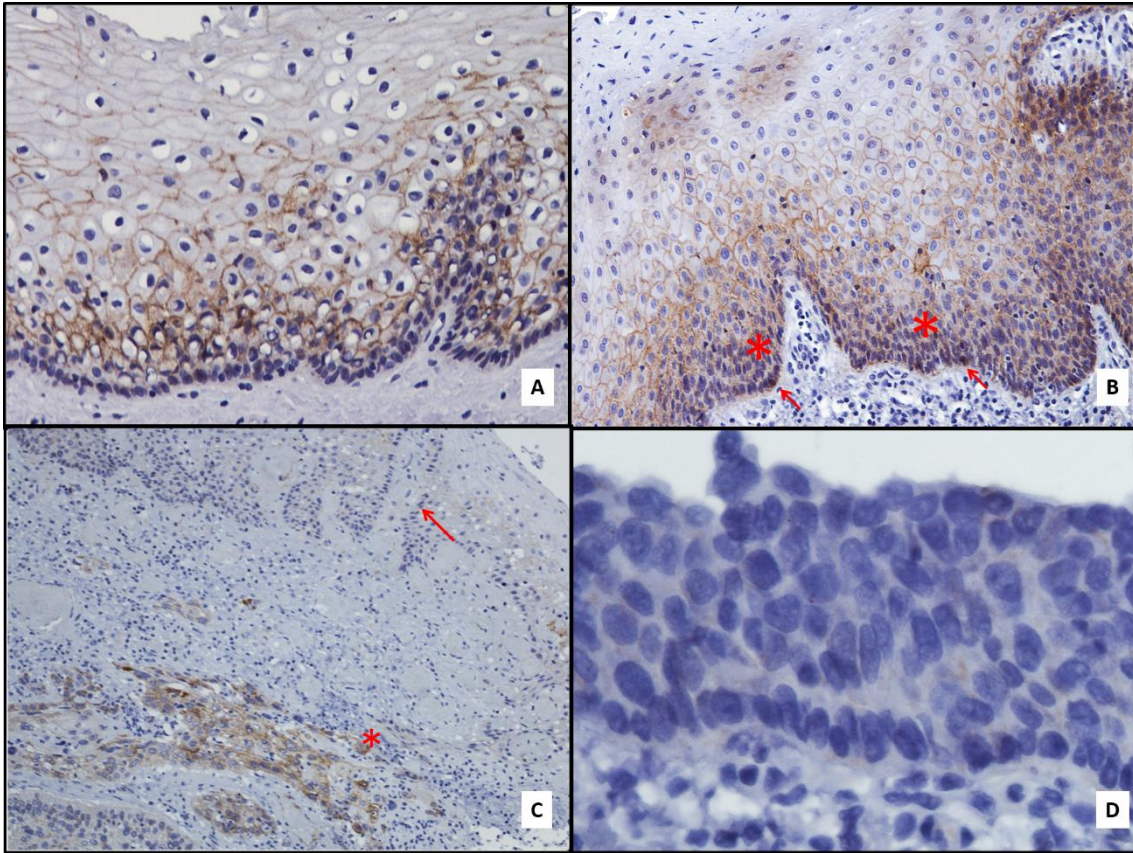
A modo de resumen, nuestros resultados indican que un cambio en el patrón de proliferación asimétrico de las CMs adultas hacia un patrón simétrico anormal puede tener lugar durante la carcinogénesis oral, produciendo una población de CMCs responsables del crecimiento tumoral. Esta alteración puede ser un evento temprano

en la carcinogénesis oral. Nuestros resultados parecen indicar que la fuente principal CMCs es la transformación maligna de las CMs epiteliales normales. Aunque las CMCs también podrían derivar de las CATs, y con menos probabilidad de la reprogramación de células epiteliales maduras.

Por otra parte, la implicación oncogénica temprana de β -catenina parece estar principalmente relacionada con la ganancia de invasividad a través de la pérdida de su función como molécula de adhesión, mientras que la activación de los oncogenes diana de la vía canónica Wnt parece ser menos relevante. En la presente serie de pacientes, la pérdida de expresión suprabasal de β -catenina en áreas de epitelio no tumoral distantes del punto de invasión se comportó como un marcador de campos premalignos y de riesgo de desarrollo tumoral múltiple. Los estudios inmunohistoquímicos de localización topográfica de la expresión de β -catenina son muy importantes para entender los mecanismos oncogénicos relacionados con esta proteína. Sin embargo, deben tenerse en cuenta otros parámetros para evitar una mala interpretación de las funciones oncogénicas de esta molécula. Así, la mayoría de estudios en epitelios premalignos y carcinomas orales atribuyen la misma capacidad oncogénica a la expresión citoplasmática o nuclear de β -catenina, mientras que otros no diferencian entre ellas en los análisis estadísticos. Nuestros hallazgos sugieren que solo la expresión nuclear de β -catenina debe ser tomada en cuenta como activación de la vía canónica Wnt y que la pérdida de expresión en la membrana debe ser considerada como un signo indirecto de la ganancia de invasividad. La expresión citoplasmática representaría un paso intermedio en la fisiología de esta molécula con múltiples funciones, donde va a ser degradada por el sistema ubiquitina-proteosoma o almacenada para su translocación al núcleo.

Finalmente, nuestros resultados no apoyan la implicación de la vía canónica Wnt en el mantenimiento de las CMs en el epitelio premaligno [137,142] o el papel de β -catenina nuclear como un marcador de esta población celular. La expresión nuclear de β -catenina era extremadamente escasa en el epitelio premaligno de nuestra serie, y era frecuente la ausencia completa de células positivas. Otros autores han cuestionado

el uso de β -catenina como marcador de características de CM debido a su falta de especificidad [26]. Creemos que es necesario seguir investigando para verificar estos hallazgos y confirmar esta hipótesis. En particular, estudios que garantizan la microdissección de células proliferativas basales y parabasales en NTBD y en ENT asociados, y analizar la expresión de genes que se sabe que confieren características de CM, como ABCG2, Oct4 y CD133.



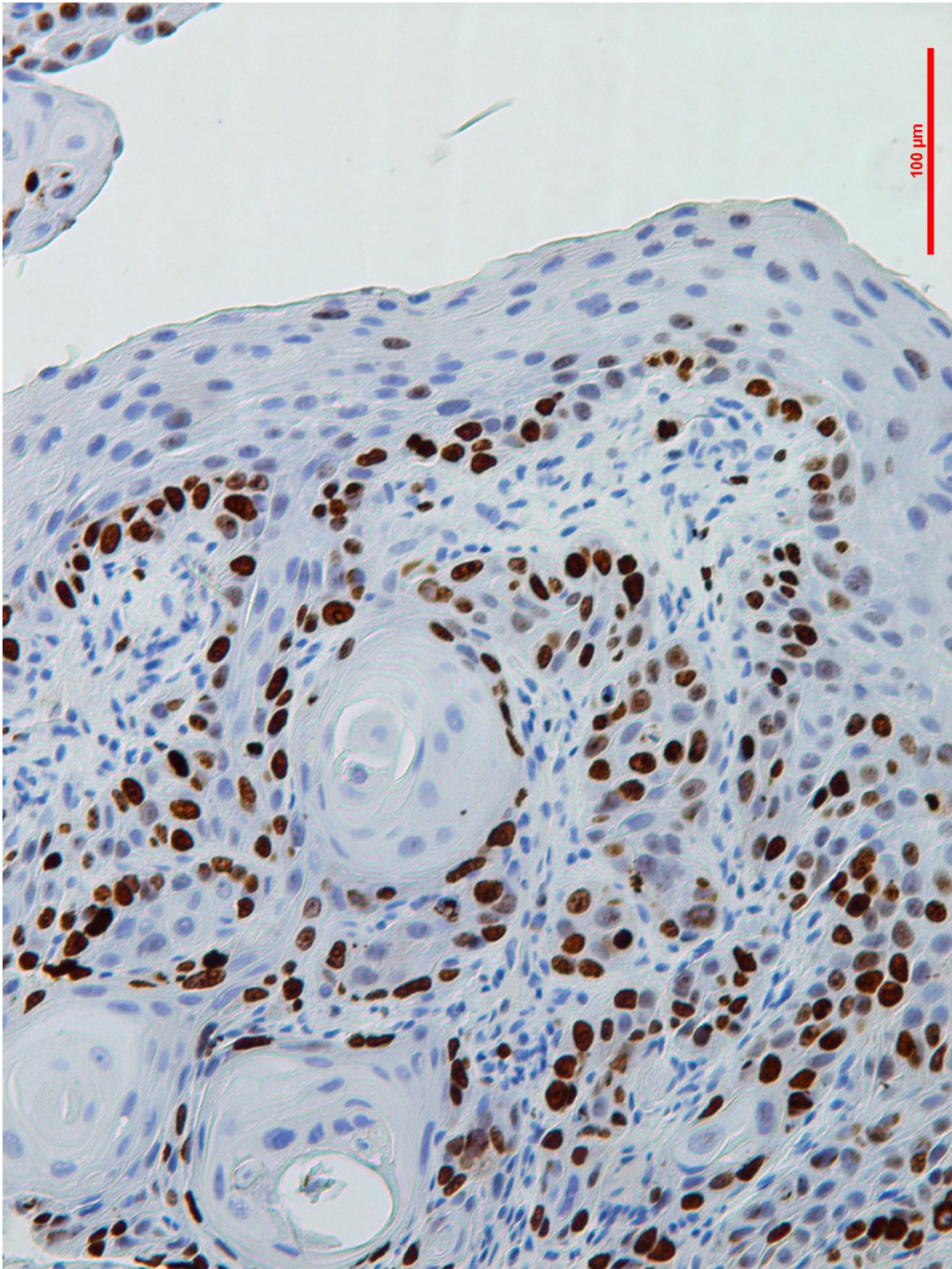
CONCLUSIONES

Conclusiones

1. Nuestros resultados sugieren que el patrón fisiológico de proliferación asimétrica del epitelio oral normal cambia durante el proceso de carcinogénesis oral hacia un patrón simétrico de proliferación aberrante, en el que una célula madre premaligna da lugar a una progenie de células madre que se acumulan en la capa basal (su lugar natural de ubicación) o en las capas basal o parabasal, dependiendo de su actividad proliferativa.
2. El reducido número de epitelios premalignos que presentan altas tasas de proliferación en estratos celulares más superficiales (tercio medio y tercio superior) podría reflejar el desarrollo de procesos de reprogramación de las células diferenciadas que recuperarían su capacidad proliferativa y previsiblemente adquieren capacidad de autorrenovación y características de células madre.
3. La sobreexpresión de Ki-67 en capas parabasales de epitelio lejano al punto de invasión se ha comportado como un marcador de riesgo de desarrollo tumoral múltiple y podría ser considerado como una aproximación diagnóstica de campos premalignos orales. Esta conclusión apoya reportes previos de nuestro grupo de investigación (González-Moles MA, Bravo M, Ruiz-Ávila I, Acebal F, Gil-Montoya JA, Brener S, et al. Ki-67 expression in non-tumour epithelium adjacent to oral cancer as risk marker for multiple oral tumours. *Oral Dis.* 2010 Jan; 16(1):68–75).
4. El comportamiento prioritario de los tumores que inicialmente se manifiestan como proliferativamente bien diferenciados es el mantenimiento del mismo patrón de proliferación diferenciado durante la expansión local del tumor. No obstante, un menor porcentaje de tumores bien diferenciados cambian de patrón hacia formas caóticas de proliferación, lo que presumiblemente indica el acúmulo de eventos oncogénicos que seleccionan clones progresivamente más agresivos.
5. Nunca se produce un proceso de diferenciación hacia estados proliferativos bien diferenciados durante la expansión local de un tumor, lo que sugiere que

el acumulo de eventos oncogénicos siempre conduce a la selección de clones más agresivos.

6. La implicación oncogénica temprana de β -catenina parece estar principalmente relacionada con la ganancia de invasividad a través de la pérdida de su función como molécula de adhesión, mientras que la activación de los oncogenes diana de la vía canónica Wnt parece ser menos relevante.
7. La reducción de la expresión de membrana de β -catenina en capas suprabasales de epitelios no tumorales alejadas del punto de invasión se ha comportado como un marcador de riesgo de desarrollo tumoral múltiple, y apoya la importancia de las capas suprabasales en la expansión de campos premalignos orales.



IMÁGENES

Imágenes

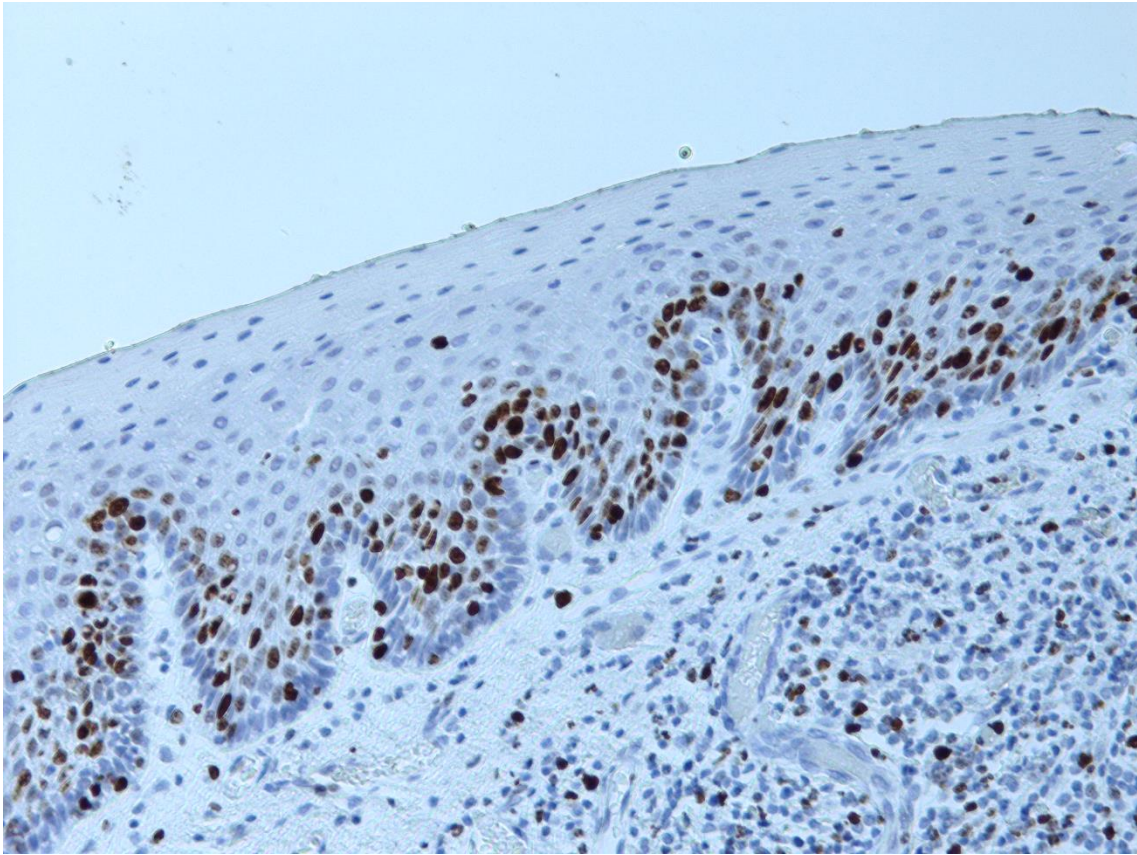


Imagen 9 (A). Epitelio no maligno adyacente al punto de invasión que muestra una escasa proliferación basal y elevada a nivel parabasal (tinción inmunohistoquímica de Ki-67, 40x).

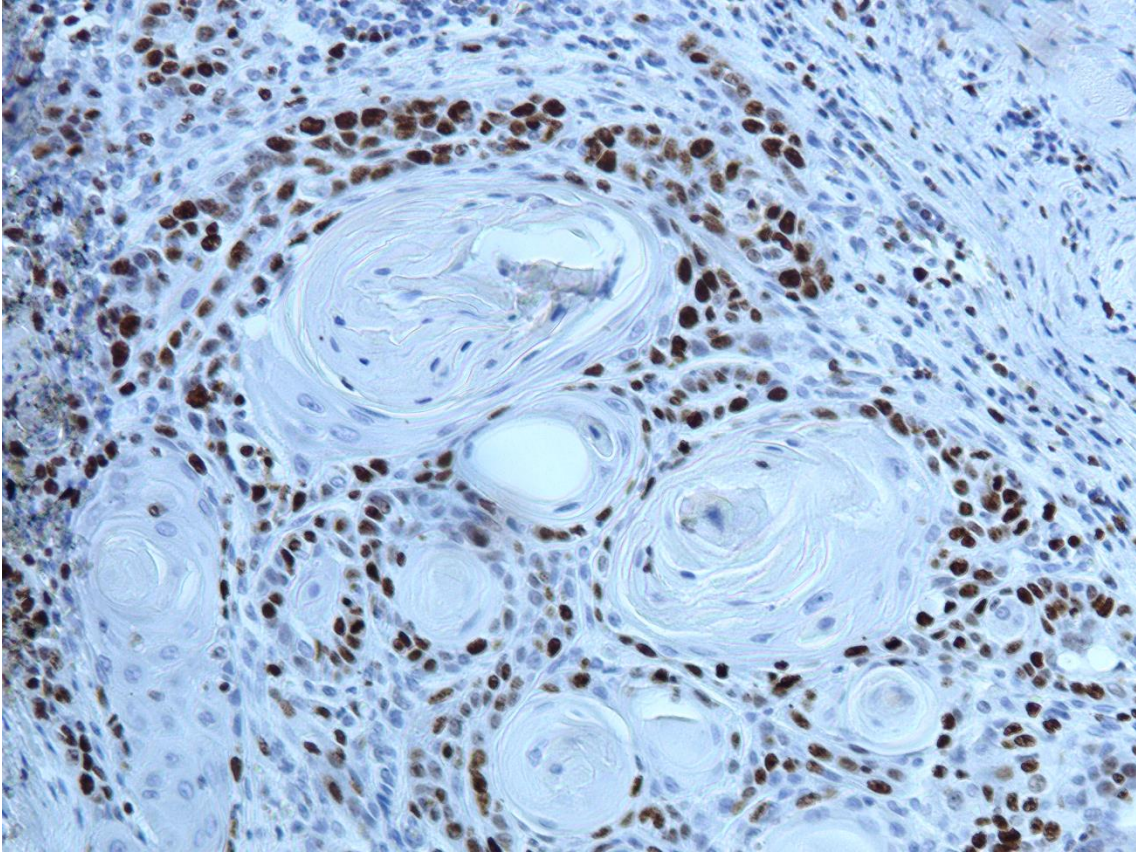


Imagen 9 (B). Tumor cercano mostrando una elevada proliferación basal y parabasal. Este patrón de proliferación tumoral podría estar relacionado con un cambio del tipo de división celular de las células madre cancerosas, de asimétrico a simétrico (tinción inmunohistoquímica de Ki-67, 40x).

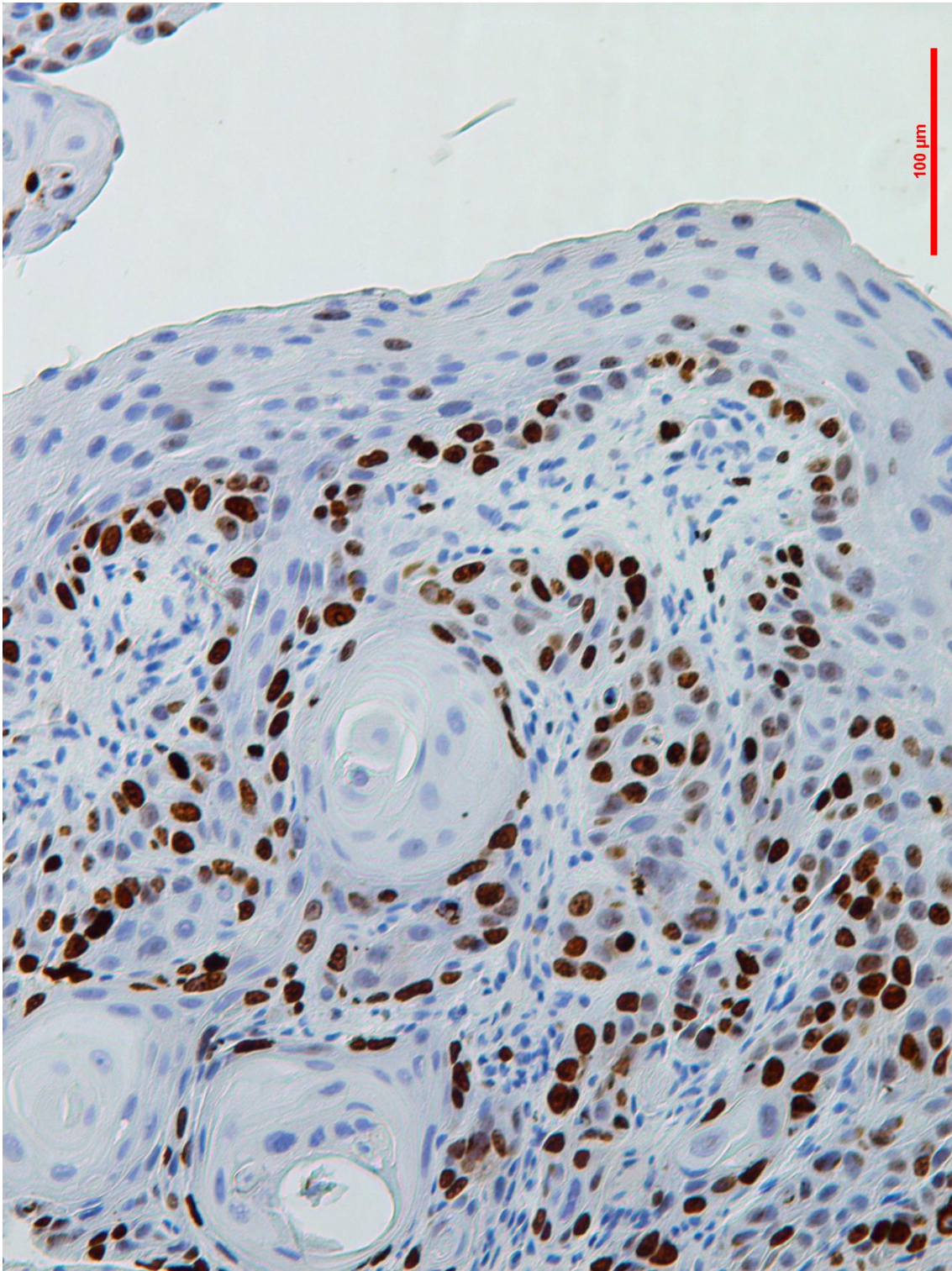


Imagen 10 (A). Proliferación basal en epitelio premaligno cercano adyacente al punto de invasión con el mismo patrón de proliferación en el tumor cercano, probablemente mostrando también un cambio en el patrón de división de las células madre cancerosas de asimétrico a simétrico (tinción inmunohistoquímica de Ki-67, 40x).

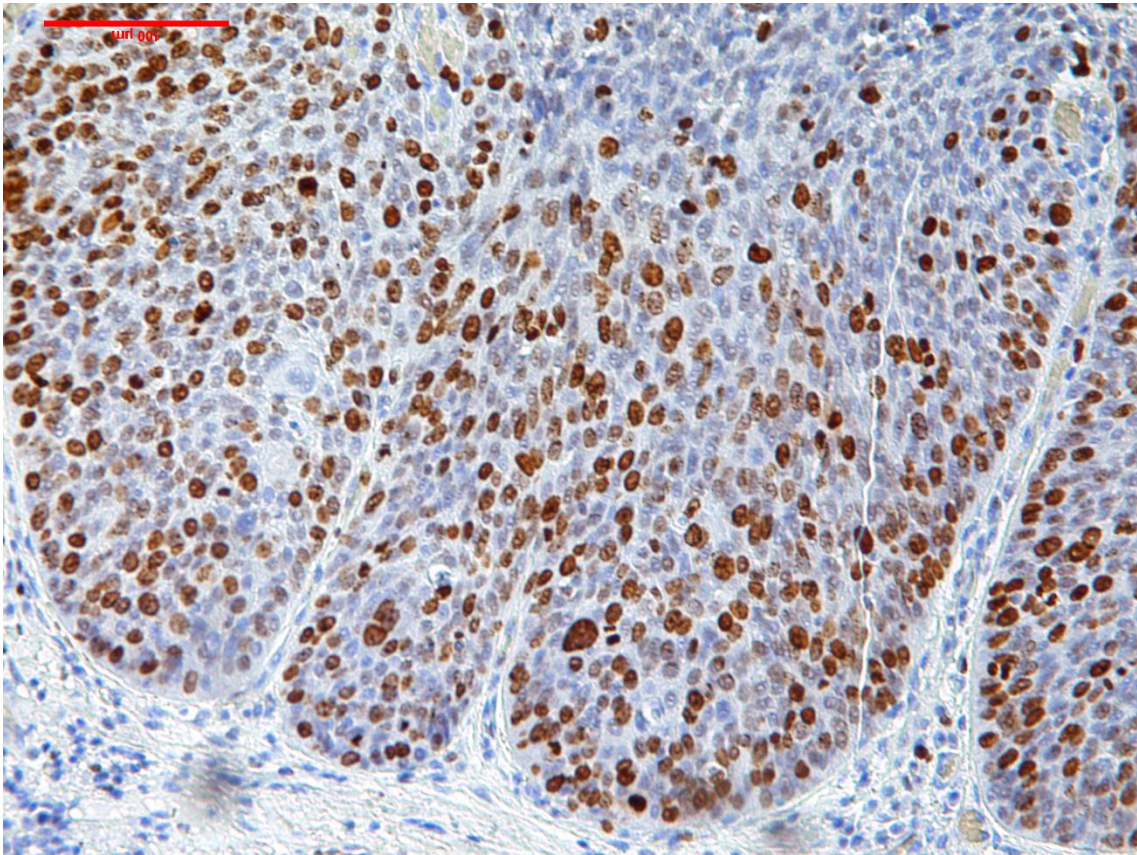


Imagen 10 (B). Alta tasa de proliferación en el tercio medio del epitelio con algunas células en proliferación en el tercio superior. Este patrón de división inusual podría estar relacionado con la adquisición de propiedades de células madre por parte de células diferenciadas (tinción inmunohistoquímica de Ki-67, 40x).

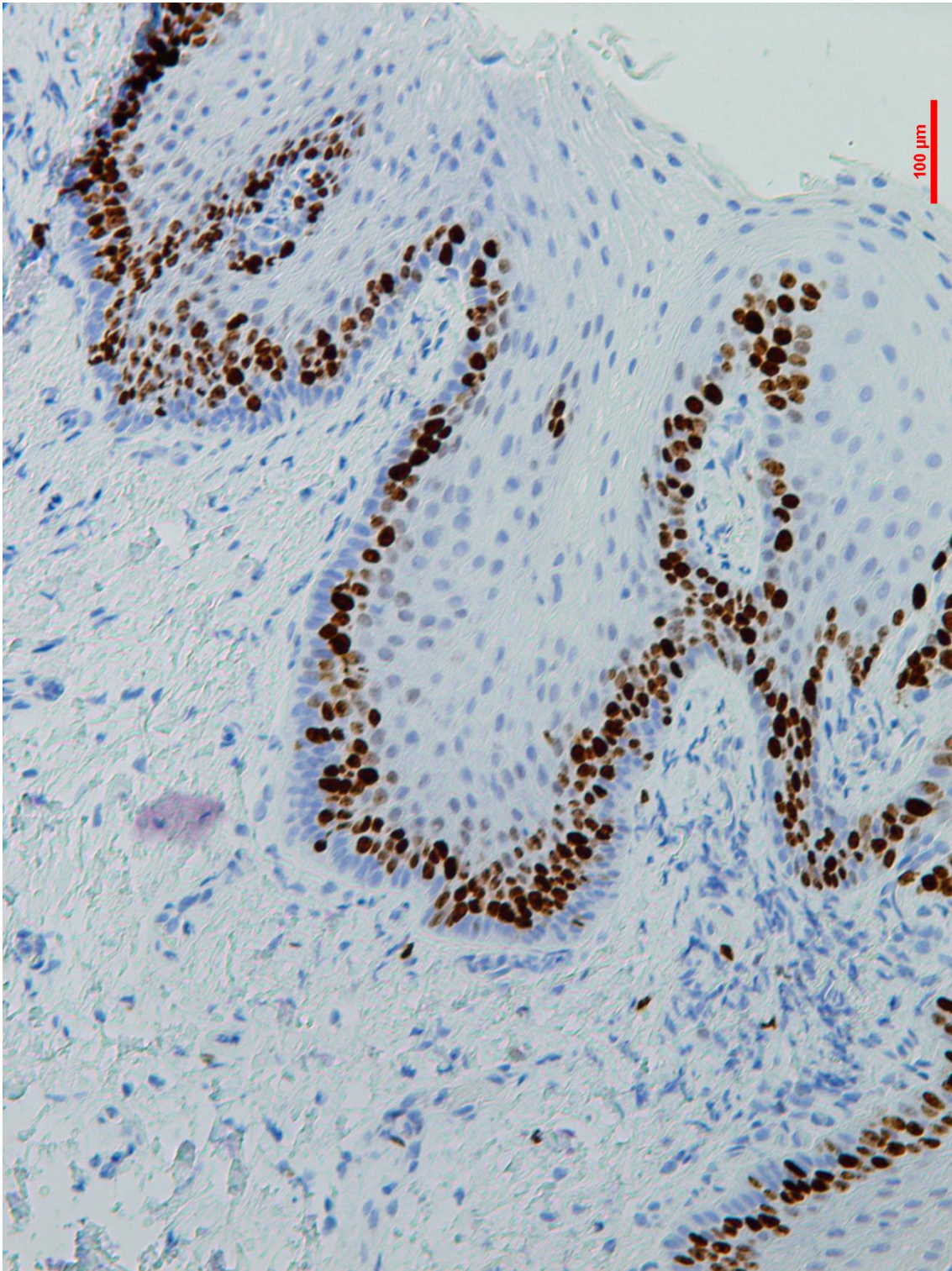


Imagen 11. Alta proliferación parabasal en epitelio lejano al punto de invasión en un paciente con múltiples carcinomas orales de células escamosas (tinción inmunohistoquímica de Ki-67, 40x).

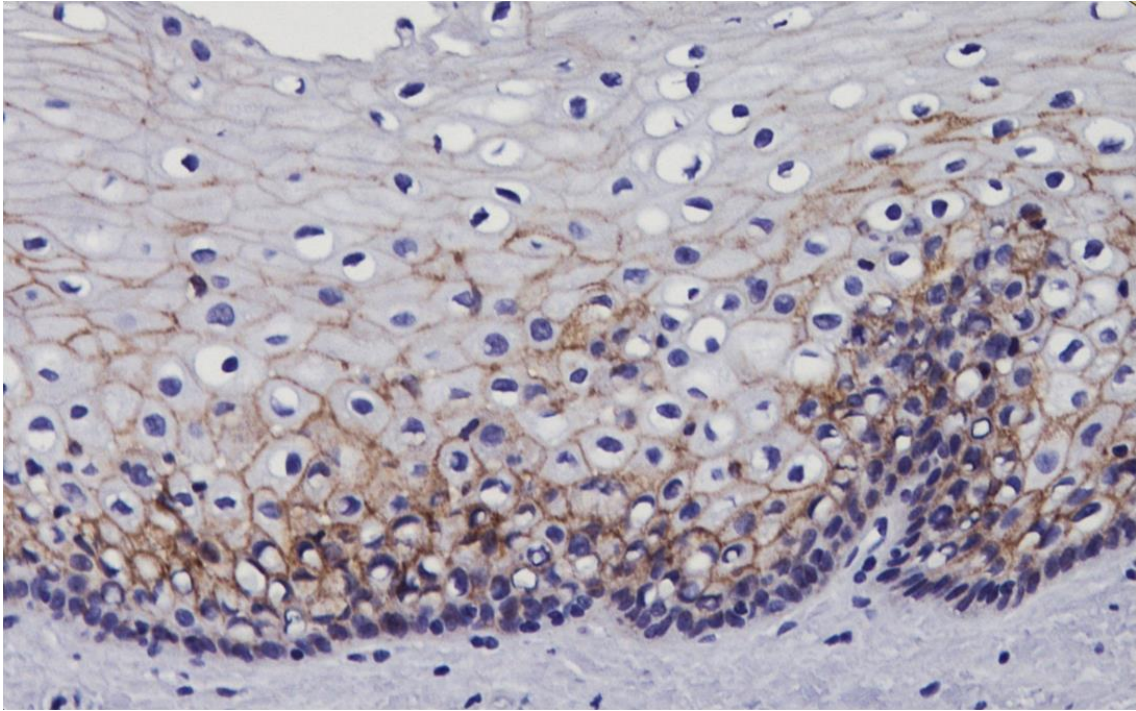


Imagen 13 (A). Expresión predominante de beta-catenina en membrana celular en las capas parabasales y tercio medio de epitelio no tumoral adyacente al tumor (tinción inmunohistoquímica de beta-catenina 40x).

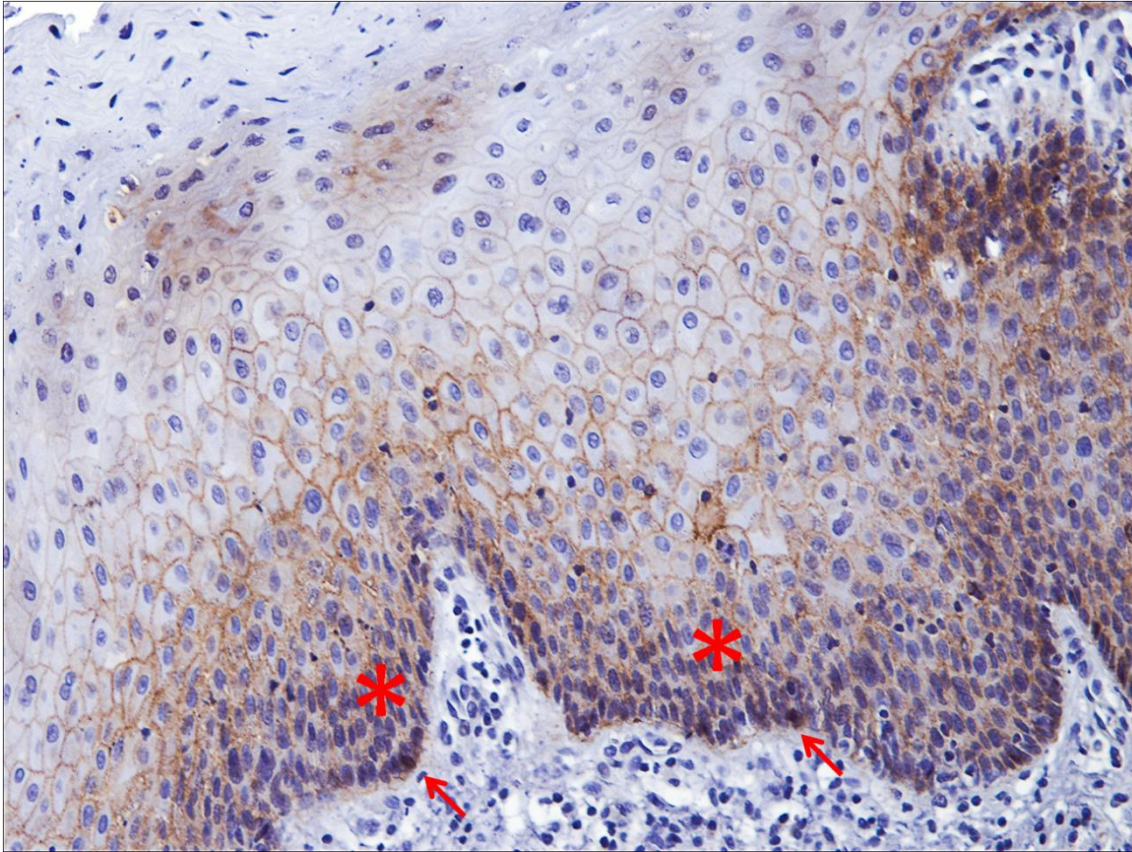


Imagen 13 (B). Expresión en membrana de beta-catenina en epitelio no tumoral cercano a carcinoma. Algunas células basales (flechas rojas) muestran expresión nuclear de beta-catenina. Células con expresión citoplasmática de beta-catenina también pueden ser vistas (asterisco rojo) (tinción inmunohistoquímica de beta-catenina 40x).

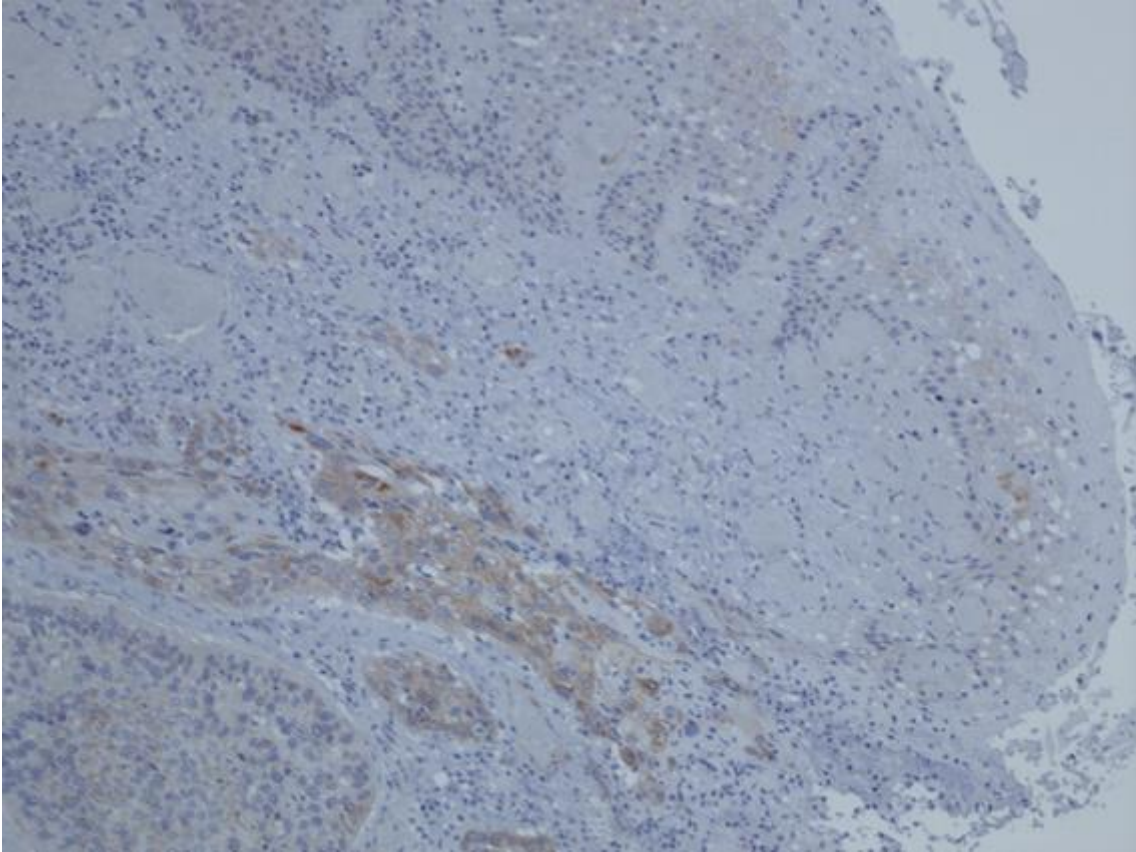


Imagen 13 (C). Negatividad de beta-catenina en epitelio adyacente a tumor (flecha roja) con positividad en citoplasma en punto de invasión (asterisco rojo) (tinción inmunohistoquímica de beta-catenina 20x).

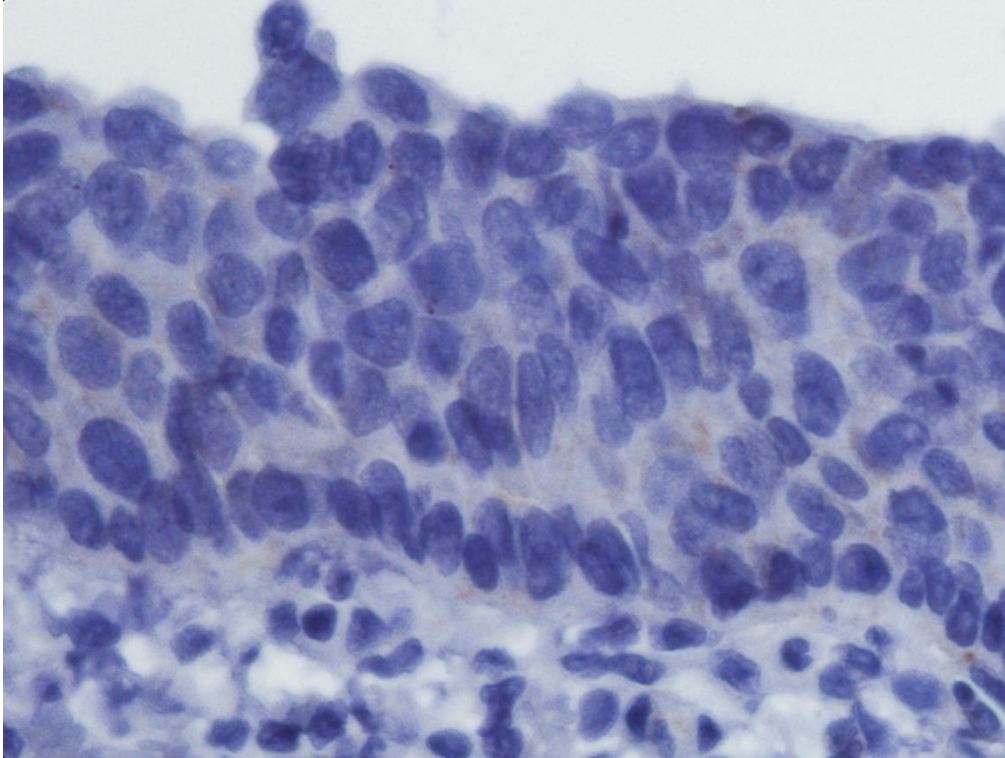


Imagen 13 (D). Negatividad de beta-catenina en epitelio no tumoral adyacente a tumor (tinción inmunohistoquímica de beta-catenina 100x).

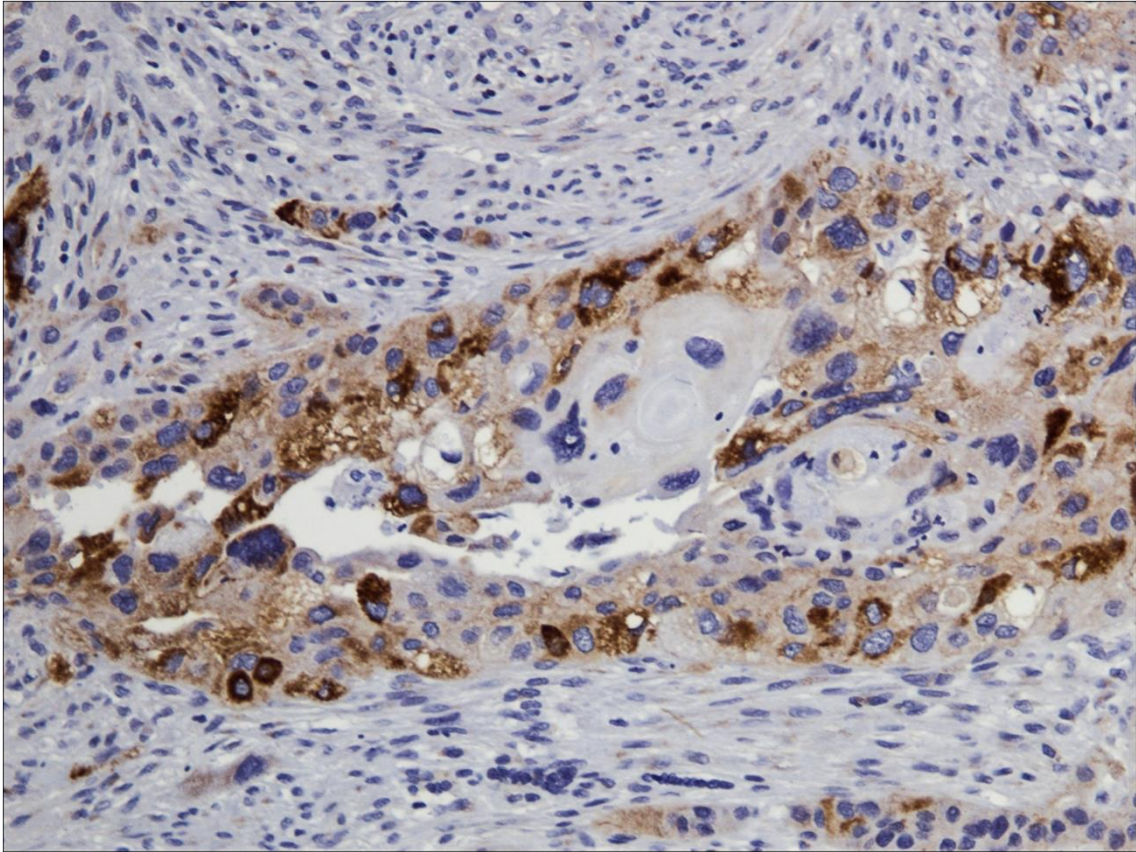


Imagen extra relacionada con la anterior. Expresión predominante en citoplasma de beta-catenina en tejido tumoral cercano al epitelio no tumoral representado en la imagen anterior (tinción inmunohistoquímica de beta-catenina 40x).

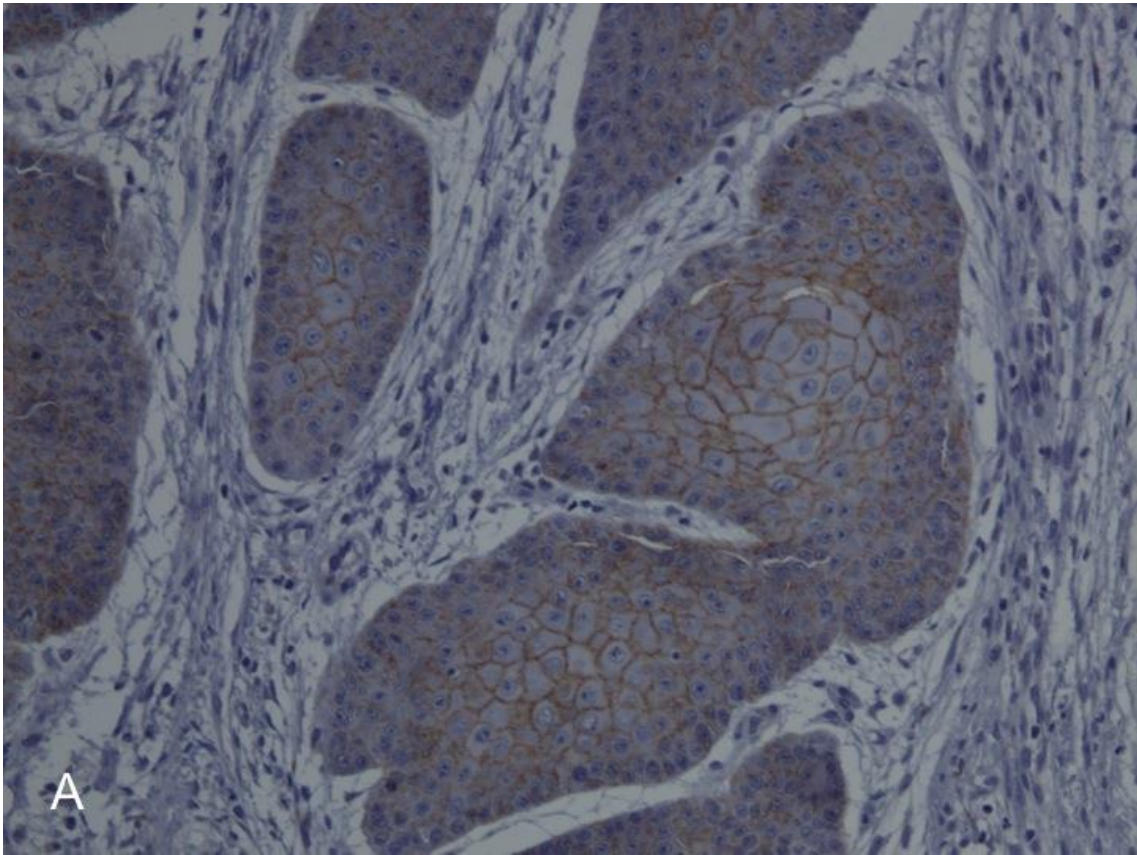


Imagen 14 (A). Expresión de membrana de beta-catenina con ausencia de expresión nuclear o citoplasmática (tinción inmunohistoquímica de beta-catenina 40x).

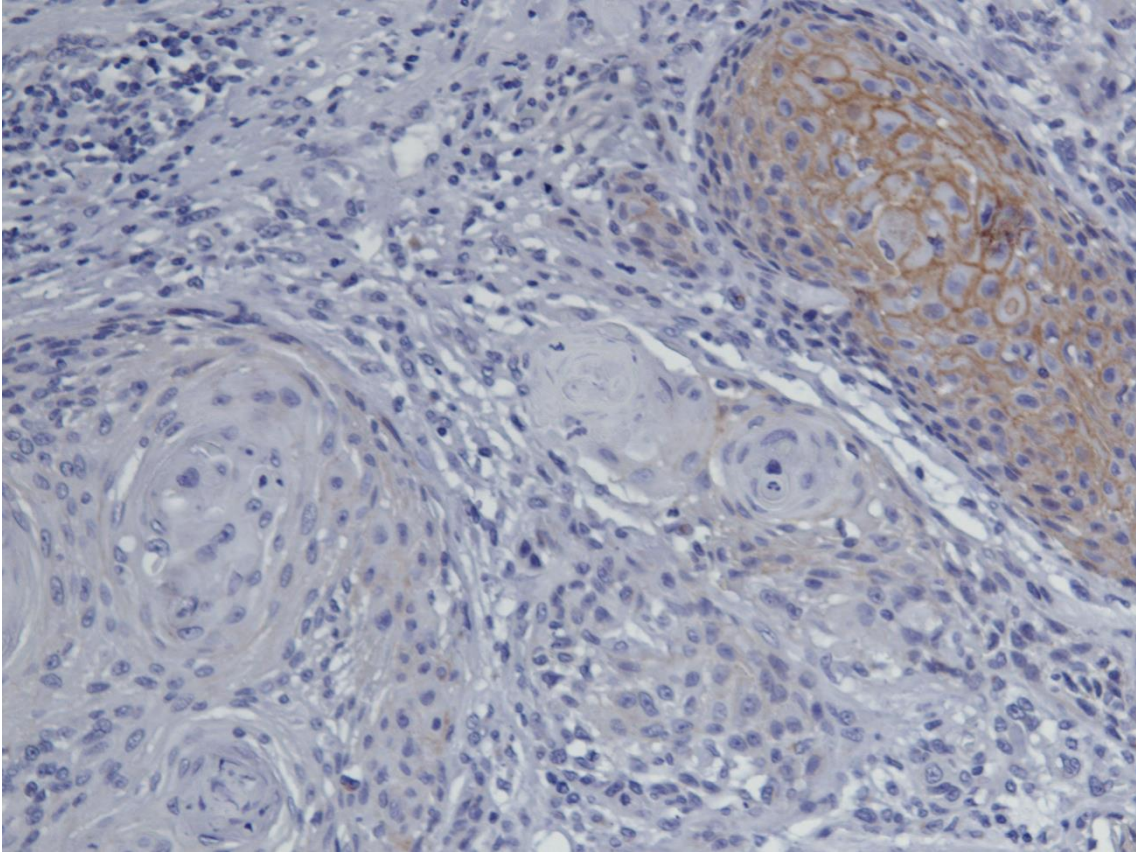


Imagen 14 (B). Pérdida de expresión en membrana con preservación de expresión de membrana en el área adyacente (tinción inmunohistoquímica de beta-catenina 40x).

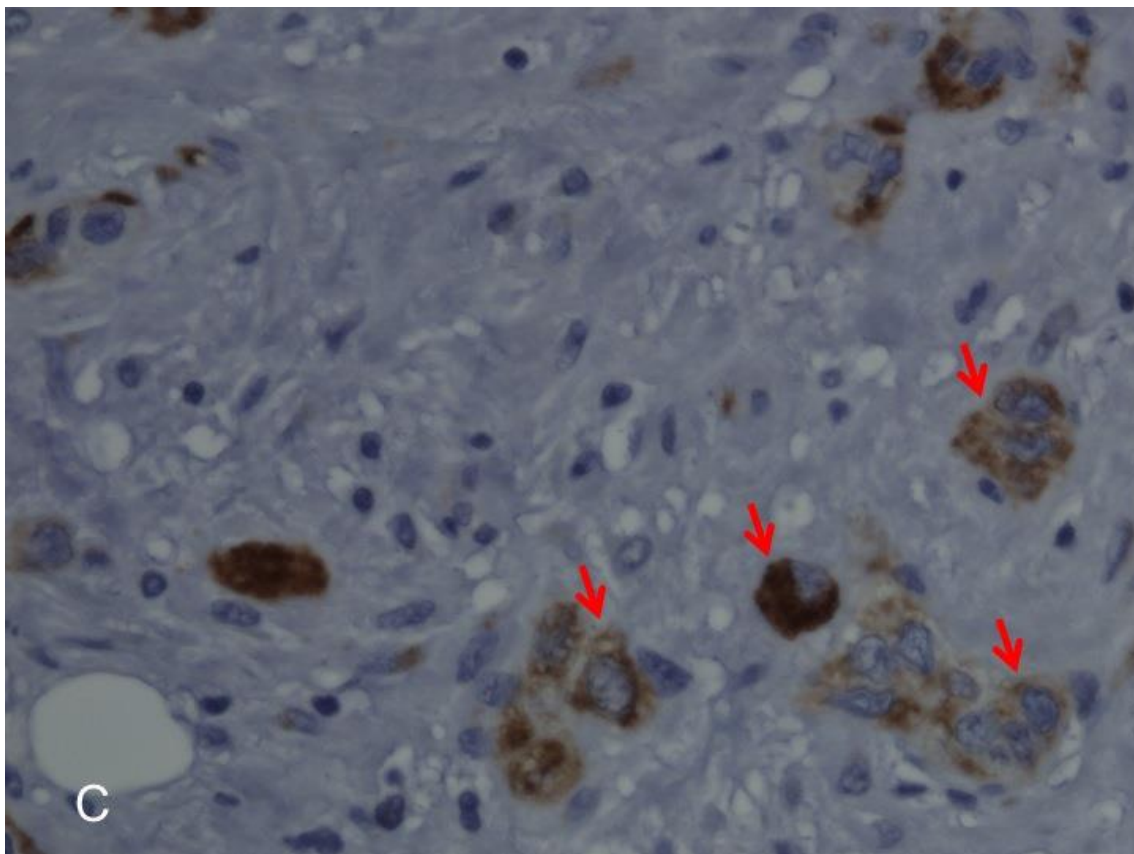


Imagen 14 (C). Expresión citoplasmática de beta-catenina (flechas rojas) (tinción inmunohistoquímica de beta-catenina 40x).

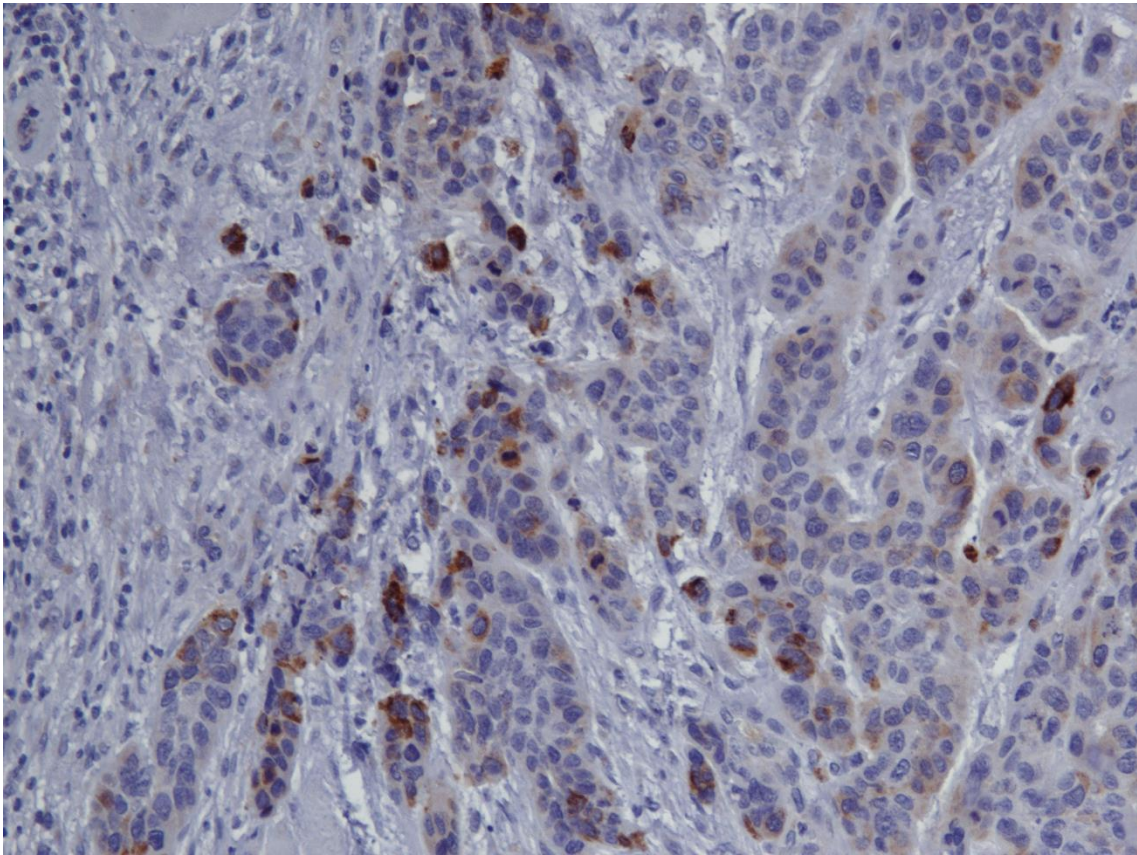


Imagen 14 (D). Expresión citoplasmática de beta-catenina, algunas células muestran expresión en citoplasma sin expresión nuclear (tinción inmunohistoquímica de beta-catenina 40x).

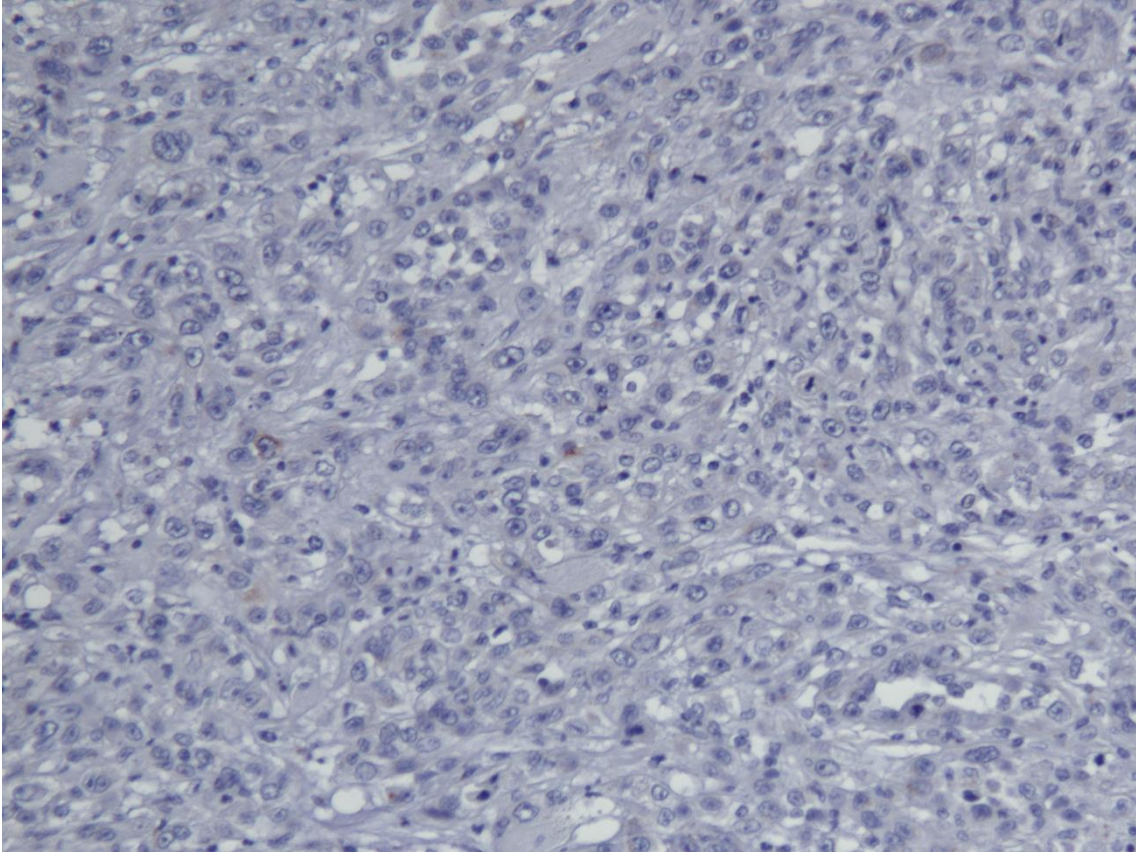
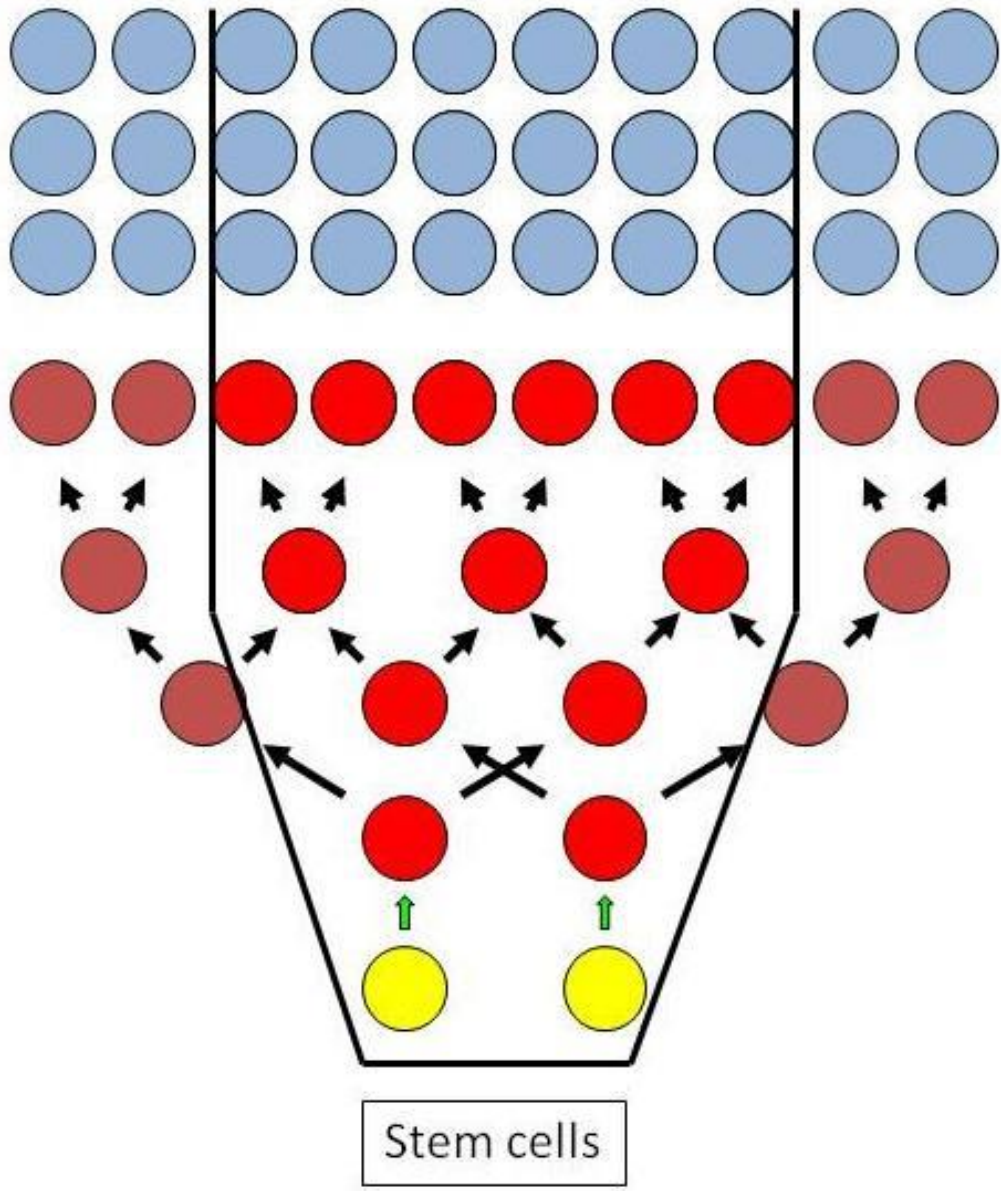


Imagen 14 (E). Completa ausencia de expresión de beta-catenina en membrana, citoplasma y núcleo (tinción inmunohistoquímica de beta-catenina 40x).



Bibliografía

1. Muñoz A. *Cáncer: genes y nuevas terapias*. Madrid: Editorial Hélice; 1997.
2. García García V, González-Moles M, Bascones Martínez A. *Bases moleculares del cáncer oral: Revisión bibliográfica*. Av Odontoestomatol. Ediciones Avances, S.L.; 2005 Dec;21(6):287–95.
3. Brinkman BMN, Wong DTW. *Disease mechanism and biomarkers of oral squamous cell carcinoma*. Curr Opin Oncol. 2006 May;18(3):228–33.
4. Scully C, Bagan J. *Oral squamous cell carcinoma: overview of current understanding of aetiopathogenesis and clinical implications*. Oral Dis. 2009 Sep;15(6):388–99.
5. Moore SR, Johnson NW, Pierce AM, Wilson DF. *The epidemiology of mouth cancer: a review of global incidence*. Oral Dis. 2000 Mar;6(2):65–74.
6. Silverman S. *Demographics and occurrence of oral and pharyngeal cancers. The outcomes, the trends, the challenge*. J Am Dent Assoc. 2001 Nov;132 Suppl:7S – 11S.
7. García-Pola Vallejo M. *Cáncer oral. Magnitud del problema en España*. RCOE. 2009;14(2):167–70.
8. Krolls SO, Hoffman S. *Squamous cell carcinoma of the oral soft tissues: a statistical analysis of 14,253 cases by age, sex, and race of patients*. J Am Dent Assoc. 1976 Mar;92(3):571–4.
9. Jemal A, Tiwari RC, Murray T, Ghafoor A, Samuels A, Ward E, et al. *Cancer statistics, 2004*. CA Cancer J Clin. 54(1):8–29.
10. Choi S, Myers JN. *Molecular pathogenesis of oral squamous cell carcinoma: implications for therapy*. J Dent Res. 2008 Jan;87(1):14–32.
11. Landis SH, Murray T, Bolden S, Wingo PA. *Cancer statistics, 1998*. CA Cancer J Clin. 48(1):6–29.
12. Woolgar JA. *Histopathological prognosticators in oral and oropharyngeal squamous cell carcinoma*. Oral Oncol. 2006 Mar;42(3):229–39.
13. Braakhuis BJM, Brakenhoff RH, Leemans CR. *Second field tumors: a new opportunity for cancer prevention?*. Oncologist. 2005 Aug;10(7):493–500.

14. Slaughter DP, Southwick HW, Smejkal W. *Field cancerization in oral stratified squamous epithelium; clinical implications of multicentric origin*. Cancer. 1953 Sep;6(5):963–8.
15. Tabor MP, Brakenhoff RH, Ruijter-Schippers HJ, Van Der Wal JE, Snow GB, Leemans CR, et al. *Multiple head and neck tumors frequently originate from a single preneoplastic lesion*. Am J Pathol. 2002 Sep;161(3):1051–60.
16. Gonzalez-Moles MA, Scully C, Ruiz-Avila I. *Molecular findings in oral premalignant fields: update on their diagnostic and clinical implications*. Oral Dis. 2012 Jan;18(1):40–7.
17. Wicha M, Liu S, Dontu G. *Cancer stem cells: an old idea—a paradigm shift*. Cancer Res. 2006;66(4):1883–90.
18. Kinzler KW, Vogelstein B. *Lessons from hereditary colorectal cancer*. Cell. 1996 Oct 18;87(2):159–70.
19. Hahn WC, Weinberg RA. *Rules for making human tumor cells*. N Engl J Med. 2002 Nov 14;347(20):1593–603.
20. Califano J, van der Riet P, Westra W, Nawroz H, Clayman G, Piantadosi S, et al. *Genetic progression model for head and neck cancer: implications for field cancerization*. Cancer Res. 1996 Jun 1;56(11):2488–92.
21. Califano J, Westra WH, Meininger G, Corio R, Koch WM, Sidransky D. *Genetic progression and clonal relationship of recurrent premalignant head and neck lesions*. Clin Cancer Res. 2000 Feb;6(2):347–52.
22. Gollin SM. *Chromosomal alterations in squamous cell carcinomas of the head and neck: window to the biology of disease*. Head Neck. 2001 Mar;23(March):238–53.
23. Boman BM, Wicha MS. *Cancer stem cells: a step toward the cure*. J Clin Oncol. 2008 Jun 10;26(17):2795–9.
24. Zhang Z, Filho MS, Nör JE. *The biology of head and neck cancer stem cells*. Oral Oncol. 2012 Jan;48(1):1–9.
25. Reya T, Morrison SJ, Clarke MF, Weissman IL. *Stem cells, cancer, and cancer stem cells*. Nature. 2001 Nov 1;414(6859):105–11.
26. González-Moles MA, Scully C, Ruiz-Ávila I, Plaza-Campillo JJ. *The cancer stem cell hypothesis applied to oral carcinoma*. Oral Oncol. Elsevier; 2013 Aug 1;49(8):738–46.

27. González-Moles MA, Plaza-Campillo J, Ruiz-Ávila I, Herrera P, Bravo M, Gil-Montoya JA. *Asymmetrical proliferative pattern loss during malignant transformation of the oral mucosa*. J Oral Pathol Med. 2014 Aug;43(7):507–13.
28. Janes SM, Lowell S, Hutter C. *Epidermal stem cells*. J Pathol. 2002 Jul;197(4):479–91.
29. Mackenzie IC. *Stem cell properties and epithelial malignancies*. Eur J Cancer. 2006 Jun;42(9):1204–12.
30. Sell S, Pierce GB. *Maturation arrest of stem cell differentiation is a common pathway for the cellular origin of teratocarcinomas and epithelial cancers*. Lab Invest. 1994 Jan;70(1):6–22.
31. Sawyers CL, Denny CT, Witte ON. *Leukemia and the disruption of normal hematopoiesis*. Cell. 1991 Jan 25;64(2):337–50.
32. Austin TW, Solar GP, Ziegler FC, Liem L, Matthews W. *A role for the Wnt gene family in hematopoiesis: expansion of multilineage progenitor cells*. Blood. 1997 May 15;89(10):3624–35.
33. Van Den Berg DJ, Sharma a K, Bruno E, Hoffman R. *Role of members of the Wnt gene family in human hematopoiesis*. Blood. 1998 Nov 1;92(9):3189–202.
34. Gat U, DasGupta R, Degenstein L, Fuchs E. *De Novo hair follicle morphogenesis and hair tumors in mice expressing a truncated beta-catenin in skin*. Cell. 1998 Nov 25;95(5):605–14.
35. Ravindran G, Devaraj H. *Aberrant expression of β -catenin and its association with $\Delta Np63$, Notch-1, and clinicopathological factors in oral squamous cell carcinoma*. Clin Oral Investig. 2012 Aug;16(4):1275–88.
36. Liu L-K, Jiang X-Y, Zhou X-X, Wang D-M, Song X-L, Jiang H-B. *Upregulation of vimentin and aberrant expression of E-cadherin/beta-catenin complex in oral squamous cell carcinomas: correlation with the clinicopathological features and patient outcome*. Mod Pathol. 2010 Feb;23(2):213–24.
37. Fujii M, Katase N, Lefeuvre M, Gunduz M, Buery RR, Tamamura R, et al. *Dickkopf (Dkk)-3 and β -catenin expressions increased in the transition from normal oral mucosal to oral squamous cell carcinoma*. J Mol Histol. 2011 Dec;42(6):499–504.
38. Iwai S, Yonekawa A, Harada C, Hamada M, Katagiri W, Nakazawa M, et al. *Involvement of the Wnt- β -catenin pathway in invasion and migration of oral squamous carcinoma cells*. Int J Oncol. 2010 Nov;37(5):1095–103.

39. Costea DE, Tsinkalovsky O, Vintermyr OK, Johannessen a C, Mackenzie IC. *Cancer stem cells - new and potentially important targets for the therapy of oral squamous cell carcinoma*. Oral Dis. 2006 Sep;12(5):443–54.
40. Bankfalvi A, Krassort M, Vegh A, Felszeghy E, Piffko J, Bánkfalvi A, et al. *Deranged expression of the E-cadherin/beta-catenin complex and the epidermal growth factor receptor in the clinical evolution and progression of oral squamous cell carcinomas*. J Oral Pathol Med. 2002 Sep;31(8):450–7.
41. Tremmel SC, Götte K, Popp S, Weber S, Hörmann K, Bartram CR, et al. *Intratumoral genomic heterogeneity in advanced head and neck cancer detected by comparative genomic hybridization*. Cancer Genet Cytogenet. 2003 Jul;144(2):165–74.
42. Visvader JE, Lindeman GJ. *Cancer stem cells in solid tumours: accumulating evidence and unresolved questions*. Nat Rev Cancer. 2008 Oct;8(10):755–68.
43. Pardal R, Clarke MF, Morrison SJ. *Applying the principles of stem-cell biology to cancer*. Nat Rev Cancer. 2003 Dec;3(12):895–902.
44. Mărgăritescu C, Pirici D, Simionescu C, Stepan A. *The utility of CD44, CD117 and CD133 in identification of cancer stem cells (CSC) in oral squamous cell carcinomas (OSCC)*. Rom J 2011;52:985–93.
45. Zhou Z-T, Jiang W-W. *Cancer Stem Cell Model in Oral Squamous Cell Carcinoma*. Curr Stem Cell Res Ther. Bentham Science Publishers; 2008;3(1):4.
46. Bonnet D, Dick JE. *Human acute myeloid leukemia is organized as a hierarchy that originates from a primitive hematopoietic cell*. Nat Med. 1997 Jul;3(7):730–7.
47. Bjerkvig R, Tysnes BB, Aboody KS, Najbauer J, Terzis AJA. *Opinion: the origin of the cancer stem cell: current controversies and new insights*. Nat Rev Cancer. 2005 Nov;5(11):899–904.
48. Zhu AJ, Watt FM. *beta-catenin signalling modulates proliferative potential of human epidermal keratinocytes independently of intercellular adhesion*. Development. 1999 May;126(10):2285–98.
49. Abollo-Jiménez F, Jiménez R, Cobaleda C. *Physiological cellular reprogramming and cancer*. Semin Cancer Biol. 2010 Apr;20(2):98–106.
50. Huangfu D, Maehr R, Guo W, Eijkelenboom A, Snitow M, Chen AE, et al. *Induction of pluripotent stem cells by defined factors is greatly improved by small-molecule compounds*. Nat Biotechnol. 2008 Jul;26(7):795–7.

51. Batlle E, Sancho E, Francí C, Domínguez D, Monfar M, Baulida J, et al. *The transcription factor snail is a repressor of E-cadherin gene expression in epithelial tumour cells.* Nat Cell Biol. 2000 Feb;2(2):84–9.
52. Mani SA, Guo W, Liao M-J, Eaton EN, Ayyanan A, Zhou AY, et al. *The epithelial-mesenchymal transition generates cells with properties of stem cells.* Cell. 2008 May 16;133(4):704–15.
53. Yang J, Mani SA, Donaher JL, Ramaswamy S, Itzykson RA, Come C, et al. *Twist, a master regulator of morphogenesis, plays an essential role in tumor metastasis.* Cell. 2004 Jun 25;117(7):927–39.
54. Sánchez-Tilló E, Lázaro A, Torrent R, Cuatrecasas M, Vaquero EC, Castells A, et al. *ZEB1 represses E-cadherin and induces an EMT by recruiting the SWI/SNF chromatin-remodeling protein BRG1.* Oncogene. 2010 Jun 17;29(24):3490–500.
55. Cano A, Pérez-Moreno MA, Rodrigo I, Locascio A, Blanco MJ, del Barrio MG, et al. *The transcription factor snail controls epithelial-mesenchymal transitions by repressing E-cadherin expression.* Nat Cell Biol. 2000 Feb;2(2):76–83.
56. Spivakov M, Fisher AG. *Epigenetic signatures of stem-cell identity.* Nat Rev Genet. 2007 Apr;8(4):263–71.
57. Widschwendter M, Fiegler H, Egle D, Mueller-Holzner E, Spizzo G, Marth C, et al. *Epigenetic stem cell signature in cancer.* Nat Genet. 2007 Feb;39(2):157–8.
58. Park I-K, Morrison SJ, Clarke MF. *Bmi1, stem cells, and senescence regulation.* J Clin Invest. 2004 Jan;113(2):175–9.
59. Sundaram M, Guernsey DL, Rajaraman MM, Rajaraman R. *Neosis: a novel type of cell division in cancer.* Cancer Biol Ther. 2004 Feb;3(2):207–18.
60. Rajaraman R, Rajaraman MM, Rajaraman SR, Guernsey DL. *Neosis--a paradigm of self-renewal in cancer.* Cell Biol Int. 2005 Dec;29(12):1084–97.
61. Barrandon Y, Green H. *Three clonal types of keratinocyte with different capacities for multiplication.* Proc Natl Acad Sci U S A. 1987 Apr;84(8):2302–6.
62. Locke M, Heywood M, Fawell S, Mackenzie IC. *Retention of intrinsic stem cell hierarchies in carcinoma-derived cell lines.* Cancer Res. 2005 Oct 1;65(19):8944–50.
63. Tudor D, Locke M, Owen-Jones E, Mackenzie IC. *Intrinsic patterns of behavior of epithelial stem cells.* J Invest Dermatol Symp Proc. 2004 Sep;9(3):208–14.

-
64. Jones PH, Harper S, Watt FM. *Stem cell patterning and fate in human epidermis*. Cell. 1995 Jan 13;80(1):83–93.
 65. González-Moles MA, Bravo M, Ruiz-Avila I, Esteban F, Bascones-Martínez A, González-Moles S. *Adhesion molecule CD44 expression in non-tumour epithelium adjacent to tongue cancer*. Oral Oncol. 2004 Mar;40(3):281–6.
 66. Kaur P, Li A, Redvers R, Bertoncello I. *Keratinocyte stem cell assays: an evolving science*. J Investig Dermatol Symp Proc. 2004 Sep;9(3):238–47.
 67. Wang J, Guo L-P, Chen L-Z, Zeng Y-X, Lu SH. *Identification of cancer stem cell-like side population cells in human nasopharyngeal carcinoma cell line*. Cancer Res. 2007 Apr 15;67(8):3716–24.
 68. Loebinger MR, Giangreco A, Groot KR, Prichard L, Allen K, Simpson C, et al. *Squamous cell cancers contain a side population of stem-like cells that are made chemosensitive by ABC transporter blockade*. Br J Cancer. 2008 Jan 29;98(2):380–7.
 69. Zhang P, Zhang Y, Mao L, Zhang Z, Chen W. *Side population in oral squamous cell carcinoma possesses tumor stem cell phenotypes*. Cancer Lett. 2009 May 18;277(2):227–34.
 70. Song J, Chang I, Chen Z, Kang M, Wang C-Y. *Characterization of side populations in HNSCC: highly invasive, chemoresistant and abnormal Wnt signaling*. PLoS One. 2010 Jan;5(7):e11456.
 71. Goodell MA, Brose K, Paradis G, Conner AS, Mulligan RC. *Isolation and functional properties of murine hematopoietic stem cells that are replicating in vivo*. J Exp Med. 1996 Apr 1;183(4):1797–806.
 72. Yanamoto S, Kawasaki G, Yamada S, Yoshitomi I, Kawano T, Yonezawa H, et al. *Isolation and characterization of cancer stem-like side population cells in human oral cancer cells*. Oral Oncol. 2011 Sep;47(9):855–60.
 73. Jones RJ. *Cancer stem cells-clinical relevance*. J Mol Med (Berl). 2009 Nov;87(11):1105–10.
 74. Sharma M, Jamieson C, Johnson M, Molloy MP, Henderson BR. *Specific armadillo repeat sequences facilitate β -catenin nuclear transport in live cells via direct binding to nucleoporins Nup62, Nup153, and RanBP2/Nup358*. J Biol Chem. 2012 Jan 6;287(2):819–31.

75. Jamieson C, Sharma M, Henderson BR. *Wnt signaling from membrane to nucleus: β -catenin caught in a loop*. *Int J Biochem Cell Biol*. 2012 Jun;44(6):847–50.
76. Lickert H. *Casein Kinase II Phosphorylation of E-cadherin Increases E-cadherin/ β -Catenin Interaction and Strengthens Cell-Cell Adhesion*. *J Biol Chem*. 2000 Feb 18;275(7):5090–5.
77. Bek S. *Protein kinase CKII regulates the interaction of beta-catenin with alpha-catenin and its protein stability*. *J Cell Sci*. 2002 Dec 15;115(24):4743–53.
78. Tian X, Liu Z, Niu B, Zhang J, Tan TK, Lee SR, et al. *E-cadherin/ β -catenin complex and the epithelial barrier*. *J Biomed Biotechnol*. 2011 Jan;2011:567305.
79. Behrens J. *Loss of epithelial differentiation and gain of invasiveness correlates with tyrosine phosphorylation of the E-cadherin/ β -catenin complex in cells transformed with a temperature-sensitive v-SRC gene*. *J Cell Biol*. 1993 Feb 1;120(3):757–66.
80. Taddei ML, Chiarugi P, Cirri P, Buricchi F, Fiaschi T, Giannoni E, et al. *Beta-catenin interacts with low-molecular-weight protein tyrosine phosphatase leading to cadherin-mediated cell-cell adhesion increase*. *Cancer Res*. 2002 Nov 15;62(22):6489–99.
81. Hulsken J. *E-cadherin and APC compete for the interaction with beta-catenin and the cytoskeleton*. *J Cell Biol*. 1994 Dec 1;127(6):2061–9.
82. Brembeck FH, Schwarz-Romond T, Bakkers J, Wilhelm S, Hammerschmidt M, Birchmeier W. *Essential role of BCL9-2 in the switch between beta-catenin's adhesive and transcriptional functions*. *Genes Dev*. 2004 Sep 15;18(18):2225–30.
83. Rhee J, Buchan T, Zukerberg L, Lilien J, Balsamo J. *Cables links Robo-bound Abl kinase to N-cadherin-bound beta-catenin to mediate Slit-induced modulation of adhesion and transcription*. *Nat Cell Biol*. Nature Publishing Group; 2007 Aug;9(8):883–92.
84. Masszi A, Di Ciano C, Sirokmány G, Arthur WT, Rotstein OD, Wang J, et al. *Central role for Rho in TGF-beta1-induced alpha-smooth muscle actin expression during epithelial-mesenchymal transition*. *Am J Physiol Renal Physiol*. 2003 May;284(5):F911–24.
85. Tian Y-C, Fraser D, Attisano L, Phillips AO. *TGF-beta1-mediated alterations of renal proximal tubular epithelial cell phenotype*. *Am J Physiol Renal Physiol*. 2003 Jul;285(1):F130–42.

86. Auersperg N, Pan J, Grove BD, Peterson T, Fisher J, Maines-Bandiera S, et al. *E-cadherin induces mesenchymal-to-epithelial transition in human ovarian surface epithelium*. Proc Natl Acad Sci. 1999 May 25;96(11):6249–54.
87. Hay ED, Zuk A. *Transformations between epithelium and mesenchyme: Normal, pathological, and experimentally induced*. Am J Kidney Dis. Elsevier; 1995 Oct 10;26(4):678–90.
88. Vleminckx K, Vakaet L, Mareel M, Fiers W, van Roy F. *Genetic manipulation of E-cadherin expression by epithelial tumor cells reveals an invasion suppressor role*. Cell. Elsevier; 1991 Jul 12;66(1):107–19.
89. Kalluri R, Weinberg RA. *The basics of epithelial-mesenchymal transition*. J Clin Invest. American Society for Clinical Investigation; 2009 Jun 1;119(6):1420–8.
90. Gilles C, Polette M, Mestdagt M, Nawrocki-Raby B, Ruggeri P, Birembaut P, et al. *Transactivation of vimentin by beta-catenin in human breast cancer cells*. Cancer Res. 2003 May 15;63(10):2658–64.
91. MacDonald BT, Tamai K, He X. *Wnt/beta-catenin signaling: components, mechanisms, and diseases*. Dev Cell. Elsevier; 2009 Jul;17(1):9–26.
92. Kimelman D, Xu W. *β -Catenin destruction complex: insights and questions from a structural perspective*. Oncogene. 2006 Dec 4;25(57):7482–91.
93. He X, Semenov M, Tamai K, Zeng X. *LDL receptor-related proteins 5 and 6 in Wnt/beta-catenin signaling: arrows point the way*. Development. 2004 Apr 15;131(8):1663–77.
94. Bovolenta P, Esteve P, Ruiz JM, Cisneros E, Lopez-Rios J. *Beyond Wnt inhibition: new functions of secreted Frizzled-related proteins in development and disease*. J Cell Sci. 2008 Mar 15;121(Pt 6):737–46.
95. Yamamoto A, Nagano T, Takehara S, Hibi M, Aizawa S. *Shisa promotes head formation through the inhibition of receptor protein maturation for the caudalizing factors, Wnt and FGF*. Cell. Elsevier; 2005 Jan 28;120(2):223–35.
96. Arce L, Yokoyama NN, Waterman ML. *Diversity of LEF/TCF action in development and disease*. Oncogene. 2006 Dec 4;25(57):7492–504.
97. Hoppler S, Kavanagh CL. *Wnt signalling: variety at the core*. J Cell Sci. 2007 Feb 1;120(Pt 3):385–93.
98. Henderson BR, Fagotto F. *The ins and outs of APC and beta-catenin nuclear transport*. EMBO Rep. EMBO Press; 2002 Sep 1;3(9):834–9.

-
99. Atcha FA, Syed A, Wu B, Hoverter NP, Yokoyama NN, Ting J-HT, et al. *A unique DNA binding domain converts T-cell factors into strong Wnt effectors*. Mol Cell Biol. 2007 Dec 1;27(23):8352–63.
 100. Jamieson C, Sharma M, Henderson BR. *Regulation of β -catenin nuclear dynamics by GSK-3 β involves a LEF-1 positive feedback loop*. Traffic. 2011 Aug;12(8):983–99.
 101. Amen M, Liu X, Vadlamudi U, Elizondo G, Diamond E, Engelhardt JF, et al. *PITX2 and beta-catenin interactions regulate Lef-1 isoform expression*. Mol Cell Biol. 2007 Nov 1;27(21):7560–73.
 102. Mosimann C, Hausmann G, Basler K. *Beta-catenin hits chromatin: regulation of Wnt target gene activation*. Nat Rev Mol Cell Biol. Nature Publishing Group; 2009 Apr;10(4):276–86.
 103. Willert K, Jones KA. *Wnt signaling: is the party in the nucleus?*. Genes Dev. 2006 Jun 1;20(11):1394–404.
 104. Hoffmans R, Städeli R, Basler K. *Pygopus and legless provide essential transcriptional coactivator functions to armadillo/beta-catenin*. Curr Biol. Elsevier; 2005 Jul 12;15(13):1207–11.
 105. Townsley FM, Cliffe A, Bienz M. *Pygopus and Legless target Armadillo/beta-catenin to the nucleus to enable its transcriptional co-activator function*. Nat Cell Biol. Nature Publishing Group; 2004 Jul;6(7):626–33.
 106. Sierra J, Yoshida T, Joazeiro CA, Jones KA. *The APC tumor suppressor counteracts beta-catenin activation and H3K4 methylation at Wnt target genes*. Genes Dev. 2006 Mar 1;20(5):586–600.
 107. Städeli R, Hoffmans R, Basler K. *Transcription under the control of nuclear Arm/beta-catenin*. Curr Biol. Elsevier; 2006 May 23;16(10):R378–85.
 108. Wu X, Tu X, Joeng KS, Hilton MJ, Williams DA, Long F. *Rac1 activation controls nuclear localization of beta-catenin during canonical Wnt signaling*. Cell. Elsevier; 2008 Apr 18;133(2):340–53.
 109. Cong F, Varmus H. *Nuclear-cytoplasmic shuttling of Axin regulates subcellular localization of beta-catenin*. Proc Natl Acad Sci U S A. 2004 Mar 2;101(9):2882–7.
 110. Hendriksen J, Fagotto F, van der Velde H, van Schie M, Noordermeer J, Fornerod M. *RanBP3 enhances nuclear export of active (beta)-catenin independently of CRM1*. J Cell Biol. 2005 Dec 5;171(5):785–97.

111. Krieghoff E, Behrens J, Mayr B. *Nucleo-cytoplasmic distribution of beta-catenin is regulated by retention*. J Cell Sci. 2006 Apr 1;119(Pt 7):1453–63.
112. Willert K, Shibamoto S, Nusse R. *Wnt-induced dephosphorylation of Axin releases beta -catenin from the Axin complex*. Genes Dev. 1999 Jul 15;13(14):1768–73.
113. Rubinfeld B, Souza B, Albert I, Munemitsu S, Polakis P. *The APC Protein and E-cadherin Form Similar but Independent Complexes with -Catenin, -Catenin, and Plakoglobin*. J Biol Chem. 1995 Mar 10;270(10):5549–55.
114. Orsulic S, Huber O, Aberle H, Arnold S, Kemler R. *E-cadherin binding prevents beta-catenin nuclear localization and beta-catenin/LEF-1-mediated transactivation*. J Cell Sci. 1999 Apr;112 (Pt 8:1237–45.
115. Gonzalez-Moles MA, Ruiz-Avila I, Gil-Montoya JA, Esteban F, Bravo M. *Analysis of Ki-67 expression in oral squamous cell carcinoma: why Ki-67 is not a prognostic indicator*. Oral Oncol. 2010 Jul;46(7):525–30.
116. González-Moles MA, Bravo M, Ruiz-Avila I, Acebal F, Gil-Montoya JA, Brener S, et al. *Ki-67 expression in non-tumour epithelium adjacent to oral cancer as risk marker for multiple oral tumours*. Oral Dis. 2010 Jan;16(1):68–75.
117. Johnson N, Franceschi S, Ferlay J. *Squamous cell carcinoma*. In: Barnes L, Evenson JW, Reichart P, Sidransky D, editors. World Health Organization Classification of Tumours Pathology and Genetics of Head and Neck Tumours. IARC Press: Lyon; 2005. p. 168–75.
118. Hong WK, Lippman SM, Itri LM, Karp DD, Lee JS, Byers RM, et al. *Prevention of second primary tumors with isotretinoin in squamous-cell carcinoma of the head and neck*. N Engl J Med. 1990 Sep 20;323(12):795–801.
119. Hashibe M, Ritz B, Le AD, Li G, Sankaranarayanan R, Zhang Z-F. *Radiotherapy for oral cancer as a risk factor for second primary cancers*. Cancer Lett. 2005 Apr 8;220(2):185–95.
120. Kaur J, Sawhney M, DattaGupta S, Shukla NK, Srivastava A, Walfish PG, et al. *Clinical significance of altered expression of β -catenin and E-cadherin in oral dysplasia and cancer: potential link with ALCAM expression*. PLoS One. 2013 Jan;8(6):e67361.
121. Santoro A, Pannone G, Papagerakis S, McGuff HS, Cafarelli B, Lepore S, et al. *Beta-catenin and epithelial tumors: a study based on 374 oropharyngeal cancers*. Biomed Res Int. 2014 Jan;2014:948264.

122. Lee S-S, Tsai C-H, Tsai L-L, Chou M-C, Chou M-Y, Chang Y-C. *β -catenin expression in areca quid chewing-associated oral squamous cell carcinomas and upregulated by arecoline in human oral epithelial cells.* J Formos Med Assoc. 2012 Apr;111(4):194–200.
123. Rosado P, Lequerica-Fernández P, Fernández S, Allonca E, Villallaín L, de Vicente JC. *E-cadherin and β -catenin expression in well-differentiated and moderately-differentiated oral squamous cell carcinoma: relations with clinical variables.* Br J Oral Maxillofac Surg. 2013 Mar;51(2):149–56.
124. Youden WJ. *Index for rating diagnostic tests.* Cancer. 1950 Jan;3(1):32–5.
125. Doupé DP, Klein AM, Simons BD, Jones PH. *The ordered architecture of murine ear epidermis is maintained by progenitor cells with random fate.* Dev Cell. 2010 Feb 16;18(2):317–23.
126. Doupé DP, Jones PH. *Cycling progenitors maintain epithelia while diverse cell types contribute to repair.* Bioessays. 2013 May;35(5):443–51.
127. Doupé DP, Alcolea MP, Roshan A, Zhang G, Klein AM, Simons BD, et al. *A single progenitor population switches behavior to maintain and repair esophageal epithelium.* Science. 2012 Aug 31;337(6098):1091–3.
128. Clayton E, Doupé DP, Klein AM, Winton DJ, Simons BD, Jones PH. *A single type of progenitor cell maintains normal epidermis.* Nature. 2007 Mar 8;446(7132):185–9.
129. Jones PH, Simons BD, Watt FM. *Sic transit gloria: farewell to the epidermal transit amplifying cell?.* Cell Stem Cell. 2007 Oct 11;1(4):371–81.
130. Bailey T, Biddlestone L, Shepherd N, Barr H, Warner P, Jankowski J. *Altered cadherin and catenin complexes in the Barrett's esophagus-dysplasia-adenocarcinoma sequence: correlation with disease progression and dedifferentiation.* Am J Pathol. 1998 Jan;152(1):135–44.
131. Hao X, Palazzo JP, Ilyas M, Tomlinson I, Talbot IC. *Reduced expression of molecules of the cadherin/catenin complex in the transition from colorectal adenoma to carcinoma.* Anticancer Res. 17(3C):2241–7.
132. Lo Muzio L, Lo Russo L, Falaschini S, Ciavarella D, Pentenero M, Arduino P, et al. *beta- and gamma-catenin expression in oral dysplasia.* Oral Oncol. 2009 Jun;45(6):501–4.

133. Williams HK, Sanders DS, Jankowski JA, Landini G, Brown AM. *Expression of cadherins and catenins in oral epithelial dysplasia and squamous cell carcinoma.* J Oral Pathol Med. 1998 Aug;27(7):308–17.
134. Bánkfalvi A, Krassort M, Buchwalow IB, Végh A, Felszeghy E, Piffkó J. *Gains and losses of adhesion molecules (CD44, E-cadherin, and beta-catenin) during oral carcinogenesis and tumour progression.* J Pathol. 2002 Nov;198(3):343–51.
135. Kudo Y, Kitajima S, Ogawa I, Hiraoka M, Sargolzaei S, Keikhaee MR, et al. *Invasion and metastasis of oral cancer cells require methylation of E-cadherin and/or degradation of membranous beta-catenin.* Clin Cancer Res. 2004 Aug 15;10(16):5455–63.
136. Hirohashi S. *Inactivation of the E-cadherin-mediated cell adhesion system in human cancers.* Am J Pathol. Elsevier; 1998 Aug 8;153(2):333–9.
137. González-Moles MA, Plaza-Campillo JJ, Ruiz-Ávila I, Herrera P, Bravo M, Gil-Montoya JA, et al. *Asymmetrical proliferative pattern loss during malignant transformation of the oral mucosa.* J Oral 2014 Aug;43(7):507–13.
138. González-Moles MA, Bravo M, Ruiz-Avila I, Gil-Montoya JA, Acebal F, Esteban F. *E-cadherin in non-tumor epithelium adjacent to oral cancer as risk marker for the development of multiple tumors.* Br J Oral Maxillofac Surg. 2013 Mar 31;51(2):157–63.
139. Ishida K, Ito S, Wada N, Deguchi H, Hata T, Hosoda M, et al. *Nuclear localization of beta-catenin involved in precancerous change in oral leukoplakia.* Mol Cancer. 2007 Jan;6(1):62.
140. Laxmidevi LB, Angadi P V., Pillai RK, Chandreshekar C. *Aberrant β -catenin expression in the histologic differentiation of oral squamous cell carcinoma and verrucous carcinoma: an immunohistochemical study.* J Oral Sci. 2010 Dec 27;52(4):633–40.
141. Kyrodinou M, Andreadis D, Drougou A, Amanatiadou EP, Angelis L, Barbatis C, et al. *Desmoglein-3/ γ -catenin and E-cadherin/ β -catenin differential expression in oral leukoplakia and squamous cell carcinoma.* Clin Oral Investig. 2014 Jan;18(1):199–210.
142. González-Moles MA, Ruiz-Ávila I, Gil-Montoya JA, Plaza-Campillo J, Scully C. *β -catenin in oral cancer: an update on current knowledge.* Oral Oncol. 2014 Sep;50(9):818–24.
143. Iwai S, Katagiri W, Kong C, Amekawa S, Nakazawa M, Yura Y. *Mutations of the APC, beta-catenin, and axin 1 genes and cytoplasmic accumulation of beta-*

- catenin in oral squamous cell carcinoma.* J Cancer Res Clin Oncol. 2005 Dec;131(12):773–82.
144. Iwao K, Nakamori S, Kameyama M, Imaoka S, Kinoshita M, Fukui T, et al. *Activation of the beta-catenin gene by interstitial deletions involving exon 3 in primary colorectal carcinomas without adenomatous polyposis coli mutations.* Cancer Res. 1998 Mar 1;58(5):1021–6.
145. De La Coste A, Romagnolo B, Billuart P, Renard CA, Buendia MA, Soubrane O, et al. *Somatic mutations of the beta-catenin gene are frequent in mouse and human hepatocellular carcinomas.* Proc Natl Acad Sci U S A. 1998 Jul 21;95(15):8847–51.
146. Satoh S, Daigo Y, Furukawa Y, Kato T, Miwa N, Nishiwaki T, et al. *AXIN1 mutations in hepatocellular carcinomas, and growth suppression in cancer cells by virus-mediated transfer of AXIN1.* Nat Genet. 2000 Mar;24(3):245–50.
147. Ihara A, Koizumi H, Hashizume R, Uchikoshi T. *Expression of epithelial cadherin and alpha- and beta-catenins in nontumoral livers and hepatocellular carcinomas.* Hepatology. 1996 Jun;23(6):1441–7.
148. Gonzalez M V., Pello MF, Ablanedo P, Suarez C, Alvarez V, Coto E. *Chromosome 3p loss of heterozygosity and mutation analysis of the FHIT and beta-cat genes in squamous cell carcinoma of the head and neck.* J Clin Pathol. 1998 Jul 1;51(7):520–4.
149. Yeh K-T, Chang J-G, Lin T-H, Wang Y-F, Chang J-Y, Shih M-C, et al. *Correlation between protein expression and epigenetic and mutation changes of Wnt pathway-related genes in oral cancer.* Int J Oncol. 2003 Oct;23(4):1001–7.
150. Suzui M, Sugie S, Mori H, Okuno M, Tanaka T, Moriwaki H. *Different mutation status of the beta-catenin gene in carcinogen-induced colon, brain, and oral tumors in rats.* Mol Carcinog. 2001 Dec;32(4):206–12.
151. Odajima T, Sasaki Y, Tanaka N, Kato-Mori Y, Asanuma H, Ikeda T, et al. *Abnormal beta-catenin expression in oral cancer with no gene mutation: correlation with expression of cyclin D1 and epidermal growth factor receptor, Ki-67 labeling index, and clinicopathological features.* Hum Pathol. Elsevier; 2005 Mar 3;36(3):234–41.
152. Chang K-W, Lin S-C, Mangold KA, Jean M-S, Yuan T-C, Lin S-N, et al. *Alterations of Adenomatous Polyposis Coli (APC) gene in oral squamous cell carcinoma.* Int J Oral Maxillofac Surg. 2000 Jun;29(3):223–6.

153. Ninomiya I, Endo Y, Fushida S, Sasagawa T, Miyashita T, Fujimura T, et al. *Alteration of beta-catenin expression in esophageal squamous-cell carcinoma.* Int J Cancer. 2000 Mar 15;85(6):757–61.
154. Uzawa K, Yoshida H, Suzuki H, Tanzawa H, Shimazaki J, Seino S, et al. *Abnormalities of the adenomatous polyposis coli gene in human oral squamous-cell carcinoma.* Int J Cancer. 1994 Sep 15;58(6):814–7.
155. Lee C-H, Hung H-W, Hung P-H, Shieh Y-S. *Epidermal growth factor receptor regulates beta-catenin location, stability, and transcriptional activity in oral cancer.* Mol Cancer. 2010 Jan;9:64.
156. Huang J-S, Chiang C-P, Kok S-H, Kuo Y-S, Kuo MY-P. *Loss of heterozygosity of APC and MCC genes in oral squamous cell carcinomas in Taiwan.* J Oral Pathol Med. 1997 Aug;26(7):322–6.
157. Largey JS, Meltzer SJ, Sauk JJ, Hebert CA, Archibald DW. *Loss of heterozygosity involving the APC gene in oral squamous cell carcinomas.* Oral Surgery, Oral Med Oral Pathol. 1994 Mar;77(3):260–3.
158. Sogabe Y, Suzuki H, Toyota M, Ogi K, Imai T, Nojima M, et al. *Epigenetic inactivation of SFRP genes in oral squamous cell carcinoma.* Int J Oncol. 2008 Jun;32(6):1253–61.
159. Tetsu O, McCormick F. *Beta-catenin regulates expression of cyclin D1 in colon carcinoma cells.* Nature. 1999 Apr 1;398(6726):422–6.