

Caso Clínico: Parálisis Periódica Hipopotasémica

Danilo Fernando Orellana Cobos¹, Ana María Cárdenas Bernal², Ana Belén Rivas Ullaguari², Samantha Carolina Miranda Salazar²

1. Estudiante de Posgrado de Medicina Interna. Hospital Vicente Corral Moscoso. Universidad de Cuenca. Cuenca – Ecuador.
2. Servicio de Medicina Interna. Hospital Vicente Corral Moscoso. Cuenca – Ecuador.

CORRESPONDENCIA:

Danilo Fernando Orellana Cobos
Correo Electrónico: dforellanac891@hotmail.com
Dirección: Juan Jaramillo 4-10 y Vargas Machuca, Cuenca – Ecuador.
Código Postal: EC 010104
Teléfono: [593] 072 839 579 – [593] 984276134

Fecha de Recepción: 30 - 07 - 2018
Fecha de Aceptación: 15 - 10 - 2018
Fecha de Publicación: 30 - 11 - 2018

MEMBRETE BIBLIOGRÁFICO:

Orellana D, Cárdenas A, Rivas A, Miranda S. Caso Clínico: Parálisis Periódica Hipopotasémica. Rev Med HJCA 2018; 10(3): 246 - 249. DOI: <http://dx.doi.org/10.14410/2018.10.3.cc.40>

ARTÍCULO DE ACCESO DIRECTO



©2018 Orellana D, et al. Licencia RevMed HJCA. Este es un artículo de acceso abierto distribuido bajo los términos de "Creative Commons Attribution-NonCommercial-ShareAlike 4.0 International License" (<http://creativecommons.org/licenses/by-nc-sa/4.0/>), la cual permite copiar y redistribuir el material en cualquier medio o formato; mezclar, transformar y crear a partir del material, dando el crédito adecuado al propietario del trabajo original.

El dominio público de transferencia de propiedad (<http://creativecommons.org/publicdomain/zero/1.0/>) aplica a los datos recolectados y disponibles en este artículo, a no ser que exista otra disposición del autor.

* Cada término de los Descriptores de Ciencias de la Salud (DeCS) reportados en este artículo ha sido verificado por el editor en la Biblioteca Virtual de Salud (BVS) de la edición actualizada a marzo de 2016, el cual incluye los términos MESH, MEDLINE y LILACS (<http://decs.bvs.br/E/homepagee.htm>).



RESUMEN

INTRODUCCIÓN: La parálisis periódica hipopotasémica es una enfermedad poco frecuente. Se caracteriza por episodios de debilidad muscular o plejía, reversible con la normalización de los niveles de potasio. Al ser una entidad poco común, el reporte del presente caso será de utilidad para el diagnóstico diferencial de la debilidad muscular aguda.

CASO CLÍNICO: Paciente masculino de 22 años de edad, que posterior a ejercicio físico extenuante e ingesta moderada de hidratos de carbono y alcohol, presenta debilidad muscular aguda de miembros superiores e inferiores.

EVOLUCIÓN: Al ingreso se realizó el diagnóstico de polirradiculoneuropatía desmielinizante aguda, administrándose una dosis de inmunoglobulina humana. Sin embargo, una vez obtenidos los resultados de laboratorio, se evidenció un potasio sérico de 2.4 mEq/L. Se inició la reposición con cloruro potásico en infusión. El paciente fue valorado por neurología y genética, con base en la anamnesis, examen físico, laboratorios y cuadro clínico del paciente, se realizó el diagnóstico de parálisis periódica hipopotasémica. Paciente presentó una evolución favorable, recibiendo el alta al cuarto día de hospitalización.

CONCLUSIONES: La parálisis periódica hipopotasémica es una entidad poco frecuente, raramente incluida en el diagnóstico diferencial de la debilidad muscular aguda. La identificación oportuna y la consejería apropiada son esenciales para la prevención de complicaciones potencialmente mortales para el paciente.

PALABRAS CLAVE: PARÁLISIS PERIÓDICA HIPOPOTASÉMICA; PARÁLISIS; HIPOPOTASEMIA.

ABSTRACT

Case Report: Hypokalemic Periodic Paralysis

BACKGROUND: Hypokalemic periodic paralysis is a rare disease, characterized by episodes of limb muscle weakness, reversible with the normalization of potassium levels. Being a rare entity, this report will be useful for the differential diagnosis of acute muscle weakness.

CASE REPORT: A 22-year-old male patient, who after strenuous physical activity and a moderate intake of carbohydrates and alcohol, presented acute muscle weakness of the upper and lower limbs.

EVOLUTION: On admission, the patient was diagnosed of acute demyelinating polyradiculoneuropathy, administering a dose of human immunoglobulin. However, once the laboratory results were available, a serum potassium of 2.4 mEq/L was evidenced. The replacement was started with potassium chloride in infusion. The patient was evaluated by neurology and genetics. Based on the anamnesis, physical examination, laboratories and clinical picture of the patient, the diagnosis of hypokalemic periodic paralysis was made. Patient presented a favorable evolution, receiving discharge on the fourth day of hospitalization.

CONCLUSIONS: Hypokalemic periodic paralysis is an uncommon disease, rarely included in the differential diagnosis of acute muscle weakness. Timely identification and appropriate counseling are essential for the prevention of life-threatening complications.

KEYWORDS: HYPOKALEMIC PERIODIC PARALYSIS; PARALYSIS; HYPOKALEMIA.

INTRODUCCIÓN

Las parálisis periódicas son un grupo de enfermedades hereditarias poco frecuentes, de tipo autosómico dominante. Se caracterizan por episodios agudos de debilidad muscular, asociados con una disminución de los niveles de potasio en sangre (menores a 2.5 mEq/L)[1]. El 80% de casos se deben a mutaciones del gen CACNA1S, que afectan a los canales de calcio; el 20% restante están relacionados con trastornos en los canales de sodio, por mutaciones del gen SCN4A [2, 3].

Se manifiesta con mayor frecuencia en el sexo masculino y en personas caucásicas. En Latinoamérica existen escasos reportes de casos. La edad de inicio de las crisis están entre la primera y segunda década de la vida. Rara vez comienzan después de los 25 años [4, 5]. Aunque se desconoce su prevalencia exacta, se estima que aproximadamente existe un caso por cada 100 000 habitantes, convirtiéndola en una enfermedad rara [6].

Se caracteriza por afectar principalmente a las extremidades, con diferentes grados de debilidad muscular de predominio proximal, hiporreflexia y flacidez. No existe compromiso de músculos craneales. Los ataques pueden progresar a debilidad muscular permanente, miopatía grave, e incluso llevar a la muerte [7, 8]. El tratamiento constituye la reposición de los niveles de potasio y la prevención de nuevos episodios y complicaciones, tales como arritmias, fallos cardiacos y respiratorios [9].

CASO CLÍNICO

Paciente masculino de 22 años, procedente y residente en Cuenca – Ecuador, chofer de profesión, sin antecedentes patológicos personales, ni familiares de importancia. Acudió al servicio de emergencia por presentar paresia de miembros superiores e inferiores. Refiere que quince días previos a su ingreso, presentó rinorrea, tos no productiva y diaforesis intermitente; acudió a médico particular quien realizó el diagnóstico de resfriado común y brindó manejo sintomático, con mejoría parcial posterior.

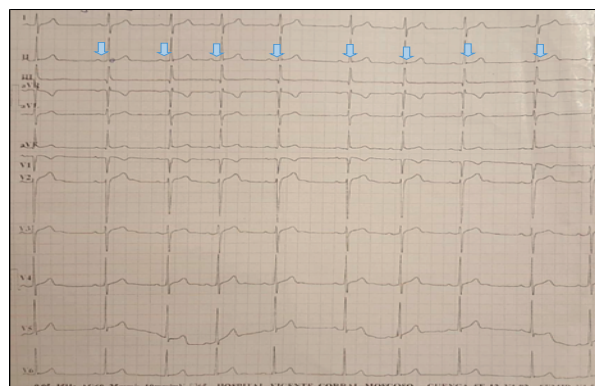
El día del ingreso, posterior a ejercicio físico extenuante, ingesta moderada de alcohol y alimentos ricos en hidratos de carbono (incluyendo bebidas gaseosas); presentó de forma súbita paresia de miembros inferiores, la misma que empeora progresivamente hasta afectar miembros superiores. Al examen físico se evidenció una fuerza muscular 1/5 en miembros inferiores y 2/5 en miembros superiores, sensibilidad conservada y arreflexia generalizada. Se decidió su hospitalización.

EVOLUCIÓN

En el servicio de emergencia se sospechó de una posible polirradiculoneuropatía desmielinizante aguda, se administró una dosis de Inmunoglobulina humana. Se recibieron los resultados de los exámenes complementarios donde se evidenció una hipopotasemia severa de 2.4 mili equivalentes por litro (mEq/L); el resto de exámenes, incluyendo perfil tiroideo y estudio citoquímico del líquido cefalorraquídeo fueron normales. Se decidió iniciar inmediatamente la reposición con cloruro de potasio intravenoso.

El electrocardiograma evidenció ritmo sinusal, frecuencia cardiaca de 65 latidos por minuto y un bloqueo auriculoventricular de primer grado con prolongación del intervalo PR (Imagen 1).

Imagen 1. Electrocardiograma de ingreso con ritmo sinusal y bloqueo auriculoventricular de primer grado.



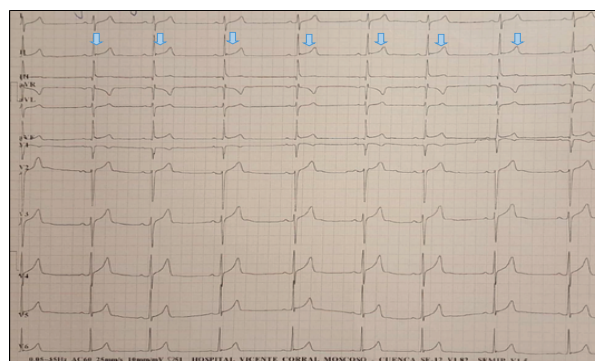
Fuente: Historia clínica
Elaborado por: Los autores

Se decidió el traslado a la unidad de cuidados intermedios para monitorización continua del estado hemodinámico y neurológico. Después de la normalización de los niveles séricos de potasio el paciente recuperó por completo la movilidad de sus extremidades, sin ningún déficit residual. Se profundizó en la anamnesis, se encontraron antecedentes familiares de episodios de debilidad muscular aguda de características y resolución similares al cuadro clínico actual.

Posteriormente el paciente fue valorado por los servicios de neurología y genética, quienes considerando la anamnesis, datos de laboratorio y evolución del paciente; descartaron el diagnóstico de polirradiculoneuropatía desmielinizante aguda. En base a los criterios de la European Neuromuscular Center International establecieron el diagnóstico de parálisis hipopotasémica periódica [10].

Al cuarto día de hospitalización, el paciente presentó valores de potasio de 4.15 mEq/L, con un control electrocardiográfico normal (Imagen 2); recibió el alta con suplementación oral de potasio, educación minuciosa para la prevención de nuevos episodios y posterior control por consulta externa.

Imagen 2. Electrocardiograma del egreso, con niveles séricos de potasio dentro de rango.



Fuente: Historia clínica
Elaborado por: Los autores

DISCUSIÓN

La parálisis hipopotasémica periódica es una enfermedad hereditaria, poco frecuente, caracterizada por episodios agudos de debilidad muscular con afección a extremidades y tronco. Es ligada preferentemente al sexo masculino e inicia en las primeras décadas de vida [11]. En este caso, el paciente debutó con el primer episodio a la edad de 22 años, afectando a la movilidad de extremidades principalmente.

Es necesario destacar en primer lugar, la importancia de una anamnesis meticulosa donde se pudo conocer la existencia de un episodio clínico similar en un familiar masculino, evidenciándose la penetrancia del gen en este sexo. En segundo lugar, la reversión total de la parálisis una vez normalizados los niveles de potasio, sin secuelas posteriores. Estos factores fueron claves para orientar el diagnóstico.

Factores como la dieta rica en hidratos de carbono, el ejercicio físico extenuante, estrés, o consumo de bebidas alcohólicas, han sido asociados como precipitantes de los episodios de parálisis [12, 13]. Aunque no se han establecido específicamente los mecanismos bioquímicos desencadenantes, se han propuesto teorías donde el hiperinsulinismo secundario junto con la alteración genética en los canales de sodio o potasio, provocan la entrada del electrolito al interior de las células, disminuyendo sus concentraciones plasmáticas [13, 14].

En el presente reporte, existieron varios factores que hipotéticamente desencadenaron el episodio: la diaforesis secundaria al proceso gripal, el antecedente de consumo de bebidas gaseosas y alcohol en moderada cantidad; estos factores sumados a la deshidratación provocada por el ejercicio físico extenuante ocasionaron la hipopotasemia.

El diagnóstico de la enfermedad se orienta en base a las manifestaciones clínicas del episodio. Es característica la debilidad muscular simétrica bilateral, la disminución del tono muscular e hiporreflexia. Con valores de potasio sérico menores a 3mEq/L, se pueden presentar alteraciones en la mecánica respiratoria o arritmias cardíacas; sin embargo, no existe asociación aparente entre los niveles séricos del ion y la severidad del cuadro. Los criterios clínicos y de laboratorio (Tabla 1), establecidos para el diagnóstico de la enfermedad son los siguientes [10]:

Tabla 1: Criterios diagnósticos, Comité de expertos del 87vo European Neuromuscular Center International Workshop 2000

| | |
|---|--|
| EPISODIOS DE PARÁLISIS | Dos o más episodios con potasio en plasma menor a 3.5 mEq/L. |
| | Un episodio de debilidad, más un antecedente de un ataque en un familiar. |
| CRITERIOS CLÍNICOS O DE LABORATORIO (Tres de los siguientes seis criterios) | Debut en la primera o segunda década de la vida. |
| | Tiempo de duración del episodio mayor a dos horas. |
| | Factores desencadenantes asociados: ejercicio físico intenso, estrés, consumo excesivo de hidratos de carbono. |
| | Estudio genético que demuestre alteración en los canales de sodio o calcio, asociados a mutación genética de base. |
| | Positividad para el test de ejercicio en periodo corto. |
| Exclusión de otras causas de hipopotasemia. | |

Fuente: Rojas W, Flórez A, Pinzón D. Parálisis periódica hipopotasémica: reporte de caso y revisión del tema.

Elaborado por: Los autores.

Clínicamente el paciente presentó un episodio de debilidad muscular aguda asociado al antecedente de un cuadro similar en un familiar de sexo masculino. De igual manera cumple con cuatro de los seis criterios clínicos indicados: presentando su debut en la segunda década, con una duración del cuadro mayor a dos horas, asociado a un antecedente de dieta rica en carbohidratos, ejercicio físico intenso previo, y exclusión de otras causas de hipopotasemia. Aunque no fue posible realizar estudios genéticos confirmatorios debido a la falta de disponibilidad de los mismos, el cumplimiento de los criterios antes mencionados permitió establecer el diagnóstico de la enfermedad.

Dentro de los diagnósticos diferenciales es importante mencionar a las polineuropatías desmielinizantes agudas como la mielitis transversa, crisis miasténica, botulismo, y más común, el síndrome de Guillain Barré [15]. No obstante, la instauración súbita no progresiva del cuadro, con compromiso simultáneo de las cuatro extremidades, sensibilidad conservada y presencia de hipopotasemia, orientaron hacia el diagnóstico definitivo.

El tratamiento básicamente consiste en la reposición de potasio en el episodio agudo. De manera profiláctica, el evitar los factores precipitantes y las medidas dietéticas suelen ser suficientes para evitar las recidivas. En ciertos casos puede ser de utilidad el uso de inhibidores de la anhidrasa carbónica (acetazolamida o diclorfenamida) o diuréticos ahorradores de potasio [10, 16]. En este paciente, una vez normalizados los valores séricos del electrolito, se evidenció una resolución completa de la sintomatología.

El pronóstico de la enfermedad dependerá del tratamiento temprano oportuno, se reporta una mortalidad cercana al 1% cuando el manejo no se realiza en una unidad de cuidados intensivos [17]. En este caso fue indispensable el tratamiento en una unidad de cuidados intermedios con monitorización continua, obteniéndose una evolución favorable. Adicionalmente se realizó una consejería nutricional estricta y se especificaron los factores que potencialmente pueden desencadenar nuevos episodios.

CONCLUSIONES

La parálisis hipopotasémica periódica es una entidad poco frecuente. Requiere de una intuición clínica adecuada para el oportuno diagnóstico y el tratamiento, con el objetivo de evitar las complicaciones potencialmente mortales derivadas de la evolución natural de la enfermedad. Es importante la educación al paciente dirigida a la prevención de factores desencadenantes y futuros episodios.





RECOMENDACIONES

Una vez establecido el diagnóstico, se debe realizar la consejería adecuada para evitar la aparición de nuevos episodios. Las medidas preventivas constituyen uno de los pilares en el tratamiento y deben darse instrucciones claras y precisas al paciente sobre las mismas. Aunque no exista la disponibilidad de estudios genéticos en este medio, es importante la realización de los mismos para confirmar la enfermedad.

CONTRIBUCIONES DE LOS AUTORES

DO, AR, SF: Recolección de datos, revisión bibliográfica y redactaron el manuscrito. AC: Manejo clínico y el análisis crítico del artículo. Todos los autores leyeron y aprobaron la versión final del manuscrito.

INFORMACIÓN DE LOS AUTORES

- Danilo Fernando Orellana Cobos. Médico General. Estudiante de posgrado de Medicina Interna del Hospital Vicente Corral Moscoso. Facultad de Ciencias Médicas. Universidad de Cuenca. Cuenca, Azuay – Ecuador.  ORCID: <http://orcid.org/0000-0001-6269-5512>
- Ana María Cárdenas Bernal. Especialista en Medicina Interna de la Universidad de La Sabana, Chía, Colombia. Jefe del Servicio de Especialidades Clínicas del Hospital Vicente Corral Moscoso. Cuenca, Azuay – Ecuador.  ORCID: <https://orcid.org/0000-0003-4165-0037>
- Ana Belén Rivas Ullaguari. Estudiante de la Universidad de Cuenca, interno rotativo del Hospital Vicente Corral Moscoso. Cuenca, Azuay – Ecuador.  ORCID: <http://orcid.org/0000-0002-6460-6250>
- Samantha Carolina Miranda Salazar. Estudiante de la Universidad de Cuenca, interno rotativo del Hospital Vicente Corral Moscoso. Cuenca, Azuay – Ecuador.  ORCID: <http://orcid.org/0000-0001-6599-282X>

ABREVIATURAS

mEq/L: miliequivalentes por litro.

DISPONIBILIDAD DE DATOS Y MATERIALES

Los datos fueron recolectados de los archivos médicos proporcionados por el Hospital Vicente Corral Moscoso.

CONSENTIMIENTO PARA PUBLICACIÓN

Los autores cuentan con el consentimiento para publicación.

APROBACION ÉTICA Y CONSENTIMIENTO DE PARTICIPACIÓN

Los autores cuentan con el consentimiento informado del paciente para la publicación del caso clínico y las imágenes utilizadas en el mismo.

FINANCIAMIENTO

El presente estudio fue autofinanciado por los autores

CONFLICTO DE INTERÉS

Los autores no reportan conflictos de interés.

CÓMO CITAR ESTE ARTÍCULO

Orellana D, Cárdenas A, Rivas A, Miranda S. Caso Clínico: Parálisis Periódica Hipopotasémica. Rev Med HJCA 2018; 10(3): 246 - 249. DOI: <http://dx.doi.org/10.14410/2018.10.3.cc.40>

PUBLONS

Contribuye con tu revisión en: <https://publons.com/publon/14488488/>

REFERENCIAS BIBLIOGRÁFICAS

1. Weber F, Lehmann-Horn F. Hypokalemic Periodic Paralysis. En: Adam MP, Ardinger HH, Pagon RA, Wallace SE, Bean LJ, Stephens K, et al., editores. GeneReviews® [Internet]. Seattle (WA): University of Washington, Seattle; 2018 [citado 20 de octubre de 2018]. Available From: <http://www.ncbi.nlm.nih.gov/books/NBK1338/>
2. Longo N, Pellegrinelli A, Barbosa D, Almeida I, Pessoa L, Schoeps V, et al. Familial Hypokalemic Periodic Paralysis with Myotonic Phenomenon : Case Report. Journal of Neurology and Neurological Disorders. agosto de 2017;3(2):1-4. Available From: 10.15744/2454-4981.3.205
3. Fialho D, Griggs RC, Matthews E. Chapter 32 - Periodic paralysis. En: Geschwind DH, Paulson HL, Klein C, editores. Handbook of Clinical Neurology [Internet]. Elsevier; 2018 [citado 20 de octubre de 2018]. p. 505-20. (Neurogenetics, Part II; vol. 148). Available From: <https://doi.org/10.1016/B978-0-444-64076-5.00032-6>
4. Berardo A, Ianardi S, Wilhelm C, Reisin R. Caracterización clínica, electrofisiológica y molecular en un paciente con parálisis periódica hipocalémica tipo 2, nueva mutación en SCN4A. Neurol Argent. 1 de octubre de 2016;8(4):277-82. Available From: 10.1016/j.neuarg.2015.11.004.
5. Angelini C. Hypokalemic Periodic Paralysis Type 1. Genetic Neuromuscular Disorders. 2014 [citado 20 de octubre de 2018]. Available From: https://link.springer.com/chapter/10.1007/978-3-319-07500-6_43
6. Nesrin C, Ummu A, Selen K, Birce D, Cahide Y. Hypokalemic Periodic Paralysis Case. Journal of Contraceptive Studies. abril de 2016;1(3):1-2. Available From: <http://contraceptivestudies.imedpub.com/hypokalemic-periodic-paralysis-case.pdf>
7. Sarma A. Hypokalemic paralysis due to primary Sjogren syndrome. Indian J Endocrinol Metab. 3 de enero de 2018;22(2):287. Available From: 10.4103/ijem.IJEM_666_17
8. Biranchi N, Sujit L, Manoranjan A, Chakradhar M, Gouri O, Khetra M. Clinical and Aetiological Spectrum of Hypokalemic Flaccid Paralysis in Western Odisha. Journal of The Association of Physicians of India [Internet]. mayo de 2016 [citado 20 de octubre de 2018];64. Disponible en: http://japi.org/may_2016/08_0a_clinical_and_aetiological.pdf
9. Simó Guerrero O, Cañas Alcántara I, Recasens Gracia MA, Giménez-Pérez G, Castell Fuste I. Parálisis hipopotasémica secundaria en adulto con hipertensión. Endocrinol Nutr. 1 de junio de 2015;62(6):290-1. Available From: 10.1016/j.endonu.2015.01.008
10. Rojas W, Flórez A, Pinzón D. Parálisis periódica hipocalémica: reporte de caso y revisión del tema. Reper Med Cir. 1 de enero de 2017;26(1):35-8. Disponible en: <https://doi.org/10.1016/j.reper.2017.01.002>.
11. Areta-Higuera JD, Algaba-Montes M, Oviedo-García AA. Parálisis periódica hipopotasémica. A propósito de un caso. SEMERGEN - Med Fam. 1 de mayo de 2014;40(4):e69-72. Available From: <http://www.elsevier.es/es-revista-medicina-familia-semergen-40-articulo-paralisis-periodica-hipopotasemica-a-proposito-S1138359313001020>
12. Dogan NO, Avcu N, Yaka E, Isikkent A, Durmus U. Weakness in the Emergency Department: Hypokalemic Periodic Paralysis Induced By Strenuous Physical Activity. Turk J Emerg Med. junio de 2015;15(2):93-5. Available From: <https://www.ncbi.nlm.nih.gov/pubmed/27336072>
13. Coloma A, Mosquera-Lozano D, Sierra-Carpio M, Baeza-Trinidad R, Huarte-Loza E. Parálisis muscular hipopotasémica secundaria al consumo excesivo de bebidas con cola. Nefropl. 1 de diciembre de 2017;9(2):103-6. Disponible en: <http://www.revistanefrologia.com/es-paralisis-muscular-hipopotasemica-secundaria-al-consumo-excesivo-bebidas-con-cola-articulo-X1888970017620810>
14. Garg RK, Malhotra HS, Verma R, Sharma P, Singh MK. Etiological spectrum of hypokalemic paralysis: A retrospective analysis of 29 patients. Ann Indian Acad Neurol. julio de 2013;16(3):365-70. Available From: <https://www.ncbi.nlm.nih.gov/pubmed/24101818>
15. Elkoundi A, Kartite N, Bensghir M, Doghmi N, Lalaoui SJ. Gitelman syndrome: a rare life threatening case of hypokalemic paralysis mimicking Guillain-Barré syndrome during pregnancy and review of the literature. Clin Case Rep. 17 de agosto de 2017;5(10):1597-603. Available From: <https://www.ncbi.nlm.nih.gov/pmc/articles/PMC5628240/>
16. Aggarwal R, Chugh P. Thyrotoxic periodic paralysis: a short clinical review. Int J Res Med Sci. 7 de enero de 2017;3(3):539-42. Available From: <https://www.msjonline.org/index.php/ijrms/article/view/1326>
17. Statland JM, Fontaine B, Hanna MG, Johnson NE, Kissel JT, Sansone VA, et al. Review of the Diagnosis and Treatment of Periodic Paralysis. Muscle Nerve. Abril de 2018; 57(4):522-30. Available From: <https://doi.org/10.1002/mus.26009>