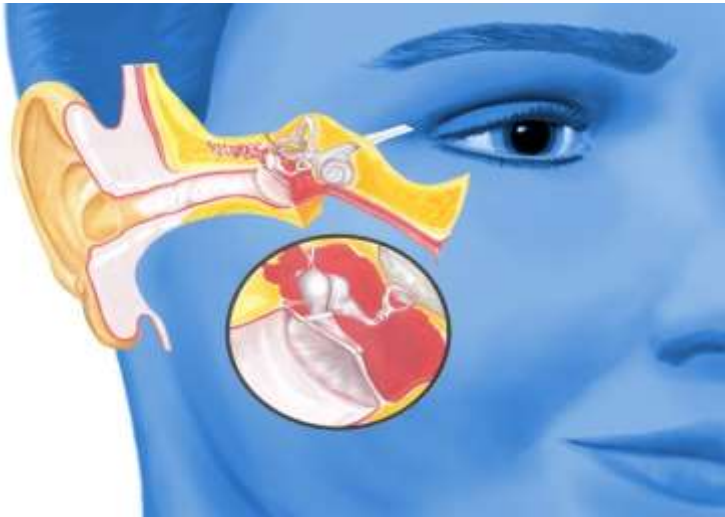

# Het oor



*Brent Veldman  
Huisarts in Alkmaar*

DOK h

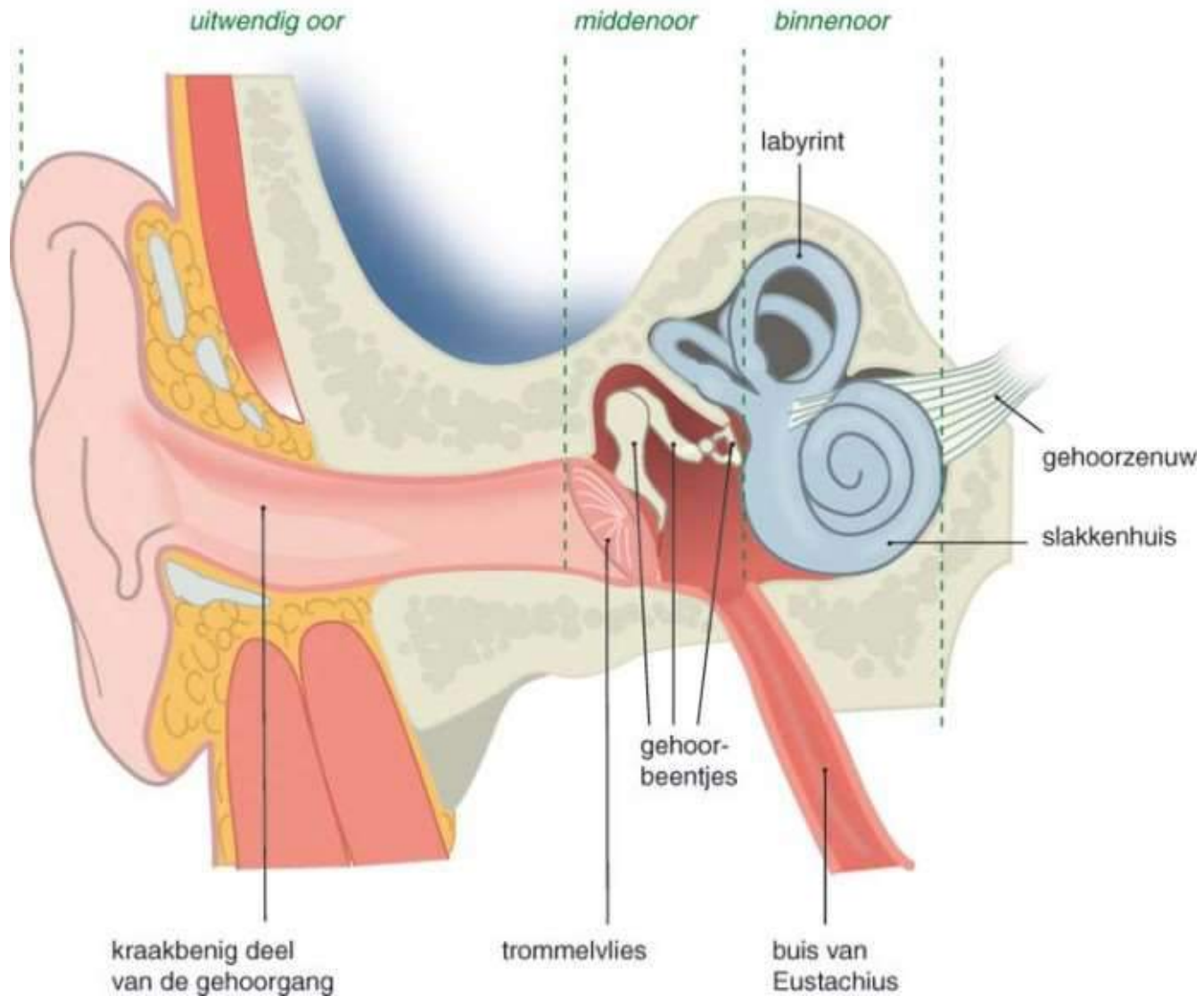
Disclosure belangen spreker

(potentiële) belangenverstrengeling	Geen
-------------------------------------	------

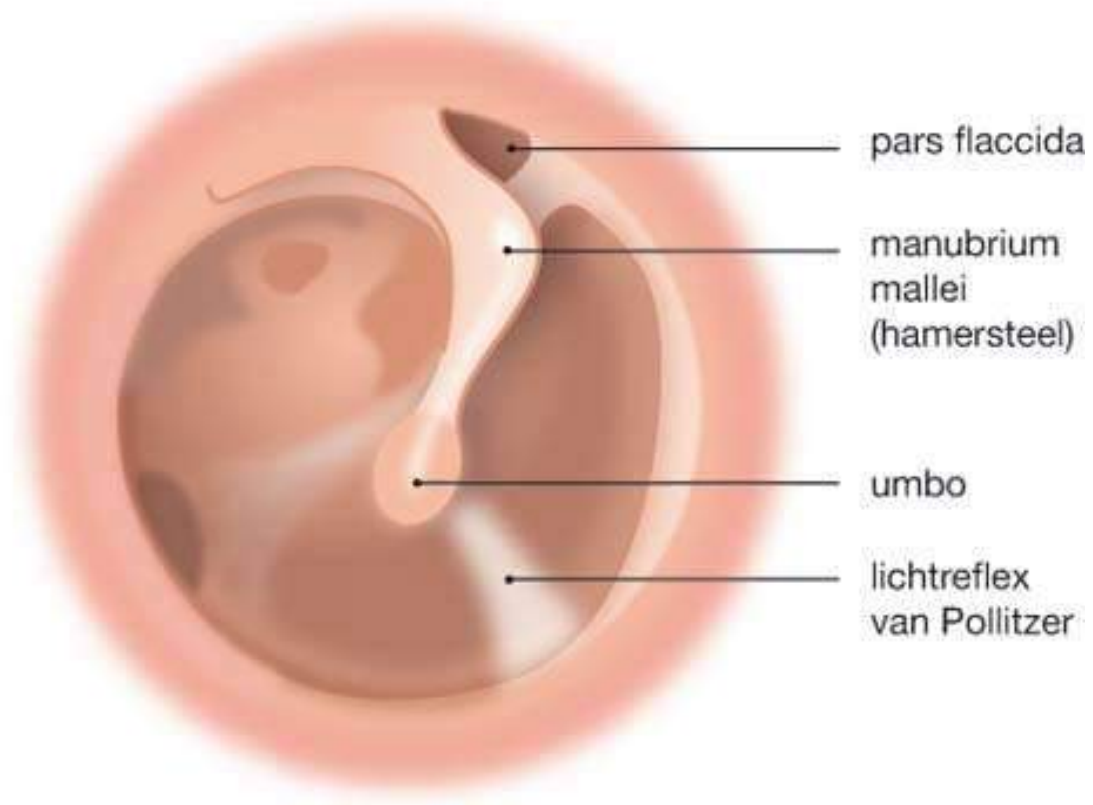
# Het oor

- Anatomie en fysiologie
- Het ooronderzoek
- Oorpijn
- Jeuk/ afscheiding uit het oor
- Gehoorverlies

# Anatomie



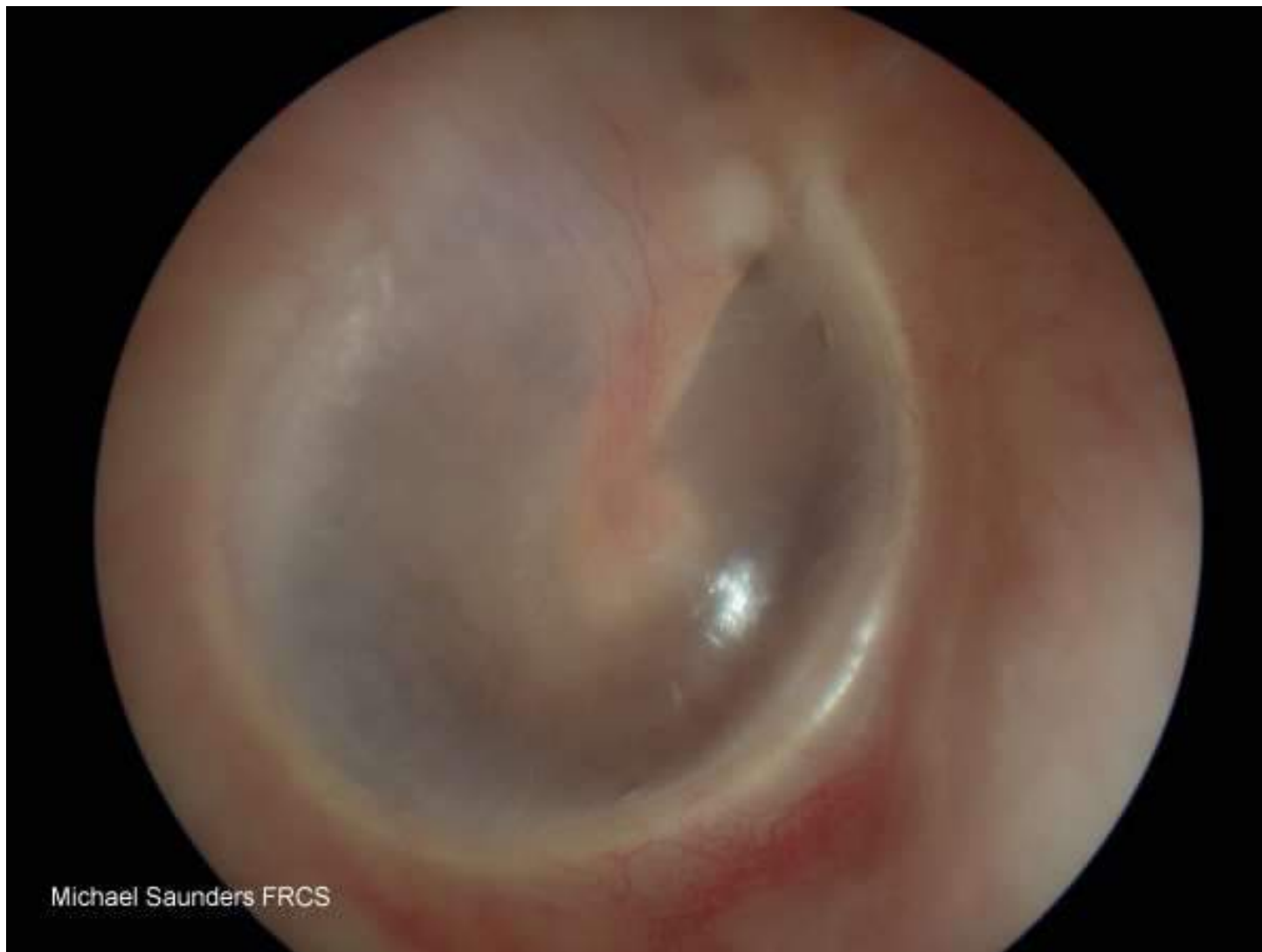# Trommelvlies



# Het trommelvlies

- Hamersteel
- Grijs, glanzend membraan (strak)
- Membraan van Shrapnell, soepel (pars flaccida, koepelholteregio)
- Lichtreflex van Politzer

# Trommelvlies



Michael Saunders FRCS

# Fysiologie 1

- Uitwendige gehoorgang en oorschelp
  - Opvangen van geluid
- Sterk van invloed op uiterlijk
- ... soms handig tijdens fietsen met wind mee....



# Fysiologie 2

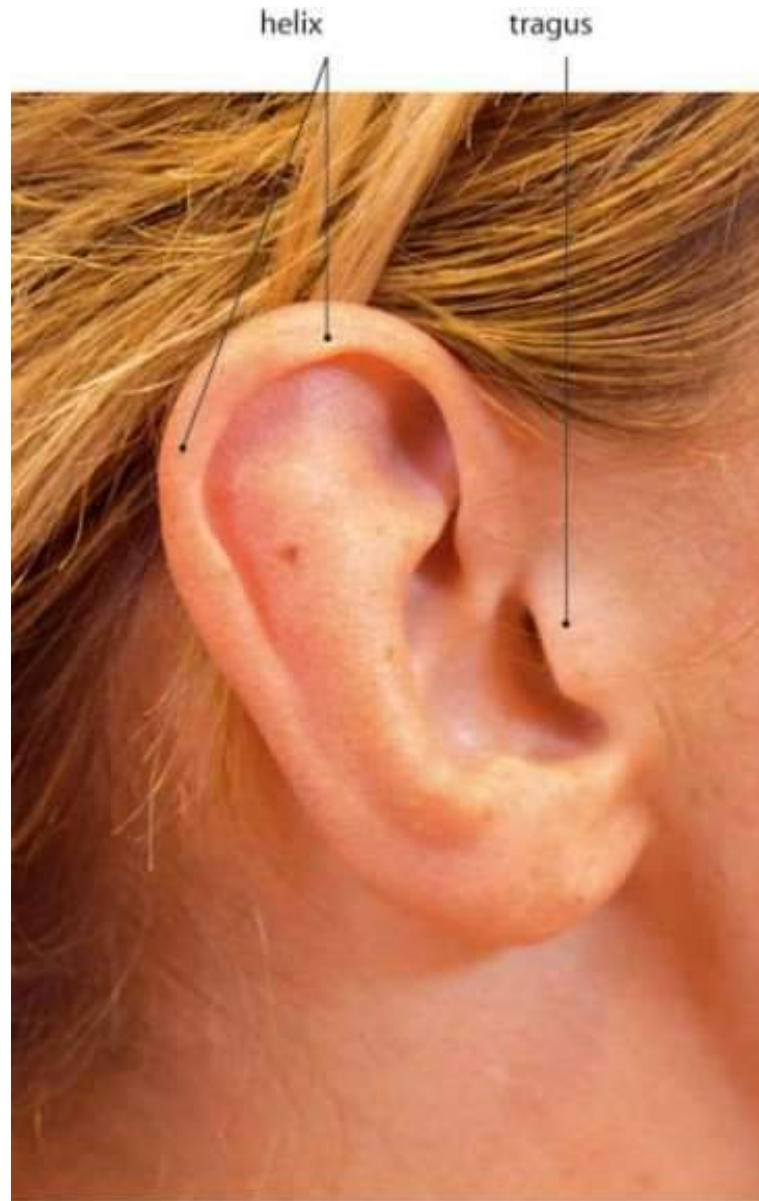## ➤ Middenoor

- Omzetten van luchtgeleiding naar vloeistof
- Balans slijm/ lucht (via buis van Eustachius)
- Versterking

## ➤ Binnenoor

- Van vloeistof naar zenuwgeleiding
- Pijngrens is bescherming
- Evenwicht

# Het ooronderzoek



# Het ooronderzoek

## ➤ Inspectie: kijken

- Oorschelp (ook erachter): vorm, kleur, zwellingen en eventuele littekens.
- Uitwendige gehoorgang: zwelling en eventuele uitvloed

## ➤ Palpatie: voelen

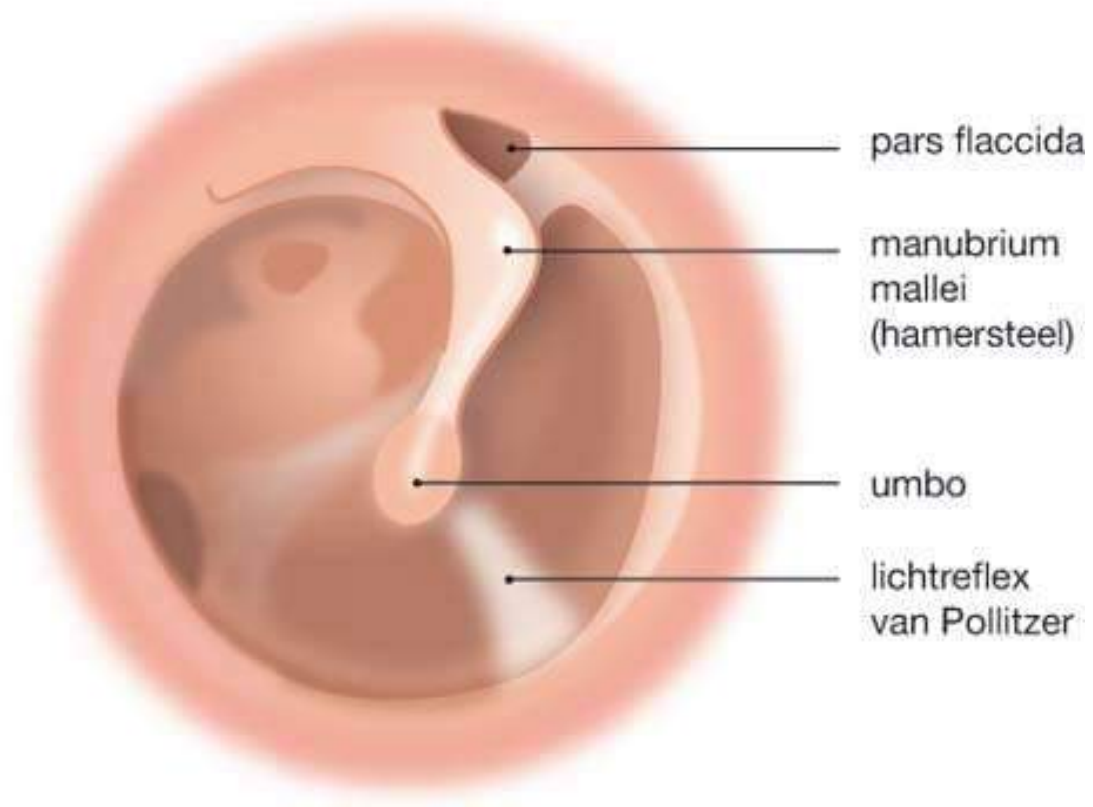
- Pijn vooral tpv de tragus

## ➤ Trek oorschelp naar achter en naar boven!

# Het otoscopie-onderzoek

- Gehoorgang: zwelling, uitvloed (cerumen), kleur, schilfering.
- Trommelvlies:
  - Kleur (rood, kalk?)
  - Intactheid (perforatie?) Let op bloedvaatjes!
  - Lichtreflex (ingetrokken?)
  - Stand hamersteel (ingetrokken: dan horizontaler)
  - Membraan van Shrapnell: gevoeliger

# Het otoscopieonderzoek



# Trommelvlies

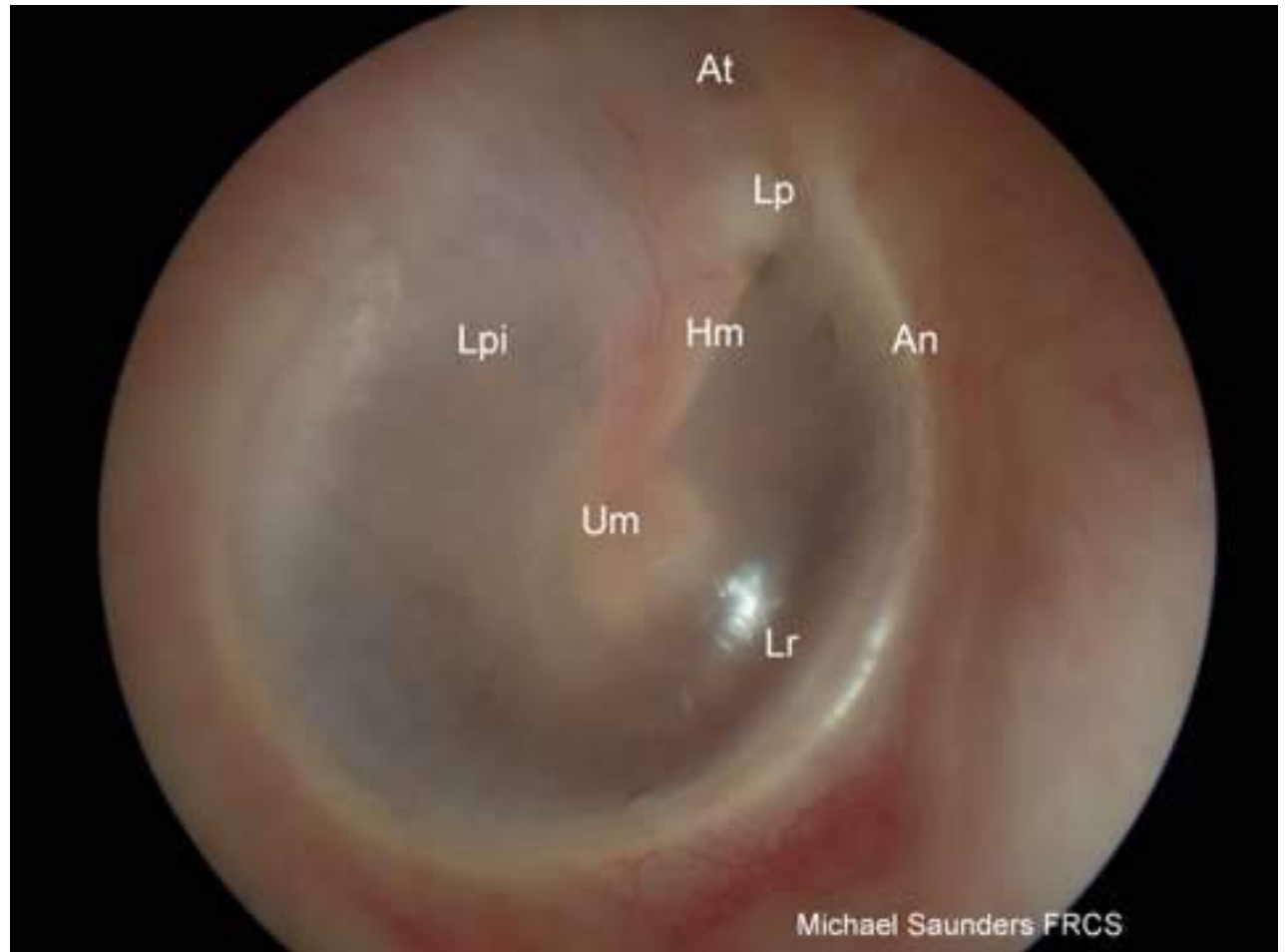
Kleur

Intactheid

Lichtreflex

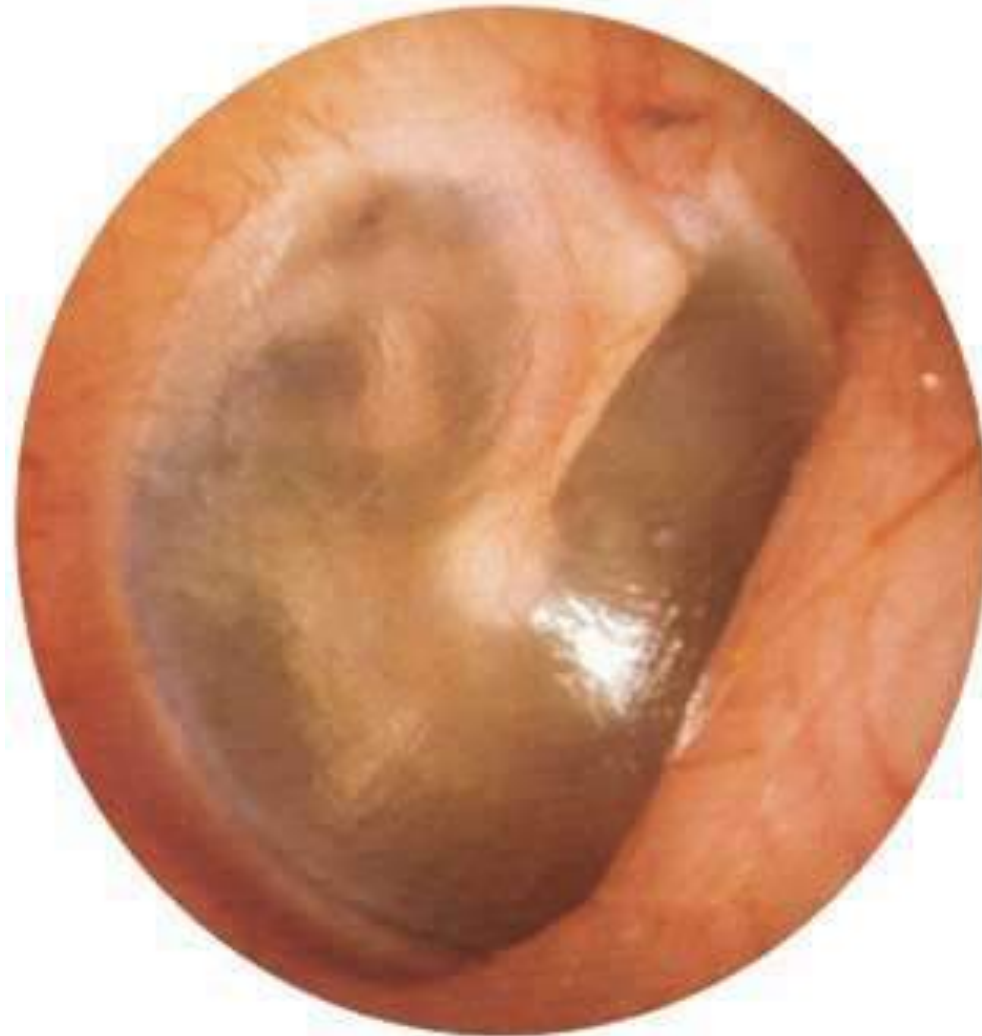Stand hamer

Shrapnell



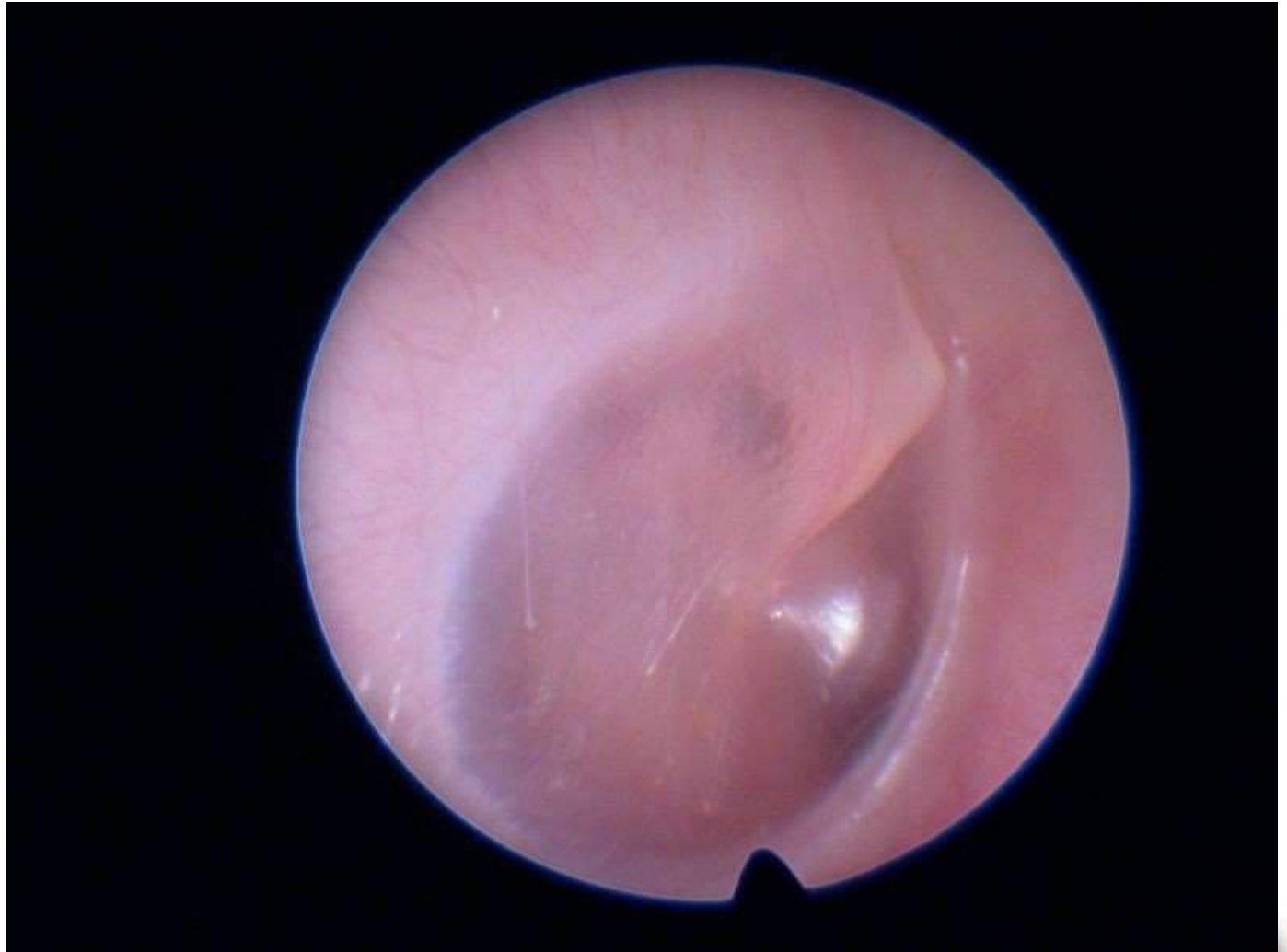# Trommelvlies

Kleur  
Intactheid  
Lichtreflex  
Stand hamer  
Shrapnell



# Trommelvlies

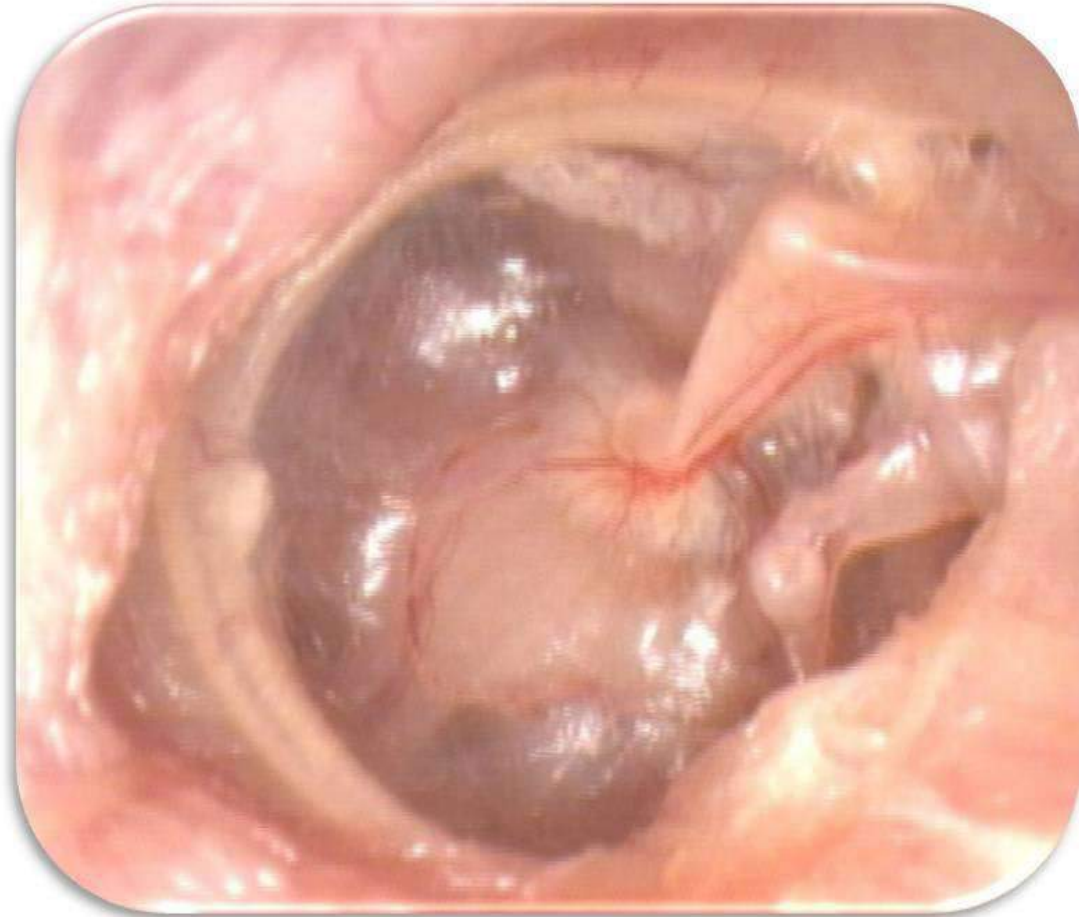Kleur  
Intactheid  
Lichtreflex  
Stand hamer  
Shrapnell





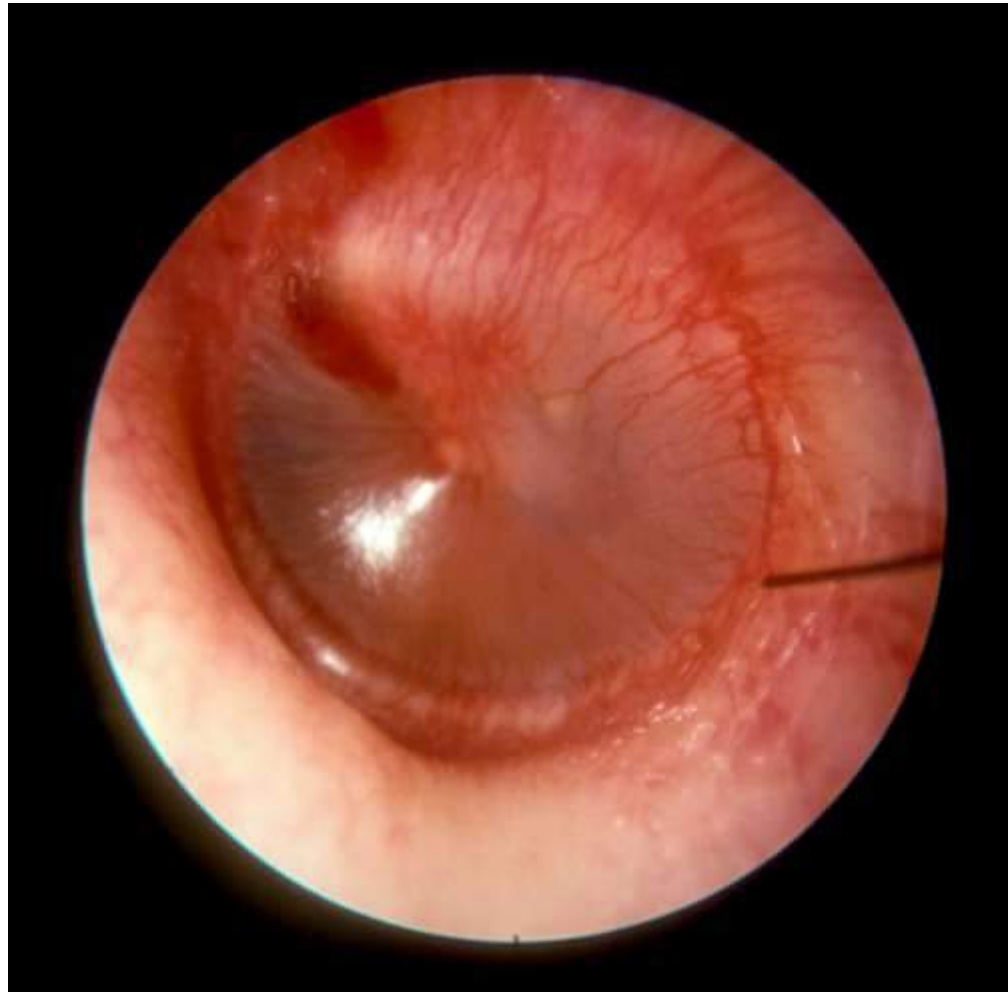# Trommelvlies

Kleur  
Intactheid  
Lichtreflex  
Stand hamer  
Shrapnell



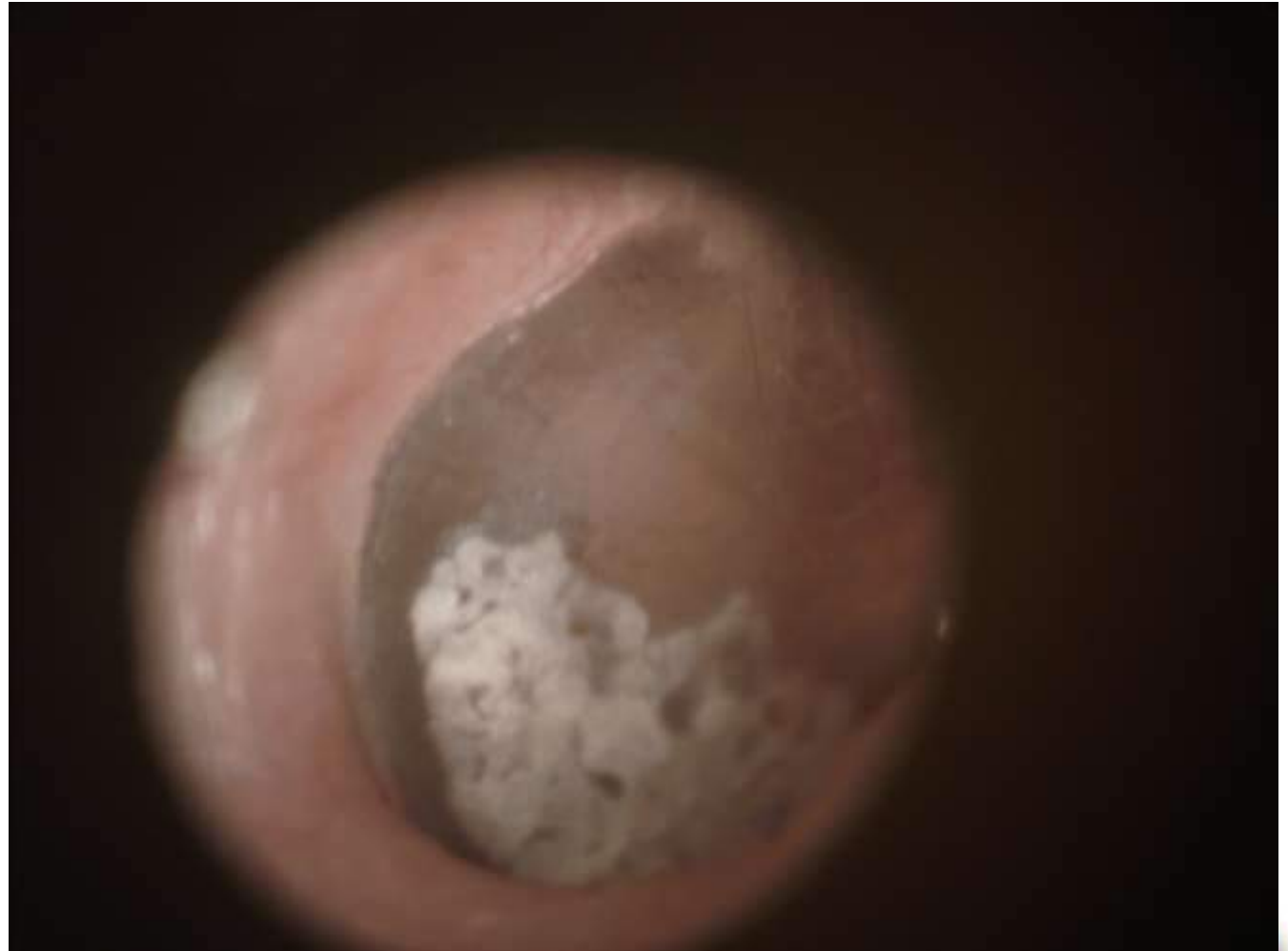# Trommelvlies

Kleur  
Intactheid  
Lichtreflex  
Stand hamer  
Shrapnell



# Trommelvlies

Kleur  
Intactheid  
Lichtreflex  
Stand hamer  
Shrapnell



# Oorpijn

- Vrouw, 23 jaar, belt ivm sinds 3 dagen oorpijn
- Wat is de DD?

# Oorpijn

- Otitis media (middenoorontsteking), otitis externa (gehoorgangontsteking) of myringitis (ontstoken trommelvlies, griepoor)
- Cerumen
- Tubadysfunctie (ingetrokken)
- Lawaaitrauma
- Furunkel (steenpuist)
- Bij kinderen: corpus alienum
  
- Soms: kaak/tand/keelpijn, gordelroos (blaasjes)

# Oorpijn

- Vrouw, 23 jaar, belt ivm sinds 3 dagen oorpijn
- Wat vraag je?

# Oorpijn - anamnese

- Infectie:

- BLWI? Verkouden? Koorts? Mate van ziekzijn? Uitvloed?

- (Lawaai)trauma?

- Doofheid?

- Voorgeschiedenis?

## Oorpijn vervolg

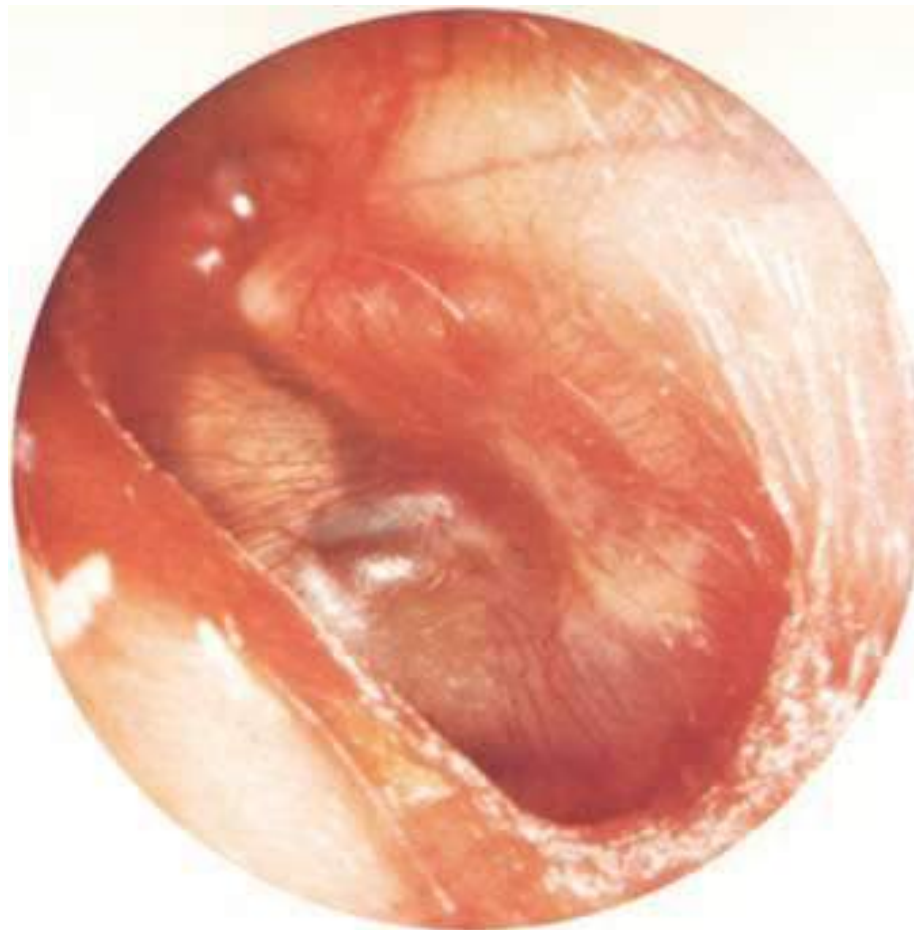- Vrouw, 23 jaar, belt ivm sinds 3 dagen oorpijn
- Geen trauma, geen koorts, wel iets verkouden, voorgeschiedenis: regelmatig uitspuiten ivm overmatig cerumen.
- Wat te doen? Dokter heeft vandaag geen plaats...



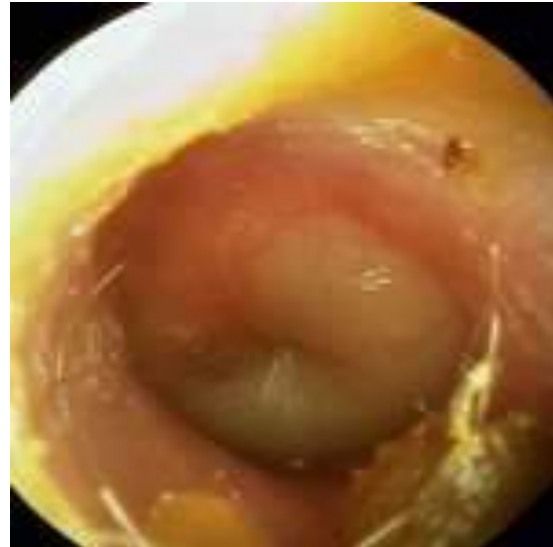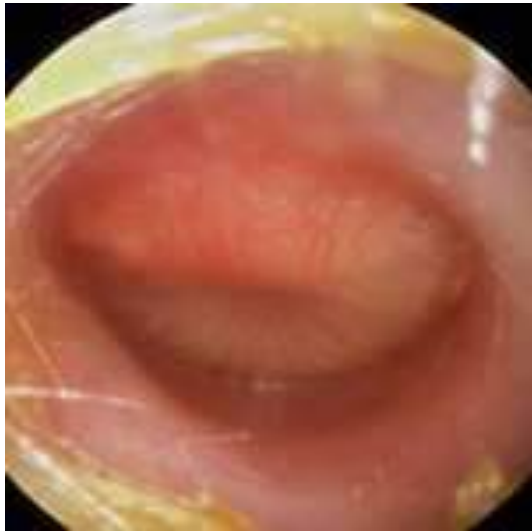
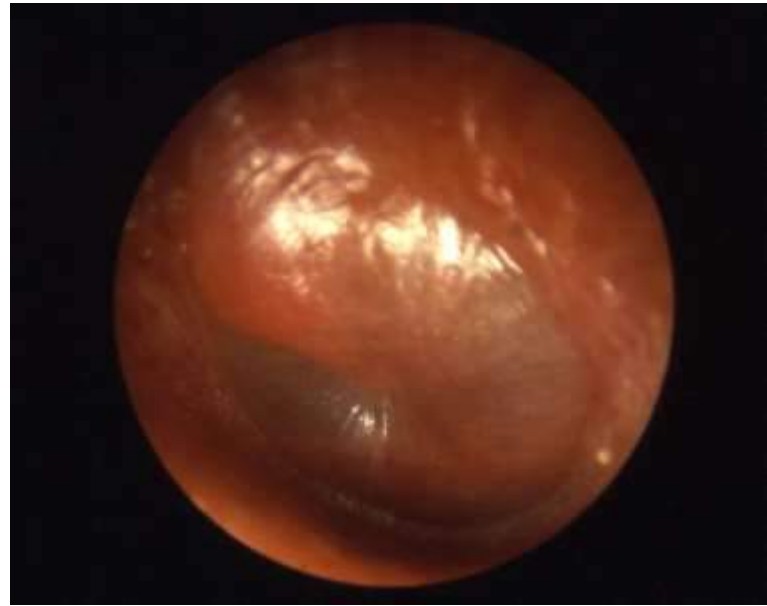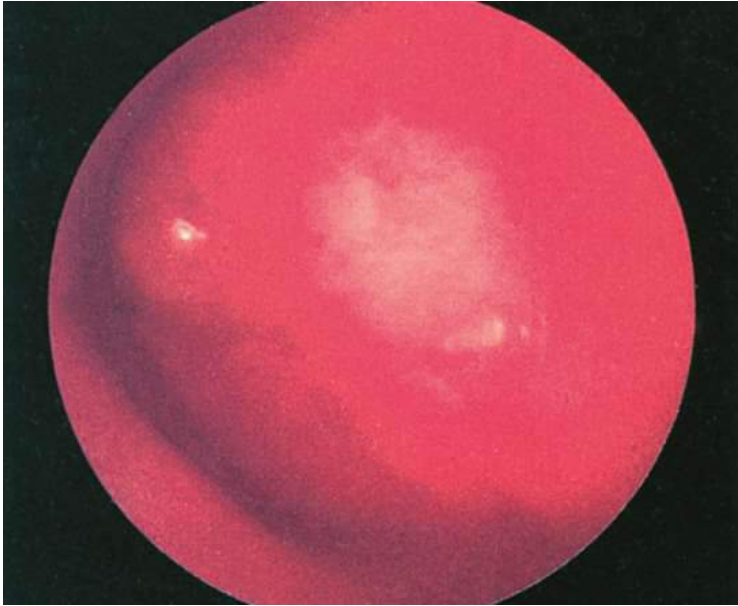
## Oorpijn vervolg

➤ U besluit zelf te kijken om evt uit te spuiten..... Bij inspectie uitwendig geen afwijkingen.

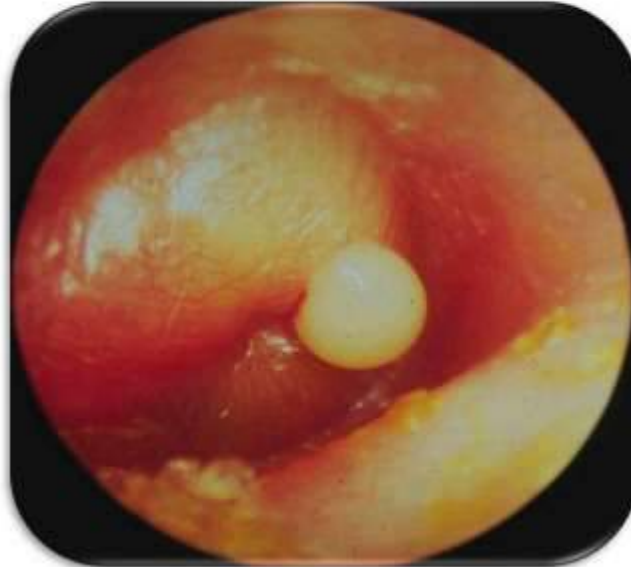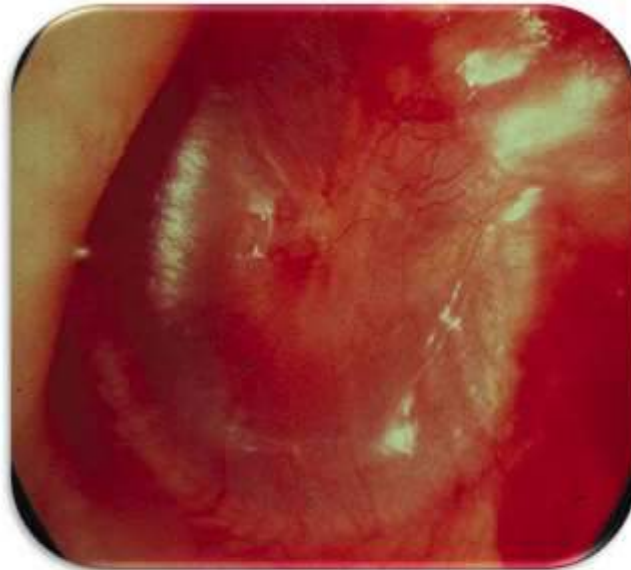
Kleur  
Intactheid  
Lichtreflex  
Stand hamer  
Shrapnell



# Oma

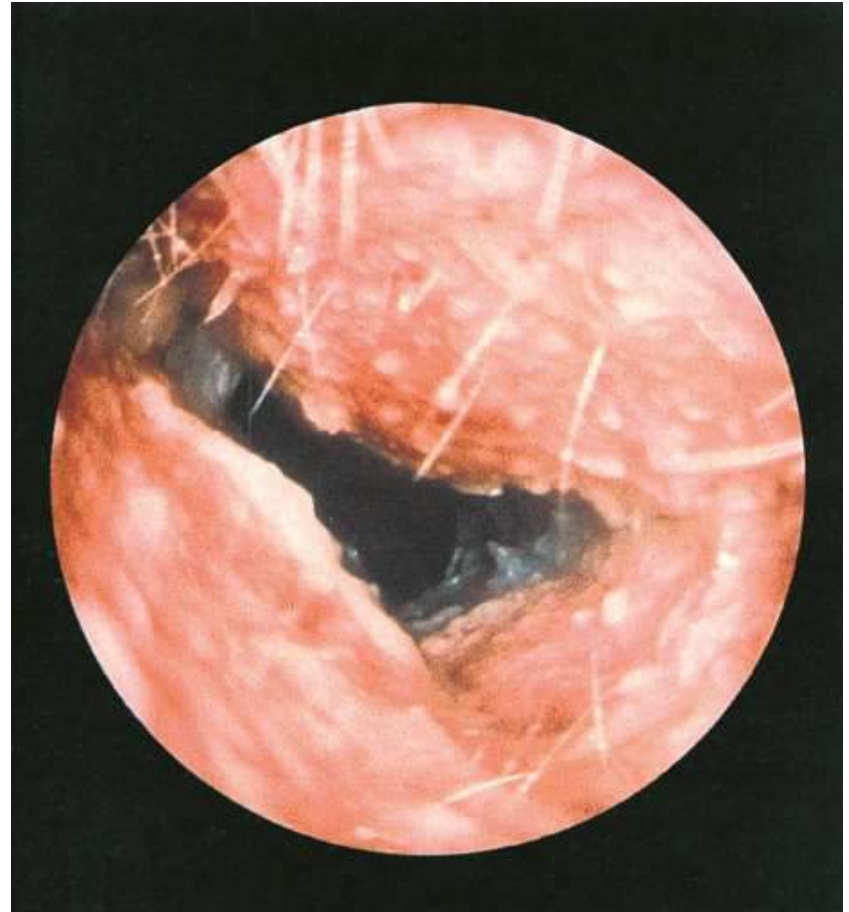


# Oma



## Oorpijn 2

- Bij inspectie uitwendig geen afwijkingen.
- Wel pijn tpv tragus



# Otitis externa

- Vochtig, warme omgeving (zwemmen)
- Eczeem
- Peuteren/ apparaten!
- Onderscheid met loopoor bij oma soms moeilijk

# Oorpijn

## Otitis media met afscheiding

verkoudheid

winter

leeftijd < 15 jaar

kortdurend klachten

pijn, vóór het optreden van afscheiding

koorts/algemeen ziekzijn

## Otitis externa

zwemmen

zomer

leeftijd > 15 jaar

langdurig klachten

jeuk

geen algemeen ziekzijn

# Otitis externa behandeling

## ➤ Preventie

- Oorpeuteren en reinigen van de gehoorgang vermijden
- Voorovergebogen douchen en haarwassen en de gehoorgang nadien goed drogen.
- Bij frequente recidieven door zwemmen: beschermende oordopjes of oorvatjes met vaseline

Cave: contacteczeem

## Otitis externa behandeling 2

- Oordruppels: zure oordruppels met HCA/TCA
- AB bij koorts/ algemeen ziekzijn
- Zn tampon bij zwelling, evt voorzichtig uitspuiten?



# Oma behandeling

- Zwemmen?
- Oma bij kinderen: neusspray, pcm, alleen evt AB bij:
  - Erg ziek
  - Dubbelzijdig èn onder 2 jaar
  - Bij 1e presentatie loopoor
  - Geen verbetering na 3 dagen
  - Risicofactoren voor complicaties (leeftijd <6 maanden, anatomische afwijkingen in het KNO-gebied, zoals bij het syndroom van Down of bij palatoschisis, ooroperaties in de voorgeschiedenis, gecompromitteerd immuunsysteem).

# Oma behandeling

- Controle na loopoor
  - Na 2 weken

# Oma behandeling

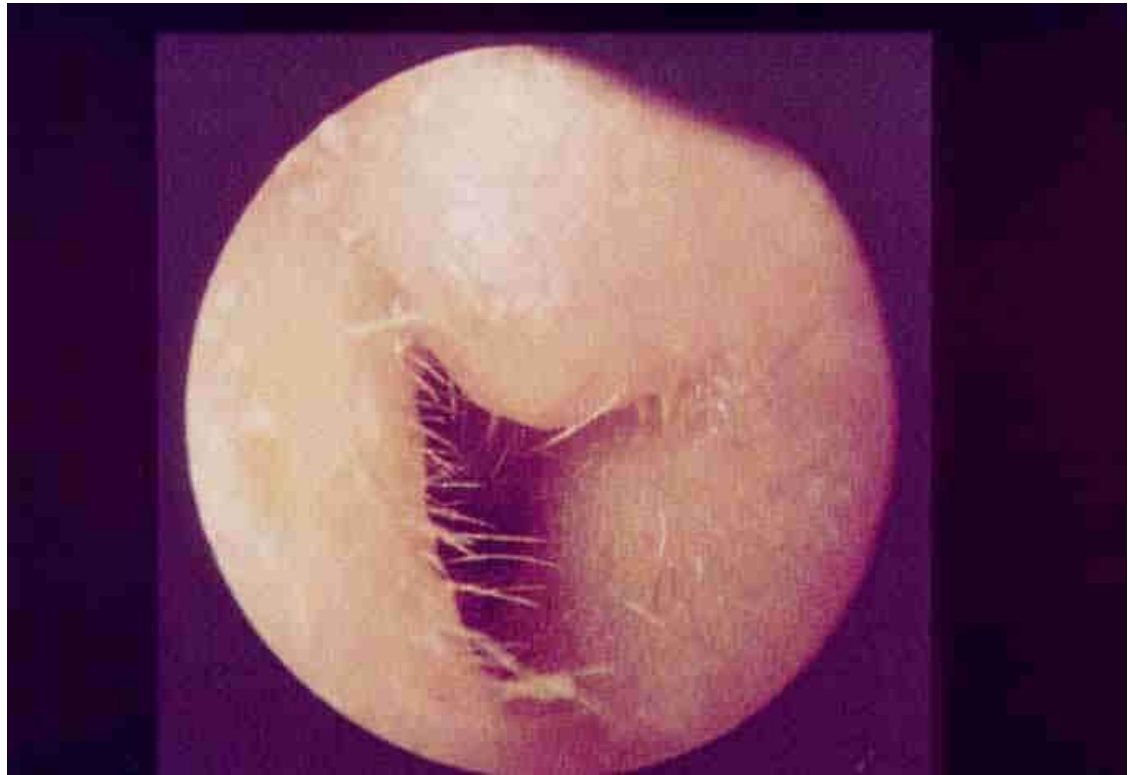
- Oma bij volwassenen:
  - Niet dezelfde richtlijn
  - Onvoldoende research
  - Meer risico blijvende gehoorbeschadiging
  - Lange nasleep met OME

# Oma complicaties

- Chronische otitis media (loopoor, geen pijn)
- Gehoorbeschadiging
- Meningitis/ mastoiditis
- Facialisverlamming (Bells parese)

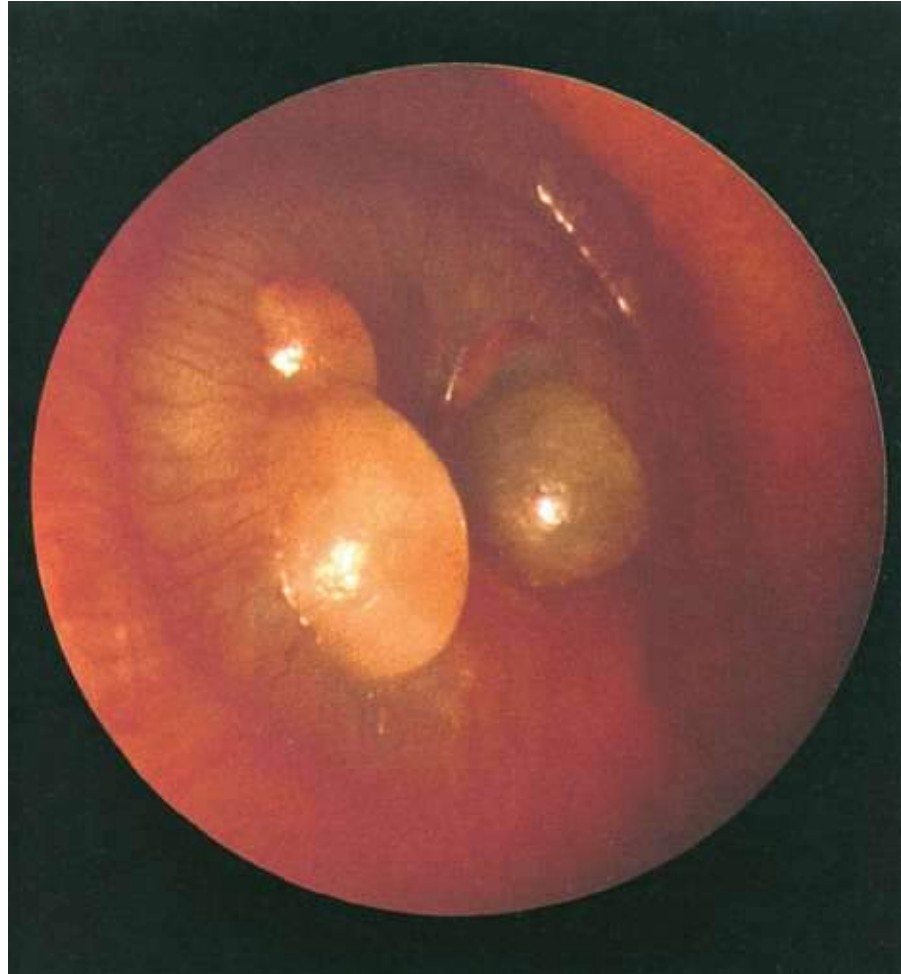
## Oorpijn 3

- Bij inspectie uitwendig geen afwijkingen.
- Wel pijn tpv tragus

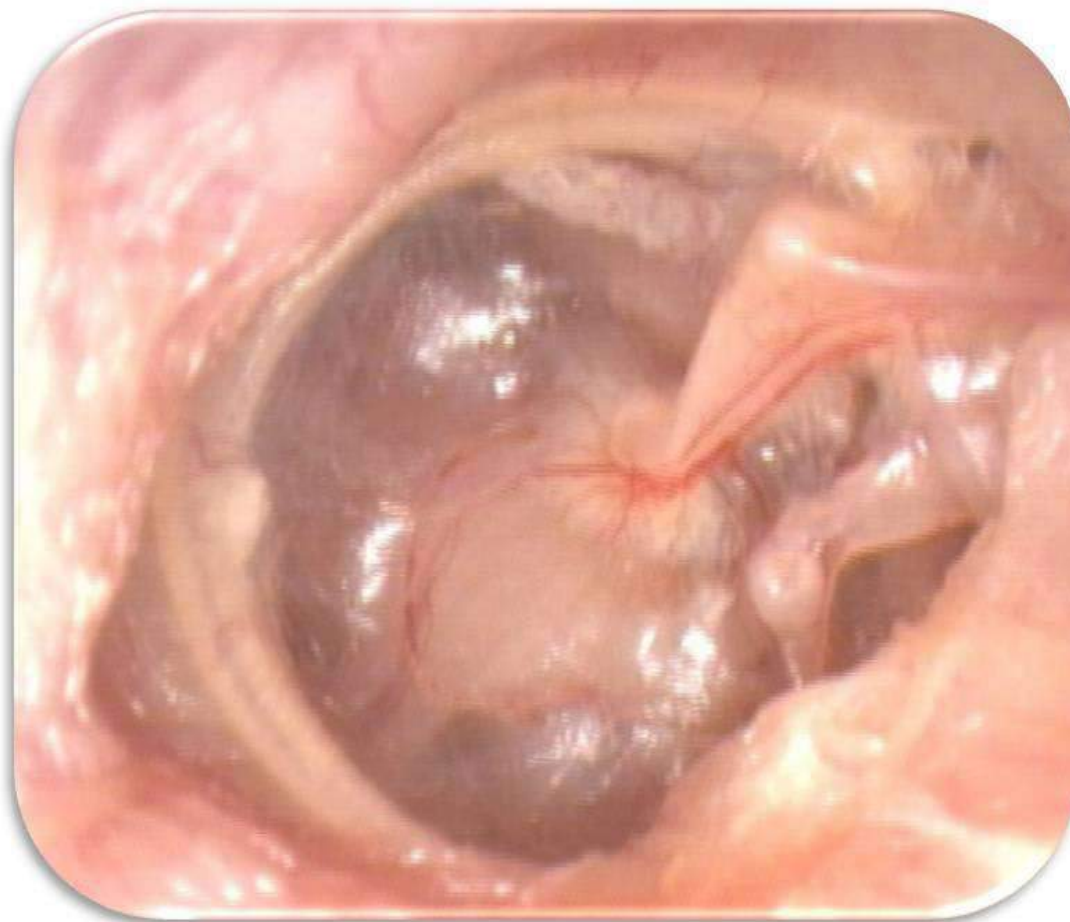

## Oorpijn 4

- Bij inspectie en palpatie geen afwijkingen.
- Geen pijn tpv tragus



# Trommelvlies



# Tubadysfunctie

- Openzetten buis van Eustachius!
- Stomen, neusspray, expectatief
- Xylometazoline, corticosteroidneusspray



# Afscheiding uit het oor

➤ Man, 32 jaar, sinds enkele weken afscheiding uit het oor, geen pijn.

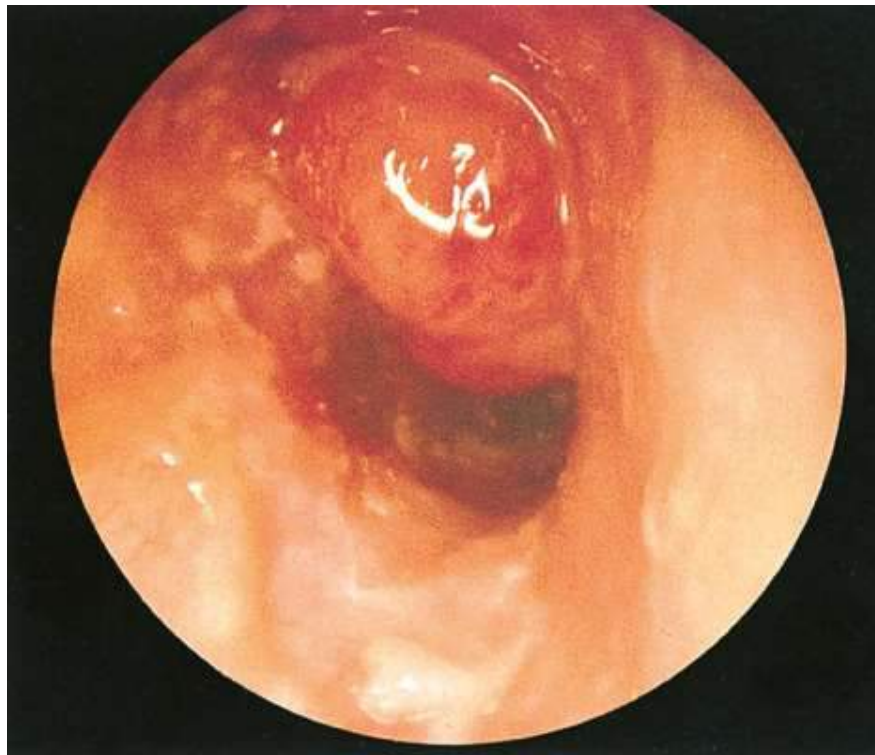
➤ DD?

# Afscheiding uit het oor

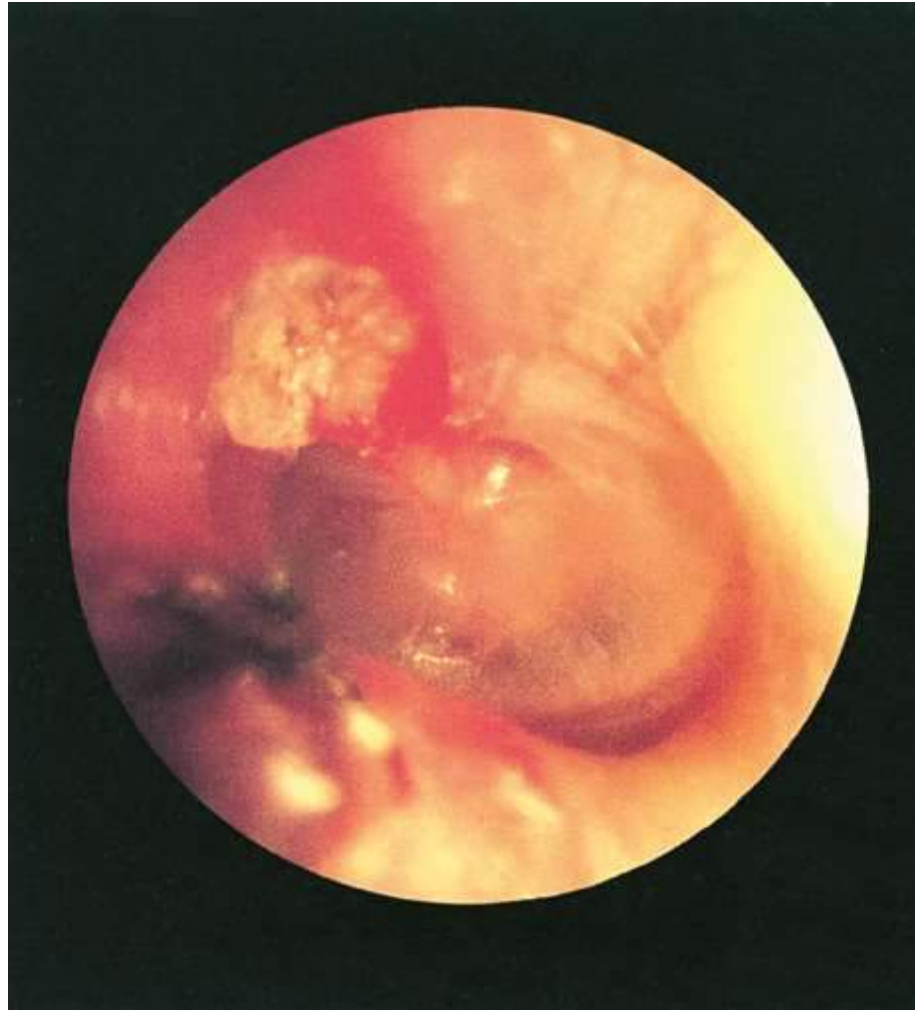- Otitis media acuta met perforatie
- Chronische otitis media (met of zonder cholesteatoom)
- Otitis externa
- Otitis externa obv eczeem (jeuk)
- Overmatig cerumen

## Afscheiding uit het oor

➤ Bij LO uitwendig geen afw. Bij otoscopie:



# Afscheiding uit het oor



# Chronische otitis media

- Loopoor via perforatie
- Tubadysfunctie
- Restverschijnselen: trommelvliesperforatie, aantasting van de gehoorbeenketen en verlittekening of verkalking van het trommelvlies, met als gevolg gehoorverlies.
- Cholesteatoom (huidcellen) → Zeldzaam, maar bedreigend! (meningitis, facialisparesse, hersenabces)

# Chronische otitis media - behandeling

Frequent oortoilet bij KNO-arts.

Langdurig oordruppels.

Uiteindelijk chirurgie.

# Chronische otitis media - behandeling 2

Trommelveesoperatie = myringoplastiek.

Gehoorbeenreconstructie = tympanoplastiek.

Sanerende chirurgie = tympanoplastiek  
Radicalisatie.

Combinaties.

# Gehoorverlies

- Jongen, 4 jaar, ouders vinden dat hij laatste weken slecht hoort/ luistert....
- DD?



# Gehoorverlies tot 6 jaar

- Otitis media met effusie
- Cerumen
- Aangeboren/ familiair (infecties zwangerschap)

# Gehoorverlies ouder dan 6 jaar

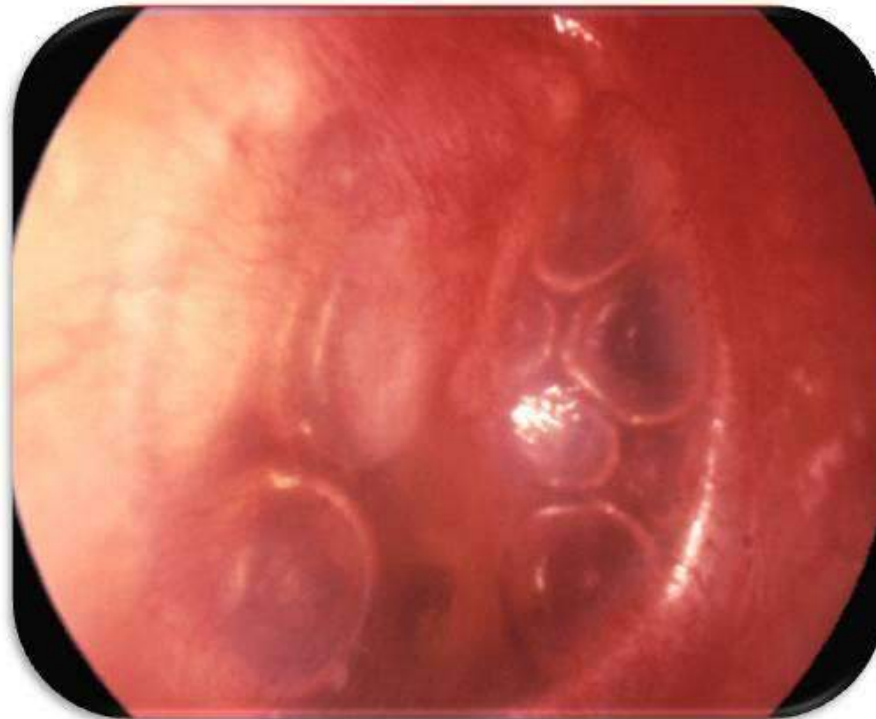
- Otitis media met effusie, acuta, externa
- Cerumen
- Lawaai
- Barotrauma
- Acuut idiopathisch gehoorverlies
- Chronische otitis media (cholesteatoom)
- Presbycusis (ouderdom)
  
- Otosclerose (abnormale botvorming)
- Ziekte van Meniere: aanvallen met duizeligheid, misselijkheid
- Brughoektumor

# Gehoorverlies - alarmsymptomen

- Acuut ernstig eenzijdig gehoorverlies
- Progressief gehoorverlies
- Neurologische uitval (slikken, spraak, taal)

# Gehoorverlies

- Jongen, 4 jaar, ouders vinden dat hij laatste weken slecht hoort/ luistert....



# Otitis media met effusie

- Ophoping vocht middenoor (verkoudheden?)
- Gunstig beloop,  $\frac{3}{4}$  na 6 maanden klachtenvrij
- Let op:
  - Achterblijvende ontwikkeling
  - Spraak/taal
  - Gedrag

# Otitis media met effusie

Adenotomie.

Buisjes plaatsen.

Buisjes met adenotomie.

Geen relatie met de keelamandelen.

Zwemmen mag, duiken wordt ontraden

# Trommelvliesbuisjes

- Gunstig, maar gering effect op het gehoor gedurende 6-9 maanden.
- Geen invloed op taal/spraak/gedragsproblemen
- Nadelen: looporen (na plaatsing tenminste 50%, persisterende TV-perforaties (zeldzaam)
- Na half jaar- jaar: vanzelf uitstoting

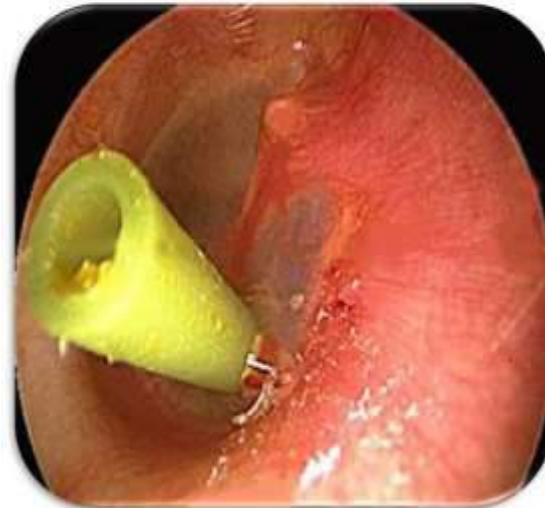
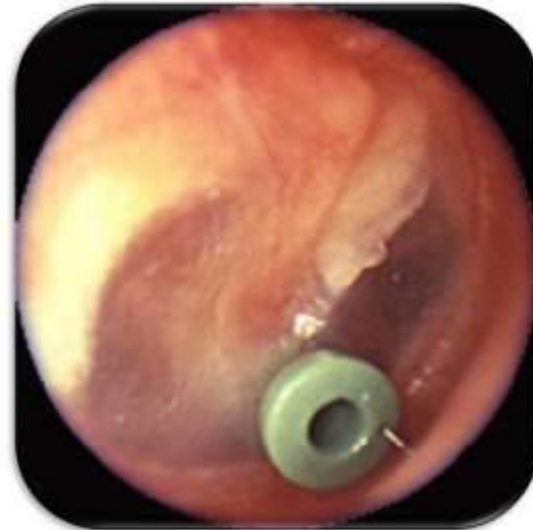# Trommelvliesbuisjes

## ➤ Worden overwogen als:

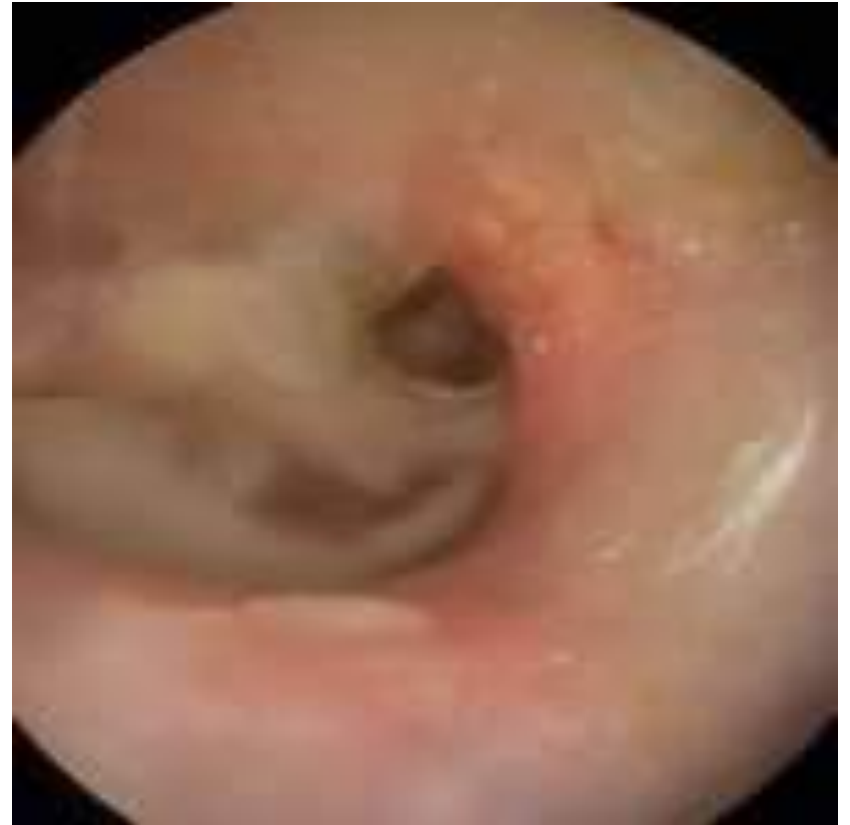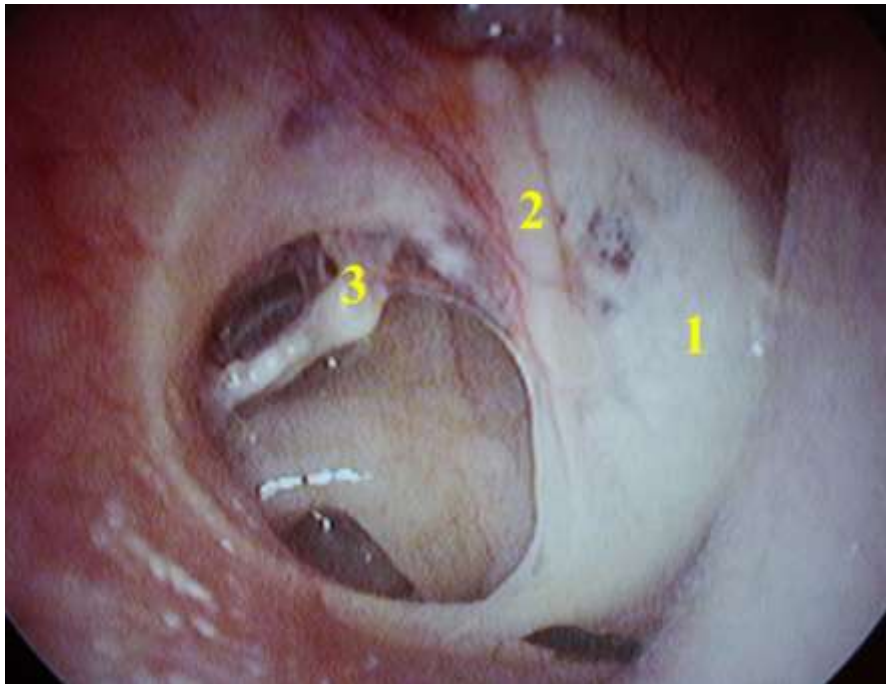
- de klachten langer dan drie maanden aanhouden én
- de klachten een duidelijk nadelige invloed hebben op het functioneren of de ontwikkeling van het kind en/of
- er een gehoorverlies (in het beste oor) is van ten minste 25 dB.



# Trommelvliesbuisjes

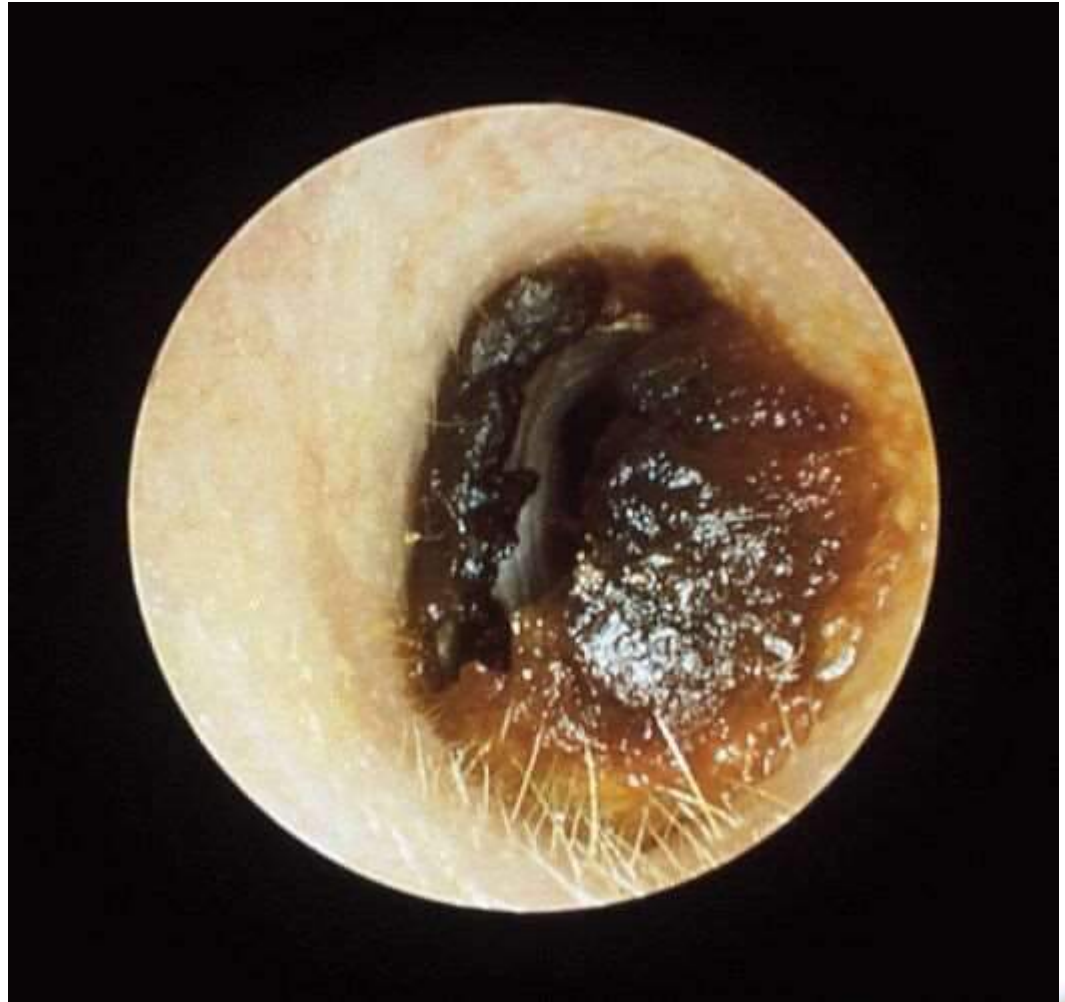

# Trommelvliesbuisjes



## Verminderd gehoor

- Bij inspectie en palpatie geen afwijkingen.
- Geen pijn tpv tragus



# Cerumen behandeling

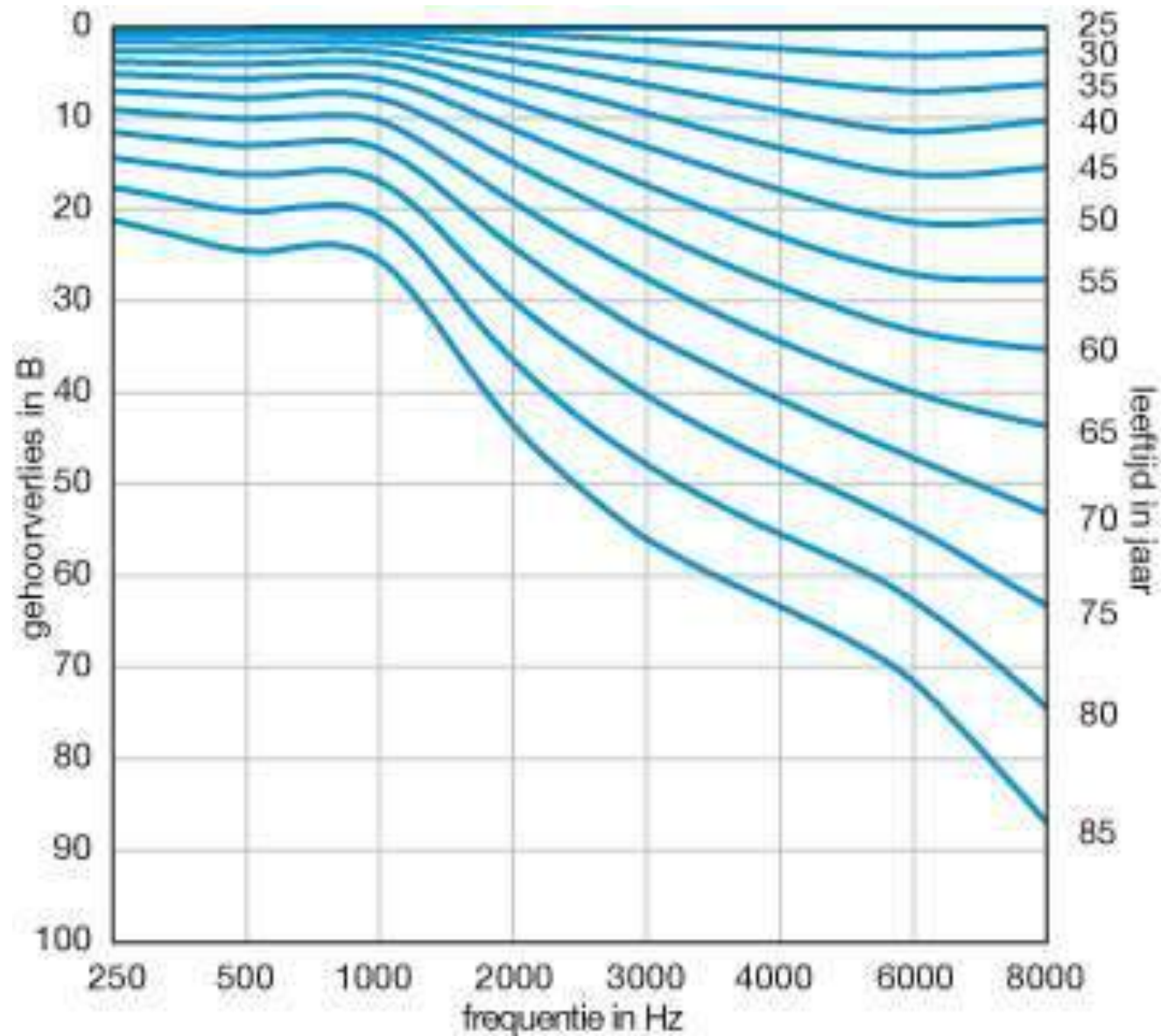
- Adviezen
- Haakje/ oogje/ paktangetje
- Uitspuiten (achterwand, lauwwarm water (37 gr))
- Earex/ audispray etc, geen bewijs
- Pas op. NOOIT uitspuiten bij perforatie, buisjes, trommelvliesplastiek of na middenoorchirurgie!



# Gehoorverlies

- Bijna 2 miljoen mensen
- Audiometrie of fluisterspraaktest (30 dB verlies)

# Fysiologie 3

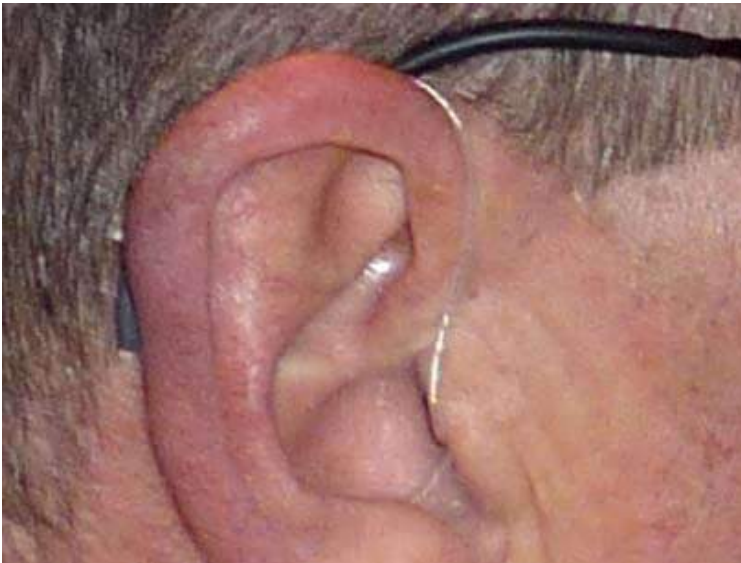

# Gehoorverlies behandeling





# Gehoorverlies behandeling





# Het oor

➤ Vragen???