

Reabilitação estético-funcional de paciente com displasia ectodérmica em idade precoce

Recebido em: nov/2011
Aprovado em: dez/2011

Early aesthetic functional rehabilitation of patient with ectodermal dysplasia

Juliana Mattos Silveira
Especialista em Odontopediatria - Aluna de Doutorado em Odontopediatria da Fousp - Brasil

Daniela Mamede Carnaval Marrichi
Especialista - Odontopediatria - Brasil

Alexandra Barros Cellim e Arruda Santos
Especialista - Odontopediatria - Brasil

Thaís Gimenez
Graduação - Aluna de Doutorado em Odontopediatria da Fousp - Brasil

Mariana Minatel Braga
Doutora - Docente Fousp - Brasil

Termo de consentimento livre e esclarecido assinado pelos pacientes e enviado à Revista

Autor para correspondência:
Juliana Mattos Silveira
Depto. De Odontopediatria
Av. Professor Lineu Prestes, 2227
Cidade Universitária - São Paulo - SP
05508-000
Brasil
jmsilveira@usp.br

RESUMO

A displasia ectodérmica representa um complexo grupo de doenças com características clínicas relacionadas principalmente às estruturas do ectoderma, como pele, anexos cutâneos, cabelos, unhas, glândulas sudoríparas e dentes. Dentre as alterações dentais, as anomalias de número e forma são bastante comuns, tanto na dentição decidua como na permanente, levando ao comprometimento bucal estético e funcional. Este trabalho visa apresentar um caso clínico de displasia ectodérmica em paciente odontopediátrico, descrevendo as anormalidades dentais e a conduta de reabilitação oral adotada para estabelecimento da função, estética e equilíbrio psicológico.

Descritores: displasia ectodérmica; criança; reabilitação bucal

ABSTRACT

Ectodermal dysplasia is a complex group of diseases with clinical features related mainly with ectodermal structures such as skin, skin appendages, hair, nails, sweat glands and teeth. Among the dental alterations, the absence of some teeth and morphologic anomalies are extremely common, both in the primary and permanent teeth resulting in esthetical and functional compromise. This report aims to present teeth abnormalities and the clinical procedures involved in the child's oral rehabilitation carried out in order to restore the function, the esthetical and the psychological equilibrium.

Descriptors: ectodermal dysplasia; child; mouth rehabilitation

RELEVÂNCIA CLÍNICA

A displasia ectodérmica é de grande importância clínica para a Odontologia, devido as suas manifestações bucais. Mas nem sempre o Cirurgião-Dentista encontra-se preparado para realizar o correto diagnóstico e tampouco para proporcionar ao paciente tratamento adequado. Muitos casos de displasia do ectoderma acabam sendo identificados primeiro por Cirurgiões-Dentistas, do que pelos próprios médicos. No caso dos odontopediatras, além de identificar, tratar esse paciente contribui para melhora da autoestima e convívio social dessas crianças.

INTRODUÇÃO

A displasia ectodérmica representa um complexo grupo de doenças, caracterizadas pelo desenvolvimento anormal das estruturas derivadas do ectoderma embrionário. Assim, as manifestações clínicas afetam pelo menos duas dessas estruturas, como pele, anexos cutâneos, cabelos, unhas, glândulas sudoríparas e dentes^{1,2}. Mais de 117 formas de displasia ectodérmica já foram descritas e classificadas, com base em combinações clínicas específicas e características morfológicas¹. As mais frequentes são a hipohidrótica, também conhecida como anidrótica ou síndrome de Christ-Siemens-Touraine e a hidrótica ou síndrome de Clouston³. Na displasia hipohidrótica, observa-se uma desordem recessiva ligada ao sexo, enquanto na hidrótica ocorre transmissão genética autossômica dominante^{4,5}.

A característica mais marcante da displasia ectodérmica hipohidrótica é a hipohidrose: incapacidade de produzir suor, devido ao comprometimento total ou parcial das glândulas sudoríparas. Por esta razão, a criança portadora apresenta intolerância ao calor desde os primeiros dias de vida, resultando em febres de origem desconhecida, pela deficiência de equilíbrio térmico⁴. A síndrome também apresenta outras características típicas como hipotricose e hipodontia, caracterizando a tríade "hipo"³⁻⁵. No tipo hidrótico, pode-se observar alopecia total ou parcial, unhas distróficas severas, hiperqueratose palmoplantar⁶. Ao contrário da primeira, os dentes, a face e a transpiração são frequentemente normais^{6,7}.

Entre as anomalias faciais é possível encontrar nariz em sela, fronte proeminente, lábios protuberantes e fisionomia senil devido a perda da dimensão vertical^{5,8}. Tais características tornam os portadores muito semelhantes entre si. Dentre as características orais, a hipodontia é a mais comum, acometendo 80% dos pacientes³. Ela pode ocorrer tanto na dentição decidua como na permanente, acometendo com maior frequência os incisivos e os caninos superiores. Em alguns casos mais severos, a agenesia total também pode ser observada. As anomalias de forma são comuns principalmente sob a forma cônica⁹. Fluxo salivar diminuído ou boca seca é queixa comum entre os portadores de displasia ectodérmica, devido à anormalidade nas glândulas salivares^{10, 11}.

Considerando as alterações bucais descritas, as crianças portadoras de displasia ectodérmica geralmente são tímidas e com a autoestima baixa^{5,12}. Por esse motivo a reabilitação precoce é importante, pois além de devolver a função fonética e mastigatória, ainda promove equilíbrio psicológico à criança, tornando-a mais alegre e extrovertida. Além disso, o convívio social deve ser estimulado através de motivação por parte da família.

RELATO DO CASO CLÍNICO

Paciente do sexo masculino, 2 anos de idade, acompanhado de sua mãe, procuraram serviço odontológico, pois a queixa da mãe era de que seu filho não apresentava todos os dentes.

Na anamnese, a mãe relatou que o avô materno também apresentava agenesia de todos os dentes permanentes. As características físicas extraorais observadas no paciente foram: cabelo fino, seco, escasso e escuro; escassez de pelos; unhas levemente distróficas; e fronte proeminente (*Figuras 1 e 2*). Nunca houvera relato de febres de origem desconhecida ou de sinais de intolerância ao calor. Nenhum diagnóstico médico prévio havia sido dado.

No exame clínico intraoral, observou-se agenesia dos incisivos centrais inferiores, de todos os incisivos laterais e de todos os primeiros molares da série decidua. Além disso, os elementos 51 e 61 presentes na cavidade bu-

cal apresentavam forma conoide. Não havia sinais da doença cárie (*Figura 3*). A radiografia panorâmica mostrou que apenas os germes de alguns dentes estavam presentes (elementos 16, 26, 36, 46 e 37), confirmando, assim, ocorrência de hipodontia também na dentição permanente (*Figura 4*).

Com o intuito de traçar a forma de herança da doença para o paciente em questão alguns membros da família foram examinados. Um primo de 4 anos de idade apresentava características físicas semelhantes ao paciente (*Figura 5*), porém as alterações bucais eram mais severas, apresentando apenas os caninos decíduos inferiores (73 e 83) e todos os segundos molares decíduos (55, 65, 75 e 85) na cavidade bucal (*Figura 6*). Também não apresentava febre, nem intolerância ao calor. Sua fisionomia era senil devido à presença de tão poucos dentes e perda de dimensão vertical. Mãe, tia e primas também foram examinadas (*Figura 7*). As primas e a tia possuíam apenas agenesia de um ou dois elementos dentais da série permanente e alteração de forma dos incisivos (*Figuras 8 e 9*). Já a mãe não apresentava nenhum comprometimento clínico. Um heredograma foi elaborado buscando elucidar as possíveis heranças genéticas (*Figura 10*).

Teste de fluxo salivar estimulado foi realizado no paciente e em seu primo. Ambos apresentaram fluxo reduzido (menor que 1 ml/minuto), apesar da xerostomia não ser uma queixa de ambos.

A respeito do aspecto psicológico, no início, o paciente não colaborava, era muito agitado, e isso foi mudando no decorrer do tratamento, quando ele passou a ser muito cooperativo. A mãe relatou que em casa o comportamento era normal e de fácil socialização. O primo apresentava bom comportamento, se relacionava bem com todas as pessoas e estava motivado em usar a prótese parcial removível superior (*Figura 11*). Entretanto, quando a prótese foi confeccionada, ele a usou por pouco tempo, pois segundo a mãe, houve a recusa em usá-la após a sátira de alguns amigos. Foi então encaminhado a um psicólogo para ajudá-lo a lidar com sua condição dental e quando estiver mais maduro emocionalmente retomar o tratamento. Com as informações clínicas e radiográficas, associadas a informações do histórico familiar, foi possível estabelecer um plano de tratamento visando dar ao paciente melhores condições de mastigação, fala e estética.

Dentro da proposta de reabilitação estético-funcional, optou-se pela realização de restauração direta com resina composta fotopolimerizável dos caninos (53 e 63), buscando dar-lhes forma anatômica de incisivo lateral e dos incisivos centrais conoideos (51 e 61) para deixá-los com forma anatômica de incisivos centrais e melhorar o aspecto estético dos mesmos (*Figura 12*). Para a reabilitação dos espaços correspondentes aos elementos não formados (agenesia), optou-se pela instalação de aparelho protético removível superior e inferior (*Figuras 13, 14 e 15*).

Após um mês, o paciente retornou para avaliação. Mostrou-se acostumado com o uso do aparelho e sem queixas. A mãe disse não ter observado rejeição pelo filho em relação aos aparelhos, apesar de sempre ter alguém satirizando e dizendo que ele está usando "dentadura". Como resposta a tal situação, a mãe tem procurado confortar o filho com palavras animadoras e a criança tem demonstrado não se importar com as brincadeiras. O paciente seguiu em acompanhamento, apresentando bons resultados (*Figura 16*).

DISCUSSÃO

Para realizar o diagnóstico do paciente relatado, associaram-se as características físicas extra e intraorais com o padrão genético observado. Pela análise dos indivíduos afetados na família, foi possível verificar que a

alteração se manifestou no paciente, devido a apenas um gene afetado e presente no cromossomo X, recebido da mãe, já que o pai não apresentava histórico de ausência congênita de dentes na família. Assim, o gene alterado da mãe foi suficiente para a manifestação da doença no filho.

Também pelo heredograma, pode-se notar que o paciente, seu primo e suas primas são a terceira geração em que a síndrome se manifesta. A condição dominante muitas vezes pode ser transmitida de uma geração para outra; ao passo que na condição recessiva, a doença pode afetar irmãos e irmãs, mas não costumam afetar a próxima geração². Com base em tais informações, é possível inferir que o padrão de herança genética do paciente em questão é dominante ligado ao X. No entanto, somado as características clínicas, há dúvidas quanto ao tipo exato de displasia ectodérmica que o paciente apresenta já que as características clínicas presentes apontam para o tipo hipohidrótico, ao passo que o fato de não ter alterações marcantes em glândulas sudoríparas e o padrão genético de transmissão ligado ao X seriam mais pertinentes ao tipo hidrótico. Tal divergência provavelmente está associada a diferentes graus de expressividade da doença. Para ser conclusivo a cerca do tipo de displasia ectodérmica apresentado por esse paciente, um estudo genético se faz necessário o que, entretanto, não fora disponibilizado para o paciente em questão. Mesmo não determinando o tipo exato de displasia ectodérmica, é possível realizar tratamento adequado às necessidades do paciente. Tratar paciente pediátrico, em idade precoce, com displasia ectodérmica requer que o clínico tenha amplo conhecimento so-

bre crescimento e desenvolvimento, controle comportamental do paciente, técnica para confecção de próteses, habilidade manual para restaurar dentes com morfologia deficiente e habilidade na motivação do paciente e dos pais para o uso das próteses¹³. Por esse motivo, muitos profissionais não atendem crianças com displasia ectodérmica, pois apresentam pouco conhecimento sobre a confecção e acompanhamento de próteses em pacientes infantis¹⁴, além do que o tratamento é de longo prazo e ativo, devendo sempre ser adaptado ao crescimento e desenvolvimento infantil e principalmente, respeitando as necessidades e limitações da criança^{12,13}.

Neste caso clínico, optou-se por restauração com resina composta direta, para reconstrução estética dos dentes conóides e para substituir as ausências dentais, foram confeccionadas próteses parciais removíveis superior e inferior. Tal opção de tratamento é de fácil acesso, fácil execução, bem aceito pelo paciente, condizente com a idade e restabelece adequadamente as funções mastigatória, fonética e estética.

O fluxo salivar, aparentemente reduzido, foi comunicado à mãe do paciente, como um possível fator predisponente ao desenvolvimento de lesões de cárie. Por outro lado, não se trata de um aspecto realmente conclusivo. O teste de fluxo salivar depende intensamente da participação do indivíduo na coleta da saliva produzida. Portanto, mesmo que monitorados por um profissional durante esse momento da coleta, as crianças podem não ter obedecido plenamente aos comandos. Isso, associado ao fato de o paciente não apresentar lesões de cárie na cavidade bucal e apresentar

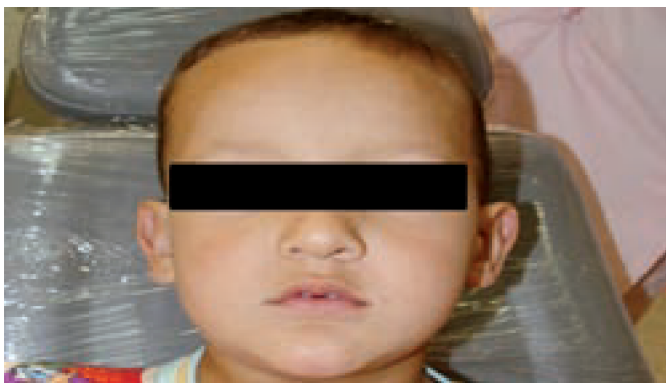

FIGURA 1
Características clínicas extraorais

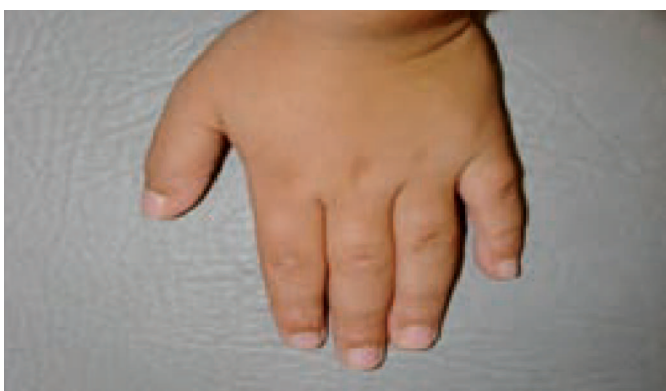

FIGURA 2
Unhas levemente distróficas

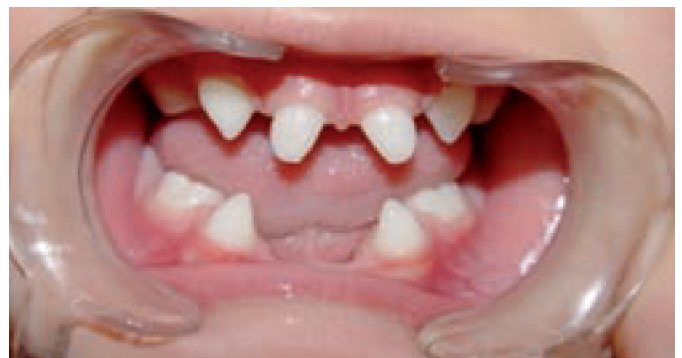

FIGURA 3
Ausência dos elementos dentais 54, 64, 52, 62 e forma conóide dos elementos 51 e 61. Ausência dos incisivos inferiores

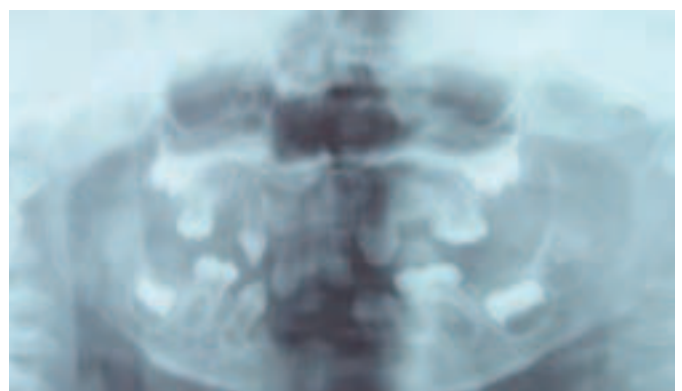


FIGURA 4
Radiografia panorâmica: notar presença apenas dos germes dentais 16, 26, 36, 37, 46

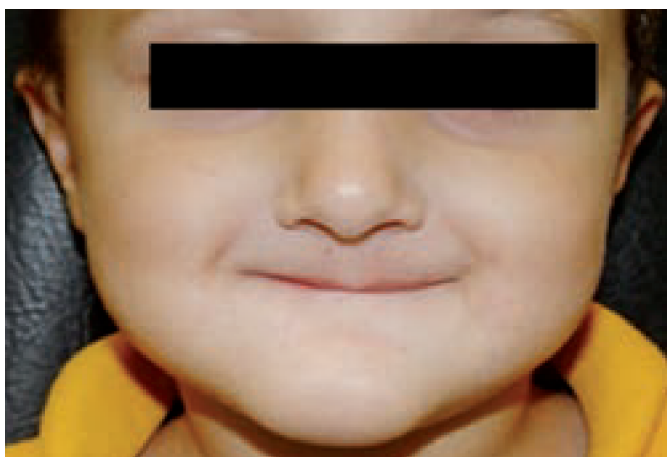


FIGURA 5
Primo com os mesmos aspectos físicos e aparência senil

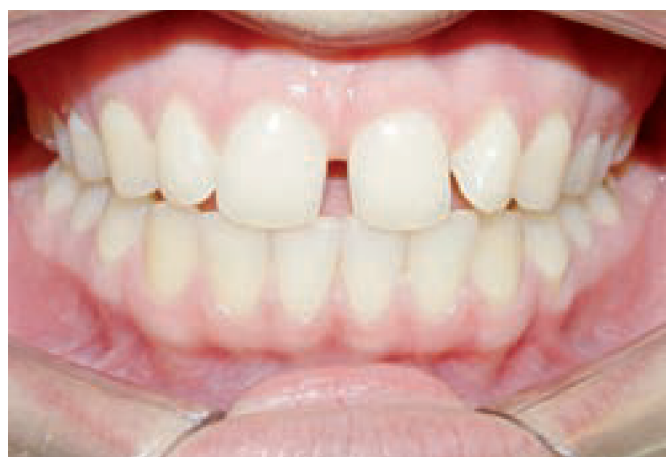

FIGURA 8
Alteração apenas de forma causando diastema entre os incisivos

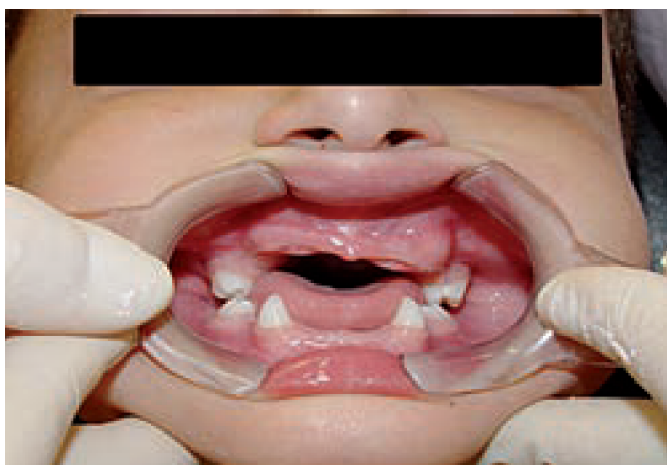


FIGURA 6
Visão clínica da condição oral do primo: apenas os elementos dentais 55, 65, 75, 85, 73, e 83 estão presentes

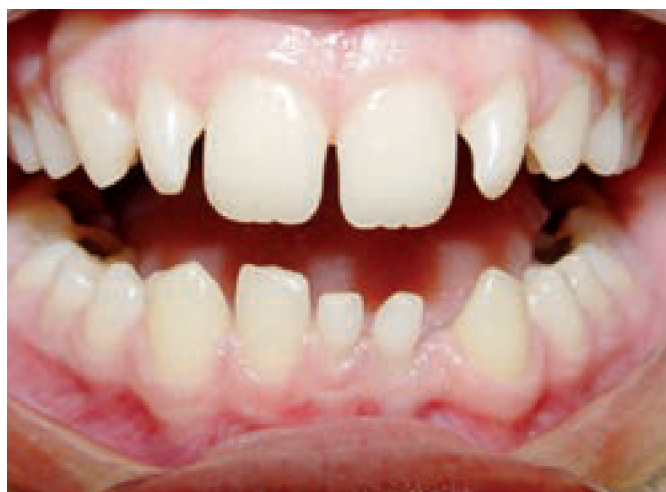

FIGURA 9
Ausência dos elementos dentais 32, 31 e 42

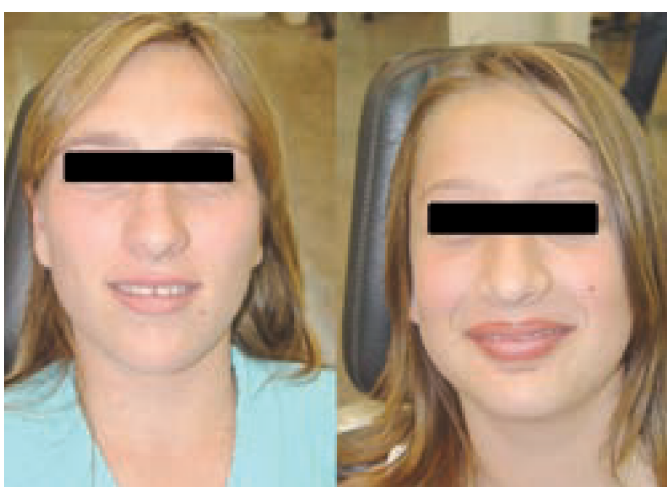

FIGURA 7
Aparência das primas sem traços de displasia ectodérmica

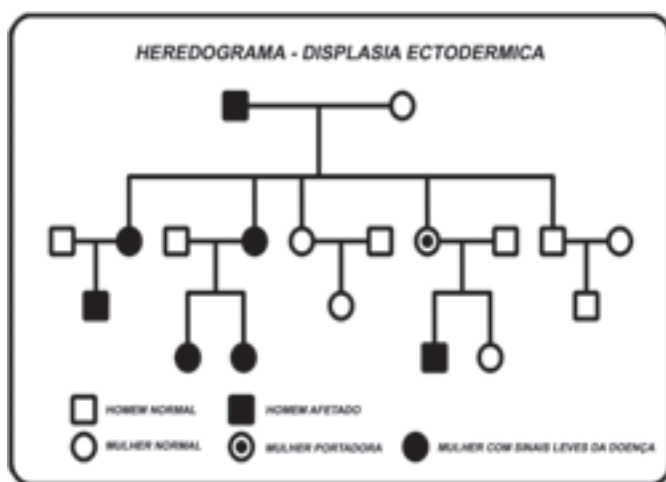


FIGURA 10
Heredograma

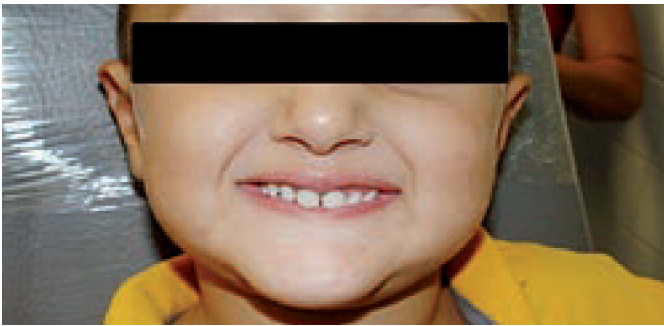

FIGURA 11
O primo com a prótese parcial removível superior

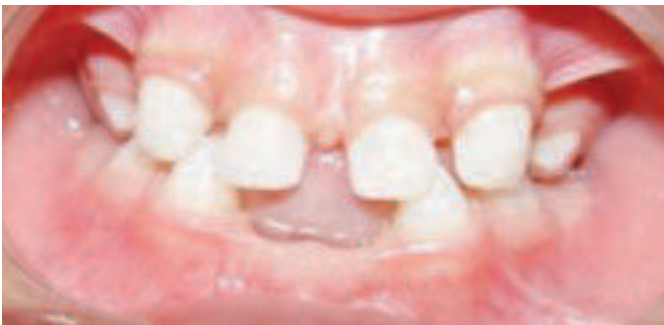

FIGURA 12
Elementos dentais 53, 63, 51, 61, restaurados com resina composta

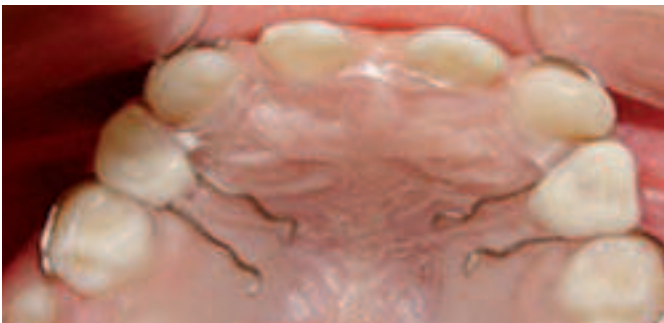


FIGURA 13
Instalação da prótese parcial removível superior

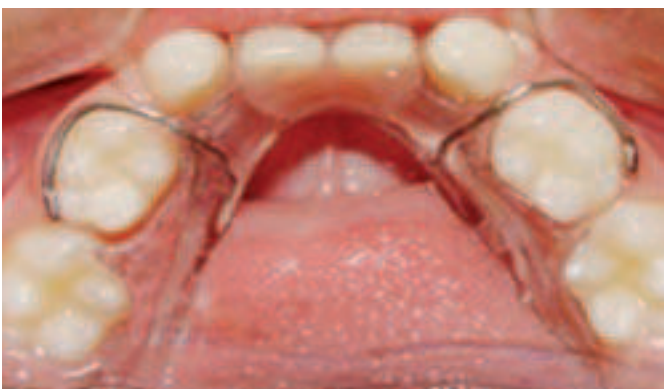

FIGURA 14
Instalação da prótese parcial removível inferior

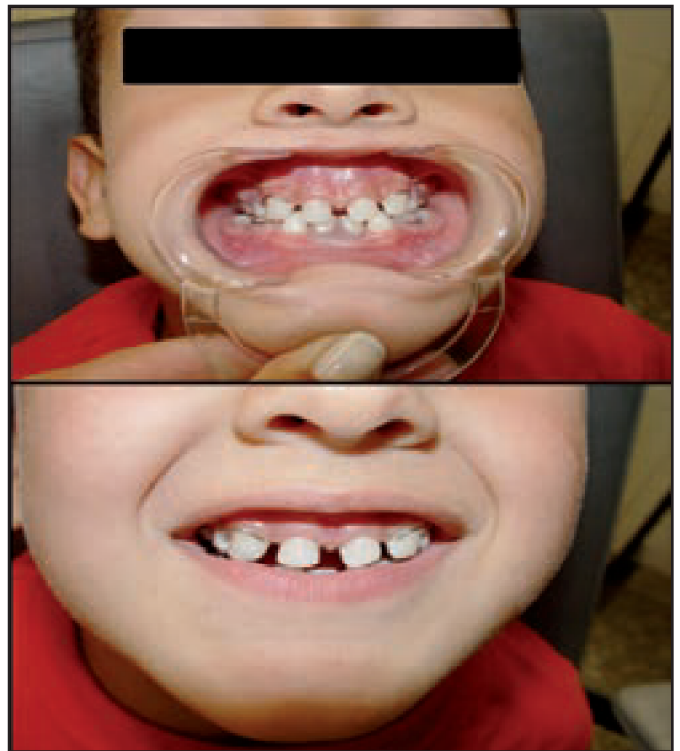


FIGURA 15
Próteses instaladas. Reabilitação estético-funcional completada

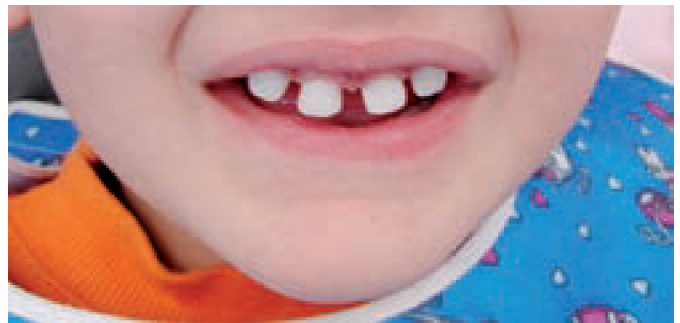

FIGURA 16
Avaliação clínica após 1 ano

boa higiene bucal, não despertou grandes preocupações sendo, portanto, implementadas as medidas convencionais de prevenção à cárie.

Desde que o paciente iniciou o tratamento por volta dos três anos de idade muito se trabalhou com a informação e motivação, tanto para a mãe como para a criança, explicando passo a passo o que seria feito, a necessidade de boa higiene oral para evitar perdas dentárias e comprometer ainda mais a saúde bucal do paciente e principalmente, a importância da participação da família para o sucesso do tratamento reabilitador.

É recomendado que o paciente com displasia ectodérmica receba acompanhamento multidisciplinar, envolvendo diversos profissionais como geneticista, pediatra, odontopediatra, dermatologista, otorrinolaringologista, fonoaudiólogo e psicólogo¹⁵. Muitas vezes o paciente e seus familiares, não sabem lidar adequadamente com os comprometimentos físicos decorrentes da doença, como

por exemplo, a falta de dentes. Nesses casos, a atuação de um psicólogo é de extrema importância para o sucesso do tratamento.

O paciente apresentado aceitou bem o tratamento pois, desde o início, teve-se o cuidado de informar adequadamente a mãe, estabelecendo uma relação de confiança, a qual se estendeu à criança. Com a mãe aceitando a proposta de tratamento, foi possível ter seu apoio para motivar a criança quanto ao uso dos aparelhos removíveis.

CONCLUSÃO

Apesar de a displasia ectodérmica ser uma síndrome que im-

plica em anomalias dentais com grande repercussão estética e funcional, indivíduos com tal síndrome podem ser reabilitados de forma satisfatória, em idade precoce, com o objetivo de garantir sua integridade física, psíquica e social.

AGRADECIMENTOS

Gostaríamos de agradecer às especialistas em Odontopediatria Dra. Lilian Monteiro Pilegi, Dra. Renata Denardi, Dra. Paula Barrato pela contribuição clínica no atendimento dos casos dos pacientes com displasia ectodérmica mencionados.

REFERÊNCIAS

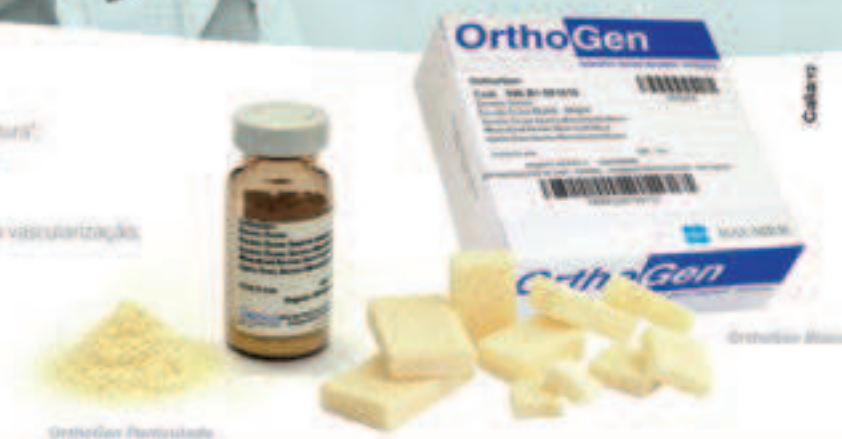1. Pinheiro M, Freire-Maia N. Ectodermal dysplasias: a clinical classification and a causal review. *Am J Med Genet.* 1994;53(2):153-62. Epub 1994/11/01.
2. Tariq M, Chishti MS, Ali G, Ahmad W. A novel locus for ectodermal dysplasia of hairs, nails and teeth type maps to chromosome 18q22.1-22.3. *Ann Hum Genet.* 2008;72(Pt 1):19-25. Epub 2008/01/11.
3. Dhanrajani PJ, Jiffry AO. Management of ectodermal dysplasia: a literature review. *Dental update.* 1998;25(2):73-5. Epub 1998/10/29.
4. Kupietzky A, Houpt M. Hypohidrotic ectodermal dysplasia: characteristics and treatment. *Quintessence Int.* 1995;26(4):285-91. Epub 1995/04/01.
5. Bhargava A, Sharma A, Popli S, Bhargava R. Prosthodontic management of a child with ectodermal dysplasia: a case report. *J Indian Prosthodont Soc.* 2010;10(2):137-40. Epub 2011/06/02.
6. Harrison S, Sinclair R. Hypotrichosis and nail dysplasia: a novel hidrotic ectodermal dysplasia. *Australas J Dermatol.* 2004;45(2):103-5. Epub 2004/04/08.
7. Tan E, Tay YK. What syndrome is this? Hidrotic ectodermal dysplasia (Clouston syndrome). *Pediatr Dermatol.* 2000;17(1):65-7. Epub 2000/03/18.
8. Paschos E, Huth KC, Hickel R. Clinical management of hypohidrotic ectodermal dysplasia with anodontia: case report. *J Clin Pediatr Dent.* 2002;27(1):5-8. Epub 2002/11/05.
9. Hodges SJ, Harley KE. Witkop tooth and nail syndrome: report of two cases in a family. *Int J Paediatr Dent.* 1999;9(3):207-11. Epub 2000/05/18.
10. Featherstone JD. Caries prevention and reversal based on the caries balance. *Pediatric dentistry.* 2006;28(2):128-32; discussion 92-8. Epub 2006/05/20.
11. Ferreira PPCe. Displasia ectodérmica hipohidrotica com anodontia. *Odont Mod.* 1989;16(4):27-32.
12. Pigno MA, Blackman RB, Cronin RJ, Jr., Cavazos E. Prosthodontic management of ectodermal dysplasia: a review of the literature. *J Prosthet Dent.* 1996;76(5):541-5. Epub 1996/11/01.
13. Nowak AJ. Dental treatment for patients with ectodermal dysplasias. *Birth Defects Orig Artic Ser.* 1988;24(2):243-52. Epub 1988/01/01.
14. Della Valle D, Chevatarese AB, Maia LC, Farinhas JA. Alternative rehabilitation treatment for a patient with ectodermal dysplasia. *J Clin Pediatr Dent.* 2004;28(2):103-6. Epub 2004/02/19.
15. Bakri H, Rapp R, Hadeed G. Clinical management of ectodermal dysplasia. *J Clin Pediatr Dent.* 1995;19(3):167-72. Epub 1995/01/01.



Há mais de 12 anos
promovendo com
segurança e eficácia
a regeneração óssea

Vantagens e Benefícios:

- Seu processo de fabricação preserva as características do osso "in natura".
- Estrutura porosa e firme facilita a deposição de células osteogênicas e formação de osso novo por osteocondução.
- Por sua natureza trabecular intacta e sem resíduos, permite rápida vascularização.
- Processamento físico-químico comprovadamente eficaz na eliminação de agentes retrovíricos.
- Excelente alternativa ao osso alógeno e autólogo.
- Pode ser lapidado e adaptado ao sítio receptor.
- Produto de fácil manipulação.



ENVIE SUAS DÚVIDAS E/OU COMENTÁRIOS PARA cmfgenius@baumer.com.br

Tel: 11 3670-0022 | Fax: 11 3670-0053 | www.baumer.com.br

BAUMER
Compromisso com a saúde