

F U L L
D E N T I S T R Y i n
S C I E N C E

Esta revista é indexada nas seguintes bases de dados:
Sistema Regional de Info/Caribe/Espanha/Portugal (**LATINDEX**)
Bibliografia Brasileira de Odontologia (**BBO**)
Literatura Latinoamericana em Ciências da Saúde (**LILACS**)
Inst. Bras. de Informação em Ciência e Tecnologia (**IBICT**)
Catálogo Coletivo Nacional (**CCN**)
Portal de Revistas Científicas em Ciências da Saúde (**SeCS**)

Full Dentistry in Science – Vol. 3, n.9 - (Out/Nov/Dez. 2011)
São José dos Pinhais: Editora Plena – 2009 - P. 124, 28cm.
Periodicidade Trimestral
1. Odontologia. 2. Implantodontia. 3. Prótese. 4. Clínica. 5. Endodontia.
6. Dentística. 7. Odontopediatria. 8. Odontogeriatria. 9. Microbiologia Oral.
10. Ortopedia. 11. Ortodontia. 12. Cirurgia. 13. Estomatologia. 14. Oclusão.
15. Odontologia Legal. 16. Odontologia Social. 17. Periodontia. 18. Radiologia.
19. Pacientes Especiais. 20. Patologia Bucal. 21. Fonoaudiologia.

I. Editora Plena. II Título
ISSN 2175-7437
CDD - 617.60
CDU - 616.314

Diretor Científico/Scientific Director

Prof. Dr. Halim Nagem Filho – FOB/USP – SP

Assessores Científicos/Scientific Advisors

Prof. Dr. Gerson Bonfante – FOB/USP – SP

Prof^a. Dra. Isabela de Avelar Brandão Macedo – UNIT – SE

Prof. Dr. Jörg Erxleben – SP

Prof. Dr. Marcelo Carbonari – SP

Prof. Dr. Marco Antonio Húngaro Duarte – FOB/USP – SP

Prof. Dr. Nasser Hussein Fares – UNIC – MT

Conselho Editorial/Editorial Counsel

Prof. Dr. Adriano Maia Corrêa – UFPA – PA

Prof. Dr. Alberto Consolaro – FOB/USP – SP

Prof. Dr. Alberto Magno Gonçalves – UFGO – GO

Prof^a. Dra. Alessandra Arnaud Moreira – CESUPA – PA

Prof. Dr. Alessandro D. Loguercio – UEPG – PR

Prof. Ms. Alessandro Hyczy Lisboa – CESCAGE – PR

Prof. Dr. Alexandre Basualdo – IMED – RS

Prof. Dr. Alisson André Robe Fonseca – UFPEI – RS

Prof. Dr. Álvaro Della Bona – UPF – RS

Prof. Dr. Anderson Freitas – UFBA – BA

Prof. Dr. André Mallmann – UFSM – RS

Prof. Ms. André Pagliosa – UNINGÁ – SC

Prof. Dr. André Webber Rosa – UNIPLAC – SC

Prof. Dr. Antístenes Albernaz Alves Neto – UFBA – BA

Prof. Ms. Artur Jorge Crispim – UNIVALI – SC

Prof. Ms. Caetano Baptista Neto – UNIMES/ABCD – SP

Prof. Dr. Cássio de Barros Pontes – FORP/USP – SP

Prof^a. Dra. Cecília da Rocha Brito – COPEC – SP

Prof. Ms. Christian Schuh – IMED – RS

Prof. Ms. Cláudio João Pagliosa – UNINGÁ – SC

Prof. Dr. Clebio Domingues de Silveira Júnior – UFU – MG

Prof. Dr. Clóvis Monteiro Bramante – FOB/USP – SP

Prof. Dr. Cristian Alexandre Corrêa – CEFO/UNIARARA – SP

Prof. Ms. Cristian Higashi – UEPG – PR

Prof^a. Dra. Cristina Tebechrani Fiúza – FMU – SP

Prof^a. Cybelle Enta do Prado – IPPEO – PR

Prof. Dr. Danilo Mathias Zanello Guerisoli – UFMS – MS

Prof. Dr. Darlon Martins Lima – UFMA – MA

Prof^a. Dra. Denise Piotto Leonardi – UNICEMP – PR

Prof^a. Dra. Dulce Maria Santos Simões – UFAL – AL

Prof. PHD. Dr. Éber Luis de Lima Stevão – CEPEO – PR

Prof. Ms. Eduardo Karam Saltori – PUC – PR

Prof. Dr. Eduardo Nunes – PUC – MG

Prof. Dr. Egas Moniz de Aragão – UFPR – PR

Prof. Dr. Elizeu Insaurralde – UFMS – MS

Prof. Dr. Fábio Mizutani – UNINGÁ – SC

Prof^a. Dra. Flávia Gasparini Kiatake Fontão – ILAPEO – PR

Prof. Ms. Francisco Pantoja Braga – UEA – AM

Prof. Dr. Francisco Wagner Vasconcelos Freire Filho – UNIFOR – CE

Prof. Dr. Gerdal Roberto de Sousa – FEAD – MG

Prof. Dr. Gil Montenegro – FACIPLAC – DF

Prof. Ms. Gilmar Poli de Arruda – ACO – CE

Prof^a. Ms. Glória Maria Pimenta Cabral – UNIPÉ – PB

Prof. Dr. Gustavo Augusto Seabra Barbosa – UFRN – RN

Prof^a. Dra. Haline Drumond Nagem – FOB/USP – SP

Prof. Dr. Helson José de Paiva – Acad. N.R.G. DE ODONTO – RN

Prof^a. Dra. Inês de Fátima de Azevedo Jacinto Inojosa – UFAL – AL

Prof. Ms. Isaac Vasconcelos de Araújo – UNINGÁ – PI

Prof. Dr. Ivan Doche Barreiros – UFMG – MG

Prof. Dr. Jefferson Tomio Sanada – CESMAC – AL

Prof. Dr. João Carlos Gomes – UEPG – PR

Prof. PHD. Dr. João de Jesus Viana Pinheiro – UFPA – PA

Prof. Dr. João Esmeraldo F. Mendonça – UNIFOR – CE

Prof. Ms. João Milton Rocha Gusmão – UESB – BA

Prof. Ms. Jonas Alves de Oliveira – UEA – AM

Prof. Dr. José Henrique Rubo – FOB/USP – SP

Prof. Ms. José Marcos de Matos Pinheiro – UFMA – MA

Prof. Dr. José Mauricio dos Santos Nunes Reis – UNESP/ARARAQUARA – SP

Prof. Dr. José Peixoto Ferrão Jr. – UFMS – MS

Prof. Dr. José Roberto Pereira Lauris – FOB/USP – SP

Prof. Dr. José Roberto Sá Lima – UNESP – S.J. DOS CAMPOS – SP

Prof. Dr. José Rodrigues Laureano Filho – UPE – PE

Prof. Dr. Juan Ramon Salazar Silva – UFPA – PB

Prof^a. Dra. Juliana Praetzel – UFSM – RS

Prof. Dr. Leandro Augusto Hilgert – UNB – DF

Prof. Ms. Leandro José Dallanora – UNOESC – SC

Prof. Dr. Leonardo Muniz Lima – ABO – BA

Prof^a. Dra. Lillian Rigo – IMED – RS

Prof. Ms. Livingston Rubens de Sousa Rocha – CIODONTO – ES

Prof. Dr. Luiz Tadeu de Abreu Poletto – UFMG – MG

Prof. Dr. Marcelo Carvalho Chain – UFSC – SC

Prof. Dr. Marcelo Coelho Goiato – UNESP/ARARAQUARA – SP

Prof. Dr. Marco Antonio Brandão Pontual – UFES – ES

Prof. Ms. Marcos Motta de Freitas – SL MANDIC – RJ

Prof^a. Dra. Maria Mônica Studart Mendes Moreira – UFC – CE

Prof. Ms. Mário Tavares Moreira Jr. – CESUPA – PA

Prof. Dr. Mário Sergio Soares – USP – SP

Prof. Dr. Mário Tanomaru Filho – UNESP/ARARAQUARA – SP

Prof. Dr. Mauricio Tanji – FOL-UNIMEP – LINS/SP

Prof. Dr. Milton Carlos Kuga – FUNEC – SP

Prof^a. PHD. Dra. Miriam Zaccaro Scelza – UFF – RJ

Prof. Dr. Murilo de Sousa Menezes – UFU – MG

Prof. Ms. Nelson Geovane Massing – IMED – RS

Prof. Ms. Osmar Cutrim Froz – ABO – MA

Prof^a. Dra. Patrícia Meira Bento – UEPB – PB

Prof^a. Dra. Paula Andréa de Melo Valença – UFPE – PE

Prof. Dr. Paulo Augusto Pires Milani – UTP – PR

Prof. Dr. Paulo César Gonçalves dos Santos – UFPR – PR

Prof. Dr. Paulo Fonseca Menezes Filho – UFPE – PE

Prof. Paulo Ricardo Barros de Campos – UFRJ – RJ

Prof. Ms. Rafael Dário Werneck – FAESA – ES

Prof. Dr. Ricardo Afonso Bernardes – SL MANDIC – DF

Prof. Dr. Ricardo Alexandre Zavanelli – UFGO – GO

Prof. Dr. Ricardo José de Holanda Vasconcelos – UPE – PE

Prof. Ms. Rinaldo Teles – Faculdade Católica – CE

Prof. Dr. Rodrigo Borges Fonseca – UFGO – GO

Prof. Dr. Ronaldo Araújo Souza – EBMSP – BA

Prof^a. Rosely Maria dos Santos Cavaleiro – UFPA – PA

Prof. Ms. Rubens Domingues – HODOS – DF

Prof. Dr. Rudys Rodolfo de Jesus Tavares – UNICEUMA – MA

Prof^a. Dra. Sandra Rivera Fidel – UERJ – RJ

Prof. Dr. Sérgio Alexandre Gehrke – SL MANDIC – RS

Prof. Dr. Sérgio Aparecido Torres – FOB/USP – SP

Prof. Dr. Sérgio Araújo Holanda Pinto – UFC – CE

Prof. Dr. Sérgio Bartolomeu de Farias Martorelli – UPE – PE

Prof. Dr. Sérgio Murilo Barbalho de Sousa Carneiro – ASCES – PE

Prof. PHD. Dr. Sérgio Rocha Bernardes – ILAPEO – PR

Prof. Ms. Sidney Kina – SL MANDIC – SP

Prof. Dr. Steniel Ferreira Patrício – UNIPÉ – PB

Prof. Ms. Tarcísio Pinto – ABO – DF

Prof^a. Dra. Thallita Pereira Queiroz – UNIARA – SP

Prof. Dr. Túlio Valcanaia – UNIVALI – SC

Prof. Dr. Uibracy Gaião – UNIVERSIDADE POSITIVO – PR

Prof^a. Dra. Vânia Portela Ditzel Westphalen – PUC – PR

Prof. Dr. Vitorio Bonacin Filho – UFPR – PR

Prof. Ms. Volmir João Fornari – IMED – RS

Prof^a. Ms. Yvana Maria Goes de Oliveira – ABO – SE

Conselho Editorial Internacional/Editorial Counsel International

Prof. Dr. Francisco Omar Campos – Chile

Prof^a. Ms. Livia dos Santos Corpas – KULeuven – Bélgica

Corpo Editorial/Editorial board

Direção Editorial/Editorial Direction

Janete Moreira Martins

janete@editoraplena.com.br

Direção Comercial/Advertisement Direction

José Antônio Martins

jantonio@editoraplena.com.br

Comercial/Advertisement

Cristiane J. Krukoski

comercial@editoraplena.com.br

Edição/Editing

Luciani T. Zilio

edicao@editoraplena.com.br

Diagramador/Diagrammer

Ghislaine Bomm

Assinaturas/Subscription

editoraplena@editoraplena.com.br

Revisão/Proofreading

Francielle Favarin de Gasperi

Biblioteca/Librarian

Mona Youssef Hammoud CRB/1393



Publicações da Editora Plena

FULL
DENTISTRY
SCIENCE

Ortho Science
Orthodontic Science and Practice

PROSTHESIS
LABORATORY IN
SCIENCE

livrosodonto



Publicação Trimestral da: EDITORA PLENA LTDA.
Rua Capitão Tobias Pereira da Cruz, 1749 Sl. 05 - 83005-050
São José dos Pinhais - PR | Fone: (41) 3081 4052
www.fullscience.com.br
Assinatura anual: Brasil: R\$ 420,00 - Exterior: US\$ 250,00.
Tiragem desta edição: 5,000 exemplares.
Os artigos publicados não refletem necessariamente a opinião da revista, sendo os mesmos de responsabilidade dos autores. A EDITORA PLENA não é responsável pelos produtos e/ou serviços anunciados nesta revista, que são controlados pelo Código de Defesa do Consumidor.



Em muitos casos, têm-se apenas uma chance de apresentar uma boa impressão, porém aqueles que tiveram a oportunidade de ler o primeiro número da **Full Science**, ainda pensam como uma simples revista chegou ao topo do conhecimento. Agora, com dois anos, ela tem se expandido na área científica com uma velocidade estonteante e não causa surpresa aos leitores quanto à leitura fácil de seus artigos de nível elevado e com padrão intelectual. Qual a razão da *Capes* não valorizar a **Full Science** como complementação primaz da ciência odontológica? A revista retrata o extraordinário salto da produtividade e da competitividade intelectual sempre em alto nível. Com dois anos de vida, neste momento em que ganha projeção nacional, a revista **Full Science** representa um teste para os órgãos que qualificam os periódicos. Apesar de brasileiras, estas Entidades ou Instituições com funções culturais, têm vistas somente para publicações estrangeiras, relegando a planos mais baixos as revistas editadas no Brasil. O círculo vicioso é indissolúvel. As revistas recebem qualis, editadas no idioma inglês, onde invariavelmente, os profissionais direcionam seus artigos. As revistas nacionais, geralmente escritas em português, não recebem qualificação.

Esse conjunto de procedimento utilizado para estratificação da qualidade da produção intelectual dos programas de pós-graduação exige qualis A, portanto os autores ignoram ou subestimam os periódicos brasileiros. Se a *Capes*, *Scopus* ou outros órgãos dedicassem mais as suas atenções para nós, com certeza em pouco tempo a pontuação seria mais alta e a qualificação mais elevada.

A dúvida é saber qual papel desempenharão estas Entidades quanto à preferência dos brasileiros em ler uma revista em seu idioma e com artigos de profundidade científica.

A revista **Full Science**, já consagrada como uma das melhores tem superioridade metodológica reconhecida pelos especialistas por editar artigos de relevância e de alto impacto no meio científico da odontologia brasileira. Muitas revistas não estão à disposição nas bibliotecas das faculdades pela dificuldade da leitura em inglês. Além disso, em algumas situações, os cirurgiões dentistas não interpretam corretamente o que consta nos artigos publicados. Mas a **Full Science** encontra-se em todas as bibliotecas odontológicas, tais como Faculdades, Instituições, Associações de Classe (APCD, ABO, ACDC) e no idioma nacional para fácil entendimento. Por que não usá-la como padrão na consulta de revisão da literatura?

Por fim, com uma política de abordagem honesta envolvendo o crescimento odontológico, se bem orientada para este desafio, é convicto que as revistas brasileiras terão melhoria da qualidade e sobressairão em aproveitamento dos valores biotecnológicos.

O desenvolvimento com a revista **Full Science** representa uma perspectiva entusiasta de grande valor agregado a uma nova filosofia da ciência da odontologia nacional.

Halim Nagem Filho
Editor Científico



“Excelência não é uma exceção,
é uma atitude permanente.”

Colin L. Powell (1937)

Caros leitores, esta edição de número 09, muito nos deixa satisfeitos em um contexto geral, pois nestes poucos números já editados, obtivemos muitas conquistas no mercado de publicação odontológica. Podemos afirmar que a FULL já é um marco no mercado odontológico e a cada edição primamos sempre mais na busca da excelência para a Full Science.

Nesses dois anos, visitei vários estados apresentando nosso trabalho, onde tive a grata satisfação de ser recebido por professores conselheiros ou não, que prestigiaram a Full de maneira satisfatória, os quais abriram suas portas, pois foi através deste trabalho que hoje é considerada uma das publicações mais completas na área da Odontologia.

Agradeço a todos que participaram e continuam participando ativamente desta busca (conselheiros, autores, anunciantes, assinantes e nossa equipe de trabalho), agradecemos em especial nosso estimado diretor Dr. Halim Nagem Filho, que a cada edição está presente, não deixando passar nenhum detalhe sem sua supervisão.

À minha família que mesmo eu estando ausente, me faz acreditar a cada dia que vale a pena este trabalho.

Desejo a vocês que o ano de 2012 seja de muito sucesso e realizações, com excelência!

Tenha uma boa leitura.

José Antônio Martins

Diretor comercial

Restauração de dente anterior fraturado com resinas compostas de alto desempenho estético

Restoration of fractured anterior teeth with composite resins of high performance aesthetic

Luciana Artioli Costa¹
Darlon Martins Lima²

As fraturas dentárias são ocorrências frequentes durante a infância e a adolescência, e quando as mesmas acometem dentes anteriores podem levar a transtornos psicológicos e perda da eficiência mastigatória. Dentre as alternativas de tratamento, a colagem do fragmento é a opção de escolha, pois as condições ópticas e anatômicas são ideais. Nos casos em que não há disponibilidade do fragmento, restaurações diretas com resinas compostas permitem, também, a preservação do remanescente dentário. A partir do uso de micro-retenções mecânicas em estruturas dentais preparadas com tratamento ácido e o surgimento e desenvolvimento das resinas compostas, uma evolução crescente foi presenciada nas possibilidades clínicas das resinas compostas. Estas melhorias se apresentam não só no campo das características mecânicas como também nas ópticas. Ainda assim, a confecção de restaurações imperceptíveis na dentição anterior representa um grande desafio. A análise criteriosa das características óp-

licas dos dentes, aliada a uma técnica capaz de reproduzir as características anatômicas dos mesmos, conhecimento das características ópticas das resinas disponíveis no mercado e um bom processo de acabamento e polimento resultam na restauração que respeita o policromatismo dental e que se integra de maneira imperceptível ao sistema estomatognático. O caso clínico apresentado a seguir, descreve a sequência técnica para reconstrução de um dente anterior fraturado utilizando a guia de silicone como referência para estratificação das diferentes camadas de resina composta. Como primeiro passo, foi confeccionado um modelo de estudo sobre o qual foi realizado o enceramento diagnóstico. De posse desse modelo encerado, confeccionou-se uma guia de silicone que serviu de anteparo para colocação da resina composta. Em segunda sessão clínica, foi realizada a estratificação com resina composta auxiliada pela guia de silicone, seguindo a forma e cor da estrutura dental homóloga.

¹Mestranda do Programa de Pós-Graduação em Odontologia da UFMA.

²Professor Adjunto I das Disciplinas de Dentística da UFMA.

Bibliografias

1. Villarroel M; Fahl N; Sousa AM; Oliveira Jr OB. Direct esthetic restorations based on translucency and opacity of composite resins. J Esthet Restor Dent 2011; 23:73-88.
2. Watanabe MU. Resinas compostas: o estado da arte. R Dental Press Estét 2005; 2:44-56.

Correspondência com o autor: darlonmartins@yahoo.com.br

Recebido para publicação: 24/10/11

Aceito para publicação: 31/10/11

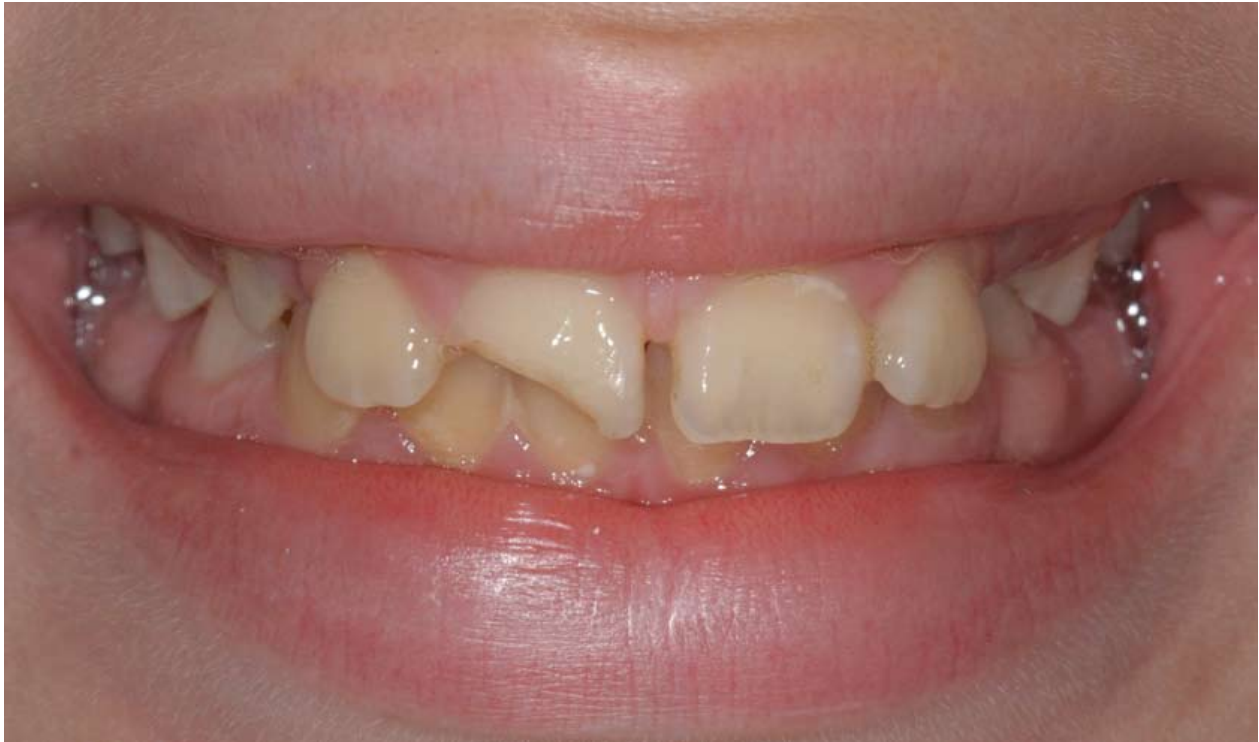

Figura 1 - Condição Inicial evidenciando extensão da fratura

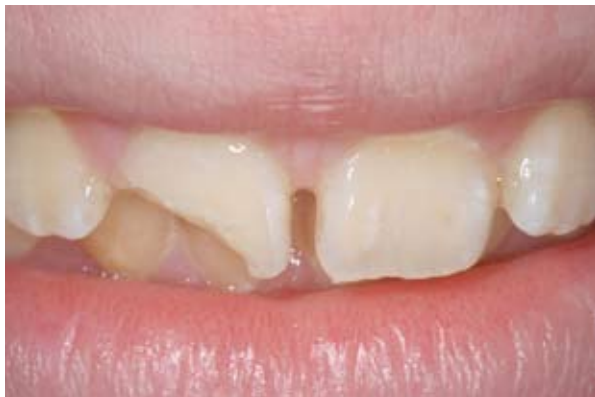

Figura 2 - Relação da Borda Incisal com o Lábio Inferior

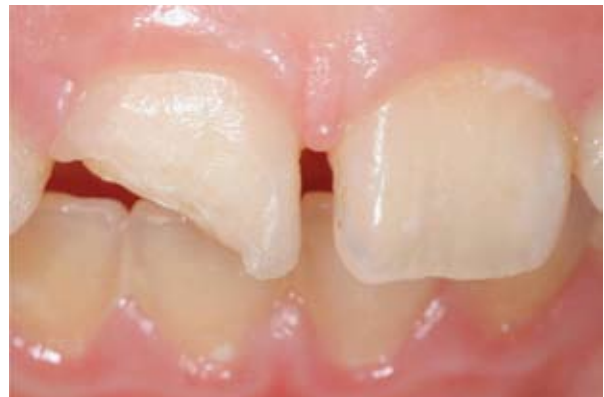

Figura 3 - Visão aproximada

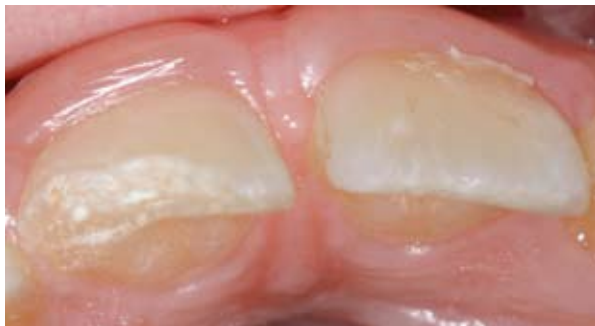

Figura 4 - Visão Incisal mostrando a extensão da fratura em esmalte e dentina

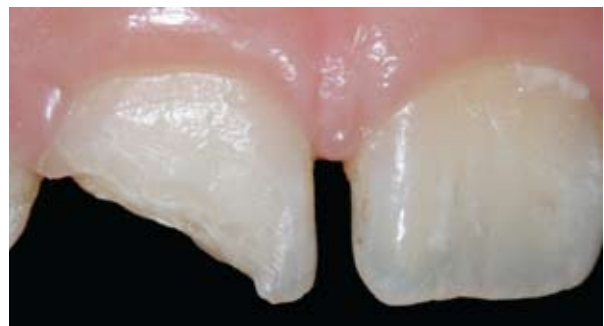

Figura 5 - Observação em fundo escuro dos detalhes opalescentes e mame-
los dentinários da região incisal

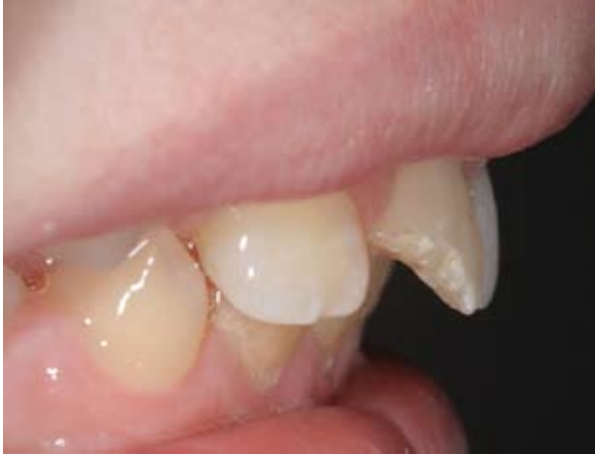

Figura 6 - Visão lateral direita.

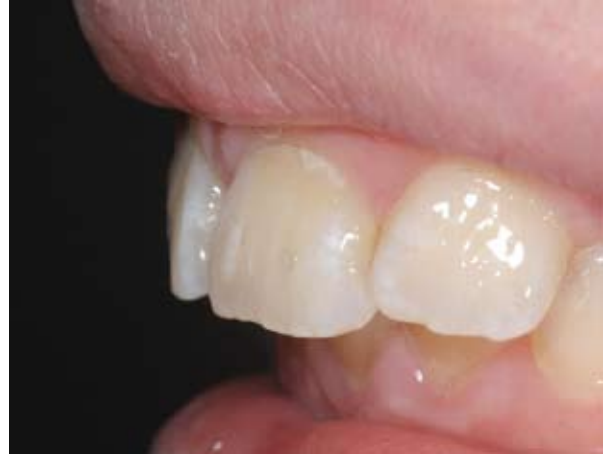

Figura 7 - Visão lateral esquerda.

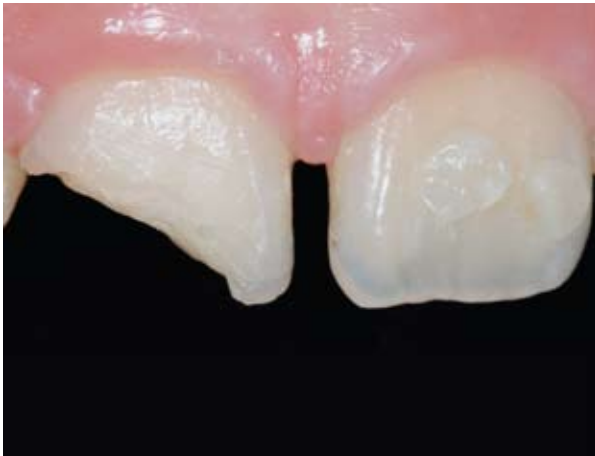


Figura 8 - Resina Composta colocada no terço médio do dente homólogo para selecionar a cor.

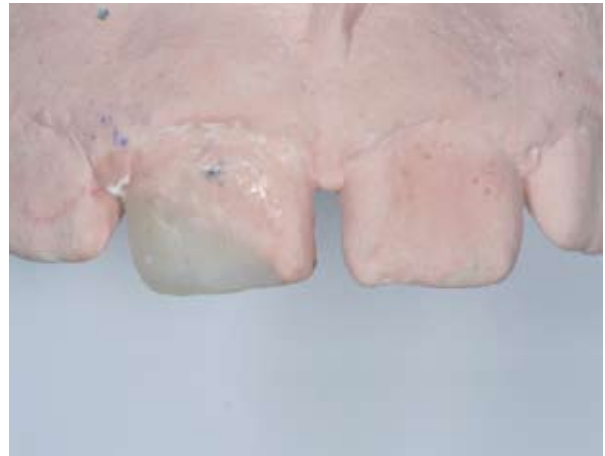

Figura 9 - Modelo de trabalho encerado utilizado para confecção da guia de silicone.

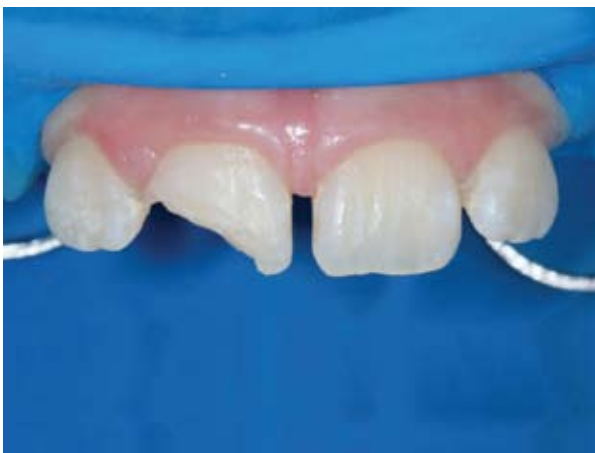

Figura 10 - Isolamento absoluto modificado.

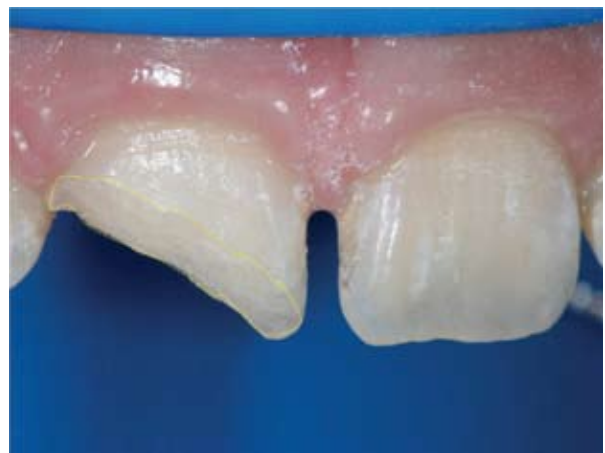


Figura 11 - Regularização do cavosuperficial com a confecção do bisel destacada em amarelo.

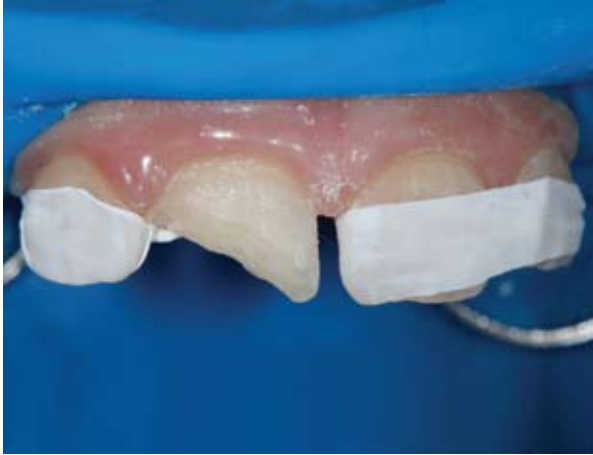

Figura 12 - Colocação de fita veda-rosca para isolar os dentes dos procedimentos adesivos.

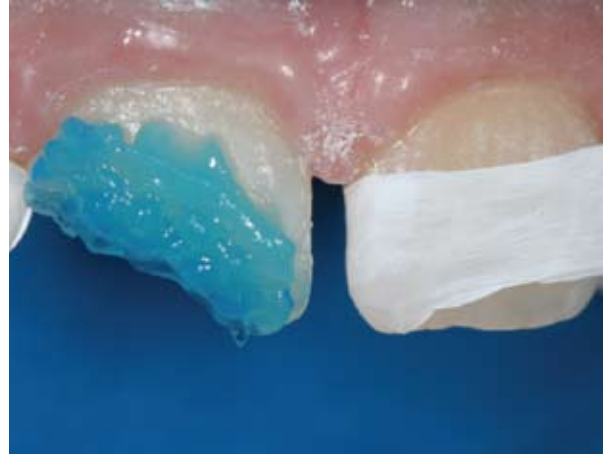


Figura 13 - Início dos procedimentos adesivos com o condicionamento ácido total.

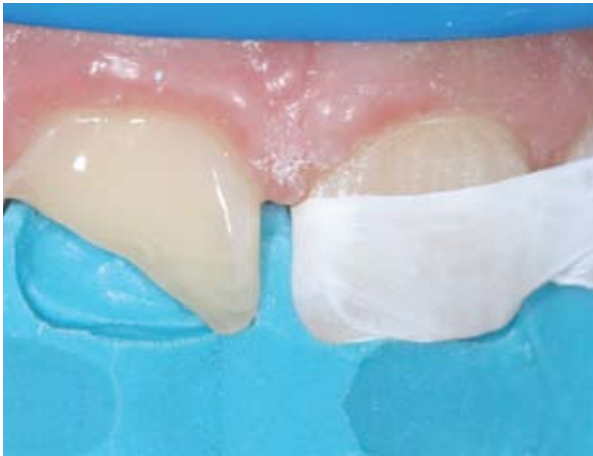

Figura 14 - Dente hibridizado com a guia de silicone adaptada.

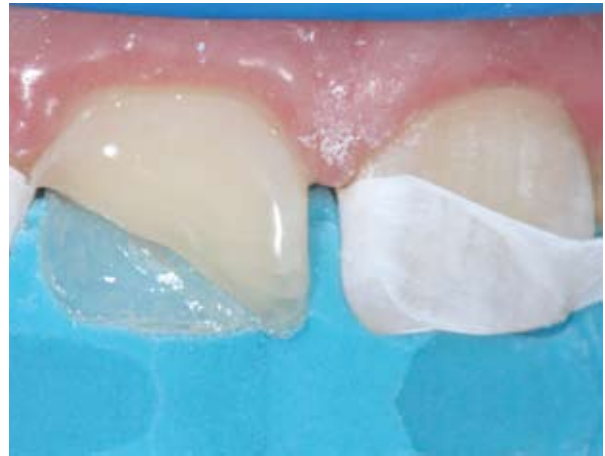

Figura 15 - Inserção de resina correspondente ao esmalte palatino utilizando a guia como anteparo.

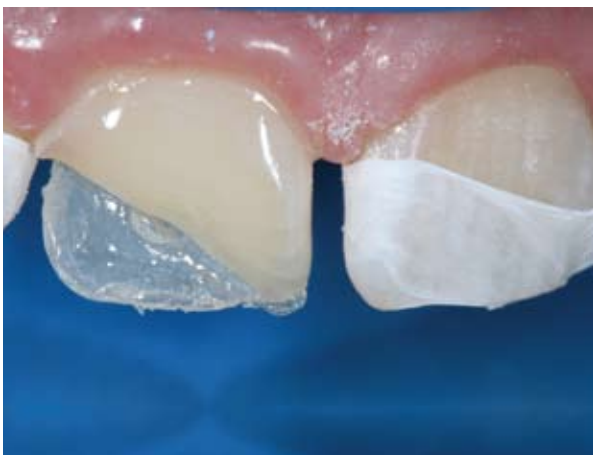

Figura 16 - Camada de esmalte palatino confeccionada.

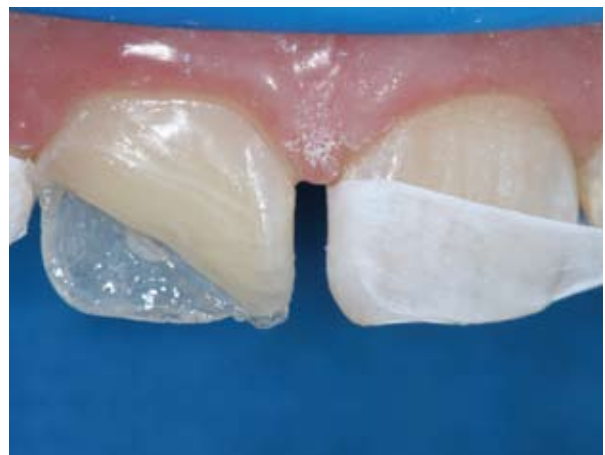

Figura 17 - Regularização na porção cervical distal com inserção de pequena camada da mesma resina.

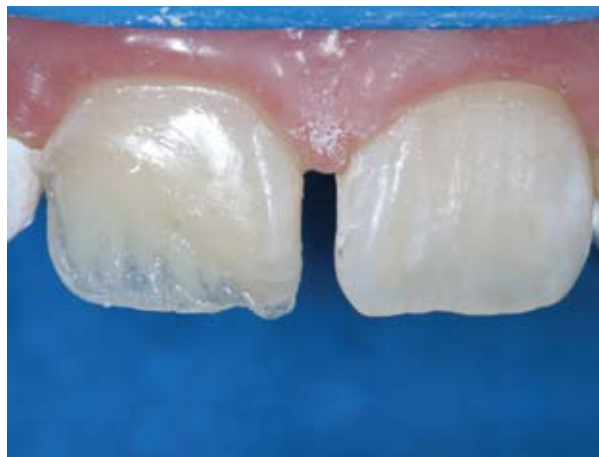


Figura 18 - Colocação da resina de dentina definindo o desenho dos mamilos dentinários levemente direcionada sobre o bisel.

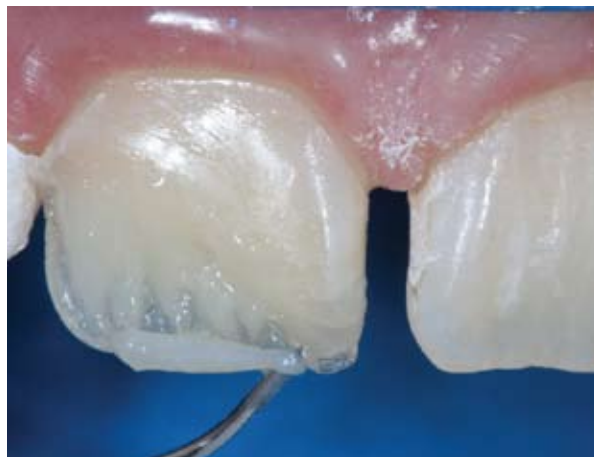

Figura 19 - Utilização de sonda exploradora para colocação de resina opaca para definição do halo opaco incisal.

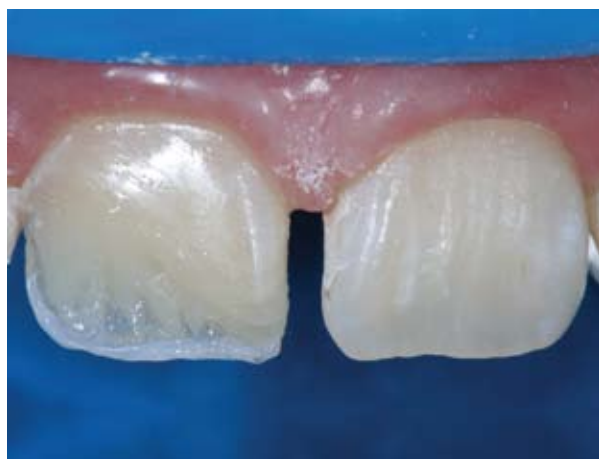

Figura 20 - Contorno do halo opaco incisal obtido acompanhando o ângulo distal.

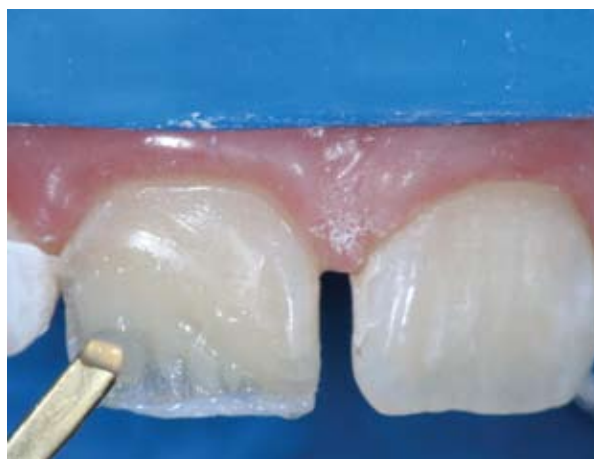

Figura 21 - Utilização de resina com efeito opalescente para caracterização da região translúcida incisal.

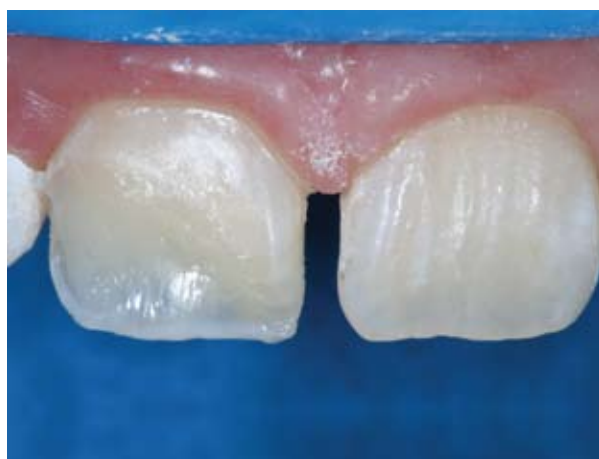

Figura 22 - Efeito imediato após a colocação da resina opalescente.

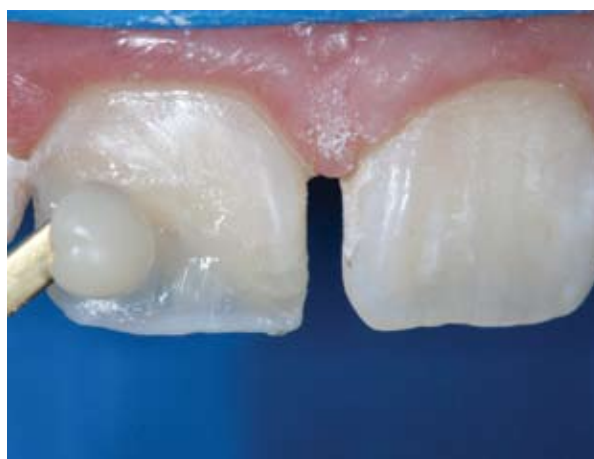

Figura 23 - Para finalizar a estratificação, colocação de camada única e uniforme de resina de esmalte.

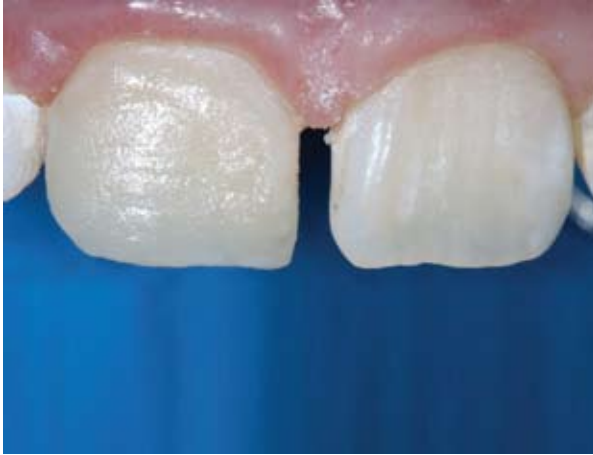

Figura 24 - Aspecto imediato após a acomodação da resina de esmalte sem acabamento e polimento.



Figura 25 - Borrachas abrasivas e escova de carbeto de silício utilizadas na fase de acabamento e polimento.

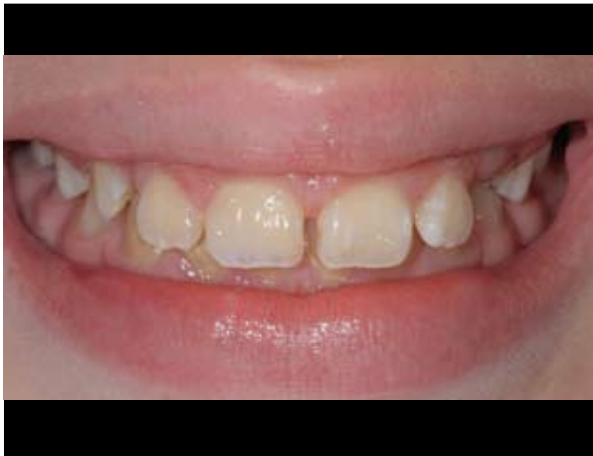

Figura 26 - Composição final do sorriso após o acabamento e polimento realçando a adequada harmonia alcançada com os dentes vizinhos.

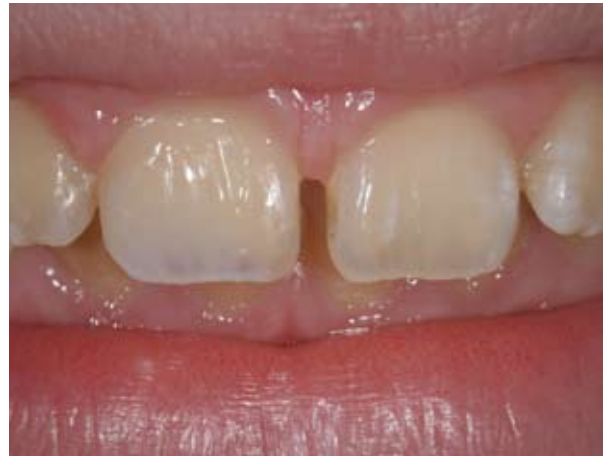

Figura 27 - Visão aproximada final, onde observa-se reprodução das características do dente homólogo - Halo opaco incisal, mamelos.

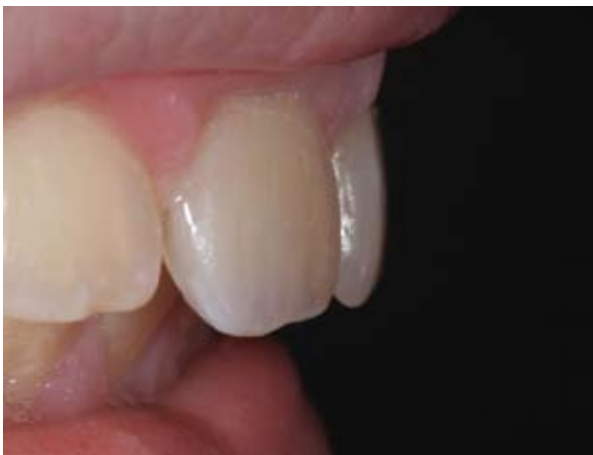

Figura 28 - Vista lateral direita final.

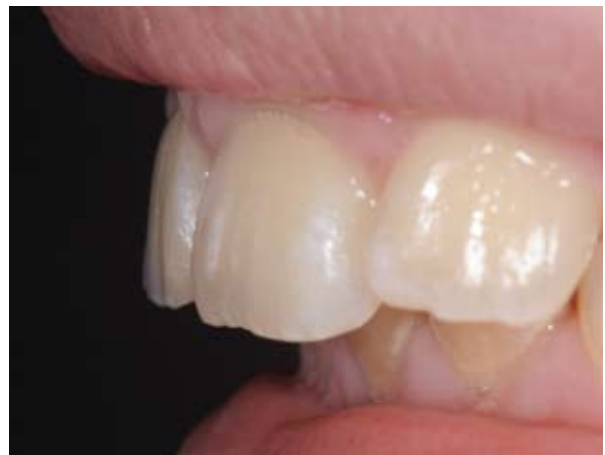

Figura 29 - Vista Lateral esquerda final. Visualiza-se assim a adequada curvatura incisal e textura superficial de um dente jovem.

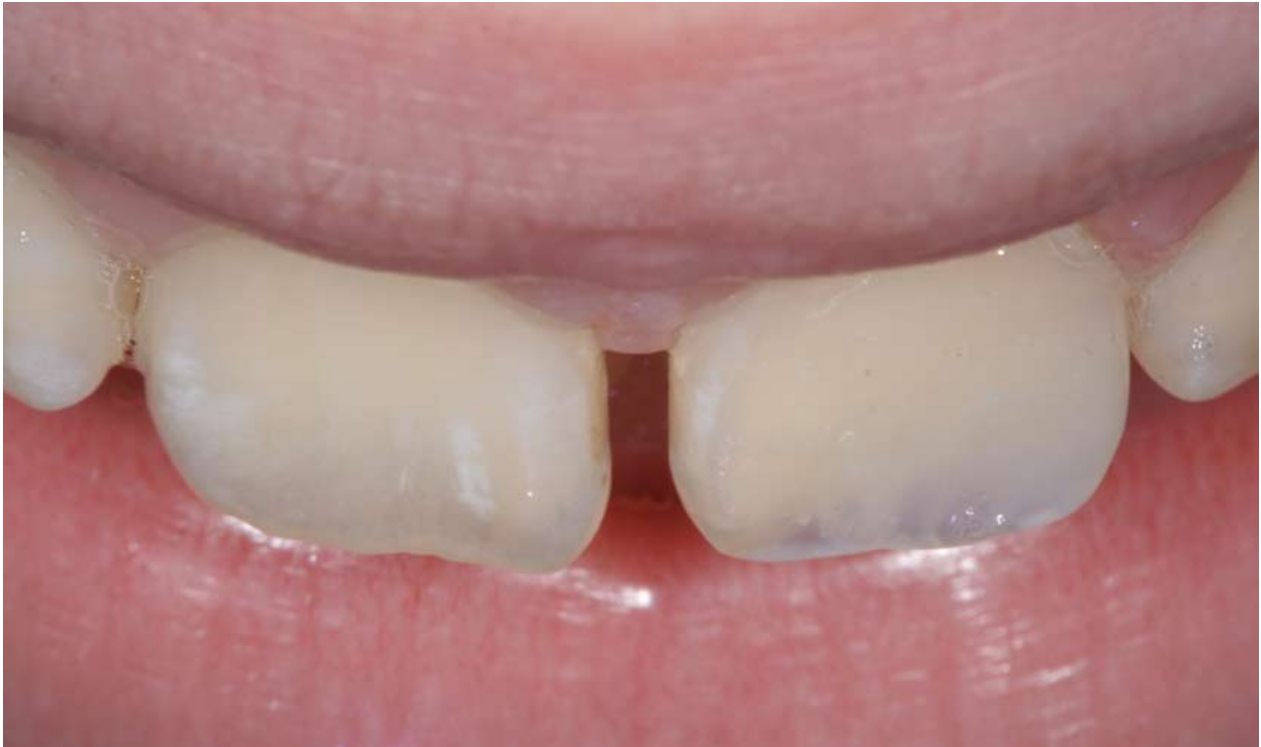

Figura 30 - Cor e forma obtidas

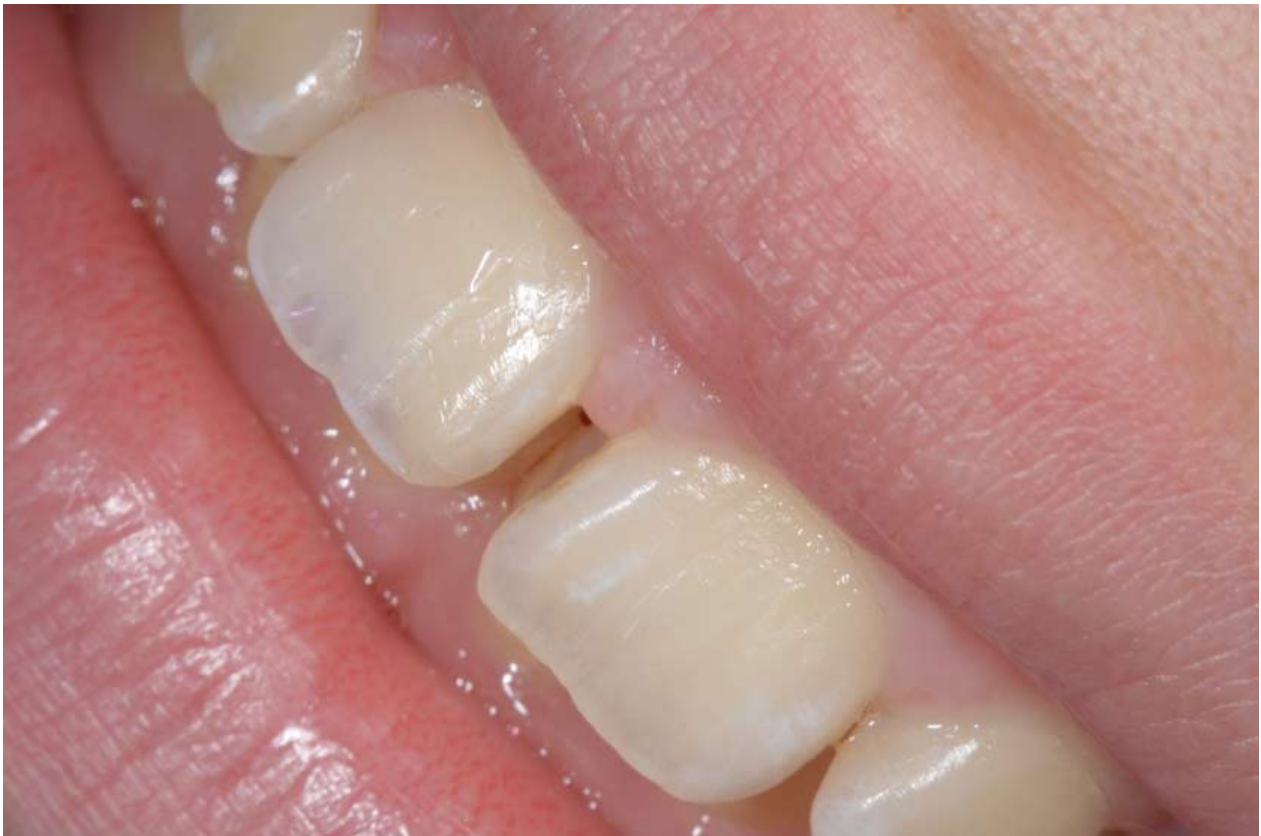

Figura 31 - Sorriso natural

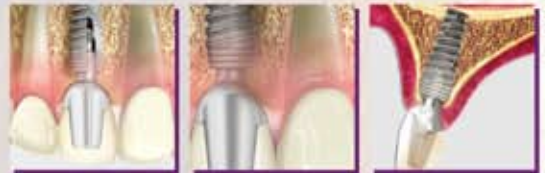

SÓ É FELIZ DE VERDADE
QUEM PODE SORRIR.

E acredite:

com um tratamento de
implantes dentários,
todo mundo pode.

O implante dentário é uma estrutura de metal que substitui a raiz do dente perdido, funcionando como um suporte para a colocação de uma prótese. Ele é implantado cirurgicamente diretamente no osso. Uma vez cicatrizada a região da gengiva que o circunda, uma segunda cirurgia é realizada para unir um pino ao implante original. Em seguida, a prótese é conectada, devolvendo o aspecto natural e a mastigação perfeita. Com o passar dos anos, este tipo de tratamento deixou de ser algo complicado para se tornar cada vez mais acessível, até mesmo com relação ao custo. Por isso hoje, se você precisar realizá-lo, faça sem medo.



Consulte um dentista especialista e veja como é
simples e fácil ter de volta um sorriso perfeito.

www.neodent.com.br

 **NEODENT**[®]
MUITO MAIS QUE IMPLANTES DENTÁRIOS

SEÇÕES

- 2 Corpo Científico
- 3 Editorial
- 4 Coluna Assessor
- 5-11 Coluna Visão Clínica
- 115-118 Coluna Saúde
- 120-121 Marketing e Gestão em Odontologia

CADERNO DE IMPLANTODONTIA

- Artigo original / Original article
- 16-22** Avaliação da distribuição de tensões em implantes distais angulados e retos de próteses com cantilevers – estudo fotoelástico
Evaluation of the stress distribution in angled and straight distal implant in prosthesis with cantilevers - photoelastic study
Henrique de Araujo Pereira, Luiz Carlos Zanatta, Sérgio Henrique Ferreira de Oliveira, Nilton De Bortoli Júnior, Sérgio Alexandre Gehrke
- Relato de caso / Case report
- 23-29** Planejamento, execução clínica e manutenção de protocolo All-on-four bimaxilar – relato de caso clínico
Planning, clinical execution, and maintenance of bimaxillary All-on-four protocol – case report.
Wagner Araújo de Negreiros, Gládyo Gonçalves Vidal, Ivo de Souza Albuquerque
- Relato de caso / Case report
- 30-33** Reabilitação de maxila atrofica com tecido ósseo homogêneo e prótese fixa implantossuportada
Rehabilitation of atrophic maxilla with allogeneic bone grafts followed by metal ceramic fixed prosthesis
Rogério Margonar, Pâmela Letícia dos Santos, Thallita Pereira Queiroz, Idelmo Rangel Garcia Junior, Elcio Marcantonio
- Artigo de revisão / Review article
- 34-39** Biologia e mecanismo bioquímico ósseo durante a osseointegração
Biology and biochemical mechanism of bone during osseointegration
Halim Nagem Filho, Haline Drumond Nagem, Crisrina Tebechrani Fiuza, Maria Tereza F.S. D'azevedo, Laurito Campi Junior

CADERNO DE PRÓTESE

- Coluna Prótese
- 41-51** Utilização de prótese parcial acrílica overlay para diagnóstico da dvo prévia a reabilitação estética
Gil Montenegro, Weider Oliveira Silva, Tarcísio Pinto, Rames.
- Relato de caso / Case report
- 52-63** Próteses parciais removíveis não convencionais parte II
Non-conventional removable partial denture part II
Vitor Guarçoni de Paula, Fabio Cesar Lorenzoni, Gerson Bonfante.
- Relato de caso / Case report
- 64-69** Harmonização do sorriso com dois diferentes sistemas cerâmicos: relato de caso clínico
Harmonization of the smile with two different ceramic systems: case report
Diego Guerra da Silva, Paulo Augusto Milani, Eduardo Carrilho, Albano Luis Bueno, José Stechman Neto.

Artigo de revisão / Review article

- 70-75** Desafios da retenção intrarradicular com pinos de fibra de vidro – revisão de literatura
Challenges of root Retention with glass fiber posts – literature review
Rita De Cássia Saboia, Marcos André Kalabaide Vaz, Nerildo Luiz Ulbrich, Rui Fernando Mazur, Paulo Augusto Pires Milani, Ana Paula Gebert de Oliveira Franco.

CADERNO DE ODONTOLOGIA CLÍNICA / BÁSICA

- Artigo original / Original Article
- 78-85** Análise dos traumas de face que acometem mulheres vítimas de violência doméstica
Analysis of facial trauma affecting women victims of domestic violence
Rodolfo José Gomes de Araújo, Márcia de Bastos Braga Lavareda Mendes, Thamires Miranda Castro, Mário Tavares Moreira Júnior, Amanda Britto Lima Araújo, Lorena Mendes Pacheco.
- Relato de caso / Case report
- 86-90** Aplicação clínica do refletor odontológico tipo LED com luz laranja em restauração de dente anterior com resina composta
Clinical application of dental reflector type LED light orange in anterior restorative with composite resin
Marcos Taques Margraf, Rodrigo Cassemiro Godoy, Letícia Schmitz Margraf, Tatiane Sachet Margraf.
- Relato de caso / Case report
- 92-98** Tratamento multidisciplinar no fechamento de diastema anterior: relato de caso
Multidisciplinary treatment on diastema's closure: case report
Marcelo Agnoletti Pereira, Rafael Massunari Maenosono, Bella Luna Colombini Ishikiriama, Sérgio Kiyoshi Ishikiriama.

- Relato de caso / Case report
- 99-105** Duplo cisto periapical em maxila de tamanho, ocorrência e evolução incomuns - relato de caso clínico
Maxila double periapical cyst of uncommon size, occurrence and evolution - case report
Sérgio Bartolomeu de Farias Martorelli, Rinaldo Albuquerque, Fernando Martorelli, Felipe Bravo, Érica Cavalcanti Passos de Medeiros.

CADERNO DE ENDODONTIA

- Artigo original / Original Article
- 108-113** Capacidade de limpeza de diferentes soluções irrigantes após o preparo retrógado com diferentes pontas diamantadas: análise em MEV
Smear layer presence after apical cavity with diamonds tips and different final irrigants: SEM analysis
Rodrigo Ricci Vivan, Raquel Zanin Medina, Marco Antônio Hungaro Duarte, Paulo Henrique Weckwerth, Mario Tanamaru Filho.

CONE MORSE HEXAGONAL

MAIS UM PRODUTO DA LINHA OSTEOFIT®



Conheça nossa linha de produtos.



A linha Osteofit® é fabricada há mais de uma década pela DSP Biomedical® e reconhecida em todo o mercado.

Ficha Técnica

Design: o implante Cone Morse Hexagonal tem uma conexão dupla do tipo interna e cone morse, com roscas trapezoidais que resultam em um ótimo corte ósseo.

Material: fabricado em titânio grau IV.

Apresentação: disponível na versão não montado, acompanhado pelo tapa-implante.

Soluções Protéticas: aceita uma grande variedade de conexões protéticas, como pilar cônico, mini-pilar cônico, UCLA, pilar sextavado e flexcone.

O implante Cone Morse Hexagonal facilita o trabalho protético pela indexação do hexágono interno e pela grande estabilidade garantida pelo sistema morse presente.

0800 600 8866

www.dspbiomedical.com.br

DSP

BIOMEDICAL

Sorria de verdade.

Caderno

Implantodontia

Conselho Editorial Implante/Cirurgia

Profª. Dra. Alessandra Arnaud Moreira - CESUPA - PA
Prof. Dr. Alexandre Basualdo – RS
Prof. Dr. Alisson André Robe Fonseca – UFPel - RS
Prof. Dr. André Webber Rosa - UNIPLAC/UNINGÁ - SC
Prof. Ms. Artur Jorge Crispim – ABO/UNIVALI - SC
Profª. Dra. Cybelle Enta do Prado - IPPEO - PR
Prof. Dr. Cristian Alexandre Corrêa - CEFO/UNIARARAS - SP
Prof. Ms. Christian Schuh – CEOM - RS
Prof. PHD. Dr. Éber Luís de Lima Stevão – CEPEO - PR
Prof. Dr. Fábio Mizutani – SP
Prof. Dr. Francisco Wagner Vasconcelos Freire Filho - UNIFOR - CE
Prof. Ms. Gilmar Poli de Arruda - ACO - CE
Prof. Ms. Isaac Vasconcelos de Araújo - UNINGÁ - PI
Prof. Dr. Jefferson Tomio Sanada - CESMAC - AL
Prof. Dr. José Roberto Sá Lima – UNESP – S. J. DOS CAMPOS - SP
Prof. Dr. José Rodrigues Laureano Filho - UNIVERSIDADE DE PERNAMBUCO - PE
Prof. Ms. Leandro José Dallanora – UNOESC - SC
Prof. Ms. Livingston Rubens de Sousa Rocha - CIODONTO/FIESA - ES
Prof. Dr. Marco Antonio Brandão Pontual – UFES - ES
Prof. Ms. Marcos Motta de Freitas - S. L. MANDIC - RJ
Profª. Dra. Maria Mônica Studart Mendes Moreira - UFCE - CE
Prof. Dr. Mário Sergio Soares – USP - SP
Prof. Ms. Osmar Cutrim Froz - ABO - MA
Prof. Dr. Paulo Fonseca Menezes Filho - UFPE - PE
Prof. Dr. Ricardo José de Holanda Vasconcelos – UPE - PE
Prof. Ms. Rubens Domingues - HODOS - DF
Prof. Dr. Sérgio Alexandre Gehrke – SL MANDIC - RS
Prof. PHD. Dr. Sérgio Rocha Bernardes - ILAPEO - PR
Prof. Dr. Sérgio Bartolomeu de Farias Martorelli – Faculdade de Odontologia de Pernambuco - PE
Profª. Dra. Thallita Pereira Queiroz - UNIARA – SP
Prof. Dr. Túlio Valcanaia - UNIVALI - SC

Artigo original / Original article

- 16-22** **Avaliação da distribuição de tensões em implantes distais angulados e retos de próteses com cantilervers – estudo fotoelástico**
Evaluation of the stress distribution in angled and straight distal implant in prosthesis with cantilervers - photoelastic study
Henrique de Araujo Pereira, Luiz Carlos Zanatta, Sérgio Henrique Ferreira de Oliveira, Nilton De Bortoli Júnior, Sérgio Alexandre Gehrke

Relato de caso / Case report

- 23-29** **Planejamento, execução clínica e manutenção de protocolo *All-on-four* bimaxilar – relato de caso clínico**
Planning, clinical execution, and maintenance of bimaxillary All-on-four protocol – case report
Wagner Araújo de Negreiros, Gládyo Gonçalves Vidal, Ivo de Souza Albuquerque

Relato de caso / Case report

- 30-33** **Reabilitação de maxila atrófica com tecido ósseo homogêneo e prótese fixa implantossuportada**
Rehabilitation of atrophic maxilla with allogeneic bone grafts followed by metal ceramic fixed prosthesis
Rogério Margonar, Pâmela Letícia dos Santos, Thallita Pereira Queiroz, Idelmo Rangel Garcia Junior, Elcio Marcantonio

Artigo de revisão / Review article

- 34-39** **Biologia e mecanismo bioquímico ósseo durante a osseointegração**
Biology and biochemical mechanism of bone during osseointegration
Halim Nagem Filho, Haline Drumond Nagem, Cristrina Tebechrani Fiuza, Maria Tereza F.S. D'azevedo, Laurito Campi Junior

Avaliação da distribuição de tensões em implantes distais angulados e retos de próteses com cantilervers – estudo fotoelástico

Evaluation of the stress distribution in angled and straight distal implant in prosthesis with cantilervers - photoelastic study

Henrique de Araujo Pereira¹
Luiz Carlos Zanatta²
Sérgio Henrique Ferreira de Oliveira³
Nilton de Bortoli Júnior⁴
Sérgio Alexandre Gehrke⁵

Resumo

Objetivo: Neste estudo, utilizando a fotoelasticidade, foi desenvolvido um modelo experimental para comparar a distribuição de cargas nos implantes distais paralelos (grupo 1) e angulados (grupo 2) no sistema de reabilitação de mandíbula edêntula com a utilização de quatro implantes. **Materiais e métodos:** Foram utilizados 8 implantes Universal II cônicos de hexágono interno da marca Implacil De Bortoli, com 4 mm de diâmetro e 13 mm de comprimento, sendo quatro para cada grupo e, componentes transmucosos do tipo esteticone, dos quais 6 são retos e dois angulados de 30 graus, todos com cinta de 1 mm. Foram elaborados dois modelos fotoelásticos a partir de um arco mandibular, um com todos os implantes paralelos e outro com os implantes distais angulados em 30 graus, sendo elaborada uma única barra metálica que foi instalada no modelo e recebeu a aplicação de uma carga de 20 N sobre o cantilever em um polariscópio. **Resultados:** As imagens obtidas demonstraram que no grupo 1 a distribuição da carga foi visualizada com padrão mais homogêneo de tensões ao redor do implante distal e em uma maior área, diferentemente do

grupo 2, onde foi possível observar uma concentração de tensões de maior magnitude na região cervico-distal do implante distal, após a aplicação de carga. **Conclusão:** Dentro das limitações deste estudo, pode-se concluir que a inclinação de implantes gera uma concentração de cargas sobre a crista óssea marginal, mesmo que esteja unido com outros implantes, podendo causar uma sobrecarga e possível reabsorção óssea nesse local.

Descritores: Implante dentário, fotoelasticidade angulados, biomecânica.

Abstract

Objective: In this study, using photoelasticity, an experimental model was developed to compare the distribution of loads in parallel distal implants (group 1) and angled (group 2) in the system of rehabilitation of edentulous mandible with the use of four implants. **Materials and methods:** Eight implants Universal II tapered internal hexagon manufactured by Implacil De Bortoli with diameter 4 mm and length 13 mm, four for each group, and transmucosal component type esteticone, 6 straight and two angled 30 degrees,

¹ Cirurgião-Dentista – Aluno do Curso de Especialização da Universidade Paulista, São Paulo (SP);

² Professor do Curso de Especialização da Universidade Paulista, São Paulo (SP);

³ Coordenador do Curso de Especialização da Universidade Paulista, São Paulo (SP);

⁴ Pesquisador do Núcleo de Desenvolvimento de Materiais Metálicos da Pontifícia Universidade Católica do Rio Grande do Sul, Porto Alegre (RS).

Correspondência com o autor: sergio.gehrke@hotmail.com

Recebido para publicação: 09/08/11

Aceito para publicação: 21/11/11

all with 1 mm strap. Two models were developed from a photoelastic mandibular arch, with a parallel with all implants and other implants with distal angled at 30 degrees, and only elaborate a metal bar that was installed in the model and received the application of a load of 20 N on the cantilever in a polariscope. **Results:** The images obtained showed that in group 1 load distribution was visualized with a more homogeneous pattern of stresses around the distal implant and a larger area, unlike the group

2, where we observed a concentration stress of greater magnitude in the disto-cervical region of the implant distally after load application. **Conclusion:** Within the limitations of this study, we can conclude that the inclination of implants generates a load concentration on the marginal bone crest, even if it is united with other implants, it may cause an overload and possible bone resorption in that location.

Descriptors: Implants, immediate load, photoelasticity, biomechanics.

Introdução

Segundo Skalak²⁵ (1983), a necessidade da união dos implantes através de uma barra em próteses como o protocolo de Branemark, exige uma estrutura rígida que permite uma melhor distribuição de tensões entre os implantes, evitando assim, a concentração de cargas sobre um único implante que poderia levar a uma reabsorção por estresse ósseo.

A reabilitação de pacientes edêntulos por meio de prótese fixa sobre 4 ou 6 implantes apresenta um índice de sobrevivência bem aceitável (95%), conforme acompanhamento de 10 anos por Branemark et al.⁴ (1995).

Algumas vezes, as limitações anatômicas mandibulares decorrentes de uma atrofia severa no processo alveolar trazem ao implantodontista uma grande limitação em relação ao volume ósseo para a colocação de implantes e incentiva a realização de estudos onde implantes angulados podem representar a solução para esses problemas⁸.

O posicionamento de 4 implantes entre os forames mentuais, sendo os dois anteriores paralelos e os dois posteriores angulados em até 45 graus para distal, visa diminuir o comprimento do cantilever e melhorar o suporte protético pela distribuição mais equidistante entre os implantes, além de permitir a utilização de implantes distais mais longos, pois assim, haveria uma menor possibilidade de atingir estruturas anatômicas nobres^{19,20}.

A prevenção de uma reabsorção óssea acima do aceitável está diretamente relacionada ao planejamento protético, passividade de assentamento das próteses, número, posição, distribuição dos implantes na arcada¹⁴ e distribuição das cargas mastigatórias²³. Além disso, princípios biomecânicos mostram que com o aumento de cargas não axiais nos implantes aumenta o stress na interface

osso-implante, o que pode provocar uma maior reabsorção¹⁰.

A fotoelasticidade é uma técnica experimental onde a partir de um modelo fotoelástico podemos avaliar o comportamento biomecânico das estruturas a serem estudadas através da visualização do conjunto de tensões nos corpos que podem ser medidas e fotografadas⁷.


Nesse método, o modelo é posicionado em um polariscópio plano cuja fonte de luz monocromática incide sobre ele, transformando tensões existentes no interior dos corpos em padrões de luz visível, chamados de franjas ou bandas. Quanto maior o número de franjas visualizadas, maior é a concentração de tensão na área⁵.

As faixas coloridas observadas em determinados materiais transparentes (resina fotoelástica) correspondem a áreas de concentrações de tensões e podem ser avaliadas quantitativa e qualitativamente. Cada franja é observada com base na sua posição em uma tabela de sequência de cores¹¹.

O objetivo desse estudo foi analisar de forma comparativa o padrão de distribuição de tensões ao redor dos implantes distais retos e angulados em modelos fotoelásticos submetidos à carga de 20 N.

Materiais e métodos

Para a realização desse experimento foram utilizados 8 implantes Universal II cônicos de hexágono interno com 4 mm de diâmetro e 13 mm de comprimento (Figura 1), sendo quatro para cada grupo. Também foram utilizados componentes transmucosos do tipo esteticone, 6 retos (Figura 2) e dois angulados de 30 graus (Figura 3), todos com cinta de 1mm. Todos esses materiais utilizados foram de marca Implacil De Bortoli Materiais Odontológicos Ltda (São Paulo, Brasil).



Figuras 1, 2 e 3 - Implante, esteticone reto e com 30 graus utilizados nesse estudo, respectivamente.

Foram criados dois grupos, sendo o grupo 1 o modelo com os 4 implantes posicionados paralelos e o grupo 2 o modelo com os 2 implantes anteriores paralelos e os dois distais com angulação de 30 graus. A angulação foi obtida pela fixação a barra do esteticone angulado unido ao implante e posterior inclusão na resina.

A partir de um enceramento simulando o formato do arco mandibular inferior uma moldagem foi realizada com silicone de condensação e, posteriormente, vazada com gesso especial. Após a presa do gesso, foram realizadas 4 perfurações paralelas com fresas de 3.3 mm, distribuídas no arco, sendo duas anteriores e duas posteriores. Para obter o paralelismo nas perfurações utilizou-se um paralelômetro. Depois de realizadas as perfurações, 4 análogos do implante de hexágono interno de 4 mm de diâmetro por 13 mm de comprimento foram instalados nas respectivas perfurações. O modelo foi polido e vitrificado a frio com tinta Siq Dur Color aplicado com pincel para obter uma adequada lisura superficial. Então, os transferentes foram parafusados aos análogos no modelo e feita nova impressão com silicone.

Confecção do modelo fotoelástico do grupo 1: A partir do molde de silicone foi confeccionado em resina fotoelástica o modelo padrão, sendo os 4 implantes paralelos precisamente posicionados nos encaixes obtidos no molde de silicone. Foi então vazado sobre este molde de silicone, lentamente, das bordas do molde para o centro até o total preenchimento do mesmo, a Resina Rígida GIII (Polipox Indústria e Comércio Ltda) na proporção recomendada pelo fabricante. Em seguida, o conjunto todo, molde-resina, foi colocado na câmara a vácuo para a remoção de bolhas de ar adquiridas com a manipulação e depois

colocado em repouso em superfície plana, com a separação do modelo realizada após 48hs.

O modelo fotoelástico (Figura 4) não foi polido para a realização do experimento, apenas recebeu acabamento na base e na remoção das rebarbas com lixa d'água de granulação fina 600 (3M Brasil) para permitir a passagem de luz.



Figura 4 - Modelo fotoelástico pronto para o ensaio.

Confecção da barra metálica sobre o modelo: Sobre o modelo fotoelástico foram parafusados os componentes tipo esteticone retos com cinta de 1 mm, os quais receberam um torque de 20N. Foi então confeccionada uma barra metálica de níquel-cromo (Ni-Cr) com uma extensão distal (cantilever) de 10 mm, a qual foi usada para os dois grupos (Figura 5). Além da rigidez, observou-se que houve um assentamento passivo, evitando toda e qualquer geração de tensão sobre os implantes e respectivos componentes, sendo que foram realizados dois testes. O primeiro constou de um exame manual checando a passividade de adaptação e parafusamento da barra, e um segundo, onde todo o modelo com a barra parafusada foi levada ao polariscópio, checando a passividade pelo teste fotoelástico.



Figura 5 - Barra metálica de níquel-cromo posicionada no modelo padrão.

Com a intenção de analisar de forma mais direta a força exercida sobre a reabilitação e, conseqüentemente, as tensões geradas ao redor dos implantes, não teve a presença de nenhum material restaurador que pudesse absorver a carga, como resina e dentes artificiais, cujas cúspides poderiam redirecionar a carga e os resultados obtidos.

Confecção do modelo fotoelástico do grupo 2: Primeiramente, foram parafusados sobre 4 implantes dois esteticones retos e dois angulados de 30 graus e, posteriormente, esses foram parafusados na barra metálica fundida. A moldagem inicial de silicone de condensação foi fixada na barra com os implantes e seus respectivos componentes e, então, a resina fotoelástica foi colocada no molde até a altura do pescoço dos implantes. Após 48 horas, foi removido todo o conjunto e dado o devido acabamento do modelo fotoelástico (Figuras 6a e b).



Figura 6a e b - Modelo fotoelástico com os implantes distais inclinados (a) e a barra instalada no modelo fotoelástico (b).

Aplicação de carga sobre os modelos fotoelásticos e coleta dos dados: Cada modelo fotoelástico foi posicionado em uma base metálica no centro geométrico dos filtros. Esse conjunto todo permanece mergulhado no óleo mineral 100% puro para melhorar a observação das franjas isocromáticas, dentro de um recipiente de vidro. Para a aplicação de carga compressiva de 20 N foi posicionado sobre a estrutura metálica uma haste metálica que desce perpendicular ao modelo. Esse procedimento ocorreu primeiramente no modelo fotoelástico do grupo 2 e, posteriormente, no modelo fotoelástico do grupo 1. Com a aplicação de carga, a resina sofre deformações pelas tensões geradas que são proporcionais à refração da luz. Pela birrefringência da resina, a luz incidida sobre ela pode sofrer refração gerando uma luz com espectros de cor, constituindo as ordens de franjas coloridas, conforme figura abaixo (Figura 7). Ainda, o aumento do número de franjas observados no material fotoelástico indica maior tensão induzida e a proximidade das franjas umas das outras indica maior concentração de tensão.



Figura 7 - Padrão fotoelástico indicando número de ordem de franjas isocromáticas inteiras. Fonte: (Torres²⁷, 2005).


Resultados

O presente trabalho analisou o padrão de distribuição de tensões em implantes distais retos (grupo 1) e inclinados (grupo 2) em reabilitações planejadas com a utilização de 4 implantes em modelos fotoelásticos, os quais foram submetidos à uma carga de 20 N incidindo sobre o cantilever de uma barra metálica fundida sem a presença de dentes.



O modelo do grupo 2 apresentou uma imagem com a distribuição de quase todas as tensões concentradas na distal da região cervical do pescoço do implante e em uma pequena área na mesial do ápice do implante (Figura 8). Enquanto isso, o modelo do grupo 1 apresentou uma imagem com acúmulo maior de tensões na região cervical, partindo da mesial do pescoço do implante distal indo em direção ao outro implante paralelo mais anterior. Ainda, é possível observar uma distribuição de tensões por todo o corpo do implante com uma pequena concentração nas espiras distais e no ápice do implante (Figura 9).

Após essa análise, as 2 imagens foram comparadas quanto a intensidade do estresse gerado pelas cargas, onde o número de franjas determina a intensidade de estresse. Para isso, foram enquadradas as áreas de maior concentração de tensões: na mesial do implante do grupo 1 (Figura 10) e na distal do implante do grupo 2 (Figura 11). Com isso, foi observado que no modelo do grupo 2 existe ordem de franja 3 e, no modelo do grupo 1 ordem de franja 2. Dessa forma, o modelo do grupo 2 apresentou uma magnitude maior de concentração de tensões na distal da região cervical do implante distal comprovada pela repetição das

cores 3 vezes maior que a porção mesio-cervical do implante distal do grupo 1, o qual apresentou 2 repetições. A proximidade das ordens de franjas no modelo do grupo 2 demonstra que houve uma concentração maior de tensões em relação ao modelo do grupo 1.



Figuras 8 e 9 - Distribuição de tensões no implante distal do grupo 1 e 2, respectivamente.



Figuras 10 e 11 - Áreas selecionadas para avaliação do padrão das tensões no grupo 1 e 2, respectivamente.

Discussão

O sucesso e longevidade clínica de reabilitações sobre 4 implantes paralelos foi demonstrado após 10 anos de acompanhamento⁴. Por outro lado, surgiram outros estudos que afirmavam como opção de técnica de reabilitação, a angulação de implantes distais entre 30 e 45 graus que diminuem o cantilever com diminuição das extensões distais^{15,19}, sem o prejuízo biológico da estrutura osseointegrada, modificando a ideia de transmissão da carga originalmente axial ao longo do eixo da estrutura prótese-implante, porém com apenas um ano de acompanhamento.

Os resultados do presente estudo foram observados em resina fotoelástica com um padrão de distribuição de tensões similar a estrutura óssea, onde a direção e a magnitude das forças não excederam o limite de elasticidade do mesmo e reproduziu condições semelhantes às existentes na estrutura real, sendo que o material homogêneo e isotrópico permitiu a refração da luz¹⁷. Esse método fotoelástico se mostrou eficiente na interpretação do padrão de franjas fotoelásticas isocromáticas apresentadas nos modelos com os dois sistemas¹².

A distribuição de cargas verticais e oblíquas está diretamente relacionada com o número, o arranjo e a resistência do implante e restauração protética. Como o implante está diretamente conectado ao osso, uma estrutura mais rígida da prótese transmitiria de forma integral as tensões geradas por forças estáticas e dinâmicas²⁵.

Autores verificaram que cargas verticais aplicadas a um implante angulado produzem mais tensões em sua porção cervical do que implantes retos²¹, ou seja, na região cervical distal do implante do grupo 2 foi encontrado acúmulo de tensões onde as cargas elevam as tensões de compressão sobre a região da crista óssea cortical do lado de aplicação de carga, o que pode proporcionar um aumento do estresse na interface implante/osso, podendo causar ou contribuir para perda de implantes²².

A maior concentração de tensão foi observado no implante distal, com ordem de franja 3 no modelo do grupo 2 e ordem de franja 2 para o implante distal do grupo 1, estando em concordância em relação aos estudos de Canay et al.⁸ (1996), os quais verificaram o aumento de tensão na região cervical para o implante angulado, onde a aplicação de forças oblíquas promovem tensões compressivas na crista óssea que podem chegar

à um valor cinco vezes maior do que em implantes paralelos e, ainda, com o uso de extensores e fotoelasticidade foram verificados que as tensões que pilares angulados promovem ao osso, próximo ao pescoço do implante conectado, são três vezes maiores quando comparados a pilares retos. O método fotoelástico demonstrou um aumento de apenas 11% na quantidade de franjas na mesma situação, conforme Brosh et al.⁶ (1998), contribuindo para uma sobrecarga do implante angulado e uma distribuição melhor de tensões ao implante paralelo, podendo vir a ser deletério ao conjunto osso/implante com o passar dos anos de mastigação.

Com a proposta de diminuir o cantilever ou aumentar a extensão distal da prótese na mandíbula, os implantes distais foram angulados, de acordo com os trabalhos de outros autores¹⁵, onde os implantes foram colocados distalmente angulados entre 25 e 30 graus, tendo um ganho de distância em média na mandíbula de 6,5 mm. A inclinação distal dos implantes entre 30° e 45° permite o uso de implantes mais longos, favorecendo a estabilidade primária¹. Com relação à utilização de implantes angulados, outros estudos foram realizados com a proposta de tratamento por meio de um protocolo para a reabilitação simples da mandíbula edêntula em até 2 horas, sendo denominado conceito "All-on-4", com uma taxa de sobrevivência de 96,7% de sucesso, com pequena perda óssea marginal¹⁸. Nessa avaliação sobre o nível ósseo, após 1 ano de função, com média de 0,9 +/- 1 mm a partir da união implante/abutment²⁰. Na reabilitação de maxilas edêntulas com o mesmo sistema, com acompanhamento clínico de pelo menos 1 ano, apresentou um índice de sucesso de 98,9%, sendo que o nível ósseo ficou situado em 1,2 +/- 0,7 mm abaixo da conexão implante/abutment após 1 ano¹⁸. Esses resultados mostram uma boa taxa de sobrevida dos implantes angulados com carga imediata.

Nesse estudo foram utilizados implantes de conexão interna, os quais apresentam uma distribuição das cargas oblíquas mais internamente aos implantes, tendo um parafuso do pilar intermediário mais protegido e um maior potencial de vedamento entre os componentes³. Ainda, outros autores demonstraram que as conexões pilar/implante internas, quando comparadas com as externas, diminuem a quantidade de tensões geradas². Outros autores fizeram estudos onde as conexões internas distribuíam melhor as tensões nas estruturas ósseas ao redor dos implantes quando com-

paradas às conexões externas, as quais sobrecarregam a região cervical do implante^{13,16}.

Através do método de elementos finitos e com aplicação de cargas oblíquas, observou-se um aumento de tensões na cortical da crista óssea e na interface osso/implante, quando comparado à aplicação de forças axiais²². A aplicação de força sobre um implante angulado provoca tensões oblíquas e não homogêneas em modelo fotoelástico²¹. Esses resultados são similares ao encontrados nesse estudo, onde a maior magnitude de tensões ocorreu na cervical distal do implante angulado e uma menor concentração no corpo do implante.

Estudos com tratamentos de carga imediata de pacientes edêntulos com extensões distais suportados por implantes retos ou angulados, com angulação entre 25 e 35 graus, apresentaram uma taxa de sucesso de 97,59% em maxila e 100% em mandíbula, após 40 meses de acompanhamento⁹. Em outro estudo comparando estatisticamente dois grupos de implantes com pilares angulados entre 0 e 15 graus e entre 20 e 45 graus, em um período de 5 anos, apresentou uma sobrevida média estimada de 98,6%²⁴. Ainda, em outros estudos foi observado uma perda óssea similar entre os implantes paralelos e angulados²⁶.

Apesar de inclinados, esses implantes devem estar posicionados de forma que possibilite a sua correção com abutments angulados e que sua emergência propicie a reabilitação com próteses funcionalmente corretas e com assentamento passivo.

Conclusão

Pelo presente estudo foi possível concluir que no grupo 2 houve maior acúmulo de tensões na região cervical distal e na região apical mesial do implante distal, enquanto que no implante distal do grupo 1 as forças foram melhor distribuídas pelas espiras, corpo e região apical do implante.

Apesar de não ter sido analisado a tensão nos implantes centrais, esses resultados sugerem que implantes paralelos tenham um comportamento melhor, com uma distribuição mais uniforme do que os implantes inclinados. Assim, parece ocorrer uma sobrecarga do implante mais crítico que é o inclinado.

Referências bibliográficas

1. Aparicio C., Perales P., Rangert B. Tilted implants as an alternative to maxillary sinus grafting: a clinical, radiologic, and periosteal study. *Clinical Implant Dentistry and Related Research*. 2001;3(1):39-49.
2. Bernardes S.R., Araújo C.A., Fernandes Neto A.J., Gomes V.L., Neves

- F.D. Análise fotoelástica da união de pilar a implantes de hexágono externo e interno. *Implant News*. 2006;3:355-9.
3. Binon P.P. Implants and components: entering the new Millennium. *Int J Oral Maxillofac Implants*. 2000;15:76-94.
 4. Branemark P.I., Svensson B., van Steenberghe D. Ten-year survival rates of fixed prostheses on four or six implants ad modum Branemark in full edentulism. *Clin Oral Implants Res*. 1995;6(4):227-31.
 5. Brodsky J.E., Caputo A.A., Furstman L.L. Root tipping: A photoelastic-histopathologic correlation. *American Journal of Orthodontics*. 1975;67(1):1-10.
 6. Brosh T., Pilo R., Sudai D. The influence of abutment angulation on strains and stresses along the implant/bone interface: comparison between two experimental techniques. *The Journal of Prosthetic Dentistry*. 1998;79(3):328-34.
 7. Campos Jr A., Passanezi E., Nahás D., Janson W.A. A fotoelasticidade na pesquisa odontológica. Parte I. Campo de aplicação. *Estomatologia e Cultura*. 1986;16(1):20-5.
 8. Canay S., Hersk N., Akpinar I., Asik Z. Comparison of stress distribution around vertical and angled implants with finite-element analysis. *Quintessence Int*. 1996;27:591-8.
 9. Capelli M., Zuffetti F., Del Fabbro M., Testori T. Immediate rehabilitation of the completely edentulous jaw with fixed prostheses supported by either upright or tilted implants: a multicenter clinical study. *The International Journal of Oral & Maxillofacial Implants*. 2007;22(4):639-44.
 10. Çehreli M.C., Iplikçioğlu H. In vitro strain gauge analysis of axial and off-axial loading on implant supported fixed partial dentures. *Implant Dentistry*. 2002;11(3):286-91.
 11. Clelland N.L., Gilat A., Mcglumphy A., Brantley W.A. A photoelastic and strain gauge analysis of angled abutments for an implant system. *International Journal of Oral Maxillofacial Implants*. 1993;8(5):541-8.
 12. Ferreira Jr. A.F.G. Desenvolvimento de um Sistema para Análise Automática do Padrão de Franjas Fotoelásticas Isocromáticas [Tese de mestrado]. São Paulo: Escola Politécnica da Universidade de São Paulo, 2003.
 13. Hungaro P. Estudo comparativo em elemento finito de implantes ossointegrados com diferentes morfologias e de suas estruturas de suporte. [Tese de Mestrado]. São Paulo: Faculdade de Odontologia da USP, 2002.
 14. Kan J.Y., Rungcharassaeng K., Bohsali K., Goodacre C.J., Lang B.R. Clinical methods for evaluating implant framework fit. *J.Prosthetic Dentistry*.1999;81:7-13.
 15. Krekmanov L., Kahn M., Rangert B., Lindstrom H. Tilting of posterior mandibular and maxillary implants for improved prosthesis support. *The International journal of oral & maxillofacial implants*. 2000;15(3):405-14.
 16. Maeda Y., Satoh T., Sogo M. In vitro differences of stress concentrations for internal and external hex implant- abutment connection: a short communication. *J Oral Rehabil* 2006; 33(1): 75-8.
 17. Mahler D.B., Peyton F.A. Photoelasticity as a research technique for analyzing stresses in dental structures. *J Dent Res*. 1955;34(6):831-8.
 18. Malo P., Nobre Mde A., Petersson U., Wigren S. A pilot study of complete edentulous rehabilitation with immediate function using a new implant design: case series. *Clinical Implant Dentistry and Related Research*. 2006;8(4):223-32.
 19. Malo P., Rangert B., Nobre M. "All-on-Four" immediate-function concept with Branemark System implants for completely edentulous mandibles: a retrospective clinical study. *Clinical implant dentistry and related research*. 2003;5(1):2-9.
 20. Malo P., Rangert B., Nobre M. All-on-4 immediate-function concept with Branemark System implants for completely edentulous maxillae: a 1-year retrospective clinical study. *Clinical implant dentistry and related research*. 2005;7(1):88-94.
 21. Markarian R.A., Ueda C., Sendyk C.L., Lagana D.C., Souza R.M. Stress distribution after installation of fixed frameworks with marginal gaps over angled and parallel implants: a photoelastic analysis. *J. Prosthodont*. 2007;16(2):117-22.
 22. O' Mahony A.M., Williams J.L., Spencer P. Anisotropic elasticity of cortical and cancellous bone in posterior mandible increases peri-implant stress and strain under oblique loading. *Clin Oral Implants Res*. 2000; 12(6):648-57.
 23. Ostman P.O., Hellman M., Sennerby L. Immediate Occlusal Loading of Implants in the Partially Edentate Mandible: A Prospective 1-year Radiographic and 4-Year Clinical Study. *The International journal of oral & maxillofacial implants*. 2008;23(2):1-9.
 24. Sethi A., Kaus T., Sochor P. The Use of Angulated Abutments in Implant Dentistry: Five-Years Clinical Results of Ongoing Prospective Study. *Int J Oral Maxillofac Implants*. 2000;15:801-10.
 25. Skalak R. Biomechanical considerations in osseointegrated prostheses. *J Prosthet Dent*. 1983; 49(6):843-8.
 26. Testori T., Del Fabbro M., Capelli M., Zuffetti F., Francetti L., Weinstein R.L. Immediate occlusal loading and tilted implants for the rehabilitation of the atrophic edentulous maxilla: 1-year interim results of a multicenter prospective study. *Clin Oral Implants Res*. 2008;19(3):227-32.
 27. Torres E.M. Análise Fotoelástica das Tensões Geradas por Diferentes Planejamentos de Próteses Parciais Fixas Parafusadas sobre Implantes Cone Morse [Tese de Doutorado]. Ribeirão Preto: Faculdade de Odontologia de Ribeirão Preto da Universidade de São Paulo; 2008.

Planejamento, execução clínica e manutenção de protocolo *All-on-four* bimaxilar – relato de caso clínico

Planning, clinical execution, and maintenance of bimaxillary All-on-four protocol – case report

Wagner Araújo de Negreiros¹
Gládyo Gonçalves Vidal²
Ivo de Souza Albuquerque³

Resumo

O número, a posição e a disposição dos implantes em um arco desdentado sempre foi motivo de discussão diante de reabilitações orais fixas. O conceito *all-on-four* representa uma modalidade de reabilitação de todo um arco edêntulo suportada sobre 04 implantes posicionados estrategicamente, tendo como principais vantagens a eliminação de enxertos no seio maxilar, o aumento da área de ancoragem protética e a redução de tempo e custo do tratamento. Este trabalho descreve a terapia cirúrgica e protética de uma paciente que utilizava uma reabilitação fixa conjugada a próteses removíveis com grandes prejuízos biológicos, funcionais e estéticos. Devido à péssima condição clínica de todos os dentes remanescentes, optou-se pela exodontia e indicação de um protocolo *all-on-four* bimaxilar. Reportou-se à literatura científica no sentido de verificar a viabilidade clínica desse procedimento em longo prazo. Os autores concluíram que o protocolo *all-on-four* recuperou satisfatoriamente as funções orais e estéticas da paciente após o acompanhamento de 02 anos. Contudo, um correto planejamento, execução e manutenção do tratamento são condições imprescindíveis para o sucesso dessa modalidade terapêutica.

Descritores: Implantes dentários, prótese dentária, reabilitação oral, *all-on-four*.

Abstract

The number, position, and arrangement of implants (used to rehabilitate) arches have been discussed in fixed dental prosthesis literature. The all-on-four protocol represents an option to treat entire edentulous arch, and consists on the use of four implants strategically placed to support a full arch prosthesis. The main advantages are the elimination of the necessity of maxillary sinus grafting, increased prosthetic anchorage area and time - cost reducing. This paper shows a clinical case using the "All-on-Four" technique, describing the surgical and prosthetic phases of the therapy. The remaining teeth were extracted due to poor clinical prognosis, and bimaxillary all-on-four protocol was installed. In the case described, after 2 years of follow-up, the all-on-four protocol therapy showed good results, improving the oral functions and aesthetic. Correct planning, execution, and maintenance are essential conditions for the long term success.

Descriptors: Dental implants, dental prosthesis, rehabilitation, all-on-four.

¹ Doutor em Clínica Odontológica, área de Prótese Dental, pela Faculdade de Odontologia de Piracicaba da Universidade Estadual de Campinas (FOP/UNICAMP); Professor da Área de Prótese Dental da Universidade de Fortaleza (UNIFOR).

² Cirurgião Buco-maxilo-facial pela Associação Brasileira de Odontologia (ABO-CE)

³ Mestrando em Prótese Dentária – São Leopoldo Mandic; Prof. do Curso de Esp. em Prótese Dentária da Academia Cearense

Introdução

Conceitos biomecânicos clássicos que nortearam a implantodontia a partir da década de 60 para a reabilitação dos “inválidos orais” foram a instalação de 04 a 08 implantes na maxila ou região inter-forame mental mandibular, carregados tardiamente com uso de prótese metaloplástica com espiantagem em polígono e formação de um *cantilever* distal para restauração da área molar. Atualmente, o “Protocolo de Branemark” constitui-se em um dos tratamentos mais bem documentados da literatura sobre o qual mais de 100 teses de PhD e 2000 trabalhos, em 35 anos, defendem a efetividade dessa modalidade terapêutica^{1,21}.

Recentes evidências clínicas e científicas têm demonstrado cada vez mais a eficiência e segurança no uso dos implantes nas reabilitações orais, permitindo planejamentos mais audaciosos e modificados em relação aos protocolos convencionais. O conceito *all-on-four* de reabilitação é um exemplo de planejamento cirúrgico-protético diferenciado, caracterizado pela instalação de 04 implantes para reabilitação de todo o arco, apresentando-se como uma modalidade terapêutica simples, segura e efetiva sob o ponto de vista cirúrgico e protético^{12,13}. A redução do número de implantes, o aumento do comprimento dos implantes distais e, sobretudo, a eliminação do enxerto de levantamento de seio maxilar são vantagens ressaltadas para o protocolo *all-on-four* para maxilas edêntulas^{3,14}. Para mandíbulas edêntulas, esse protocolo tem sido indicado diante de forames mentuais baixos em relação à crista alveolar, situação na qual podem-se inclinar os implantes posteriores para distal para aumentar a superfície de ancoragem⁸.

Revisão de literatura

Diversos aspectos biomecânicos tradicionalmente seguidos há décadas têm sido discutidos na atualidade em relação às reabilitações totais fixas: 1) próteses implantossuportadas exigem um maior número de implantes espiantados; 2) o uso de implantes inclinados pode localizar forças destrutivas na crista óssea; 3) o osso maxilar é geralmente de densidade pobre, ao contrário do osso mandibular, o que exige um número mínimo de 6 implantes bem posicionados para reabilitações fixas; 4) os implantes devem receber forças no sentido axial, devendo-se evitar forças laterais; 5) fatores importantes como material de cobertura estética, tipo físico, gênero e oclusão antagonista devem

ser considerados durante o planejamento^{4,18}.

A redução do número de implantes para a reabilitação de todo um arco dentário tem sido discutida e a criação de novos protocolos cirúrgico-protéticos prometem eliminar a necessidade dos enxertos ósseos, reduzir tempo e os custos dos tratamentos. Um exemplo é o protocolo *all-on-four*, com o uso de 04 implantes para a reabilitação de todo um arco edêntulo. Fancetti e colaboradores⁹ investigaram, em 2008, o protocolo *all-on-four* para mandíbulas edêntulas em 62 pacientes, entre homens e mulheres. Após um acompanhamento de 05 anos, nenhum implante foi perdido e os pacientes estavam satisfeitos com a função e a estética recebidas.

Contudo, poucos estudos clínicos de relevância científica investigaram o conceito *all-on-four* para maxilas edêntulas^{3,14}. Diferentemente da mandíbula, a maxila apresenta peculiaridades que deveriam ser analisadas de maneira mais criteriosa antes da indicação desse protocolo. A natureza do osso é diferente, sendo predominantemente de densidade 3 (D3) e 4 (D4) na maxila, com maior quantidade de trabéculas que proporcionam um menor contato osso/implante. A densidade óssea inicial não garante apenas a estabilidade inicial do implante, como também propicia pior distribuição e transmissão de esforços na interface osso/implante. Sobre esse respeito, parece prudente aumentar o número, o comprimento e o diâmetro dos implantes⁷. Essa afirmação vai de encontro a outro ponto chave a ser discutido: o uso de apenas 04 implantes na maxila. Sahin e colegas¹⁹ indicaram, em 2002, o aumento do número de implantes no sentido de controlar melhor os campos de tensão peri-implantar. Portanto, o uso de 04 implantes para suporte de uma prótese fixa na maxila não concordaria com a indicação mais conservadora de 06 implantes².

O protocolo *all-on-four* indica o posicionamento inclinado dos implantes mais posteriores. O uso de implantes inclinados surgiu como uma adaptação da técnica convencional e poucos trabalhos na literatura abordam o efeito da inclinação desses implantes^{10,13}. A inclinação de implantes pode ser útil em casos seletos de múltiplas fixações em maxila e mandíbula devido às condições anatômicas e funcionais, mas geralmente necessita de maior cuidado no desenho da prótese e na obtenção de passividade dos componentes protéticos. No protocolo *all-on-four* é necessária à utilização de minipilares cônicos angulados (17° ou 30°) no sentido de corrigir a inclinação mésiodistal dos im-

plantes posteriores, permitindo uma única direção de inserção para a prótese. A disposição inclinada dos implantes afeta outro fator biomecânico importante: a diminuição do comprimento do *cantilever* distal. Contudo, ainda não há consenso, por meio de testes biomecânicos, se a distribuição de tensões sobre os implantes no protocolo *all-on-four* é mais eficiente quando comparada ao protocolo convencional que utiliza implantes axializados nas bases ósseas. Se por um lado é um benefício diminuir o *cantilever* distal, por outro, é uma desvantagem que o carregamento oclusal incida sobre implantes inclinados no protocolo *all-on-four* na área de maior esforço muscular (linha do músculo masseter).

Proposição

O presente trabalho visa reportar um caso clínico de reabilitação oral por meio de protocolo *all-on-four* bimaxilar, discutindo os procedimentos clínicos de planejamento e execução, bem como a importância da manutenção da terapia em longo prazo.

Relato de caso

A terapia com protocolo *all-on-four* bimaxilar foi instituída a uma paciente de 68 anos que procurou atendimento clínico restaurador no Núcleo de Atendimento Odontológico (NATO), em Fortaleza-Ceará (Clínica Privada). Em um primeiro momento, a paciente demonstrou grande interesse em substituir as próteses removíveis por outras fixas, além de queixar-se também da aparência estética desfavorável. Na anamnese, verificou-se a presença de um perfil psicológico receptivo e motivado ao tratamento, apesar do relato sobre tratamentos odontológicos anteriores mal sucedidos. Durante o exame clínico, observaram-se próteses fixas aos dentes anteriores superiores e inferiores descoloradas e sem adaptação cervical, associadas à inflamação gengival. Nos extremos livres, próteses parciais removíveis retidas por encaixes apresentavam falta de estabilidade durante a função mastigatória, lesões por traumas e acentuado desgaste oclusal (Figuras 1 e 2). A radiografia panorâmica inicial mostrou a presença de dentes posteriores remanescentes com acentuada perda de suporte periodontal, com tratamentos endodônticos e retentores intrarradiculares insatisfatórios. A manutenção de alguns poucos elementos dentários superiores e inferiores não permitiriam a confecção de próteses fixas (Figura 3).

Considerando a previsibilidade do novo tratamento em longo prazo e a opção por reabilitações fixas, optou-se pela remoção de todos os dentes presentes e pela confecção de 02 próteses fixas implantossuportadas do tipo protocolo *all-on-four*. Provisoriamente, foram confeccionadas 02 próteses totais imediatas, instaladas na mesma sessão clínica das exodontias e regularização dos rebordos alveolares (Figura 4). As próteses totais foram então duplicadas em guias cirúrgicos, nos quais foram fixados fios metálicos para servirem de guias radiográficos (Figura 5).

Após anestesia local, incisão sobre a crista óssea e elevação do retalho de espessura total, foram instalados 04 implantes 4,0 x 15 mm do tipo hexágono externo (SIN, Sistema de Implantes, São Paulo, Brasil) na maxila e na mandíbula. Após 5 meses (período de osseointegração) foi realizado procedimento de reabertura dos implantes e instalação de minipilares cônicos retos com torque de 20 Ncm, sendo protegidos com capas de proteção (Figura 6). Com a transferência da posição dos pilares para o modelo de trabalho (Figura 7), seguiram-se as fases de confecção de uma prótese total convencional: relacionamento maxilomandibular, montagem em articulador semiajustável, montagem e prova dos dentes encerados. De posse do correto posicionamento dos dentes, uma muralha de silicone por condensação na superfície vestibular de ambas as arcadas orientou o correto espaço tridimensional para as barras metálicas superior e inferior em titânio, produzidas pela técnica da soldagem a laser, as quais foram provadas clinicamente (Figura 8). Por fim, realizou-se a montagem e prova dos dentes artificiais em acrílico sobre as barras com a posterior individualização e caracterização da cor da resina acrílica gengival. O resultado final foi considerado bastante satisfatório sob os pontos de vista funcional, estético e de conforto (Figuras 9, 10 e 11). A cada 04 meses, a paciente tem feito retorno à clínica para a manutenção da terapia, quando se realiza remoção e limpeza das próteses, higiene da plataforma dos implantes com gel de clorexidina a 0,2%, reaperto dos parafusos de fixação dos pilares e de parafusos protéticos, ajuste oclusal e reforço da higienização diária (Figura 12). A frequência de retornos foi baseada na motivação e no grau de higienização da paciente e deve ser adequada a cada situação clínica. A troca dos parafusos protéticos tem sido feita a cada 12 meses no sentido de reapertar apenas duas vezes cada um (no quarto e no oitavo mês).

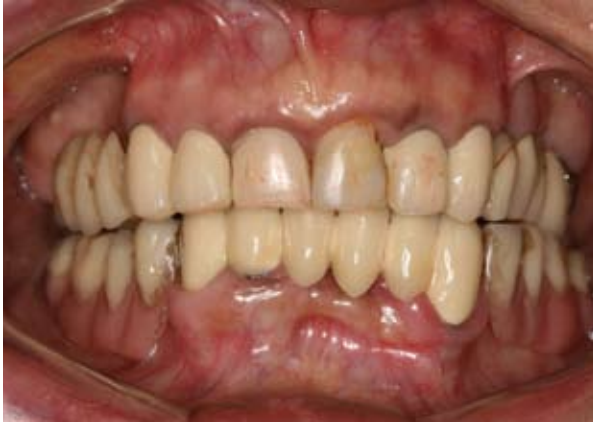

Figura 1 - Vista frontal da reabilitação oral inicial.

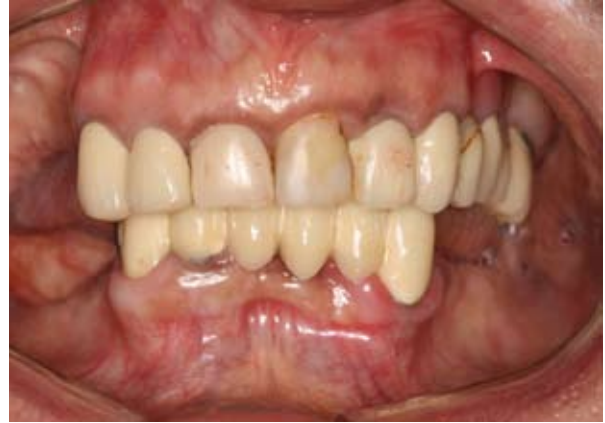

Figura 2 - Vista frontal da condição clínica sem as próteses removíveis.

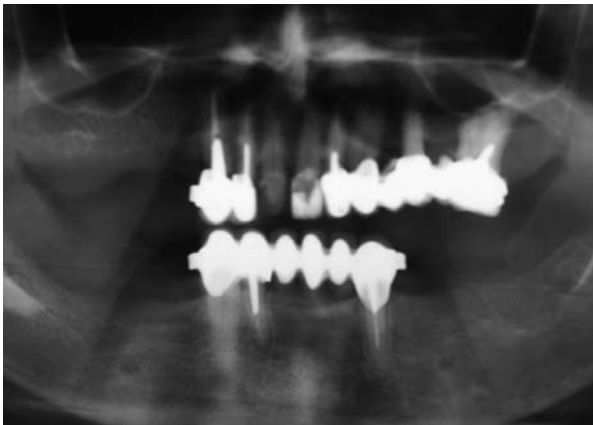


Figura 3 - Radiografia panorâmica inicial.

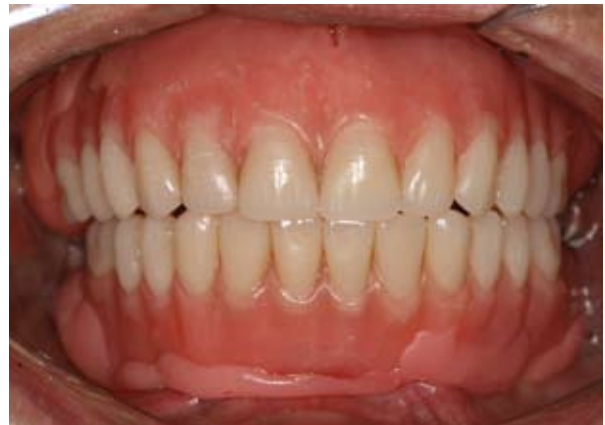

Figura 4 - Vista frontal das próteses totais imediatas.

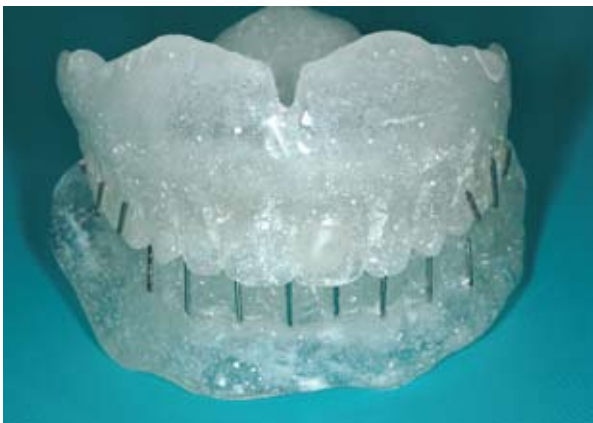

Figura 5 - Guia cirúrgico-radiográfico.

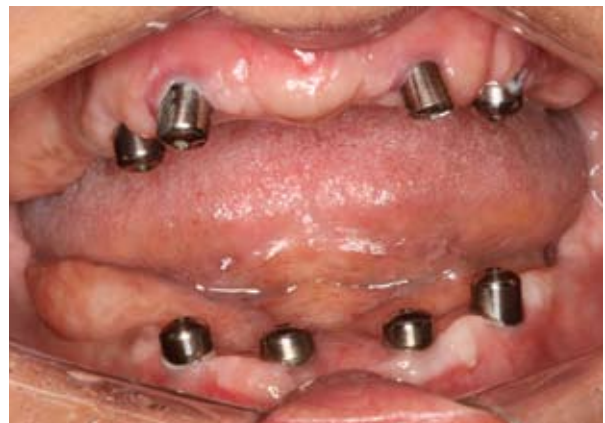

Figura 6 - Vista frontal dos minipilares protegidos com capas de proteção.

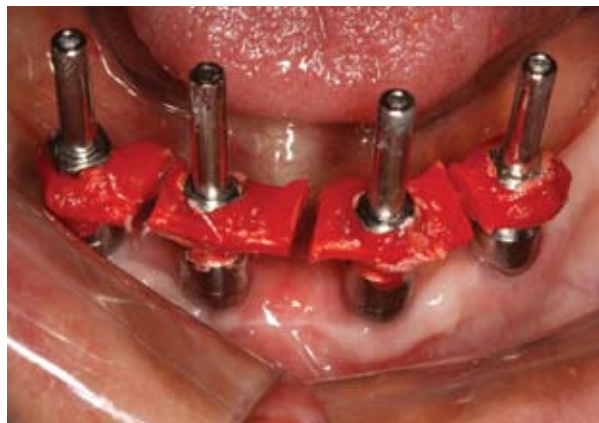


Figura 7 - Fase de transferência da posição dos implantes: união dos *transfers*.

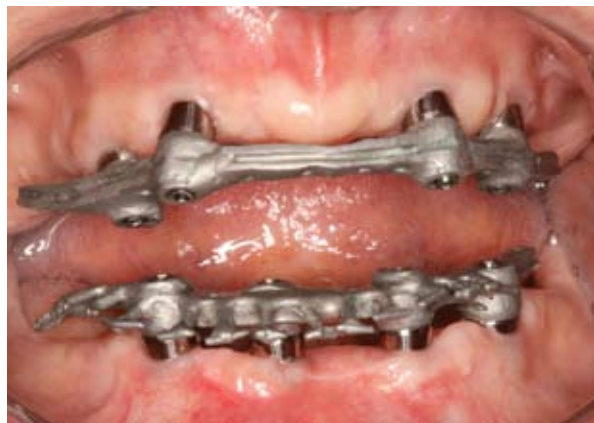

Figura 8 - Prova clínica das barras em titânio.

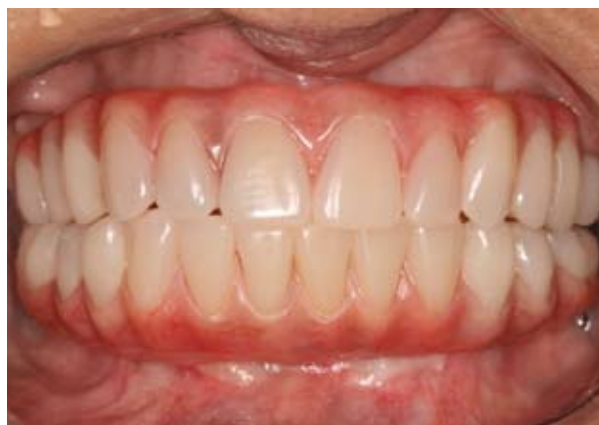

Figura 9 - Vista frontal do protocolo *all-on-four* bimaxilar instalados.

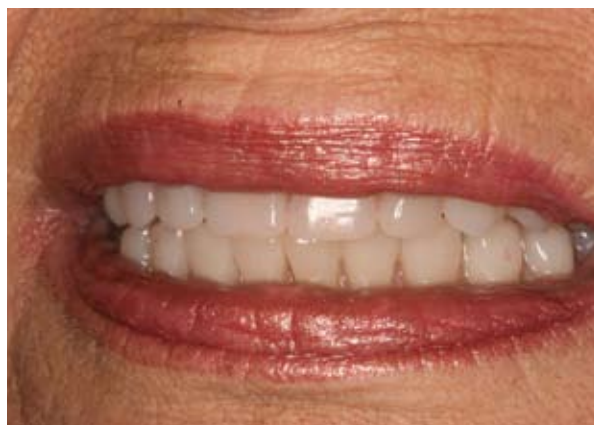

Figura 10 - Vista frontal do sorriso.

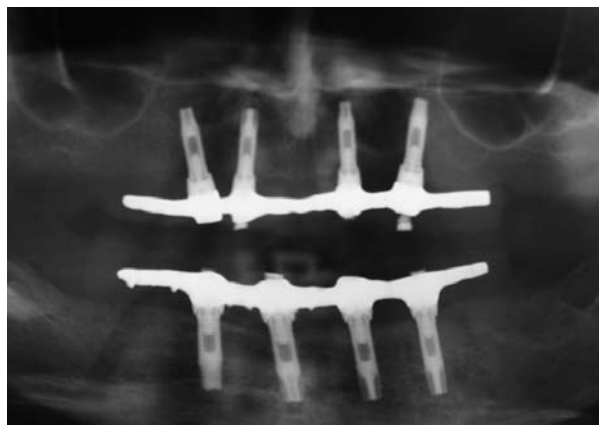


Figura 11 - Radiografia panorâmica final.

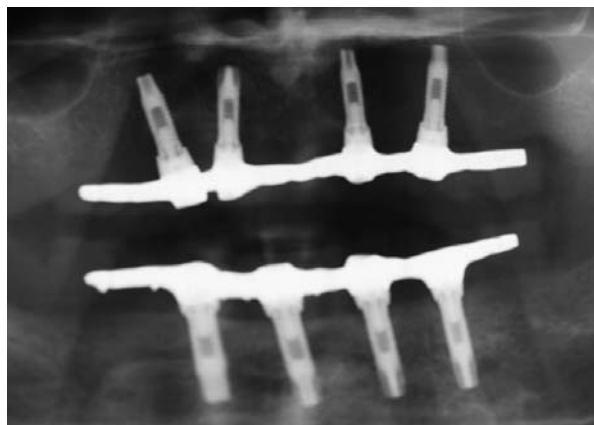


Figura 12 - Radiografia panorâmica após 2 anos de acompanhamento.

Discussão

A possibilidade de substituir próteses parciais removíveis por reabilitações fixas tem sido reavaliada por muitos pacientes. Maior segurança, conforto e poder de mastigação são os aspectos mais buscados. Uma grande dificuldade existe diante de extremidades livres (Classe I e II de Kennedy) em pacientes parcialmente desdentados, onde a diferença entre a resiliência da fibromucosa e das fibras do ligamento periodontal dos dentes adjacentes pode levar à falta de estabilidade da prótese e o consequente prejuízo na função mastigatória. Esse fator era a principal queixa da paciente desse trabalho, que afirmou "não ter segurança" durante o ato mastigatório desde quando foram extraídos os dentes posteriores de ambas as arcadas. O uso de implantes como suporte posterior para prótese fixa ofereceu, sem dúvida alguma, um aumento da força e da performance mastigatória. A literatura já mostrou que somente o uso de sobredentaduras com implantes favorece a atividade mastigatória dos pacientes reabilitados^{5,15,16}.

A reabilitação do arco mandibular com 04 implantes parece não oferecer riscos biomecânicos em longo prazo, conforme comentado anteriormente⁶, fato ainda não elucidado quando se tratam de maxilas edêntulas¹¹. Contudo, no caso em estudo, optou-se pelo protocolo *all-on-four* na maxilar devido aos seguintes fatores: possibilidade de utilização de 04 implantes longos (15mm), eliminação do enxerto de seio maxilar, gênero feminino aliado a idade avançada, proteção com placa oclusal para uso noturno e redução do *cantilever* distal. Esse último aspecto pode ser obtido com a eliminação do segundo molar das próteses, associada ou não à remoção do segundo pré-molar. A redução da mesa oclusal pode ser benéfica na diminuição da ocorrência de interferências oclusais e de sobrecarga aos implantes da área posterior (linha do músculo masseter). Um padrão oclusal mutuamente protegido, no qual haja desocclusão rápida pelos caninos, guia anterior efetiva durante os movimentos excursivos, contatos bilaterais e simultâneos nos dentes posteriores no fechamento bucal e redução da altura de cúspides, pode proteger a reabilitação e otimizar as funções orais. Contudo, a implantação de mais fixações no arco maxilar deve ser sempre considerada no sentido de melhor distribuir as tensões do carregamento oclusal²⁰.

Próteses fixas extensas sobre implantes, apesar

das diversas vantagens aqui anunciadas, devem ser bem indicadas quanto ao aspecto da higienização. Isso faz muitos profissionais preferirem o uso de *overdentures* para pacientes idosos. A vantagem biomecânica oferecida por um maior número de implantes confronta-se com a dificuldade de manter limpas todas as superfícies do complexo prótese-plataforma do implante. Uma vez finalizada uma reabilitação fixa, um rigoroso programa de manutenção deve ser instituído e as consultas devem ser baseadas na capacidade de higienização diária pelo paciente: maior a dificuldade de limpeza, maior a frequência de intervenção profissional¹⁷. O paciente que "perdeu" os dentes por periodontite associada à falta de motivação à higiene bucal, pode "perder" os implantes até mais rapidamente, já que o tecido mole peri-implantar apresenta menor quantidade de fibroblastos e vasos sanguíneos, bem como uma disposição unidirecional de suas fibras. Na situação descrita, a paciente tem feito retornos sistemáticos a cada 04 meses para reavaliação clínica e radiográfica, apresentando uma satisfatória manutenção do complexo implante/prótese.

Por tratar-se de um planejamento cirúrgico-protético bastante executado atualmente no Brasil, o protocolo *all-on-four* parece ter adquirido confiabilidade clínica perante cirurgiões e protelistas para ambos os arcos dentais. A relativa facilidade da técnica cirúrgica, dispensando enxerto ósseo, aliada à simples execução protética, torna o planejamento de fácil execução para profissionais ainda pouco experientes. Portanto, é possível surgir, em médio e longo prazos, falhas biológicas (osso) e/ou mecânicas (componentes protéticos) em situações clínicas mal planejadas ainda não verificadas por estudos clínicos bem conduzidos.

Conclusão

As reabilitações fixas sobre implantes podem ser bem executadas de várias maneiras, mas não de qualquer maneira. O protocolo *all-on-four* bimaxilar foi bem indicado para o caso aqui reportado, por reabilitar todas as funções orais da paciente após 02 anos de acompanhamento. O mais importante é personalizar os tratamentos, considerando as condições individuais de cada situação clínica e manter sempre a proximidade com o paciente no sentido de solucionar intercorrências. Planejamento, correta execução e manutenção parecem ser as palavras chaves para o sucesso das reabilitações sobre implantes.

Referências bibliográficas

1. Adell R., Lekholm U., Rockler B., Branemark P.I. A 15-year study of osseointegrated implants in the treatment of the edentulous jaw. *Int J Oral Surg* 1981; 10(6): 387-416.
2. Benzing U.R., Gall H., Weber H. Biomechanical aspects of two different implant -prosthetic concepts for edentulous maxillae. *International Journal of Oral & Maxillofacial Implants* 1995; 10(2): 188-198.
3. Bezerra F.J.B., Vasconcelos L.W., Azoubel E. Técnica de implantes inclinados para tratamento da maxila edêntula. *Innovations Journal* 2002; 6(1):31-35.
4. Bidez M.W., Misch C.E. *Clinical biomechanics*. Misch C.E. Contemporary implant dentistry. 2 nd .ed. St. Louis: Mosby, 1999. p. 279-307.
5. Borges Tde F., Mendes F.A., de Oliveira T.R., do Prado C.J., das Neves F.D. Overdenture with immediate load: mastication and nutrition *Br J Nutr* 2011; 105(7):990-4.
6. Butura C.C., Galindo D.F., Jensen O.T. Mandibular all-on-four therapy using angled implants: a three-year clinical study of 857 implants in 219 jaws. *Dent Clin North Am.* 2011;55(4):795-811.
7. Davis D.M., Zarb G.A., Chao Y. Studies on frameworks for osseointegrated prostheses: Part 1. The effect of varying the number of supporting abutments. *International Journal of Oral & Maxillofacial Implants* 1988; 3(3):197-201.
8. De Leo C., Geremia T., Lacroix C., Lacroix F. Carga imediata em implantes osseointegrados inclinados: aumentando a superfície de ancoragem – relato de dois casos. *Revista Odonto Ciência* 2002; 17(38):231-238.
9. Fancetti L., Agliardi E., Testori T., Romeo D., Taschieri S., Fabbro M.D. Immediate Rehabilitation of the Mandible with Fixed Full Prosthesis Supported by Axial and Tilted Implants: Interim Results of a Single Cohort Prospective Study. *Clin Implant Dent Relat* 2008.
10. Ferreira A.R., Bezerra F.J.B., Souza S.W.S. O uso de implantes inclinados com carga imediata funcional na reabilitação da maxila completamente edêntula. *Innovations Journal* 2005; 9(1): 33-38.
11. Graves S., Mahler B.A., Javid B., Armellini D., Jensen O.T. Maxillary all-on-four therapy using angled implants: a 16-month clinical study of 1110 implants in 276 jaws. *Dent Clin North Am.* 2011;55(4):779-94.
12. Khatami A.H., Smith C.R. "All-on-Four" Immediate Function Concept and Clinical Report of Treatment of an Edentulous Mandible with a Fixed Complete Denture and Milled Titanium Framework. *J Prosthodont* 2008; 17(1):47-51.
13. Maló P., Rangert B., Nobre M. "All-on-Four" immediate-function concept with Branemark System implants for completely edentulous mandibles: a retrospective clinical study. *Clin Implant Dent Relat Res* 2003;1:2-9.
14. Maló P., Rangert B., Nobre M. All-on-4 immediate-function concept with Branemark System implants for completely edentulous maxillae: a 1-year retrospective clinical study. *Clinical Implant Dentistry and Related Research* 2005; 7:88-94.
15. Mendonca D.B., Prado M.M., Mendes F.A., Borges Tde F., Mendonça G., do Prado C.J., Neves F.D. Comparison of masticatory function between subjects with three types of dentition. *Int J Prosthodont* 2009;22(4):399-404.
16. Muller K., Morais J., Feine J. Nutritional and anthropometric analysis of edentulous patients wearing implant overdentures or conventional dentures. *Braz Dent J* 2008;19(2):145-50.
17. Palmer R.M. Risk management in clinical practice. Part 9. Dental implants. *Br Dent J.* 2010;209(10):499-506.
18. Reilly D.T., Burstein A.H. The elastic and ultimate properties of compact bone tissue. *J Biomech.* 1975;8(6):393-405.
19. Sahin S., Cehreli M.C., Yalcin E. The influence of functional forces on the biomechanics of implant-supported prostheses: a review. *Journal of Dentistry* 2002; 30(7/8):271-282.
20. Silva G.C., Mendonça J.A., Lopes L.R., Landre J. Jr. Stress patterns on implants in prostheses supported by four or six implants: a three-dimensional finite element analysis. *Int J Oral Maxillofac Implants.* 2010; 25(2):239-46.
21. Van Steenberghe D., Lekholm U., Bolender C., Folmer T., Henry P., Herrmann I., Higuchi K., Laney W., Linden U., Astrand P. Applicability of osseointegrated oral implants in the rehabilitation of partial edentulism: a prospective multicenter study on 558 fixtures. *Int J Oral Maxillofac Implants* 1990; 5(3):272-281.

A FUNORTE (NÚCLEO DE CHAPECÓ) EM PARCERIA COM A EDITORA PLENA ESTÃO COM UMA OPORTUNIDADE INCRÍVEL!



VOCÊ ALUNO DE UM DOS CURSOS DE ESPECIALIZAÇÃO DA UNIDADE FUNORTE CHAPECÓ, RECEBERÁ GRATUITAMENTE NO PERÍODO DO SEU CURSO, UMA ASSINATURA DA REVISTA EDITORA PLENA DE SUA ESCOLHA.



INDEXADA
LATINDEX,
Qualis B-4, EBO e
LILACS

INDEXADA
LATINDEX,
EBO e LILACS

NÚCLEO CHAPECÓ-SC

PÓS-GRADUAÇÃO
EM ODONTOLOGIA

(49) 3324.6263 . www.FUNORTECHAPECO.COM.BR

41 3081 4052 . editoraplena.com.br

Reabilitação de maxila atrófica com tecido ósseo homogêneo e prótese fixa implantossuportada

Rehabilitation of atrophic maxilla with allogeneic bone grafts followed by metal ceramic fixed prosthesis

Rogério Margonar¹
Pâmela Leticia dos Santos²
Thallita Pereira Queiroz³
Idelmo Rangel Garcia Junior⁴
Elcio Marcantonio⁵

Resumo

As técnicas de reconstrução óssea para maxilas atróficas têm sido aprimoradas a fim de favorecer o aumento tecidual ósseo tanto em altura como em espessura. A técnica de enxertia realizada com o uso de osso autógeno é considerada a primeira opção de tratamento pela maioria dos implantodontistas, por demonstrar capacidade osteogênica e não promover reação anti-gênica. Contudo, este grupo de enxerto possui limitações, sendo as principais: morbidade nos sítios doadores e disponibilidade limitada. Nos últimos anos, alternativas têm sido pesquisadas para suprir as limitações do osso autógeno. Nesses estudos, os ossos homogêneos tem se destacado dos demais grupos, principalmente por possuir disponibilidade óssea ilimitada. O presente relato de caso associado à revisão da literatura tem como objetivo discutir e mostrar a viabilidade do osso homogêneo como material para reconstrução de maxila atrófica. Assim, os implantes homogêneos são uma opção para reabilitação de maxilas atróficas.

Descritores: Transplante homólogo, transplante ósseo, reabilitação bucal.

Abstract

The techniques of bone reconstruction for atrophic maxillae have been improved in order to promote bone tissue growth in both height and thickness. The grafts performed with use of autogenous bone is considered the gold standard by most researchers, for demonstrating osteogenic capacity and not to promote antigenic response. However, this type of grafting is not possible to get bone tissue in large quantity for extensive renovations. In recent years, alternatives have been researched to overcome the limitations of autogenous bone. Several alternatives have been investigated to supply the disadvantages of autogenous bone grafts. In such studies, allogeneic bone grafts which are obtained from individuals with different genetic load, but from the same species have been extensively used. They can be indicated in cases of arthroplasty, surgical knee reconstruction, and large bone defects as well as in oral and maxillofacial reconstruction. Besides showing great applicability and biocompatibility, this type of bone is available in unlimited quantities. To rehabilitate atrophic maxillae an option that has been per-

¹ Prof. das Disciplinas de Clínica Integrada e Periodontia do Centro Universitário de Araraquara-UNIARA.

² Douranda do Programa de Pós Graduação em Odontologia, na área de Cirurgia e Traumatologia Bucocomaxilofacial - UNESP.

³ Prof^a das Disciplinas de Cirurgia e traumatologia Buco Maxilo Facial I e II e da Disciplina de Clínica Integrada - UNIARA

⁴ Prof. Adjunto da Disciplina de Cirurgia e Traumatologia Bucocomaxilofacial, da Faculdade Odontologia de Araçatuba-Unesp.

⁵ Prof. Titular da Disciplina de Cirurgia e Traumatologia Bucocomaxilofacial da Faculdade de Odontologia de Araraquara-UNESP e UNAERP.

Correspondência com o autor: pamelalsantos@hotmail.com

Recebido para publicação: 01/08/11

Aceito para publicação: 21/11/11

formed with high success rate is the reconstruction with bone graft followed by osseointegrated dental implants to rehabilitate the patient aesthetics and functionally. This paper aims to show the feasibility of allogenic bone as material for reconstruction of atrophic maxilla, and subsequent reha-

bilitation with metal ceramic fixed prosthesis implant and dental restoration with accompanying three years through literature review and clinical case report.

Descriptors: Homologous, bone transplantation, mouth rehabilitation.

Introdução

O tratamento reabilitador bucal, por meio da utilização de implantes dentários osseointegráveis, preconiza o planejamento prévio do posicionamento dos implantes, fato que garante a estética e a função do sistema estomatognático^{4,9}.

Após a perda dentária, a remodelação óssea é intensa na maxila, ocorrendo o aumento da pneumatização do seio maxilar. Nesses casos, a reabilitação com implantes osseointegráveis é extremamente dificultada, devido ao pequeno volume ósseo em espessura e altura^{14,15}.

Revisão de literatura

As técnicas de reconstrução óssea para maxilas atróficas têm sido aprimoradas a fim de favorecer o aumento tecidual ósseo nos rebordos maxilares e mandibulares tanto em altura como em espessura, permitindo a instalação de implantes dentários na posição adequada, fato essencial para confecção de uma prótese ideal¹².

Atualmente, encontram-se na literatura diversas opções para a reconstrução de rebordos atróficos, dentre elas tecido ósseo autógeno, homogêneo e heterogêneo, além de materiais aloplásticos¹². O enxerto com o tecido ósseo autógeno é considerado a primeira opção de tratamento, devido à sua propriedade osteogênica e melhores resultados pós-cirúrgicos. Contudo, este grupo de enxerto possui limitações, sendo as principais: morbidade nos sítios doadores, aumento do tempo cirúrgico e disponibilidade limitada¹³.

Nos últimos anos, diversas pesquisas têm sido realizadas para suprir as desvantagens do osso autógeno e, o material que vêm se destacando é o implante homogêneo ou alógenos⁸, apresentando um índice de sucesso de 93 a 100%¹¹.

Os implantes homogêneos são definidos como o osso obtido de indivíduos com carga genética diferente, porém da mesma espécie^{5,10}. Podem ser indicados para artroplastia, reconstrução cirúrgica

de joelho, grandes alterações ósseas por traumas ou cirurgias por tumor, também em neurocirurgias e na reconstrução cirúrgica bucomaxilar^{1,6}.

Além de apresentar grande aplicabilidade, é biocompatível, possui boa resposta pós-operatória, reduz o desconforto pós-operatório, não há morbidade da área doadora e é disponível em quantidades ilimitadas⁸.

Proposição

O presente relato de caso associado à revisão da literatura tem como objetivo discutir e mostrar a viabilidade do osso homogêneo como material para reconstrução de maxila atrófica, e posterior reabilitação com implante e prótese fixa metalocerâmica com acompanhamento de 3 anos.

Caso clínico

Paciente leucoderma, do gênero masculino, com 60 anos de idade, procurou a clínica de implantes da APCD, regional de Araraquara, querendo-se funcional e esteticamente da prótese total que utilizava.

Durante o exame clínico, constatou a ausência total dos elementos dentários superiores associada à severa reabsorção óssea (Figura 1). O exame radiográfico constou de uma radiografia panorâmica, a qual evidenciou restrita disponibilidade óssea (Figura 2).

Baseado nos exames pré-operatórios realizados, diagnosticou-se uma insuficiente quantidade óssea, fato que contraindicava a colocação de implantes dentários. Após o relato das vantagens e desvantagens das técnicas para reabilitação de maxila atrófica foi feita a opção pelo osso homogêneo, o qual foi obtido do banco de tecidos da Universidade de Marília (UNIMAR), na forma bloco cortico-medular.

A primeira etapa foi iniciada com a incisão supracrestal e duas incisões relaxantes na região posterior. Em seguida, foram esculpido os blocos do

osso homogêneo, adaptando-o ao leito receptor intimamente, o mesmo foi fixado com parafusos de 13 milímetros de comprimento e 1,6 milímetros de diâmetro - conexão sistemas de prótese (Figura 3).

No mesmo momento da realização do implante homogêneo foram instalados 4 implantes transitórios, sendo 3 de 13x3.0mm e 1 de 10x3mm

(Sterngold Implamed) para retenção da prótese provisória sem comprimir a área enxertada (Figura 4). Suturou-se a área com fio vicryl 5-0. Após 6 meses, os implantes transitórios foram removidos, instalando-se 8 implantes e depois de 6 meses realizada reabilitação parafusada metalocerâmica (Figuras 5 e 6).

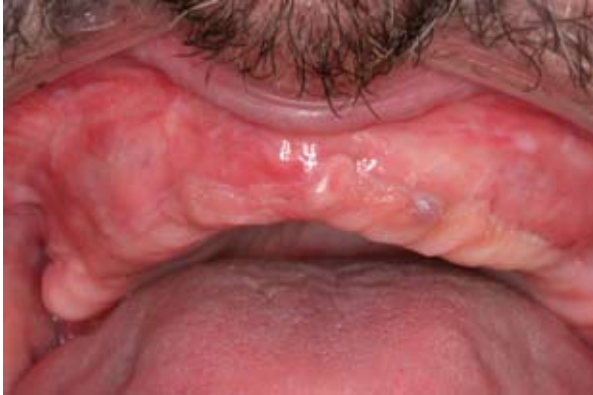

Figura 1 - Vista intraoral inicial.

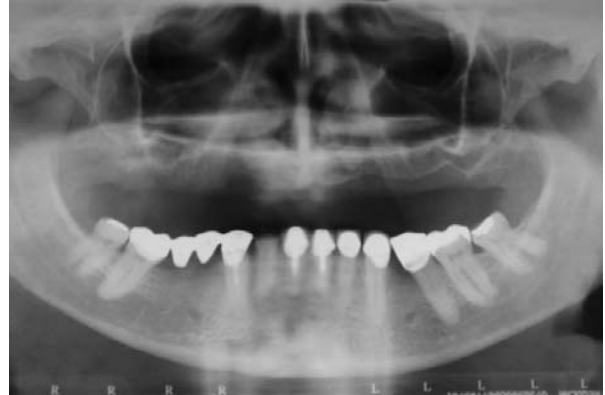

Figura 2 - Radiografia panorâmica inicial.

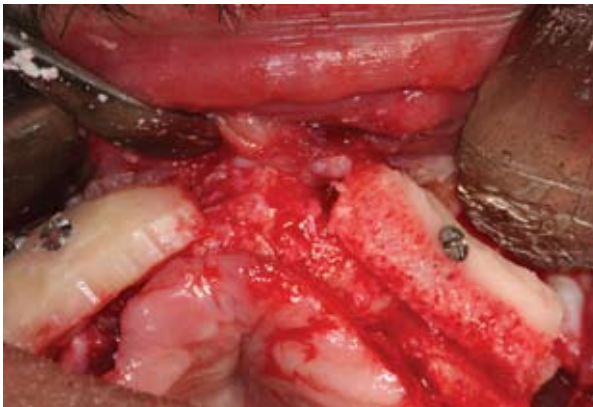


Figura 3 - Bloco de osso homogêneo posicionado e fixado na maxila.

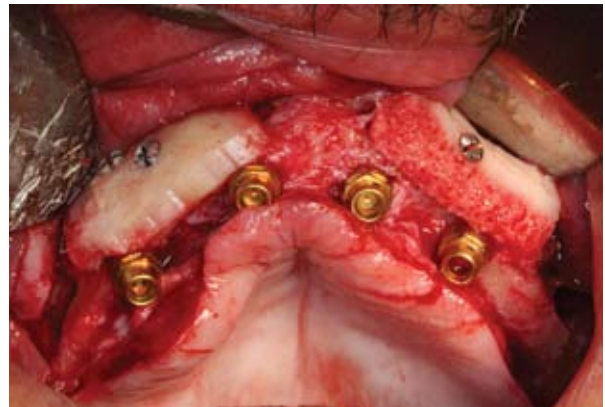


Figura 4 - Implantes instalados simultaneamente ao osso homogêneo.

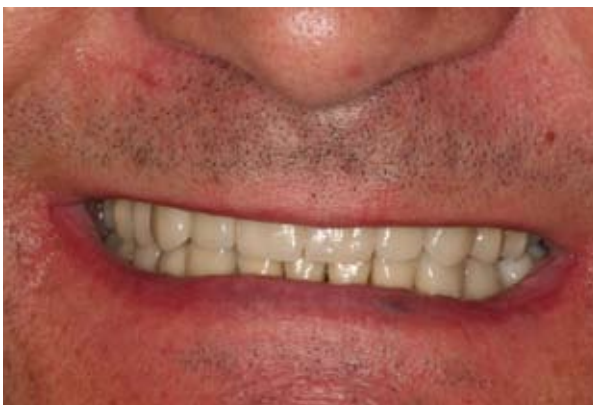

Figura 5 - Reabilitação com parafusada metalocerâmica após 6 meses da instalação dos implantes dentários.

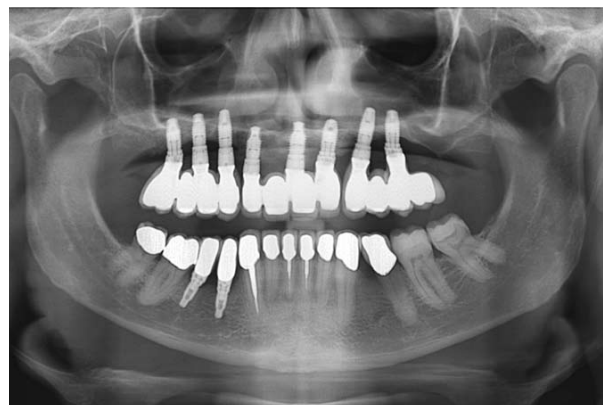

Figura 6 - Radiografia panorâmica após 6 meses da instalação dos implantes dentários.

Discussão

A reconstrução de maxilas atróficas é um desafio para os cirurgiões dentistas, principalmente por sua pobre qualidade óssea. Com a finalidade de reduzir os riscos dessa complexa reabilitação, as técnicas de reconstrução para essa região vêm sendo amplamente estudadas, com a finalidade de favorecer o aumento tecidual ósseo nos rebordos maxilares tanto em altura quanto em espessura, permitindo a instalação de implantes dentários e próteses implantossuportadas na posição adequada, fato essencial para restabelecer as funções do sistema estomatognático⁷.

Atualmente, o tipo de enxertia mais utilizada pelos cirurgiões dentistas é a autógena, com a finalidade de suprir suas limitações, os implantes homogêneos estão sendo vastamente pesquisados^{5,7,16}. A primeira consideração no planejamento cirúrgico para restabelecer a arquitetura óssea necessária para implantação é determinar a natureza do enxerto que será realizado, essa escolha deve ser baseada na quantidade de osso necessária, técnicas disponíveis no desejo e condições do paciente.

No caso clínico supracitado, optou-se por implante homogêneo, pois necessitava de grande quantidade de tecido ósseo para possibilitar a instalação de implantes na maxila e adequado suporte labial. Outro fato que levou a escolha do uso deste tipo de material foi o paciente não ter interesse em submeter-se a uma cirurgia de âmbito hospitalar para colher osso autógeno extra oralmente.

Alguns autores acreditam que a principal preocupação em relação ao osso homogêneo é quanto ao seu potencial de transmitir doenças infecto contagiosas. No Brasil, desde 2002, o risco vem reduzindo com a regulamentação e fundamentação do funcionamento dos bancos de ossos², onde se aplicam técnicas adequadas de seleção do doador, processamento e estocagem do material colhido.

Um estudo³ concluiu que o processo de integração e a resposta em longo prazo do implante homogêneo foram semelhantes ao do enxerto ósseo autógeno. Em contradição, outro estudo⁶ concluiu que a reabsorção do homogêneo é mais acentuada, sendo necessário utilizar o tecido doado em maior quantidade. Além disto, o homogêneo tem a capacidade de revascularização lenta e a união do leito receptor com o doador ocorre de maneira não uniforme.

No presente relato de caso, o acompanhamento de 3 anos evidenciou um resultado positivo para o objetivo proposto, não havendo reabsorção

significativa do osso implantado, possibilitando a instalação de 8 implantes e reabilitação fixa metalocerâmica. Além disso, a satisfação do paciente após os procedimentos foi grande, pois ele não necessitou realizar cirurgia em ambiente hospitalar sob anestesia geral, reabilitando suas deficiências funcionais e estéticas.

Conclusão

A reconstrução de maxila atrófica é um grande desafio para os implantodontistas, sendo a utilização de implantes homogêneos com posterior instalação de implantes dentários mais uma opção de tratamento.

Referências bibliográficas

1. Aghaloo T., Moy P.K. Which hard tissue augmentation techniques are the most successful in furnishing bony support for implant placement. *Int J Oral Maxillofac Implants.* 2007; 22:49-70. 10
2. American Association of Tissue Banks. Standards for Tissue Banking. McLean: Va; 2006. 15
3. Aracil L., Rodrigo D., Alonso A., Blanco J., Sanz J. Utilização de osso congelado proveniente de bancos para enxertos prévios à colocação de implantes ósseo-integrados - estudo prospectivo de 3 anos (resultados clínicos e histológicos). In: Congresso ibérico I.T.I., 2003; Lisboa. [online] Available from internet http://www.bancodeosso.com.br/casos_uni.html. 16
4. Bedrossian E. Laboratory and prosthetic considerations in computer-guided surgery and immediate loadin. *J Oral Maxillofac Surg.* 2007;65:47-52. 2
5. Biagini S., Melende S., Wendel R.F., Wendel S., Rundelli A.S., Amatu- zzi M. Padronização da rotina operacional em banco de ossos realizada por um serviço hemoterápico: propostas de elaboração de normas. *Rev Bras Ortop.* 1999;34:381-384. 9
6. Del Valle R.A., Carvalho M.L., Gonzalez M.R. Estudo do comportamento do enxerto ósseo. *Rev Odontol Univ Sao Paulo.* 2006;18(2): 189-194. 11
7. Eppley B.L., Pietrzak W.S., Blanton M.W. Clinical studies- Allograft and alloplastic bone substitutes: A review of science and technology for the craniomaxillofacial surgeon. *J Craniofac Surg.* 2005; 16:981-989. 13
8. Gomes K.U., Carlini J.L., Biron C., Rapoport A., Deditivis R.A. Use of allogeneic bone graft in maxillary reconstruction for installation of dental implants. *J Oral Maxillofac Surg.* 2008; 66: 2335-2338. 12
9. Jabero M., Sarment D.P. Advanced surgical guidance technology: a review. *Implant Dent.* 2006;15:135-142. 1
10. Keith J.D. Jr, Petrunaro P., Leonetti J.A. Clinical and histologic evaluation on a mineralized block allograft: Results from the developmental period (2001-2004). *Int J Periodontics Restorative Dent.* 2006; 26:321-327. 8
11. Leonetti J.A., Koup R. Localized maxillary ridge augmentation with a block allograft for dental implant-placement: case reports. *Implant Dent.* 2003; 12:217-226. 7
12. Lynch S.E., Genco R.J., Marx R.E. Tissue engineering. Chicago: Quintessence; 1999. 5
13. McAllister D.R., Joyce M.J., Mann B.J., Vangsness Jr T. Allograft update. The current status of tissue regulation, procurement, processing and sterilization. *Am J Sports Med.* 2007; 35: 2148-2158. 6
14. Sbordone L., Toti P., Fabris G.M., Sbordone C., Guidetti F. Implant Success in sinus lifted maxillae and native bone: a 3- year clinical and computerized tomographic follow-up. *Int Oral Maxillofac Implants.* 2009; 24:316-324. 3
15. Sverzut A.T. Avaliação do comportamento clínico e radiográfico do cimento de fosfato de cálcio como material de preenchimento em cirurgia de elevação do assoalho seio maxilar. Tese (Doutorado). Faculdade de Odontologia de Campinas da Universidade de Campinas. Piracicaba, SP; 2008. 4
16. Urist M.R., Strates B.S. Bone Morphogenetic Proteins. *J Dent Res.* 1971;30: 1392 - 1406. 14

Biologia e mecanismo bioquímico ósseo durante a osseointegração

Biology and biochemical mechanism of bone during osseointegration

Halim Nagem Filho¹
Haline Drumond Nagem²
Cristrina Tebechrani Fiuzza³
Maria Tereza F.S. D'azevedo⁴
Laurito Campi Junior⁵

Resumo

O objetivo deste trabalho foi realizar um levantamento fundamentado na literatura relacionada ao mecanismo do reparo ósseo, na interface osso-implante. A instalação do implante dental desencadeia um processo inflamatório como resposta do tecido ósseo provocado pelo trauma cirúrgico. O procedimento cirúrgico induz vários graus de inflamação, danos tissulares resultantes da ativação de células vasculares e circulatórias efetuadas por estímulos físicos ou por sinalização química nas estruturas das células rompidas. Após a inserção do implante, dependendo da energia da superfície, o fluido plasmático adere, imediatamente, em contato íntimo com a superfície, promovendo adsorção de proteínas e induzindo a interação indireta das células com o material. Como resposta, observa-se a produção de uma segunda onda de mediadores de natureza lipídica (eicosanóides), peptídica (citocinas, fatores de crescimento e neuropeptídeos) e a externalização de proteínas de adesão para leucócitos, nas células endoteliais na superfície da membrana voltada para a luz dos vasos. As citocinas são produzidas durante as fases de ativação

e servem para mediar e regular as respostas inflamatórias. É um evento rápido e autolimitado. A magnitude de reação tecidual pode variar conforme a da técnica de implantação, tamanho do implante e reações químicas que os componentes do implante possam apresentar entre partes de sua estrutura.

Descritores: Implante dental, inflamação e células mediadoras.

Abstract

The aim of this study was based on a literature survey related to the mechanism of bone healing, bone-implant interface. The installation of dental implants triggers an inflammatory response of bone tissue caused by surgical trauma. The surgical procedure induces various degrees of inflammation, tissue damage resulting from the activation of vascular cells and circulatory made by physical stimuli or chemical signaling in the structures of broken cells. After implant insertion, depending on the energy the fluid surface adheres plasma, immediately, in intimate contact with the surface, promoting adsorption of proteins and inducing the indirect

¹ Prof. Titular de Materiais Dentários da FOB-USP.

² Dra. Matérias Dentários pela FOB-USP.

³ Dra. Dentística pela FO-USP.

⁴ Profa. Dra. em Dentística UNITAU.

⁵ Coordenador do curso de Prótese e implante Unigá- Porto Velho.

Correspondência com o autor: halim.nagem@terra.com.br

Recebido para publicação: 02/08/11

Aceito para publicação: 19/10/11

interaction of cells with the material. In response, there is the production of a second wave nature of lipid mediators (eicosanoids), peptide (cytokines, growth factors and neuropeptides) and outsourcing of adhesion proteins for leukocytes, endothelial cells on the membrane surface facing the lumen of vessels. Cytokines are produced during the activation and serve to mediate and

regulate inflammatory responses. It is a fast and self-limited event. The magnitude of tissue reaction may vary depending on the implantation technique, implant size, and chemical reactions that components of the implant may present between parts of its structure.

Decriptors: Dental implants, inflammation and cell-mediate.

Introdução e revisão da literatura

Todos os organismos vivos, desde os procariontes até o homem, possuem mecanismos adaptativos para responder a estímulos agressivos no sentido de manter o equilíbrio homeostático. Nos vertebrados, esta resposta inclui uma série de alterações bioquímicas, fisiológicas e imunológicas coletivamente denominadas de inflamação²⁸.

A inflamação é um processo complexo, iniciado por dano tecidual causado por fatores endógenos (necrose tecidual) ou fatores exógenos (ferimento mecânico: físico, químico, biológico) e está intimamente associada ao processo de reparo de qualquer lesão tecidual. O processo de reparo é subdividido em três fases: (1) inflamação, (2) formação de matriz extracelular e (3) remodelação. Segundo os autores, estas não são mutuamente excludentes, mas sobrepostas no tempo. O reparo completo de tecidos resulta de alternâncias sucessivas de reações anabólicas e catabólicas que têm os leucócitos como um de seus mais importantes protagonistas. Essas células, além de suas conhecidas atividades imunes, estão intimamente envolvidas com as reações catabólicas de degradação de tecidos pela produção de proteases e espécies reativas de oxigênio e nitrogênio e também com as reações anabólicas de formação de tecidos pela produção de fatores de crescimento, responsáveis pela recomposição da celularidade regional².

Um dos principais papéis do sistema inflamatório é a defesa do hospedeiro no caso de agressões à loja cirúrgica após instalação do implante dental. No momento da perfuração óssea o procedimento deve ser realizado com irrigação contínua com uma solução fria e estéril para evitar dano excessivo ao tecido adjacente e para evitar o comprometimento da integração óssea. A reação tissular depende da pressão e velocidade de perfuração, como também, varia de acordo com o instrumento¹⁶. Davies⁶ (1996) acredita que os mecanismos da formação óssea são comuns aos processos de reparo de periimplantes ou de remodelação. Os

mecanismos implicados in vivo na gênese do tecido ósseo promovem continuamente um equilíbrio entre formação (osteoblastos) e reabsorção (osteoclastos) óssea. Sugere-se que, para compreender melhor o mecanismo de reparo ósseo que o organismo promove, seja explanado com maiores detalhes cada mecanismo de ação. A osseoindução, segundo Nakamura¹⁸ (2010), é o termo utilizado para descrever o processo de diferenciação de células osteoprogenitoras em condroblastos e osteoblastos, resultando na regeneração do tecido danificado. A osseoindução por biomateriais tem sido demonstrada ser um fenômeno real por muitos pesquisadores, porém o mecanismo exato de seu funcionamento ainda é desconhecido. Também para Mizutani et al¹⁵ (2010), a diferenciação de um tecido, quando regida sob a influência de outro, denomina-se indução; daí o termo osseoindução.

Outro conceito que pode então ser introduzido é o de osseocondução. Basicamente pode-se referir a este termo para designar a função de carregadores dos *fatores de crescimento e diferenciação óssea* (FCDO); assim, podem funcionar como veículo que induz a neoformação óssea no caso de fraturas³. Por fim, pode-se também ser dito que o termo osseointegração ou osseopromoção¹² compreende o mecanismo de osseoindução e a osseocondução ou o mecanismo de formação óssea por exibição de competitividade celular através de introdução de barreira.

A magnitude do trauma cirúrgico é decorrente do estado da broca durante a perfuração óssea e do período da inserção do implante. O sucesso ou fracasso do implante dependem da osseointegração como consequência da adsorção de proteínas pró-adesivas¹⁰.

A instalação do implante dental desencadeia um processo inflamatório como resposta do tecido ósseo provocado pelo trauma cirúrgico, no qual uma cascata de mediadores promove alterações circulatórias.

A importância atribuída à interação entre células, proteínas e superfícies é geralmente considerada como um passo fundamental para a aplicação bem sucedida de qualquer implante. Após a inserção do implante, dependendo da energia da superfície, o fluido plasmático adere, imediatamente, em contato íntimo com a superfície, promovendo adsorção de proteínas e induzindo a interação indireta das células com o material. O paradigma das interações entre células e superfícies, o qual considera a adsorção de proteínas como primeiro acontecimento depois da existência de contato, determina os processos celulares consequentes e pode ser fulcral para o desenvolvimento de novas estratégias de biocompatibilidade e engenharia de tecidos. A adsorção de proteínas é considerada como um fenômeno dependente do material/superfície^{17,23}.

O eventual grau de integração correlaciona-se positivamente com a deposição daquilo que nomearam de “filme condicionador glicoprotéico” que, por sua vez, depende de dois fatores: da textura do implante, com sua propriedade de embricamento celular e da energia de superfície, com sua propriedade de adsorção molecular (“*wettability*”). A adsorção protéica ocorre rapidamente com a formação de uma camada de 2 a 5 nm, no primeiro minuto após o contato com sangue. Como regra geral, as células não se aderem diretamente às superfícies dos materiais, e sim à camada glicoprotéica extracelular que está adsorvida na superfície do implante¹⁷.

O procedimento cirúrgico induz vários graus de inflamação, danos tissulares resultantes da ativação de células vasculares e circulatórias efetuadas por estímulos físicos ou por sinalização química nas estruturas das células rompidas⁵. As moléculas, ao se ligarem a receptores localizados na superfície da membrana das células locais, induzem profundas modificações no seu metabolismo, na expressão de genes e, conseqüentemente, em seu fenótipo. Como resposta, observa-se a produção de uma segunda onda de mediadores de natureza lipídica (eicosanóides), peptídica (citocinas, fatores de crescimento e neuropeptídeos) e a externalização de proteínas de adesão para leucócitos, nas células endoteliais na superfície da membrana voltada para a luz dos vasos. Além disso, como decorrência do próprio trauma ou da ativação celular, o microambiente tem sua composição físico-química alterada (baixa tensão de O₂, diminuição de pH, presença de espécies reativas de nitrogênio e oxigênio) sendo esta também uma outra forma

de sinalização que ativa as células envolvidas no reparo tissular³.

As citocinas formam um grupo diversificado de proteínas de sinalização intercelular que regulam não apenas as respostas inflamatórias, imunológicas locais e sistêmicas, como também a formação de osso novo. São produzidas durante as fases de ativação e servem para mediar e regular as respostas inflamatórias. É um evento rápido e autolimitado. Compostos de citocinas anticorpos neutralizantes conjugados a alto peso molecular do ácido hialurônico têm-se demonstrado eficazes no controle de respostas inflamatórias *in vivo*²⁶.

São agentes secretados por um tipo de célula progenitora e estimuladora de outro tipo de célula, que inclui as interleucinas (ILs), responsáveis pela comunicação entre as células brancas do sangue, as quimiocinas, promotoras da quimiotaxia e os interferons, que têm efeito antiviral. Interleucinas conhecidas também por linfocinas são proteínas (polipeptídeos) envolvidas na comunicação entre linfócitos. Algumas ILs são produzidas por várias células não leucocitárias¹⁹.

O objetivo deste trabalho foi realizar um levantamento fundamentado na literatura relacionada ao mecanismo do reparo ósseo, na interface osso-implante. Assim, é plenamente justificável um estudo norteado pelos aspectos importantes e discutir as ocorrências influenciadas pela ação das células inflamatórias envolvendo diversos fatores que afluem durante o processo de inflamação no período de inserção do implante.

Discussão

Na fase inicial do protocolo de implantes dentais ocorre a lesão do tecido ósseo adjacente provocado pelo trauma cirúrgico. A superfície do implante será recoberta por uma camada de proteínas plasmáticas que irão mediar a resposta celular subsequente, uma vez que as células interagem com as proteínas e não com a superfície do implante diretamente⁷. Este começo do reparo da ferida óssea resulta na ósseointegração ou fibrointegração Preti et al²¹ (2007) compararam a osseointegração de implantes porosos usando brocas tradicionais contra a técnica cirúrgica piezoelétrica do osso. Os implantes de titânio porosos foram introduzidos nas tíbias de “*minipigs*”. As análises histomorfológicas demonstraram a existência de mais células inflamatórias nas amostras em locais perfurados com brocas. Também, a neo-osteogênese era consistentemente mais ativa

em amostras dos ossos preparados com uso da técnica piezoelétrica. Além disso, o osso em torno dos implantes tratados com essa técnica mostrou um aumento mais rápido nas proteínas BMPs e TGF- β , assim como uma redução em citocinas pró-inflamatórias. A cirurgia piezoelétrica parece ser mais eficiente nas primeiras fases de reparação óssea, pois induziu um aumento precoce nas BMPs, controlou melhor o processo inflamatório e estimulou o osso com remodelação.

O fato de a osseointegração representar uma conexão direta entre o osso e o implante sem transposição de tecido mole, não impede, no entanto, do tecido reagir ao material estranho com a formação da cápsula fibrosa. A membrana protéica que adere à superfície do implante pode atrair determinada população celular a expensas de outras, isto é, a quimiotaxia pode atrair fibroblastos ao invés de osteoblastos. A reação tecidual, em humanos ou em animais, quando em íntimo contato como o titânio pode formar-se de uma cápsula fibrosa sistematicamente espessa e mais diferenciada¹³. Isto resulta em uma interfacial falha e promove a mobilidade do parafuso de fixação com possível consequência de fratura no osso adjacente. Outros pesquisadores que simularam modelos de elemento finito³⁰ das condições na interface implante/osso verificaram que a presença da camada fibrosa melhora a distribuição de estresses, porém clinicamente, esta camada não é aceita em implantes dentais por interferir na osseointegração¹.

A reação inflamatória desencadeada pela lesão dos tecidos tem finalidade de impedir ou dificultar a propagação dos agentes tóxicos, eliminar os restos celulares, iniciar o processo de reparação e colocar a parte lesada em repouso forçado. Um dos primeiros sintomas da inflamação que tende desencadear é o aumento do fluxo sanguíneo provocado pelas moléculas sinalizadoras e as citocinas liberadas pelas células lesadas.

Um dos principais papéis do sistema inflamatório é a defesa do hospedeiro no caso de agressões por agentes traumáticos. Para um melhor entendimento, a resposta está, em parte, na ligação entre as células progenitoras e as citocinas. A célula-tronco pode dividir por prazo indeterminado, muitas vezes ao longo de toda a vida. Nas condições específicas ou sinais específicos, células estaminais podem se diferenciar a diversos tipos celulares. Com base na origem e no estado pluripotencial possuem a capacidade de se diferenciar em quase todas as células das camadas germinati-

vas (ectoderma, endoderma, mesoderma) e autorrenovação, capacidade de passar por vários ciclos de divisão celular, mantendo o seu estado indiferenciado. Células-tronco normalmente geram um tipo de célula intermediária antes de avançar para o seu estado completamente diferenciado. A célula intermediária é chamada de célula progenitora ou precursora. Progenitoras ou células precursoras em tecidos adultos são parcialmente diferenciadas e normalmente consideradas como "comprometidas" com a diferenciação em uma linhagem celular particular. Células-tronco podem ser categorizadas em dois grupos gerais: as células-tronco embrionárias e células-tronco adultas, na qual inclui as células mesenquimais²⁴.

Após a passagem dessas células para o sítio de agressão biológica, a próxima etapa é a destruição da substância estranha ou agressora que pode ser feita pela resposta inespecífica, através da citotoxicidade das células "*natural killer*" (NK) e pela fagocitose realizada principalmente pelos neutrófilos e macrófagos²⁷. Células inflamatórias do tecido conjuntivo são estimuladas por produtos de degradação da matriz a repovoam a área do implante. Após a inserção do implante, dependendo da energia da superfície, o fluido plasmático adere, imediatamente, em contato íntimo com a superfície, promovendo adsorção de proteínas e induzindo a interação indireta das células com o material¹⁶. Esta ativação irá induzir a produção de citocinas pró-inflamatórias. O conjunto das citocinas e mediadores lipídicos liberados pela estimulação dos macrófagos residentes irão induzir no endotélio um aumento nas moléculas de adesão que, por sua vez, medeiam a migração de leucócitos polimorfonucleares (principalmente neutrófilos).

A grande quantidade de líquidos no sítio da lesão provoca uma diminuição da velocidade da circulação local que leva os leucócitos a encostar à face interna das paredes capilares, situação facilitada pelas moléculas de adesão celular (CAM) produzida pelas células endoteliais. Os leucócitos deformando a membrana celular fazem movimentos ameboides que lhes permitem insinuar-se entre as células endoteliais e passar para o líquido intersticial, fagocitando as células mortas. Por sua vez, as células lesadas segregam moléculas que favorecem a liberação rápida de neutrófilos pela medula óssea, sendo a leucocitose um sinal característico da inflamação. Os neutrófilos migram dependendo da intensidade inflamatória, por haptotaxia, que seria a migração celular unidirecional ao

longo de uma variação gradativa de moléculas de uma substância quimiotática ligada ao substrato na matriz extracelular²². O controle é mediado por interação simultânea da lecitina com seu glicoligante e citocinas IL-1 e IL-8 que participam em estimular a ativação de macrófagos e consequente indução à produção e secreção de IL-12, citocina que por sua vez, estimula a secreção, por linfócitos, de Interferon (IFN- α).

O crescimento dos tecidos funcionais inclui a regeneração de células específicas nos tecidos, facilitando a diferenciação de células estaminais ou a fixação e proliferação de tipos de células especificamente estabelecidas em suas zonas de desenvolvimento. Regeneração é baseada na hipótese de que células progenitoras ou recrutadas de um local lesado pode, eventualmente, regenerar tecido ósseo danificado.

As citocinas liberadas pelas células lesadas também são proteínas que regulam tanto a iniciação quanto a manutenção da resposta, além disso, determinam o tipo de resposta e o mecanismo efetor que medeia à resistência ao sistema agressor. São membros de uma família diversa de proteínas que servem a dupla função de reconhecer seus ligantes cognatos entre uma infinidade de outros fatores, além de iniciar uma série de sinais celulares que conduzem finalmente a múltiplas funções celulares. Embora receptores de citocinas sejam ativados somente por outras citocinas específicas, algumas costumam exercer múltiplos e diferentes efeitos sobre uma mesma célula. Muitas vezes ocorre sobreposição funcional como resultado de propriedade compartilhada²⁹.

Essas citocinas, incluindo TNF- α e quimiocinas, têm desempenhado um papel importante na reparação do osso, pois influenciam no recrutamento celular e diferenciação das células-tronco mesenquimais¹¹, bem como na migração e diferenciação de osteoclastos. Esses achados sugerem que os aspectos críticos na interação célula-implante ocorrem no início do processo cicatricial e que o aumento do nível das proteínas na interface facilita a velocidade do reparo ósseo. Hamlet; Ivanovski⁹ (2011) têm demonstrado, em seus estudos, que a composição química da superfície do implante dental também revela expressão similar na diferenciação dos macrófagos pró-inflamatórios e participam na melhoria do processo de osseointegração. São caracterizadas pela invasão de macrófagos ao iniciar um programa de defesa de produção de espécies reativas de oxigênio e matriz de enzimas. Este programa é conduzido pela produ-

ção de altos níveis de mediadores inflamatórios, como citocinas e quimiocinas²⁶.

As plaquetas liberam o fator de crescimento (PDGF) quimiotático para macrófagos e fibroblastos que, ao chegarem ao foco da lesão, liberam mais PDGF, além de fator de crescimento transformador beta (TGF- β) e fator do crescimento fibroblástico (FGF). Adicionalmente, os macrófagos fagocitam fragmentos celulares e os osteoclastos reabsorvem células necrosadas e matriz óssea calcificada. A interleucina 1 (IL-1) é produzida principalmente pelos macrófagos e fibroblastos²⁰. A IL-1 é mediadora da resposta inflamatória na imunidade natural e estimula a reabsorção óssea aumentando o número de células precursoras de osteoclastos, além de estimular a produção de prostaglandinas e collagenases pelos fibroblastos e osteoblastos. A resposta cicatricial é guiada por uma ativação complexa de macrófagos levando a modificações de diferenciação do tecido novo e quimiotaxia de osteoblastos sobre a superfície do implante²⁵.

Durante a inserção do implante, o desenvolvimento de um microambiente favorável para a atividade dos osteoblastos é de extrema importância. A interação de células de origem mesenquimal com a superfície do implante é mediada através da aderência focal. O número e a distribuição dessas aderências podem produzir alterações na forma celular e pode influenciar a sua expressão gênica¹⁴. A película aderente à superfície do implante carrega as citocinas que atuam na comunicação celular. Podem ser secretadas e/ou expressas em membranas celulares ou armazenadas na matriz extracelular.

O panorama de todos os fatores do processo inflamatório, como o condicionamento da superfície do implante, o clínico deve avaliar bem seu método de inserção do implante. Quando o implante é novo no mercado e desconhecido do profissional este deve solicitar ao fabricante os resultados *in vitro*, laboratoriais *in vivo* e estudos clínicos antes de instalar o novo implante⁴.

Considerações gerais

Quando o escopo do tratamento é oferecer uma reabilitação adequada ao paciente, a primeira meta de tratamento é reparar e regenerar o osso alveolar, favorecendo um adequado posicionamento dos implantes, bem como a utilização dos mesmos em número e tamanho adequados ao tratamento proposto. Nesse caso, o processo

inflamatório desempenha um papel de grande relevância como resposta do tecido ósseo provocado pelo trauma cirúrgico no rebordo alveolar e desencadeia na loja cirúrgica a ação dos mediadores promovendo a regeneração óssea pelos osteoblastos. A magnitude da reação tecidual pode variar conforme a da técnica de implantação, tamanho do implante e reações químicas que os componentes do implante possam apresentar entre partes de sua estrutura.

Referências bibliográficas

- Aragão, V. D. N.; Nagem, H. D.; Nagem, Filho, H.; Campi, Junior, L. Remodelação das estruturas teciduais da interface osso/implante. *Full Dentistry and Science*. 2011; 2(7): 265 - 269.
- Balbino, C. A.; Pereira, L. M.; Curi, R. Mecanismos envolvidos na cicatrização: uma revisão. *Revista Brasileira de Ciências Farmacêuticas*. 2005 jan./mar; 41(1): 27-51
- Carlo, E. C.; Borges, A. P. B.; Vargas, M. I. V.; Martinez, M. M.; Eleotério, R. B.; Dias, A. R.; Rodrigues, M. C. D. Resposta tecidual ao compósito 50% hidroxiapatita: 50% poli-hidroxibutirato para substituição óssea em coelhos. *Arq. Bras. Med. Vet. Zootec*. 2009; 61(4): 844-852.
- Coelho PC; Granjeiro JM; Romanos GE; Suzuki M.; Silva NRF; Cardaropoli G.; Thompson VP; Lemons J. E. Basic research methods and current trends of dental implant surfaces. *J Biomed Mater Res Part B*. 2009; 88B (2): 579-596,
- Contran, R S.; Kumar, V.; Collins, T. Robbins: Patologia estrutural e funcional. Rio de Janeiro: Guanabara Koogan, 2001. p. 4-100.
- Davies JE In vitro modeling of the bone/implant interface. *Anat Rec*. 1996 Jun; 245(2): 426-45.
- Davies, J.E. Understanding peri-implant endosseous healing. *Journal of Dental Education*, v. 67, n. 8, p. 932-949, 2003.
- Habibovic P, et al Osteoinduction by biomaterials--physicochemical and structural influences. *J Biomed Mater Res A*. 2006; 77(4):747-62.
- Hamlet S, Ivanovski S. Inflammatory cytokine response to titanium chemical composition and nanoscale calcium phosphate surface modification. *Acta Biomater*. 2011 May; 7(5): 2345-53
- Hennessy K. M. ; Clem W. C. ; Phipps M. C. ; Sawyer A. A. ; Shaikh F. M. ; L. Bellis S. L. The effect of RGD peptides on osseointegration of hydroxyapatite Biomaterial. *Biomaterials*. 2008 Jul;29(21):3075-3083.
- Ito H. Chemokines in mesenchymal stem cell therapy for bone repair: a novel concept of recruiting mesenchymal stem cells and the possible cell sources. *Mod Rheumatol Mod Rheumatol*. 2011 Apr; 21(2): 113-121
- Kienapfel H, Sprey C, Wilke A, Griss P. Implant fixation by bone ingrowth. *J Arthroplasty*. 1999 Apr;14(3):355-68.
- Lioubavina-Hack N, Lang NP, Karring T. Significance of primary stability for osseointegration of dental implants. *Clin Oral Implants Res*. 2006 Jun; 17(3): 244-250.
- Mangano C, Piattelli A, Perrotti V, Iezzi G Dense hydroxyapatite inserted into postextraction sockets: a histologic and histomorphometric 20-year case report. *J Periodontol*. 2008 May; 79(5): 929-933.
- Mizutani, F.S; Nagem Filho, H; Valiense, H; Carbonari, M.J; Campi Júnior, L. Aumento do rebordo alveolar por matriz óssea indutora. *FULL Dentistry in Science*. 2010; 1(2): 112- 116
- Nagem Filho, H.; Nagem, H. D.; D'azevedo, M.T.F.S; Fiuza, C. T.; Campi Junior, L. Influxo do perfil dos implantes. *Innovations Implant Journal*, 2009 jan - abr; 4(1): 81-85.
- Nagem Filho, H; Francisconi, P. A.S; Campi Júnior, L; Fares, N.H. Influência da textura superficial dos implantes. *Rev. odonto ciênc*. 2007 jan-mar; 22(55): 82-86.
- Nakamura M, Nagai A, Tanaka Y, Sekijima Y, Yamashita K. Polarized hydroxyapatite promotes spread and motility of osteoblastic cells. *J Biomed Mater Res A*. 2010 Feb;92(2):783-90.
- Naoum, P. C. Interleucinas. *Academia de Ciência e Tecnologia*. Disponível em <http://www.ebah.com.br/content/ABAAABexIAA/interleucina> Acessado em julho de 2011.
- Petković AB, Matic SM, Stamatović NV, Vojvodić DV, Todorović TM, Lazić ZR, Kozomara RJ. Proinflammatory cytokines (IL-1beta and TNF-alpha) and chemokines (IL-8 and MIP-1alpha) as markers of peri-implant tissue condition. *Int J Oral Maxillofac Surg*. 2010 May; 39(5):478-85.
- Preti G, Martinasso G, Peirone B, Navone R, Manzella C, Muzio G, Russo C, Canuto RA, Schierano G Cytokines and growth factors involved in the osseointegration of oral titanium implants positioned using piezoelectric bone surgery versus a drill technique: a pilot study in minipigs. *J Periodontol*. 2007 Apr;78(4):716-22.
- Rot, A Endothelial cell binding of NAP-1/IL-8: role in neutrophil emigration. *Immunol Today*. 1992 Aug; 13(8): 291-294.
- Rupp F, Scheideler L, Olshanska N, De Wild M, Wieland M, Geis-Gerstorfer J. Enhancing surface free energy and hydrophilicity through chemical modification of microstructured titanium implant surfaces. *Biomed Mater Res A*. 2006; 76(2): 323-334.
- Souza, V., Lima, L., Reis, S., Ramalho, L., Santos, J. Células-tronco: uma breve revisão. *Rev. Ciênc. Méd. e Biol.*. Disponível em: <http://www.portalseer.ufba.br/index.php/cmbio/article/view/4292/3154>. Acesso em: 28 Jul. 2011.
- Stanford CM. Surface modification of biomedical and dental implants and the processes of inflammation, wound healing and bone formation. *Int J Mol Sci*. 2010 Jan 25;11(1):354-69.
- Sun LT, Bencherif SA, Gilbert TW, Lotze MT, Washburn NR. Design principles for cytokine-neutralizing gels: Cross-linking effects. *Acta Biomater*. 2010 Dec; 6(12): 4708-4715.
- Vizoni, S.L.; Lieber, S.; Souza, C.A.; Sell, A.M.; Visentainer, J.E.L. Papel das citocinas na imunopatogênese da doença do enxerto contra o hospedeiro. *Rev. Bras. Hematol. Hemoter*. 2008; 30:142-152,.
- Voltarelli JC. Febre e inflamação. *Medicina, Ribeirão Preto*, 1994 jan./jun; 27(½): 7-48.
- Woodcock JM, Bagley CJ, Lopez AF. Receptors of the cytokine super family: mechanisms of activation and involvement in disease. *Baillieres Clin Haematol*. 1997 Sep;10(3):507-524.
- Yoon HG, Heo SJ, Koak JY, Kim SK, Lee SY. Effect of bone quality and implant surgical technique on implant stability quotient (ISQ) value. *J Adv Prosthodont*. 2011 Mar;3(1):10-15.

Conselho Editorial Prótese Clínica e Laboratorial

Prof. Dr. Anderson Freitas - UFBA - BA
Prof. Dr. Cássio de Barros Pontes - FORP/USP - SP
Prof. Dr. Clebio Domingues de Silveira Júnior – UFU - MG
Prof. Dr. Elizeu Insaurralde - UFMS - MS
Prof. Ms. Francisco Pantoja Braga – UEA - AM
Prof. Dr. Gustavo Augusto Seabra Barbosa – UFRN - RN
Prof. Dr. Helson José de Paiva - Norte Rio Grandense de Odontologia - RN
Prof. Dr. João Esmeraldo F. Mendonça - UNIFOR - CE
Prof. Ms. João Milton Rocha Gusmão – UESB - BA
Prof. Ms. Jonas Alves de Oliveira – UEA - AM
Prof. Dr. José Henrique Rubo - FOB/USP - SP
Prof. Dr. José Mauricio dos Santos Nunes Reis – UNESP/ARARAQUARA - SP
Prof. Dr. Marcelo Coelho Goiato – UNESP/ARAÇATUBA - SP
Prof. Dr. Maurício Tanji – FOL-UNIMEP - LINS/SP
Prof. Dr. Paulo Augusto Pires Milani – PUC/UTP - PR
Prof. Ms. Rafael Dario Werneck - FAESA - ES
Prof. Dr. Ricardo Alexandre Zavanelli – UFGO - GO
Prof. Dr. Rudys Rodolfo de Jesus Tavares - UNICEUMA - MA
Prof. Ms. Tarcísio Pinto - ABO/DF
Prof. Dr. Vitorio Bonacin Filho – UFPR - PR
Prof. Ms. Sidney Kina - SL MANDIC - SP

- Coluna Prótese
- 41-51** Utilização de prótese parcial acrílica overlay para diagnóstico da dvo prévia a reabilitação estética
Gil Montenegro, Weider Oliveira Silva, Tarcísio Pinto, Rames.
- Relato de caso / Case report
- 52-63** Próteses parciais removíveis não convencionais parte II
Non-conventional removable partial denture part II
Vitor Guarçoni de Paula, Fabio Cesar Lorenzoni, Gerson Bonfante.
- Relato de caso / Case report
- 64-69** Harmonização do sorriso com dois diferentes sistemas cerâmicos: relato de caso clínico
Harmonization of the smile with two different ceramic systems: case report
Diego Guerra da Silva, Paulo Augusto Milani, Eduardo Carrilho, Albano Luis Bueno, José Stechman Neto.
- Artigo de revisão / Review article
- 70-75** Desafios da retenção intrarradicular com pinos de fibra de vidro – revisão de literatura
Challenges of root Retention with glass fiber posts – literature review
Rita De Cássia Saboia, Marcos André Kalabaide Vaz, Nerildo Luiz Ulbrich, Rui Fernando Mazur, Paulo Augusto Pires Milani, Ana Paula Gebert de Oliveira Franco.

Utilização de prótese parcial acrílica overlay para diagnóstico da DVO prévia a reabilitação estética

Gil Montenegro¹
Weider Oliveira Silva²
Tarcísio Pinto³
Rames Abraão Basilio Junior⁴

O correto diagnóstico e a elaboração de um plano de tratamento adequado representam o alicerce de qualquer tratamento dentário, quer se esteja perante uma restauração unitária ou uma reabilitação oral total (Mitrani *et al.*, 2007). A reabilitação oral de pacientes com perda de estrutura dentária que altera a dimensão vertical de oclusão é atualmente um dos desafios mais complexos com que o clínico se depara. É também um problema que vem se tornando mais freqüente, visto que o estilo de vida cada vez mais estressante aumenta a incidência de hábitos parafuncionais e distúrbios psico-somáticos (Maia, 1999).

A dimensão vertical de oclusão (DVO) foi definida em 1985, por DAWSON como sendo a posição vertical da mandíbula em relação à maxila, medida entre dois pontos quando os dentes superiores e inferiores estão em contato intercuspídeo na posição de fechamento máximo. Seguindo seu raciocínio, as alterações da DVO ocorrem por perda total, ou parcial dos elementos dentários (com dentes remanescentes incapazes de mantê-la) ou pelo bruxismo. Nestes casos a alteração da dimensão vertical (DV) promove um desgaste acentuado dos elementos dentais, sendo necessário o restabelecimento paulatino da nova condição de normalidade oclusal de (DV), através da utilização de próteses provisórias ou de um dispositivo interoclusal, até o paciente relatar conforto (FELTRIN, *et al.* 2008).

A fim de se estabelecer a nova dimensão utilizamos o método métrico ou de WILLIS (1930), que consiste em observar igualdade das distâncias entre a base do nariz ao mento e a comissura bucal ao canto do olho. Utiliza-se o

compasso de Willis para medir as distâncias a qual estabelece inicialmente a dimensão vertical de repouso para posteriormente determinar a (DVO), subtraindo 3 mm da dimensão vertical de repouso, referente ao Espaço Funcional Livre (EFL). Assim sendo $DVR-EFL = DVO$

O caso clínico descrito a seguir relata uma situação freqüente na clínica odontológica a paciente se apresenta com perda de dimensão vertical devido a falta de elementos dentários e hábitos parafuncionais que promovem o desgaste acentuado dos dentes, necessitando de restaurações diretas e indiretas após o restabelecimento da nova dimensão vertical produzida pela prótese parcial em acrílico overlay (PPA). Esta funciona como um ensaio prévio às restaurações definitivas a fim de que se equilibre a mordida. Ao exame clínico das superfícies incisais e oclusais, foi observado desgastes extensos, provavelmente devido ao hábito parafuncional de bruxismo associado também a falta de alguns dentes. Tudo isso é observado pela perda da guia anterior e diminuição da dimensão vertical de oclusão. A paciente apresenta-se sem sintomatologia dolorosa alguma e com condição satisfatória tanto do periodonto de proteção como o de suporte.

Realizou-se a mensuração da dimensão vertical de oclusão com associação dos métodos métrico, fonético e de deglutição. Após montagem no articulador, realizou-se enceramento de diagnóstico para posterior confecção da prótese parcial acrílica overlay que é apoiada no rebordo alveolar dos dentes ausentes e sobre a superfície oclusal dos dentes remanescentes, restabelecendo a DVO. Foi avaliado tanto o aspecto facial, assim como a opinião da paciente a

¹ Mestre em Dentística

² Especialista em Implantodontia e Dentística

³ Mestre em Dentística e Especialista em Prótese

⁴ Especialista em Dentística

respeito do conforto proporcionado pela PPA. Teste fonético foi realizado pedindo a paciente que emitisse palavras com sons sibilantes, verificando o espaço de pronúncia das palavras. Após um mês da utilização da prótese provisória e da realização de diversos ajustes no intuito de promover o maior conforto possível; a paciente retorna à clínica relatando nenhum desconforto ao usá-la e que não consegue ficar sem a mesma. Vale ressaltar que não há qualquer método para obtenção da DVO completamente preciso do ponto de vista científico, além de não haver comparativamente, significativa vantagem de uma técnica sobre a outra. A resposta positiva da paciente com a “nova” DVO é importante para que possamos enfim realizar a

reabilitação com as restaurações diretas e indiretas. O restabelecimento da dimensão vertical de oclusão envolve a estética, melhora da fisiologia muscular, equilíbrio oclusal e restauração dos movimentos excêntricos.

O tratamento definitivo teve início com a confecção de facetas diretas de resina foto nos dentes anteriores inferiores, confecção do núcleo de preenchimento nos dentes anteriores superiores. Preparo da arcada superior e inferior para realização de coroas em cerâmica pura e overlays, moldagem de toda arcada, ajuste e cimentação de todas as peças. Realização de implantes na área edêntula e ajuste oclusal final, propiciando um resultado satisfatório, quanto à estética e função.

Correspondência com o autor: prof.gilmontenegro@gmail.com

Recebido para publicação: 29/08/11

Aceito para publicação: 07/10/11

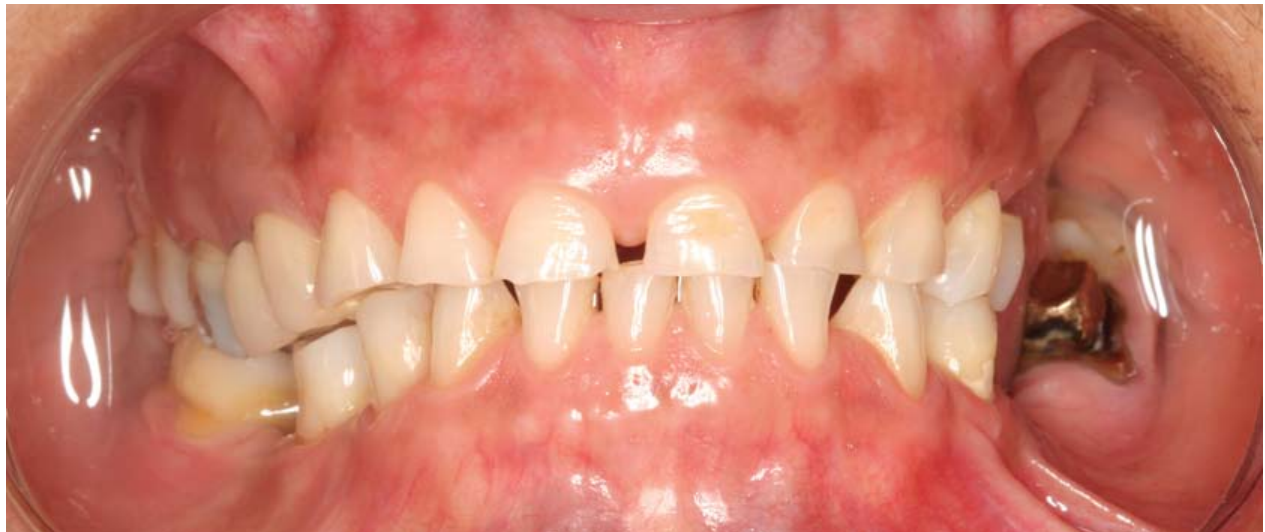

Figura 1 - Foto inicial – Vista frontal.

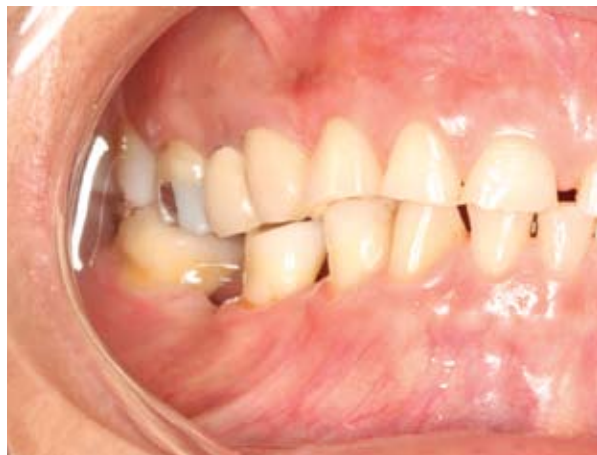

Figura 2 - Foto inicial – Vista lateral direita.

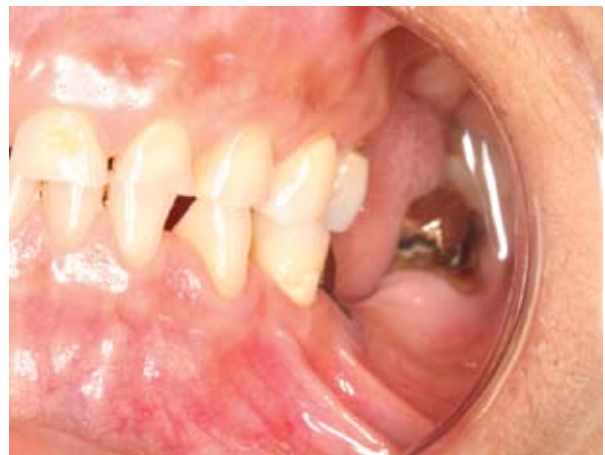

Figura 3 - Foto inicial – Vista lateral esquerda.

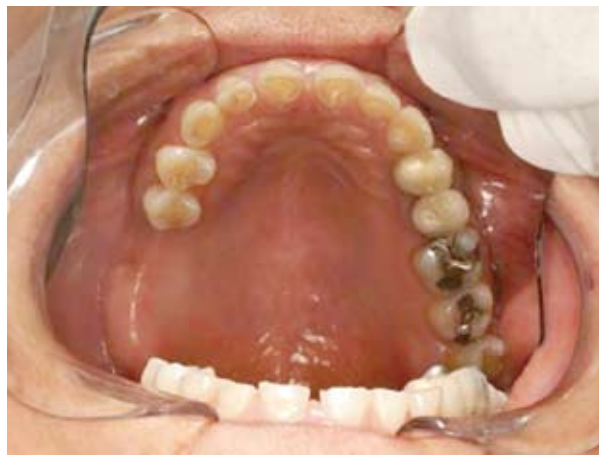

Figura 4 - Vista oclusal superior.

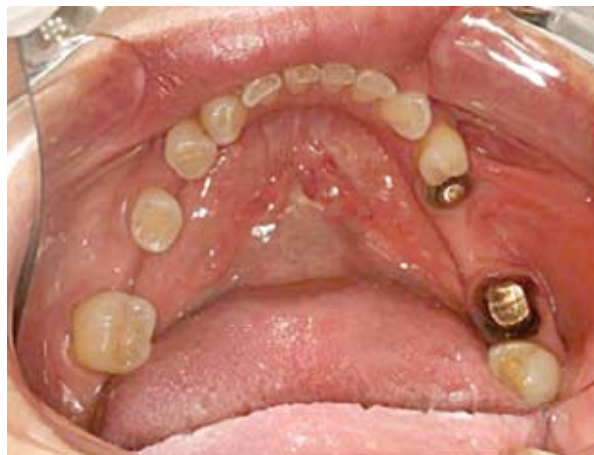

Figura 5 - Vista oclusal inferior.

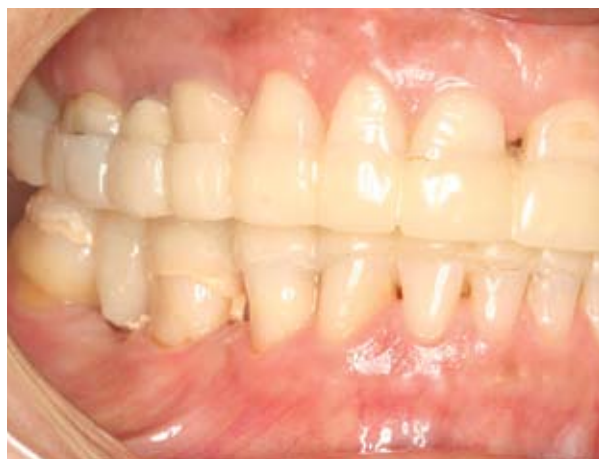

Figura 6 - Vista lateral direita de PPA overlay adaptada.

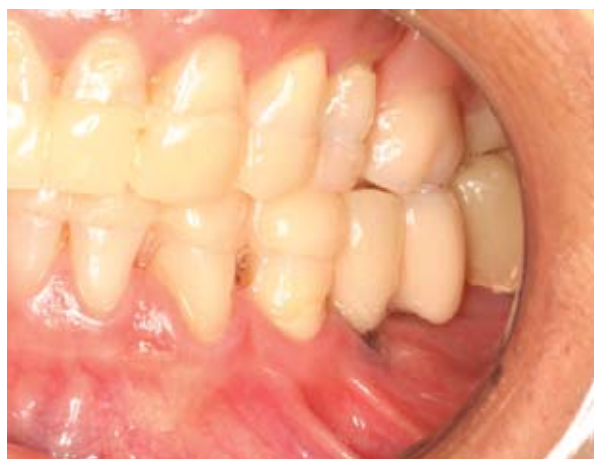

Figura 7 - Vista lateral esquerda de PPA overlay adaptada.

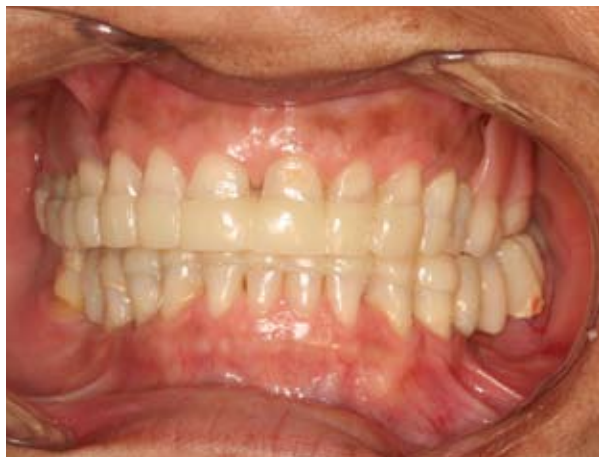

Figura 8 - Restabelecimento da DV com uso de PPA (Prótese Parcial em Acrílico) Overlay.

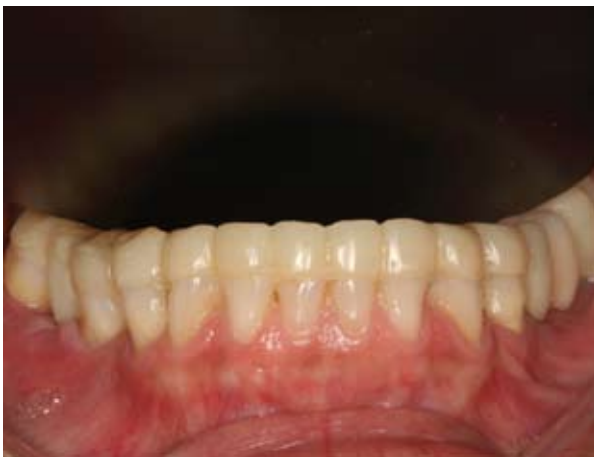

Figura 9 - Vista frontal de PPA overlay inferior adaptada.

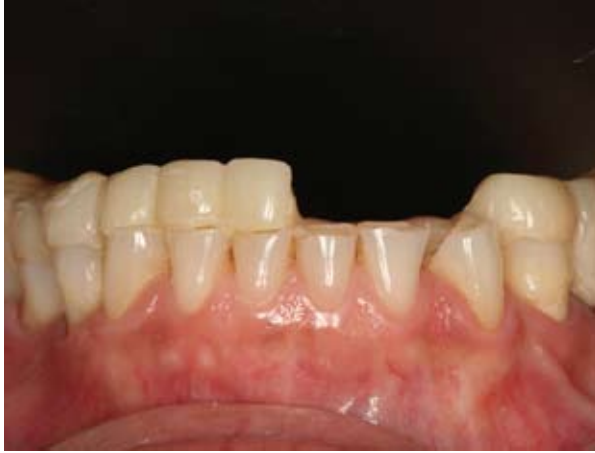

Figura 10 - Corte PPA overlay inferior na região dos dentes 31, 32 e 33 para serem reconstruídos/facetados com resina composta. Nota-se que lado adjacente foi mantido para servir como guia de altura dos mesmos.

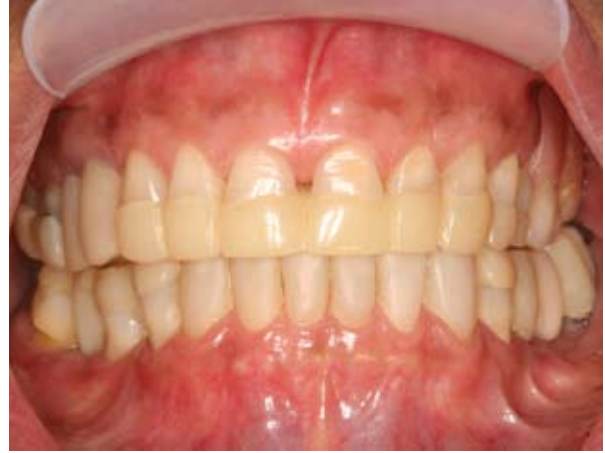

Figura 11 - Remoção de toda bateria anterior-inferior da PPA overlay e conclusão das facetas em resina composta.

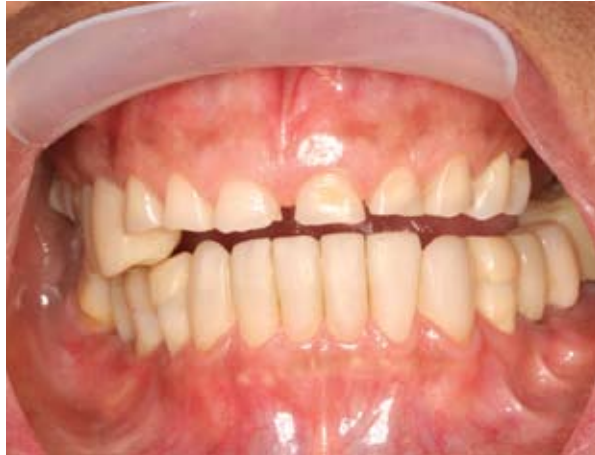

Figura 12 - Elementos 14 e 15 com remoção das coroas metalocerâmicas existentes, confecção e ajustes de coroas totais provisórias unitárias e independentes da PPA overlay com o intuito de manter a DV restabelecida.

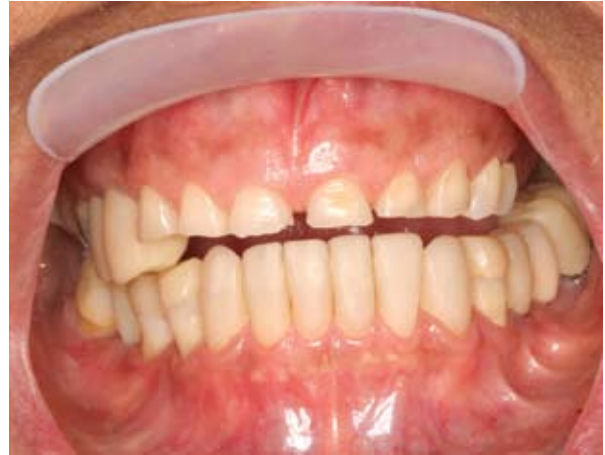

Figura 13 - Verificando o espaço da DV restabelecida.

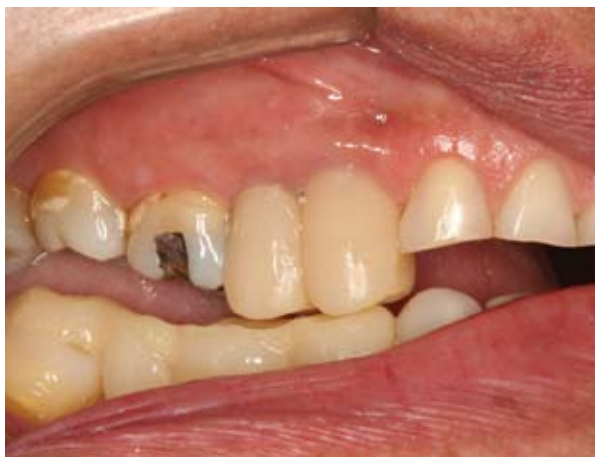

Figura 14 - Vista lateral dos elementos 14 e 15 com provisórios instalados, verificação da oclusão e a percepção da DV mantida.

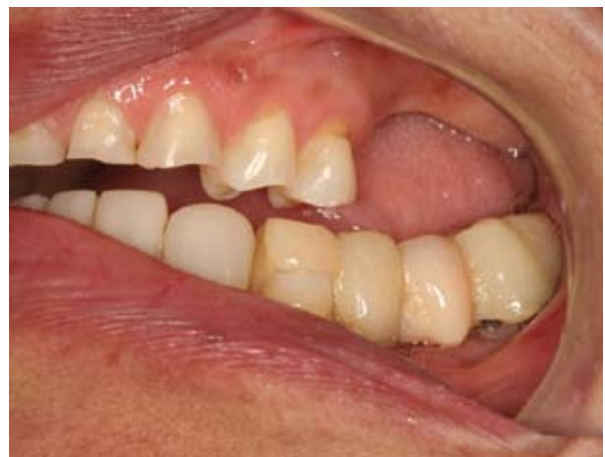

Figura 15 - Vista lateral esquerda, DV mantida e a necessidade de implantes região 26 e 27.

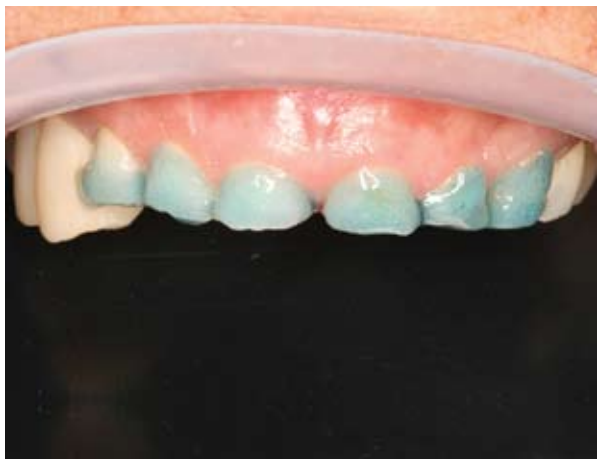

Figura 16 - Ataque ácido (ácido fosfórico 37%), bateria anterior-superior para realização do preenchimento de núcleo em resina composta.

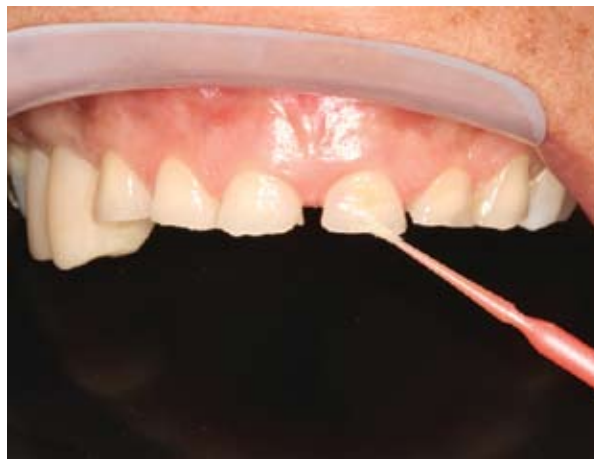


Figura 17 - Aplicação de adesivo.

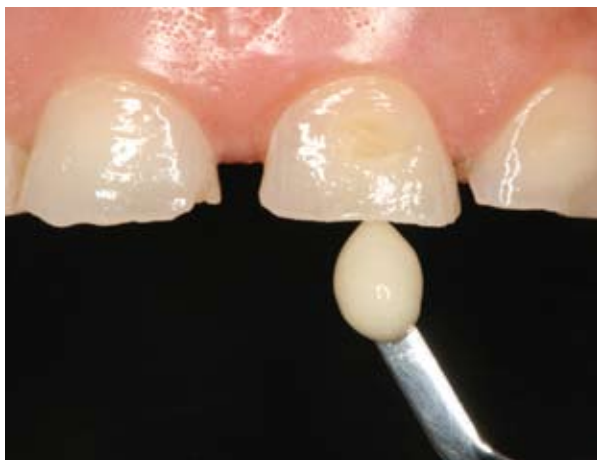

Figura 18 - Início da confecção do núcleo de preenchimento com resina composta.

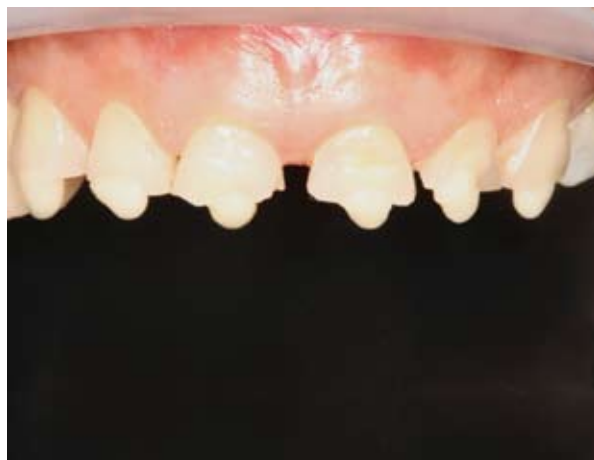

Figura 19 - Estabelecendo a altura dos núcleos de preenchimento com as coroas provisórias dos elementos 14 e 15.

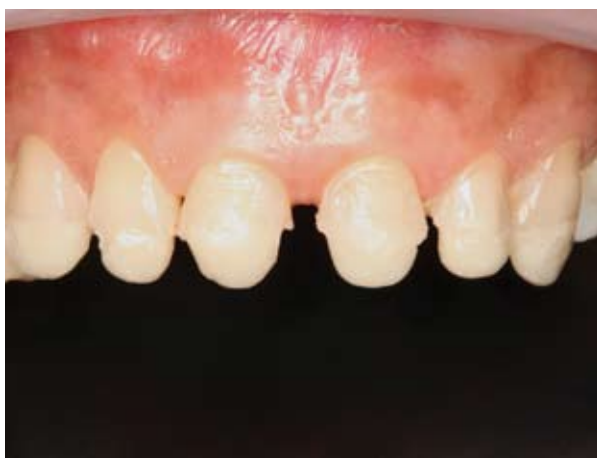

Figura 20 - Conclusão dos núcleos de preenchimento com resina composta.

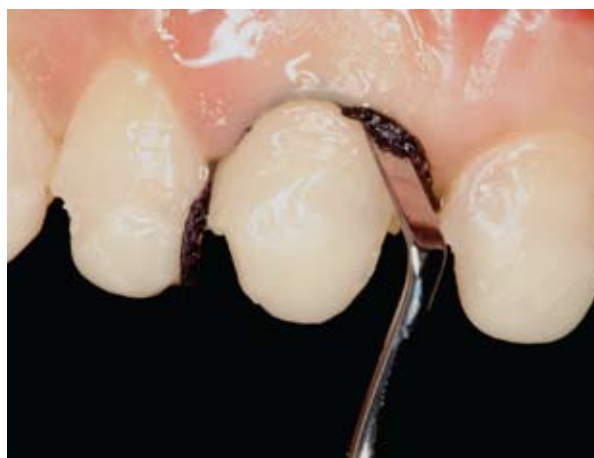

Figura 21 - Afastamento gengival com fio afastador.

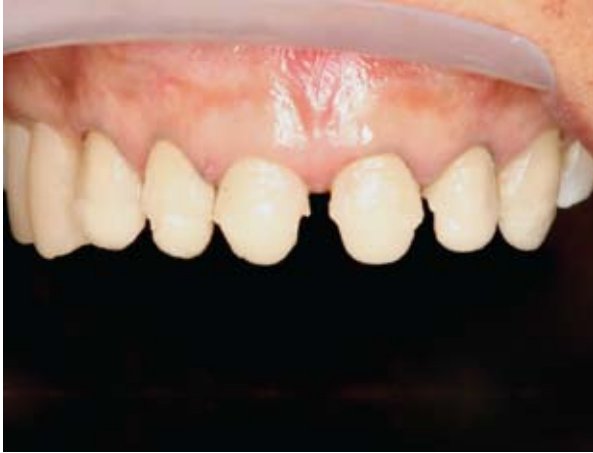

Figura 22 - Inserção do fio afastador concluída.

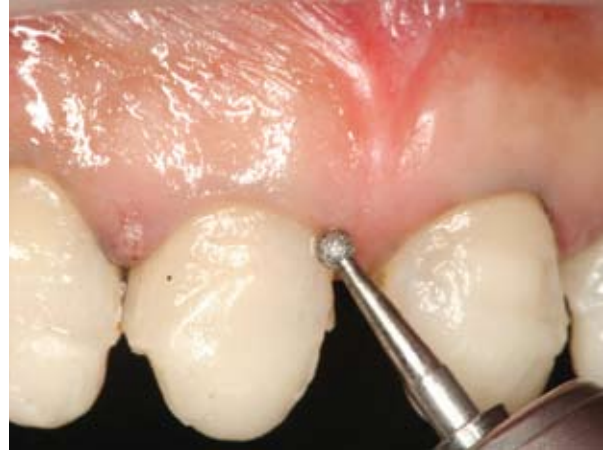

Figura 23 - Realização do sulco de orientação cervical com broca esférica 1012 diamantada.

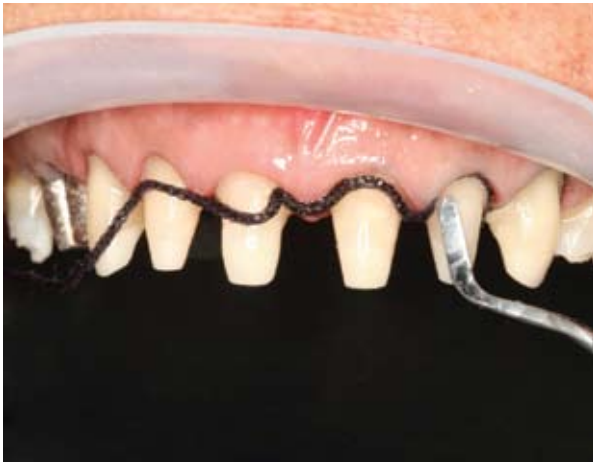

Figura 24 - Conclusão de todos os preparos e colocação de um segundo fio afastador (000) inteiro, unindo todos os preparos.

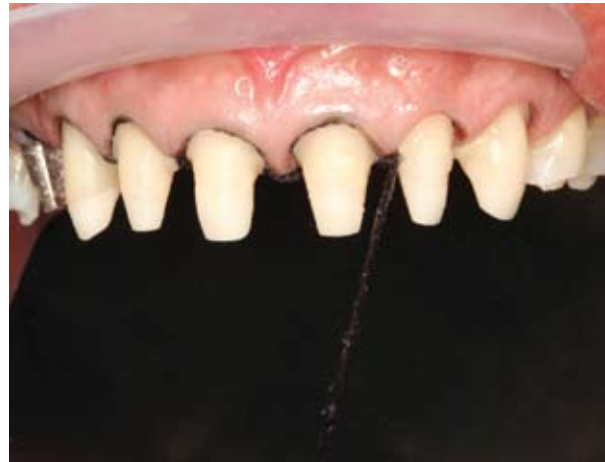

Figura 25 - Remoção do segundo fio afastador, para iniciar o processo de moldagem através da injeção de pasta fluída de silicone de adição pela técnica passo único.

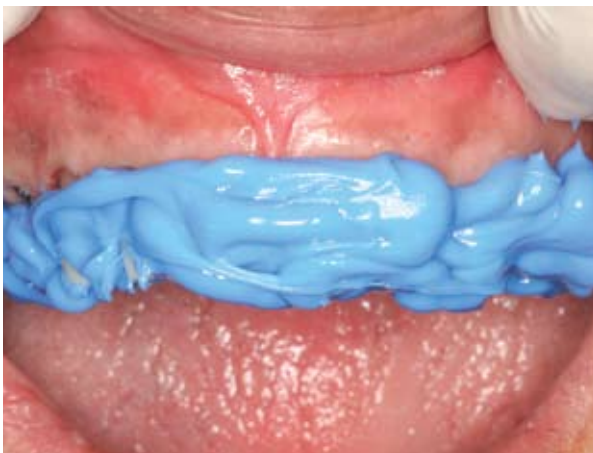

Figura 26 - Silicone fluído injetado.

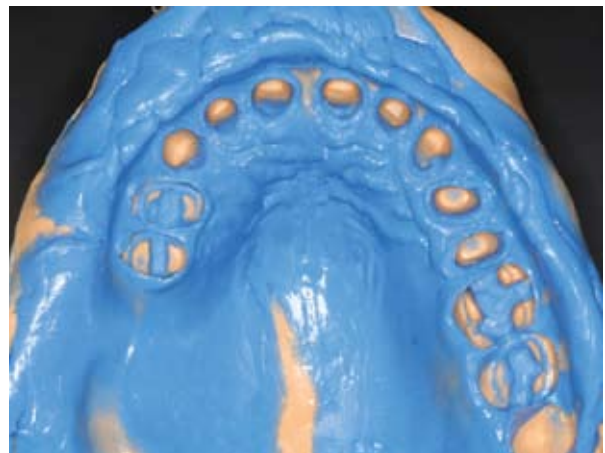


Figura 27 - Moldagem de todo arco superior, região anterior e posterior, concluída.

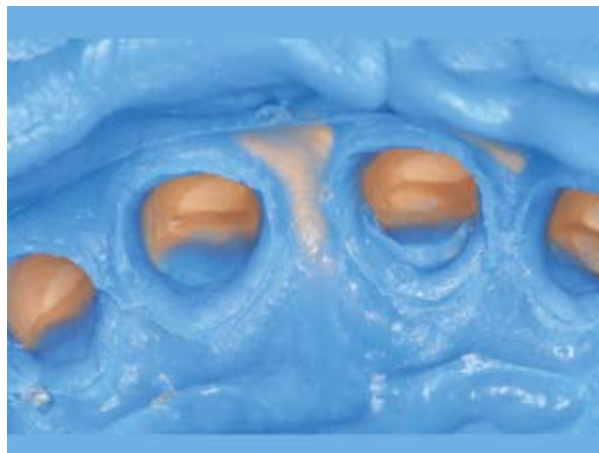


Figura 28 - Visualização da cópia de término do preparo.

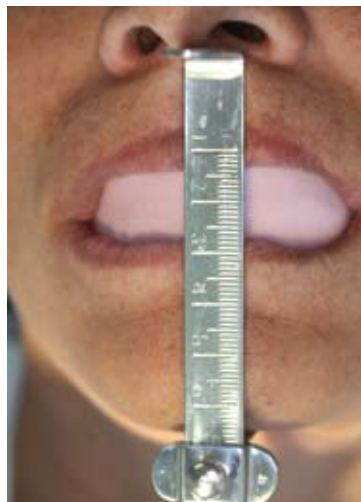

Figura 29 - Registro da mordida com silicone pesado com a nova dimensão restabelecida.

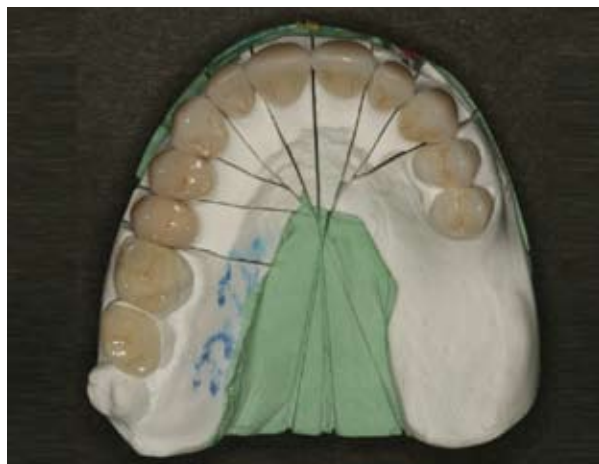

Figura 30 - Fase laboratorial concluída – 15 ao 23 – Cerâmica pura. 16, 17, 24 e 25 overlay em Cerômero.

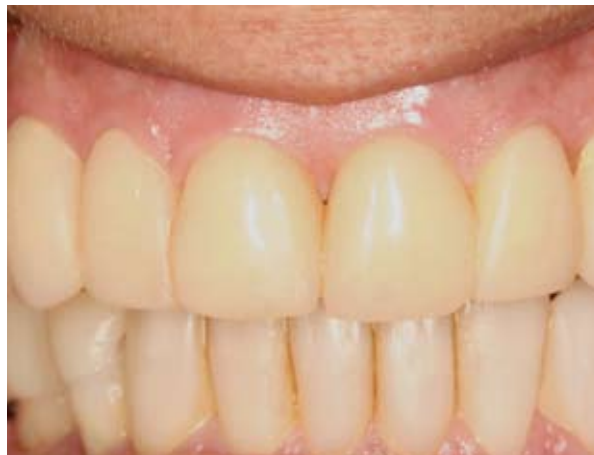

Figura 31 - Paciente com os provisórios instalados.

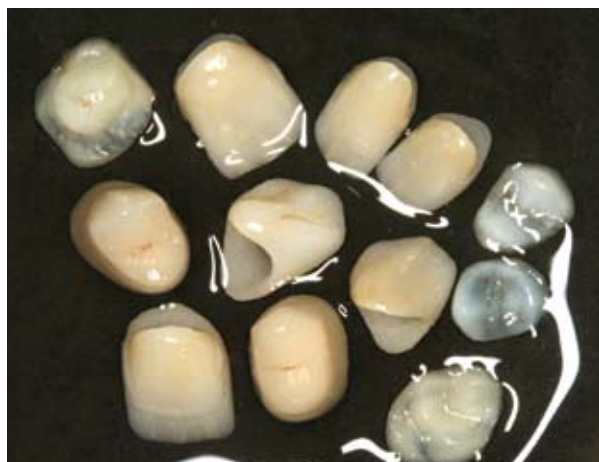

Figura 32 - Imagem dos restaurados protéticos já provados e prontos para serem preparados para cimentação.

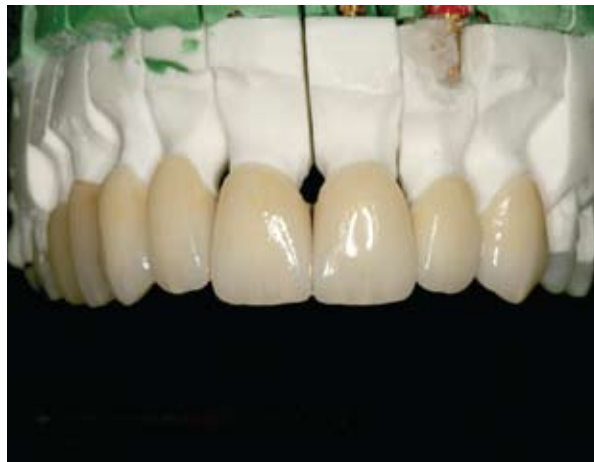

Figura 33 - Imagem dos restaurados protéticos vista vestibular.

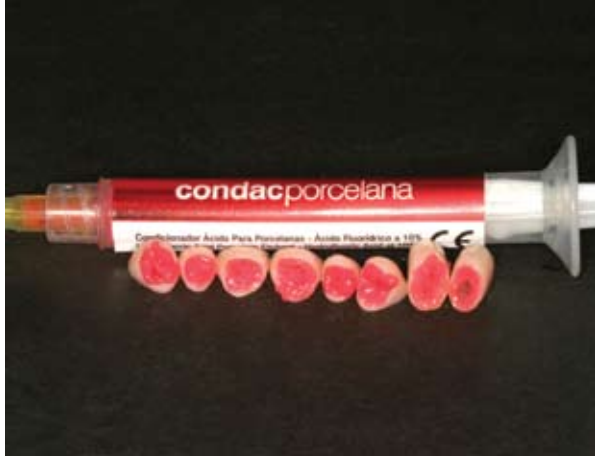

Figura 34.1 - Preparo das coroas em cerâmica pura com ácido fluorídrico 10%.

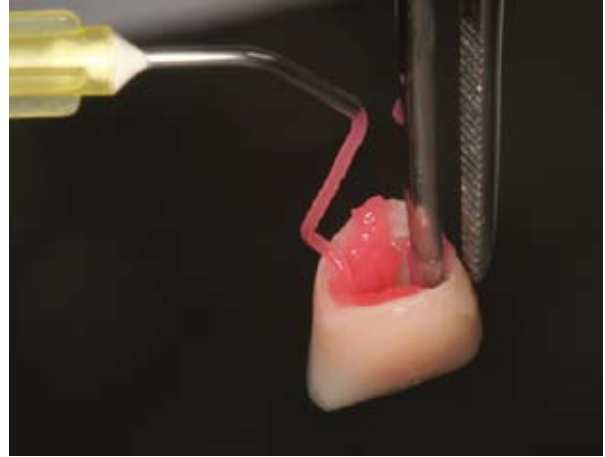


Figura 34 - Preparo das cerâmicas puras.

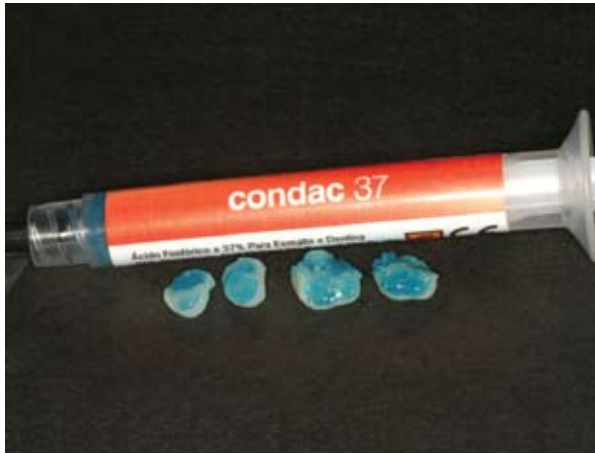

Figura 35.1 - Preparo das overlays em cerômero com ácido fosfórico 37%.

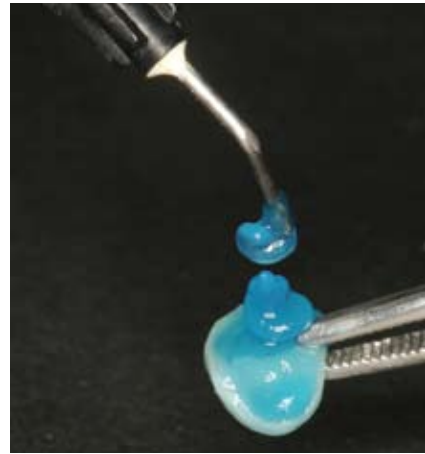

Figura 35 - Overlays em cerômeros preparadas.

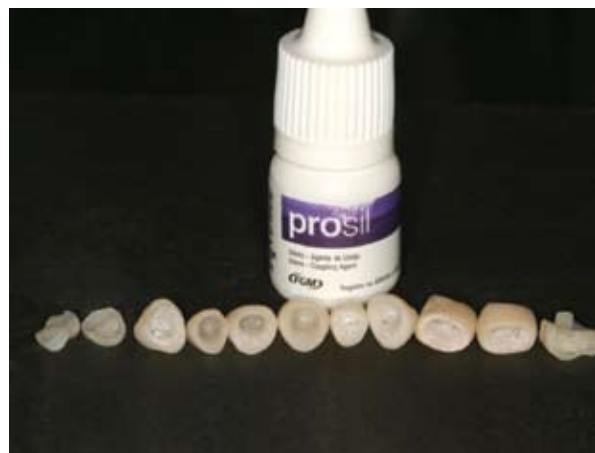

Figura 36 - Todas as peças (cerâmica e cerômero) tratadas com silano (Prosil).

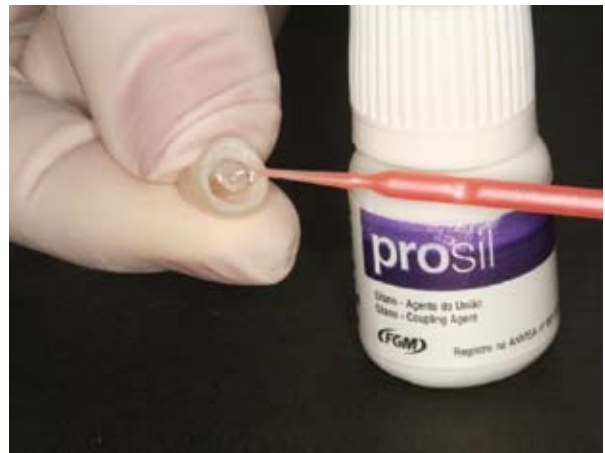

Figura 37 - Silanização das peças protéticas.



Figura 38 - Após silanização, aplicação do agente adesivo.



Figura 39 - Todas as peças já preparadas e prontas para cimentação.

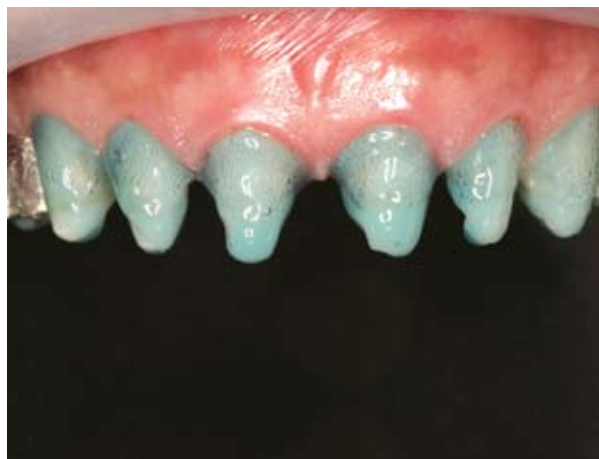

Figura 40 - Preparo das superfícies dos dentes com ataque ácido fosfórico a 37% por 20".

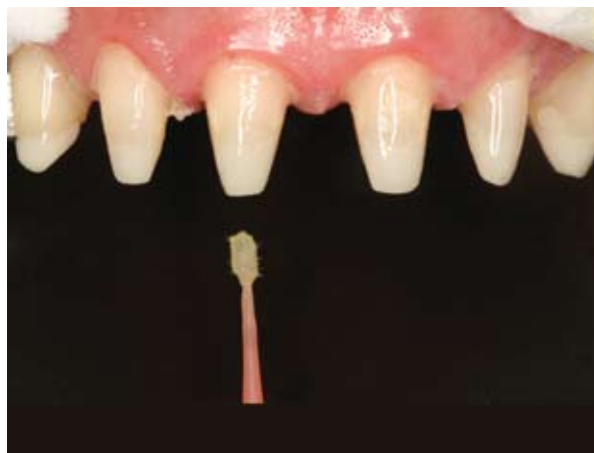

Figura 41 - Aplicação do agente adesivo na estrutura dental.

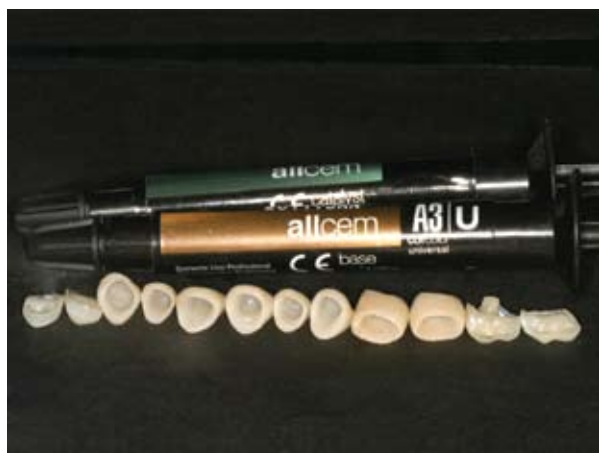

Figura 42 - Peças de cerâmicas e cerômeros foram cimentadas com cimento resinoso dual (allcem).

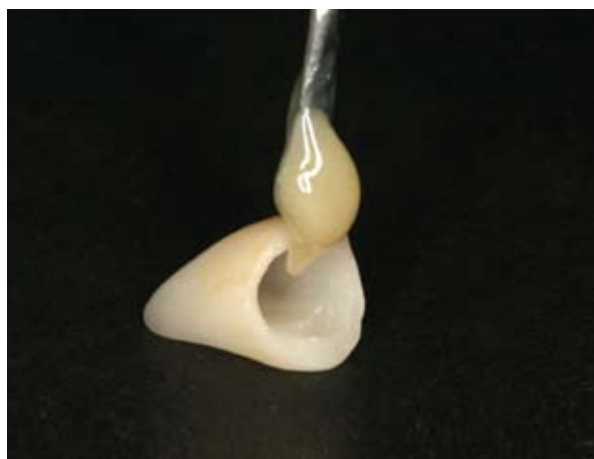

Figura 43 - Cimento manipulado e levado às peças para cimentação.

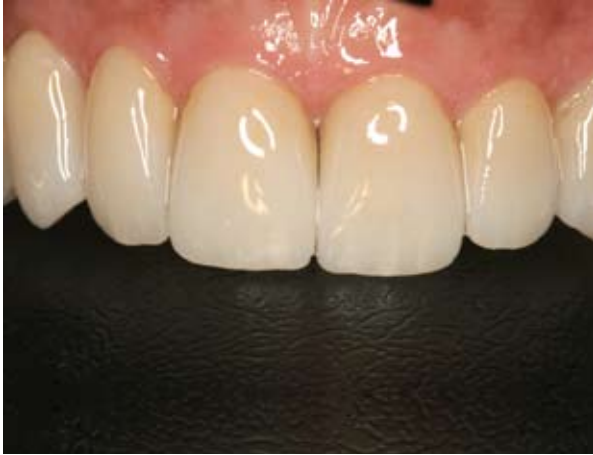

Figura 44 - Vista frontal das peças cimentadas.

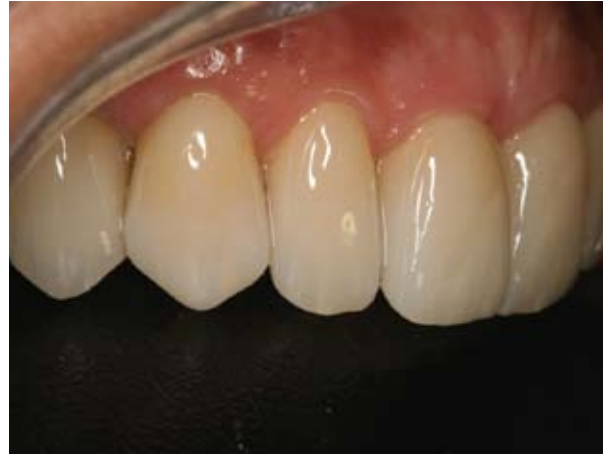

Figura 45 - Vista lateral direita das peças cimentadas.

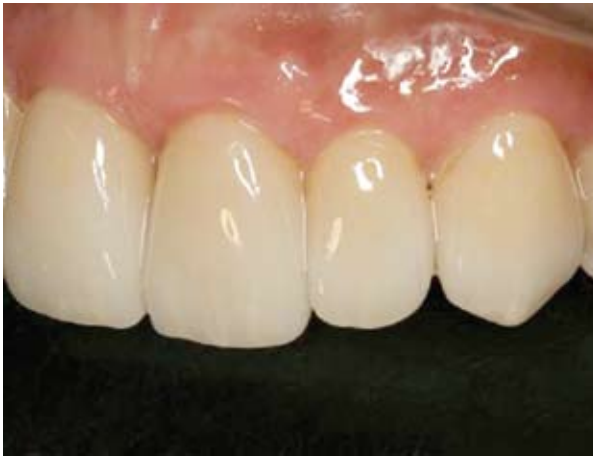

Figura 46 - Vista lateral esquerda das peças cimentadas.

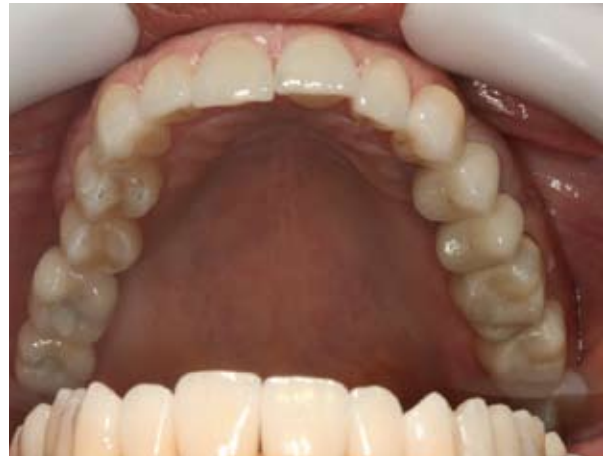

Figura 47 - Vista oclusal do caso concluído sem os implantes.

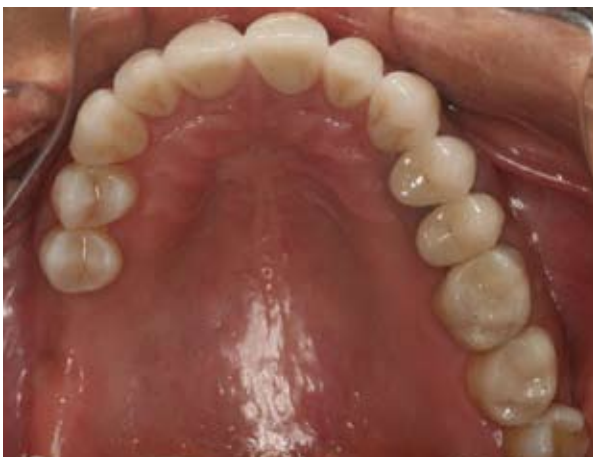

Figura 48 - Vista oclusal do caso concluído, já com os implantes região 26 e 27.

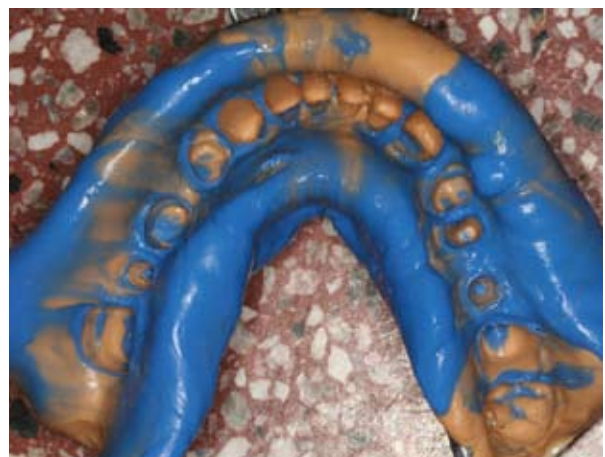

Figura 49 - Moldagem do arco inferior dos dentes e implante preparados.

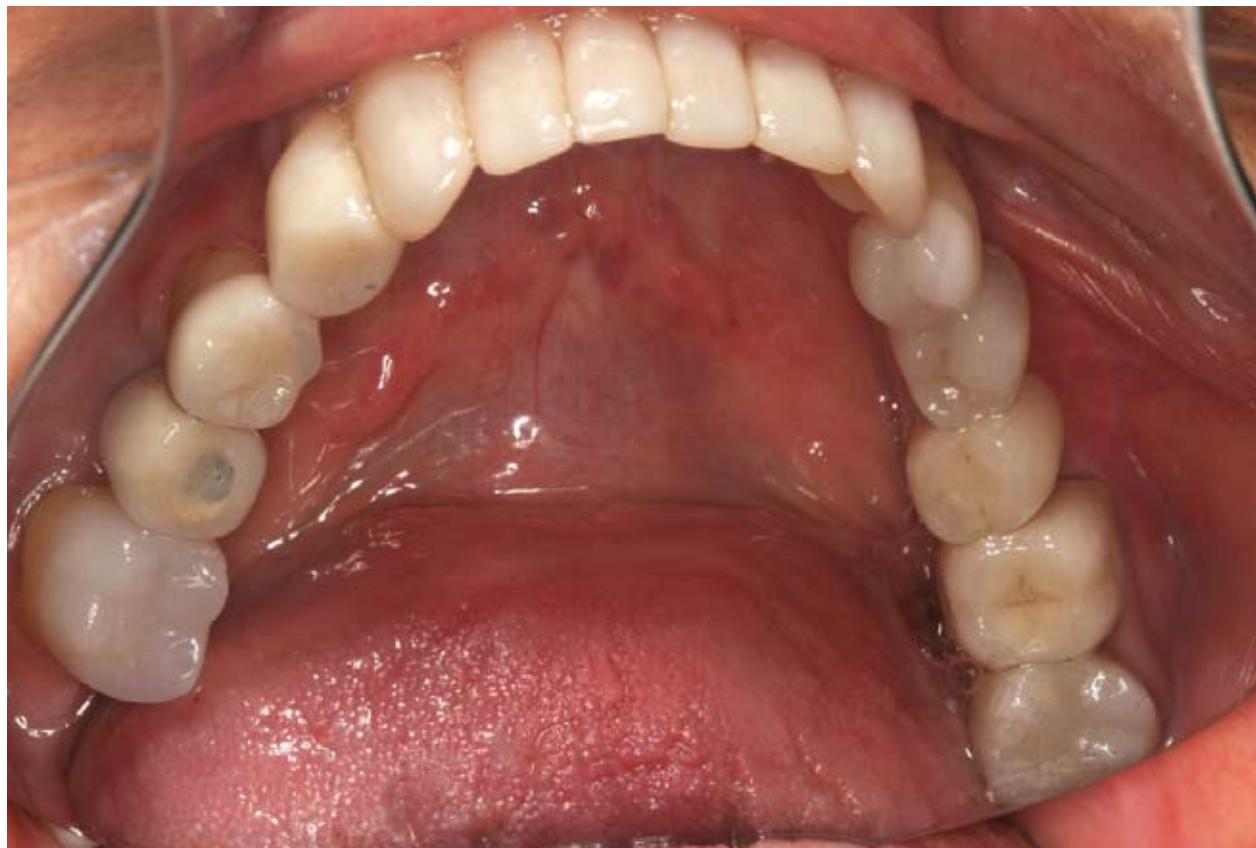

Figura 50 - Vista oclusal do arco inferior concluído.

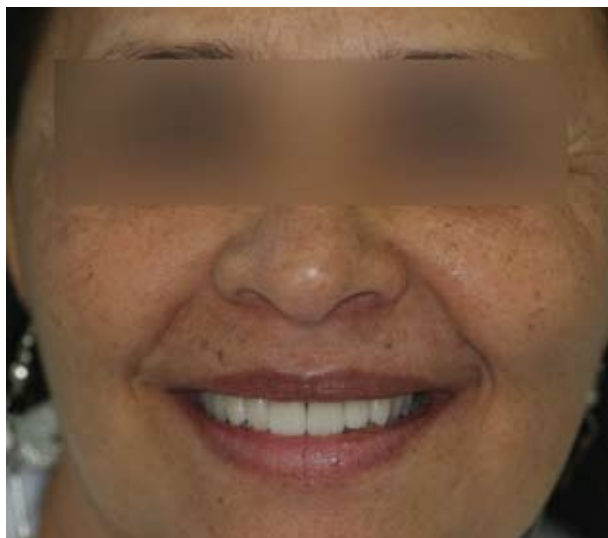

Figura 51 - Vista frontal do sorriso – conclusão do caso.

Referência bibliográfica

1. Aboushelib MN, De Jager N, Kleverlaan CJ, Feilzer AJ. Effect of loading method on the fracture mechanics of two layered all-ceramic restorative systems. Dent Mater.; v.23, p.952-959, 2007.
2. Dawson, P. E. Oclusão funcional – Da ATM ao desenho do sorriso. Livraria Santos. Editora LTDA, Cap. 13, p.113-129, 2008.
3. Flint S, Scully C. Orofacial changes and related disease. Dent Update.; v.15, p.337- 342, 1988.
4. Feltrin, P. P. et al. Dimensões Verticais, Uma Abordagem Clínica: Revisão de Literatura. Revista de Odontologia da Universidade de Cidade de São Paulo. V.20 n.3, p. 274-279, 2008.
5. Willis, F. M. Esthetic of full denture construction. Jour. A. D. A. Philadelphia, p.633-642, 1930.
6. Maia EA. Prevalência das desordens temperomandibulares em pessoas estressadas. São Luiz: Universidade Federal do Maranhão. 1999.
7. Mitrani R, Duran R, Nicolayevsky E, Lopez J. Zirconium oxide CAD/CAM generated restorations: an essential option in contemporary restorative dentistry. Quintessence Dent Technol.; v.30, p 6-76. 2007

Próteses parciais removíveis não convencionais parte II

Non-conventional removable partial denture part II

Vitor Guarçoni de Paula¹
Fabio Cesar Lorenzoni²
Gerson Bonfante³

Resumo

Dentes perdidos podem ser melhores substituídos empregando próteses fixas (dento ou implanto suportadas). Contudo, algumas limitações como fatores econômicos, culturais, sociais, distribuição dos dentes, extensão do espaço protético e espessura do rebordo, podem limitar o emprego dessas próteses. Dessa forma, a prótese parcial removível (PPR) torna-se uma alternativa segura e confiável quando a prótese fixa não pode ser indicada. Embora apresente desvantagens, a PPR convencional preenche todos os requisitos para reabilitar qualquer área edêntula, pois recupera dentes e estruturas associadas perdidas (osso e tecidos moles). Entretanto, algumas alterações como modificações do desenho da infraestrutura, mudança do eixo de inserção, tipo de dente usado na prótese (artificial ou natural), dentre outras, podem ser realizadas para melhorar o conforto, satisfação e estética do paciente. Nesses casos, há a transformação da PPR convencional em não convencional. Este trabalho tem objetivo de revisar as categorias de PPR não convencionais, assim como suas vantagens, desvantagens, indicações e contraindicações, na esperança que mais dentistas possam considerar seu uso quando a situação aparecer.

Descritores: Prótese parcial removível, planejamento de prótese dentária, estética dentária.

Abstract

Fixed partial prostheses (tooth or implant based) are considered as the best choice to replace missing teeth. However, some clinical (teeth distribution, prosthetic space extension and residual bone thickness) or individual (economical, cultural and social factors) conditions may limit its indication. In such situations, the removable partial denture (RPD) is a reliable alternative. Although the conventional RPD shows some disadvantages, it presents all requirements to rehabilitate any edentulous space. Moreover, RPD replaces both teeth and adjacent structures (soft and hard tissues) missed. Nevertheless, in order to delivery esthetic, comfort and self-confidence to patient, some specific clinical conditions require a non-conventional RPD. This prosthesis is characterized by presenting a changed framework design, or a different insertion path, or due to its association with implants, among others. Thus, understanding the non-conventional RPDs concept is a subject matter important and pertinent. The present study sought to review the relevant literature about non-conventional RPDs, including vantagens, disadvantages, indications and contraindications, expecting that more dentists may consider the non-conventional RPD as a treatment option.

Descriptors: Removable partial denture, dental prosthesis design, dental esthetics dental.

¹Mestrando em Reabilitação Oral da Faculdade de Odontologia de Bauru – Universidade de São Paulo.

²Mestre e Doutorando em Reabilitação Oral da Faculdade de Odontologia de Bauru – Universidade de São Paulo.

³Prof. Titular do Departamento de Prótese – Faculdade de Odontologia de Bauru – Universidade de São Paulo.

Correspondência com o autor: vitorguarconi@gmail.com

Recebido para publicação: 20/04/11

Aceito para publicação: 02/06/11

Introdução

Embora a PPR apresente desvantagens em relação à PPF e seja desacreditada por alguns profissionais, a PPR convencional a grampo preenche todos os requisitos da reabilitação oral, pois recupera dentes e estruturas associadas^{37,45}. Ela deve preservar as estruturas com as quais se relaciona (dentes e tecido periodontal). Com isto, a PPR deve ser criteriosamente planejada e executada com o menor número possível de elementos para fornecer retenção, suporte e estabilidade adequados^{31,36,43}.

Embora a maioria dos cirurgiões-dentistas (CD) faça uso da PPR no seu arsenal de tratamento protético, poucos são diferenciados o suficiente para aplicar no dia a dia as denominadas próteses parciais removíveis não convencionais (PPRnc). Com isto, esta segunda parte do trabalho tem como objetivo abordar e discutir através de casos clínicos outros tipos de PPRnc como: com finalidade de estabilização periodontal, eixo de inserção rotacional, retenção por encaixes e com dentes do próprio paciente.

1 PPRnc com finalidade de estabilização periodontal

O tratamento protético de qualquer paciente que tenha perdido seus dentes por problemas periodontais requer atenção especial principalmente em relação à higiene e controles periódicos. Embora atualmente a reabilitação desses pacientes possa ser feita com implantes, muitos pacientes apresentam problemas de ordem sistêmica, anatômicas e financeiras que inviabilizam o seu uso, ou até mesmo de uma prótese fixa periodontal^{28,34,38}.

Normalmente, a migração, a perda dentária e a mobilidade acentuada estão relacionadas com a doença periodontal, sendo que essas condições geram instabilidade no arco dental, o que aumenta o desafio da reabilitação protética^{9,10}. Nos casos onde estão contraindicadas as reabilitações com PPFs convencionais ou sobre implantes, a PPR associada ou não a PPF, visa estabilizar os elementos remanescentes com suporte reduzido por meio da contenção, para redistribuir e redirecionar as forças oclusais e, ao mesmo tempo, repor dentes e estruturas associadas perdidas²⁸.

1.1 Indicações

a. Restrições econômicas – Como substituta da contenção periodontal com PPF, realizada com preparos prévios mínimos e menor custo²³. Os elementos dentários são estabilizados por meio

do contato com os componentes da estrutura metálica da PPR como os apoios, conectores menores, braços de oposição e planos guia. Esse conceito por si só proporciona a contenção dos dentes remanescentes com a armação da PPR^{21,28}.

b. Prótese de transição – Como prótese transitória, enquanto o paciente é preparado para receber outro tratamento protético mais complexo, ou até mesmo em caso de tratamento prolongado de saúde.

Embora a PPR do tipo “*Swing-lock*” seja indicada exatamente para essa finalidade, são extremamente raros os laboratórios capazes de confeccioná-las criteriosamente, pois exige a ação de uma bizagra ou dobradiça associada a uma barra vestibular com encaixe no lado oposto e um grampo “I” para cada dente que necessite contenção da mobilidade^{2,20,34}.

1.2 Contraindicações

a. Higiene bucal deficiente – Qualquer tipo de tratamento é contraindicado em pacientes que não conseguem manter uma higiene dental adequada^{2,22,34}.

b. Limitações anatômicas – Próteses com mecanismos de inserção mais complexos não são indicadas para pacientes com problemas motores, vestibulo raso (menor que 6mm), linha de sorriso alta, pacientes com “*overbite*” acentuado associado com pouco “*overjet*”, pois dificulta o posicionamento da placa lingual em casos superiores e rebordo anterior muito proeminente^{2,34}.

1.3 Vantagens

a. Facilidade de higienização – A maior vantagem da PPR é a possibilidade de remoção para a higienização, o que facilita o controle da placa bacteriana, quando comparada com a PPF^{23,34,43}.

b. Baixo custo – Custo financeiro menor quando comparado com as PPFs sobre dentes ou implantes^{2,23,34,43}.

c. Geralmente esse tipo de prótese promove um contato de todos os dentes com a infraestrutura, o que permite a colocação de um dente artificial caso algum dente seja perdido^{14,28,34}.

d. Esplintagem – A distribuição dos nichos, apoios e conectores por todos os dentes pilares, ou pelo menos a maioria, cria uma área de estabilização ampla capaz de promover a contenção de dentes em diferentes planos de mobilidade.

1.4 Desvantagens:

- a. Acúmulo de placa – Em uma PPR com finalidade de contenção periodontal torna-se necessário alguns componentes adicionais na armação metálica que refletem em um maior acúmulo de placa bacteriana e dificuldade de higienização, que se não controlados poderão comprometer o prognóstico da prótese¹.
- b. Funcionalidade – Nenhum componente deve ser usado arbitrariamente, sendo o CD responsável pelo desenho da peça, buscando aplicar todos os conceitos biomecânicos para justificá-los¹.
- c. A PPR do tipo “*Swing-lock*” apresenta um custo maior que a PPR com objetivo de contenção periodontal e a mesma finalidade.

1.5 Considerações no tratamento

É importante ressaltar que antes de qualquer procedimento protético de sucesso é imprescindível o controle da doença periodontal e eliminação de elementos dentais extremamente comprometidos. Quando optar pela manutenção de um elemento fragilizado periodontalmente, não se deve introduzir forças ou movimentos danosos; porém, deve-se proteger a gengiva marginal de injúrias como a impacção alimentar e compressão, além de estabelecer uma oclusão bem distribuída e funcional³⁸. Para isso a PPR deve apresentar o desenho mais simples possível, o qual incorpore a menor quantidade de elementos para facilitar a manutenção^{10,23,36}. O enfoque do tratamento é direcionado no restabelecimento do suporte e estabilização dos dentes remanescentes, promovendo ancoragem, continuidade entre os dentes e contatos oclusais bem distribuídos^{23,38}.

A primeira exigência para a saúde do ligamento periodontal é o controle do direcionamento das forças sobre o dente. O ligamento periodontal tolera muito bem as forças no sentido oclusogengival. Uma força excessiva no sentido lateral, devido a um contato oclusal mal posicionado ou torque causado pela estrutura da PPR, pode resultar em efeitos nocivos às estruturas de suporte do dente^{23,38}.

É muito importante que a PPR trabalhe como um único corpo para que todo o estresse gerado sobre as estruturas se distribua através dos componentes rígidos da prótese e não sobrecarregue uma área específica³⁸. O uso do conector maior do tipo chapeado palatino auxilia de maneira eficaz na distribuição das forças¹⁴.

A utilização de múltiplos apoios em seus respectivos nichos ajuda na distribuição das forças

occlusais, dessa forma a prótese não ficará na dependência de poucos pilares. Se futuramente um pilar for perdido, o funcionamento da prótese ficará pouco comprometido, desde que a PPR tenha sido planejada prevendo essa possibilidade^{14,20,34}.

Diante de casos onde apenas o simples desenho convencional da PPR torna-se limitado na estabilização do arco dental comprometido, pode-se lançar mão da confecção de uma canaleta oclusal sobre os dentes remanescentes, a qual tem como objetivo alojar uma barra que servirá de apoio cruzando todos os dentes remanescentes posteriores pelo sulco central. Juntos com os planos guias proximais bem adaptados, os apoios oclusais promovem uma estabilização dos dentes posteriores remanescentes, evitam movimentos laterais indesejados, protegem a gengiva interproximal contra a impacção alimentar e direcionam as forças para o longo eixo dos dentes^{23,28}. Outro artifício é o uso de um fio ortodôntico em forma de arco com suas extremidades presas na base acrílica da prótese, contornando a superfície vestibular dos dentes remanescentes. Esta abordagem auxilia a contenção dos dentes melhorando a estabilidade e diminuindo a mobilidade. Esse procedimento é simples, reversível e pouco antiestético³⁰.

Dentes periodontalmente fragilizados devem ser rigidamente suportados durante a inserção, remoção e função da prótese. Antes do grampo de retenção atingir o equador protético durante a inserção da prótese, o grampo de oposição iniciará a sua função de reciprocidade impedindo a movimentação lateral do dente. Após sua inserção, a prótese e os grampos comportam-se de maneira passiva³⁸.

Uma peça fundamental na estabilização são os planos guia. Seu uso permite a incorporação de um único eixo de inserção da prótese, bem como uma maior justeza e estabilização dos componentes da estrutura em boca. Estes são preferencialmente confeccionados no modelo de estudo com o auxílio do delineador e transferidos para a boca do paciente com o uso de guias de acrílico^{2,34,43}. O uso dos apoios oclusais contínuos elimina a necessidade de cobertura gengival lingual, o que é muito vantajoso do ponto de vista de saúde dessa região. Após sua completa inserção, nenhum dente deverá apresentar mobilidade individual²⁸.

Geralmente os pacientes com esse tipo de problema apresentam dentes com posição alterada e falta de pontos de contato interproximal. Um suporte adicional estendendo-se da parte interproximal da prótese sobre a face vestibular do

dente elimina completamente qualquer espaço ou abertura nessa região. Essa cobertura promove

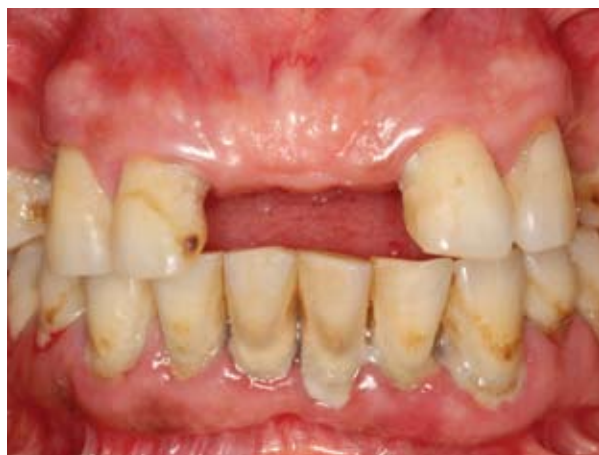

Figura 1 - Vista frontal inicial do caso. Observar a presença de placa e cálculo e má higiene bucal do paciente. Após tratamento os dentes apresentavam mobilidade grau 1 e 2.

uma estabilização ântero-posterior e restabelece o ponto de contato²³ (Figuras 1 a 4).

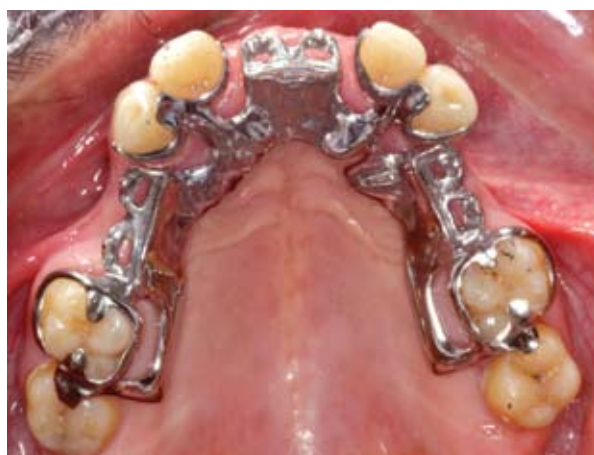

Figura 2 - Vista oclusal da prova da armação metálica da PPR. Observar que todos os dentes são contidos pelos componentes da prótese. Os segundos molares receberam nichos e apoios para não sofrerem extrusão.

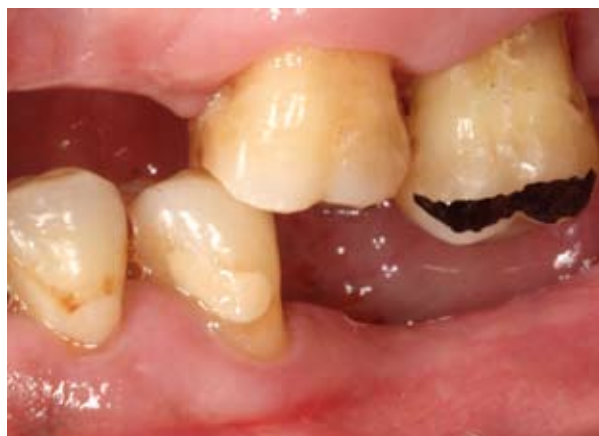

Figura 3 - Vista lateral direita. Notar dente 17 extruído e fora do plano oclusal. A região marcada indica a quantidade de desgaste necessário para regularizar o plano oclusal.

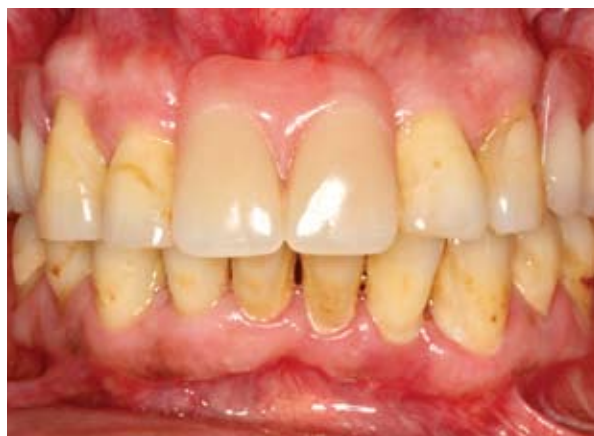

Figura 4 - Vista frontal do caso finalizado.

2 PPRnc de eixo rotacional

Durante o planejamento de uma PPR convencional busca-se apenas uma única via de inserção⁴³. Entretanto, em algumas situações modificações na via de inserção podem ser realizadas com o objetivo de otimizar a estabilidade, estética e minimizar os desgastes dentais⁴⁰. A PPRnc rotacional pode ser uma alternativa para pacientes onde tratamentos com PPF sobre dentes ou implantes foram descartados, podendo apresentar resultado estético muito semelhante à PPF^{13,40}.

A PPRnc rotacional apresenta uma trajetória de inserção curva e incorpora um ou mais componentes rígidos, os quais alojam-se em áreas re-

tentivas interproximais de alguns dentes pilares⁴². O seu desenho permite substituir alguns grampos com desenho convencional por unidades retentoras rígidas constituídas, normalmente, por um apoio e um conector menor ou sua extensão. Durante a trajetória de inserção, há primeiro o contato desses conectores rígidos nas áreas retentivas e, a partir disso, a infraestrutura rotaciona sobre esse eixo até que haja seu completo assentamento, retendo-se mediante grampos convencionais. Ao final, a PPRnc fica retida na boca por intermédio dos conectores rígidos, alojados abaixo do equador protético de seu dente pilar e pelos grampos convencionais presentes na extremidade oposta^{13,17,19,24,25,40}.

2.1 Indicações

- Classe III e IV – Pilares anteriores de classes III e IV de Kennedy maxilares^{13,19,25,40}.
- Dentes mesializados – Dentes distais ao espaço protético com inclinação acentuada para mesial, situação comum em classes III mandibulares²⁴.
- Espaços protéticos unilaterais – Casos onde há perda dentária tanto de dentes anteriores quanto posteriores de apenas um dos lados ou em classes IV amplas^{4,25}.

2.2 Contraindicações

- Próteses dentomucossuportadas – Devido ao uso de componentes de retenção rígidos em íntimo contato com os dentes, esse tipo de prótese é contraindicado em situações dentomucossuportadas, pois a movimentação da prótese em torno da linha de fulcro poderá gerar torque no dente em questão^{9,24,25}.
- Problemas motores – Pacientes com problemas motores podem apresentar certa dificuldade durante a inserção e remoção em eixo rotacional¹³.

2.3 Vantagens

- Eliminação dos grampos – Pela possibilidade de eliminar grampos de desenho convencional em dentes anteriores e pré-molares, a estética torna-se mais favorável^{9,13,19,24,25,40}.
- Custo – Resultados estéticos similares a PPF com custo inferior^{9,13,19,40}.
- Diminuição dos desgastes dentais – A incorporação do princípio da PPRnc rotacional elimina a necessidade de desgaste para a confecção de planos guias, quando dentes distais ao espaço protético encontram-se mesializados. Nessas condições, a área retentiva mesial criada pela inclinação poderá ser usada como retenção para a prótese, eliminando também o amplo abraçamento do grampo convencional.
- Menor acúmulo de placa – Como resultado da supressão dos grampos convencionais uma menor área dental é coberta, o que leva a um menor acúmulo de placa^{9,19,24,40}.
- Longevidade – Longevidade comprovada de 10 anos por meio de trabalho de acompanhamento clínico de longo prazo¹⁸.

2.4 Desvantagens

- Falhas – Esse tipo de prótese é muito sensível

a erros de fabricação e a comunicação com o técnico em prótese é crucial para o sucesso final^{9,19,40}.

- Difícil acabamento – O componente retentivo rígido tem que estar em íntimo contato com o seu dente pilar para ser efetivo, isso torna os procedimentos de fabricação e acabamento muito difíceis de serem realizados^{9,19,40}.
- Adaptação – Deve ser planejada de forma a apresentar nichos e apoios bem confeccionados a fim de proporcionar um eixo de rotação e estabilidade adequados^{9,19,40}.
- Complexidade dos reparos – Caso haja perda da retenção do componente rígido, os procedimentos de reparo, quando possíveis, são mais complexos, mas podem ser realizados com resina composta aplicada na face do dente correspondente ao retentor rígido. Alguns autores sugeriram o uso de resinas com adesão química ao metal (resinas com monômeros do tipo 4-META) para devolver o íntimo contato do componente rígido a sua face retentiva^{13,25}, caso se trate de uma coroa unitária.

2.5 Considerações no tratamento

A maior aplicação desse princípio é quando se planeja uma PPR envolvendo os dentes anteriores, na qual o preparo do nicho nos caninos ou nos incisivos pode exigir alguma modificação da forma no cingulo por meio do acréscimo de resina composta, a fim de permitir um preparo mais adequado. A parede pulpar do nicho deve ser em esmalte para oferecer resistência suficiente durante o deslocamento da prótese. Quando visto de proximal, o nicho deve apresentar a forma de “V” ou “U”, e por lingual a forma de “V” ou “U” invertido (com o vértice voltado para incisal). Essa forma proporciona uma boa estabilização, prevenindo uma possível migração vestibular do dente pilar^{13,17,25}. Adicionalmente, os apoios de uma PPRnc rotacional devem apresentar uma espessura mínima de 1,5mm (ligas básicas) a 2mm (ligas nobres). O nicho deve se estender um pouco além da metade da distância mésiodistal do dente posterior para promover um adequado suporte, estabilidade e distribuição vertical das forças^{9,17,24}.

Deve-se eliminar qualquer interferência que possa atrapalhar a trajetória de rotação da prótese, bem como áreas retentivas adicionais do pilar que irão receber o grampo convencional. Essa análise é realizada com o auxílio de um compasso de

ponta seca^{9,16,17,24,40}. Durante os procedimentos de acabamento e polimento da prótese é importante ter o cuidado com os apoios, conectores menores e suas extensões, pois o seu íntimo contato com a estrutura dental é de suma importância para a

retenção da prótese^{17,24,25,40}. Apesar das inúmeras vantagens desse tipo de prótese, esta continua sendo pouco indicada, principalmente devido à falta de conhecimento tanto dos CDs quanto dos técnicos em prótese (Figuras 5 a 10).

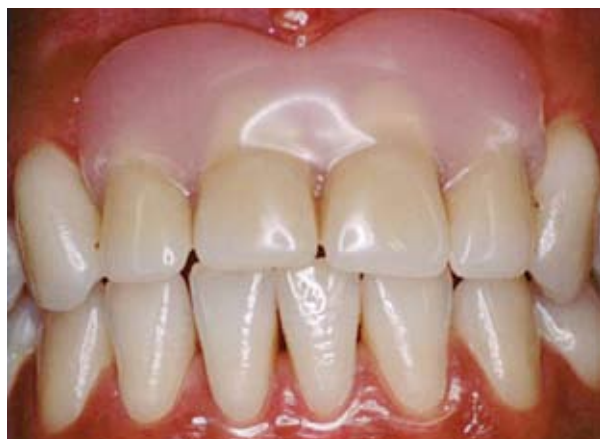

Figura 5 - Vista frontal da estética pobre de uma PPR provisória.

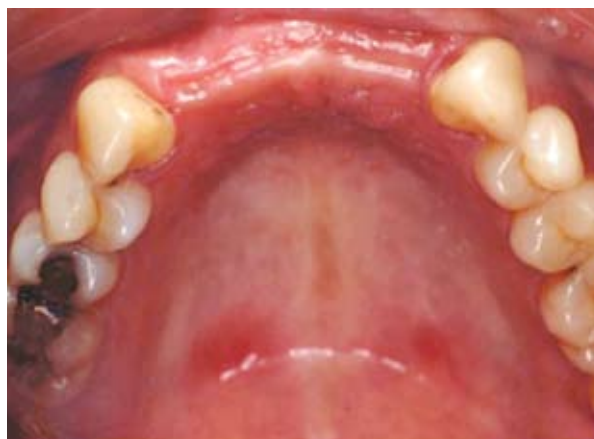

Figura 6 - Imagem oclusal da classe IV de Kennedy, a qual representa a melhor indicação para a PPR de eixo rotacional.

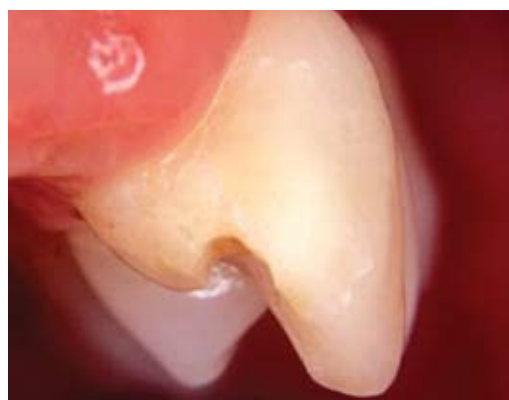

Figura 7 - Imagem proximal do canino com forma em "V" do nicho. A porção mesial será utilizada para a colocação do retentor rígido.

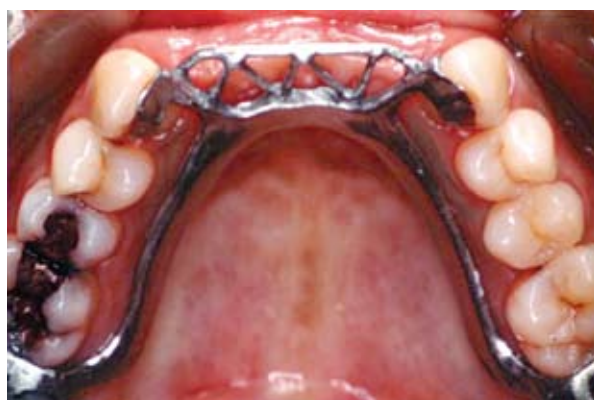

Figura 8 - Imagem oclusal da prova da infraestrutura metálica da PPR de eixo rotacional. Observar a ausência de grampos de retenção na face vestibular de ambos os caninos.

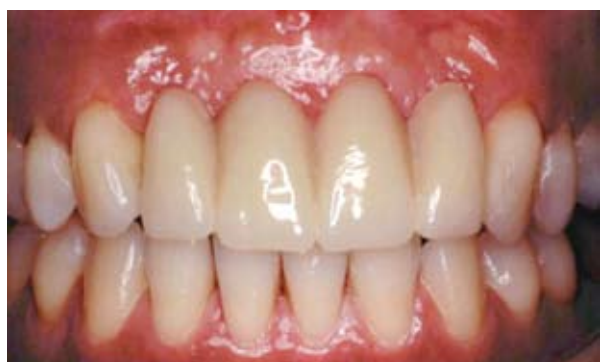

Figura 10 - Imagem frontal mostrando o resultado final. É possível verificar a otimização do resultado estético pela ausência do componente retentivo na superfície vestibular dos caninos.

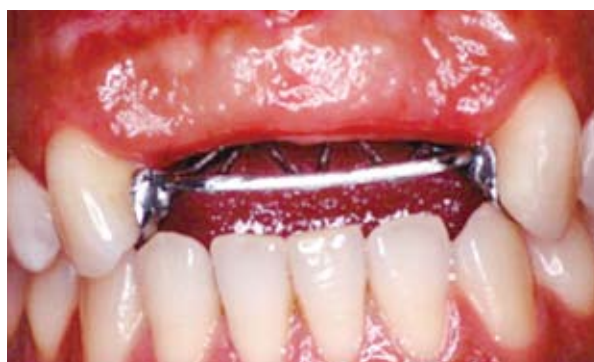

Figura 9 - Vista frontal da prova da infraestrutura. Notar o relacionamento da armação metálica com a face proximal retentiva nos caninos.

3 PPR com retenção por encaixes

Normalmente, a PPR é retida na cavidade bucal pelos grampos de retenção que oferecem uma resistência à sua deformação elástica ao serem forçados a ultrapassar a linha de maior convexidade da coroa (equador protético) no ato de remoção do aparelho, advindo dessa resistência o grau de retenção adequado⁴³. Apesar de sua efetividade comprovada como meio de retenção, os grampos convencionais são antiestéticos, especialmente quando usados em dentes anteriores²⁶.

Outra forma de se obter retenção para a PPR é por meio do uso de encaixes (*attachments*)⁶. Esses dispositivos são formados basicamente por duas partes (macho/fêmea) que intimamente se justapõem, de maneira que a separação entre ambas é dificultada pelo atrito gerado na interface de suas paredes^{27,43}. Neste sistema, normalmente a porção “fêmea” do encaixe é projetada para fazer parte do dente suporte (coroa total ou PPF) e o “macho”, obrigatoriamente, deve fazer parte da armação metálica da PPRnc, sendo esses elementos acoplados no ato de inserção da prótese na boca^{6,27,43}.

Quanto à localização no dente suporte, esta pode ser intracoronária ou extracoronária. Na primeira situação, a fêmea integra-se ao dente suporte na forma de uma canaleta ou caixa interna dentro do contorno da coroa; já na segunda situação, a fêmea é localizada na estrutura da PPRnc e o macho externamente ao contorno da coroa^{6,27,33,43}. Do ponto de vista biomecânico, o encaixe intracoronário apresenta melhor distribuição de forças, pois as mesmas são direcionadas o mais próximo do longo eixo dentário⁶. No encaixe extracoronário, as forças são distribuídas para longe do longo eixo do dente, formando um braço de alavanca indesejável⁴³. Os encaixes também podem ser classificados como de precisão ou semiprecisão. Os de precisão são aqueles pré-fabricados e sua justaposição é de boa qualidade. Os de semiprecisão ou individualizados são aqueles que necessitam passar por um processo de fundição no laboratório de prótese. Esse processo artesanal de fabricação fornece encaixes de menor qualidade com apenas alguns pontos de contato entre as superfícies^{6,43}.

3.1 Indicações

- Estética – A estética é provavelmente o principal fator de indicação, especialmente quando estão envolvidos os dentes da região anterior^{6,19,26}.
- Próteses dentossuportadas – Os encaixes com conexões rígidas são idealmente indicados nos

casos dentossuportados^{7,43,46}.

- Próteses dentomucossuportadas – Quando usadas nas PPRs classe I, exigem pelo menos 2 dentes pilares esplintados. Se apenas os 6 dentes anteriores estiverem presentes, eles devem ser unidos para a colocação de encaixes na distal^{27,46}.
- PPFs extensas – Situações de próteses fixas extensas em que se deseja segmentar os quadrantes, associando a PPR ao planejamento^{43,46}. Nesses casos, geralmente são indicados os encaixes de semiprecisão.

3.2 Contraindicações

- Problemas motores – Pacientes com problemas de coordenação motora que dificultam a remoção e inserção da prótese, bem como sua higienização adequada. Também é desaconselhada nos pacientes com doenças mentais e epiléticos⁴³.
- Coroas clínicas curtas – Dentes com coroa clínica curta ou pouco espaço interoclusal dificultam ou, até mesmo, impossibilitam a colocação dos encaixes. Para a maioria dos sistemas é necessário uma coroa dentária clínica ou um espaço interoclusal de no mínimo 6mm^{6,26,46}. O encaixe intracoronário deve ter uma altura mínima de 5mm e estar posicionado de 1 a 2mm aquém do nível gengival a fim de estabelecer retenção e saúde gengival⁴⁶.
- Encaixes resilientes – Os encaixes do tipo resilientes ou “rompe forças” deixaram de ser indicados nos casos de PPR dentomucossuportada devido à sobrecarga que transmitem ao rebordo alveolar e ao processo de reabsorção patológica que estes sofrem após as exodontias, de maneira irreversível.

3.3 Vantagens

- Estética – Os requisitos estéticos são plenamente atingidos, especialmente quando usados na região anterior pela eliminação dos grampos de retenção convencionais^{43,46}.
- Forças axiais – A distribuição das forças se dá de forma mais axial quando considerado os encaixes intracoronários, semelhante à prótese fixa, com a vantagem de ser removida da boca para a higienização^{19,43,46}.
- Biomecânica favorável – O ponto de transmissão das cargas ao dente suporte localiza-se em uma região mais cervical quando comparado aos grampos convencionais, o que reduz o braço de potência da alavanca interfixa constituída pelo dente no alvéolo^{7,43,46}.

3.4 Desvantagens

- Preparo dental – Esse tipo de prótese sempre requer preparos protéticos^{7,19,39,43,46} e, em alguns casos, pode exigir a terapia endodôntica^{6,46}.
- Custo – Procedimentos clínicos e laboratoriais mais complexos e onerosos^{6,19,39,43,46}.
- Encaixes extracoronários - Não necessitam de tanto desgaste, mas o direcionamento das cargas se dá fora do longo eixo do dente^{6,43}. Também necessitam de um espaço adicional além do contorno coronário do dente pilar para acomodação do sistema, o qual invade o espaço do dente artificial adjacente, conector menor e deixa a resina acrílica da região muito fina¹⁹.
- Perda da retenção – Com o passar do tempo, ocorre desgaste das estruturas devido à constante atrição decorrente das inúmeras remoções e reinserções da prótese. Esse desgaste leva à perda de retenção e a necessidade de reparos. Em grande parte das vezes, a retenção não é restabelecida completamente. Se ocorrer fratura dos encaixes, o seu reparo quase sempre é impossível ou muito complexo^{19,43,46}. Todo encaixe de precisão será de semiprecisão a longo prazo e pode manter-se útil devido à estabilidade que confere à PPR.
- Dificuldade de contorno proximal – No caso de encaixes pré-fabricados, é difícil conseguir um contorno proximal adequado, especialmente na região gengival⁴³.
- Discrepâncias de longevidade - Nenhuma PPR com encaixes de qualquer tipo é capaz de apresentar longevidade maior do que as coroas ou PPF que a sustenta.

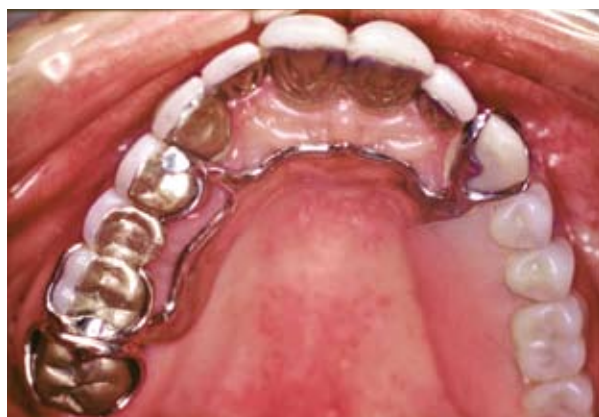

Figura 11 - Imagem oclusal de PPR convencional classe II. O paciente queixava-se da presença do grampo no canino.

3.5 Considerações no tratamento

A face palatina/lingual da coroa deverá ser fresada para alojar o braço de estabilização do encaixe, o qual atua como guia no ato de inserção do aparelho e também possibilita aumentar a retenção, suporte e, principalmente, a estabilidade da PPR.

Existem poucos relatos na literatura sobre a longevidade desses sistemas e a maioria dos resultados são controversos. Studer et al.³⁹ (1998) conduziram uma análise retrospectiva de 76 reconstruções protéticas associando PPF a PPR por meio de encaixes rígidos e relataram que a sobrevivência estimada foi de 53,6% em 5 anos e de 30,1% em 8 anos. Dentre as falhas irreversíveis, a maioria foi de caráter biológico (fratura do pilar, cárie, necessidade de exodontia e falhas endodônticas). Especulou-se que o maior risco a falhas estavam relacionadas aos encaixes rígidos associados à Classe I de Kennedy.

A decisão de indicar PPR com encaixes deve ser bem avaliada, pois com o advento da implantodontia, este tratamento é menos frequente do que foi no passado. Contudo, em alguns casos a PPR com encaixes é indicada, mas seu uso necessita do conhecimento dos princípios protéticos, treinamento apropriado, experiência com o tipo de sistema utilizado e habilidade clínica e técnica^{6,7}. Mais importante do que a seleção do encaixe é a sua indicação correta, a qual está intimamente relacionada com o sucesso do tratamento²⁶. Dada a facilidade de trabalho no próprio padrão de cera, o desgaste dos encaixes de precisão com o uso, a dificuldade de reparo, quando necessário e a dificuldade de encontrar encaixes do mesmo tipo após algum tempo, deve-se optar pelos encaixes de semiprecisão (Figuras 11 a 14).

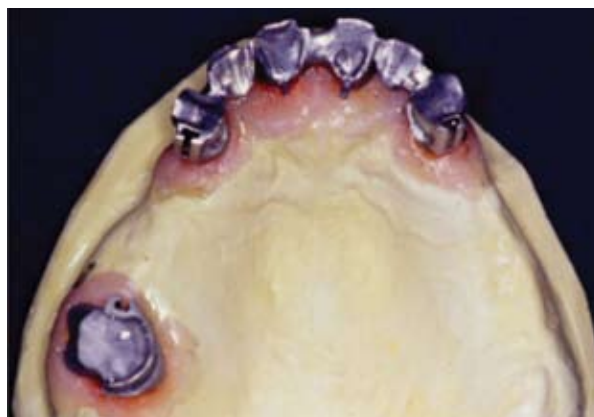

Figura 12 - Vista oclusal das infraestruturas fresadas e com a parte fêmea dos respectivos encaixes. Os pilares 13 e 23 apresentam encaixes de precisão e o 27, de semi-precisão.

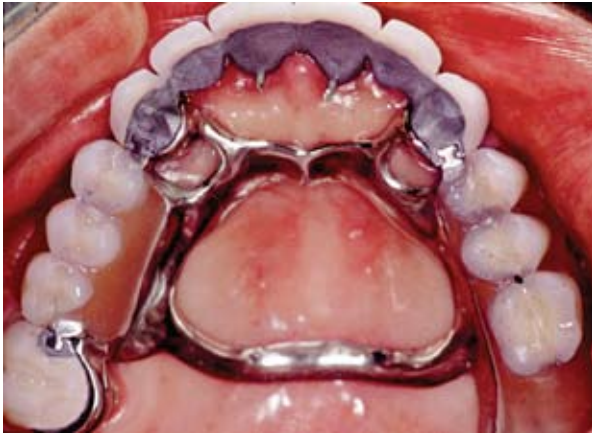

Figura 13 - Imagem oclusal da PPR com encaixes. Notar a presença dos braços de estabilização, da premolarização dos caninos e a ausência dos grampos convencionais.

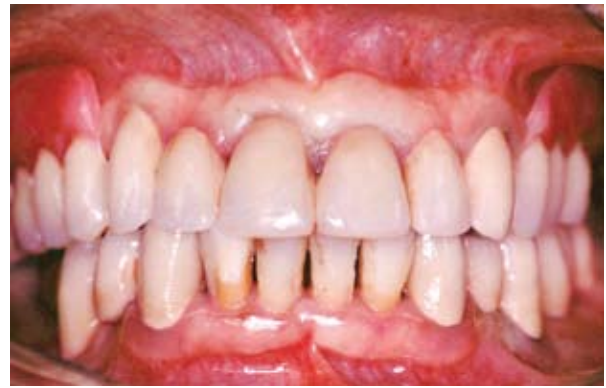

Figura 14 - Vista frontal do caso finalizado, mantendo-se a oclusão com arco dental reduzido unilateral.

4 PPRnc com o uso dos dentes do próprio paciente

Uma das principais motivações para o paciente procurar a clínica de prótese é a estética. Muitos são os materiais destinados a corrigir as deficiências estéticas da cavidade bucal. Dentre eles se destacam as cerâmicas e os polímeros. Os polímeros ou resinas apresentam as desvantagens de instabilidade de cor a longo prazo e menor resistência ao desgaste. Os dentes de cerâmica apresentam alta estabilidade de cor e resistência ao desgaste, porém, devido a sua característica friável podem sofrer trincas e fraturas, necessitando de bordas incisais mais espessas, são de alto custo e apresentam ruídos durante a mastigação. Além disso, a falta de aderência química entre base acrílica da prótese e a cerâmica pode levar a avulsão do dente artificial e presença de manchas na linha de contato entre os dois materiais^{3,41}. A fabricação de dentes de resina acrílica e de porcelana ainda é um grande desafio, pois a cor, forma e textura superficial dos dentes naturais são muito difíceis de serem reproduzidas^{11,32}.

Hayward¹⁵ (1968) relatou a confecção de seis próteses totais convencionais utilizando os seis dentes anteriores superiores dos próprios pacientes e, apesar de não ter mencionado o tempo de controle, um alto índice de sucesso e nenhuma queixa quanto a alterações desagradáveis no paladar, fraturas e presença de lesões cariosas foram descritas. Outros autores^{8,32,35} também apresentaram sucesso com o uso desse tipo de prótese a longo prazo.

4.1 Indicações

- Perda de dentes hígidos – Essa técnica pode ser empregada quando ocorre a perda dos dentes, mas suas coroas dentárias apresentam-se hígidas ou pouco restauradas, como ocorre nos casos de perda por doença periodontal severa³².
- Migração dentária patológica – Definida como a mudança na posição dos dentes diante de um desequilíbrio entre as forças que os mantém em posição^{5,12}. Ela apresenta prevalência em torno de 30%, sendo a vestibularização dos dentes anteriores superiores e a presença de diastemas o episódio mais comum, o que compromete a estética^{12,44}. Há uma forte relação entre a perda de suporte periodontal e a migração patológica dentária^{5,12,29,44}. Em certas situações, a terapia periodontal e ortodôntica podem ser indicadas, porém em casos severos torna-se necessário a exodontia dos elementos envolvidos⁵ e o uso de algum tipo de prótese para repor os elementos perdidos, geralmente uma PPR ou mesmo prótese total imediata.

4.2 Contraindicações

- Dentes com estrutura comprometida - Quando os dentes remanescentes encontram-se esteticamente comprometidos devido a presença de cáries extensas, restaurações muito amplas, alterações cromática não passíveis de clareamento³².
- Espaço insuficiente – O espaço disponível para a colocação do dente limitado, apesar da reabsorção óssea já ocorrida.

4.3 Vantagens

- a. Estética – Os dentes naturais do próprio paciente dão à prótese uma característica mais harmônica e estética ao sorriso. Os dentes artificiais de resina acrílica são deficientes ao tentarem reproduzir as características ópticas e anatômicas dos dentes naturais, além de sofrerem alteração de cor. Adicionalmente, existe o risco do profissional escolher dentes com formas não harmônicas com o rosto do paciente^{8,11,15,32,35}.
- b. Psicológicas – Com o uso destes elementos na PPR, a perda dentária é amenizada já que o profissional consegue devolver ao paciente um sorriso mais próximo do que era antes da instalação da doença, dando maior naturalidade e um menor impacto na mudança do sorriso. O paciente fica com a sensação de ter seus próprios dentes novamente, tornando mais fácil a aceitação da prótese^{8,11,15,32,35}.
- c. Abrasão – os dentes naturais são mais resistentes ao desgaste do que os dentes de acrílico^{32,35}.

4.4 Desvantagens

- a. Cáries – existe a possibilidade do desenvolvimento de lesões cariosas se a higiene for negligenciada^{8,11,15,32}.
- b. Maior custo – em casos onde haverá a necessidade de confecção ou substituição de restaurações insatisfatórias anteriormente presentes nos dentes naturais^{32,35}.
- c. Deslocamento dos dentes – devido à falta de adesão química entre a base acrílica e dentes naturais, os mesmos podem deslocar-se da base^{32,35}.
- d. Técnica – maior dificuldade de técnica durante a montagem dos dentes, pois o preparo dos mesmos requer a separação da coroa da raiz, esvaziamento e preenchimento da câmara pulpar, além da necessidade de se criar meios de retenção mecânica^{32,35}.

4.5 Considerações no tratamento

Em vista que há um número crescente de pacientes com perda dentária associada a problemas periodontais e não por lesões cariosas, fica viável a utilização desses elementos, quando em bom estado, para a confecção das próteses desses pacientes. Apesar de serem poucos os relatos existentes na literatura, esses

apresentam resultados positivos em períodos que variam entre 2 a 5 anos^{9,32,35}, reforçando a sua indicação.

Os procedimentos e princípios envolvidos na confecção desse tipo de prótese são os mesmos empregados na confecção das PPR convencionais⁴³, porém algumas modificações técnicas devem ser empregadas. É importante lembrar que os dentes selecionados para essa técnica devem-se apresentar esteticamente aceitáveis e minimamente restaurados. Pequenas restaurações podem ser realizadas com o intuito de aprimorar a estética ou restaurar pequenos defeitos na estrutura dental¹¹.

O remanescente radicular dos elementos deve ser cortado com um disco de carborundum ou de diamante a mais ou menos 2mm da junção amelocementária^{11,35}. O tecido pulpar deve ser removido completamente, pois sua permanência poderá provocar alteração cromática no dente³². Os elementos devem ser acondicionados em água oxigenada 10 volumes por 3 minutos para limpeza, e então acondicionados em água destilada³⁵ ou em alguma solução desinfetante, como formaldeído a 10%, até o início dos procedimentos de montagem^{11,32}. Devido à falta de adesão química entre o dente natural e a resina acrílica, a câmara pulpar servirá como um componente de retenção mecânica^{11,35}, sendo que a ampliação da abertura desta câmara deve ser realizada para facilitar o preenchimento com resina^{11,32}. Também pode ser realizada a confecção de sulcos horizontais na região radicular para aumentar a retenção^{11,32}. Contudo, a câmara deverá ser preenchida com algodão a fim de evitar a impregnação de cera no seu interior durante a montagem dos dentes, o que pode alterar a cor dos mesmos.

Após a eliminação da cera e a remoção do algodão, sobre os dentes pode ser aplicado monômero de resina acrílica para facilitar o seu molhamento. Os dentes naturais devem ser preenchidos com resina acrílica incolor ou da mesma cor do dente, evitando a prensagem de resina rosa no interior da câmara pulpar^{11,32,35}. Os dentes naturais poderão apresentar-se com coloração leitosa devido à desidratação após a acrilização, porém a cor original retornará após a imersão em água por algumas horas³² (Figuras 15 a 17).

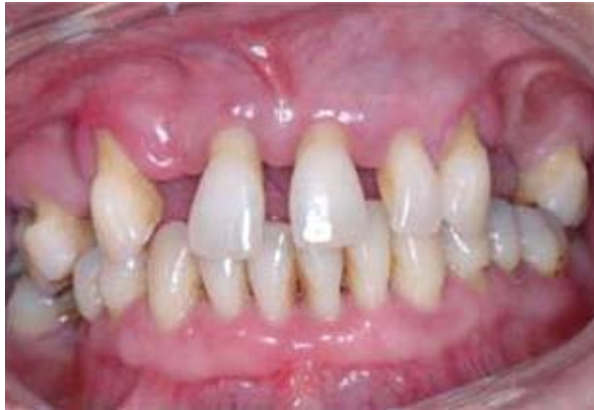

Figura 15 - Imagem frontal de paciente com envolvimento periodontal e indicação de exodontia dos elementos 11, 21 e 22, mantendo-se os dentes 13 e 23 sob a base da PPR com núcleos estojados.

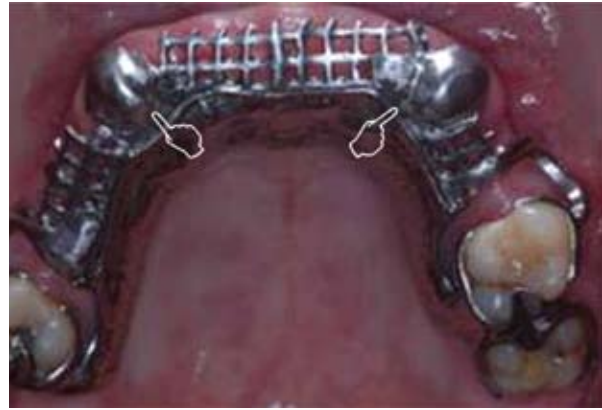

Figura 16 - Imagem oclusal. Ponteiros indicam modificação na armação metálica da PPR com a finalidade de buscar apoio nas raízes dos dentes 13 e 23.

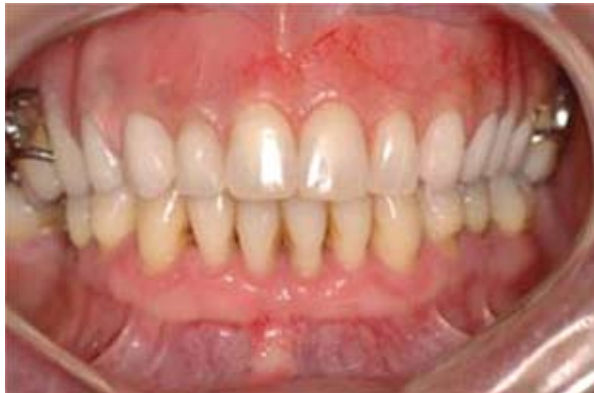

Figura 17 - Vista frontal do caso concluído. Os elementos 11, 21 e 22 são dentes naturais do paciente.

5 Considerações finais

O aumento da população geriátrica implica no aumento da demanda por tratamento protético, sendo que em muitas situações, tratamentos cirúrgicos ou próteses fixas extensas são inviáveis. Nesse contexto, a PPR é uma alternativa viável. Algumas mudanças no planejamento e associação de novas técnicas podem auxiliar na estética, conforto, biomecânica e satisfação sem a necessidade de procedimentos longos e onerosos. A chave do sucesso para qualquer tratamento odontológico está no respeito dos conceitos biomecânicos, controle posterior e a manutenção da higiene por parte do paciente.

6 Referências bibliográficas

1. Akaltan F, Kaynak D. An evaluation of the effects of two distal extension removable partial denture designs on tooth stabilization and periodontal health. *J Oral Rehabil.* 2005 Nov;32(11):823-9.
2. Antos EW, Jr., Renner RP, Foerth D. The swing-lock partial denture: an

alternative approach to conventional removable partial denture service. *J Prosthet Dent.* 1978 Sep;40(3):257-62.

3. Anusavice KJ. Cerâmicas Odontológicas. In: Elsevier, editor. *Phillips, Materiais Dentários.* São Paulo 2005. p. 619-77.
4. Baharav H, Ben-Ur Z, Laufer BZ, Cardash HS. Removable partial denture with a lateral rotational path of insertion. *Quintessence Int.* 1995 Aug;26(8):531-3.
5. Brunsvold MA. Pathologic tooth migration. *J Periodontol.* 2005 Jun;76(6):859-66.
6. Burns DR, Ward JE. Review of attachments for removable partial denture design: 1. Classification and selection. *Int J Prosthodont.* 1990 Jan-Feb;3(1):98-102.
7. Burns DR, Ward JE. A review of attachments for removable partial denture design: Part 2. Treatment planning and attachment selection. *Int J Prosthodont.* 1990 Mar-Apr;3(2):169-74.
8. Cardoso AC, Arcari GM, Zendron MV, Magini Rde S. The use of natural teeth to make removable partial prostheses and complete prostheses: case reports. *Quintessence Int.* 1994 Apr;25(4):239-43.
9. Carreiro Ada F, Machado AL, Giampaolo ET, Santana IL, Vergani CE. Dual path: a concept to improve the esthetic replacement of missing anterior teeth with a removable partial denture. *J Prosthodont.* 2008 Oct;17(7):586-90.
10. Chaiyabutr Y, Brudvik JS. Removable partial denture design using milled abutment surfaces and minimal soft tissue coverage for periodontally compromised teeth: a clinical report. *J Prosthet Dent.* 2008 Apr;99(4):263-6.
11. Costa MM, Oliveira RP, Prado CJ, Oliveira JEC. O uso de dentes naturais em prótese parcial removível. *Robrac.* 2000;9(28):45-7.
12. Costa MR, Silverio KG, Rossa CJ, Cirelli JA. Periodontal conditions of teeth presenting pathologic migration. *Braz Oral Res.* 2004 Oct-Dec;18(4):301-5.
13. Grageda E. Achieving an aesthetic anterior-posterior rotational path partial denture: case report. *Dent Today.* 2007 Apr;26(4):130, 2-5; quiz 5.
14. Hansen CA, Clear KE, La Mar SD. Removable partial denture design considerations where periodontally compromised teeth exist. *Int J Periodontics Restorative Dent.* 1997 Feb;17(1):88-93.
15. Hayward DE. Use of natural upper anterior teeth in complete dentures. *J Prosthet Dent.* 1968 Apr;19(4):359-63.
16. Ivanhoe JR. Laboratory considerations in rotational path removable partial dentures. *J Prosthet Dent.* 2000 Oct;84(4):470-2.
17. Jacobson TE. Rotational path partial denture design: a 10-year clinical follow-up--Part I. *J Prosthet Dent.* 1994 Mar;71(3):271-7.
18. Jacobson TE. Rotational path partial denture design: a 10-year clinical follow-up--Part II. *J Prosthet Dent.* 1994 Mar;71(3):278-82.
19. Jones JD, Turkyilmaz I, Garcia LT. Removable partial dentures--treatment now and for the future. *Tex Dent J.* 2010 Apr;127(4):365-72.
20. Kaldahl WB, Becker CM. Prosthetic contingencies for future tooth loss. *J Prosthet Dent.* 1985 Jan;53(1):1-6.
21. Kapur KK, Deupree R, Dent RJ, Hasse AL. A randomized clinical trial of two basic removable partial denture designs. Part I: Comparisons of

- five-year success rates and periodontal health. *J Prosthet Dent.* 1994 Sep;72(3):268-82.
22. Kern M, Wagner B. Periodontal findings in patients 10 years after insertion of removable partial dentures. *J Oral Rehabil.* 2001 Nov;28(11):991-7.
 23. Kratochvil FJ. Maintaining supporting structures with a removable partial prosthesis. *J Prosthet Dent.* 1971 Feb;25(3):167-74.
 24. Krol AJ, Finzen FC. Rotational path removable partial dentures: Part 1. Replacement of posterior teeth. *Int J Prosthodont.* 1988 Jul-Aug;1(1):17-27.
 25. Krol AJ, Finzen FC. Rotational path removable partial dentures: Part 2. Replacement of anterior teeth. *Int J Prosthodont.* 1988 Sep-Oct;1(2):135-42.
 26. Ku YC, Shen YF, Chan CP. Extracoronal resilient attachments in distal-extension removable partial dentures. *Quintessence Int.* 2000 May;31(5):311-7.
 27. Langer A. Combinations of diverse retainers in removable partial dentures. *J Prosthet Dent.* 1978 Oct;40(4):378-84.
 28. Ma PS, Brudvik JS. Managing the maxillary partially edentulous patient with extensive anterior tooth loss and advanced periodontal disease using a removable partial denture: a clinical report. *J Prosthet Dent.* 2008 Oct;100(4):259-63.
 29. Martinez-Canut P, Carrasquer A, Magan R, Lorca A. A study on factors associated with pathologic tooth migration. *J Clin Periodontol.* 1997 Jul;24(7):492-7.
 30. Oh WS, Saglik B. Provisional prosthetic management of mobile teeth in conjunction with a removable partial denture using orthodontic wire. *J Prosthodont.* 2009 Oct;18(7):638-40.
 31. Petridis H, Hempton TJ. Periodontal considerations in removable partial denture treatment: a review of the literature. *Int J Prosthodont.* 2001 Mar-Apr;14(2):164-72.
 32. Prado CJ, Gomes VL, Gonçalves LC. Dentes naturais para otimizar a estética em prótese removível. *PCL.* 2001;3(14):336-42.
 33. Preiskel HW, Preiskel A. Precision attachments for the 21st century. *Dent Update.* 2009 May;36(4):221-4, 6-7.
 34. Roberts HW. Swing-lock removable partial dentures. *Gen Dent.* 2001 Jul-Aug;49(4):366-72.
 35. Salvador MCG, Conti JV, Conti PCR, Brulino ACGM. Aproveitamento de dentes naturais anteriores superiores e inferiores em dentaduras completas. Caso Clínico. Descrição. *Rev paul odontol.* 1991;13(4):2-6.
 36. Silva PMB, Porto VCP, Bonachella WC. Aspectos periodontais em pacientes usuários de prótese parcial removível. *Rev odonto ciênc.* 2008;23(2):297-01.
 37. Smith RR, Gauch LMR, Pedrosa SS, Esteves RA. Overlay - Prótese parcial removível de recobrimento horizontal - Demonstração de caso clínico. *PCL.* 2005;7(35):35-42.
 38. Stewart KL, Rudd KD. Stabilizing periodontally weakened teeth with removable partial dentures. *J Prosthet Dent.* 1968 May;19(5):475-82.
 39. Studer SP, Mader C, Stahel W, Scharer P. A retrospective study of combined fixed-removable reconstructions with their analysis of failures. *J Oral Rehabil.* 1998 Jul;25(7):513-26.
 40. Suh JS, Billy EJ. Rotational path removable partial denture (RPD): conservative esthetic treatment option for the edentulous mandibular anterior region: a case report. *J Esthet Restor Dent.* 2008;20(2):98-105; discussion 6-7.
 41. Telles D, Hollweg H, Castelucci L. Prótese Total convencional e sobre implantes. 2, editor. São Paulo: Santos Editora; 2004.
 42. The glossary of prosthodontic terms. *J Prosthet Dent.* 2005 Jul;94(1):10-92.
 43. Todescan R, Silva EEB, Silva OJ. Atlas de Prótese Parcial Removível. São Paulo: Santos Editora; 2003.
 44. Towfighi PP, Brunsvold MA, Storey AT, Arnold RM, Willman DE, McMahan CA. Pathologic migration of anterior teeth in patients with moderate to severe periodontitis. *J Periodontol.* 1997 Oct;68(10):967-72.
 45. Wostmann B, Budtz-Jorgensen E, Jepsen N, Mushimoto E, Palmqvist S, Sofou A, et al. Indications for removable partial dentures: a literature review. *Int J Prosthodont.* 2005 Mar-Apr;18(2):139-45.
 46. Zinner ID. Precision attachments. *Dent Clin North Am.* 1987 Jul;31(3):395-416.

Harmonização do sorriso com dois diferentes sistemas cerâmicos: relato de caso clínico

Harmonization of the smile with two different ceramic systems: case report

Diego Guerra da Silva¹
Paulo Augusto Milani²
Eduardo Carrilho³
Albano Luis Bueno⁴
José Stechman Neto⁵

Resumo

Diante de uma cultura que valoriza a estética, pesquisadores e fabricantes têm explorado o potencial de materiais totalmente cerâmicos para restabelecer harmonia estética e funcional do sorriso. As facetas laminadas em porcelana são um dos métodos estéticos restauradores mais indicados para região anterior, sendo indicadas para corrigir discrepâncias de tamanho, forma, cor e posição dos dentes. Requerem preparos dentais mais conservadores em relação às coroas totais, sendo mais efetivas em termos estéticos, de durabilidade e de função. O objetivo deste trabalho foi descrever um caso clínico do restabelecimento estético e funcional de dentes anteriores, restaurados com dois diferentes sistemas cerâmicos. Conclui-se que para o sucesso desta modalidade restauradora, planejamento, habilidade e conhecimento das técnicas, materiais e métodos, são imprescindíveis.

Descritores: facetas dentárias, estética dental, porcelana dentária, reabilitação bucal.

Abstract

Faced with a culture that values aesthetics, researchers and manufacturers have explored the full potential of ceramic materials to restore functional and aesthetic harmony of the smile. Porcelain veneers are one of the methods most suitable for restorative esthetic anterior region, indicated to correct discrepancies in size, shape, color and position of teeth. They require more conservative dental preparations when compared to crowns and are more effective in terms of aesthetics, durability and function. The objective of this study was to describe a clinical case of functional and aesthetic restoration of anterior teeth, restored with different ceramic systems. It concludes that for the success of this restoration method, planning, skill and knowledge of techniques, materials and methods are essential.

Descriptors: dental veneers, aesthetic dentistry, dental porcelain, oral rehabilitation.

¹Graduando do curso de Odontologia da UTP.

²Prof. adjunto da disciplina de Prótese Odontológica da UTP.

³Doutor pela Universidade Estadual de Campinas.

⁴Especialista em prótese pela APCD.

⁵Graduado em Odontologia pela UFPR (1983), especialista em Prótese Dentária e Disfunção Temporomandibular e Dor Orofacial.

Correspondência com o autor: diegoguerra21@yahoo.com.br

Recebido para publicação: 22/06/11

Aceito para publicação: 11/10/11

Introdução e revisão de literatura

A procura por tratamentos estéticos tem aumentado devido à conscientização da sociedade sobre a importância da saúde e da estética dental. Atualmente, o substancial desenvolvimento dos sistemas cerâmicos, os tornou mais confiáveis e com resultados previsíveis. As cerâmicas dentárias, além de quimicamente estáveis, apresentam excelentes propriedades ópticas quando comparadas às estruturas dentárias, o que lhes garante um lugar de destaque no rol dos materiais restauradores estéticos. Avanços recentes na área de materiais dentários proporcionam as facetas laminadas em porcelana e coroas *metal free*, excelentes propriedades para restabelecer a harmonia estética e funcional do sorriso¹⁵, reproduzindo artificialmente a cor, proporção e textura de superfície dos dentes naturais¹³. Souza et al.¹⁷ (2002) afirmam que exigem menor desgaste, preservando estrutura dental, saúde pulpar e periodontal.

Historicamente, as facetas laminadas foram desenvolvidas no início do século XX, quando em 1938, o Dr. Charles Pincus, propôs realizar o facetamento vestibular das superfícies esteticamente comprometidas, através da sobreposição de lâminas de porcelana provisoriamente aderidas com pó pra fixação de prótese total. O objetivo da técnica era melhorar provisoriamente a aparência estética do sorriso. Esse procedimento tornou-se mais confiável após a introdução do condicionamento ácido do esmalte, por Buonocore, em 1955, e das resinas compostas à base de Bis-GMA®.

São usualmente indicadas para corrigir discrepâncias de cor, forma, posição e alinhamento dos dentes. Seu sucesso clínico depende, sobretudo, da qualidade do preparo⁸ durante o qual deve-se reduzir a configuração anatômica de modo uniforme e observar as dimensões mínimas estipuladas. A uniformidade da redução dentária assegura uma camada uniforme de porcelana, melhora a resistência à fratura e aumenta a longevidade das restaurações¹⁵.

Dentre as cerâmicas mais utilizadas, encontram-se as reforçadas à base de alumina, zircônia e di-silicato de lítio, usualmente indicado devido suas excelentes propriedades estéticas e mecânicas⁴.

Os sistemas cerâmicos ricos em alumina ou zircônia são altamente resistentes, porém de baixíssimo potencial adesivo. Sua estética e translucidez são comprometidas pela estrutura rica em

óxido de alumínio e/ou óxido de zircônia. São indicados para confecção de infra-estruturas e *copings*, depois recobertos por cerâmicas matizadas e não são passíveis ao condicionamento químico². Sua adesão é otimizada através da associação de silicatização, silanização e cimentação com cimentos resinosos. A silicatização consiste em um processo de abrasão por meio de jateamento com Al₂O₃, que remove contaminantes superficiais e promove uma superfície rugosa, proporcionando, certo grau de entrelaçamento com o cimento resinoso. A rugosidade aumentada resulta em uma área maior para a união, aumentando a energia de superfície da cerâmica e, por sua vez, melhorando o molhamento do agente de silanização¹⁶.

As cerâmicas à base de sílica, tal como as porcelanas feldspáticas, oferecem excelentes qualidades ópticas e são, por isso, aplicadas em situações que exigem mais estéticas. Devido sua baixa resistência mecânica, devem ser reforçadas por uma subestrutura metálica ou por cimentação adesiva¹. Permitem preparos dentais mais conservadores e são passíveis de condicionamento químico², sendo facilmente tratadas com ácido fluorídrico seguido por silanização¹⁶.

Nas últimas décadas, procurou-se novos mecanismos que permitam uma união mais efetiva e duradoura entre os tecidos dentários e a restauração indireta. A escolha do preparo de superfície e do agente cimentante torna-se extremamente importante para o sucesso do tratamento reabilitador e para longevidade das restaurações⁴.

Independentemente do tipo de tratamento de superfície e do agente cimentante empregado, a silanização é uma etapa indispensável, complementando a retenção micro mecânica obtida por meio do condicionamento da superfície interna das restaurações cerâmicas. Autores têm sido unânimes quanto a influência do agente de união no processo de formação da interface adesiva. A importância do silano advém do fato do mesmo reagir sobre a superfície da porcelana, tornando-a mais reativa ao compósito, permitindo a adesão química⁴.

Alguns sistemas cerâmicos vêm ganhando espaço no mercado odontológico, entre eles o sistema IPS e.Max Ceram®. Uma cerâmica vítrea de nano-fluorapatita, de baixa fusão, que permite estratificação e caracterização de restaurações que foram fabricadas usando a tecnologia de injeção e/ou a tecnologia CAD/CAM. Conforme

o tipo de material de estratificação permite uma combinação única e ajustável de translucidez, luminosidade e opalescência, que é caracterizada por alta estabilidade de forma e de cor, até mesmo depois de vários procedimentos de queima⁹.

Em função dos problemas estéticos causados pelas coroas metalo-cerâmicas, foram desenvolvidas novas tecnologias para produzir materiais com resistência suficiente para serem empregados em coroas totais, sem a necessidade de haver o substrato metálico. Atualmente, destaca-se o sistema IPS e.Max Press[®]. O IPS e.Max Press é uma pastilha de cerâmica vítrea de di-silicato de lítio para a tecnologia de injeção. Os componentes para a técnica de injeção incluem as altamente estéticas pastilhas de cerâmica vítrea IPS e.Max Press para injeção sobre óxido de zircônio⁹.

A zircônia não causa alergia ou pigmentação na mucosa em contato com o tecido gengival. O material ainda apresenta excelente translucidez com massas especiais de alta opalescência e fluorescência. Permite a realização de trabalhos sobre qualquer tipo de preparo. A cimentação é convencional, dispensando o processo adesivo. O material é indicado para pacientes com intolerância a ligas metálicas, casos estéticos ântero-posteriores sem limite de extensão da estrutura entre outras¹¹.

As próteses "metal-free", quando bem indicadas e confeccionadas, resultam em sucesso clínico, tanto no aspecto funcional quanto no estético. A utilização de sistemas cerâmicos de elevada resistência flexora tem-se mostrado como alternativa de excelente resultado estético para a resolução de ausência dentária na região anterior⁵.

É importante salientar que o diagnóstico apropriado, a seleção do material e concepção dos requerimentos do desenho da subestrutura cerâmica são cruciais para o sucesso destas restaurações.

As cerâmicas de óxidos de zircônia possuem propriedades estéticas, físicas e mecânicas interessantes e, portanto, podem substituir as restaurações metalo-cerâmicas¹.

O objetivo deste trabalho foi relatar um caso clínico do restabelecimento estético e funcional do sorriso, a partir de restaurações de facetas laminadas em porcelana e coroa total *metal free*, utilizando os sistemas cerâmicos: IPS e. MAX Ceram[®] e o IPS e. Max Press[®] da Ivoclar Vivadent[®].

Relato do caso clínico

Paciente de 47 anos, sexo feminino, fumante, mostrava-se insatisfeita com a aparência estética de seu sorriso. Durante avaliação clínica, constatou-se comprometimento estético dos incisivos centrais, que se apresentavam escurecidos e com extensas restaurações de resina composta. Havia também a presença de coroa metalo-cerâmica comprometida devido à oxidação do metal na margem cervical da peça, além de recessão gengival no local (Figura 1).

A partir da análise clínica, radiográfica e do enceramento de diagnóstico, foi constatada a necessidade de gengivoplastia, a fim de restabelecer o contorno gengival comprometido na região do dente 22 e, determinada a confecção de três facetas laminadas em porcelana e uma coroa total em zircônia e di-silicato de lítio (IPS e.Max Ceram[®], IPS e.Max Press[®]).

Antes do início dos preparos dentais foi utilizada a escala de cores Chromascope[®] para determinar a cor das porcelanas. Em seguida, os preparos e acabamentos dentais foram sequencialmente executados com as pontas diamantadas, recortador de margem gengival e tiras de lixa (Figura 2).

A técnica para afastamento gengival utilizada foi a de duplo fio, com fio 0 e 00 Ultra Pack[®] (Figura 3).

Para tal, faz-se imprescindível ter uma saúde gengival prévia, conseguida com perfeita adaptação dos provisórios aos preparos e boa higiene bucal do paciente. Para a moldagem dos dentes, utilizou-se silicone de condensação, empregando a técnica de Dupla mistura com duplo fio (Figura 4).

A definição da cor do cimento foi realizada com auxílio da pasta simuladora Try in[®]. As facetas foram condicionadas internamente com ácido hidrofluorídrico a 10% (IPS Ceramic Etching Gel[®]) por 20 segundos.

A coroa total em zircônia jateada internamente com Al₂O₃ (50um) previamente a cimentação foram limpas em cuba ultrasônica, visando a eliminação das partículas de sílica desprendidas e de contaminantes superficiais¹⁶.

A união das facetas às estruturas dentais foi otimizada pela aplicação de um agente de união silano Mono Bond-S[®]. As superfícies dentais foram previamente condicionadas com ácido fosfórico a 37% (Figura 5), seguido da aplicação de sistema adesivo (Single Bond[®]).

Carregadas com o cimento Variolink Veneer[®],

as facetas foram levadas aos dentes e inseridas nos preparos; foram removidos os excessos de material para posterior fotopolimerização (Figura 6).

O próximo passo foi aplicar o Zirconia Primer^(R) na coroa total e no núcleo metálico fundido que é um agente de condicionamento destinado a promover a adesão das ligas de metal ou de cerâmica de óxido (óxido de zircônio e alumínio). Uma única camada de metal / Zirconia Primer, foi aplicada à superfície de metal ou de cerâmica e deixada para reagir por 180 segundos⁶.

Em seguida, foi aplicado um sistema adesivo Excite Dsc[®] de acordo com as recomendações do fabricante. Então a coroa foi carregada com cimento Variolink II[®] e foi levada em posição. O uso de cimentos estéticos é crucial para assegurar uma coloração harmoniosa em restaurações *metal-free*

de IPS e.MAX^{®3}.

Concluída a cimentação das restaurações, realizou-se a checagem dos contatos oclusais, utilizando um papel de articulação e fazendo todos os movimentos da mandíbula para detectar interferências (Figura 8).

O polimento final das restaurações foi realizado sete dias após cimentação dos elementos cerâmicos, utilizando borrachas siliconadas e discos de feltro (Kit TDV[®]).

Foi recomendado à paciente que nos primeiros dias evitasse forças mastigatórias excessivas, alimentos com corantes que pudessem manchar os dentes até que ocorresse a completa polimerização química do agente de fixação, além de se incluir consultas de rotina ao dentista e a adoção de técnica de escovação mais eficiente.

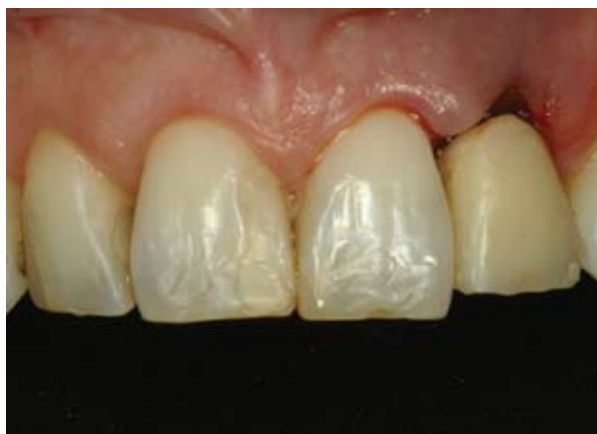

Figura 1 - Aspecto clínico inicial.

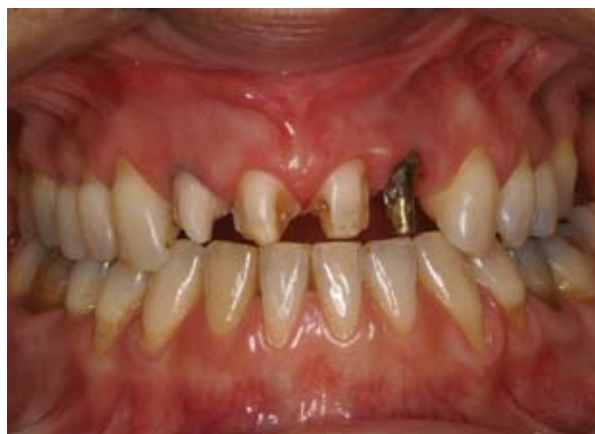

Figura 2 - Preparos dentários concluídos.

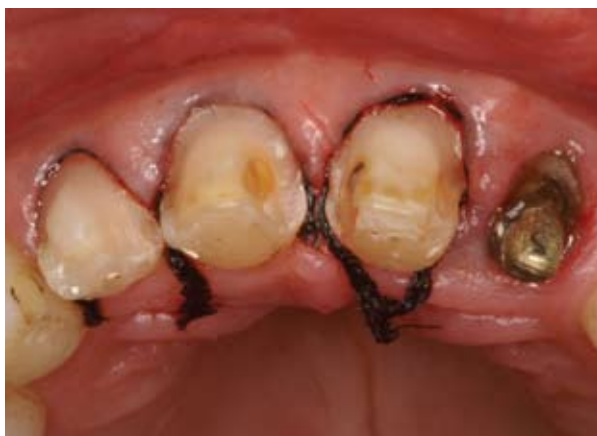

Figura 3 - Afastamento gengival com fio 00 e 0.

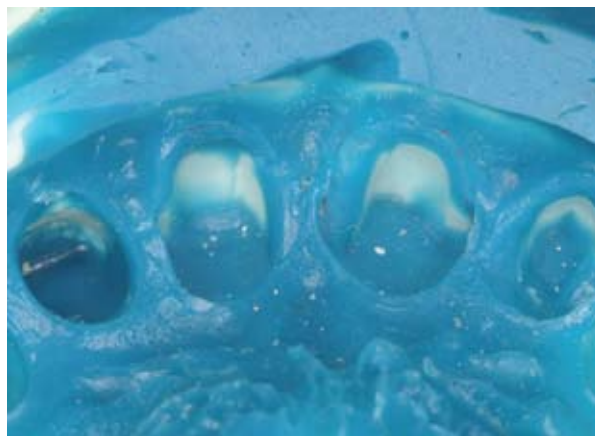

Figura 4 - Moldagem com silicone de condensação.

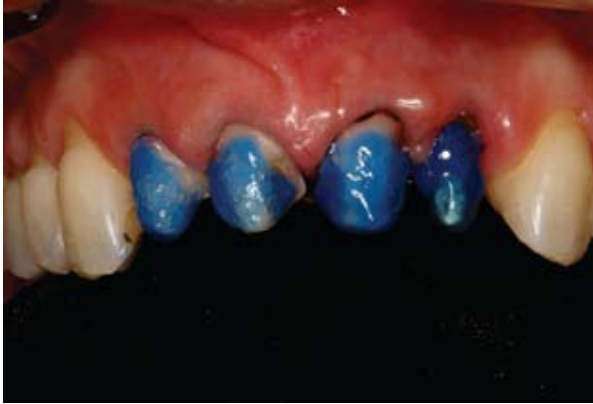

Figura 5 - Condicionamento com ácido fosfórico a 37%.

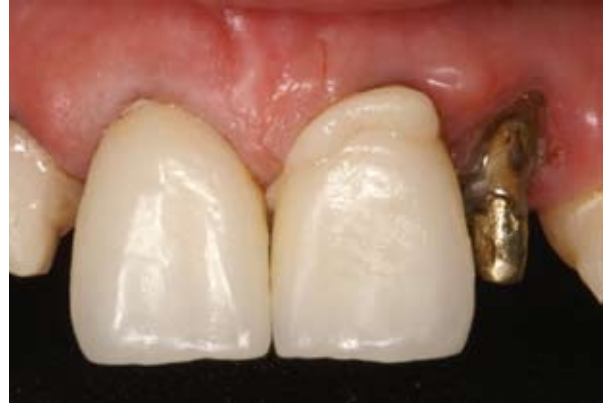

Figura 6 - Cimentação das facetas.

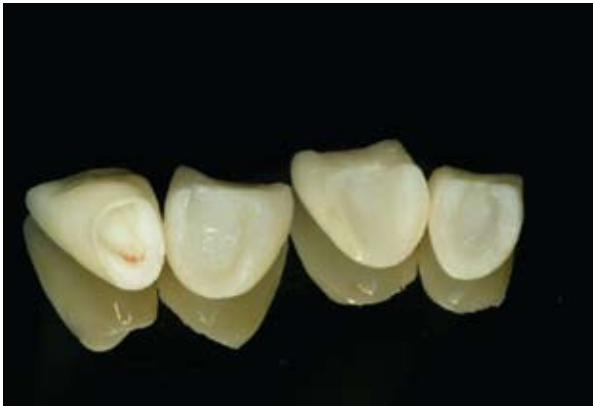

Figura 7 - Vista das peças pós-condicionamento.

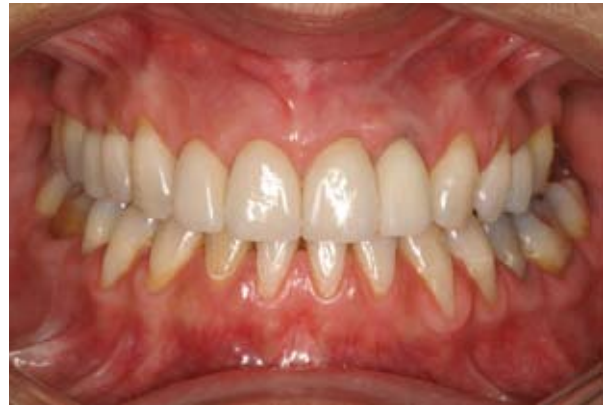

Figura 8 - Paciente em oclusão, mostrando o adequado relacionamento dentário.

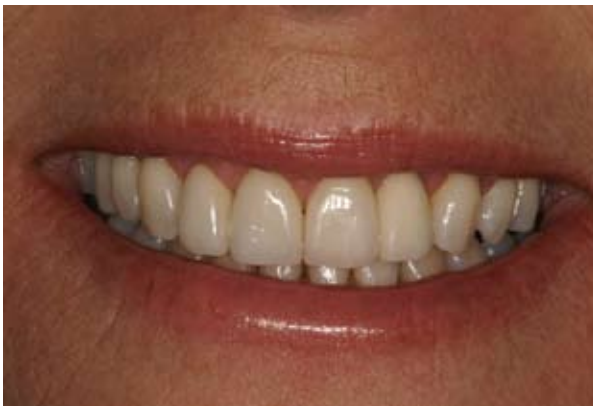

Figura 9 - Aspecto final após 7 dias do procedimento.

Discussão

A principal causa de falha das restaurações de cerâmica pura é a fratura. Para evitar fraturas, deve-se seguir um criterioso protocolo clínico e laboratorial, além de uma correta seleção e indica-

ção do sistema cerâmico. Nas coroas unitárias em porcelana pura a parte mais fraca é a superfície interna, pois se submete às maiores forças de tensão, o que cria rachaduras na subestrutura do casquete, eventualmente irradiando para a porcelana de cobertura e causando deslaminagem. Assim, no IPS e.Max®, a incorporação de um casquete de cerâmica resistente por baixo da porcelana de cobertura reduz as fissuras na superfície interna¹⁵.

A cimentação constitui uma das etapas mais críticas destas restaurações. Os cimentos resinosos atuais promovem integração mecânica e química do dente e da restauração. A cimentação adesiva possibilita que as cargas incididas sobre a restauração sejam dissipadas e transferidas ao dente. Dessa forma, restauração e dente comportam-se como uma só estrutura, aumentando a resistência à fratura de ambos. As cerâmicas reforçadas, uma vez cimentadas adesivamente à estrutura dental, são muito resistentes, mesmo em espessuras menores que 2 mm. A correta execução da cimentação adesiva é de fundamental importância para o

sucesso e longevidade das restaurações. Com o desenvolvimento dos sistemas cerâmicos e dos cimentos resinosos, aliados aos sistemas adesivos, a otimização da união cerâmica e estrutura dentária é cada vez mais eficiente, favorecendo a obtenção de resultados positivos quanto ao processo de cimentação⁷.

Outro fator importante é o pré-tratamento da superfície interna da restauração. Este varia de acordo com o material da prótese e pode ser classificado em mecânico e químico. O objetivo de qualquer elevação da rugosidade superficial é aumentar a adesão por retenção micromecânica. Nas cerâmicas como o IPS e.Max®, a força de adesão mostra-se excelente quando a peça é tratada com uma combinação de ácido hidrofúorídrico e silano⁷.

No caso das cerâmicas ricas em óxido de alumina e/ou zircônia, a associação da silicatização, silanização e cimentação resinosa proporciona altos valores de resistência de união¹⁶.

A zircônia apresenta elevadas propriedades mecânicas, alta estabilidade química, biocompatibilidade e adequada aparência estética¹². Pesquisas na área de saúde comprovam que as propriedades físicas do zircônio são estáveis por mais de 50 anos¹¹. Deve-se levar em consideração que as restaurações *metal free* têm apresentado durabilidade mecânica notável, sendo biocompatíveis, estéticas e funcionais¹⁵.

O sucesso na indicação, confecção e cimentação dos diversos sistemas *metal free* está diretamente ligado a um amplo conhecimento dos diversos mecanismos de condicionamento e adesão, e de sua compatibilidade com cada tipo de sistema cerâmico. A inobservância das características mecânicas e adesivas de cada sistema, bem como das propriedades e limitações dos sistemas adesivos e cimentantes pode acarretar falhas precoces, sensibilidade persistente e frustração para profissionais e pacientes. A observação criteriosa dos protocolos clínicos corretos torna, contudo, os procedimentos menos desgastantes e de resultados positivamente previsíveis¹⁰.

Após a cimentação dos laminados, o paciente deve ser o maior responsável pela preservação do desempenho clínico dessas restaurações. Além da correta higiene oral, ausência de hábitos parafuncionais, o indivíduo deve evitar o tabagismo, a ingestão frequente e excessiva de alimentos corados e deverá visitar o seu dentista com mais frequência para fazer os controles clínicos. Essas restrições são consideradas leves, porém exigem disciplina e,

quando respeitadas, promovem a manutenção de um sorriso saudável, funcional e belo por muitos anos¹⁴.

Considerações finais

Deve-se optar por tratamentos restauradores que devolvam a saúde, bem como restauração estética e função a partir de métodos conservadores. Diante disso, as restaurações com facetas laminadas de porcelana provam ser o tratamento mais indicado, pois apresentam maior estabilidade de cor, menor sorção de água, além de resistência superior ao desgaste, mostrando-se eficaz no restabelecimento estético e funcional.

Os sistemas cerâmicos utilizados demonstraram ser eficientes na mimetização das estruturas dentais, conferindo uma perfeita uniformidade de cor entre os diferentes sistemas cerâmicos empregados.

Referências bibliográficas

1. Akaki E., Peixoto I.C.G. Arq bras odontol 2008; 4(2): 96 – 103.
2. Alianews Número 03-Setembro de 2005. Informativo Interno do Laboratório Aliança.
3. Alianews Número 07-Novembro de 2007. Informativo Interno do Laboratório Aliança.
4. Aras W.M.F., León B.L.T. Tratamento de superfície e cimentação adesiva de cerâmicas aluminizadas: revisão de literatura. Revista de Odontologia da UNESP. 2009; 38(2): 93-98.
5. Bayerlein T., Prof P., Richer G., Dietz S., Fanghanel J., Gedange T. Folia Morphol. Vpl.65, No. 1, PP. 72-74 copyright© 2006 Via Médica.
6. Benderserstrasse 2. 9494 Schaan. Ivoclar Vivadent A.G. Principality of Liechtenstein.2011.
7. Clavijo V.G.R., Souza N.C., Andrade M.F., IPS e.Max: harmonização do sorriso. R Dental Press Estét, Maringá, v. 4, n. 1, p. 33-49, jan./fev./mar. 2007.
8. Dental Nursing October 2010 Vol 6 No 10. Mital Patel, Kathryn Durey, Paul A Brunton.
9. E. Max Press. Instruções – Ivoclar Vivadent Technical 2007.
10. Garófalo J.C. [periódico na Internet]; 2005 Dez [citado 2011 Maio 20]; http://gnatus.com.br/2005/por2/artigos_show.php?cod=20&PHPS ESSID=cc37d7d155e46c33f72cfc2d538a60a
11. Laboratório D'Estilo - [periódico na Internet]. 2010 Dez [citado 2011 Maio 20]; <http://webcache.googleusercontent.com/search?q=cache:zn4DmUf5mGsJ:labdestilo.com/zirconia.html+cimenta%C3%A7%C3%A3o+coroa+total+em+zirc%C3%B5nia&cd=7&hl=pt-BR&ct=clnk&gl=br&source=www.google.com.br>
12. Pinheiro T.B. Dissertação Submetida ao Corpo Docente da Coordenação dos Programas de Pós-Graduação de Engenharia da Universidade Federal do Rio de Janeiro para a obtenção do Grau de Mestre em Ciências em Engenharia Metalúrgica e de Materiais, 2008.
13. Revista Dens, v.15, n.2, novembro/abril 2007 Brasil Rubia MENSCH, Marcos André Kalabaide VAZ.
14. Revista Dentistry Brasil, 18.03.2010 Dra Maristela Maia Lobo.
15. Rossato Desirée Mory, Saade Esther Gomes, Saad José Roberto Cury, Porto-Neto Sizenando de Toledo. Coroa estéticas anteriores em cerâmica metal-free: relato de caso clínico. RSBO (Online) [periódico na Internet]. 2010 Dez [citado 2011 Maio 02] http://revodonto.bvsalud.org/scielo.php?script=sci_arttext&pid=S198456852010000400018&lng=pt
16. Soares, João Victor Pessoa da SILVAa, Karin Hermana NEPPELEN-BROEKb, Janaina Habib JORGEc, Vanessa Migliorini URBANc, Rev. odontol. UNESP (Online); 38(3), 2009 maio.
17. Souza E.M., Silva e Souza J.R., M.H., Lopes F.A.M., Osterneck F.H.R. Facetas estéticas indiretas em porcelana. JBD, Curitiba. v.1, n.3, p.256-262, jul./set. 2002.

Desafios da retenção intrarradicular com pinos de fibra de vidro – revisão de literatura

Challenges of root retention with glass fiber posts – literature review

Rita de Cássia Saboia¹
 Marcos André Kalabaide Vaz²
 Nerildo Luiz Ulbrich³
 Rui Fernando Mazur⁴
 Paulo Augusto Pires Milani⁵
 Ana Paula Gebert de Oliveira Franco⁶

Resumo

Recentemente tem sido recomendada a utilização de pinos de fibras de vidro em dentes tratados endodonticamente devido às propriedades mecânicas serem semelhantes às da dentina. Várias são as marcas comerciais de pinos, formatos e materiais de composição, porém a maior complexidade está na identificação da necessidade, ou não, de núcleo de preenchimento, assim como na escolha do material de retenção. A obtenção de uma boa adesão intrarradicular é de fundamental importância para a fixação dos pinos de fibra de vidro e para proporcionar um bom selamento radicular, evitando a possibilidade de microinfiltração. Aspectos importantes a serem considerados são: a anatomia intrarradicular, a fricção/adaptação do pino no interior do canal radicular e a dificuldade de acesso nas regiões mais profundas do conduto, controle de umidade e fator-C. Esta revisão de literatura teve como objetivo apresentar as propriedades biomecânicas dos pinos de fibras de vidro e os aspectos importantes da retenção no canal radicular.

Descritores: Retentor intrarradicular, adesão, cimentos de resina.

Abstract

Recently the use of fibreglass posts has been recommended for endodontically treated teeth owing to their mechanical properties being similar to those of dentine. Several commercial brands of posts are available with a variety of shapes and composite materials, however the most complex task lies in identifying whether or not a core is necessary, and also in choosing the retaining material. The attainment of good intraradicular adhesion is of fundamental importance for fibreglass post fixation and for providing good root sealing in order to prevent the possibility of micro-infiltration. Important aspects to be considered are intraradicular anatomy, friction/adaptation of the posts inside the root canal and difficulty in accessing its deepest regions, humidity control and C-factors. The aim of this revision of the literature was to present the biomechanical properties of fibreglass posts and the important aspects of retention in the root canal.

Descriptors: Intraradicular retainer, adhesion, resin cements.

¹Especialista em Prótese Dentária pela Universidade Tuiuti do Paraná.

²Professor da Especialização em Prótese Dentária da Universidade Tuiuti do Paraná.

³Professor da Especialização em Prótese Dentária da Universidade Tuiuti do Paraná.

⁴Doutor em Dentística Restauradora pela Universidade Estadual Paulista Júlio de Mesquita Filho.

⁵Professor da Especialização em Prótese Dentária da Universidade Tuiuti do Paraná.

⁶Professor da Especialização em Prótese Dentária da Universidade Tuiuti do Paraná.

Correspondência com o autor: ritasaboia@hotmail.com

Recebido para publicação: 20/04/11

Aceito para publicação: 11/10/11

Introdução

Pinos intrarradiculares são frequentemente utilizados para dentes tratados endodonticamente e com perda excessiva de estrutura dentária devido à cárie, fratura ou acesso do conduto radicular². Esse remanescente dentário desidratado se torna frágil e suscetível à fratura, necessitando de um pino de retenção intracanal para que haja uma distribuição mais homogênea de tensões nas estruturas dentárias e, ao mesmo tempo, consiga fazer a retenção do material restaurador na porção coronária^{1,11,29}.

Existem diversas marcas comerciais de pinos, formatos e materiais de composição. Contudo, a maior complexidade é quanto à escolha do material restaurador e quanto à indicação, ou não, da utilização de núcleo de preenchimento, pinos pré-fabricados ou fundidos³.

As características ideais de um pino intracanal são: ser biocompatível, de fácil uso, preservar a dentina radicular, evitar tensões demasiadas à raiz, promover união químico-mecânica com o material restaurador, ser resistente à corrosão, ser estético e possuir boa relação custo-benefício³.

Vários estudos demonstraram que o módulo de elasticidade dos pinos de fibras (40 GPa) é semelhante ao da dentina (18 GPa) e, com isso promove uma melhor distribuição de tensões durante os esforços mastigatórios quando comparados aos pinos metálicos (150 a 200 GPa)^{26,28,31,37,45}.

Os pinos estéticos podem ser divididos em pinos pré-fabricados (técnica direta) de fibras de vidro, híbridos (fibras de carbono mais fibras de vidro), de aço e cerâmicos ou pinos fundidos (técnica indireta) de cerâmica ou resinas reforçadas com fibras que são confeccionados em laboratório.

De acordo com o formato, os pinos podem ser cônicos, com dupla conicidade ou cilíndricos. Os pinos cônicos possuem um formato mais favorável à configuração intracanal, realizando melhor distribuição de forças; os pinos de dupla conicidade apresentam maior resistência na região cervical e flexão adequada no menor diâmetro do canal⁴⁵; os pinos paralelos parecem ser mais retentivos, porém induzem tensões na região do terço apical. A escolha do tipo de pino é importante, desde que apresente uma espessura mínima de 2 mm de dentina radicular remanescente¹³. Porém, esse método restaurador não devolve a resistência à fratura que um dente vital possui devido ao efeito cunha que esse tipo de restauração causa e às diferentes propriedades físicas entre o pino e o dente. A ferulização é uma técnica utilizada para aumentar a resistência

da raiz que pode ser realizada pelo núcleo ou pela coroa, produzindo assim um abraçamento da estrutura dental ao redor do pino.

O comprimento ideal de um pino/núcleo é citado várias vezes na literatura. De acordo com parâmetros clássicos estabelecidos por Shillingburg⁴¹ (1983), o comprimento do núcleo deve ter 2/3 do comprimento da raiz anatômica ou do mesmo tamanho da coroa clínica. Convém frisar que manter no mínimo 3 a 4 mm de material obturador é importante para evitar a contaminação apical, além de que o núcleo estabelecido com o maior comprimento possível favorece a retenção e dissipação dos esforços da dinâmica mastigatória, segundo Shillingburg⁴¹ (1983). Em casos de dentes com perdas ósseas acentuadas devido a problemas periodontais, o comprimento do núcleo deve respeitar 1/2 da inserção óssea do dente acometido.

Pinos metálicos em geral são fixados no canal radicular com cimentos de fosfato de zinco e essa fixação se baseia na retenção friccional, enquanto que os pinos de fibra de vidro, pelo fato de possuírem componentes resinosos, são fixados com cimentos resinosos e essa fixação se baseia também na adesão à dentina intrarradicular. Os cimentos resinosos podem ser químicos, fotopolimerizáveis ou duais. Os cimentos químicos autopolimerizáveis são os que permitem a total reação de presa do material inclusive na região mais apical⁴⁹; e os duais apresentam presa química e por meio de fotoativação.

As características ideais de um cimento resinoso são: ser biocompatível, ter bom escoamento para gerar uma fina espessura de película de cimento (25 µM-especificação ISO 9917), aderir às estruturas do substrato dentinário, ter baixa solubilidade em meio bucal, facilidade de manipulação, suficiente grau de conversão de monômeros em polímeros para que haja resistência ao desgaste, satisfatório tempo de trabalho, boas propriedades mecânicas (alta resistência à tração e compressão) e bom selamento marginal^{17,27,38}.

Uma efetiva cimentação depende da silanização do pino de fibras, do condicionamento do substrato, do sistema adesivo no substrato dentinário pela formação de tags de resina^{12,19,20} e pela fricção e assentamento do pino no interior do canal radicular^{18,33}. A aplicação do silano proporciona união química pela exposição de radicais livres na superfície do pino que permitem a união com os componentes do cimento resinoso^{34,42}.

Desde a introdução dos materiais adesivos resinosos, os problemas de contração e indução de tensões durante a polimerização têm sido do-

cumentados por vários autores^{6,19,30,33,43,44}. O fator configuração (fator C), representado pela proporção entre superfícies aderidas e superfícies livres, de acordo com Ferrari *et al.*¹² (2000) e Tay *et al.*⁴⁴ (2005), é um grande desafio principalmente no interior dos canais radiculares, onde obtém-se valores elevados, o que permite a contração de polimerização do cimento resinoso, formação de fendas marginais e, conseqüentemente, microinfiltração conseguidas com bom selamento dos cimentos, sem microfraturas decorrentes da contração de polimerização. Vários trabalhos relatam esses fatores porque eles provocam ruptura na interface cimento-pino e cimento-dentina, como mostram os autores Goracci¹⁹ (2004) e Kurtz *et al.*²⁵ (2003). A adesão cimento-dentina é mais suscetível a falhas^{5,14} quando comparada à interface cimento-pino devido à presença de umidade e variação anatômica dos túbulos dentinários no interior dos canais radiculares.

A densidade e número de túbulos dentinários no terço cervical é maior comparada aos terços médio e apical, o que facilita a adesão¹². Além desses fatores, também há o acesso dificultado às regiões mais profundas do canal radicular prejudicando a adesão^{6,19,35}. Pela dificuldade da chegada da luz fotoativadora no interior do canal radicular, pode impossibilitar uma completa polimerização do cimento resinoso fotoapolidizáveis, porém isso pode ser solucionado/amenizado com a utilização de cimentos resinosos dual ou quimicamente polimerizados.

Carvalho & Turbino⁷ (2005) relataram que o aprimoramento dos materiais odontológicos visa contribuir para um melhor desempenho clínico. Por isso, é necessário que o cirurgião-dentista conheça as características e propriedades inerentes a esses materiais para selecioná-los criteriosamente e adequadamente.

O objetivo do estudo foi realizar uma revisão de literatura referente à adesão dos pinos de fibras no interior dos canais radiculares.

Discussão

Pinos de fibras são utilizados em dentes tratados endodonticamente para conseguir retenção adequada à restauração coronária, desde que ainda presente 50% de remanescente dentário. O sucesso clínico de pinos de fibras depende de vários fatores, como boa resistência adesiva, formação de camada híbrida, compatibilidade entre sistema adesivo e cimento resinoso, tempo de geleificação do cimento⁴⁴, fricção, formato e textura

do pino, e morfologia do substrato radicular nas diferentes regiões. A resistência adesiva tem sido muito pesquisada por vários autores^{6,15,18,19,22,32,40} devido à sua importância e pelo fato de interligarem vários fatores com estes estudos.

Ferrari *et al.*¹² (2000) obtiveram que o condicionamento ácido intracanal aumenta a área de superfície em 202% no terço coronário, 156% no terço médio e 113% no terço apical, podendo melhorar a adesão por formar uma camada mais espessa de cimento.

Uma boa adesão depende da formação de uma camada híbrida uniforme de cimento, com formação de *tags* de resina para aumentar a área de superfície aderida. A aplicação de ácido fosfórico separado de *primer*/adesivo é melhor por proporcionar uma união mais forte, com formação de *tags* maiores, em maior número e também prolongamentos laterais de adesivo, obtendo uma camada híbrida mais uniforme^{9,19,20}.

Quanto ao tratamento da dentina após o condicionamento com ácido fosfórico, Rasimick *et al.*³⁶ (2008) aplicaram enxágue final com EDTA, porém não obtiveram resultados significativos para resistência adesiva. Carvalho *et al.*⁸ (2009) utilizaram a técnica do etanol como último enxágue na dentina e conseguiram melhores resultados somente para o sistema AllBond 2, o qual é baseado em álcool, e não para OneStep Plus.

Sanares *et al.*⁴⁰ (2001) concluíram que compostos resinosos quimicamente ativados são incompatíveis com sistemas adesivos passo único, devido à presença de monômeros ácidos residuais no adesivo, impedindo a formação dos radicais livres que irão reagir com o peróxido de amina dos compostos químicos e, assim, iniciar a polimerização (zona de interdifusão).

A aplicação do cimento no interior do canal pode ser feita com broca lentulo, seringas, aplicadores ou no próprio pino. De acordo com Watske *et al.*⁴⁸ (2008), a utilização de broca lentulo não é recomendada pelo fabricante de cimentos duais por gerar grande quantidade de energia, presa precoce e não assentamento do pino no interior do canal em tempo hábil. Mas em seu estudo, Kremeier *et al.*²³ (2008) concluíram que a utilização da lentulo reduziu falhas e bolhas e D'Arcangelo *et al.*¹⁰ (2008) conseguiram melhores resultados usando lentulo ou seringas aplicadoras porque distribuem melhor o cimento, formando uma camada mais uniforme.

Segundo Giachetti *et al.*¹⁶ (2009), comparando cimento auto e fotoativado, afirmaram ser difícil controlar a reação rápida de compostos auto-

polimerizáveis e, embora os fotoativados reservem um tempo de controle para colocação apropriada do pino no canal, não garante a polimerização completa na região apical. O tipo de cimento dual parece associar melhor às propriedades dos cimentos químicos e dos fotoativados, segundo Ceballos *et al.*⁹ (2007). Mas sob o ponto de vista da simplicidade e da fricção, Bouillaguet *et al.*⁶ (2003) concluíram ser melhor o cimento de ionômero resinoso pela sorção de água tardia e consequente expansão higroscópica.

Importante também é o Fator C (fator geométrico de configuração) que é a proporção entre superfície aderida e não aderida no interior do canal. O Fator C elevado é obstáculo para uma adesão livre de fendas. A baixa fluidez do cimento provoca menor penetração nos túbulos e a reação de polimerização provoca contração do cimento. Se esta contração exceder a força de união, haverá ruptura para aliviar as tensões, elevando o fator C, provocando infiltração e menor retenção^{4,6,44}. No estudo de Goracci *et al.*¹⁹ (2004), concluíram que os cimentos resinosos só aumentam a resistência adesiva quando em ótimas condições de limpeza e fluidez para diminuir o Fator C que é alto na cimentação de pinos.

A avaliação do substrato, morfologia da dentina e densidade dos túbulos também é relevante, onde o terço cervical apresenta túbulos mais numerosos e de maior diâmetro que o terço apical, promovendo maior resistência adesiva nesta área¹³. Discordando desta pesquisa, Kremeier *et al.*²³ (2008) afirmaram que os túbulos na região coronária não são completamente preenchidos por cimento e encontraram maior adesão na região apical, na qual há maior superfície de dentina intertubular e menor densidade de túbulos.

Comparando grau de conversão dos cimentos autopolimerizáveis, fotoativados ou duais, os cimentos duais apresentaram maior conversão e efetividade²⁴.

Quanto à fotoativação nos diferentes terços, Ceballos *et al.*⁹ (2007) afirmaram que não atinge a região apical. A transmissão de luz através dos pinos também foi bastante pesquisada e a maioria dos autores concluiu que ela diminui de coronal para apical³⁵. A utilização de um pino translúcido induz a resultados semelhantes nos três terços radiculares, principalmente devido à transparência do pino e à orientação unidirecional das fibras que pode facilitar a transmissão da luz até a ponta do pino³⁵.

A resistência adesiva avaliada nos diferentes terços radiculares tem relação direta com a continuidade da interface dentina/cimento/pino. A

maioria dos autores afirma que a região coronária é mais retentiva por apresentar camada híbrida mais homogênea devido ao maior número de túbulos^{4,15,22,36,47}. Porém, discordaram e afirmaram ser a região apical a de maior resistência adesiva por estar relacionada à área sólida da dentina e não à densidade de túbulos.

A resistência adesiva pode ser avaliada sob o ponto de vista da adesão dentina/pino/cimento. Alguns autores^{5,10,14,18,33,36,39} afirmaram que as falhas ocorrem na interface dentina/cimento devido às variáveis como morfologia da dentina nas diferentes regiões, fluidez e penetração do cimento, sorção de água pela matriz de resina e configuração anatômica do canal. No entanto, Perez *et al.*³¹ (2006), concluíram em sua pesquisa ser a interface pino/cimento a mais fraca.

Franco¹⁴ (2008), em sua avaliação, observou que houve formação de fendas na interface cimento-dentina nos terços cervical, médio e apical, porém as regiões radiculares não apresentaram diferenças estatísticas entre si. Analisando a formação de fendas na interface cimento-pino, observou que houve uma continuidade adesiva entre pino e cimento, sem haver a formação de fendas para todos os terços radiculares, o que pode ser atribuída à composição do material do pino e do cimento resinoso que proporciona uma boa adesão.

O módulo de elasticidade e dureza do cimento na porção mais coronária da raiz é maior devido ao fácil acesso de luz, menor imperfeição de polimerização e boa interface cimento/resina, independente do pino utilizado³⁵.

A retenção friccional pode ser realçada pela expansão higroscópica do cimento¹⁹ ou pelo formato e textura do pino³⁶. Bonfante *et al.*⁴ (2008) concordam com este estudo, afirmando que a sorção de água provoca entumescimento da matriz de resina do cimento, aumentando a retenção friccional, sendo mais importante que a adesão. Sadek *et al.*³⁹ (2006) também constataram que após 24 horas a resistência adesiva foi maior devido à polimerização adicional do cimento resinoso. A expansão higroscópica contribuiu para a retenção friccional. Quanto ao formato do pino, Kremeier *et al.*²³ (2008) concluíram que a seleção do pino é mais importante que o cimento quanto à resistência adesiva.

Pirani *et al.*³³ (2005) concluíram que o sucesso clínico está associado a uma boa formação de camada híbrida, a qual promove um bom selamento coronário e poucas fendas, conseguindo assim baixo Fator C, boa retenção friccional com mínimo espaço para o pino.

Em seu estudo para diferentes testes, Goracci *et al.*¹⁹ (2004) concluíram ser o teste de *push-out* o melhor para avaliação da resistência adesiva. Mas Rasimick *et al.*³⁶ (2008) questionaram esta metodologia devido à deformação do espécime na base de teste. Para evitar esta alteração, Wang *et al.*⁴⁷ (2008) realizaram o teste em uma plataforma de aço horizontal com uma perfuração circular no centro para que o espécime não sofra deformação.

Contudo, Watske *et al.*⁴⁸ (2008), em sua pesquisa com microscópio óptico, afirmaram que esse equipamento possui vantagens por avaliar toda a superfície homogeneamente, quando comparado com o MEV, onde são realizados cortes aleatórios podendo gerar uma interpretação incorreta da situação.

Outro teste importante foi feito por Vicchi *et al.*⁴⁶ (2008) para avaliar a sorção de água e resistência flexural (resistência à fratura e deflexão das fibras), no qual observaram que a água tem efeito negativo nas propriedades mecânicas e morfológicas, demonstrando clinicamente que o pino não pode ficar exposto ao meio bucal para não sofrer sorção de água e, conseqüentemente, não perder suas propriedades mecânicas.

Ulbrich⁴⁵ (2005) avaliou a distribuição de tensões em dentes tratados endodonticamente com e sem remanescente, e concluiu que a utilização de pinos de fibras revelou melhor comportamento que pinos metálicos ou metálicos fundidos porque esses apresentaram concentrações de tensões também na porção radicular, podendo induzir à fraturas irreversíveis.

Kaiser²¹ (2006) comparou diferentes sistemas de núcleos em canais alargados e concluiu que em núcleos metálicos fundidos a maior porcentagem de falhas é a fratura no terço médio da raiz. Já em pinos de fibras de vidro, a maior porcentagem de falhas é por flexão ou fratura do pino na porção coronária, com conseqüente deslocamento da coroa, porém com possível reparação da porção fraturada. Outra conclusão é que o sucesso da resistência adesiva cimento/dentina/pino é conseqüência da compatibilidade química entre sistema adesivo de 3 passos e cimento resinoso (ambos de cura dual), silanização do pino e configuração favorável do pino na região cervical. Sugere-se, portanto, a confecção de pinos anatômicos ou a utilização de pinos acessórios de reforço associados ao reembasamento com resina composta no interior do canal radicular com o intuito de gerar menor espessura de cimento.

Considerações finais

Baseando-se em pesquisas, pode-se concluir que:

A adesão é um procedimento complexo, principalmente no interior dos canais radiculares pela dificuldade de acesso às porções mais profundas, à morfologia dos túbulos dentinários nos diferentes terços intraradiculares, ao Fator C, à dificuldade de acesso da fonte ativadora ao terço apical, à sensibilidade técnica e forma de aplicação dos sistemas de cimentação adesiva.

A utilização de um cimento endodôntico sem eugenol é vantajosa quando o canal for receber pinos de fibras e cimentos resinosos.

A utilização de álcool ou EDTA para o preparo do conduto não obteve vantagem significativa.

O condicionamento do conduto com ácido fosfórico influencia na adesão por proporcionar a limpeza e a formação da camada híbrida.

A formação de camada híbrida aumenta a resistência friccional e promove o selamento do conduto.

Cimentos duais e químicos são incompatíveis com sistemas adesivos autocondicionantes de 1 passo e convencionais de 2 passos, devido à acidez provocar migração da água nos túbulos dentinários e conseqüente degradação da camada adesiva. A utilização de um sistema adesivo de 3 passos (ácido, *primer*, adesivo) promove uma camada híbrida mais duradoura e estável.

Cimentos resinosos duais são os mais recomendados à cimentação de pinos de fibra, utilizando o sistema adesivo compatível de 3 passos.

A utilização da broca lentulo não é recomendada por gerar calor, presa precoce do cimento e não assentamento do pino no conduto.

Pinos translúcidos são mais favoráveis por conduzirem a luz fotoativadora às porções mais profundas dos canais radiculares.

Pinos cônicos lisos são melhores que cilíndricos escalonados.

A fricção/adaptação é um fator importante a ser considerado no sistema dentina-cimento-pino, onde a escolha deve respeitar ao máximo o formato do canal.

Os pinos não devem ficar expostos no meio bucal.

A avaliação do remanescente coronário é importante após o preparo prévio do dente para posterior escolha do pino.

O pino deve preferencialmente ter acesso incisal para manter o máximo de estrutura dentária ao seu redor.

A utilização de pinos acessórios ou pinos de

dupla conicidade promove melhor adaptação no canal, além de reforçar a região cervical, onde a incidência de forças mastigatórias é maior.

Futuros estudos focados no desenvolvimento de técnicas de reconstrução com pinos de fibra de vidro e sistemas adesivos específicos para a dentina intraradicular são necessários no intuito de vencer os desafios existentes no interior dos canais radiculares.

Referências bibliográficas

- Arora C., Aras M., Chitre V. Evaluation and comparison of retention of different aesthetic posts. *J Ind Prosthodont Soc.* 2006; 2(6):82-9.
- Assif D., Gorfil C. Biomechanical considerations in restoring endodontically treated teeth. *Prostet Dent.* 1994; 6(71):565-7.
- Baratieri L.N. Abordagem Restauradora de Dentes Tratados Endodonticamente – Pinós/Núcleos e Restaurações Unitárias. In: Baratieri L.N. et al *Odontologia Restauradora-Fundamentos e Possibilidades.* São Paulo: Editora Santos; 2001. p.621-31.
- Bonfante E.A., Pegoraro L.F., Góes M.F., Carvalho R.M. SEM observation of the bond integrity of fiber-reinforced composite posts cemented into root canals. *Dent Mater.* 2008; 24:483-91.
- Bonfante G., Kaiser O.B., Pegoraro L.F., Valle A.L. Tensile bond strength of glass fiber posts luted with different cements. *Braz Oral Res.* 2007; 21(2):159-64.
- Bouillaguet S., Troesch S., Wataha J.C., Krejci I., Meyer J.M., Pashley D.H. Microtensile bond strength between adhesive cements and root canal dentin. *Dent Mater.* 2003; 19:199-205.
- Carvalho A.P.M.C., Turbino M.L. Analysis of the microtensile bond strength to enamel of two adhesive systems polymerized by halogen light or LED. *Pesq Odontol Bras.* 2005; 19(4): 307-11.
- Carvalho C.A., Cantoro A., Manzoni A., Goracci C., Breschi L., Ferrari M. Effect of ethanol application on post-luting to intraradicular dentine. *Int Endod J.* 2009; 42:129-35.
- Ceballos L., Garrido M.A., Fuentes V., Rodríguez J. Mechanical characterization of resin cements used for luting fiber posts by nanoindentation. *Dent Mater.* 2007; 23:100-5.
- D'Arcangelo C., D'Amaro M., Vadini M., Zazzeroni S., DE Angelis F., Caputi S. An evaluation of luting agent application technique effect on fibre post retention. *J Dent.* 2008; 36:235-40.
- Duret B., Reynaud M., Duret F. Un nouveau concept de reconstitution corono-radicalaire. *Chir Dent Fr.* 1990; 60(540):131-41.
- Ferrari M., Mannocci F., Vichi A., Cagidiaco M.C., Mjor I.A. Bonding to root canal: Structural characteristics of the substrate. *Am J Dent.* 2000; 13(5):255-60.
- Ferrari M., Vichi A., Grandini S., Goracci C. Efficacy of a Self-Curing Adhesive-Resin Cement System on Luting Glass-Fiber Posts into Root Canals: An SEM Investigation. *Int J Prosthodont.* 2001; 14(6):543-5.
- Franco A.P.G.O. Análise não-linear do mecanismo de cimentação de pinos intra-radicalares utilizando o método de elementos finitos [dissertação]. Ponta Grossa: Universidade Estadual de Ponta Grossa; 2008.
- Gaston B.A., West L.A., Liewher F.R., Fernandes C., Pashley D.H. Evaluation of Regional Bond Strength of Resin Cement to Endodontic Surfaces. *JOE.* 2001; 27(5):321-4.
- Giachetti L., Grandini S., Calamai P., Fantini G., Russo D.S. Translucent fiber post cementation using light-and dual-curing adhesive techniques and a self-adhesive material: Push-out test, *J Dent.* 2009.
- Gomes O.M.M., Calixto A.L. Cimentação Adesiva. In: Gomes J. C. et al *Estética em Odontologia.* 1ª Edição. Curitiba: Editora Maio, 2004. p.303-30.
- Goracci C., Fabianelli A., Sadek F.T., Papacchini F., Tay F.R., Ferrari M. The contribution of friction to the dislocation resistance of bonded fiber posts. *JOE.* 2005; 2:143-54.
- Goracci C., Tavares A.U., Fabianelli A., Monticelli F., Raffaelli O., Cardoso P.C., et al. The adhesion between fiber posts and root canal walls: comparison between microtensile and push-out bond strength measurements. *Europ J Oral Sci.* 2004; 112:353-61.
- Grandini S., Sapio S., Goracci C., Monticelli F., Ferrari M. A one step procedure for luting glass fibre posts: a SEM evaluation. *Int Endod J.* 2004; 37:679-86.
- Kaiser, O.B. Avaliação da resistência à fratura de dentes com condutos alargados e reconstruídos com pinos de fibras de vidro pré-fabricados (associados a pinos acessórios ou fitas de fibras) ou com pinos anatômicos [tese]. Bauru: Universidade de São Paulo; 2006.
- Kalkan M., Usumez A., Ozturk A.N., Belli S., Eskitascioglu G. Bond strength between root dentin and three glass-fiber post systems. *J Prosthet Dent.* 2006; 96(1):41-6.
- Kremer K., Fasen L., Klaiber B., Hofmann N. Influence of endodontic post type (glass fiber, quartz fiber or gold) and luting material on push-out bond strength to dentin in vitro. *Dent Mater.* 2008; 24:660-6.
- Kumbuloglu O., Lassilla L.V.J., User A., Vallittu P.K. A study of the physical and chemical properties of four resin composite luting cements. *Interl J Prosthodont.* 2004; 17(3):357-63.
- Kurtz J.S., Perdigão J., Geraldini S., Hodges J.S., Bowles W.R. Bond strengths of tooth-colored posts effect of sealer, dentine adhesive, and root region. *Am J Dent.* 2003; 16:31A-36A.
- Lanza A., Aversa R., Rengo S., Apicella D., Apicella A. 3D FEA of cemented steel, glass and carbon post in a maxillary incisor. *Dent Mater.* 2005; 8(21):709-15.
- Maia L.G., Vieira L.C. Cimentos resinosos: uma revisão de literatura. *J Bras de Dent & Estet.* 2003; 2(7):258-62.
- Mazzocco D.T., Hirata R., Pires L.A.G., Mota E., Moraes L.F., Mazzocco S.T. Propriedades flexurais de pinos diretos metálicos e não-metálicos. *Ver Dent Press Estet.* 2006; 3(3):21-36.
- Nash R.W. The use of posts for endodontically treated teeth. *Compend Contin Educ Dent.* 1998; 10(19):1054-6.
- Perdigão J., Gomes G., Augusto V. The effect of dowel space on the bond strengths of fiber posts. *J Prosthodont.* 2007; 3(16):154-64.
- Perez B.E.M., Barbosa S.H., Melo R.M., Zamboni S.C., Ozcan M., Valandro L.F. et al. Does the Thickness of the Resin Cement Affect the Bond Strength of a Fiber Post to the Root Dentin? *Int J Prosthodont by Quintessence Publishing Co.* 2006; 19(6):606-9.
- Pest L.B., Cavalli G., Bertami P., Gagliani M. Adhesive post-endodontic restorations with fiber posts: push-out tests and SEM observations. *Dent Mater.* 2002; 18:596-602.
- Pirani C., Chersoni S., Foschi F., Piana G., Loushine R.J., Tay F.R. et al. Does hybridization of intraradicular dentin really improve fiber post retention in endodontically treated teeth. *JOE.* 2005; 31(12):891-4.
- Putignano A., Poderi G., Cerutti A., Cury A., Monticelli F., Goracci C. et al. An in vitro study on the adhesion of quartz fiber posts to radicular dentin. *J Adhes Dent.* 2007; 9(1): 463-67.
- Radovic I., Corciolani G., Magni E., Krstanovic G., Pavlovic V., Vulicevic Z.R., Ferrari M. Light transmission through fiber post: The effect on adhesion, elastic modulus and hardness of dual-cure resin cement. *Dental Materials,* 2009.
- Rasimick B.J., Shah R.P., Musikant B.L., Deutsch, A. S. Effect of EDTA conditioning upon the retention of fibre posts luted with resin cements. *Int Endod J.* 2008; 41:1101-6.
- Ribeiro J.P.F. Análise pelo método dos elementos finitos, da distribuição de tensões em dentes com e sem remanescente coronário, utilizando diferentes pinos intra-radicalares [Dissertação]. Ponta Grossa: Universidade Estadual de Ponta Grossa; 2004.
- Rosenstiel S.F., Land M.F., Fujimoto J. *Prótese Fixa Contemporânea.* São Paulo: Editora Santos; 2006.
- Sadek F.T., Goracci C., Monticelli F., Grandini S., Cury A.H., Tay F. et al. Immediate and 24-Hour Evaluation of the Interfacial Strengths of Fiber Posts post Plus. *JOE.* 2006; 32(12):1174-7.
- Sanares A.M.E., Ittagarun A., King N.M., Tay F.R., Pashley D.H. Adverse surface interactions between one-bottle light-cured adhesives and chemical-cured composites. *Dent Mater.* 2001; 17:542-56.
- Shillingburg H.T.J., Hobo S., Whitsett L.D. Preparos para dentes extensamente destruídos. In: *Fundamentos de Prótese Fixa.* 1ª Edição. São Paulo: Livraria Editora Santos, 1983. p.127-133.
- Souza Jr M.H.S., Carvalho R.M., Mondelli R.F.L., Franco E.B., Pinheiro R.F. *Odontologia Estética fundamentos e aplicações clínicas: restaurações indiretas sem metal: resinas compostas e cerâmicas.* São Paulo: Ed. Santos; 2001.
- Stockton L.W. Factors affecting retention of post systems: a literature review. *J Prosthet Dent.* 1999; 4(81):380-5.
- Tay F.R., Loushine R.J., Lambrechts P., Weller N., Pashley D.H. Geometric Factors Affecting Dentin Bonding in Root Canals: A Theoretical Modeling Approach. *JOE.* 2005; 31(8):584-9.
- Ulbrich, N.L. Avaliação biomecânica da distribuição de tensões em pinos pré-fabricados e em dentes anteriores reconstruídos com diferentes reitores intraradicalares analisados pelo método dos elementos finitos [tese]. Curitiba: Universidade Federal do Paraná; 2005.
- Vichi A., Vano M., Ferrari M. The effect of different storage conditions and duration on the fracture strength of three types of translucent fiber posts. *Dent Mater.* 2008; 24: 832-8.
- Wang V.J.J., Chen Y.M., Yip K.H.K., Smales R.J., Meng Q.F., Chen L. Effect of two fiber post types and two luting cement systems on regional post retention using the push-out test. *Dent Mater.* 2008; 24:372-7.
- Watzke R., Blunk U., Frankenberger R., Naumann M. Interface homogeneity of adhesively luted glass fiber posts. *Dent Mater.* 2008; 24:1512-7.
- Zicari F., Coutinho E., Munck J.D., Poitevin A., Scotti R., Naert I. et al. Bonding effectiveness and sealing ability of fiber-post bonding. *Dent Mater.* 2008; 24:967-77.



G&M Orthodontics: soluções em produtos para Ortodontia e Estética.



BioQuick® *bracket autoligável Ótima adesão e manuseio*
3ª geração autoligáveis Quick®, metálico e interativo, impressiona pelo fácil manuseio. Sua aplicação resulta em grandes vantagens, não só para o dentista como também para os pacientes, pois os resultados são altamente efetivos.

Quicklear® *bracket autoligável cerâmico Força e estética*
Translúcido e interativo, complementa o sistema BioQuick® como alternativa estética. Sua aparência e discrição e seu design sofisticado garantem um sorriso natural, diferencial ideal para a satisfação dos pacientes.



Lingual 2D® *bracket lingual autoligável Confortável e estético*
3ª geração autoligáveis Lingual 2D®, é o menor bracket lingual do mercado. Sem custos laboratoriais e de fácil manuseio, é uma alternativa econômica para introdução da técnica lingual na clínica, proporcionando conforto e estética aos pacientes.

OrthoEasy® *micro-implante Completo e perfeito*
Sistema completo para ancoragem cortical.
Conceito inteligente de nova geração a partir de um ponto de apoio seguro.



Track-V®
Plastificadora
Digital Automatizada
• Totalmente digital
• Fácil manuseio
• Disponível nas voltagens 110V e 220V

Linha **track**

Placas Track®
com película transparente que elimina imperfeições
• Excelente elasticidade
• Vários tipos de placas e espessuras



Caderno

Conselho Editorial Odontologia Clínica e Básica

Prof. Dr. Adriano Maia Corrêa - UFPA - PA
Prof. Dr. Alberto Consolaro - FOB - USP - SP
Prof. Dr. Alberto Magno Gonçalves - ABO - GO
Prof. Dr. Alessandro D. Loguercio - UEPG - PR
Prof. Ms. Alessandro Hyczy Lisboa - CESCAGE - PR
Prof. Dr. Álvaro Della Bona - UPF - RS
Prof. Dr. André Mallmann - UFSM - RS
Prof. Dr. Antístenes Albernaz Alves Neto - UFBA - BA
Prof. Ms. Caetano Baptista Neto - UNIMES/ABCD - SP
Profª. Dra. Cecília da Rocha Brito - CPEC - SP
Prof. Ms. Cristian Higashi - UEPG - PR
Profª. Dra. Cristina Tebechrani Fiúza - FMU - SP
Prof. Dr. Darlon Martins Lima - UFMA - MA
Profª. Ms. Dulce Maria Santos Simões - UFAL - AL
Prof. Ms. Eduardo Karam Saltori - PUC - PR
Profª. Dra. Flávia Gasparini Kiatake Fontão - ILAPEO - PR
Prof. Dr. Gerdal Roberto de Sousa - FEAD - MG
Prof. Dr. Gil Montenegro - FACIPLAC - DF
Profª. Ms. Glória Maria Pimenta Cabral - UNIPÊ - PB
Profª. Dra. Haline Drummond Nagem - FOB/USP - SP
Prof. Dr. Ivan Doche Barreiros - UFMG - MG
Prof. Dr. João Carlos Gomes - UEPG - PR
Prof. PHD. Dr. João de Jesus Viana Pinheiro - UFPA - PA

Prof. Dr. José Peixoto Ferrão Jr. - UFMS - MS
Prof. Dr. José Roberto Pereira Lauris - FOB/USP - SP
Profª. Dra. Juliana Praetzel - UFSM - RS
Prof. Dr. Leandro Augusto Hilgert - UNB - DF
Profª. Dra. Lílian Rigo - IMED - RS
Prof. Dr. Luiz Tadeu de Abreu Poletto - UFMG - MG
Prof. Dr. Marcelo Carvalho Chain - UFSC - SC
Prof. Ms. Mário Tavares Moreira Júnior - CESUPA - PA
Profª. PHD. Dra. Miriam Zaccaro Scelza - UFF - RJ
Prof. Dr. Murilo de Sousa Menezes - UFU - MG
Prof. Ms. Nelson Geovane Massing - CEOM - RS
Profª. Dra. Patrícia Meira Bento - UEPB - PB
Profª. Dra. Paula Andréa de Melo Valença - UFPE - PE
Prof. Dr. Paulo César Gonçalves dos Santos - UFPR - PR
Prof. Paulo Ricardo Barros de Campos - UFRJ - RJ
Prof. Ms. Rinaldo Teles - FAC. CATÓLICA - CE
Prof. Dr. Rodrigo Borges Fonseca - UFGO - GO
Profª. Rosely Maria dos Santos Cavaleiro - UFPA - PA
Prof. Dr. Sérgio Aparecido Torres - FOB/USP - SP
Prof. Dr. Steniel Ferreira Patricio - UNIPÊ - PB
Prof. Dr. Ubiracy Gaião - Univ. Positivo - PR
Profª. Ms. Yvana Maria Goes de Oliveira - ABO/SE

Odontologia Clínica / Básica

Artigo original / Original Article

- 78-85** **Análise dos traumas de face que acometem mulheres vítimas de violência doméstica**
Analysis of facial trauma affecting women victims of domestic violence
Rodolfo José Gomes de Araújo, Márcia de Bastos Braga Lavareda Mendes, Thamires Miranda Castro, Mário Tavares Moreira Júnior, Amanda Britto Lima Araújo, Lorena Mendes Pacheco.

Relato de caso / Case report

- 86-90** **Aplicação clínica do refletor odontológico tipo LED com luz laranja em restauração de dente anterior com resina composta**
Clinical application of dental reflector type LED light orange in anterior restorative with composite resin
Marcos Taques Margraf, Rodrigo Cassemiro Godoy, Leticia Schmitz Margraf, Tatiane Sachet Margraf.

Relato de caso / Case report

- 92-98** **Tratamento multidisciplinar no fechamento de diastema anterior: relato de caso**
Multidisciplinary treatment on diastema's closure: a case report
Marcelo Agnoletti Pereira, Rafael Massunari Maenosono, Bella Luna Colombini Ishikiriama, Sérgio Kiyoshi Ishikiriama.

Relato de caso / Case report

- 99-105** **Duplo cisto periapical em maxila de tamanho, ocorrência e evolução incomuns - relato de caso clínico**
Maxila double periapical cyst of uncommon size, occurrence and evolution - case report.
Sérgio Bartolomeu de Farias Martorelli, Rinaldo Albuquerque, Fernando Martorelli, Felipe Bravo, Érica Cavalcanti Passos de Medeiros.

Análise dos traumas de face que acometem mulheres vítimas de violência doméstica

Analysis of facial trauma affecting women victims of domestic violence

Rodolfo José Gomes de Araújo¹
Márcia de Bastos Braga Lavareda Mendes²
Thamires Miranda Castro³
Mário Tavares Moreira Júnior⁴
Amanda Britto Lima Araújo⁵
Lorena Mendes Pacheco⁶

Resumo

O presente trabalho visa tratar as informações sobre os mais diversos tipos de violências, cometidos contra a mulher, tendo como locus de pesquisa a DEAM, Delegacia Especializada de Atendimento à Mulher, nos anos de 2009/2010, no município de Belém, Estado do Pará. Verificou-se 210 laudos periciais. Observou-se que as agressões acontecem por meio da violência física direta, com socos e pontapés em 50% dos casos, tendo como região mais acometida a região nasal com 35 ocorrências, contabilizando 12% dos casos. Pode ser visto que a faixa etária dos 23 a 36 anos representa 72% das situações de violências. A maior quantidade de ocorrências registradas está entre as mulheres casadas. Defende-se, a partir deste estudo, que as ações contra as violências devam ser assumidas por todas as políticas sociais e por todos na sociedade, visto que os serviços estatais precisam passar por ações de investimentos, seja de infraestrutura, seja de formação continuada para os seus profissionais.

Descritores: Violência contra a mulher, traumatismos faciais, agressão, prova pericial, odontologia legal.

Abstract

This paper aims to deal with the information about the various types of violence, against women committed, with the locus of the DEAM, Specialized Police for Assistance to Women in the years 2009/2010, the city of Belem, state of Para, was chosen to perform a descriptive study of the forensic reports. There were 210 expert reports analyzed. It was seen that the attacks occur through direct physical violence, with punches and kicks in 50% of cases, and in the nasal region with 35 occurrences, accounting for 12% of cases. It can be seen that the age group of 23-36 years represents 72% of cases of violence. The biggest victims are among married women. It is argued, from this study that the actions against violence should be taken by all social policies and for all in society, since the state services must go through stock investments, or infrastructure is continuing education for professionals.

Descriptors: Violence against women, facial Injuries, aggression, expert testimony, forensic dentistry.

¹Mestre em Odontologia - Universidade Federal do Pará.

²Especialista em Segurança Pública - UFPA.

³Cirurgiã-Dentista - Escola Superior da Amazônia.

⁴Mestre em Odontologia - Universidade Federal do Pará.

⁵Bacharel em Direito - Centro Universitário do Estado do Pará.

⁶Bacharel em Direito - Centro Universitário do Pará.

Correspondência com o autor: rjgaraujo@gmail.com

Recebido para publicação: 26/07/11

Aceito para publicação: 18/10/11

Introdução

A violência tornou-se fenômeno social de múltiplos significados. Vê-se desde as formas mais cruéis de tortura, até as mais sutis sendo praticadas contra o ser humano, ainda mais preocupante quando se trata de indivíduos em situação indefesa. Fatos com este passaram a fazer parte do cotidiano social, em que tanto na família, nas empresas ou em qualquer instituição pública, percebem-se as mais elementares formas de violências.

Autores chamam atenção ao fato de que a preocupação com o problema da violência é recente na história da humanidade, alguns relacionam à modernidade e seus valores. Neste sentido, afirma-se que há muita dificuldade em traçar uma definição para esse fenômeno devido às múltiplas conceituações nas diversas áreas científicas do conhecimento, visto que a problemática é discutida com veemência pela psicologia, sociologia, saúde, segurança pública, entre outros⁹.

A violência contra a mulher não está restrita a certo meio, não escolhe raça, idade ou condição social. Nomeia-se social, pessoas de maior poder financeiro. As mulheres acabam se calando contra a violência recebida, talvez por medo, vergonha, até mesmo por dependência financeira. A exposição familiar também causa preocupação e constrangimento, contudo não se confia nas alternativas de punição determinadas na lei. Nesse sentido, a Convenção Interamericana para Prevenir, Punir e Erradicar a Violência contra a Mulher (Convenção de Belém do Pará, 2005) reafirmou a violência doméstica como qualquer ato ou conduta baseada no gênero que cause morte, dano ou sofrimento físico, sexual ou psicológico à mulher, tanto na esfera pública quanto privada.

O problema da violência chega aos serviços de saúde em diferentes situações e momentos, principalmente quando o evento de agressão provocou repercussões graves. Deparando-se com essa realidade, os profissionais de saúde devem estar orientados e preparados emocionalmente para que possam se defrontar com momentos de tensão no atendimento de pessoas vítimas de violência, prestando assistência integral.

A violência quando praticada dentro do lar é chamada violência doméstica. Ocorre em meio aos desentendimentos entre pai-mãe-filho e não deve ser considerada algo natural, pelo contrário, é algo destrutivo e que permeia a dinâmica familiar, podendo atingir crianças, mulheres e

adolescentes de diferentes níveis socioculturais. A história das famílias é composta pelas vivências acumuladas dos pais, que antes de gerarem filhos, estiveram envolvidos nas relações de sua própria família, onde adquiriram suas experiências de socialização e que poderão transmitir aos seus filhos, existindo assim, a possibilidade da reprodução de valores. Conforme a abordagem sócio-psico-interacionista, o psicológico é condicionado pelo social, produzindo-se historicamente¹⁰.

A Delegacia de Atendimento à Mulher (DEAM) recebe queixas de violência contra as mulheres, investigando situações individuais e encaminha aos órgãos especializados da justiça. Como em toda a Polícia Civil, o registro das ocorrências é feito através de Boletim de Ocorrência, documento essencialmente informativo, o qual registra informações sobre o ocorrido, visando instruir a autoridade policial sobre qual a tipicidade penal cabível e sobre como proceder nas investigações.

Portanto, o presente estudo teve como objetivo buscar informações sobre os mais diversos tipos de violência, cometidos contra a mulher nos anos de 2009 e 2010, tendo como local de pesquisa a DEAM do município de Belém, capital do estado do Pará. O interesse foi obter informações a respeito dos tipos de violência contra a mulher, com ênfase nos casos em que estejam enquadrados os cometimentos na região buco-facial.

Revisão de literatura

A violência contra a mulher constitui grave problema de Saúde Pública, ocorre no mundo inteiro em todas as classes sociais. Com o objetivo de conhecer as representações sociais da violência contra a mulher na perspectiva de enfermeiras alunas de uma Escola Superior de Enfermagem de Lisboa/Portugal, realizou-se pesquisa exploratória com respaldo das representações sociais, da qual participaram cento e cinquenta enfermeiras, sendo os dados coletados por meio de questionário. Resultados apontam que as representações sociais da violência contra a mulher estão restritas ao universo consensual pelo qual são produzidas, constituído, sobretudo, pela conversação informal e pela vida cotidiana. Apontam, também, que a violência não é entendida como um problema de saúde. Considera-se que os embasamentos teóricos sobre o tema e o envolvimento institucional dos Serviços de Saúde contribuirão para a inserção da violência contra a mulher na agenda da Saúde Pública⁸.

O rosto é o centro das atenções no ser humano e nada pode ser mais pesaroso do que a sua deformação. Mesmo com avanços tecnológicos e científicos na área de cirurgias plásticas, ainda pode-se constatar cicatrizes permanentes, perda de função e marcas que transformam as pessoas em seres segregados, à parte do convívio social e do trabalho. Essas lesões ocorrem décadas após décadas ligadas à violência, seja em sua forma mais explícita, como a agressão interpessoal, seja em formas dissimuladas, como os atropelamentos e acidentes⁵.

Com o objetivo de analisar a percepção da violência doméstica referida por mulheres vítimas e comparar com a percepção de gestantes, vítimas ou não desse evento, foi realizada pesquisa qualitativa exploratória com seleção intencional dos sujeitos, utilizando-se a técnica de grupo focal. Os sujeitos constaram de vinte e quatro mulheres subdivididas em dois grupos: (1) treze mulheres acompanhadas no Centro de Referência e Apoio às Mulheres Vítimas de Violência Doméstica e (2) onze mulheres grávidas atendidas no pré-natal de Unidade Básica de Saúde, selecionadas independente de serem ou não expostas à violência. Os conteúdos das falas das mulheres foram organizados em categorias temáticas e analisados, tendo-se percebido que a compreensão sobre violência doméstica é expressa de forma semelhante por mulheres, que vivenciem ou não a situação. A compreensão e discussão dos tópicos propostos para esses grupos possibilitaram o desenvolvimento de uma abordagem mais adequada das mulheres pesquisadas. O conteúdo das perguntas e sua formulação foram considerados de fácil compreensão pelas mulheres de ambos os grupos².

Em um estudo feito na Delegacia de Defesa da Mulher de Araçatuba, São Paulo, Brasil, no ano de 2002 foram totalizados 204 inquéritos policiais e, destes, extraídos 33 laudos periciais referentes aos crimes de lesões corporais e maus-tratos em mulheres. Foram analisados nos laudos médicos da perícia, aspectos relativos à idade e local das lesões nas vítimas por elas apresentadas na ocasião do exame. Os resultados encontrados revelam que ocorreu a maior prevalência de lesões na região da cabeça e pescoço, área de atuação do cirurgião-dentista que necessita estar preparado para atender, entre outros, a paciente vítima de violência⁶.

Partindo da constatação de que a violência constitui um dos principais agravos à saúde e bem-

estar das mulheres, realizou-se uma investigação para averiguar o comportamento quantitativo das lesões corporais que atingiram o complexo maxilomandibular em mulheres que se submeteram à perícia médico-legal no Instituto Médico Legal (IML), no município de Ribeirão Preto, SP, Brasil, nos anos de 1998 a 2002. Foram consultados 28.192 laudos periciais realizados para esclarecimento de crimes de lesão corporal. Tal estudo foi baseado nos critérios de faixa etária, grupo étnico, etiologia e classificação jurídica do dano, região atingida. A faixa etária predominante foi de 26 a 30 anos (19,9%); o grupo étnico com maior incidência foi de mulheres brancas. Quanto à etiologia do dano, verifica-se um maior percentual nas agressões físicas (57%); na descrição das lesões, observou-se uma maior incidência de traumas resultando em escoriação, seguida de edema e equimose. Quanto às regiões da face atingidas, a região oral foi a mais prevalente, seguida da região nasal. Concluiu-se que, nos crimes de lesão corporal em mulheres, há um elevado comprometimento do complexo maxilomandibular³.

O problema da violência doméstica, infelizmente, se naturalizou em nossa sociedade, o que significa que, culturalmente, sofrer violência em casa é de certa forma, considerado comum. Todavia, a violência doméstica não deve ser encarada desta maneira, já que constitui uma violação das Normas Internacionais e da Legislação Brasileira que a protege. Esta ideia torna-se premissa básica para que sejam desenvolvidas estratégias de planejamentos de ações e serviços, pois a violência contra a mulher é um problema social e de saúde pública, consistindo em um fenômeno mundial que não respeita fronteiras de classe social, raça/etnia, religião, idade e grau de escolaridade. Diante dessa realidade, o Serviço de Cirurgia e Traumatologia Buco-Maxilo Facial da Faculdade de Odontologia do Campus de Araçatuba se preocupa em diagnosticar as lesões faciais de mulheres vítimas da violência doméstica, levar ao seu conhecimento seus direitos e proporcionar um atendimento integral e humanizado¹.

As fraturas faciais, quando não identificadas e tratadas adequadamente, podem levar a graves sequelas funcionais e estéticas. Foi avaliada, através de estudo prospectivo, a incidência de fraturas faciais em 108 pacientes atendidos pela equipe de Cirurgia e Traumatologia Bucomaxilofacial do Hospital Independência de Porto Alegre, em um período de 15 meses. Com base nos resultados obtidos, concluiu-se que, entre os pacientes aten-

didados no serviço de traumatologia facial, a violência urbana (36%), os acidentes de trânsito (19%) e os esportes (19%) foram os principais agentes etiológicos. Houve maior incidência dos traumatismos faciais no sexo masculino e em indivíduos entre 20 e 30 anos de idade⁷.

Desse modo, a presença da odontologia, no que tange às lesões do complexo bucomaxilofacial em mulheres, torna-se indispensável tanto na constatação quanto na reparação dos danos. Assim, um estudo quantitativo e analítico, com desenho do tipo transversal, foi conduzido com o objetivo de caracterizar as lesões corporais e faciais que se submeteram à perícia médico-legal no Instituto Médico Legal (IML), do município de Recife, ocorridas nos meses de janeiro, abril e dezembro de 2005 e 2006 e janeiro e abril de 2007. Os dados foram copilados do laudo do legista, sendo as informações de interesse transcritas para tal fim. A maior participação nas solicitações de exame de corpo de delito coube às delegacias de mulheres. Predominaram na amostra as lesões do tipo contundente e em mais de uma região corporal. Na face, a região mais acometida pela violência foi o terço médio. As lesões mais frequentes associadas aos tecidos foram as de tecidos moles. O agressor foi predominantemente o cônjuge e as lesões classificadas como leve foram as mais comuns¹².

Materiais e método

Após autorização para o acesso do pesquisador aos laudos periciais encaminhados ao Instituto Médico Legal e posteriormente realização do referido estudo pela Delegacia Especializada de Atendimento à Mulher, partiu-se para análise dos principais pontos registrados em cada documento. O objetivo seria formatar uma análise quantitativa descritiva dos eventos registrados durante o período dos anos de 2009 e 2010. Os pesquisadores foram orientados sobre a não necessidade de aprovação do Comitê de Ética em Seres Humanos, visto que não se tratava de exames diretos em pessoas e sim apenas análise quantitativa documental. A identificação das vítimas assim como dos supostos agressores foram mantidas no mais absoluto sigilo. Os pesquisadores não tiveram acesso a fotos ou outros exames que comprometessem a intimidade e privacidade dos envolvidos. Eram descartados documentos que não tivessem registrado lesões em áreas de cabeça e pescoço, foco desta pesquisa.

Percebeu-se que seria importante traçar um perfil das vítimas que eram acometidas de violência doméstica, antes de estudar propriamente as lesões faciais que a elas eram acometidas. Por isso, buscou-se fazer uma análise detalhada dos seguintes itens: faixa etária, profissão, estado civil, tipo de agressor, etiologia do dano e ambiente da agressão.

Este estudo partiu da necessidade de buscar informações a respeito das lesões corporais, no âmbito da Odontologia legal, ocasionadas em mulheres, sejam elas de cunho intrafamiliar ou não. Nesse sentido, foram pesquisados 210 laudos periciais, encaminhados pela Divisão Especializada de Atendimento à Mulher (DEAM) ao Instituto Médico Legal Renato Chaves, no município de Belém, Estado do Pará, no interstício 2009 a 2010. Dos laudos foram colhidas informações sobre idade, profissão, estado civil, quem aparece como agressor e o tipo de agressão, ambiente da agressão, etiologia do dano e descrição da lesão.

Partiu-se da catalogação direta nos arquivos da DEAM, com a qual foram tratados mais de 300 laudos, destes permaneceram 210 laudos, utilizados na fase exploratória, dos quais se partiu para a fase descritiva das lesões, haja vista a complexidade das mesmas, os efeitos e a qualidade das informações contidas nos resultados da perícia. Informa-se que as descrições foram transcritas literalmente dos laudos, conforme identificação do médico legista.

Resultados

O grupo etário das periciandas indicou que todas eram maiores de idade, com destaque o interstício de 18a aos 44ª, aproximadamente. (Tabela 1).

No que diz respeito à profissão das periciandas, 177 laudos, ou seja, 84% das mulheres são apresentadas como domésticas e 20 laudos, ou seja, 9,5% das mulheres apresentaram-se como autônoma, conforme quadro abaixo (Tabela 2).

Os agressores identificados nos laudos são em sua maioria esposos, com cerca de 75 casos, correspondente a 35,7% dos laudos, seguido do companheiro com 64 casos referente a 30,6% dos laudos e ex-companheiro com 32 casos e 15,35% dos laudos (Tabelas 3,4 e 5).

No laudo pericial são relatados, por escrito e esmiuçados, os fatos da ocorrência, entretanto, verificou-se em alguns documentos que não aparecem melhores detalhes do tipo de violência

sofrida pelas mulheres, o que dificultou algumas informações, como no quadro a seguir. Das análises da etiologia do dano, 117 laudos não especificaram o tipo de violência física, visto que declararam no histórico apenas: "pericianda refere ter sido agredida fisicamente", o que não favorece a esclarecimentos. Contudo, outros são mais diretos por apresentarem socos com 32 casos, com 15,3%, seguidos de tapas com 38 ocorrências para 18,1% dos casos.

O estudo descritivo realizado nos laudos periciais para identificação dos tipos de lesões cor-

porais sofridas por mulheres apresentou dados importantes no que diz respeito a traumas bucomaxilofaciais. As periciandas identificadas são moradoras de Belém e área metropolitana. Os dados foram colhidos de 210 laudos, solicitados pelas delegadas da DEAM, nos período de 2009 e 2010. Estes foram contabilizados em números de ocorrências efetivas em cada laudo, relacionados por maior incidência, contudo foram colhidos apenas os eventos na região bucomaxilofacial, os traumas da área orbital foram desconsiderados (Tabelas 6 e 7).

Tabela 1 - Quanto à faixa etária.

FAIXA ETARIA	QUANTITATIVO	%
18 a 22	30	16%
23 a 27	59	28%
28 a 31	55	26%
32 a 36	39	18%
37 a 41	19	8%
42 a 46	08	4%
Total	210	100%

Fonte: IML Renato Chaves, 2009 a 2010.

Tabela 3 - Quanto ao tipo de agressor.

AGRESSOR	QUANTITATIVO	%
Esposo	75	35,70%
Companheiro	64	30,60%
Ex-companheiro	32	15,30%
Não declarado	26	12,30%
Ex-namorado	8	3,70%
Irmão	03	1,40%
Ex-cunhado	02	1,00%
Total	210	100,00%

Fonte: IML Renato Chaves, 2009 a 2010.

Tabela 5 - Quanto à etiologia.

ETIOLOGIA DO DANO	QUANTITATIVO	%
Agressão física somente	117	55,6%
Tapas	38	18,1%
Socos	32	15,3%
Pontapés e chupes	18	8,5%
Fratura	05	2,5%
Total	210	100

Fonte: IML Renato Chaves, 2009 a 2010.

Tabela 2 - Quanto à profissão.

PROFISSÃO	QUANTITATIVO	%
Doméstica	177	84, %
Autônoma	20	9,5%
Não declarado	05	2,5%
Professora	02	1%
Funcionária Pública	02	1%
Comerciante	01	0,5%
Cobrador	01	0,5%
Téc. em radiologia	01	0,5%
Secretária	01	0,5%
Total	210	100%

Fonte: IML Renato Chaves, 2009 a 2010.

Tabela 4 - Quanto ao estado civil.

ESTADO CIVIL	QUANTITATIVO	%
Casada	75	35,7%
União estável	64	30,6%
Solteiro	48	22,7%
Consensual	23	11,0%
Total	210	100%

Fonte: IML Renato Chaves, 2009 a 2010.

Tabela 6 - Ambiente da agressão.

LOCAL DA OCORRÊNCIA	QUANTITATIVO	%
Residência própria	142	67,7%
Residência do agressor	20	9,6%
Via pública	22	10,5%
Dentro de automóvel	01	0,5%
Não declarado	25	11,7%
Total	210	100

Fonte: IML Renato Chaves, 2009 a 2010.

Tabela 7 - Lesão corporal.

LESÃO CORPORAL ODONTO-LEGAL	QUANTITATIVO	%
Edema traumático na região nasal	35	12,0
Região malar esquerda	27	9,3
Edema traumático na região zigomática esquerda	21	7,2
Equimose na mucosa labial superior esquerdo	21	7,2
Equimose na mucosa labial inferior esquerdo	20	6,8
Região malar direita	19	6,6
Edema traumático na região zigomática direita	18	6,2
Equimose na mucosa labial superior direito	16	5,5
Equimose na mucosa labial inferior e superior medialmente	16	5,5
Equimose na região mandibular esquerda	14	4,8
Equimose na mucosa labial inferior direito	12	4,1
Sangramento e escoriações na cavidade oral	09	3,1
Edema com erosão no lábio superior lado esquerdo	07	2,4
Debilidade de movimentos mandibulares permanente	07	2,4
Equimose na região mandibular direita	07	2,4
Edema traumático na região lábio-maxilar esquerda	07	2,4
Região paratideomasseteriana direita	06	2,0
Ferimento na mucosa interna	05	1,7
Oclusão da cavidade oral	04	1,4
Debilidade de movimentos mandibulares transitória	04	1,4
Edema traumático nos lábios	03	1,0
Limitação de abertura da boca	02	0,8
Inflação na gengiva superior e inferior	02	0,8
Fratura de elemento	02	0,8
Debilidade temporária nos movimentos labiais	01	0,4
Trauma na região mandibular	01	0,4
Região mastoidea esquerda	01	0,4
Amolecimento de incisivo central e lateral superior direito	01	0,4
Perda de esmalte e dentina	01	0,4
Total	292	100

Fonte: IML Renato Chaves, 2009 a 2010.

Discussão

Em relação a faixa etária, os laudos com maior visibilidade estão na faixa dos 23 a 27 anos, apresentando maior ocorrência com 28% dos casos, seguido de 28a a 31a correspondente a 26% e de 32a a 36a com 19% dos casos. Percebeu-se que quando a faixa etária é maior vão-se diminuindo as ocorrências das denúncias.

As situações são aproximadas com a pesquisa de Chiaperini³ (2009), quando realizou estudo com situações de violência contra mulher, em Ribeirão Preto/SP, afirma: "que a partir dos 31 anos, conforme aumenta a idade, diminuíram as incidências dos registros de agressão em mulheres que procuraram um local para registro de ocorrência".

Com base no histórico dos laudos periciais, no que diz respeito à etiologia do dano, definiu-se como lesão corporal, visto que todos os laudos afirmam ofensa à integridade corporal ou à saúde da pericianda. As agressões, nos laudos declarados, afirmam ter acontecido na própria residên-

cia, em via pública ou na residência do agressor, mesmo sendo declarada a ação contundente da agressão física, todos também afirmam que não houve tortura.

De acordo com o Regimento Interno, homologado pela resolução 02 aprovada em 2006, pelo então Governador Simão Jatene, a Divisão Especializada de Atendimento à Mulher compõe a Diretoria de Polícia Especializada. Tem por atribuição a repressão da prática de atos delituosos contra a integridade da mulher.

Entende-se que a violência contra mulher tornou-se um fenômeno social, de grande repercussão. Para Chiaperini³ (2009), "a violência contra a mulher, além de ser um problema político-social, é algo que a sociedade e a comunidade científica não podem desconsiderar". Os autores defendem que a entrada da odontologia legal, no âmbito da violência física, tornou-se indispensável tanto para identificação do dano quanto para a repara-

ção deste, visto que pior que a agressão na região maxilomandibular, é ter que conviver com o rosto marcado pela violência.

Observou-se com o levantamento que as agressões acontecem por meio da violência física direta, com socos e pontapés, em 50% dos casos, e na região nasal com 35 ocorrências, contabilizando 12% dos casos, como revela a Tabela 7. Pelos laudos pode ser visto que a faixa etária dos 23 a 36 anos representa 72% das situações de violência. Pode-se dizer que é neste período que a mulher está mais disposta a denunciar o agressor e não aceita mais ser violentada. Viu-se também que a maiores vítimas estão entre as casadas ou as que vivem maritalmente.

Segundo Chiaperini³ (2009), no Brasil, os dados referentes à violência contra mulher demonstram que 70% dos casos são realizados no espaço doméstico. Esses dados são confirmados com o levantamento feito anteriormente, em que 67,7% dos casos são com os casados e nas relações estáveis.

Identificaram-se os tipos de lesões corporais da área da odontologia legal, ignorando-se as demais lesões corporais, por não serem objetos desse estudo. Nesse sentido, pode-se afirmar que foram identificados 292 acometimentos violentos. Contudo, cabe lembrar que quanto à identificação da etiologia do dano houve dificuldade em demarcar com precisão os dados, uma vez que há fragilidade na descrição de alguns profissionais, pois parece que não há uma preocupação em registrar os detalhes da agressão, haja vista as informações serem diferenciadas em cada laudo, no que diz respeito a detalhar as violências, quicã quantos aos agressores.

Pode-se afirmar com os laudos que não existem declarações quanto aos motivos da agressão, quanto ao ambiente da ocorrência, se ocorreu na frente de outro, se em ambiente reservado, se outros eventos foram gerados. Percebeu-se que aos laudos cabe apenas descrever a lesão, sem efeitos qualitativos, somente quantitativos.

Pode-se acrescentar que alguns profissionais detalham a arcada dentária em suas indicações mais precisas, assim como indicam os tipos de lesões sofridas, o local, as variáveis mais sociológicas, mas houve dificuldade em definir a etnia da mulher, as condições socioeconômicas das periciandas devido alguns profissionais não acolherem essas informações, talvez por estarem focados a trabalhar nas lesões. Contudo, seria muito proveitoso para esse estudo, o desenho socioeconômico

e ambiental das mulheres vitimizadas.

Verificaram-se diferenças exorbitantes entre as descrições dos legistas, porém, não coube a este trabalho detalhar essas percepções já que não foi esse o objeto de pesquisa. Não se pretendeu um olhar sobre a violência nas suas várias vertentes, mas destacar as lesões características da odontologia legal.

Para Silva; Aquino¹³ (2008), a região da cabeça é a mais exposta, por isso os acometimentos na face são mais frequentes por ser menos protegida. Assim, se percebeu nos laudos a desvinculação da violência física das demais violências. Embora já esteja no conhecimento jurídico, não se tem referência às outras violências nos laudos periciais, contudo se defende que estas trazem prejuízos materiais, físicos e, principalmente, psicológicos.

As análises das descrições das lesões faciais observaram incidências de violências como: edemas com 28,8% de ocorrências, equimoses com 34,6%, além de outros traumas com 35,4% dos casos. Observou-se no levantamento das informações que houve baixa incidência de fraturas e perdas de elemento dentário, com apenas 1,2% das ocorrências. As ocorrências omitidas nesse trabalho, como os hematomas nos braços, mãos e pescoço podem representar um efeito defensivo das vítimas para proteger seus rostos.

A violência gerada pelos indivíduos causou incontáveis e incontestáveis lesões e até morte ao longo da história da humanidade. As pessoas que sofreram tais violências, ao terem seus rostos lesados, carregam para sempre suas marcas, as quais nem sempre podem esconder. O rosto representa o centro de atenção humana e nada pode ser mais pesaroso do que a sua deformação. Mesmo com a atual tecnologia, ainda podemos nos deparar com cicatrizes, marcas e perda de função que transformaram as pessoas em seres segregados à parte do convívio social e do trabalho¹⁴.

Resende¹¹ (2007) aponta que as mulheres vitimizadas pelas agressões físicas de todas as vertentes sociais são adolescentes e adultas inseridas no contexto familiar. Coloca que a violência contra mulher fere os princípios do art. 05 da constituição nacional, quando determina que homens e mulheres sejam iguais em direitos e obrigações.

Tomando como foco as lesões de cabeça e área orofacial em tais circunstâncias, torna evidente e necessária a atuação do cirurgião-dentista legal, do cirurgião-dentista, para os atendimentos às vítimas de violências.

Conclusão

De acordo com este estudo, parece lícito afirmar que:

- A agressão contra a mulher varia quanto à idade, mas quanto ao ambiente familiar é recorrente.
- Ações contra as violências devem ser assumidas por todas as políticas sociais e por todos na sociedade.
- Sugere-se mudança no formato dos laudos periciais para registro de mais detalhes sobre agressões sofridas.
- Sugere-se, também, que sejam criadas Normas de Atendimento Padrão (NAP) durante as perícias, já que significantes diferentes foram verificados nas descrições dos legistas durante a realização do presente estudo.

Referências bibliográficas

1. Aranega A.M. et al. Etiologia e incidência de traumas faciais relacionados à violência doméstica à mulher. *Revista LEVS*. São Paulo, n.5, 2010.
2. Audi C. et al. Percepção da violência doméstica por mulheres gestantes e não gestantes da cidade de Campinas, São Paulo. *Ciênc. saúde coletiva [online]* v.14, n.2, p.587-94, 2009.
3. Chiaperini A. et al. Danos Bucomaxilofaciais em mulheres: registros do instituto médico-legal de Ribeirão Preto (SP), no período de 1998 a 2002. *Revista Odonto Ciência – Fac. Odonto/PUCRS*, v.20, n.49, p.71-76, 2009.
4. Convenção de Belém do Pará. "10 anos da adoção da Convenção Interamericana para Prevenir, Punir e Erradicar a Violência contra a Mulher". In: _____. *Convenção de Belém do Pará*. 3 ed. Brasília: Agende; p.14-5, 2005.
5. Day V.P. et al. Violência doméstica e suas diferentes manifestações. *Revista Psiquiatria Rio Grande do Sul*, n. 25, (Supl. 1), p. 9-21, 2007.
6. Garbin C.A.S. et al. Violência doméstica: análise das lesões em mulheres. *Cad. Saúde Pública*. Rio de Janeiro, v.22, n.12, p.2567-2573, 2006.
7. Krauser R.G.S. et al. Etiologia e incidência das fraturas faciais: estudo prospectivo de 108 pacientes. *Revista de Ciências Médicas e Biológicas*. v.3, n.2, p.188-193, 2004.
8. Leal S.M.C., Lopes M.J.M., Gaspar M.F.M. Representações sociais da violência contra a mulher na perspectiva da enfermagem. *Interface (Botucatu)*, Botucatu, v.15, n.37, 2001.
9. Macedo J.L.S. et al. Mudança etiológica do trauma de face de pacientes atendidos no pronto-socorro de cirurgia plástica do Distrito Federal. *Rev Soc Bras Cir Plast.*, v.22, n.4, p.209-212, 2007.
10. Moura M.A.V., Oliveira P.R.F. A percepção das mulheres vítimas de lesão corporal dolosa. *Escola Anna Nery*. *Rev Enf.* v.4, n.2, p.257-267, 2000.
11. Rezende E.J.C et al. Lesões buco-dentais em mulheres em situação de violência: um estudo piloto de casos periciados no IML de Belo Horizonte, MG. *Revista Brasileira Epidemiologia*. v.10, n.2, p.202-14, 2007.
12. Santana J.L.B. et al. Lesões corporais e faciais em mulheres submetidas a exame de corpo de delito em Recife/PE, Brasil. *Odontol. Clín. Cient.*, v.10, n.2, p.133-136, 2011.
13. Silva I.V., Aquino E.M. Padrão de distúrbios psíquicos menores em mulheres vítimas de violência atendidas em uma unidade de urgência e emergência. *Cad. Saúde Pública* v.24, n.9, p.2103-2114, 2008.
14. Silva J.J., Cauás M. Avaliação da violência urbana e seu custo cirúrgico na vítima de trauma na face no Hospital de Restauração - Recife PE. *Odontologia. Clín.-Cientif.*. Recife, v.3, n.1, p.49-56, 2004.

Aplicação clínica do refletor odontológico tipo LED com luz laranja em restauração de dente anterior com resina composta

Clinical application of dental reflector type LED light orange in anterior restorative with composite resin

Marcos Taques Margraf¹
Rodrigo Cassemiro Godoy²
Leticia Schmitz Margraf³
Tatiane Sachet Margraf⁴

Resumo

O relato de caso clínico descreve o emprego do refletor Sirius Sensor LED Orange (Gnatus, Ribeirão Preto, SP, Brasil) com luz laranja com intensidade de 5.000LUX para iluminação do campo operatório em restauração de dente anterior com resina composta. A iluminação do campo operatório com luz laranja determina maior tempo de trabalho com os compósitos durante a inserção, adaptação, remoção dos excessos, determinação da anatomia e texturização, além de diminuir o desgaste da acuidade visual do operador.

Descritores: Restauração dentária, fotopolimerização, resina composta.

Abstract

The case report describes the use of reflector Sirius Sensor LED Orange (Gnatus, Ribeirão Preto, Brazil) with a light orange with 5.000 LUX intensity for illumination of the operative field in anterior restorative composite resin. The illumination of the operative field with orange light provides longer working with composites for the insertion, adjustment, and removal of excess, anatomy and texturing. In addition, it decreases the wear of the operator's visual acuity.

Descriptors: Dental restoration, light curing, composite resin.

¹ Professor Assistente de Clínica Integrada do Depto de Odontologia da UEFG – Universidade Estadual de Ponta Grossa – PR. Mestrado em Dentística – Universidade Camilo Castelo Branco/São Leopoldo Mandic – Campinas - SP. Doutorando em Dentística – PUC – Curitiba – PR

² Especialista em Prótese Dental EAP/ABO/PG-PR

³ Acadêmica do Curso de Odontologia - UEFG - PR

⁴ Mestranda em implantodontia ILAPEO - PR

Introdução

Há mais de 20 anos, a Odontologia vive a era adesiva fotopolimerizável. Desde os primórdios da foto ativação com a luz ultravioleta do sistema Nuvafill-Nuva-Light (Caulk Co. Milford, DE, USA) muitos conceitos e princípios revolucionaram a prática odontológica⁹. A possibilidade de controlar o momento da polimerização das resinas compostas com a aplicação da luz foi determinante na aceitação deste material⁷.

O princípio básico da fotopolimerização é determinado pela absorção da luz por agentes químicos iniciadores e ativadores dentro de uma faixa de comprimento de onda de luz entre 450 a 500 nanômetros (nm). Nesta faixa, fundamentalmente temos a luz na cor azul que converte, quimicamente, monômeros resinosos em polímeros^{2,6}.

O grau de polimerização dos compósitos é influenciado por inúmeros fatores como o tipo das partículas, a cor da resina composta, a espessura da camada, a temperatura, além do tipo e quantidade de fotoiniciadores^{1,4,5}.

Atualmente as exigências estéticas dos pacientes e também da Odontologia levaram ao aumento do tempo operatório para realizar uma restauração anterior: camadas de resinas compostas para a dentina, esmalte, translúcidas, opacas, opalescentes e de valor⁹.

Buscando diminuir o tempo clínico do paciente na cadeira odontológica em uma restauração anterior e visando acelerar o processo de fotopolimerização, os fabricantes aumentaram a quantidade de fotoiniciadores nas formulações dos compósitos. Esta estratégia limitou ainda mais o tempo de trabalho do operador, pois essas resinas tornaram-se extremamente sensíveis a luminosidade dos refletores odontológicos. Desta forma, a resina reage antes do tempo necessário para o dentista e o acadêmico de odontologia estabelecerem a anatomia e os detalhes de uma restauração de dentes anteriores^{8,10}. Algumas resinas compostas permitem tempos de trabalho de apenas 10 a 20 segundos para sua aplicação⁹.

Uma manobra comum entre os operadores passou ser a de afastar o refletor ou desligá-lo durante a inserção e a escultura de uma restauração anterior. Essa manobra além de prejudicar a acuidade visual dos odontologistas ao longo de suas carreiras, impede uma visão clara de determinadas regiões, induzindo à impossibilidade de visualizar e controlar adequadamente as adaptações marginais^{3,9}.

Recentemente foi apresentado um refletor com Luz emitida por Diodos (LEDs) que dispõem de um sensor digital, o qual permite duas opções de luminosidade: emissão de luz branca e luz laranja (Sirius Sensor LED Orange - Gnatus, Ribeirão Preto, SP, Brasil). O dispositivo apresenta três LEDs para luz branca com intensidades de luz com 35.000, 30.000 e 25.000 LUX e dois LEDs que emitem luz na cor laranja com 5.000 LUX.

A luz laranja ilumina o campo operatório e apresenta um comprimento de onda na faixa de 590-625 nanômetros (nm). Neste espectro, o refletor não induz a reação precoce de polimerização dos compósitos fotoativados. Assim, o tempo de trabalho se estende por um longo período, permitindo tranquilamente a inserção das camadas de resinas compostas, conferir o volume das camadas, o ajuste da anatomia, texturização das superfícies e verificar as adaptações e remoção os excessos marginais. Além disso, permite um tratamento adesivo com iluminação das paredes cavitárias, contemplando o tempo necessário para a hibridização sem interferência da luz do refletor. Outra vantagem clínica é a diminuição do desgaste da acuidade visual do operador pelo campo permanecer iluminado^{3,9}.

O artigo tem por finalidade demonstrar a aplicação do refletor com LEDs na cor laranja durante a restauração de dentes anteriores fraturados com resina composta.

Material e método

Paciente do sexo masculino, 25 anos, compareceu a clínica com fratura na cúspide do dente 23 por trauma físico (Figura 1). Após os exames clínico e radiográfico, indicamos a restauração direta com resina composta nano particulada.

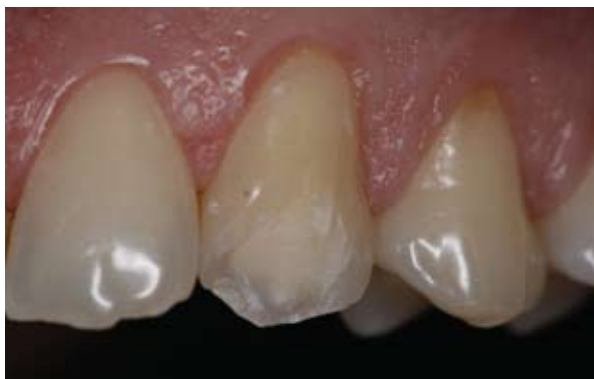

Figura 1 - Caso inicial, dente 23 com fratura por trauma na cúspide incisal.

As cores da resina composta foram selecionadas previamente sem a interferência da luminosidade do refletor odontológico.

Obtivemos um modelo em gesso e realizamos o enceramento de diagnóstico para determinar o índice em silicone laboratorial Zetalabor (Zhermack, Badia Polesine, RO, Italy). Este procedimento permite o restabelecimento da anatomia e da oclusão (Figuras 2A e 2B).

O tratamento adesivo foi realizado com condicionamento ácido do esmalte e dentina e aplicação do adesivo com Excite F (Ivoclar-Vivadent, Schaan, Liechtenstein) (Figura 3).

A iluminação do campo operatório foi realizada com o refletor Sirius Sensor LED Orange (Gnatus, Ribeirão Preto, SP, Brasil) com 5.000 LUX de intensidade de luz, mantido em uma distância de 70 cm (Figura 4).

A muralha em silicone para índice de anatomia e de oclusão foi devidamente posicionada e a resina composta incisal translúcida IPS Empress Direct (Ivoclar-Vivadent, Schaan, Liechtenstein) foi inse-

rida na face palatina. Foi avaliada sua adaptação, volume e eventuais excessos foram removidos com a iluminação laranja do refletor. Em seguida, foto ativamos por 20 segundos (Figura 5).

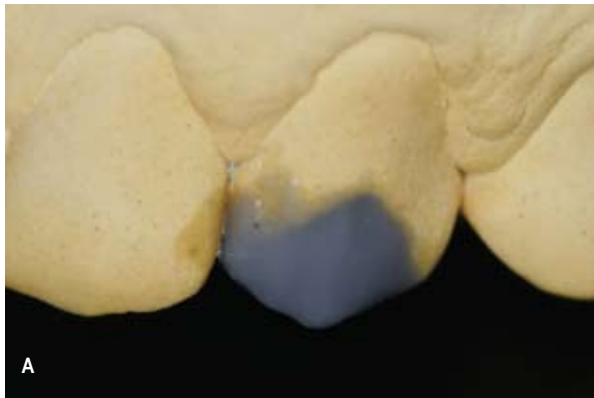A Figura 06 demonstra o resultado logo após a remoção da muralha. Observar os detalhes da translucidez, volume, espessura da camada palatina e adaptações marginais que foram obtidas pelo tempo clínico estendido, pois a iluminação com luz laranja não induziu na polimerização precoce do material restaurador.

Em seguida, realizamos a inserção das camadas de dentina mantendo a iluminação com a luz laranja (Figura 7).

A camada de esmalte foi inserida, esculpida e texturizada com tempo clínico estendido pela iluminação com a luz laranja (Figura 8).

O acabamento e polimento foram realizados (Figura 9).

A Figura 10 demonstra o resultado final que foi considerado satisfatório.



Figuras 2 A e B - Modelo em gesso com escultura em cera e muralha em silicone para índice.

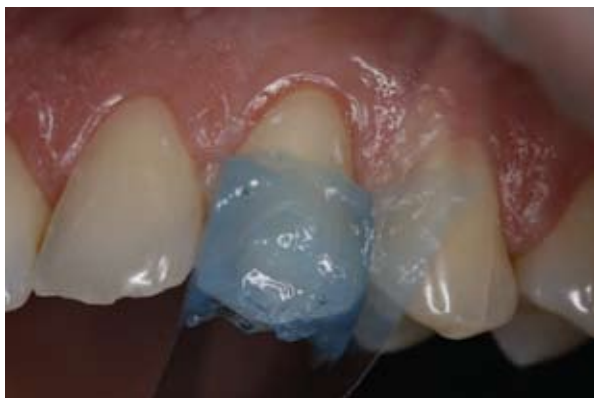

Figura 3 - Condicionamento ácido do esmalte e dentina com ácido fosfórico.

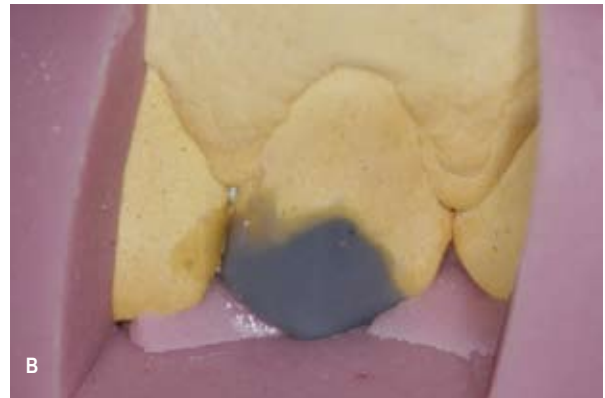


Figura 4 - Refletor Sirius Sensor LED Orange (Gnatus, Ribeirão Preto, SP, Brasil) com dois LEDs que emitem luz laranja com intensidade de 5.000 LUX.

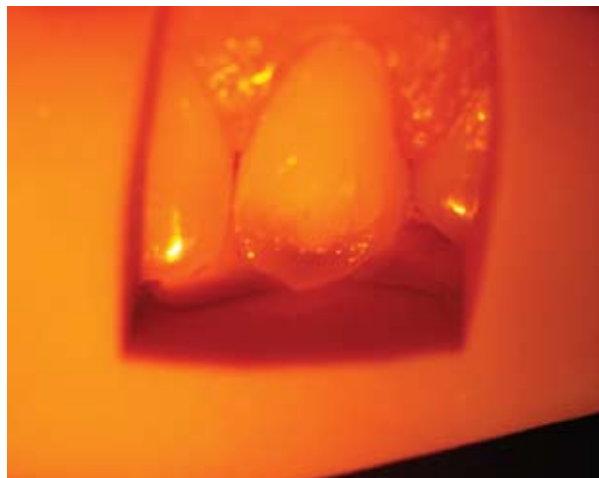


Figura 5 - Posicionamento da muralha em silicone após o tratamento adesivo e inserção da resina translúcida para a face palatina com o campo iluminado com a luz laranja.

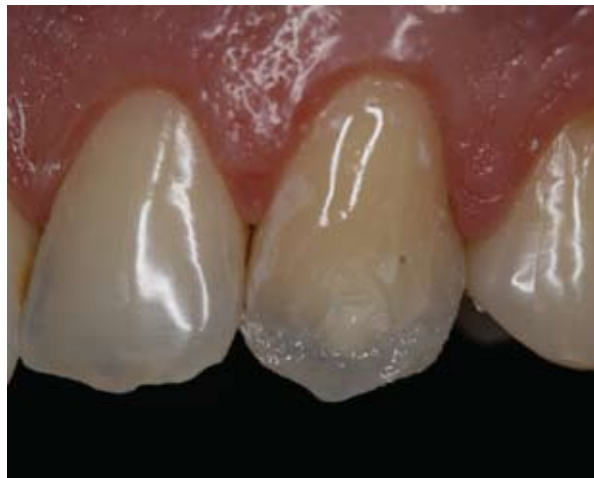

Figura 6 - Resultado da inserção da parede palatina. Observar a fidelidade dos detalhes atribuída ao tempo clínico estendido com a iluminação laranja do campo operatório.

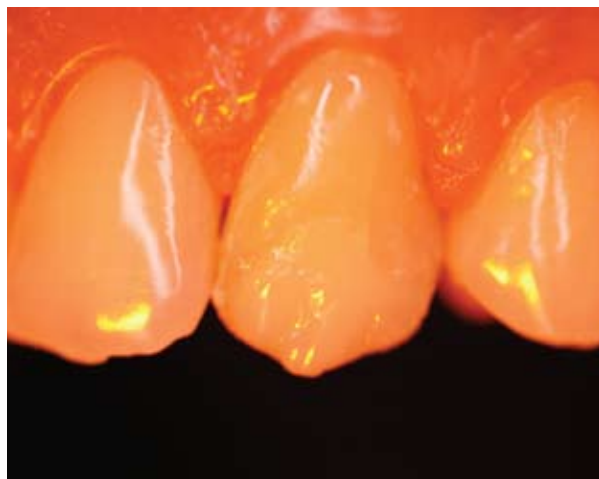


Figura 7 - Inserção das camadas de dentina mantendo o campo operatório iluminado com luz laranja, permitindo visibilidade e tempo clínico para escultura e remoção de excessos.

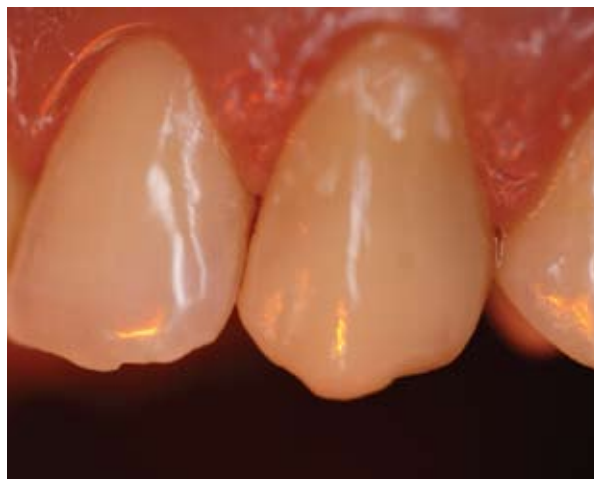


Figura 8 - Inserção da camada de esmalte mantendo a luz laranja para aumentar o tempo de trabalho na escultura, texturização e remoção dos excessos.

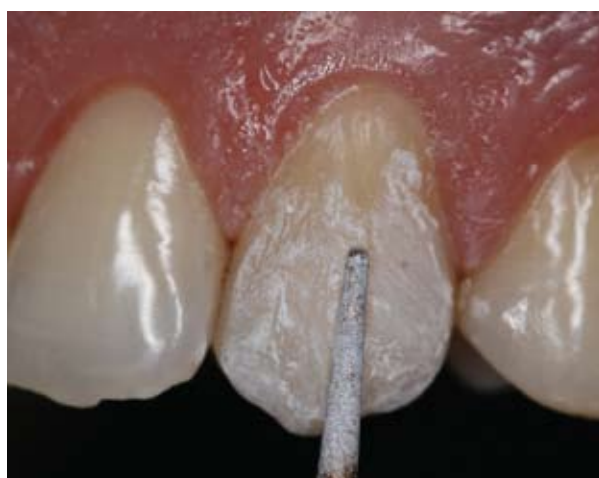

Figura 9 - Acabamento realizado com ponta diamantada de granulação fina.

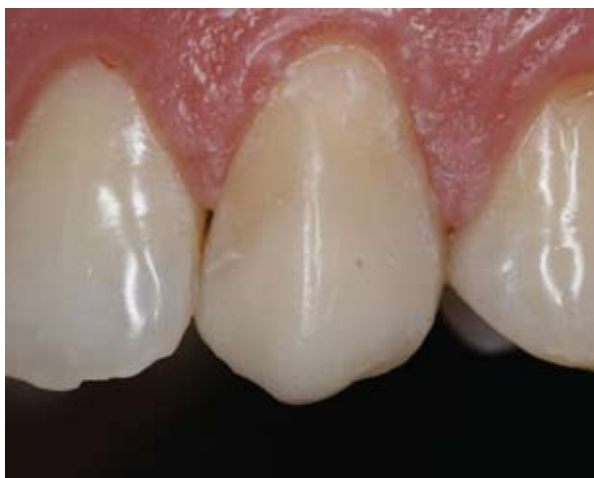

Figura 10 - Resultado final.

Conclusões

A aplicação da luz laranja emitida pelo refletor Sirius Sensor LED Orange (Gnatus - Ribeirão Preto, SP, Brasil) com 5.000 LUX de intensidade constituiu um excelente recurso para a Odontologia, eliminando ou minimizando o desgaste da acuidade visual por manter o campo operatório iluminado.

A luz laranja não promoveu a polimerização precoce da resina composta por apresentar um comprimento de onda de luz diferente dos fotoiniciadores.

Obteve-se o aumento do tempo de trabalho para a inserção e manuseio do sistema adesivo e das resinas compostas. Com o campo operatório iluminado pela luz laranja foi possível realizar a inserção incremental, remover excessos dos materiais e controlar a adaptação marginal.

Referências bibliográficas

1. Aguiar F., Braceiro A., Lima D., Ambrosano G Lovadino J. Effect of light curing modes and light curing time on the micro hardness of a hybrid composite resin. J. Contemp Dental Pract. 2007;8(6):52-9.
2. ANSI/ADA - American National Standards Institute and American Dental Association. Specification n° 27: Resin-based filling materials. Chicago. American Dental Association, 1993.
3. Hagge M.S., Di Lorenzo S.C., Lindemuth J.S., Latta M.A., Smith J.W. Use of yellow plastic food wrap to retard composite resin polymerization. J Esthet Restorat Dent. 2003; (15):370-376.
4. Hubbezoglu I., Bolayir G., Dogan O., Ozer O., Bülent B. Micro hardness evaluation of resin composites polymerized by three different light sources. Dent Mat J. 2007; 26(6):845-53.
5. ISO. Dental resin-base drestorative materials., 1991, ISO:4049.
6. Jeong T., Kim Y., Kim J., Kim H., Kwon Y. Effects of leds on micro hardness and temperature rise of dental composite resins. Dent Mat J. 2007; 26(6):838-44.
7. Lane D.A., Watss D.C., Wilson N.H.F. Ambient light working times of visible light-cured restorative materials. Dent Mat J, 1998; (14):353-357.
8. Margraf M., Margraf T.S., Baggio R. Novo sistema acoplado ao refletor odontológico halógeno e com leds para controle da polimerização precoce dos materiais foto ativados. Rev. ABO Nac.,2009; 17(02): 97-100.
9. Price R., Felix C. Effect of delivering light in specific narrow bandwidths from 394 to 515nm on the micro hardness of resin composites. Dent Mat J. 2009; (25):899-908.
10. Weinmann W., Thalacker C., Giggenbergerr R., Stippschild A. Comparative Testing of Ambient Light Stability and Reactivity of Silorane and Methacrylate Filling Materials, IADR 2003, Göteborg, Sweden, #0733.

Agradecimentos

Ao Departamento de Engenharia da Gnatus – Ribeirão Petro – SP e ao Departamento de Fô-tônica da USP de São Carlos - São Carlos – SP.

IMAGEM UTILIZADA: EPSON

O Caminho-Nações é uma associação humanitária cristã sem fins lucrativos e que trabalha contra toda forma de violência infantil ao redor do planeta.

Pequeninos na África

O menino H.O.E, de 7 anos, foi declarado "bruxo" em seu vilarejo. Após muita violência física e psicológica, foi sentenciado à morte em Janeiro de 2010. Resgatado no último instante pela equipe brasileira, hoje vive em nosso orfanato. Mas essa é só mais uma história..

Brasileiros estão envolvidos no resgate de milhares de crianças nigerianas que foram estigmatizadas como bruxas! Por favor, nos ajude a ajudá-las!

marcelo@caminhonacoes.com



Dr. Marcelo Quintela
líder da expedição à Nigéria

BANCO BRADESCO
Agência: 2066-4 | Conta: 23925-9
www.caminhonacoes.com
+55 13 3494 2080 | 13 9779 6090
ASSOCIAÇÃO HUMANITÁRIA CAMINHO NAÇÕES - WAY TO THE NATIONS
CNPJ: 13.099.198/0001-54



CAMINHO NAÇÕES



Editora Plena

NOVIDADES NA ODONTOLOGIA



Implante Temporário

O implante temporário Dentoflex surge como alternativa protética para retenção temporária de sobredentaduras (Overdentures), utilizando O-Rings ou munhões cimentáveis para próteses unitárias ou fixas. Possui rosca especial e ponta ativa que permite ativação imediata após inserção, oferecendo assim maior conforto e retenção e, em casos selecionados, preservando a integridade dos implantes osseointegráveis durante o período de cicatrização, eliminando a sobrecarga.

São produzidos em titânio ASTM-F-136, GRAU V e podem ser colocados antes, e ou, durante a colocação dos implantes permanentes.

www.dentoflex.com.br



Mufla

A DEFAMA lançou uma mufla realmente robusta, para uso em forno de Microondas! De formato triangular, além de prometer não trincar, como ocorre com certa facilidade nas principais muflas do mercado,

segundo o fabricante, oferece alguns diferenciais interessantes:

Não necessita lubrificação por ser antiaderente ao gesso e resina, resiste a pressões superiores necessárias para realizar prensagens de resina. Todas as partes da mufla são vendidas separadamente para reposição.

www.defama.com.br



Oral-B

A Oral-B trouxe para o Brasil Pro-Saúde Clinical Protection Cuidado da Gengiva

Oral-B Pro-Saúde CLINICAL PROTECTION Cuidado da Gengiva é a pasta de dente mais avançada da Oral-B desenvolvida para evitar a gengivite antes mesmo que ela se desenvolva.

Interrompe o ciclo da gengivite e extingue as bactérias que causam a inflamação.

Diferentemente das pastas de dente comuns, ela ajuda a eliminar a placa ao longo da linha da gengiva e a interromper o ciclo da gengivite.

Seu principal ingrediente ativo, Fluoreto de Estanho estabilizado (SnF2), aumenta o poder antibacteriano, resultando no mais alto nível de proteção da família de pastas de dente Oral-B Pro-Saúde.

Pesquisas científicas demonstram que produtos contendo Fluoreto de Estanho ajudam a prevenir a gengivite, o sangramento gengival e reduzem a placa em até 6,9% (Mankodi, S., et al. (2005).

Eficácia anti-gengivite de um dentífrico de fluoreto estano/hexametafosfato de sódio estabilizado a 0.454%.

Journal of Clinical Periodontology, 32:75-80.

www.oralb.com.br



Plastificadora Digital a Vácuo TRACK-V

A G&M Orthodontics anuncia mais uma novidade: a *Plastificadora Digital a Vácuo TRACK-V*, da empresa alemã Forestadent.

Por meio de um display digital sensível,

a *TRACK V* destaca-se pela facilidade no manuseio cujas vantagens do equipamento são: sistema de programação digital multilíngüe que automatiza o processo de confecção de placas - alinhadores - de acordo com o tipo; com apenas um leve toque no painel frontal, o usuário terá acesso a uma prévia programação, definindo o aquecimento e o tempo de trabalho de acordo com a espessura da placa.

A G&M Orthodontics espera que com *TRACK V* possa proporcionar ao profissional, além da praticidade e do ganho de tempo, a oportunidade de fazer seus próprios alinhadores.

www.gm-orthodontics.com.br



Negatoscópio Endo-Panorâmico

Utilizado para análise e traçado de radiografias odontológicas.

- Carenagem confeccionada em Poliestireno de alto impacto.
- Reator eletrônico, proporcionando maior durabilidade.
- Lâmpada fluorescente de 8 watts proporcionando luz branca e homogênea.
- Pode ser utilizado em três posições: horizontal, vertical, e pode ser fixado na parede.
- Acompanha suporte para fixação de radiografias.
- Visor de acrílico leitoso e translúcido, com a sua superfície totalmente plana para facilitar a traçagem com régua.

www.essencedental.com.br



Novox - a evolução na confecção de modelos odontológicos

A Talladium International Implantology lança para o mercado brasileiro, o Novox, uma resina que substitui o gesso na confecção de modelos odontológicos. O Novox vem para revolucionar o dia a dia dos laboratórios e consultórios, oferecendo muitas vantagens sobre o seu concorrente, como resistência 30 vezes maior, tempo de presa de apenas 30 minutos, impermeável, contração 0 e muito mais.

www.talladiumbrasil.com.br

Tratamento multidisciplinar no fechamento de diastema anterior: relato de caso

Multidisciplinary treatment on diastema's closure: case report

Marcelo Agnoletti Pereira¹
Rafael Massunari Maenosono²
Bella Luna Colombini Ishikiriyama³
Sérgio Kiyoshi Ishikiriyama⁴

Resumo

Os procedimentos estéticos estão sendo cada vez mais procurados nos consultórios odontológicos devido ao crescente interesse da população por um sorriso com estética favorável. Neste contexto, o tratamento de diastemas anteriores deve ser discutido para fornecer ao clínico as opções de tratamento e como escolhê-las adequadamente. A presença de diastemas na região ântero-superior em adultos chega a ter uma prevalência de 5,5% em algumas populações. Devido à variada etiologia desta má oclusão e também às diferentes formas de tratamento possíveis e complementares, o tratamento dos diastemas anteriores pode tornar-se um desafio para o profissional. O presente artigo propõe-se a discutir o tratamento de um diastema mediano anterior de grande extensão com uma abordagem multidisciplinar, utilizando-se de movimentação ortodôntica, grade de proporção frontal, tabela de proporção entre largura e altura e sistema restaurador adesivo direto.

Descritores: Diastema, estética, ortodontia, resinas compostas.

Abstract

Cosmetic procedures are increasingly being sought in dental offices due to the increasing interest of the population for a smile with favorable aesthetics. In this context, the treatment of anterior diastema should be discussed in order to provide treatment options to the clinician and how to choose them properly. The presence of diastema in the maxillary anterior region in adults has a prevalence of 5.5% in some populations. Due to the varied etiology of this malocclusion and also to the different possible forms of treatment, the anterior diastema may become a challenge for the professional. This paper aims to discuss the treatment of a large anterior median diastema with a multidisciplinary approach using orthodontic movement, front proportion frame, table of width/height proportion and direct adhesive restorative system.

Descriptors: Diastema, aesthetics, orthodontics, composite resins.

¹ Doutor em Dentística pela Faculdade de Odontologia de São Paulo – Universidade de São Paulo

² Mestrando em Dentística pela Faculdade de Odontologia de Bauru – Universidade de São Paulo

³ Doutoranda em Biologia Oral pela Faculdade de Odontologia de Bauru – Universidade de São Paulo

⁴ Professor Doutor do Dpto de Dentística, Endodontia e Materiais Dentários - Faculdade de Odontologia de Bauru – Universidade de São Paulo

Introdução

A presença de diastemas, principalmente na região ântero-superior, tem um caráter estético negativo por atrair a atenção dos olhares no sorriso dos pacientes⁸. Atualmente, a estética tem sido preponderante^{3,5,8,13,17} e a presença de um fator antiestético no terço inferior da face pode desencadear distúrbios psicossociais⁶ que comprometem a saúde do paciente em seu sentido mais amplo¹⁶. No entanto, com a evolução constante da odontologia, avanços dos materiais restauradores estéticos¹⁴ e maior inter-relação entre as diferentes especialidades, o fechamento de diastemas tornou-se um tratamento possível de ser realizado com materiais de uso direto, geralmente com grande satisfação tanto por parte do paciente como também do profissional desde que realizado corretamente.

Devido à etiologia multifatorial¹ e ao grande conjunto de opções disponíveis para o tratamento dos diastemas⁹ é necessário que o profissional conheça quais ferramentas podem ser utilizadas e quando utilizá-las, a fim de se obter resultados mais satisfatórios. O presente caso clínico exemplifica a resolução de um diastema central mediano de tamanho grande⁹ causado por uma má oclusão de classe I, com concomitante deficiência denteosso positiva. Foi realizado tratamento ortodôntico obtendo nivelamento e redistribuição dos espaços para a posterior finalização estética com restaurações de resina composta direta micro-híbrida, aplicadas sob orientação de grades de proporção frontal e tabela de proporção largura/ altura.

Revisão de literatura

Define-se diastema como uma forma comum de má oclusão que se caracteriza pela presença de espaço entre dentes contíguos² com prevalência de 5,5% em melanodermas, 3,4% em leucodermas e 1,7% em chantodermas⁷. Em crianças, a presença de diastema faz parte do desenvolvimento da oclusão onde 77% apresentam diastema durante a dentição decídua¹². Este valor aumenta para 97% logo após a irrupção dos incisivos centrais superiores permanentes, decresce para 47% logo após a irrupção dos incisivos laterais superiores e chega a 7% após a irrupção dos caninos superiores¹⁵. O diastema apresenta etiologia multifatorial e a determinação da causa constitui uma fase primordial no planejamento de cada caso clínico. Quando possível, a causa deve ser eliminada ou controlada anteriormente ao fechamento do

diastema em si, visando não somente a resolução imediata como também resultados duradouros a longo prazo, sem recidivas.

Diversos fatores podem estar associados a presença de diastemas, destacando-se:

- **Impedimentos físicos:** um impedimento físico pode desviar o trajeto de irrupção dos dentes, bem como exercer uma pressão lateral originando um espaçamento entre eles. Ex. supranumerário (mesiodens), retenção de dentes decíduos, freio labial hipertrófico, cistos e fibromas. O diagnóstico é clínico e radiográfico, e o tratamento consiste na remoção do impedimento físico previamente ao fechamento do diastema^{1,9}.

- **Freio labial hipertrófico:** por muito tempo foi apontado como uma das causas do diastema mediano e teve sua remoção indicada para o fechamento espontâneo dos diastemas. Atualmente, a maioria dos ortodontistas tende a discordar desta influência¹⁰, ressaltando que o freio hipertrofiado pode ser mais um resultado do diastema que sua própria causa¹¹. Quando indicada sua remoção cirúrgica, ela deve ser feita próxima ao término da movimentação ortodôntica, já que raramente a frenectomia por si só elimina um diastema⁹ e uma possível fibrose proveniente da cicatrização pode dificultar a movimentação.

- **Hábitos bucais deletérios:** hábitos de sucção ou pressionamento lingual atípico causam desequilíbrio muscular que atuam diretamente na posição dos dentes. Podem desviar o trajeto de irrupção dos incisivos centrais agindo como um impedimento físico, bem como ocasionar uma inclinação vestibular acentuada, aumentando o perímetro do arco e causando diastemas generalizados entre os incisivos superiores^{1,9}. Muitas vezes, a remoção do hábito já é o suficiente para que se restabeleça um equilíbrio das forças musculares, proporcionando o fechamento dos diastemas. Caso contrário, o reposicionamento ortodôntico torna-se necessário.

- **Más oclusões:** desde o desalinhamento dentário em uma má oclusão de padrão I classe I até as discrepâncias das bases ósseas no sentido sagital e vertical podem ser causa de persistência de diastemas. Uma análise detalhada da oclusão deve ser feita e observada a existência de más oclusões. Neste caso, é indicado o tratamento ortodôntico que pode ser associado ou não ao tratamento restaurador⁹.

- **Dentes ausentes e microdontia:** a irrupção dos incisivos laterais, bem como a dos caninos exercem força sobre os incisivos centrais, favorecendo o fechamento dos diastemas, fator que

colabora com a crescente queda na prevalência de diastemas ao passo que os dentes anteriores irrompem. Caninos impactados, bem como agenesias de incisivos laterais, ou mesmo a presença de laterais conoides são fatores contribuintes para a persistência dos diastemas. Movimentação ortodôntica aliada à reanatomização de dentes com restaurações diretas ou indiretas são as melhores escolhas para o tratamento desta etiologia¹.

- **Discrepância denteosso positiva:** surge a partir de uma combinação de maxila/mandíbula grande com dentes médios ou pequenos. Existe uma falta de massa dentária que, conseqüentemente, gera diastemas generalizados. O tratamento consiste na redistribuição dos espaços e aumento geral do tamanho dos dentes para o fechamento dos diastemas^{1,9} com restaurações diretas ou indiretas.

- **Discrepância de Bolton:** ocorre quando o tamanho dos dentes ântero-superiores não é proporcional ao tamanho dos dentes ântero-inferiores⁴. Quando a desproporção está presente, ocorre apinhamento na região inferior ou presença de diastemas na arcada superior. Para a resolução deste tipo de diastema, o tratamento é semelhante ao proposto para a correção da discrepância denteosso positiva⁹.

O aumento geral do tamanho dos dentes após a redistribuição dos espaços pode ser feito com o uso de materiais restauradores diretos e indiretos. Os primeiros obtiveram avanços significativos quanto à resistência e polimento¹⁴, proporcionando restaurações esteticamente satisfatórias a um custo menor quando comparados aos materiais restauradores indiretos.

Durante a aplicação das resinas compostas, dois fatores podem orientar e facilitar ao clínico a

reanatomização dos dentes de forma harmoniosa. O primeiro é a utilização de proporções para determinação da largura aparente dos dentes em uma vista frontal do sorriso com o auxílio de grades de proporção de aparecimento. Segundo Mondelli^{8,9} (2003), existem diferentes proporções que podem ser utilizadas a fim de harmonizar o aumento da largura dos dentes: proporção áurea – 0,618; diagonal do quadrado – 0,7; entre outras (Figura 1). Este artifício consiste na utilização de uma grade impressa obtida através de valores calculados a partir de outros valores de referência, como espaço disponível na arcada para acréscimo de resina, largura do sorriso, espaço disponível entre os caninos em uma vista frontal, entre outros. Este dispositivo facilita a determinação da largura ideal dos dentes, orientando em qual dente será necessário aplicar maior quantidade de resina composta.

O segundo fator diz respeito à proporção altura / largura. Vários autores determinaram alturas e larguras médias dos dentes anteriores (Tabela 1) e com base nisto, observou-se que existia uma proporção entre essas medidas (Figura 2). A utilização dessas proporções permite que o clínico estabeleça dentes harmônicos ao final do tratamento⁸.

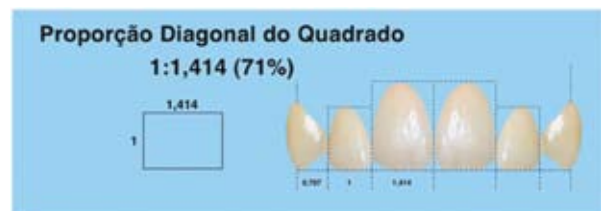

Figura 1 - Proporção diagonal do quadrado (71%) que pode orientar a aplicação da resina composta determinando uma proporção harmoniosa de aparecimento frontal dos dentes. Adaptado de Mondelli⁸ (2003).

Tabela 1 - Dimensões médias de largura e altura para os dentes anteriores. Adaptado de Mondelli⁸ (2003).

DENTE	LARGURA (mm)					
	Black 1902	Wheeler 1965	Reynolds 1968	Garn 1968	Galan Jr 1969	Média
ICS	9,0	8,5	9,0	8,8	8,3	8,7
ILS	6,4	6,5	6,0	6,7	7,03	6,5
CS	7,6	7,5	7,5	7,9	7,93	7,7

DENTE	COMPRIMENTO (mm)				Média
	Black 1902	Wheeler 1965	Galan Jr 1969	Lee 1990	
ICS	10,0	10,5	11,0	12,0	10,9
ILS	8,8	9,0	9,53	10,0	9,3
CS	9,5	10,0	10,76	12,0	10,6

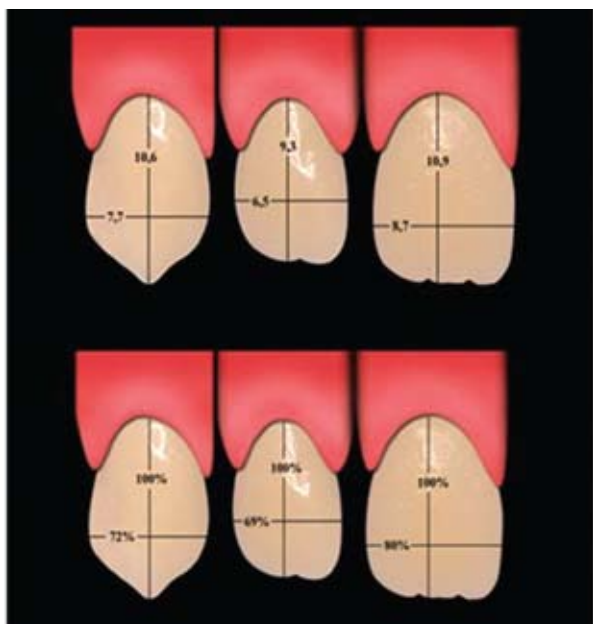


Figura 2 - Dimensões médias dos dentes ântero-superiores permitindo estabelecer uma proporção entre a altura e largura (%).

Relato do caso clínico e discussão

Paciente L. S., 32 anos, gênero feminino procurou tratamento odontológico visando uma melhora em sua aparência estética através da resolução de um diastema central mediano de tamanho grande (Figura 3).

Após anamnese, exame clínico e radiográfico (Figura 4), constatou-se que a paciente não possuía nenhum impedimento físico local. Na análise em modelos de gesso articulados, uma má oclusão de classe I foi diagnosticada. Depois de avaliado e com o diagnóstico em mãos, o caso foi encaminhado para tratamento ortodôntico para redistribuição dos espaços e nivelamento dos dentes.

Além do conhecimento e domínio das técnicas para o tratamento, é imprescindível o conhecimento do desenvolvimento da oclusão, bem como a etiologia dos diastemas persistentes a fim de abordar apenas os diastemas que não tenham resolução espontânea e de maneira que se consiga um resultado estético preservando a função.

O conhecimento prévio da etiologia dos diastemas associado à anamnese, exame clínico e radiográfico, puderam definir no presente caso clínico o plano de tratamento. Com os dentes já alinhados (Figuras 5 e 6), constatou-se que a paciente apresentava uma discrepância denteosso positiva, ou seja, os dentes eram proporcionalmente pequenos em relação ao rebordo maxilar. Assim, o tratamento eleito foi o aumento da massa dentária, guiada por grade de proporção

de aparecimento e tabela de proporção largura / altura, através da aplicação de resina composta micro-híbrida Esthet-x (Dentsply) (Figuras 7 - 12).

Em uma vista frontal, pode-se constatar que a distância englobando os caninos era de 42mm (segmento dentário anterior – Figura 6). A partir deste espaço, foi calculada e elaborada a grade de proporção, a qual foi utilizada para orientação durante a aplicação da resina composta.

No referido caso clínico, utilizou-se a proporção diagonal do quadrado¹⁷ onde a largura do incisivo lateral aparece visualmente com 70% da largura do incisivo central e o canino com 70% da largura do incisivo lateral. Esta proporção foi utilizada porque foi, dentre as proporções existentes, a que apresentou resultado mais harmônico no espaço disponível após o tratamento ortodôntico.

Para a aplicação da resina composta foi utilizado isolamento absoluto do campo operatório que proporcionou um campo limpo e seco, essencial para longevidade de qualquer procedimento adesivo. O isolamento absoluto também proporcionou afastamento dos tecidos gengivais, permitindo a confecção do correto perfil de emergência das restaurações, que além de permitir a adequada higienização das margens gengivais por parte do paciente, é essencial para a estética. O afastamento gengival foi otimizado pela utilização de elásticos ortodônticos inseridos na região cervical dos dentes (Figura 7).

Para aferição das dimensões cervico-incisal e médio-distal foi utilizado um compasso de pontas secas (Figura 8). Para a restauração com resina composta foi usada a técnica da muralha palatina, a qual auxilia na determinação das dimensões pré-estabelecidas dos dentes e serve como guia para aplicação dos incrementos subseqüentes (Figura 9 e 10).

Logo após a confecção das restaurações, o ajuste oclusal foi realizado permitindo contatos incisais bem distribuídos, visando maior longevidade das mesmas (Figura 13). Importante ressaltar a ausência parcial de tecido gengival papilar devido à ligeira recessão pré-existente¹³, o que favoreceu a manutenção de um espaço negro entre os incisivos. Foi realizada uma inversão do posicionamento do zênite (deslocamento para mesial) para minimizar a quantidade de espaço negro remanescente, o que após a realização do acabamento e polimento das restaurações, permitiu um aprimoramento estético no sorriso da paciente (Figura 14).

A resolução do caso contou com tratamento multidisciplinar envolvendo a ortodontia para o

reposicionamento e nivelamento dos dentes em questão, e a dentística, permitindo a finalização estética e fechamento completo dos diastemas.

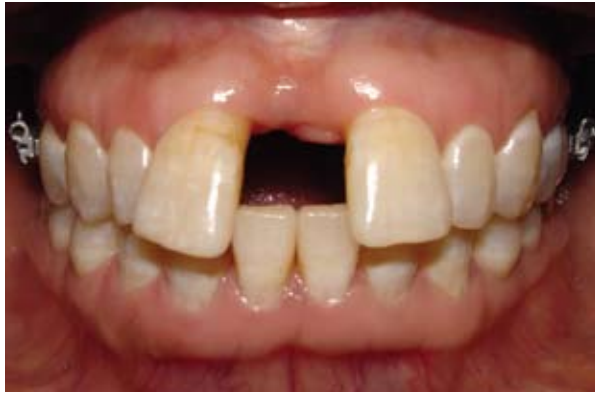

Figura 3 - Vista frontal do diastema de tamanho grande em uma má oclusão de classe I.

Vale ressaltar que a paciente utilizou uma contenção móvel após o tratamento restaurador, a fim de evitar a recidiva da movimentação ortodôntica.

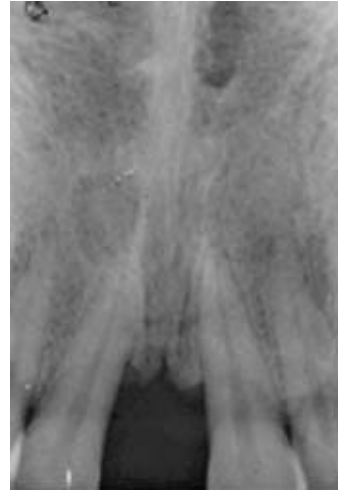

Figura 4 - Ausência de impedimento físico mostrado na radiografia periapical.

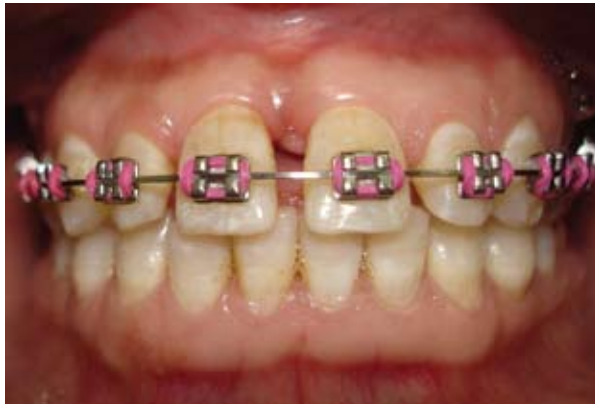

Figura 5 - Finalização do tratamento ortodôntico com a correção da má oclusão e melhor distribuição dos espaços disponíveis.

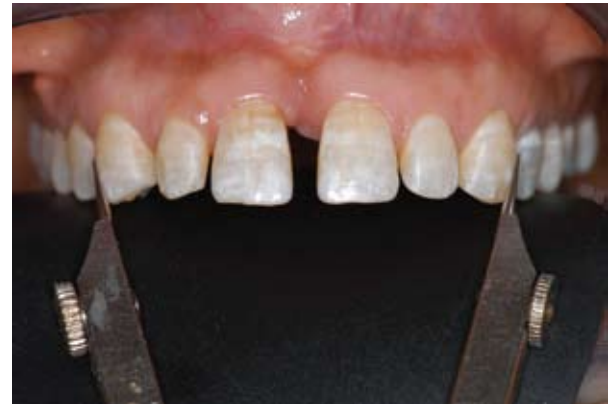

Figura 6 - Medida da distância linear frontal do segmento dentário anterior (42mm).

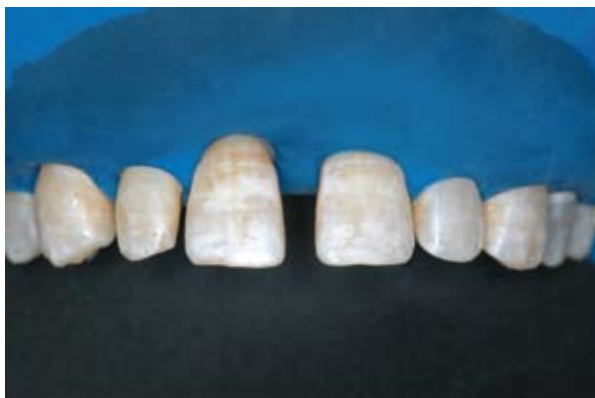

Figura 7 - Colocação do isolamento absoluto promovendo um campo limpo e seco. Otimização da invaginação do dique de borracha utilizando-se elásticos ortodônticos.

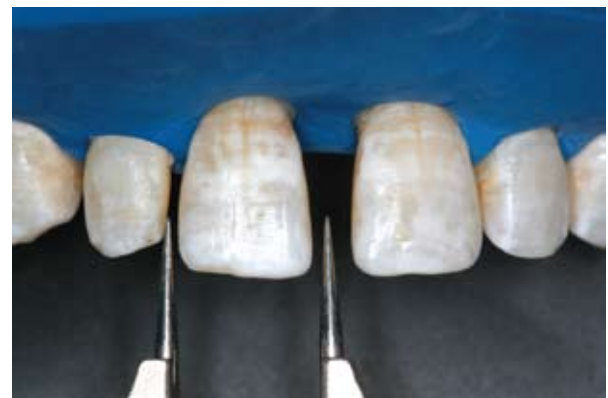

Figura 8 - Compasso de pontas secas auxiliando na aferição das medidas determinadas para cada dente.

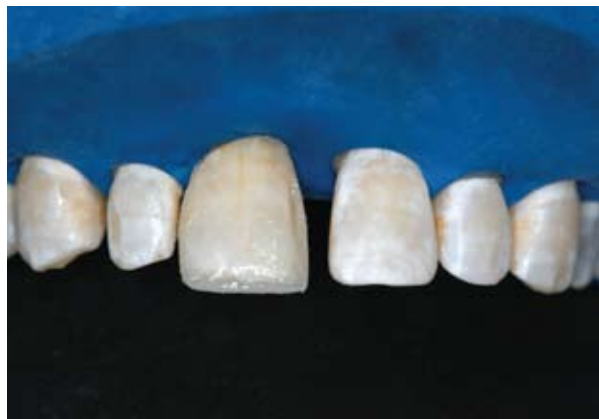

Figura 9 - Confecção da muralha palatina que determina as dimensões pré-estabelecidas para cada dente.

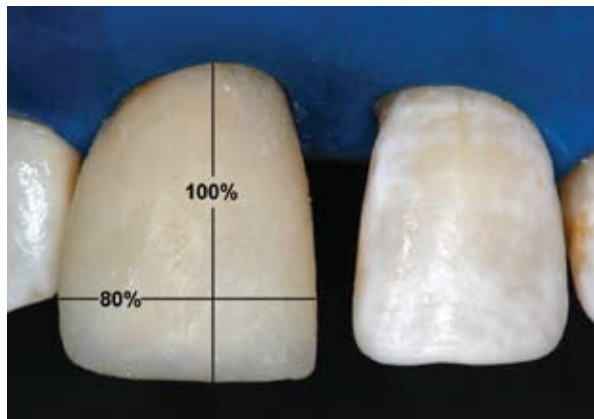

Figura 10 - Representação gráfica da proporção altura/largura ideal para o incisivo central.

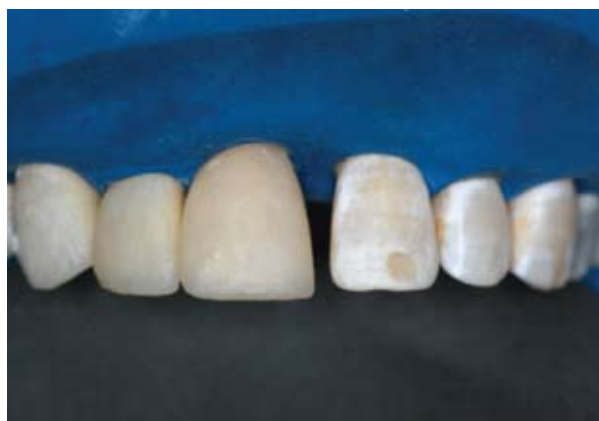

Figura 11 - Aspecto do aumento de massa dentária e fechamento dos diastemas conseguido pela aplicação das resinas compostas na hemiarcada superior direita.

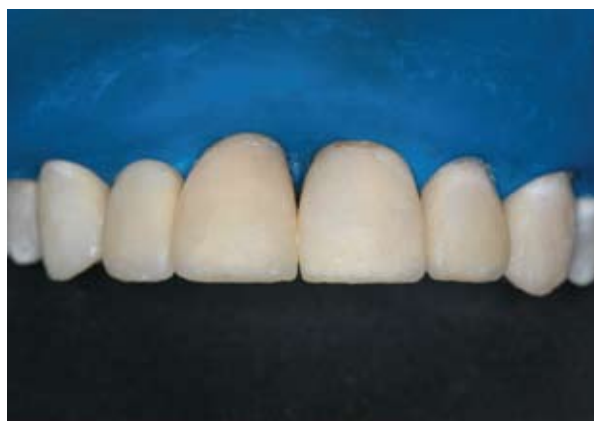

Figura 12 - Aspecto clínico após a aplicação da resina composta em todos os dentes com fechamento de todos os diastemas.

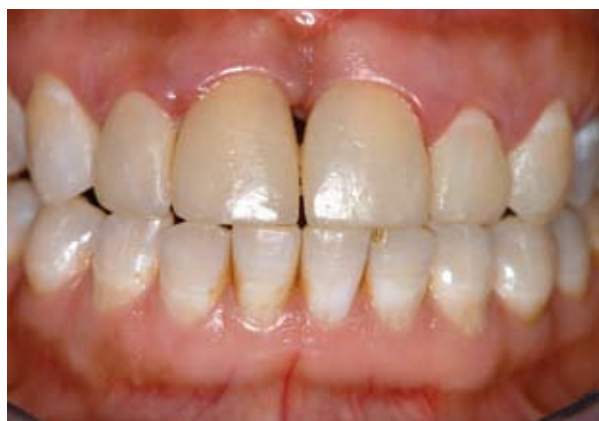

Figura 13 - Aspecto clínico evidenciando os contatos incisais bem distribuídos e o aspecto das restaurações após o procedimento de acabamento e polimento.

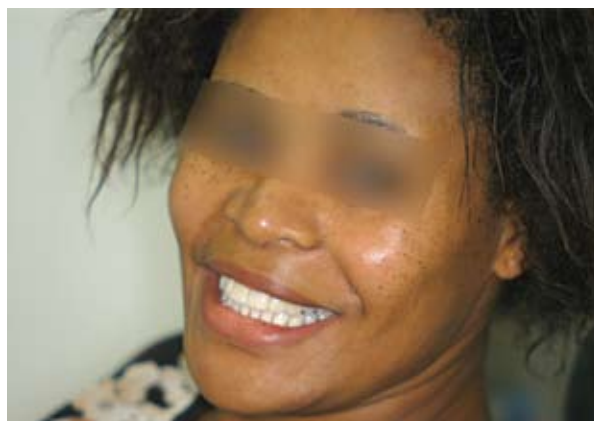

Figura 14 - Sorriso final da paciente.

Conclusões

Os diastemas persistentes têm um caráter etiológico multifatorial e a definição do plano de tratamento e seu sucesso depende da identificação da causa e seu correto controle.

A abordagem multidisciplinar favorece a otimização dos resultados, permitindo-se alcançar um resultado estético, harmonioso e funcional.

Atualmente, a evolução das resinas compostas permite a reconstrução satisfatória da estrutura dentária perdida ou adicional, possibilitando sua escolha como material de eleição em diversas técnicas restauradoras.

A proporção de aparecimento e a proporção de largura / altura são fatores que facilitam e orientam o clínico na busca de um resultado satisfatório.

Referências bibliográficas

1. Almeida R.R., Garib D.G., Almeida-Pedrin R.R., Almeida M.R., Junqueira M.H.Z. Diastemas Interincisivos Centrais Superiores: quando e como intervir? *R Dental Press Ortodon Ortop Facial*. 2004;9(2):00-.
2. Angle E.H. Treatment of malocclusion of teeth. Angle 1907's system. 7th ed Philadelphia SS White. 1907:628.
3. Fougler T.E., Tredwin C.J., Gill D.S., Moles D.R. The influence of varying maxillary incisal edge embrasure space and interproximal contact area dimensions on perceived smile aesthetics. *British Dental Journal*. 2010;209(E4):1-6.
4. Furuse A.Y., Franco E.J., Mondelli J. Esthetic and functional restoration for an anterior open occlusal relationship with multiple diastemata: a multidisciplinary approach. *J Prosthet Dent*. 2008;99:91-4.
5. Havens D.C., McNamara Jr. J.A., Sigler L.M., Baccetti T. The role of the posed smile in overall facial esthetics. *Angle Orthod*. 2010;80(2):322-8.
6. Kerosuo H. The influence of incisal malocclusion on the social attractiveness of young adults in Finland. *Eur J Orthod*. 1995;17:505-12.
7. Lavelle C.L. The distribution of diastemas in different human population samples. *Scand J Dent Res*. 1970;78:530-4.
8. Mondelli J. *Estética e Cosmética em Clínica Integrada Restauradora*. Ed. Santos 2003.
9. Mondelli J., Pereira M.A., Mondelli R.F.L. Etiologia e tratamento dos diastemas dentários. *Biodonto*. 2003;1(3).
10. Oesterle L.J. Maxillary midline diastemas: a look at the causes. *J Amer Dent Assoc*. 1999;130:85-94.
11. Popovich F., Thompson G.W., Main P.A. The maxillary interincisal diastema and its relationship to the superior labial frenum and intermaxillary suture. *The Angle Orthodontist*. 1977;47:265-71
12. Rossato C., Martins D.R. Espaçamento anterior na dentadura decidua e sua relação com apinhamento na dentadura permanente. *Ortodontia*. 1993;26(2):81-7.
13. Sharma A.A., Park J.H. Esthetic considerations in interdental papilla: remediation and regeneration. *J Esthet Restor Dent*. 2010;22:18-30.
14. Souza Jr. M.H.S., Carvalho R.M., Mondelli R.F.L. *Odontologia estética, fundamentos e aplicações clínicas: restaurações com resina composta*. Ed. Santos 2000.
15. Taylor J.E. Clinical observations relating to the normal and abnormal frenum labii superioris. *Amer J Orthod*. 1939:646-50.
16. WHO. Official Records of the World Health Organization. 1946(2):100.
17. Witt M., Flores-Mir C. Laypeople's preferences regarding frontal dental facial esthetics: Tooth-related factors. *JADA*. 2011;142(6):635-45.

Duplo cisto periapical em maxila de tamanho, ocorrência e evolução incomuns - relato de caso clínico

Maxila double periapical cyst of uncommon size, occurrence and evolution - case report

Sérgio Bartolomeu de Farias Martorelli ¹
Rinaldo Albuquerque ²
Fernando Martorelli ³
Felipe Bravo ⁴
Érica Cavalcanti Passos de Medeiros ⁵

Resumo

Cisto periapical é uma cavidade patológica revestida por epitélio com um lúmen contendo líquido e restos celulares, que tem por sua origem os restos epiteliais de Malassez. Possui crescimento lento e assintomático, normalmente não atingindo grandes dimensões. Em consequência desta lesão, o paciente pode apresentar mobilidade e deslocamento dos dentes adjacentes. Neste trabalho, os autores realizam uma breve revisão literária e o relato de um caso clínico de duplo cisto periapical, acometendo paciente do gênero masculino, negro, 13 anos, estudante de Olinda (PE), que apresentava um aumento de volume na hemiface esquerda. Na anamnese, referiu que o aumento de volume teve início há cerca de 2 anos, mas como não havia queixa de dor o problema foi relevado. Ao exame extra-bucal, o paciente apresentava deformidade na hemiface esquerda com sob-elevação da asa do nariz esquerda, sem evidências de hipertermia ao toque. Ao exame intra-bucal, apresentava aumento de volume na região dos elementos 21 e 25. Radiograficamente, evidenciaram-se duas enormes lesões do tipo císticas relacionadas com o ápice dos elementos 21 e 25. O exame histopatológico da peça operatória confirmou em definitivo o diagnóstico de cistos periapicais.

Descritores: Cisto radicular, cirurgia bucal, patologia bucal.

Abstract

Periapical cyst is a pathological socket coated by epithelium with liquid and cellular remaining portions lumen that has for its origin the Malassez epithelial remaining portions. It presents slow and asymptomatic growth, normally not reaching big dimensions. In consequence of this injury, the patient may present adjacent teeth mobility and displacement. In this work, the authors carry through one brief literary revision and the history of a clinical case of double periapical cyst attempting a male black patient, 13 years old, student, from Olinda (PE), that presented a volume increase in left hemiface. In anamnesis, his genitor mentioned that the volume increase had beginning about 2 years, but as it did not have pain complaint, they had raised the problem. In extra-buccal examination, the patient presented deformity in left hemiface with under-rise of left nose wing, without hyperthermia evidence on touch. In intra-buccal examination, he presented volume increase of 21 and 25 elements region. The x-ray examination showed two enormous cystic injuries related with 21 and 25 apex. The histopathological examination definitively confirmed the periapical cysts diagnosis.

Descriptors: Radicular cyst, surgery oral, pathology oral.

¹ Prof. Dr em Estomatologia UFPB/UFBA

² Especialista em Estomatologia

³ Cirurgião-dentista pela Faculdade de Odontologia de Caruaru;

⁴ Cirurgião-Dentista, Doutorando UFPE

⁵ Acadêmica de Odontologia (UFPE)

Introdução

Os cistos radiculares, também denominados de cistos periapicais, periradiculares ou periodontais apicais, são os mais comuns dos cistos odontogênicos^{2,13,14,18,20}, representando cerca de 40 a 50% das lesões apicais^{12,22}. São cistos inflamatórios dos ossos maxilares formados nos ápices de dentes com polpas necróticas e infectadas resultantes de cáries ou trauma, sendo consideradas sequelas diretas dos granulomas apicais, embora nem todo granuloma torne-se um cisto durante o seu desenvolvimento^{9,10,14}. É um cisto de crescimento lento, podendo ocasionar mobilidade e deslocamento dos dentes adjacentes; em geral, são assintomáticos^{10,13,18,22}, causando dor quando houver exacerbação inflamatória aguda e não atingem grandes dimensões^{9,12}.

Os cistos radiculares formam-se a partir dos restos epiteliais de Malassez presentes no ligamento periodontal, que passam a proliferar em decorrência de estímulos inflamatórios nessa região promovidos pelas bactérias e seus produtos, anteriormente presentes na polpa dental, acionando os mecanismos de defesa do hospedeiro^{2,3,5,9,18,22}.

Topograficamente, há preponderância pela região anterior da maxila, sendo localizado geralmente no ápice de um dente não vital^{9,18}. Dos grupos dentários mais acometidos, os incisivos superiores e molares inferiores foram os mais frequentes¹³. Radiograficamente, os cistos radiculares se apresentam como uma área radiolúcida pequena, geralmente apresentando as formas arredondada e ovalada, circunscrita por uma linha radiopaca que se estende pela lâmina dura que envolve o dente, acometendo o terço apical de uma raiz dental. Pode haver perda da lâmina dura ao longo da raiz adjacente e comumente reabsorção radicular^{2,12,18,22}. Para o diagnóstico definitivo das lesões císticas é importante lançar mão de uma excelente anamnese, exame físicos e complementares. As lesões císticas são tratadas de duas formas: tratamento endodôntico (conservador) e cirúrgico, sendo esse dividido em enucleação, marsupialização e a descompressão¹², podendo ainda associar o tratamento conservador e cirúrgico¹⁸.

Assim, este estudo apresenta relato de caso de duplo cisto periapical em maxila e o tratamento realizado para tal caso.

Revisão de literatura

De acordo com Grossmann et al.⁶(2007) e Marzola⁷(2008), os cistos radiculares, também conhe-

cidos como periapicais, são os cistos mais comuns dos maxilares, representando o último passo na progressão dos eventos inflamatórios secundários à necrose pulpar de uma unidade dentária. Geralmente, o curso clínico das lesões é assintomático, sendo descobertas mais frequentemente em exames radiográficos de rotina ou quando atingem grandes proporções⁷.

Shear¹⁶ (1992) confirma que existem evidências de que a cavidade cística se forma em decorrência da degeneração e morte das células centrais que compõem a massa de proliferação epitelial em granulomas periapicais pré-existentes. Essa massa de proliferação epitelial, geralmente oriunda dos restos epiteliais de Malassez, dá origem ao epitélio de revestimento da cavidade cística, classificado na maioria das vezes como escamoso estratificado não queratinizado. De acordo com Neville et al.⁹(2004), Ribeiro et al.¹² (2004) e Santos et al.¹⁵ (2006), os cistos periapicais caracterizam-se por apresentarem uma cápsula de tecido conjuntivo fibroso revestido por epitélio odontogênico, com um lúmen contendo líquido e restos celulares. Podem ocorrer em qualquer faixa etária, porém é mais comum em indivíduos entre a 3ª e a 5ª década de vida, gênero feminino e de raça branca^{18,20}.

Demograficamente, os cistos radiculares ocorrem com maior frequência na terceira e quarta décadas de vida e têm como local de predileção a região anterior da maxila⁶. Delatoni et al.⁴ (2007) acreditam que a alta incidência em incisivos se dá pela maior facilidade que uma infecção tem de se estender pelo osso esponjoso dessa região que é mais poroso, além de uma maior probabilidade de injúrias externas. A incidência aumentada nesses dentes também pode ser explicada pela cronologia de erupção, pois permanece na cavidade bucal exposto a agentes cariogênicos por mais tempo, justificando a alta incidência de lesões periapicais nos mesmos.

As lesões periapicais são, geralmente, assintomáticas podendo atingir grandes proporções sem que os pacientes percebam^{7,19}. A expansão cística pode provocar abaulamento e adelgaçamento do osso sobrejacente, razão pela qual se observa clinicamente tumefação com crepitação e, em algumas situações, pode haver infecção secundária do cisto, com queixa de sintomatologia dolorosa pelos pacientes^{7,16}.

Marzola⁷ (2008) descreve que, radiograficamente, os cistos radiculares apresentam-se como uma área radiolúcida circular ou oval associada aos ápices dentários, circunscrita por uma linha

radiopaca bem definida. Nos cistos infectados, esta linha pode não estar presente¹⁶. Entretanto, o exame radiográfico não é suficiente para o diagnóstico de um cisto radicular, uma vez que outras lesões, como o granuloma periapical e o tumor odontogênico ceratocístico, podem apresentar-se com o mesmo padrão de imagem¹.

Ao exame histopatológico, o cisto é revestido por epitélio pavimentoso estratificado, o qual pode apresentar exocitose, espongirose ou hiperplasia. O lúmen estará preenchido por líquido e células descamadas. Calcificações distróficas, cristais de colesterol com células gigantes multinucleadas, hemácias e áreas de pigmentação por hemossiderina podem estar presentes no lúmen, na cápsula ou em ambos^{12,13}.

Segundo Ruiz et al.¹⁴ (2003) e Valois et al.²² (2005), o tratamento endodôntico conduz à destruição local ou generalizada do limitante epitelial e desencadeia reações de natureza imunológica e inflamatória que influenciam na concentração e participação das células imunes no mecanismo imunopatológico dos cistos radiculares. Uma vez eliminada a causa da proliferação epitelial, através do tratamento endodôntico, esta tende a cessar e o sistema imune, gradualmente, promove a destruição e remoção das células epiteliais proliferadas conduzindo ao reparo da região periapical.

De acordo com Petterson et al.¹¹ (2000), os cistos dos maxilares podem ser tratados cirurgicamente através de uma das seguintes técnicas básicas: enucleação, marsupialização, combinação em etapas dos dois procedimentos ou enucleação com curetagem.

Neto et al.⁸ (2004), Petterson et al.¹¹ (2000), Tommasi²¹ (1998) e Zolin et al.²³ (2007) concordam que a enucleação consiste na remoção total da lesão cística, sem ruptura. Esta técnica deve ser realizada com cuidado, pois a remoção da peça por inteiro reduz as chances de recidiva. Sua principal vantagem é permitir o exame histopatológico integral da lesão. Outra vantagem é que a biópsia excisional inicial também proporciona o tratamento adequado da lesão.

De acordo com Petterson et al.¹¹ (2000) e Zolin et al.²³ (2007), na marsupialização é criada uma janela cirúrgica na parede do cisto, esvaziando o conteúdo cístico e mantendo a continuidade entre o cisto e a cavidade bucal, seio maxilar ou cavidade nasal. Este procedimento reduz a pressão intracística, promovendo a diminuição do cisto e resultando em preenchimento ósseo. Sua principal vantagem é a simples realização. A maior des-

vantagem desta técnica é que o tecido patológico é deixado "in situ", sem ser submetido a um exame histopatológico completo e, ainda existe o inconveniente do paciente precisar manter o local devidamente higienizado a fim de evitar infecção.

Ainda segundo Neto et al.⁸ (2004) e Petterson et al.¹¹ (2000), a técnica de marsupialização frequentemente é seguida de enucleação em um momento posterior. Após a marsupialização, ocorre uma rápida cicatrização inicial e, usualmente, há uma redução significativa do tamanho da cavidade cística permitindo, assim, o procedimento de enucleação secundária, sem injúria às estruturas adjacentes. Este acesso combinado reduz a morbidade e acelera a cicatrização completa.

Petterson et al.¹¹ (2000) acredita que na enucleação com curetagem, após a enucleação, utiliza-se uma broca ou cureta para remover de 1 a 2 mm de osso ao redor de toda a cavidade cística. Este procedimento serve para remoção de células epiteliais remanescentes que possam existir na periferia da parede cística ou cavidade óssea. A proliferação dessas células pode ocasionar a recidiva do cisto. A presente técnica é utilizada em duas situações: caso o clínico esteja removendo um ceratocisto odontogênico, cujo comportamento é agressivo e exibe uma alta taxa de recorrência, exigindo uma abordagem mais agressiva ou caso tenha ocorrido a recidiva de qualquer cisto.

Silva et al.¹⁷ (2002) realizaram uma pesquisa com o objetivo de auxiliar o profissional da Odontologia a escolher o tratamento cirúrgico adequado para os diferentes tipos de cistos. De acordo com a pesquisa, o tratamento dos cistos dos maxilares é de natureza exclusivamente cirúrgica, podendo ser subdividido em três modalidades terapêuticas: enucleação, marsupialização e descompressão. Segundo os autores, cada técnica cirúrgica possui a sua correta indicação, cabendo ao especialista avaliar corretamente o tipo de cisto, sua localização e seu grau desenvolvimento com as estruturas adjacentes, ou seja, o tamanho da lesão e ainda as condições gerais do paciente. Para os autores, o sucesso do caso dependerá de um plano de tratamento, além dos conhecimentos da técnica cirúrgica e da anatomia orofacial.

Relato de caso

Paciente melanoderma, 13 anos, estudante, natural de Olinda – PE foi encaminhado à clínica privada por um Cirurgião-Dentista clínico para diagnóstico e tratamento de lesão de face.

Na anamnese, a genitora referiu aumento de volume na face que surgiu lenta e gradativamente há aproximadamente um ano e que o mesmo não reclamava de qualquer sintomatologia, a não ser a deformidade. Negou episódios de supuração na área.

Ao exame físico extra-bucal, observou-se assimetria facial caracterizada por sobre-elevação da asa do nariz e hemilábio superior esquerdo (Figura 1), sem sinais de hipertermia ao toque.

Ao exame intra-bucal, observou-se aumento de volume deformante na região de processo alveolar dos elementos 21, 22, 23, 24, 25, onde, após compressão digital da região, foi detectável uma "crepitação do tipo apergaminhada". Presença dos fragmentos radiculares residuais dos elementos 21 e 25.

Solicitou-se uma radiografia panorâmica dos maxilares (Figura 2) que evidenciou a presença de duas lesões do tipo cística, periapical ao elemento 21 e 25, medindo radiograficamente, aproximadamente 04 e 06 cm nos maiores diâmetros, respectivamente. As lesões encontravam-se radiograficamente separadas por halo radiopaco uma da outra. Uma tomografia computadorizada foi solicitada com fins de delineamento dos objetivos cirúrgicos nos três planos de espaço, bem como realizar o estudo da relação das lesões com a fossa nasal e seios maxilares.

Confrontando os dados coletados na anamnese, ao exame clínico e exame imaginológico, firmou-se um diagnóstico presuntivo de cisto radicular para ambas as lesões. Solicitou-se, a seguir, os exames pré-operatórios de rotina pela proposição de realizar a enucleação total das lesões sob anestesia geral. Optou-se por procedimento não conservador com relação aos fragmentos radiculares dos dentes 21 e 25 pelo estado insatisfatório dos fragmentos e do periodonto, que contraindicavam a manutenção dos mesmos no arco.

Após indução venosa, a anestesia geral foi mantida por anestesia combinada (venosa-inalatória: intubação naso-traqueal). Realizou-se, então, infiltração sub-periosteal em toda área interessada com solução de cloridrato de bupivacaína a 0,5% com adrenalina para obter-se vasoconstrição local.

Através do bisturi de Bard-Paker municiado com lâmina 15, realizou-se uma incisão intrasulcular da região do elemento 12 ao 26, complementada por dois divertículos relaxantes na região do dente 12 e do 26.

Mediante emprego do sindesmótomo de Chompret No. 3, iniciou-se o descolamento do retalho muco-periosteal, associando-se o uso de destaca-periosteio de Obwegeser (Figura 3).

Tão papirácea apresentava-se a cortical óssea vestibular que se utilizou tesouras de Joseph para realizar a osteotomia/ostectomia, sendo posteriormente empregadas brocas para acabamento ósseo para aumentar o acesso às lesões e realizar o acabamento das paredes ósseas.

Com a utilização de curetas de Lucas e de Molt, as lesões foram pacientemente curetadas e removidas em conjunto com os fragmentos radiculares a elas relacionados.

Após o toailete da loja, realizaram-se pequenas perfurações nas corticais ósseas com intuito de permitir melhor vascularização, optando-se pelo preenchimento das cavidades com esponja de fibrina, já que a mesma ao ser utilizada em cirurgia óssea, diferentemente da cera, é facilmente absorvida e não interfere no processo de cicatrização (Figura 4). Tal utilização permitiu o fechamento primário da lesão através de sutura por pontos isolados de poligalactina 910 de número 4-0 e 3-0. Realizou-se a aposição de esparadrapo elástico na região labial para suave compressão da área.

Instituímos crioterapia por 48 horas e medicação antibiótica e anti-inflamatória não esteroidal. O pós-operatório transcorreu sem qualquer anormalidade, tendo sido os pontos removidos no 8º dia do pós-operatório. As peças operatórias foram acondicionadas em recipiente próprio em formalina 10% e encaminhadas para exame histopatológico, que evidenciou tratar-se de cisto periapical (Figura 5).

Realizou-se radiografia de controle pós-operatório imediata. No 45º dia de pós-operatório, observou-se quase total regressão do aumento de volume na hemiface esquerda (Figuras 6, 7 e 8).

O Termo de Consentimento Livre e Esclarecido para o uso das imagens e informações do caso foi assinado pela mãe do paciente.

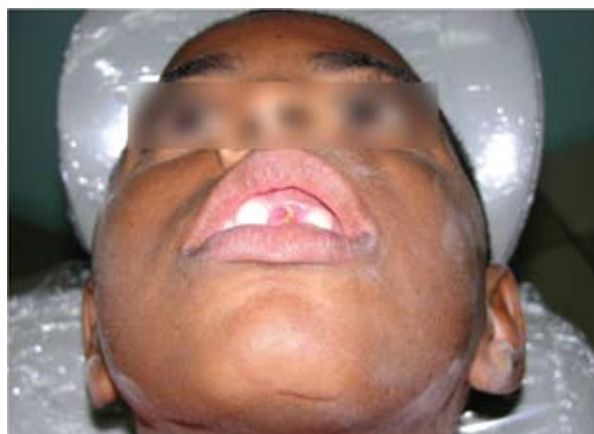

Figura 1 - Assimetria facial caracterizada por sobre-elevação da asa do nariz e hemilábio superior esquerdo.

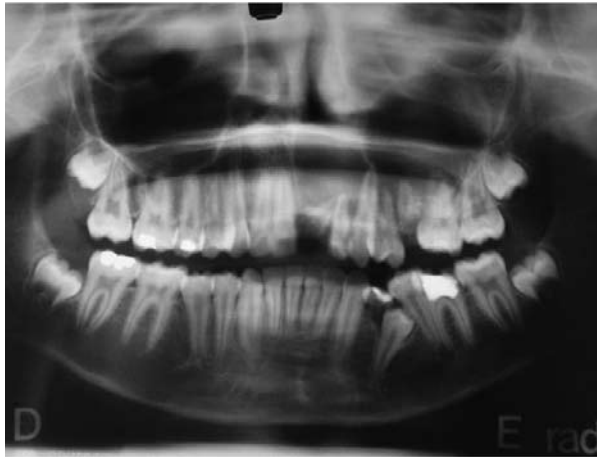

Figura 2 - Radiografia panorâmica dos maxilares. Notar presença dos fragmentos radiculares residuais dos elementos 21 e 25.

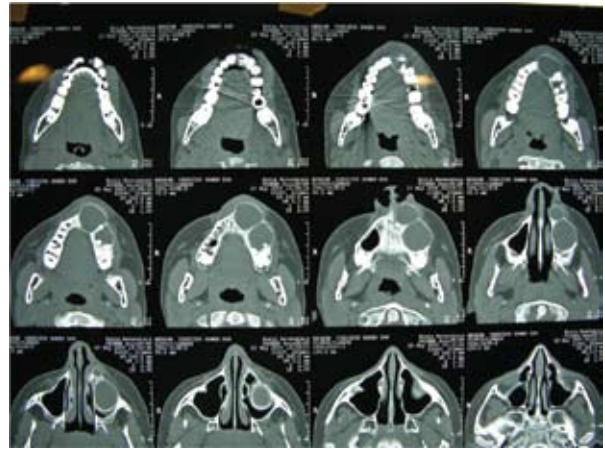


Figura 3 - Tomografia computadorizada.

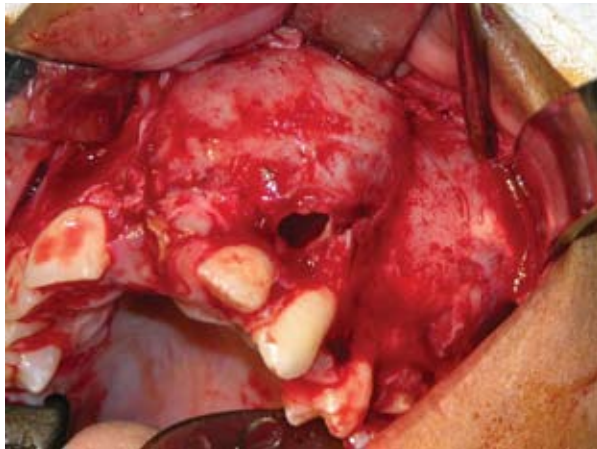


Figura 4 - Descolamento do retalho muco-periosteal e exposição das lesões.

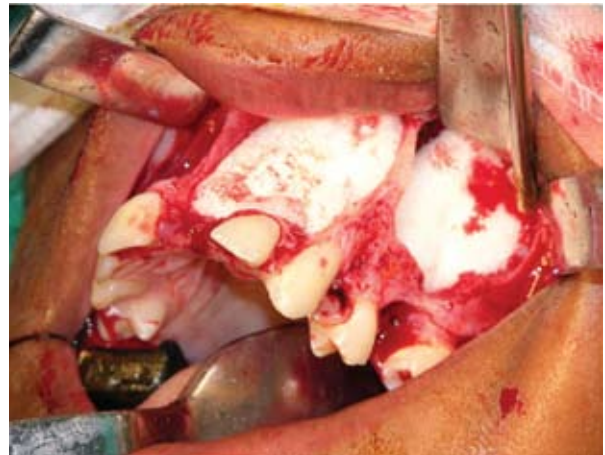


Figura 5 - Preenchimento das cavidades com esponja de fibrina.

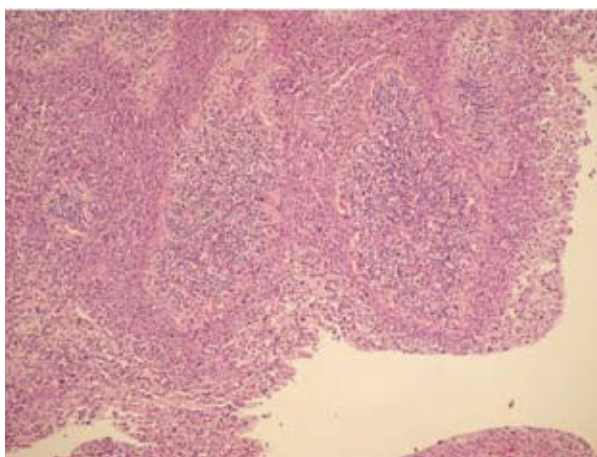


Figura 6 - Corte histopatológico.

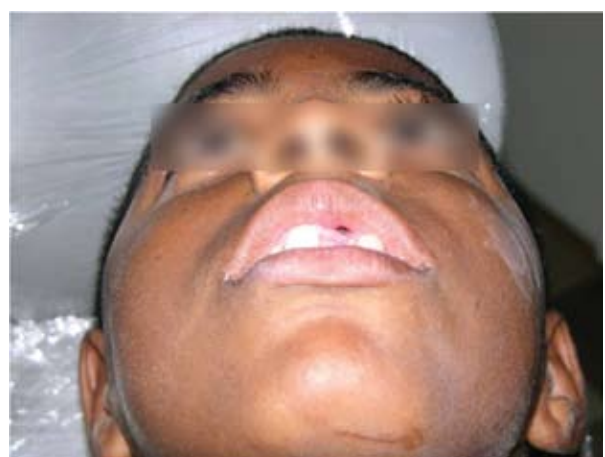

Figura 7 - 45º dia de pós-operatório observando-se quase total regressão do aumento de volume na hemi-face esquerda.

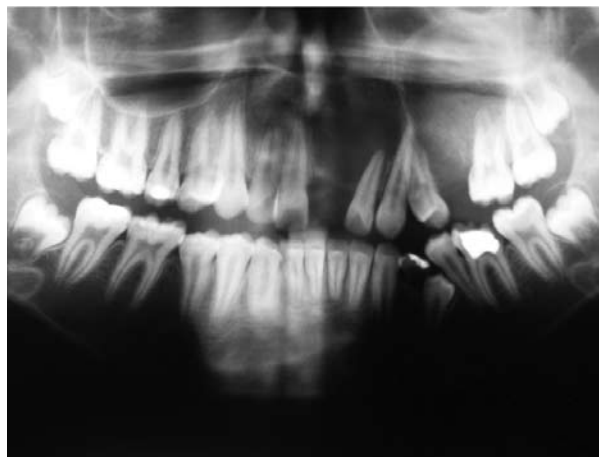

Figura 8 - Radiografia pós-operatório.

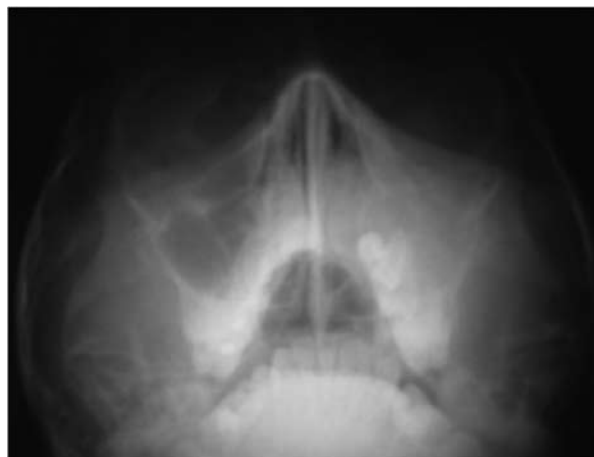

Figura 9 - Radiografia pós-operatório.

Discussão

Os cistos radiculares odontogênicos são os mais comuns no complexo maxilo-facial. São originários dos restos epiteliais de Malassez presentes no ligamento periodontal, que passam a proliferar em decorrência de estímulos inflamatórios nessa região promovidos pelas bactérias e seus produtos, anteriormente presentes na polpa dental, acionando os mecanismos de defesa do hospedeiro.^{3,5,9,15,22}

Em se tratando de um cisto de crescimento lento, pode, em seu desenvolvimento, ocasionar mobilidade e deslocamento dos dentes adjacentes e são, em geral, assintomáticos^{12,13}, não atingindo grandes dimensões^{9,12,18}. Talvez, por essas razões a literatura não seja rica em relatos de cistos radiculares de tamanho exagerado, a ponto de promoverem significantes deformidades, sobretudo em crianças e pacientes jovens.

Com relação ao tratamento conservador dos cistos periapicais ou radiculares mediante terapêutica endodôntica, em detrimento aos trabalhos publicados sobre o tema^{14,22}, é necessário considerar, inicialmente, se o diagnóstico foi meramente baseado em diagnóstico clínico-radiográfico e, nesse caso, não conclusivo para cisto sem a histopatologia (o que seria um viés tal assertiva da regressão por terapia endodôntica), ou ainda, baseado em exame histopatológico prévio, onde, nesse caso, a própria biópsia poderia ter promovido a decompressão da lesão e, conseqüentemente, a regressão da mesma, fazendo creditar, erroneamente, à terapêutica endodôntica, o mérito da cura da lesão e não ao ato cirúrgico da biópsia pela promoção da decompressão lesional.

As opções terapêuticas para as lesões císticas periapicais variam entre o tratamento não cirúrgico, correspondendo ao tratamento endodôntico convencional ou retratamento do sistema de canais radiculares, e o tratamento cirúrgico, através de cirurgia pararendodôntica, podendo-se nos dois casos associar-se a manobra de marsupialização, ocasionando decompressão da cavidade cística e alívio da pressão interna sobre as células circunvizinhas na área patológica^{14,22}. A regressão dos cistos radiculares após a instituição de terapêutica endodôntica convencional tem sido demonstrada por diversos estudos, indicando que o tratamento endodôntico convencional permite o desencadeamento de reações teciduais de natureza imunopatológica e inflamatória, condizentes com a regressão não cirúrgica dessas lesões^{14,22}.

A enucleação cística é o tratamento preconizado para os cistos de pequenas proporções, contudo há controvérsias quando se trata de cistos de grandes proporções. Para Neville *et al.*⁹ (2004) e Ribeiro *et al.*¹² (2004), o tratamento dos cistos radiculares de grandes proporções pode ser realizado pela endodontia dos dentes envolvidos associada à marsupialização, decompressão ou fenestração. Para Petterson *et al.*¹¹ (2000) e Silveira *et al.*¹⁸ (2005), é necessário realizar a decompressão de grandes cistos próximos a estruturas nobres com o intuito de preservação destas, podendo-se realizar subsequente enucleação. Contudo, Silveira *et al.*¹⁸ (2005) relatam que o tratamento de escolha para os cistos mandibulares seria somente a enucleação da lesão.

O caso relatado corrobora com o que foi revisado na literatura, excetuando-se a bizarra ocor-

rência (duas lesões volumosas em uma mesma base óssea) e a promoção de deformidade facial, bem considerável, principalmente em um paciente jovem (13 anos), o que demonstra a espantosa rapidez de evolução das duas lesões. Tais fatos não são condizentes com a observação de muitos autores como Neville *et al.*⁹ (2004), Silveira *et al.*¹⁸ (2005) e Valois *et al.*²² (2008).

Segundo Petterson *al.*¹¹ (2000), as pequenas lesões císticas (até 1 cm de diâmetro) usualmente não requerem qualquer tratamento especial após a cistectomia, a não ser que um problema funcional ou estético tenha se desenvolvido. O preenchimento de um defeito é sempre indicado se um problema funcional ou estético for previsto como seqüela do tratamento do cisto, isto é, particularmente verdadeiro em casos de cistos extensos no processo alveolar.

Neste caso, em particular, optou-se pela exérese dos fragmentos radiculares envolvidos com a lesão pela inviabilidade de manutenção dos mesmos no arco. Com relação ao tratamento da loja patológica, resolveu-se utilizar a esponja de fibrina para preenchimento das duas lojas cirúrgicas. Tal fato permitiu uma cicatrização da loja por primeira intenção. Dessa forma, evitou-se a desconfortável e demorada cicatrização da cavidade óssea por segunda intenção, mediante as trocas sequenciais de gazes medicamentosas.

Conclusão

Embora os cistos periapicais raramente promovam deformidades faciais consideráveis pelo seu lento e gradual crescimento, este relato de caso apresentou como destaque o tamanho, a rápida evolução e a duplicidade de ocorrência na mesma base óssea, o que é raro.

A utilização de esponja de fibrina para preenchimento da loja operatória permite evitar uma cicatrização por segunda intenção, sendo uma opção viável para preenchimento de lojas desta natureza por permitir o fechamento primário da lesão.

Referências bibliográficas

1. Carrillo, C., Penarrocha M., Ortega B. et al. Correlation of radiographic size and the presence of radiopaque lamina with histological findings in 70 periapical lesions. *J. oral Maxillofac., Surg.*, v. 66, p. 1600-5, 2008.
2. Cedin A.C., Júnior F.A.P., Landim E.R., Sotter A.C. Tratamento endoscópico do cisto odontogênico com extensão intra-sinusal. *Revista Brasileira de Otorrinolaringologia* 2005; 71 (3).
3. Comelli L.R.C., Garcia J.M.Q., Sousa-Neto M.D., Saquy P.C., Marins R.H., Zucollotto W.G. Clinical, radiographic and histological evaluation of chronic periapical inflammatory lesions. *J. Appl. Oral Sci.* [serial on the Internet] 2004. June [cited 2008 Dec 02]; 12(2):117-120. Available

from: http://www.scielo.br/scielo.php?script=sci_arttext&pid=S167877572004000200007&lng=en. doi: 10.1590/S1678-77572004000200007.

4. Delatoni, A., Papademitriou, P. An unusually large asymptomatic periapical lesion that presented as a random finding on a panoramic radiograph. *Dentoalveolar Surgery and Radiology*, Aristotle University of Thessaloniki. Greec – 2007.
5. Gallego D., Torres D., García M., Romero M.M., Infante P., Gutiérrez J.L. Diagnóstico diferencial y enfoque terapéutico de los quistes radiculares en la práctica odontológica cotidiana. *Medicina Oral* 2002; 7: 54-62.
6. Grossmann S.M., Machado V.C., Xavier G.M. et al. Demographic profile of odontogenic and selected nonodontogenic cysts in a Brazilian population. *Oral Surg., Oral Med., Oral Pathol., Oral Radiol., Endod.*, v. 104, 35- 41, 2007.
7. Marzola C. Fundamentos de cirurgia maxilo facial. São Paulo: Ed. Big Forms, 2008.
8. Neto M.M., Danesi C.C., Unfer D.T. Contribuição ao estudo do cisto radicular- Revisão da literatura. *Saúde* 2004; 30 (1-2): 90-99.
9. Neville, B.W., Damm, D.D., Allen C.M., Bouquot J.E. *Patologia oral e maxilofacial*. Rio de Janeiro: Guanabara, 2004.
10. Pécora J.D., Silva R.G. Periapicopatias. Disponível em < <http://www.forp.usp.br/restauradora/peri.htm>>. Acesso em out. 2008.
11. Peterson L.J., Ellis E., Hupp J.R., Tucker M.R. *Cirurgia Oral e Maxilofacial Contemporânea*. 2.ed, Rio de Janeiro: Guanabara Koogan, 2000.
12. Ribeiro P.D.J., Gonçalves E.S., Neto E.S., Pacenko M.R. Abordagens cirúrgicas do cisto periodontal apical. Considerações sobre qual técnica utilizar. *Saluvita* 2004; 23 (2): 303-316.
13. Rodríguez G.L.O., Guiardinu M.R., Arte L.M., Blanco R.A.O. Quistes de los maxilares: Revisión bibliográfica. *Rev Cubana Estomatol* [periódico en la Internet]. 2006 Dic [citado 2008 Nov 06]; 43(4):. Disponível en: http://scielo.sld.cu/scielo.php?script=sci_arttext&pid=S003475072006000400006&lng=es&nrm=iso.
14. Ruiz P.A., Amorim R.F.B.D., Souza L.B., Carvalho R.A. Fatores relacionados à regressão não cirúrgica dos cistos radiculares. *Revista Brasileira de Patologia Oral* 2003; 2 (1):39-46.
15. Santos L.C.S., Ramos E.A.G., Meira T.M., Figueredo C.R.L.V. Etiopatogenia do cisto radicular. *Parte I. R. Ci. méd. Biol* 2006; 5 (1): 69-74.
16. Shear M. *Cysts of the oral regions*. 3rd ed. Oxford: Ed. Wright, 1992.
17. Silva F.M., Baroni E.J., Cabral R.J.B. Abordagem do tratamento de lesões císticas. *Rev. Odontol. De Araçatuba* 2002; 23 (1): 33-37.
18. Silveira R.L., Machado R.A., Borges H.O.I., Bourguignon Filho A.M., Santos R.S., Weismann R. et al. Assimetria Facial Decorrente de Lesão Intraóssea de Grandes Proporções. *Casos Clínicos. Rev Port Estomatol Cir Maxilofac* 2005;46:221-225.
19. Soares J., Santos S., Silveira F. et al. Nonsurgical treatment of extensive cyst-like periapical lesion of endodontic origin. *Int. Endod. J.*, v. 39, n. 7, p. 566-75, 2006.
20. Souza M.E., Torres M.A., Duarte A.H.S., Sobral A.P.V. Lesões Periapicais: Estudo epidemiológico. *Revista Brasileira de Patologia Oral* 2003; 2 (1): 30-34.
21. Tommasi A.F. *Diagnóstico em Patologia Bucal*. 2.ed. São Paulo: Pancast, 1998.
22. Valois C.R.A., Costa-Júnior E.D. Periapical cyst repair after nonsurgical endodontic therapy: case report. *Braz. Dent. J.* [serial on the Internet]. 2005 Dec [cited 2008 Dec 02]; 16(3): 254-258. Available from: http://www.scielo.br/scielo.php?script=sci_arttext&pid=S010364402005000300016&lng=en. doi: 10.1590/S0103-64402005000300016.
23. Zolin C.A., Antunes A.A., Oliveira T.M.F., Cardoso R.M. Tratamento conservador de cisto dentígero por descompressão sem enucleação. *Revista Brasileira de Cirurgia e Traumatologia Buco-maxilo facial* 2007; 1: 46-51.

AGENDA 2012

JANEIRO



30º CIOSP – Congresso Internacional de Odontologia de São Paulo

Data: 28 a 31/01/2012

Local: Expo Center Norte
Centro de Exposições e Convenções – SP

www.ciosp.com.br

MARÇO



14º CIODF Congresso Internacional de Odontologia do Distrito Federal

Data: 21 a 24 de Março 2012

Local: Centro de Convenções

www.abo-df.org.br

ABRIL



21º COPEO - CONGRESSO PERNAMBUCANO DE ODONTOLOGIA

Data: 12 a 15 de Abril 2012

Local: Centro de Convenções de Pernambuco

www.abo-pe.org

MAIO



IV Congresso Internacional de Odontologia do Ceará

Data: 23 a 26 de Maio 2012

Local: Expoceará

www.abo-ce.org.br

JUNHO



13º Congresso de Odontologia do Espírito Santo

Data: 28 a 30 de Junho 2012

www.abo-es.org.br

JULHO



19º Congresso de Odontologia Riograndense

Data: 11 a 15 de Julho 2012

Local: Centro de Eventos PUC
Porto Alegre/RS

www.abors.org.br

AGOSTO



12º Congresso de Odontologia do Rio grande do Norte

Data: 23 a 26 de Agosto 2012

Local: Centro de Convenções de Natal

www.aborn.org.br

SETEMBRO



3º Congresso Internacional do MATO GROSSO DO SUL

Data: 18 a 21 de setembro 2012

Local: Centro de Convenções Rubens Gil de Camilo - Campo Grande

www.aborn.org.br

OUTUBRO



16º Congresso de Odontologia da Bahia

Data: 26 a 30 de Outubro 2012

www.abo-ba.org.br

NOVEMBRO



5º Congresso Internacional de Odontologia de Santa Catarina

Data: 22 a 26 de Novembro 2012

www.abosc.com.br

Caderno

Endodontia

Conselho Editorial Endodontia

Prof. Ms. André Pagliosa – UNINGÁ - SC
Prof. Dr. Clovis Monteiro Bramante - FOB/USP -SP
Prof. Dr. Danilo Mathias Zanello Guerisoli – UFMS - MS
Profª. Dra. Denise Piotto Leonardi – UNICEMP - PR
Prof. Dr. Eduardo Nunes – PUC - MG
Prof. Dr. Egas Moniz de Aragão - UFPR - PR
Profª. Drª Inês de Fátima de Azevedo Jacinto Inojosa - UFAL - AL
Prof. Ms. José Marcos de Matos Pinheiro - UFMA - MA
Prof. Dr. Juan Ramon Salazar Silva – UFPB - PB
Prof. Dr. Leonardo Muniz Lima - ABO - BA
Prof. Dr. Mário Tanomaru Filho – UNESP/ARARAQUARA - SP
Prof. Dr. Milton Carlos Kuga – FUNEC - SP
Prof. Dr. Ricardo Affonso Bernardes – SL MANDIC - DF
Prof. Dr. Ronaldo Araújo Souza – EBMSP -BA
Profª. Dra. Sandra Rivera Fidel – UERJ - RJ
Prof. Dr. Sérgio Araújo Holanda Pinto - UFC - CE
Prof. Dr. Sérgio Murilo Barbalho de Sousa Carneiro – ASCES - PE
Profª. Dra. Vânia Portela Ditzel Westphalen – PUC - PR
Prof. Ms. Volmir João Fornari – CEOM - RS

Artigo original / Original Article

108-113 Capacidade de limpeza de diferentes soluções irrigantes após o preparo retrógrado com diferentes pontas diamantadas: análise em MEV

Smear layer presence after apical cavity with diamonds tips and different final irrigants: SEM analysis

Rodrigo Ricci Vivan, Raquel Zanin Medina, Marco Antônio Hungaro Duarte, Paulo Henrique Weckwerth, Mario Tanamaru Filho.

Capacidade de limpeza de diferentes soluções irrigantes após o preparo retrógrado com diferentes pontas diamantadas: análise em MEV

Smear layer presence after apical cavity with diamonds tips and different final irrigants: SEM analysis

Rodrigo Ricci Vivan¹
Raquel Zanin Medina²
Marco Antônio Hungaro Duarte³
Paulo Henrique Weckwerth⁴
Mario Tanamaru Filho⁵

Resumo

O objetivo deste estudo foi avaliar por meio da MEV a presença de *smear layer* após o preparo cavitário apical utilizando diferentes tipos de pontas diamantadas com ultrassom e diferentes soluções irrigantes. Método: Cinquenta e seis incisivos inferiores foram submetidos à instrumentação e obturação, seguido de apicectomia com broca Zekrya. As raízes foram divididas em dois grupos: grupo 1 – preparo retrógrado com a ponta final Satelec; grupo 2 – preparo retrógrado com ponta CVD. Após o preparo retrógrado, os grupos 1 e 2 foram subdivididos em quatro subgrupos: a) irrigação final com EDTA líquido a 17%; b) irrigação final com EDTA gel a 24%; c) irrigação final com ácido cítrico a 50% com tetraciclina e d) irrigação final com solução salina. As raízes foram clivadas e as hemisseções foram examinadas através de MEV e determinadas escores de 0 a 3 de acordo com a presença de *smear layer*. Resultados: Não foi observada diferença significativa entre as pontas diamantadas com relação à presença

de *smear layer*. O ácido cítrico com tetraciclina a 50% apresentou menor presença de *smear layer*, estatisticamente significante da solução salina, enquanto que não houve diferença estatística entre as outras soluções. Conclusão: A solução irrigadora final apresentou influência na presença de *smear layer*.

Descritores: Endodontia, ultrassom, preparo retrógrado, soluções irrigantes.

Abstract

The aim of this study was evaluate by SEM the smear layer presence after apical cavity preparation using different types of ultrasonic diamond tip and different final irrigants. **Method:** Fifty and six root incisors mandibular were submitted to instrumentation and obturation followed apicectomy with Zekrya bur. The roots were divided into two groups: group 1 – root end preparation with Satelec tip; group 2 – root end preparation with CVD tip. After apical cavity preparation the groups 1 and 2 were subdivided into 4 subgroups: a) final irrigation with liquid

¹ Doutorando em Endodontia UNESP - Araraquara, São Paulo. Professor de Endodontia da Universidade Sagrado Coração, USC - Bauru, São Paulo.

² DDS, Undergraduate student, Department of Dentistry, Endodontic and Dental Materials, Dental School of Bauru, University of São Paulo.

³ DDS, Ms, PhD, Professor, Department of Dentistry, Endodontic and Dental Materials, Dental School of Bauru, University of São Paulo.

⁴ DDS, MS, PhD, Professor, Department Health Science, Sagrado Coração University.

⁵ DDS, MS, PhD, Professor of Endodontics, Department of Restorative Dentistry, Dental School of Araraquara, São Paulo State University.

Correspondência com o autor: rodrigovivan@yahoo.com.br

Recebido para publicação: 13/04/11

Aceito para publicação: 11/10/11

EDTA at 17%; b) final irrigation with gel EDTA at 24%; c) final irrigation with citric acid at 50% with tetracycline and d) final irrigation with saline solution. The roots were cleaved and the hemisection were examined through SEM and scored from 0 to 3 according to the level of smear layer presence.

Results: No significant difference was observed between the two types of diamond tips with re-

gard to the smear layer presence. Citric acid 50% with tetracycline contributed to a lesser smear layer presence and was significantly different from saline solution. **Conclusion:** Just the irrigant final had influence upon the thickness of the smear layer after apical cavity preparation.

Descriptors: Endodontics, ultrasonics, root-end preparation, irrigation solutions.

Introduction

Endodontic surgery aims at solving endodontic problems which cannot be solved with conventional root canal retreatment, or in cases when retreatment fails¹².

The root-end filling is the most common modalities at endodontic surgery. It consists in resection the apical portion, apical cavity prepare and filling with a retrofilling material¹².

In 1992, Carr⁴ (1992) developed diamond tip to be used with ultrasonic unit at apical cavity preparation. With the advent of diamond tips for ultrasonic unit, Carr's⁴ (1992) method became widely used. This method yields root canal walls that are cleaner and follow the long axis of the tooth^{13,23}, as well as good clinical results^{20,21}.

Diamond is the most resistant allotrope of carbon found in nature, and its hardness on the Mohs scale of mineral hardness is 10. In 1954, diamond was laboratory-produced from graphite for the first time. Diamond burs were later developed by incorporating diamond into metal blanks¹⁵.

In 1977, the Russians began to manipulate diamond using chemical vapor deposition (CVD), and found out that hydrogen could act as an activator in the formation of diamond. In Brazil, Macedo¹⁵ (2005) found a way to keep the CVD diamond attached to the metallic rod, obtaining new diamond tip to be used for ultrasonic unit preparation. The Satelec is a diamond tip already studied by Bernardes et al.² (2007).

Bernardes et al.² (2007) compared the time, occurrence of fracture, and quality of, apical cavity preparation, proportionate by CVD, Satelec and Trinity tips, and they verified that the CVD tips exhibited the shorter preparation time and there was no statistically significant difference in the quality of preparation for the three tips.

However, there are doubts about whether

preparation using this new type of bur will affect the amount of smear layer produced when compared with preparation using conventional diamond burs.

The presence of a smear layer on the root canal walls can affect the adaptation of the retrofilling material to them. Also, the smear layer may contain microorganisms that will continue to attack the apical tissues, which may lead to surgical failure¹³.

Walls free from smear layer after root-end preparation would be ideal. The use of citric acid³ and EDTA for removal of the smear layer has been recommended.

The purpose of this study was to assess which type of diamond tip (CVD or Satelec) creates a lesser smear layer, and which root canal irrigant (liquid EDTA at 17%, gel EDTA at 24%, citric acid at 50% with tetracycline or saline solution) most contributes to the removal of the smear layer on the root canal walls.

Materials and method

Fifty and six root incisors mandibular teeth were selected and store in 10% formalin until utilization. A single operator performed apical preparation. The crowns of the teeth were sectioned with carborundum disc. Biomechanical preparation was carried out using the step-back technique and irrigation was performed using sodium hypochlorite at 1%. After instrumentation, the roots were filled using the lateral condensation technique with EndoFill (**Dentsply** Ind. e Com. Ltda., Petrópolis, RJ, Brazil) sealer. Then the teeth were immersed in saline solution at 37°C for 48 hours for the setting of the sealer.

The root ends were resected 2 mm from the apex using a high-speed handpiece with a Zekrya bur (Dentsply/De Trey, Konstanz, Germany) at a

90° angle in relation to the long axis. The roots were divided into two groups: group 1 – root end preparation with Satelec (**Satelec System**, Gnatus, Ribeirão Preto, São Paulo) tip; group 2 – root end preparation with CVD (chemical vapor deposition) (CVDentus, São José dos Campos, São Paulo). After apical cavity preparation the groups 1 and 2 were subdivided into 4 subgroups: a) final irrigation with liquid EDTA at 17% (**Biodinâmica Química e Farmacêutica LTDA**, Ibiporã, Paraná); b) final irrigation with gel EDTA at 24% (**Biodinâmica Química e Farmacêutica LTDA**, Ibiporã, Paraná); c) final irrigation with citric acid at 50% with tetracycline (Farmacia Sphecifica); d) final irrigation with saline solution.

The ultrasound unit equipment was set at position 3 (low power) for endodontic preparation. Each tooth was prepared for three minutes. Liquid EDTA and gel EDTA were applied for three minutes; citric acid at 50% with tetracycline was used for one minute.

After apical cavity preparation and final irrigation, the roots were sectioned in the buccolingual direction. The sections were then dried, coated with metal and analyzed through scanning electron microscopy (SEM) 1000 X magnification. The magnification of 200 X was used for a general view of the root surface, and according to what was seen, a photograph of the most representative area was taken using the 1000 X magnification.

The samples received scores from 0 to 3 according to the level of cleanliness (Figure 1). The statistical analysis of the data was performed using the Kruskal-Wallis and Mann-Whitney test for overall comparison and Miller's test for individual comparison.

Results

The table 1 shows the scores attributed to the samples from each group.

Figure 2 shows a graphic representation of the median values obtained according to the Mann-Whitney test when comparing the ultrasonic unit apical cavity preparation.

The Mann-Whitney test revealed no significant difference between the tips used with regard to the smear layer presence ($p > 0.05$).

Figure 3 shows a graphic representation of the mean values obtained for the irrigants according to the Kruskal-Wallis test.

The Kruskal-Wallis test revealed a significant difference between groups with regard to root canal irrigants ($p < 0.05$). Table 2 shows the comparison between root canal irrigants according to the Miller's test.




Figure 1 - Scores assigned to each level of cleanliness. Score 0: no presence of smear layer, score 1: smear layer obliterating the dentinal tubules, 2: smear layer covering the dentinal walls; 3: slivers of smear layer covering the dentinal walls.

Table 1 - Scores attributed to the samples of each group.

Groups	Samples						
	1	2	3	4	5	6	7
Satelec tip + liquid EDTA at 17%	2	1	3	0	2	3	1
Satelec tip + gel EDTA at 24%	1	1	1	1	2	3	1
Satelec tip + citric acid at 50% with tetracycline.	0	1	1	1	1	2	1
Satelec tip + saline solution	2	3	1	2	2	2	2
CVD tip + liquid EDTA at 17%	0	0	1	1	2	0	1
CVD tip + gel EDTA at 24%	2	1	1	1	2	2	1
CVD tip + citric acid at 50% with tetracycline	1	1	1	0	0	1	1
CVD tip + saline solution	2	1	2	2	2	2	2

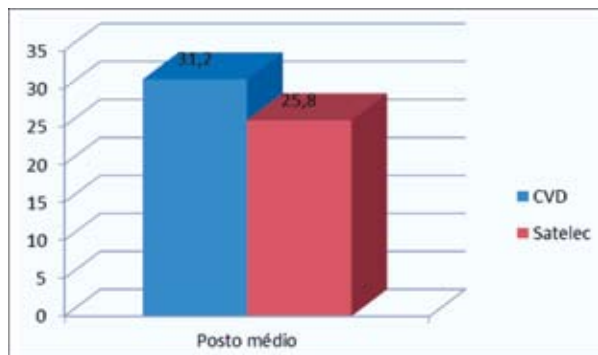


Figure 2 - Graphic representation of the mean values when comparing the final irrigants.

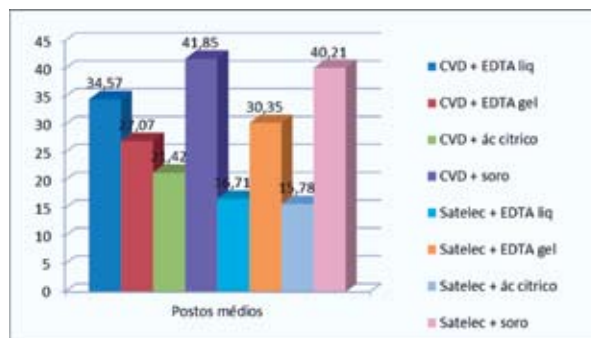


Figure 3 - Graphic representation of the mean values for each group.

Table 2 - Comparison between root canal irrigants according to the Miller's test.

Comparison	Difference	Critical value	Interpretation*
Citric acid versus gel EDTA	-10,1	15,83	NS
Citric acid versus liquid EDTA	-7,03	15,83	NS
Citric acid versus saline solution	-22,42	15,83	S
EDTA gel versus liquid EDTA	3,07	15,83	NS
EDTA gel versus saline solution	-12,32	15,83	NS
Liquid EDTA versus saline solution	-15,39	15,83	NS

Discussion

The purpose of the present study was to assess the smear layer presence after root-end preparation using two different types of diamond tip.

Fifty-six extracted single-rooted teeth with a single root canal were used in this study. This type of tooth has been widely used in analyses of this kind^{1,13,16,23}.

The crowns were sectioned and the root canals underwent conventional instrumentation and obturation simulating *in vivo* conditions, since endodontic surgery is usually performed in patients who have already undergone endodontic treatment. Root-end resection was performed using a Zekrya bur, which has been widely used because of its smoother surface¹⁰.

The root apices were sectioned perpendicularly to the long axis of the teeth because this contributes to a better apical seal⁹.

The ultrasonic apical cavity preparations were performed at low power to reduce the number of microcracks on the dentin, as well as the risk of fractured tips²².

Two types of diamond tips were used in this study: Satelec and chemical vapour deposition

(CVD). CVD tip are made in Brazil, with diamond incorporated into metal with the aid of hydrogen. Although CVD burs created a thicker smear layer – which means more cutting power than conventional diamond burs – the difference between burs was not significant. CVD diamond has shown good biological behavior¹⁹. The Satelec is a diamond tip already studied by Bernardes et al.² (2007).

Four different root canal irrigants were used in this study. Saline solution was chosen because it is the most used in endodontic and periodontal surgeries¹⁴. EDTA is widely used in conventional endodontic treatment. We used liquid EDTA and EDTA gel because both have proved effective in removing the smear layer⁸. EDTA was applied for three minutes because longer periods have no influence on the amount of smear layer EDTA is able to remove¹⁷. Citric acid was used in this study because it has proved extremely effective in removing the smear layer, even at concentrations of 10% and 25%^{14,17}. Tetracycline was combined with citric acid to increase the antimicrobial effect of the solution.

The comparison between irrigants revealed that the saline solution yielded the worst result

because it has no chelating properties and the mechanical action of irrigation itself was not enough to remove the smear layer. Citric acid with tetracycline yielded the best results and was statistically different from saline solution. Various studies^{16,17} have demonstrated that citric acid is effective in removing the smear layer, even at lower concentrations (10% in the study of Saunders *et al.*¹⁶ (1994) and 25% in the study of Scelza *et al.*¹⁷ (2004)). Higashi and Okamoto¹⁴ (1995) analyzed the use of saline and citric acid for irrigation of the root surface and observed that saline solution was not able to remove the debris that covered the root surfaces, whereas citric acid even exposed collagen fibers. However, the possibility that citric acid might cause damage to tissues is still discussed. Davis *et al.*⁶ (2003) conducted a study in which they created bone defects in the jaws of rabbits. The defects were irrigated either with saline solution or with citric acid and tetracycline. No significant difference was observed between the solutions with regard to bone healing. Chandra *et al.*⁵ (2006) observed that citric acid contributes to the migration and attachment of fibroblasts to the root surface of the human tooth, as well as to the orientation of these cells at the site. Sousa *et al.*¹⁸ (2005) performed an edema test and observed that citric acid had better biocompatibility than EDTA and EGTA.

Davis *et al.*⁶ (2003) investigated the sealing ability of different retrograde fillings – mineral trioxide aggregate (MTA), Super EBA and amalgam – using different root canal irrigants – citric acid with doxycycline or saline solution. They observed that the sealing ability of MTA and Super EBA was similar, regardless of the irrigant used. The sealing ability of amalgam, however, significantly improved when citric acid with doxycycline was used as a root canal irrigant. Citric acid also causes a lesser reduction of dentin microhardness when compared with 17% EDTA⁷.

In the present study, liquid EDTA and EDTA gel were not statistically different from saline solution or citric acid with tetracycline. Di Lenarda, Cadenaro and Sbaizero⁸ (2000) conducted a study in which they performed mechanical root-canal instrumentation, obtaining better results with citric acid than with liquid EDTA. No significant difference was observed between liquid EDTA and EDTA gel, although EDTA gel yielded worse results. This may be due to the fact that EDTA gel is more difficult to remove because its concentration

is higher than that of liquid EDTA (24% vs. 17%). Thus, we believe that liquid EDTA will probably yield cleaner surfaces than EDTA gel.

With regard to the interaction between diamond tips and root-canal irrigants, the best results were obtained with citric acid and tetracycline at both tips. Nevertheless, further *in vitro* and *in vivo* studies to investigate sealing ability and healing should be carried out.

With regard to the method of analysis, scanning electron microscopy is considered the best method for assessing the smear layer because the dentin surface can be visualized through high-magnification SEM. Also, it is the most used method for analysis of the dentin surface^{3,11,16,23}. The photographs were taken using a 1000 X magnification. A magnification of 200 X was used for a general view of the root surface, and according to what was seen, a photograph of the most representative area was taken using the 1000 X magnification.

Conclusions

Inside of the methodology and limitations of the present study it was possible to conclude that the citric acid at 50% with tetracycline was substantiates it that it favored surfaces cleaner with significant difference ($p < 0,05$) of the saline solution.

References

1. Beling KL, Marshall JG, Morgan LA, Baumgartner JC. Evaluation for cracks associated with ultrasonic root-end preparation of gutta-percha filled canals. *J Endod* 1997; 23:323-6.
2. Bernardes RA, de Moraes IG, Garcia RB, Bernardineli N, Baldi JV, Victorino FR, Vasconcelos BC, Duarte MA, Bramante CM. Evaluation of apical cavity preparation with a new type of ultrasonic diamond tip. *J Endod* 2007;33:484-7.
3. Bramante CM, Bramante A, Bernardineli N. Característica do preparo apical para obturação retrógrada realizada com ultra-som. *Rer Assoc Paul Cir Dent* 1998;52:221-3.
4. Carr GB. Microscopes in Endodontics. *J Calif Dent Assoc* 1992;20:55-61.
5. Chandra RV, Jagetia GC, Bhat KM. The attachment of V79 and human periodontal ligament fibroblasts on periodontally involved root surfaces following treatment with EDTA, citric acid, or tetracycline HCL: an SEM *in vitro* study. *J Contemp Dent Pract* 2006;7:44-59.
6. Davis JL, Jeansonne BG, Davenport WD, Gardiner D. The effect of irrigation with Doxycycline or Citric acid on leakage and osseous wound healing. *J Endod* 2003;29:31-5.
7. De-Deus G, Paciomik S, Mauricio MH. Evaluation of the effect of EDTA, EDTAC and citric acid on the microhardness of root dentine. *Int Endod J* 2006;39:401-7.
8. Di Lenarda R, Cadenaro M, Sbaizero O. Effectiveness of 1 mol L-1 citric acid and 15% EDTA irrigation on smear layer removal. *Int Endod J* 2000;33:46-52.
9. Gagliani M, Taschieri S, Molinari R. Ultrasonic root-end preparation: influence of angle on the apical seal. *J Endod* 1998;24:726-730.
10. Gondim E, Zaia AA, Gomes BP, Ferraz CC, Teixeira FB, Souza-Filho FJ. Investigation of the marginal adaptation of root-filling materials in root-end cavities prepared ultrasonic tips. *Int Endod J* 2003;36:36-7.

11. Gorman MC, Steiman HR, Gartner AH. Scanning electron microscopic evaluation of root-end preparations. *J Endod* 1995;21:113-7.
12. Gutmann JL, Harrison JW. *Surgical endodontics*. Massachussets: Blackwell, 1991.
13. Guttman JL, Saunders WP, Nguyen L, Guo IY, Saunders EM. Ultrasonic root-end preparation Part 1.SEM analysis. *Int Endod J* 1994;27:318-27.
14. Higashi T, Okamoto H. The effect of ultrasonic irrigation before and after citric acid treatment on collagen fibril exposure: an in vitro SEM study. *Oral Surg Oral Med Oral Pathol Oral Radiol Endod* 1995;66:887-891.
15. Macedo MRP. Characteristics of the dentinária surface and Smear Layer formed by diamantados abrasive instruments: rotatory conventional, rotatory CVD and CVD for ultrasound. Study in vitro. 75 f. Máster teesis (Máster in dentistry) – Faculdade de Odontologia de São Paulo, Universidade de São Paulo, São Paulo, 2005.
16. Saunders WP, Saunders EM, Guttman JL. Ultrasonic root-end preparation, part 2. *Int Endod J* 1994;27:325-9.
17. Scelza MF, Pierro V, Scelza P, Pereira M. . Effect of three different time periods of irrigation with EDTA-T, EDTA, and citric acid on smear layer removal. *Oral Surg Oral Med Oral Pathol Oral Radiol Endod* 2004;98:499-503.
18. Sousa SM, Silva TL. Demineralization effect of EDTA, EGTA, CDTA and citric acid on root dentin: a comparative study. *Pesqui Odontol Bras* 2005;19:188-192.
19. Tang L, Tsai C, Gerberich WW, Kruckeberg L, Kania DR. Biocompatibility of chemical-vapour-deposited diamond. *Biomaterials* 1995;16:483-8.
20. Taschieri S, Del Fabbro M, Testori T, Francetti L, Weinstein R. Endodontic surgery with ultrasonic retrotips: one-year follow-up. *Oral Surg Oral Med Oral Pathol Oral Radiol Endod* 2006;100:380-7.
21. Von Arx T, Kurt B, Ilgenstein B, Hardt N. Preliminary results and analysis of a new set of sonic instruments for root-end cavity preparation. *Int Endod J* 1998;31:32-8.
22. Waplington M, Lumley PJ, Walmsley AD. Incidence of root face alteration after ultrasonic retrograde cavity preparation. . *Oral Surg Oral Med Oral Pathol Oral Radiol Endod* 1997;83:387-92.
23. Wuchenich G, Meadows D, Torabinejad M. A comparison between two root and preparation techniques in human cadavers. *J Endod* 1994;20:279-82.

Acknowledgments

The authors thanks CNPq and NAP-MEP (Esalq-USP).



Editora Plena

Destaque-se assinando as **melhores publicações** da área da odontologia.



INDEXADA
LATINDEX,
Cuidis II-4, BBO e
LILACS

orthoscience.com.br



INDEXADA
LATINDEX,
BBO e LILACS

fullscience.com.br



OS MELHORES
ARTIGOS COM
QUALIDADE
PLENA

plscience.com.br

Confira nossas excelentes opções de livros:



livrosodonto

livrosodonto.com.br

Linfonodos: conceitos, exame físico (palpação) e interpretação clínica

Prof. Caetano Baptista Neto¹

Introdução & Conceitos

Os linfonodos, também chamados de nódulos linfáticos e, erradamente, gânglios linfáticos – estes não secretam substâncias – são estruturas anatômicas interligadas por vasos linfáticos espalhados em cadeias pelo corpo com o objetivo de armazenar glóbulos de defesa contra antígenos, sejam estes exógenos (micro-organismos) ou endógenos (nossas próprias células atípicas), bem como drenar a linfa dos órgãos. Dentre várias cadeias linfáticas, abordarei neste artigo os nódulos linfáticos que envolvem a região de cabeça e pescoço.

Anatomicamente, os linfonodos apresentam dimensões que variam cerca de 1 a 20 mm em seu maior eixo, sendo comparado a um grão de lentilha ou ervilha, alongada, muitas vezes fusiforme ou riniforme. Linfonodos que fazem a drenagem diretamente de uma estrutura anatômica ou órgão são denominados de *regionais*, já aqueles que são responsáveis pela drenagem linfática de vários órgãos e estão mais distantes

da origem do problema são chamados de *satélites*. São responsáveis por filtrar a linfa, eliminando e combatendo infecções ou células atípicas que por ventura possam adentrar em nosso sistema. A linfa é composta por água (96,7%), proteínas (4,9%) e poucos elementos figurados, sendo cerca de 0 a 2500 linfócitos/ml. A quantidade de linfa circulante é cerca de 0,5 a 3,0 litros por dia a uma velocidade de 5 a 10 cm por minuto.

Em nosso corpo estima-se cerca de 500 a 700 linfonodos, já na região cervical encontram-se a maioria, com aproximadamente 200 a 250 nódulos linfáticos.

Cadeias linfáticas

Dentre vários linfonodos existentes na região de cabeça e pescoço, destaco alguns grupos a serem examinados onde estes foram classificados de forma a facilitar didaticamente o exame físico para o profissional. Portanto, os grupos linfáticos a serem examinados são:

Cadeias Linfáticas	Região anatômica
Pré e Pós-auricular (Dir/Esq) (Parotídea e Occipital)	Imediatamente anterior ao trágus do pavilhão auditivo e próximo ao processo mastoide, respectivamente.
Submandibular (Dir/Esq)	Abaixo da borda do corpo mandibular na face interna.
Submentual	Parede interna da borda inferior do mento.
Cervical Superficial (Dir/Esq)	Contigua ao músculo esternocleidomastoideo na face anterior.
Cervical Profunda (Dir/Esq)	Entre traqueia e esternocleidomastoideo (paralelo à jugular) e região supra-clavicular.

¹ Especialista em Estomatologia; Mestre em Diagnóstico Bucal / Semiologia - USP; Professor de Semiologia (Graduação) da Unimes; Professor de Especialização na ABCD E UNIMES em Estomatologia; Membro do Corpo Editorial da revista científica "Espelho Clínico" e "Full Science Dentistry".

Esquema das cadeias linfáticas

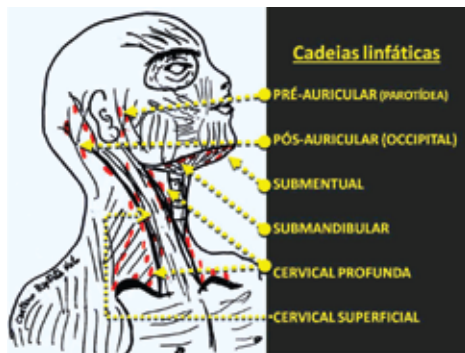


Figura 1 - Cadeias linfáticas didáticas para exame físico.

Semiotécnica das cadeias linfáticas

O profissional deve se posicionar em pé e o paciente deve sentar no mocho. Para viabilizar a palpação, o profissional deve assumir uma posição específica para a cadeia a ser analisada.

Palpação da cadeia linfática pós e pré-auricular (direita e esquerda).

Para o exame regional da cadeia pós-auricular (mastoidea), o profissional deve ficar em pé atrás do paciente, este ficará sentado no mocho e com uma palpação bimanual bilateral deve dedilhar a região do processo mastoide localizado atrás do pavilhão auditivo, utilizando preferencialmente os três dedos: indicador, médio e anelar. Verificar se percebe nódulo linfático palpável, se há sintoma e descrever, caso encontre. Para a pré-auricular (parotídea), a posição e a técnica é a mesma, apenas dedilhar na região anterior ao trágus ou parotídea (Figura 2).

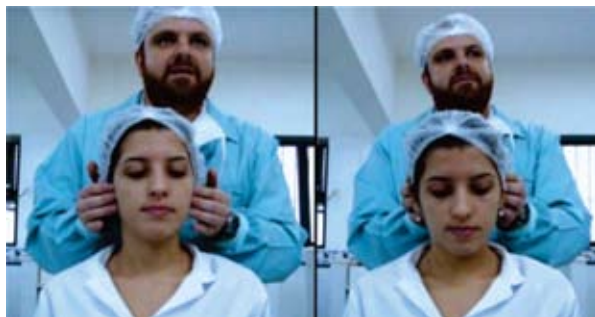

Figura 2 - Palpação pré-auricular (esq.) e pós-auricular (dir.).

Palpação da cadeia submandibular (direita e esquerda).

O profissional deve se posicionar ligeiramente atrás e ao lado da cadeia a ser examinada. Uma

das mãos é utilizada para amparar e direcionar a cabeça do paciente para baixo e para o lado da palpação. Com a outra mão, palpa-se com os três dedos. Tocamos a borda inferior do corpo da mandíbula em sua face interna e deslocamos a cabeça do paciente para o lado da palpação. Com este procedimento conseguimos promover um relaxamento da musculatura para facilitar a palpação dos linfonodos contra a face interna da mandíbula. Notar se percebe algum nódulo linfático, caso ocorra, descrever (Figura 3).

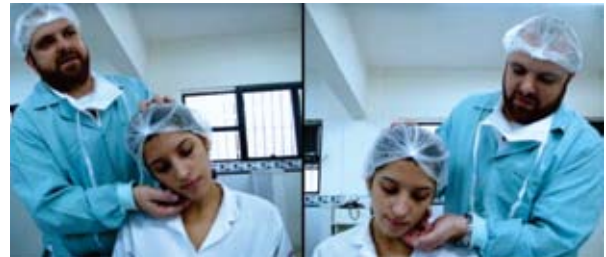

Figura 3 - Cadeia submandibular. Cabeça para baixo e lado da palpação.

Palpação da cadeia linfática cervical superficial (direita e esquerda).

O profissional pode se localizar ligeiramente atrás e ao lado da cadeia escolhida. Evidencia-se o músculo esternocleidomastoideo (ECM) solicitando ao paciente que gire a cabeça para o lado oposto da palpação (Figura 4), ou seja, se for palpar a cadeia do lado direito do paciente, solicita-se para girar para o lado esquerdo. Evidencie e aprenda o músculo ECM, onde o polegar serve de anteparo na porção posterior do mesmo, flexiona-se ligeiramente a cabeça do paciente para baixo e faça um movimento dedilhado percorrendo a face anterior do esternocleidomastoideo no sentido do processo mastoide até a inserção na clavícula e esterno. Realizar o procedimento para ambos os lados (Figura 5).



Figura 4 - Evidenciando o ECM.

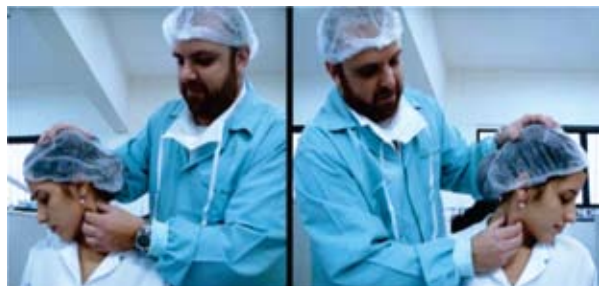

Figura 5 - Palpação manual com polegar e os três dedos. Dedilhar.

Palpação da cadeia cervical profunda.

Pode-se dizer que a localização desta cadeia linfática está paralela entre a traqueia e o esternocleidomastoideo, justaposta à jugular. Encontra-se linfonodos também na região supra-clavicular. O profissional pode se situar atrás do paciente ligeiramente ao lado da palpação. Percorrer os dedos no espaço entre a traqueia e o músculo esternocleidomastoideo com moderada intensidade, tanto de forma dedilhada como circular para sentir as alterações. Pode pedir para o paciente levantar o ombro do lado examinado para evidenciar o triângulo supra-clavicular, vulga "saboneteira" e palpar bi ou digitalmente percorrendo a região supra-clavicular e as paredes internas desse triângulo (Figura 6).

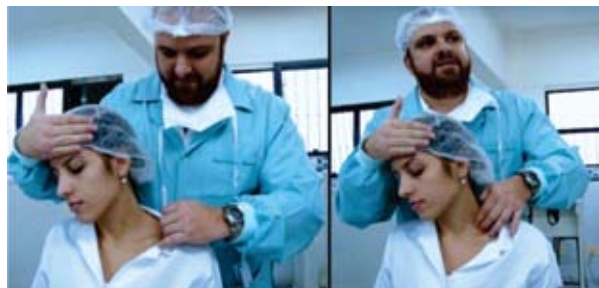

Figura 6 - Evidenciar "saboneteira". Palpar faces internas do triângulo.

Palpação da cadeia submental.

O cirurgião dentista deve ficar à frente do paciente e solicitar para que flexione a cabeça para baixo e palpar bi ou digitalmente a borda inferior do mento levando as estruturas linfáticas contra a face interna do mento (Figura 7).

Características clínicas e interpretação dos linfonodos

O exame físico de um linfonodo normal pode trazer alguma dificuldade para o acadêmico, pois na palpação, muitas vezes passa despercebido.

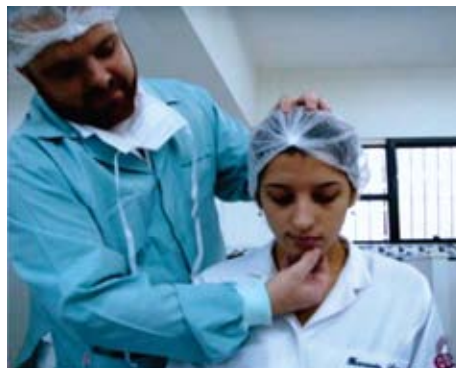


Figura 7 - Palpação contra a borda interna do mento.

Os itens a serem pesquisados na semiotécnica dos gânglios linfáticos são: tamanho, consistência, mobilidade, sensibilidade, textura e temperatura. Todos esses dados devem ser sentidos na hora do exame e para cada linfonodo palpado e sentido, deve ter uma descrição (semiografar). Quanto ao tamanho é necessário que se faça uma ressalva, pois embora um nódulo linfático normal possa variar entre 1 a 20 mm, podemos encontrar em uma mesma cadeia dimensões diferentes dos padrões. Vale chamar a atenção que a experiência e a prática na palpação ajudarão no reconhecimento de linfonodos de dimensões normais de outros que habitualmente fogem dos padrões da região examinada.

A Tabela 1, resume os tipos de linfonodos e suas características clínicas.

Propedêutica clínica

A constatação de linfonodos palpáveis alterados, seja em qualquer item descrito na Tabela 1, é passível da utilização do termo linfadenopatia, pois significa que houve modificação anormal da estrutura, por exemplo, linfadenomegalia, aumento do linfonodo ou, até mesmo, dimensões normais com consistência fibrosa ou borracheide, podendo ainda ser fixo e indolor. Tal envolvimento pode ser por processos infecciosos, inflamatórios ou neoplásicos, como doenças virais, bacterianas endodônticas ou não, fúngicas, neoplásicas e metastáticas, reações de hipersensibilidade, doenças autoimunes em fase aguda, linfomas, entre outras.

Portanto, qualquer infecção dento-alveolar, periodontal ou óssea ativará os linfonodos regionais responsáveis pela drenagem da estrutura acometida. Este tipo de envolvimento por infecção endodôntica ou abscesso, geralmente ocorre em um ou outro linfonodo, já lesões extensas ou que envolvem mais estruturas (dente,

periodonto e osso) de natureza infecciosa bacteriana, apresentam múltiplos linfonodos regionais ipsilaterais, ou seja, do mesmo lado acometido ou uma cadeia satélite do lado alterado. Já as infecções virais, que afeta o indivíduo sistemicamente, causam linfadenopatia em várias cadeias linfáticas (satélites) bilaterais ou contralaterais, dado importante para a elaboração do diagnóstico diferencial entre doenças locais e sistêmicas virais ou autoimunes.

Já em neoplasias malignas pode ocorrer linfadenopatia regional, onde um linfonodo pode ser produto de metástase da lesão primária tendo seu tamanho aumentado (linfadenomegalia). Como

exemplo, podemos tomar a figura 8. Neste paciente, a lesão primária ocorreu na língua e com o passar do tempo, sem tratamento e com diagnóstico tardio, progrediu para metástase em linfonodo regional submandibular e evoluiu para outros linfonodos ainda regionais da cadeia cervical profunda e superficial. Note o aumento de volume globoso superficialmente ao esternocleidomastoideu e profundamente entre traqueia e o mesmo músculo. O paciente L. M. S. teve seu diagnóstico de carcinoma espinocelular (epidermoide) (Figura 9), fez ressecção da língua, radioterapia e, infelizmente, veio a falecer pelo estadiamento avançado cerca de 2 anos após o diagnóstico.

Tabela 1 - Tipos de linfonodos e características clínicas.

CARACTERÍSTICAS CLÍNICAS	TIPOS DE LINFONODOS			
	Normal	Inflamatório	Hiperplásico	Neoplásico / Metastático
Tamanho (mm)	Entre 1 a 15	Aumentado	Aumentado	Aumentado
Mobilidade	Móvel	Móvel	Móvel	Fixo
Sensibilidade	Indolor	Dolorido	Indolor	Indolor
Textura	Lisa	Lisa	Lisa	Rugosa
Temperatura	Frio	Quente	Frio	Frio
Consistência	Amolecido	Fibrosa	Fibrosa	Firme / Pétreo

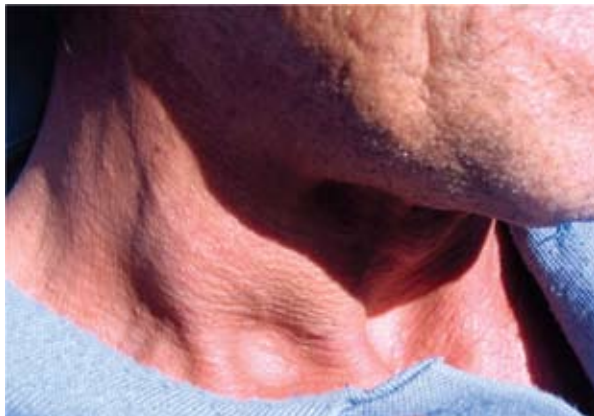

Figura 7 - Linfadenomegalia em cervical superficial e profundo.

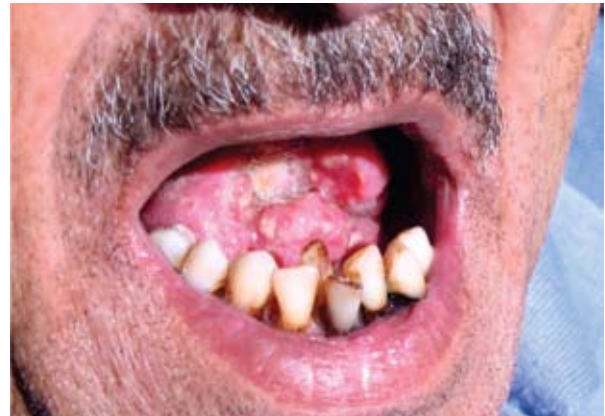

Figura 8 - Carcinoma espinocelular em língua.

Conclusão

O cirurgião dentista é o profissional que apresenta grande possibilidade de detectar e examinar os linfonodos, reconhecendo e interpretando os achados clínicos. O diagnóstico de uma neoplasia maligna, seja primária (linfomas) ou metástases, permite que o profissional encaminhe o paciente para tratamento da enfermidade ou evite que a doença ganhe dimensões ainda maiores e, de certa forma, fazendo prevenção de outros órgãos ainda hígidos melhorando o prognóstico.

O treino contínuo da palpação dos linfonodos permitirá que o aluno ou cirurgião dentista adquira destreza e sensibilidade em reconhecer os tipos de linfonodos.


Bibliografias

1. Genovese W. J. Metodologia do exame clínico em odontologia. Editora Pancast, 2a. edição, p.95-102, 1992.
2. Madeira M. C. Anatomia da face: Bases anátomo-funcionais para a prática odontológica. Editora Sarvier, 3a. edição, p. 160-167, 2001.
3. Tomasi A. F. Diagnóstico em patologia bucal. Editora Pancast, 3a. edição, p.32-34, 2002.

LANÇAMENTOS



livrosodonto



Prótese Dentária - Princípios Fundamentais Técnicas Laboratoriais

Autores: Shirley Kayaki Assaoka,
Edilene Almeida Cesar &
Flavio de Jesus Oliveira

Edição/Ano: 2ª/2011

Páginas: 256

~~De R\$ 210,00~~ Por R\$ 168,00




Fundamentos em Implantodontia - Uma Visão Contemporânea

Autor: Paulo Sérgio Perri,
Eduardo Piza Pellizzer

Edição/Ano: 1ª/2011

Páginas: 50

~~De R\$ 280,00~~ Por R\$ 250,00



Dicionário do dia a dia - Odontologia

Autores: Halim Nagem Filho,
Haline D. Nagem, Nasser
Hussein Fares

Edição/Ano: 1ª/2011

Páginas: 200

R\$ 50,00



Como Salvar um Dente - Tratando os Dentes Vitalizados e Desvitalizados Baseado em Evidências - Sustentado por Pesquisas

Autores: Harold Berk

Edição/Ano: 1ª/2011

Páginas: 270

~~De R\$ 130,00~~ Por R\$ 117,00



Trilogia Trilegal

marketing + gestão = sucesso na profissão

Autor: Antônio Ribeiro

Edição: 2ª/2011

R\$ 210,00

Marca Pessoal O valor profissional em odontologia

Prof. Me. José Ervem Magalhães da Silva

Apesar de muitos dentistas não saberem, um dos grandes patrimônios do profissional de odontologia é seu nome, sua marca pessoal. Construir uma imagem não é uma coisa simples, pois demanda tempo e investimento. Assim, como o profissional tantas vezes fala de si mesmo, a marca é tão venerável que desenvolveu uma narrativa própria para falar o que interessa. Marca não é um logotipo ou um produto, marca é a percepção íntima, o sentimento visceral de uma pessoa em relação a um produto, serviço, empresa ou profissional. É um sentimento visceral porque todos nós somos seres emotivos, intuitivos apesar de nossos melhores esforços para sermos racionais. A marca é definida por pessoas e não por empresas ou mercados. Quando um determinado número de pessoas atinge o mesmo sentimento visceral, alguém pode dizer que tem uma marca. Em outras palavras, marca não é o que você diz que ela é. É o que os outros dizem o que ela é. Por isso é tão difícil de construir um nome ou uma marca.

A marca é tão importante que se hoje a Coca-Cola vender todo seu patrimônio como fábricas, imóveis e etc... ela não consegue comprar sua marca, devido o grande valor e credibilidade que a marca atingiu.

A construção de uma boa imagem pessoal e profissional está inerentemente relacionada com dois conceitos básicos: a dualidade e a credibilidade. A dualidade significa que as pessoas têm ou não uma boa imagem. É construída em um processo, não pode ser imposta, sendo obtida como resultado cumulativo de interações. É composta por comportamentos, hábitos, posturas, ética, conhecimentos, habilidades e competência. A credibilidade significa que uma boa imagem pessoal passa por transmitir confiança ao cliente, a qual se vai mantendo ao longo do tempo, e que vem da consistência dos resultados com a satisfação do cliente. Esta imagem pessoal e profissional é tanto mais importante, quanto maior for o contato direto com clientes, por exemplo, em atividades de atendimento ao público:

A Primeira Impressão que é formada nos três primeiros segundos.

A Imagem Inicial que é formada nos primeiros contatos.

A Imagem propriamente dita, que é aquela imagem já formada e que temos que manter e melhorar.

Normalmente, sabe-se que "ninguém tem uma segunda oportunidade de causar uma primeira boa impressão". Estudos atestam que são necessários somente 3 segundos para a formação da Primeira Impressão e, nesses escassos segundos, os principais fatores que influenciam na formação da imagem são:

A Visão (conjunto da imagem) do primeiro impacto com 25%;

O Tom da Voz com 18%;

A Adequação das palavras utilizadas com 14%;

A Linguagem Corporal com 10%.

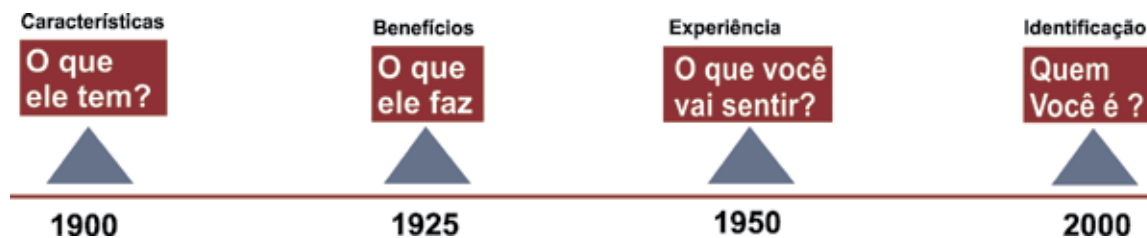Tenho trabalhado com inúmeros profissionais de odontologia e poucos se preocupam em gerenciar seu nome ou marca pessoal. Hoje, esta postura é exigida para quase todo profissional liberal, até quando fazemos a planilha para estabelecer valores de serviço odontológico. Um dos

aspectos com maior relevância é o valor profissional que somado ao custo de fração de hora clínica e materiais gastos em cada procedimento acabem definindo o valor correto a ser cobrado. Por isso, é extremamente importante o dentista saber o valor do seu nome como profissional.

Investimentos em atualização, estudos, tecnologia, informação são necessários, mais o investimento na marca deve ser realizado dia a dia. Algumas ações são muito importantes no desenvolvimento e crescimento de sua marca pessoal como:

Diferenciar, Colaborar, Inovar, Validar, Cultivar

Diferenciação funciona por causa do modo como o sistema cognitivo humano opera, por isso diferenciar envolve intuição e muita criatividade, um exercício diário e de muita persistência. Serviços diferenciados e personalizados são fundamentais no estabelecimento de uma marca pessoal e profissional. Colaborar é gerir uma união de forças, é organização e gestão. Inovar é fazer da rotina algo novo todo dia, é trabalhar com inteligência, não apenas com as mãos. Validar é consolidar, é firmar seu nome utilizando o conteúdo, marketing e propaganda são grandes alavancas para firmar uma marca, porém a marca precisa de consistência, de conteúdo, da competência e conhecimento profissional, qualidade é tudo. Finalmente, precisamos cultivar e investir na marca constantemente, todo nome ou marca precisa estar em evidência, enfim, em nossa profissão, o que temos de mais valioso é o nome. O mundo global provocou várias mudanças, hoje podemos ver que os valores do mercado também mudaram, podemos ver esta evolução no gráfico abaixo.




Toda pessoa que deseja investir na sua marca pessoal deve desenvolver um manômetro pessoal à prova de choque. Nenhuma decisão deveria ser tomada sem primeiro perguntar, "Isso vai prejudicar minha marca pessoal?". Seu consultório não é apenas uma entidade ou pequena empresa de prestação de serviços odontológicos, mas um organismo vivo, seu nome e sua marca também. Uma marca viva é uma peça de teatro sem fim e cada colaborador um ator. As pessoas assistem à peça quando experimentam a marca e depois contam para as outras.

Referências bibliográficas

1. Deyan Sudjic. A linguagem das coisas, 2010.
2. Marty Neumeier. The Brand Gap, O abismo da Marca, 2000.
3. Scot M., Davis, Michael Dunn. Building the brand – driven business, 2000.

ÁLBUM PLENA



Alunos Prof. Clebio - APDESP 2011



Assinantes do Piauí no CIOGO 2011



CIOGO 2011



Dra. Amanda e Dr. Antonio
CIOPAR 2011



Josemar - Odontomar - Sorteio Autoclave
Tempel - CIOPAR 2011



Presidente ABOR 2011 - Prof. Marcelo
Marigo e José Antônio



Prof. Ricardo Zavanelli e esposa
CIOGO 2011



Prof. Ronaldo Hirata, Prof. Cristian Higashi,
Dra. Ariane e José Antônio - CIOGO 2011



Prof. Tarcisio Pinto - CIOGO 2011



Prof. Túlio Valcanaia
SAOJEM 2011



Prof. Ubiracy Gaião - CIOPAR 2011



Souza, Prof. Nilton, Profª Tininha e Prof.
Paulo Kano - APDESP 2011

Normas para publicação de Artigos: Full Dentistry in Science

1. Objetivos

A revista Full Dentistry in Science tem como missão a divulgação dos avanços científicos e tecnológicos conquistados pela comunidade odontológica, respeitando os indicadores de qualidade, a fim de que seja assegurada a sua aceitabilidade junto à comunidade de pesquisadores da área em nível local, regional, nacional e internacional. Tem como objetivo principal publicar resultados de pesquisas originais, e a convite do editor, casos clínicos e revisões no campo da Odontologia e áreas correlatas.

2. Das normas gerais

2.1 Os trabalhos enviados para publicação devem ser inéditos, não sendo permitida a sua submissão simultânea em outro periódico, seja esse de âmbito nacional ou internacional. A revista Full Dentistry in Science reserva todo o direito autoral dos trabalhos publicados, inclusive tradução, permitindo, entretanto, a sua posterior reprodução como transcrição com devida citação de fonte.

2.2 Serão recebidos para publicação, trabalhos redigidos em Português bem como inglês, ficando o conteúdo dos textos, das citações e das referências sob inteira responsabilidade dos autores.

2.3 A revista Full Dentistry in Science tem o direito de submeter todos os manuscritos ao corpo editorial, o qual está completamente autorizado a determinar a conveniência de sua aceitação, ou devolvê-los aos autores com sugestões e modificações no texto e/ou para adaptação às regras editoriais da revista. Nesse caso, o manuscrito será reavaliado pelo Editor-Científico e Corpo Editorial.

2.4 Os conceitos afirmados nos trabalhos publicados são de inteira responsabilidade dos autores, não refletindo obrigatoriamente a opinião do Editor-Científico ou Corpo Editorial.

2.5 As datas do recebimento do original e da aceitação do artigo constarão quando da publicação.

2.6 O autor principal receberá um fascículo da revista no qual seu trabalho foi publicado. Exemplares adicionais, se solicitados, serão fornecidos, sendo-lhes levado a débito o respectivo acréscimo.

3. Forma de apresentação

Para os artigos em forma de pesquisa, relato de caso clínico ou de revisão de literatura, o número máximo permitido é de 06 (seis) autores e a titulação aposta ao nome do autor sempre deve ser uma e a de maior importância.

Elementos constituintes obrigatórios e ordem de apresentação:

3.1 Trabalho de pesquisa: Título em português, título em inglês, nome(s) do(s) autor(es), titulação do(s) autor(es), resumo, descritores, introdução, revisão de literatura, proposição, material e métodos, resultados e discussão, conclusões ou considerações finais, abstract, descriptors e referências bibliográficas.

3.2 Relato de casos clínicos: Título em português, título em inglês, nome(s) do(s) autor (es), titulação do(s) autor(es), resumo, descritores, introdução, revisão da literatura, proposição, relato do(s) caso(s) clínico(s), discussão, conclusões ou considerações finais, abstract, descriptors e referências bibliográficas.

3.3 Revisão de literatura: Título em português, título em inglês, nome(s) do(s) autor (es), titulação do(s) autor(es), resumo, descritores, introdução e proposição, revisão da literatura, discussão, conclusão ou considerações finais, abstract, descriptors e referências bibliográficas.

3.4 Matéria da capa: a pauta e os elementos constituintes obrigatórios ficam a critério do corpo editorial, dos consultores indicados e do(s) autor (es) responsável(is) pela produção da matéria.

3.5 Editorial: opinião comentada do editor, corpo editorial ou autor convidado, em que se discutem o conteúdo da revista e possíveis alterações na missão e/ou forma da publicação.

3.6 Conversando com o leitor: Título em português, nome(s) e titulação do(s) autor(es), comentários sobre assuntos de relevância, com citação no corpo do texto da(s) fonte(s) da informação apresentada.

3.7 Entrevista: perguntas - questões pertinentes sobre um determinado assunto da área, formulada de maneira sucinta. Resposta - restrita à questão formulada, com nome(s) do(s) entrevistado(s) e titulação.

3.8 Lançamentos e tecnologia: Notícia de lançamento de material ou equipamento de odontologia; usar o mínimo possível de propaganda nos artigos, reservar um espaço para propaganda.

4. Apresentação de originais e suporte físico.

4.1 Os originais deverão ser redigidos, seguindo as Normas de Vancouver, na ortografia oficial e digitados na fonte Arial tamanho 12 em folhas de papel tamanho A4, com espaço duplo e margem de 2cm de cada um dos lados, tinta preta, páginas numeradas no canto superior direito, não sendo impostas regras para o tamanho do artigo porém, se por demais extenso, o conselho editorial pode pedir para que seja reduzido. Encaminhar também cópia do trabalho gravada em CD ou DVD, sempre acompanhada de 2 cópias em papel, sem nenhuma identificação dos autores. Em folha à parte deve constar o título do trabalho, nome completo dos autores, suas titulações mais importantes, endereço, telefone e e-mail, de todos os autores para contato.

4.2 Os elementos que fazem parte do texto devem ser apresentados como se segue:

Primeira página:

a) Título e subtítulo (português/inglês): deve ser conciso contendo somente as informações necessárias para a identificação do conteúdo.

b) Especificação: se o trabalho é resumo ou parte de dissertação/tese ou monografia mestrado/doutorado ou especialização, iniciação científica ou outros.

c) Nome(s) do(s) autor(es): por extenso na ordem a ser publicada, contendo

suja titulação (somente uma) e instituição à qual é afiliado(a).

d)Endereço principal para correspondência e e-mail: do autor responsável pelo artigo.

Demais páginas: devem ser estruturadas conforme a categoria do artigo (item 3).

a)Título e subtítulo (português/inglês).

b) Resumo e Abstract: consiste na apresentação concisa e seqüencial, em um único parágrafo; deve ter no máximo 250 palavras, ressaltando-se o objetivo, material e métodos, resultados e conclusões.

c)Descritores e descriptors: correspondem às palavras ou expressões que identifiquem o conteúdo do artigo. Para a determinação dos descritores, deve-se consultar a lista de "Descritores em Ciências da Saúde - DeCS", elaborada pela BIREME (<http://decs.bvs.br>). De 3 a 5 descritores.

d) Introdução: resumo do raciocínio e a proposta do estudo, citando somente referências pertinentes. Estabelecer a hipótese do trabalho.

e) Material e Métodos: o material e os métodos são apresentados com detalhes suficientes para permitir a confirmação das observações. Incluir cidade, estado e país de todos os fabricantes depois da primeira menção dos produtos, reagentes ou equipamentos. Métodos publicados devem ser referenciados e discutidos brevemente, exceto se modificações tenham sido feitas. Indicar os métodos estatísticos utilizados, se aplicável. Consultar o item 9 para princípios éticos e registro de ensaios clínicos.

f) Resultados: apresenta os resultados em uma seqüência lógica no texto, tabelas e ilustrações. Não repetir no texto todos os dados das tabelas e ilustrações, enfatizando somente as observações importantes. Utilizar o mínimo de tabelas e ilustrações possível.

g) Discussão: enfatizar os aspectos novos e importantes do estudo e as conclusões resultantes. Não repetir em detalhes dados ou informações citadas na introdução ou resultados. Relatar observações de outros estudos relevantes e apontar as implicações de seus achados e suas limitações.

h) Conclusão (ões): ou Considerações Gerais

i) Agradecimentos: (quando houver) - agradeça pessoas que tenham contribuído de maneira significativa para o estudo. Especifique auxílios financeiros citando o nome da organização de apoio de fomento e o número do processo.

- Referências: A exatidão das referências é de responsabilidade dos autores. Toda referência deverá ser citada no texto. Elas devem ser ordenadas alfabeticamente pelo sobrenome do autor e numeradas em ordem crescente. A ordem de citação no texto obedecerá a essa numeração. As abreviaturas dos títulos dos periódicos internacionais citados deverão estar de acordo com o Index Medicus/ MEDLINE.

j) Norma de publicação e declaração de responsabilidade assinada por todos os autores. (item 15)

5. Anúncios publicitários

Devem estar em conformidade com as especificações contratadas com o setor comercial. A revista Full Dentistry in Science A revista, exime-se de qualquer responsabilidade pelos serviços e/ou produtos anunciados, cujas condições de fornecimento e veiculação publicitária estão sujeitas ao Código de Defesa do Consumidor e ao CONAR (Conselho Nacional de Auto-regulamentação Publicitária).

6. Ilustrações, fotografias, posição das tabelas, quadros, figuras, gráficos e legendas.

6.1 As ilustrações (gráficos, desenhos, etc.) devem ser construídas preferencialmente em programa apropriado como Word, Excel, Corel ou outros, fornecidas em formato digital junto com o CD ou DVD do artigo e também apresentadas em folhas separadas (papel) e numeradas consecutivamente em algarismos arábicos.

6.2 As fotografias deverão ser fornecidas em formato digital, a configuração do scanner deve ser sempre "colorida" (300 dpi em cores CMYK), numeradas e com o texto da figura e o nome do artigo, não contendo nenhuma forma de identificação dos autores. (Número máximo de 12 fotos por artigo). O autor deverá ter uma cópia deste material caso ocorra extravio

6.3 Câmeras digitais devem ser de no mínimo 8 megapixels e sempre estar na resolução máxima gerando fotos de aproximadamente 3 a 4 megas de peso final cada uma. As imagens devem ser gravadas em CD ou DVD. Todas as imagens (gráficos, desenhos, fotos etc.) estarão sujeitas à avaliação, além de acompanhar o texto, devem também estar separadas do texto. Para maiores informações enviar e-mail para editoraplena@editoraplena.com.br

6.4 As tabelas, quadros, gráficos e figuras devem ser numerados consecutivamente em algarismos arábicos.

6.5 As legendas de tabelas e quadros devem ser colocadas na parte superior desses.

6.6 As legendas de figuras e gráficos devem ser colocadas na parte inferior destes.

6.7 Todas as tabelas, quadros, figuras e gráficos, sem exceção, devem ser citados no texto.

6.8 As notas de rodapé serão indicadas por asteriscos e restritas ao mínimo indispensável.

7. Citação de autores

A citação dos autores no texto será somente:

7.1. alfanumérica:

- Um autor: Silva²³ (1986)

- Dois autores: Silva;Carvalho²⁵ (1987)

Caracteres: "ponto vírgula" deve ser colocado depois da citação quando for dois autor. Ex: Silva;Carvalho²⁵ (1987)

- Três autores ou mais:

Silva et al.²⁸ (1998)

8. Referências

As Referências deverão obedecer aos requisitos "Uniform requirements for manuscripts submitted to Biomedical Journals – Vancouver". Exemplo de referência:

Nagem Filho H; Campi Júnior, L; Nagem H.D; Francisoni P.A.S. Engenharia tecidual dos biomateriais. *Innovations Implant J.* 2008 2(3): 54-61.

Sobrenome com a primeira letra maiúscula e em seqüência letras minúscula sem vírgula colocar as letras do restante do nome do autor. Depois de cada autor usar ponto e vírgula.

Artigo de periódico

Wenzel A; Fejerskov O. Validity of diagnosis of questionable caries lesions in occlusal surfaces of extracted third molars. *Caries Res.* 1992;26:188-93.

Até seis autores colocar todos.

Deporter DA, Ogiso B, Sohn D-S, Ruljancich K, Pharoahi M. Ultrashort Sintered porous-surfaced dental implants used to replace posterior teeth. *J Periodontol.* 2008; 79 (5):1280-1286.

Artigos com mais de 6 autores:

Citar os 6 primeiros autores seguidos da expressão " , et al."

Parkin DM, Clayton D, Black, RJ, Masuyer E, Friedl HP, Ivanov E, et al. Childhood - leukaemia in Europe after Chernobyl: 5 years follow-up. *Br J Cancer.* 1996;73:1006-1012.

Tese, Dissertação ou monografia

Autor - título, Monografia ou Dissertação ou Tese (especialista, Mestrado ou Doutorado). Nome da Faculdade. Nome da Universidade, Cidade onde defendeu o trabalho, Estado, Ano e número de páginas.

ARAGÃO, H.D.N, Solubilidade dos Ionômeros de Vidro Vidrion. Dissertação (Mestrado) Faculdade de Odontologia de Bauru da Universidade de São Paulo. Bauru, SP; 1995 70p.

Livro

Melberg JR, Ripa LW, Leske GS. Fluoride in preventive dentistry: theory and clinical applications. Chicago: Quintessence; 1983.

Capítulo de Livro

Verbeeck RMH. Minerals in human enamel and dentin. In: Driessens FCM, Wolfgens JHM, editors. Tooth development and caries. Boca Raton: CRC Press; 1986. p. 95-152.

Artigo sem autor

Seeing nature through the lens of gender. *Science.* 1993;260:428-9.

Volume com suplemento e/ou Número Especial

Davisson CL. Advances in glass-ionomer cements. *J Appl Oral Sci.* 2006;14(sp. Issue):3-9.

Fascículo no todo

Dental Update. Guildford 1991 Jan/Feb;18(1).

Observações

1. Não incluir comunicações pessoais e materiais bibliográficos sem data de publicação na lista de referências.

2. Teses, dissertações, monografias e resumos serão aceitos como referências.

3. Não ultrapassar a citação de 30 referências, exceto para artigos de revisão de literatura a convite do Editor-Científico.

9. Princípios éticos e registros de ensaios clínicos.

9.1 Procedimentos experimentais em animais e humanos.

A revista Full Dentistry in Science endossa os princípios incorporados na Declaração de Helsinki e insiste que todas as pesquisas que envolvam seres humanos publicadas nesse periódico, sejam conduzidas em conformidade com esses princípios e com outros similares dispostos nos respectivos Comitês de Ética em Pesquisa das respectivas instituições de origem dos autores. No caso de experimentos com animais, esses devem seguir os mesmos princípios de ética envolvidos. Em experimentos que envolvam procedimentos cirúrgicos em animais, os autores devem descrever na seção de Material e Métodos evidências de que a dosagem anestésica produziu efeito adequado e por tempo necessário para a condução do ato cirúrgico. Todos os experimentos com humanos ou animais devem vir acompanhados de descrição, na seção de Material e Métodos de que o estudo foi aprovado pelos respectivos órgãos que gerenciam a Ética em Pesquisa nas suas instituições de origem. O Editor-Chefe e o Conselho Editorial se reservam o direito de recusar artigos que não demonstrem evidências claras de que esses princípios foram seguidos ou que, ao julgamento dos mesmos, os métodos empregados não foram apropriados para o uso de humanos ou animais nos trabalhos submetidos a esse periódico.

9.2 Registros de Ensaios Clínicos – International Standard Randomized Controlled Trial Number (ISRCTN)

A revista Full Dentistry in Science apoia as políticas para registro de ensaios clínicos da Organização Mundial da Saúde (OMS) e do Comitê Internacional de Editores de Revistas Médicas (ICMJE), reconhecendo a importância dessas iniciativas para o registro e divulgação internacional sobre estudos clínicos com acesso aberto. Sendo assim, somente serão aceitos para publicação os artigos de pesquisas clínicas que tenham recebido um número de identificação, o ISRCTN, em um dos registros de ensaios clínicos, validados pelos critérios estabelecidos pela OMS e pelo ICMJE. A OMS define Ensaio Clínico como "qualquer estudo de pesquisa que prospectivamente designa participantes humanos ou grupos de humanos para uma ou mais intervenções relacionadas à saúde para avaliar os efeitos e os resultados de saúde. Intervenções incluem, mas não se restringem a drogas, células e outros produtos biológicos, procedimentos cirúrgicos, procedimentos radiológicos, dispositivos, tratamentos comportamentais, mudanças no processo de

cuidado, cuidado preventivo etc."

Para realizar o registro do Ensaio Clínico acesse um dos endereços abaixo:

Registro no Clinicaltrials.gov

URL: <http://prsinfo.clinicaltrials.gov/>

Registro no International Standard Randomized Controlled Trial Number (ISRCTN)

URL: <http://www.controlled-trials.com/>

Outras questões serão resolvidas pelo Editor-Chefe e Conselho Editorial

10. Critérios de Avaliação

10.1 Os trabalhos serão avaliados primeiramente quanto ao cumprimento das normas de publicação. Manuscritos não adequados às instruções serão rejeitados e devolvidos aos autores antes mesmo de serem submetidos à avaliação pelos revisores.

10.2 Os manuscritos aprovados quanto às normas serão submetidos à apreciação quanto ao mérito e método científico por, no mínimo, dois relatores de unidades distintas a de origem do trabalho, além do Editor-Chefe. Quando necessária revisão do original, o manuscrito será devolvido ao autor correspondente para modificação. Uma versão revisada com as alterações efetuadas deverá ser re-submetida pelos autores, que será reavaliada pelo Editor-Chefe e Corpo Editorial.

10.3 O Editor-Científico decidirá sobre a aceitação do manuscrito, podendo, inclusive, devolvê-lo aos autores com sugestões para que sejam feitas as alterações necessárias no texto e/ou ilustrações. Nesse caso, é solicitado aos autores o envio da versão revisada contendo as devidas alterações ou justificativas. Essa nova versão do trabalho será reavaliada pelo Editor-Chefe e Corpo Editorial.

10.4 Após aprovação quanto ao mérito científico, os trabalhos serão submetidos à análise ao idioma inglês (revisão técnica) e da precisão estatística. Nos casos de inadequação os trabalhos serão encaminhados para os autores para revisão.

10.5 Tanto os avaliadores quanto os autores, durante todo o processo de tramitação dos artigos, não são identificados pela outra parte.

10.6 Os conceitos emitidos nos trabalhos publicados serão de responsabilidade exclusiva dos autores, não refletindo obrigatoriamente a opinião do Editor-Chefe ou Corpo Editorial.

11. Da correção das provas digitais.

11.1 A prova digital será enviada ao autor correspondente por meio de correio eletrônico em formato PDF para aprovação final.

11.2 O autor dispõe de um prazo de 72 horas para correção e devolução do original devidamente revisado, se necessário.

11.3 Se não houver retorno da prova em 72 horas, o Editor-Científico considerará como final a versão sem alterações, e não serão permitidas maiores modificações. Apenas pequenas modificações, correções de ortografia e verificação das ilustrações serão aceitas. Modificações extensas implicarão na reapreciação pelos assessores e atraso na publicação do trabalho.

11.4 A inclusão de novos autores não é permitida nessa fase do processo de publicação.

12. Devolução dos originais

Quando aceitos para publicação, os originais (incluindo imagens e quaisquer mídias enviadas) serão devolvidos aos autores após publicação do trabalho, quando solicitado pelo autor.

13. Advertências

A preparação dos originais deve ser realizada seguindo-se rigorosamente as normas aqui publicadas. A não observância de qualquer uma das normas acarretará a devolução dos originais, antes mesmo de sua apreciação pela comissão de avaliação.

14. Encaminhamento dos originais

14.1 Toda correspondência poderá ser enviada através de e-mail e também pelo correio conforme dados: para EDITOR- Editora Plena, R. Capitão Tobias P. da Cruz, 1749 Sl. 05 – Carioca – 83005-050 – São José dos Pinhais, PR. Informações suplementares: (41) 3081-4052 ou e-mail: editoraplena@editoraplena.com.br.

15. Carta de Submissão

Título do Artigo: _____

O(s) autor(es) abaixo assinado(s) submete(m) o trabalho intitulado acima à apreciação da Full Dentistry in Science para ser publicado, declaro(mos) estar de acordo que os direitos autorais referentes ao citado trabalho tornem-se propriedade exclusiva da Full Dentistry in Science desde a data de sua submissão, sendo vedada qualquer reprodução total ou parcial, em qualquer outra parte ou meio de divulgação de qualquer natureza, sem que a prévia e necessária autorização seja solicitada e obtida junto Full Dentistry in Science. No caso de o trabalho não ser aceito, a transferência de direitos autorais será automaticamente revogada, sendo feita a devolução do citado trabalho por parte da Full Dentistry in Science. Declaro(amos) ainda que é um trabalho original, sendo que seu conteúdo não foi ou está sendo considerado para publicação em outra revista, quer no formato impresso ou eletrônico. Concordo(amos) com os direitos autorais da revista sobre ele e com as normas acima descritas, com total responsabilidade quanto às informações contidas no artigo, assim como em relação às questões éticas.

Data: ____/____/____

Nome dos autores

Assinatura
