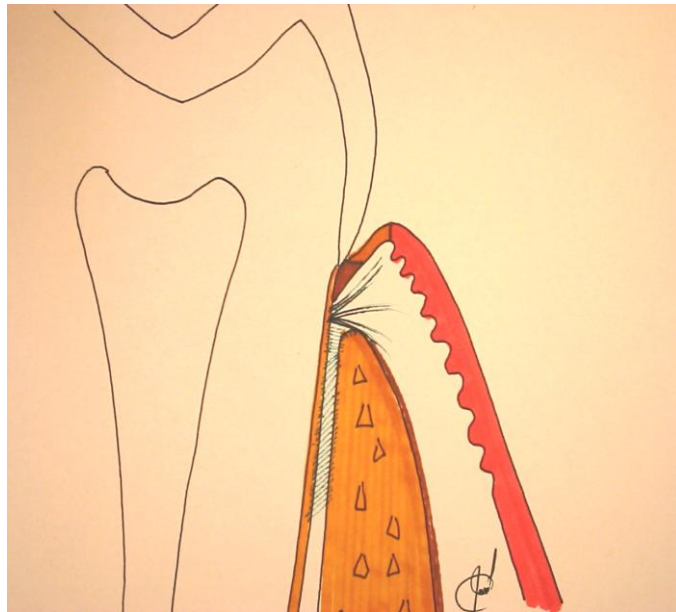


UNIVERSIDAD DE SAN CARLOS

GUATEMALA

FACULTAD DE ODONTOLOGÍA



**AREA MEDICO
QUIRÚRGICA**

UNIDAD DE PERIODONCIA

**Dr. José Manuel
López Robledo**

PERIODONTO NORMAL

Dr. José Manuel López Robledo

OBJETIVOS GENERALES

Que el estudiante al finalizar el tema, sea capaz de:

- ❑ Establecer con base a los parámetros estudiados, las condiciones de normalidad de periodonto humano, sus variantes de lo normal y sus alteraciones mas comunes.
- ❑ Diferenciar entre el estado de salud y alteración de los tejidos periodontales humanos, basado en parámetros de normalidad estudiados.
- ❑ Comprobar clínicamente los aspectos normales, variantes y alteraciones del periodonto humano, relacionándolos con los aspectos estudiados.

OBJETIVOS ESPECIFICOS

Al finalizar el tema, el estudiante será capaz de:

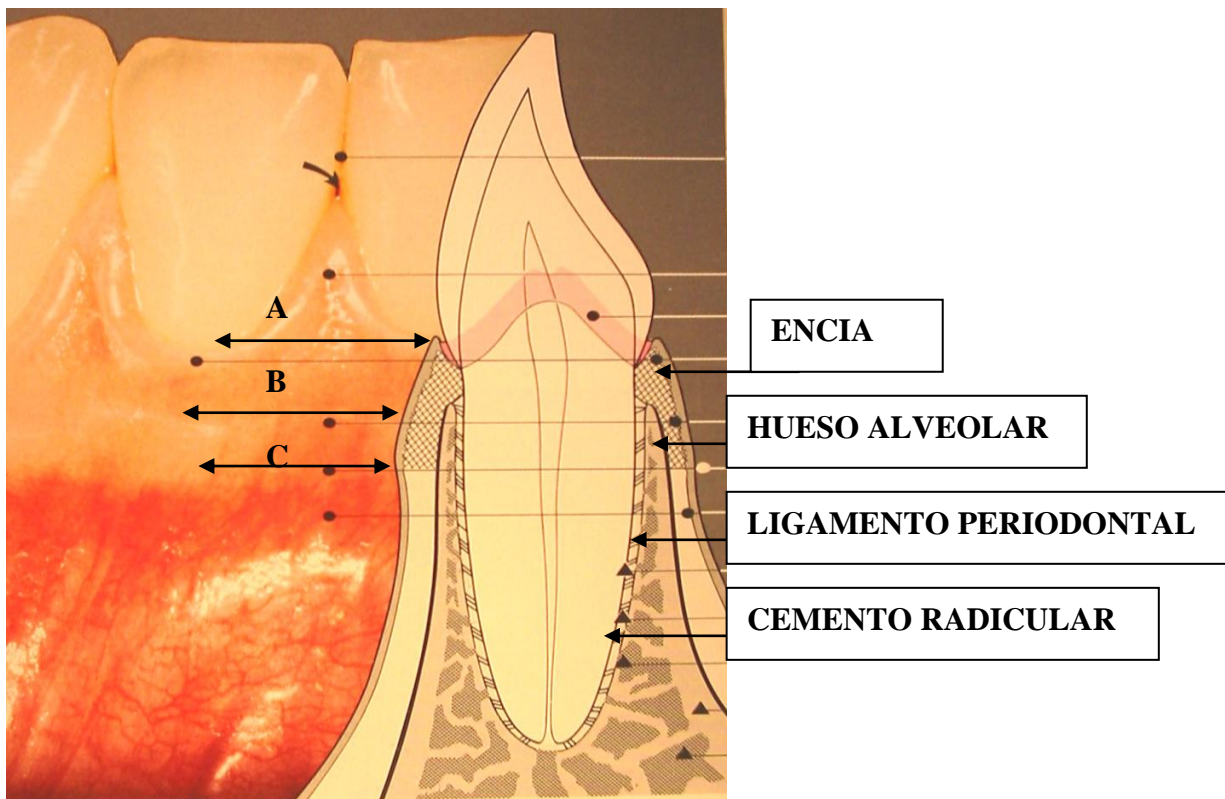
- ❑ Definir los límites de cada estructura periodontal, clínica, radiográfica y gráficamente.
- ❑ Describir la composición histológica de cada tejido periodontal (hueso, ligamento periodontal, encía y cemento).
- ❑ Describir las características normales de cada tejido periodontal.
- ❑ Explicar la función de cada tejido periodontal y la consecuencia de su alteración.
- ❑ Señalar los aspectos de importancia clínica que deben evaluarse para determinar el grado de salud o enfermedad del periodonto humano.

PERIODONTO (Periodoncio)

El término **periodonto** (del latín *peri*, alrededor y griego *odonto*, *diente* = tejidos de soporte y revestimiento del diente) comprende encía, ligamento periodontal, cemento y hueso alveolar. El cemento es considerado por algunos autores como parte del periodonto dado que junto con el hueso, sirve de soporte para las fibras del ligamento periodontal.

Se incluyen en este documento, características anatómicas macroscópicas del periodonto normal, sus variantes; así como características microscópicas de dichos tejidos.

Inicialmente se incluirán tejidos blandos periodontales para finalmente estudiar los tejidos duros de soporte y el ligamento periodontal.



A: MARGEN GINGIVAL DE LA ENCIA LIBRE

B: ENCIA ADHERIDA

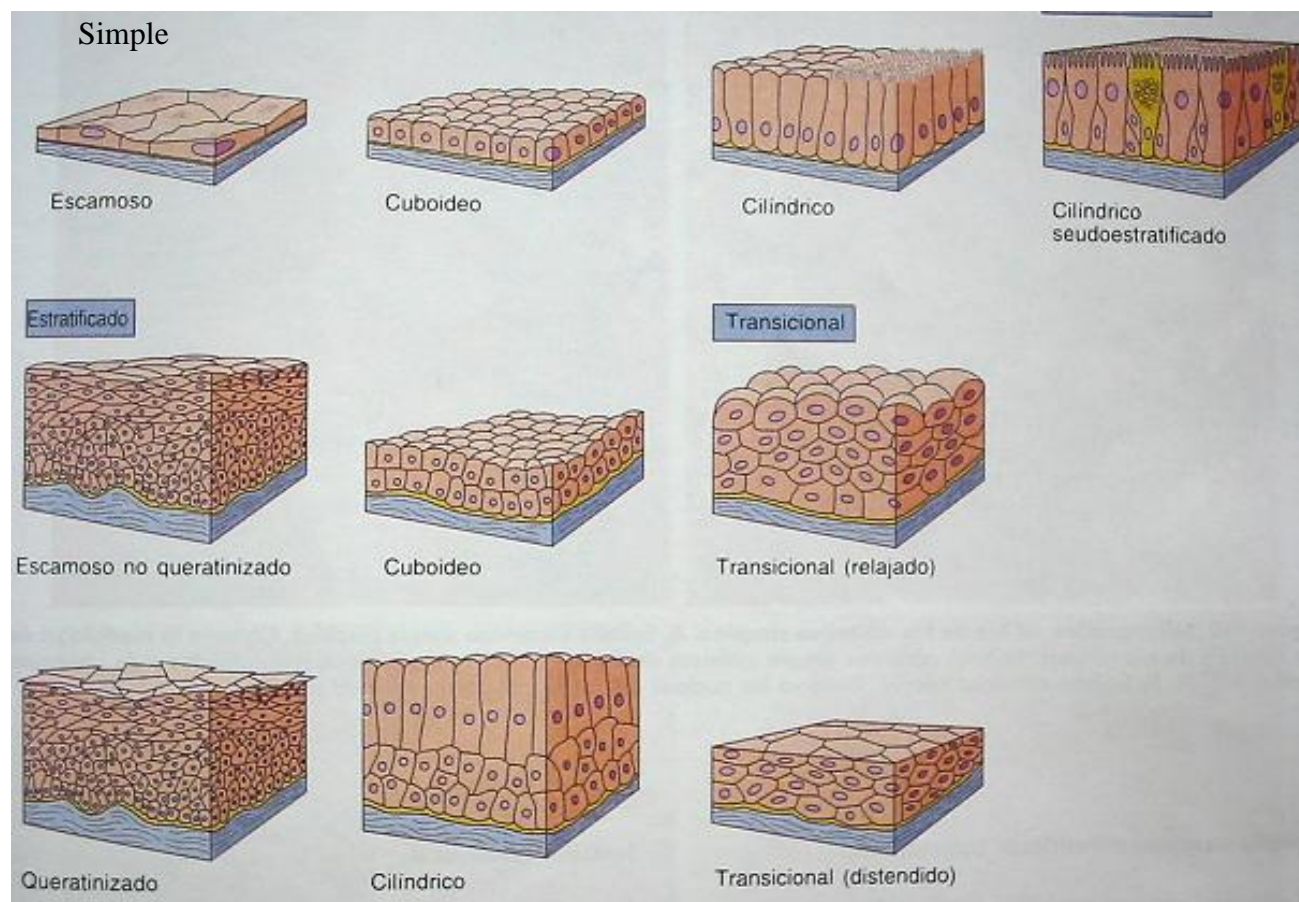
C: UNION MUCOGINGIVAL

TEJIDOS BLANDOS

A excepción de la corona clínica dental, todos los tejidos intra bucales están cubiertos por tejido blando, que a su vez está revestido por epitelio.

REVESTIMIENTO DE LA CAVIDAD ORAL:

Al igual que todas las superficies del cuerpo humano, la cavidad oral está revestida por una membrana continua de células epiteliales que se unen entre sí mediante desmosomas. Estas membranas tienen diferente grosor según sea la función que desempeñen, algunas tienen el grosor de una hilera de células, otras tienen el grosor de varias hileras de células, con lo cual adquieren los nombres de **epitelio simple** y **epitelio estratificado** respectivamente.



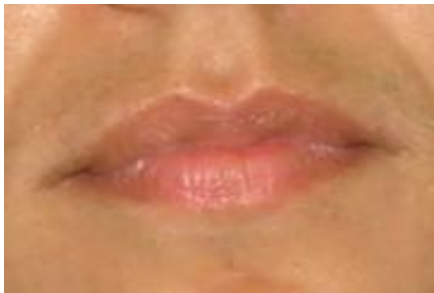Las membranas con varias hileras o capas de células, son más resistentes al desgaste, especialmente cuando están cubiertas por queratina como el caso de la encía.

La función básica de las membranas epiteliales es **proteger** el tejido conectivo que cubren, sin embargo en la boca las células epiteliales también deben cumplir la función de evitar la desecación debido al contacto con el aire. Esta función la efectúan permitiendo el paso de líquido mucoso proveniente de pequeñas glándulas secretoras que mantienen húmeda la superficie epitelial, por lo que se denominan membranas mucosas.

Existen en boca diversos tipos de **mucosas** que se diferencian entre sí por aspectos microscópicos propios de cada una. Entre estas están las siguientes:

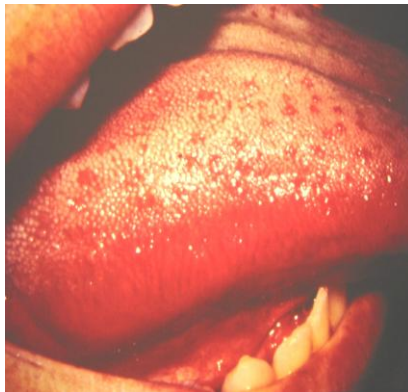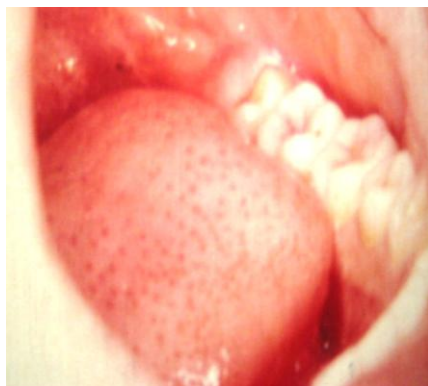Mucosa de transición:

Es la membrana epitelial que cubre el bermellón de los labios.



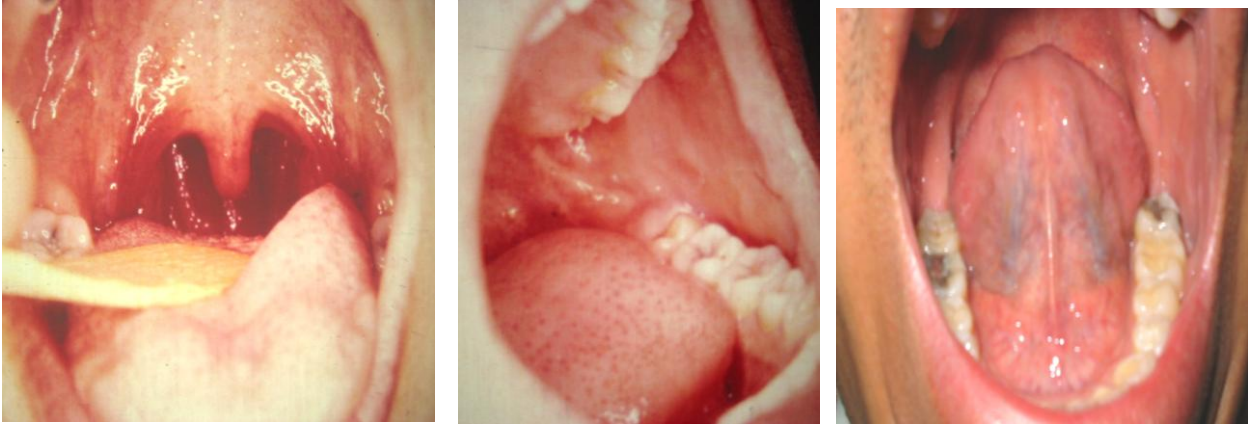
Mucosa especializada:

Recubre el dorso de la lengua, está constituida por papilas (filiformes, fungiformes, caliciformes, y en los bordes de la lengua las papilas foliadas). Es llamada especializada por las funciones específicas de brindar el sentido del gusto a través de los corpúsculos gustativos.



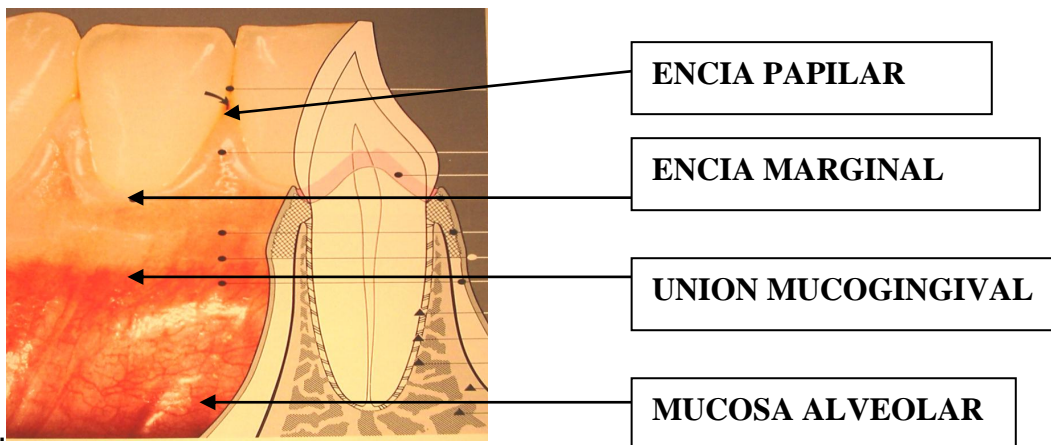
Mucosa de revestimiento:

Recubre carrillos, parte ventral de la lengua, piso de boca, paladar blando, surco yugal y superficie interna de los labios.



Mucosa alveolar:

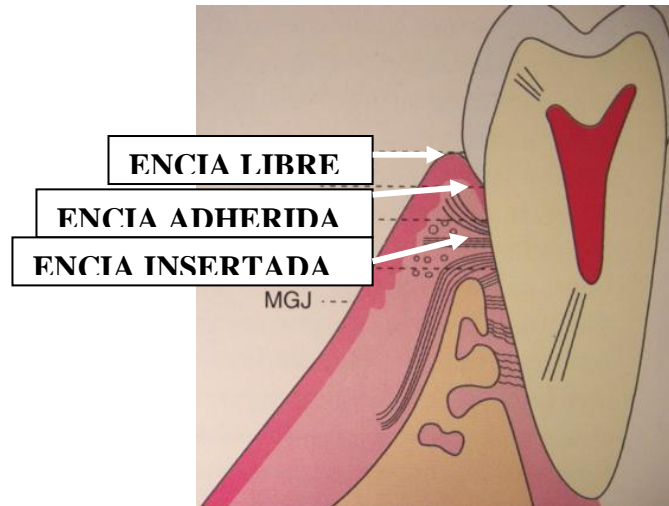
Parte de la mucosa de revestimiento que recubre como su nombre lo indica, el alveolo dentario, hacia apical de la encía insertada, quedando separada de ella por una demarcación lineal llamada unión mucogingival. Es relativamente laxa y móvil, permitiendo llevar el bolo alimenticio triturado de vuelta al área de oclusión; además brinda la función de absorción selectiva de sustancias útiles. Su color es de un rojo mas intenso que el de la encía insertada y con frecuencia pueden apreciarse vasos sanguíneos a través de ella por ser un epitelio delgado sin queratina



Mucosa masticatoria (Encía)

Por su importancia funcional y estructural, es uno de los tejidos mas estudiados del periodonto. Es la mucosa expuesta al efecto abrasivo del bolo alimenticio durante la masticación, consecuentemente es una mucosa protegida por una capa superficial de queratina. También es llamada ENCÍA, y para fines descriptivos se divide en dos:

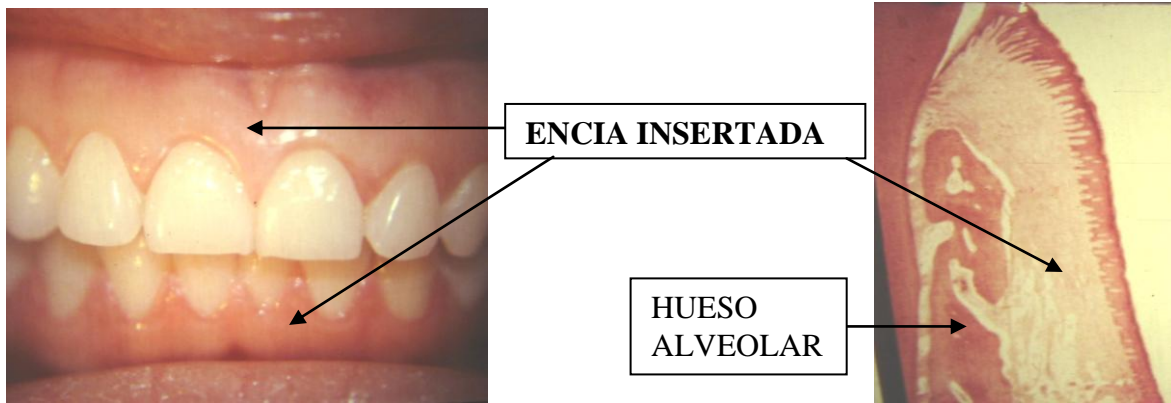
- ❑ ENCÍA INSERTADA Y
- ❑ ENCÍA LIBRE.



ENCÍA INSERTADA / ADHERIDA:

Es la más abundante de las dos, cubre los alvéolos dentarios por bucal y lingual, así como el paladar duro. Se inserta a periostio, hueso alveolar y cemento radicular mediante fibras colágenas fundamentalmente, por lo que su consistencia es firme y resiliente. Su color es generalmente rosado pálido o salmón, con una apariencia punteada similar a la cáscara de naranja. Puede presentar pigmentos oscuros cuando presenta melanina en el estrato basal de su epitelio.(1) Su límite apical es la **unión mucogingival** y su límite coronal es la línea que demarca el inicio de la encía libre, llamada **surco de la encía libre**.

En la superficie bucal forma una banda que en condiciones normales mide de 1 a 9 milímetros de ancho (apico-coronalmente), por lo general es mas angosta en los segmentos posteriores. En el área del primer premolar y canino mandibular la banda de encía suele presentar su ancho mínimo (1 a 2 mm). En la región palatal la encía se extiende en todo el paladar duro hasta donde termina el proceso óseo (bóveda) palatal del maxilar superior.



ENCIA LIBRE:

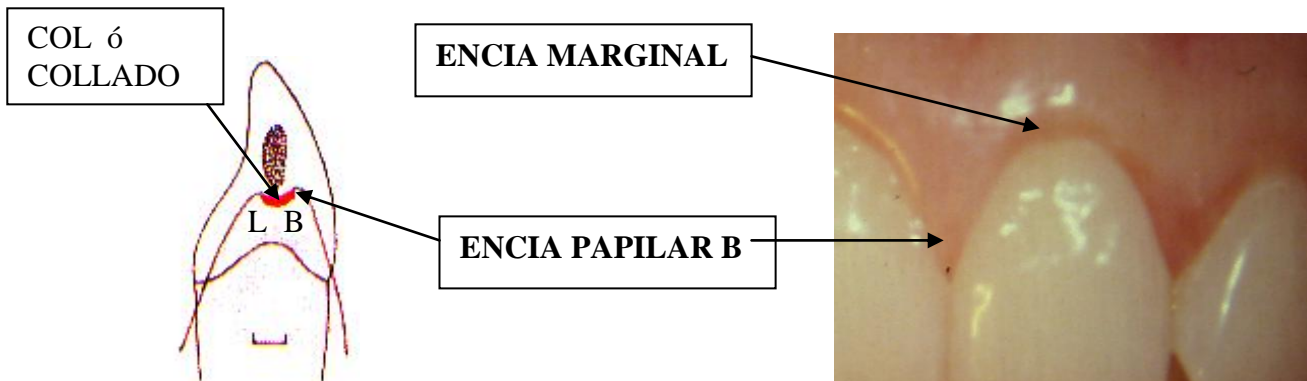
Es llamada así a la porción de encía que no está insertada a diente ni a hueso. Para describirla mejor, puede dividirse en dos porciones:

- *Encía marginal y*
- *Encía papilar.*

Encía Marginal: es la porción de encía libre que rodea al diente en sus caras: bucal y lingual. Se limita en la porción apical por el *epitelio de unión*, y coronalmente por su borde o *margen gingival*, a sus lados está limitada por las *papilas interdentarias* vecinas.

El borde de la encía libre (margen gingival) en condiciones normales es ahusada (en forma de filo de cuchillo) y se ubica a 0.5 o 1 mm hacia coronal de la unión esmalte cemento. Su ubicación es importante por razones estéticas, por ejemplo: cuando se desplaza hacia apical descubre tejido radicular aparentando dientes largos; mientras que, cuando está más coronalmente sobre esmalte, da la apariencia también antiestética, de dientes anchos y cortos. Por lo tanto es importante reconocer que la parte más apical (*cenit*) de la parábola que forma el margen gingival bucal de los dientes anteriores, varía entre cada uno de ellos; los incisivos centrales superiores por ejemplo, se caracterizan por presentar una corona de forma triangular con vértice superior ligeramente hacia distal, es decir que la encía marginal tiene su *cenit* ligeramente hacia distal en el cuello dentario. Mientras que los incisivos laterales presentan una forma coronal triangular isométrica, es decir que el *cenit* sí está en el centro en el cuello dentario.

Encía papilar interdental: es la porción de encía libre que ocupa los espacios Interdentarios, por debajo de la superficie de contacto. En dientes anteriores se presenta como una papila de forma piramidal y en dientes posteriores se presentan 2 papilas, una bucal y otra palatina o lingual, separados por una depresión en forma de silla de montar, que se conoce con el nombre de col o collado. El tamaño del col depende de la cantidad de superficie de contacto entre dos dientes vecinos: a mayor superficie de contacto más amplio el col.



Surco Gingival:

Es el espacio que queda entre diente y encía libre (*marginal ó papilar*). Su profundidad histológicamente es en promedio 0.5 mm, en tanto que al sondeo clínico, usando una sonda periodontal varía entre 0.5 a 3 mm siendo la parte menos profunda la adyacente a la encía marginal y la de mayor profundidad la adyacente a las papilas interproximales. El fondo del surco, lo constituye el punto de adherencia entre la encía y el diente, aunque al medirla con una sonda periodontal el epitelio de unión se desplaza apicalmente antes de percibir la resistencia del tejido gingival del fondo del surco, lo que explica porque la profundidad clínica es mayor a la profundidad histológica. El límite coronal del surco lo constituye el margen gingival.

Fluido del surco gingival:

El surco gingival contiene un líquido filtrado desde el tejido conectivo, a través del epitelio de unión y el epitelio interno de la encía libre. Es decir que proviene del suero y no de la saliva.

Se estima que este fluido:

1. Elimina material del surco por acción de "lavado"
2. Contiene proteínas plasmáticas que podrían mejorar la adhesión del epitelio con el diente
3. Posee propiedades antimicrobianas
4. Tiene actividad de anticuerpos para defender a la encía del ataque bacteriano

En condiciones normales se puede obtener poco o nada de líquido en el surco, en tanto que durante la inflamación aumenta proporcionalmente. Algunos autores sostienen que solamente se presenta como una respuesta inflamatoria, aunque hoy se acepta que es un trasudado natural que "gotea" en el surco.

RECOLECCIÓN:

Se puede recolectar directamente del surco gingival al introducir tiras absorbentes de papel de filtro (método intrasulcular), o colocando el papel de filtro en el exterior del surco (técnica extrasulcular) o con la ayuda de micropipetas. También se ha utilizado la técnica de los enjuagatorios gingivales, en la que se aísla el paladar y el vestíbulo y el fluido se obtienen al lavar los surcos con jeringas-bombas.

COMPOSICIÓN:

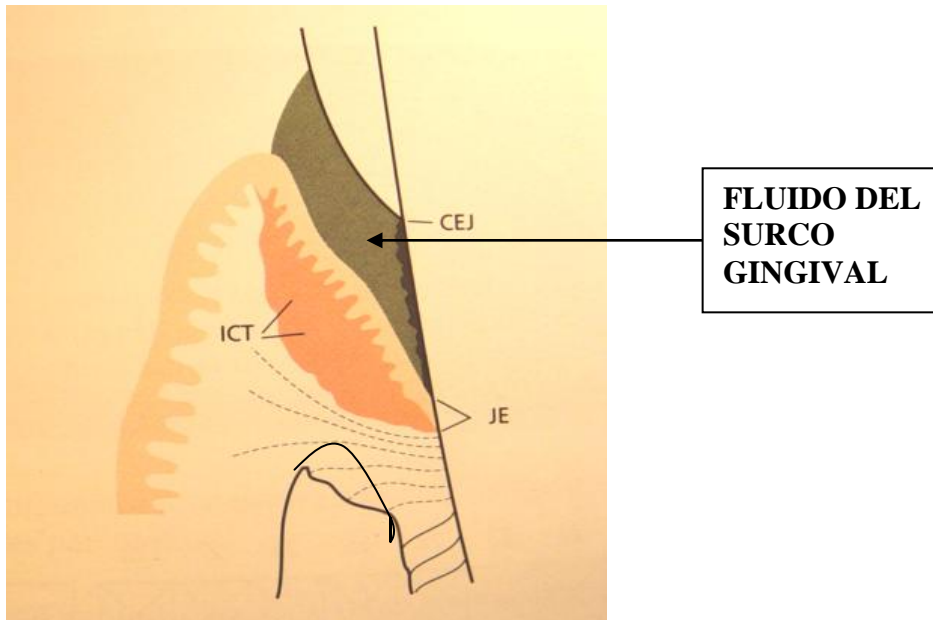
Pueden encontrarse en el líquido del surco:

Elementos celulares que incluyen *bacterias, células epiteliales descamadas y leucocitos* (polimorfonucleares, linfocitos y monocitos) que migran a través del epitelio hacia al surco, para algunos autores aún activos como sistema de defensa, para otros, el surco solamente representa un cementerio a donde llegan las células blancas viejas.

Electrolitos: entre los que destacan potasio, sodio, calcio, fosfato y magnesio.

Compuestos orgánicos: tanto carbohidratos (la concentración de glucosa es 3 a 4 veces mayor que la sérica) como proteínas que incluyen inmunoglobulinas G, A y M, los componentes C3 Y C4 de la cascada del complemento, así como algunas proteínas plasmáticas: albúmina, fibrinógeno, entre otras. También se han identificado productos

metabólicos y bacterianos: ácido láctico, urea, hidroxiprolina, endotoxinas, sustancias citotóxicas, sulfuro de hidrógeno y factores antibacterianos. Enzimas como fosfatasa ácida, beta-glucoronidasa, lisozima, catepsina D, proteasas, fosfatasa alcalina y deshidrogenasa láctica.



ASPECTOS MICROSCOPICOS DE LA ENCÍA

ENCÍA (MUCOSA MASTICATORIA)

Está constituida por tejido conectivo y recubierta por epitelio escamoso estratificado queratinizado.

El epitelio gingival ocupa la parte externa de la encía y está expuesto al medio oral, facultado para resistir el trauma que provoca el bolo alimenticio al ser triturado durante la masticación .

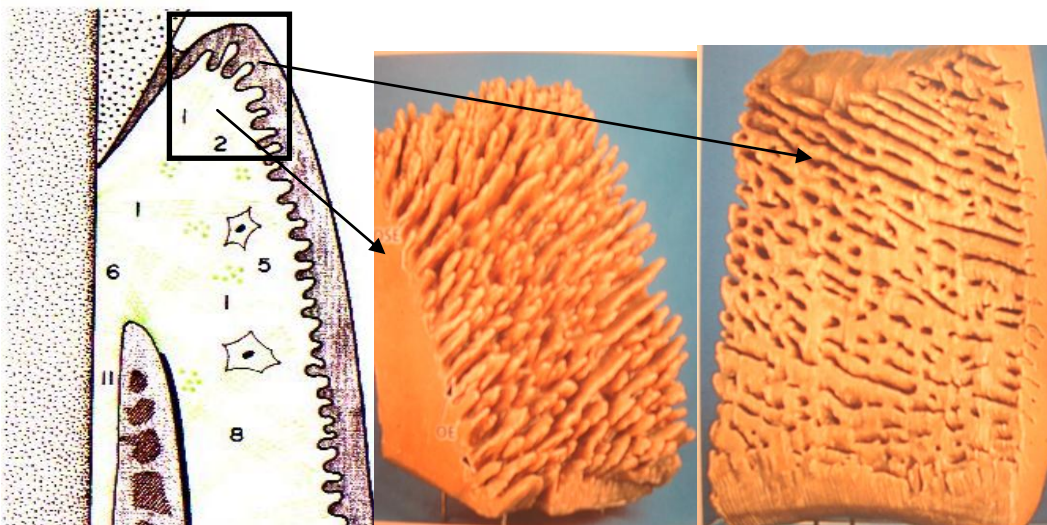
TEJIDO CONECTIVO (CONJUNTIVO)

Recibió este nombre porque conecta otros tejidos y los mantiene unidos, no obstante, el tejido adiposo, la sangre y los hematopoyéticos no cumplen ninguna función de conexión, por lo que se duda en incluirlos en esta categoría o considerarlos un quinto tejido.

El tejido conectivo adyacente al epitelio es llamado ***lámina propia*** y está constituido por células, sustancia intercelular, fibras, vasos sanguíneos, nervios y linfáticos.

En la interfase epitelio-lámina propia del tejido conectivo, se encuentra la **membrana basal** que constituye la barrera principal, semipermeable, que impide la libre difusión de cuerpos o sustancias tóxicas del surco gingival al tejido conectivo. Se ha demostrado que durante el proceso inflamatorio esta membrana se adelgaza y aún desaparece parcialmente.^(1,2)

A la membrana basal se adhiere el epitelio de la encía mediante hemidesmosomas. Conjuntamente con esta membrana el epitelio gingival se caracteriza por presentar múltiples invaginaciones hacia el tejido conectivo subyacente (lámina propia). A dichas proyecciones se les denomina **rete pegs**, y se afirma son las responsables de dar a la encía, la apariencia de punteado (semejante a la cáscara de naranja); las proyecciones resultantes del tejido conectivo subyacente hacia el epitelio reciben el nombre de **papilas conectivas**, estas interdigitaciones proveen a ambos tejidos de estabilidad mecánica permitiendo al mismo tiempo un intercambio metabólico alimentario dada la amplia superficie de contacto.



PAPILAS CONECTIVAS

RETE PEGS

EPITELIO GINGIVAL

Este tipo de epitelio está constituido principalmente por *queratinocitos*, no obstante se observan algunas células de Langerhans que cumplen funciones defensivas; células de Merkel (funciones sensitivas) y melanocitos que dan un color oscuro a la encía por la producción del pigmento de melanina.

La función principal del epitelio gingival es proteger las estructuras profundas y permitir un intercambio selectivo entre el tejido conectivo y el medio bucal.

Para su estudio el epitelio de la encía puede dividirse en tres categorías:

- EPITELIO GINGIVAL EXTERNO
- EPITELIO GINGIVAL INTERNO (HACIA EL SURCO GINGIVAL)
- EPITELIO DE UNION

- **EPITELIO GINGIVAL EXTERNO**

Reviste toda la superficie externa de la mucosa masticatoria, desde la unión mucogingival hasta el margen gingival (incluye la superficie externa de la encía libre y el paladar duro).

Se subdivide en cuatro estratos o capas diferentes:

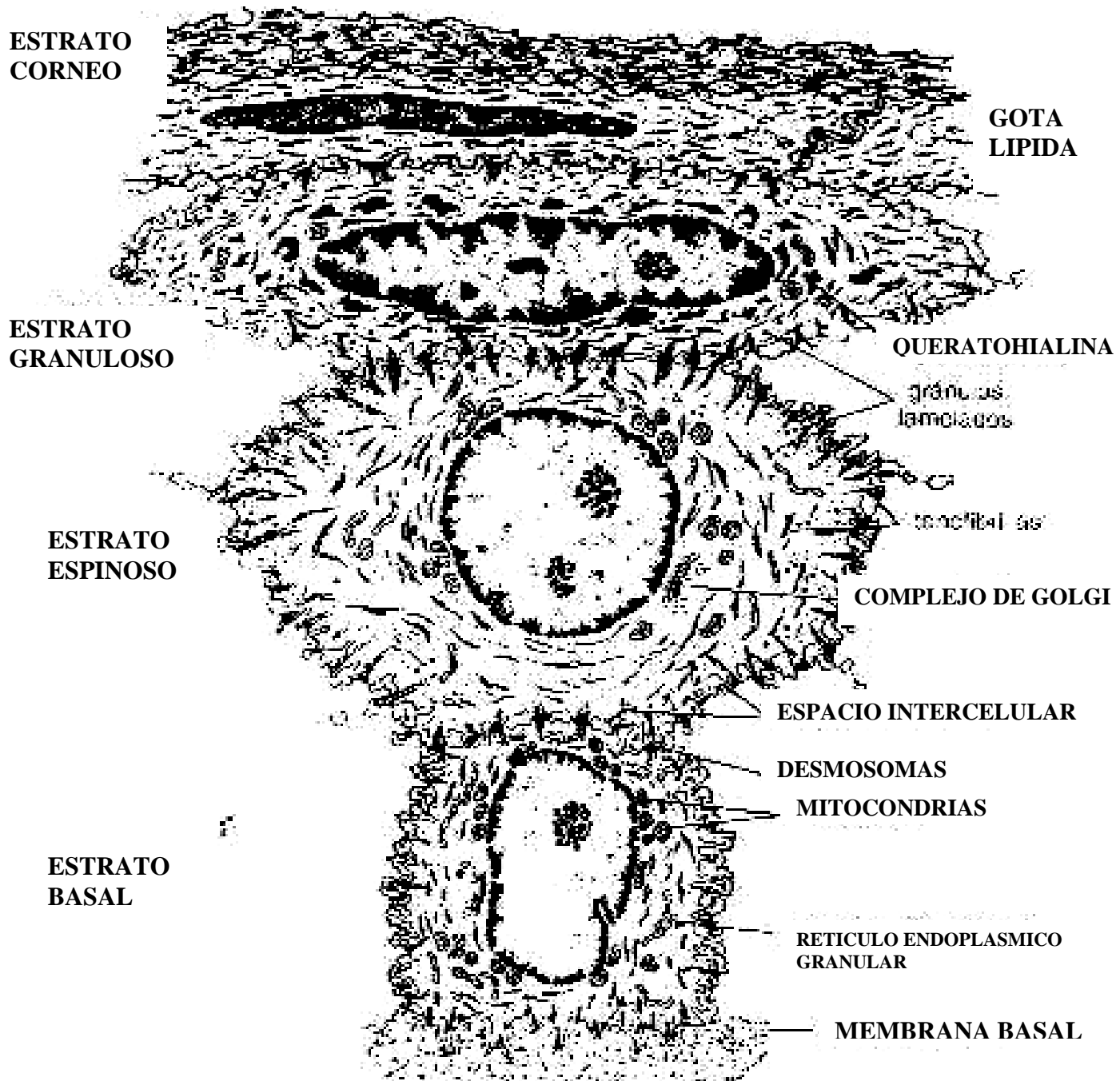
1. **Estrato basal o capa de células basales (también llamada capa o estrato germinativo)** es la capa conformada por dos o tres hileras de células cilíndricas o cuboides con capacidad germinativa, tienen núcleo ovalado o redondo localizado en el centro de la célula, es relativamente grande comparándolo con el de las células de las capas superiores dada la demanda de material genético en la constante proliferación. En contraste el aparato de Golgi es pequeño debido a su mínima actividad secretora. En la interfase con la membrana basal, es posible apreciar **hemidesmosomas** que le permiten a cada célula germinativa, unirse a dicha estructura. Por otro lado los bordes laterales y superiores de cada célula contienen micro vellosidades que se interdigitan unas con otras en los espacios intercelulares. El contacto entre células vecinas en dichos espacios es de dos tipos:
a) **desmosomas (máculas adherentes)** y b) **gap-junctions (uniones en brecha)**.

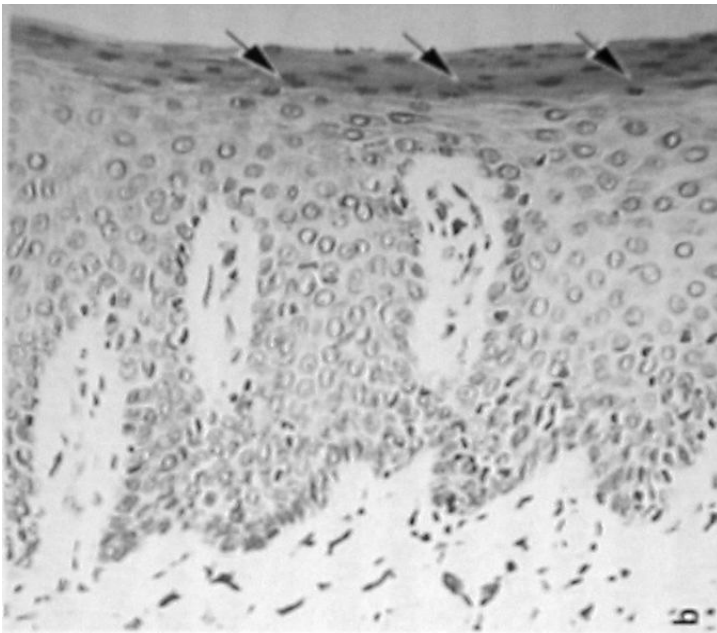
2. **Estrato espinoso:** es la capa de células periféricas al estrato germinativo, están representadas por células epiteliales más aplanadas que se unen entre sí por procesos radiales que contienen haces de tonofilamentos y por desmosomas, dándole un aspecto espinoso al estrato, de donde deriva su nombre.

3. **Estrato granuloso:** en este estrato las células sufren un nuevo cambio morfológico que consiste en un aplanamiento progresivo, ahora con un incremento de *gránulos* de queratohialina en su citoplasma, que se aprecian como cuerpos basófilos

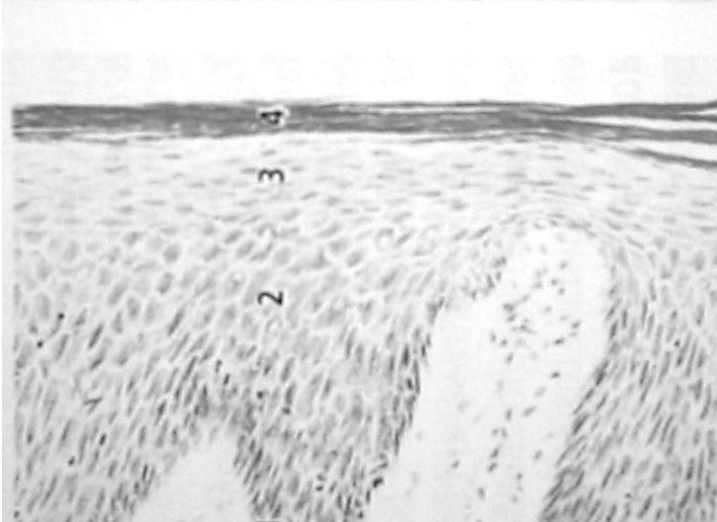
pleomórficos, los cuales son precursores de la queratina que es característica de la capa mas superficial.

- 4. Estrato córneo:** es la capa mas superficial está representada por células cornificadas en las cuales tanto el núcleo como el citoplasma han sido reemplazados por queratina, son las células mas resistentes e impermeables a muchas sustancias nocivas para el organismo. Cuando el proceso de queratinización no se da completo y persisten aún algunos núcleos y organelos citoplasmáticos se habla de ***epitelio paraqueratinizado***, en cambio cuando la queratinización es completa y no se observan núcleos remanentes se habla de ***epitelio ortoqueratinizado***





PARAQUERATINA



ORTOQUERATINA

EN RESUMEN se puede afirmar que el epitelio externo de la encía tiene al queratinocito como célula principal, la función mas importante es proteger las estructuras profundas y permitir un intercambio selectivo con el medio bucal. La proliferación de los queratinocitos ocurre por mitosis en la capa basal especialmente y migran hacia la superficie. La diferenciación incluye un proceso de queratinización, que consiste en una secuencia de eventos bioquímicos y morfológicos registrados en la célula a medida que migra desde la capa basal. El cambio morfológico principal es un aplanamiento progresivo de la célula, con una creciente prevalencia de tonofilamentos y uniones intercelulares combinados con producción de gránulos de queratohialina y la desaparición del núcleo.¹

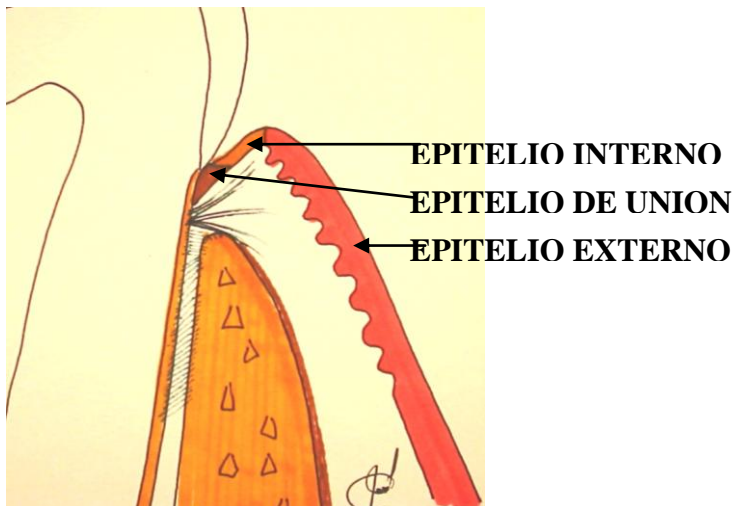
¹ Schroeder HE Diferenciación del epitelio estratificado humano. Nueva York, 1981.

□ **EPITELIO GINGIVAL INTERNO (INTRASULCULAR)**

Es el epitelio de la encía libre que se invagina al interior del surco gingival. Es similar al epitelio externo con la diferencia de ser un epitelio escamoso estratificado **no cornificado**. Carece del estrato granuloso y córneo. Se encuentra revistiendo la pared intrasulcular de la encía libre. Cumple funciones importantes: actúa como una membrana semipermeable a través de la cual los productos dañinos de las bacterias pasan hacia la encía y el líquido gingival se filtra hacia el surco; algunos autores reportan haber apreciado bacterias fagocitadas en el interior de las células epiteliales sulculares superficiales. Y prueban dicha fagocitosis con la presencia de material granular denso que correspondería a fagosomas.

Para su estudio el epitelio gingival interno se divide en tres segmentos:

- **Apical:** es el segmento mas próximo al fondo del surco (epitelio de unión)
- **Intermedio:** es el segmento ubicado entre el segmento apical y el coronal.
- **Coronal:** como su nombre lo indica, es la porción mas cercana al margen gingival, en donde se comunica con el epitelio externo. En la cresta del margen gingival, puede apreciarse una ligera invaginación de las capas granulosa y cornificada del epitelio externo hacia la pared intrasulcular de la encía libre.



□ **EPITELIO DE UNION:**

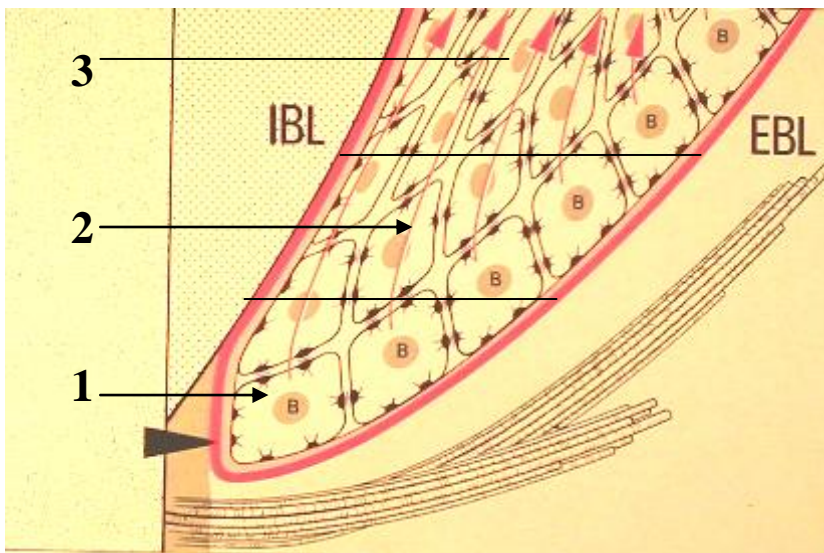
Forma un collar epitelial de 0.25 a 1.35 mm de diámetro (en sentido coronal-apical) que proporciona la adherencia de la encía al diente, se continúa con el epitelio gingival interno, pero su estructura es diferente. Tiene un espesor de 3 a 4 capas de células en edad

temprana y 10 a 20 en edad adulta, se renueva durante toda la vida. Tiene forma triangular cuyo vértice en apical está compuesto por unas pocas células, mientras su base coronal presenta 15 o 30 hileras celulares, que mide aproximadamente 0.15 mm de diámetro, constituyendo el fondo del surco. Al igual que el epitelio interno, carece del estrato queratinizado.

El epitelio de unión se encuentra adherido a la superficie dentaria en forma íntima separado únicamente por una membrana basal que lo rodea en sus dos lados que forman el vértice del triángulo. Los hemidesmosomas de las células del epitelio de unión se adhieren a la lámina lúcida de la membrana basal de la misma forma que en el epitelio interno y externo. La unión puede ser a nivel de esmalte, dentina o cemento.

Con fines descriptivos al epitelio de unión también se le divide en tres zonas:

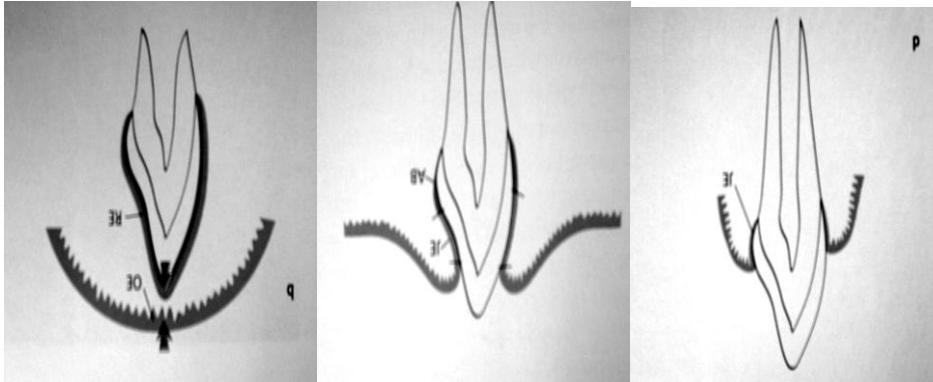
1. **Apical:** que se ubica en el vértice del triángulo, con características germinativas.
2. **Intermedia:** con características adhesivas principalmente y
3. **Coronal:** que son las células “viejas” que descaman hacia la luz del surco.



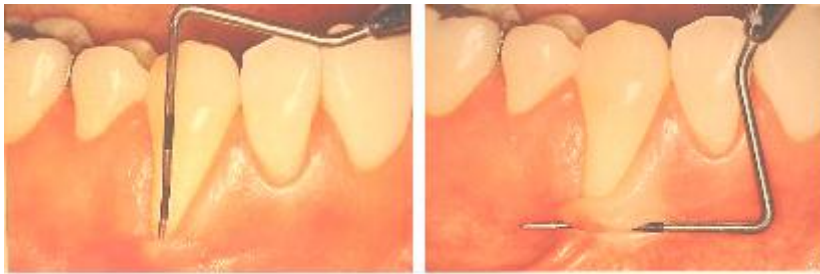Origen del epitelio de Unión

Cuando el diente hace erupción, abriéndose paso a través del epitelio de la mucosa gingival, el epitelio reducido de esmalte se une con el epitelio gingival y en ese momento recibe el nombre de **epitelio de unión**, al inicio compuesto por células de origen ameloblástico y posteriormente reemplazadas por epitelio estratificado descrito con anterioridad.

Cuando la pieza dentaria hace erupción en mucosa alveolar bucal o lingual, el epitelio de unión se une con ese tipo de mucosa, por lo tanto el diente permanece **sin encía adherida** en la superficie bucal o lingual respectivamente, a esa condición se le conoce con el nombre de LESION MUCOGINGIVAL, la cual predispone según algunos autores a recesión gingival posterior cuando se acompaña de inflamación. Las piezas mas vulnerables al fenómeno son caninos y primeras premolares.(**)



**



□ **MEMBRANA BASAL**

Es una zona rica en carbohidratos ubicada en la interfase epitelio-tejido conectivo. La membrana basal visible al microscopio de luz se define mejor mediante microscopia electrónica en dos constituyentes: la **lámina basal**, elaborada por células epiteliales, y la **lámina reticular**, elaborada por células del tejido conectivo.

LAMINA BASAL:

La lámina basal mide de 30 a 50 nm y está compuesta por dos bandas llamadas lámina lucida y lámina densa. Hemidesmosomas de las células basales del epitelio, empalman

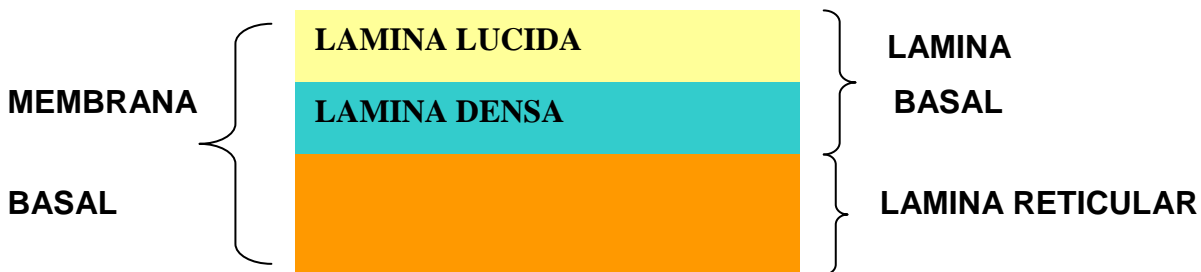con la *lámina lúcida*, que está formada principalmente por la glucoproteína laminina. La *lámina densa* por su parte está constituida por colágena tipo IV, esta se conecta con una condensación reticular de fibrillas que corresponden a la **lámina reticular**.

LAMINA RETICULAR:

Es elaborada por fibroblastos del tejido conectivo, consiste en una región de espesor variable, que está compuesta de colágena tipo I y III. Está ubicada en la interfase entre **lámina basal** y el tejido conectivo subyacente.


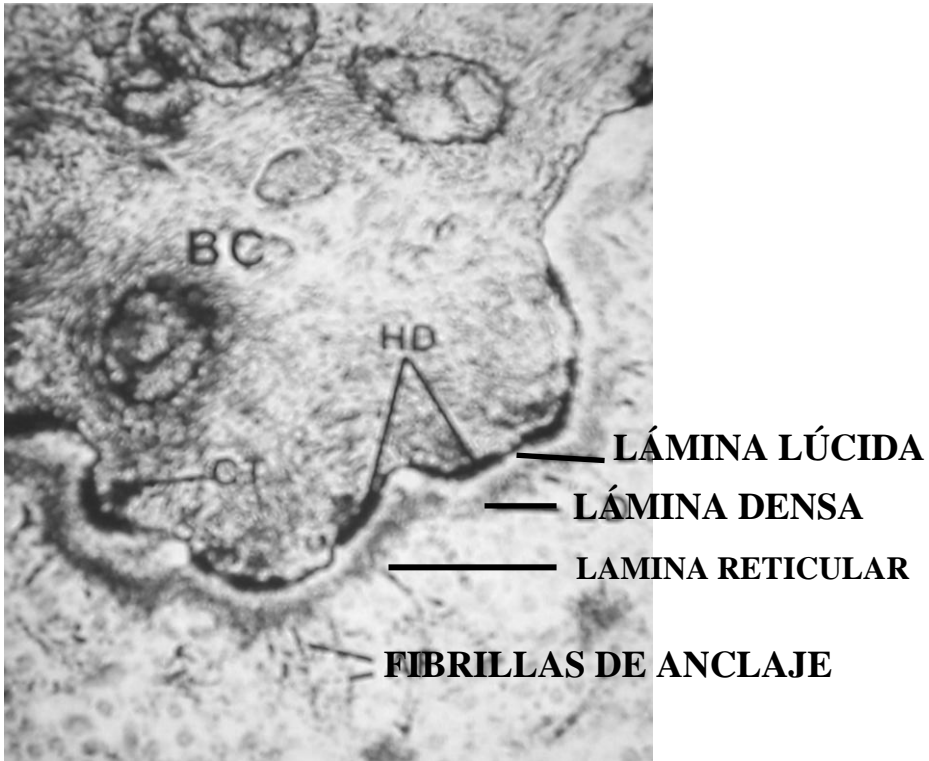
Las fibras colágenas tipo I y III de la que está constituida la lámina reticular se entrelazan con asas de fibras del tejido conectivo subyacente en el que entran también en interacción con microfibrillas y fibrillas de fijación o de anclaje de la lámina reticular fijándose a ellas.

en esta forma se establece un anclaje firme entre la red colágena submucosa y las células basales del epitelio. (Esta unión se podría romper utilizando enzimas como: colagenasa, elastasa y tripsina).

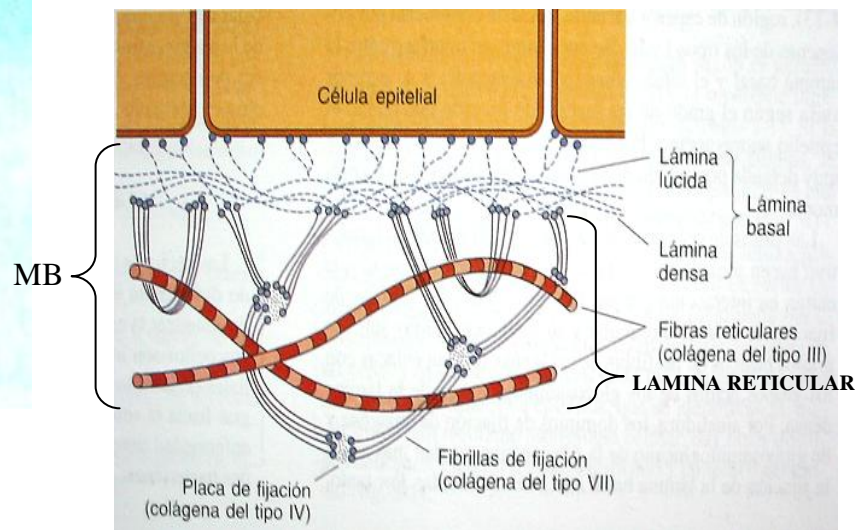
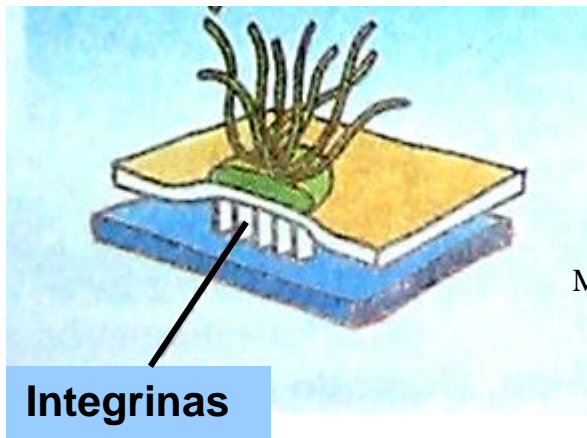


Las funciones de la membrana basal son principalmente:

1. Proporciona sostén elástico
2. Actúa como barreras de filtración o difusión. Tal vez su acción más importante es la impermeabilización contra la endotoxina producida por microorganismos Gram-negativos. Impide el paso de moléculas con diámetros mayores a 10 nm. En conclusión impide el paso de microorganismos y sus productos tóxicos.



HD = HEMIDESMOSOMA



ELEMENTOS CONSTITUTIVOS DEL TEJIDO CONECTIVO PERIODONTAL

Como se mencionó, el tejido conectivo adyacente al epitelio gingival es llamado **lámina propia** y está compuesto por los siguientes elementos:

- ❑ FIBRAS COLÁGENAS (alrededor del 60% del volumen del tejido conectivo)
- ❑ FIBROBLASTOS (alrededor del 5%)
- ❑ VASOS NERVIOS Y MATRIZ (alrededor del 35%)

También pueden apreciarse en menor porcentaje otras células tales como:

- ❑ Mastocitos
- ❑ Macrófagos
- ❑ Granulocitos neutrófilos
- ❑ Linfocitos
- ❑ Plasmocitos
- ❑ Células mesenquimatosas indiferenciadas (pericitos).

Fibroblasto: es la célula predominante (65% de la población celular) se encarga de la producción de diversos tipos de fibras.

Mastocito (célula cebada): productor de sustancias vasoactivas como histamina, heparina, y enzimas proteolíticas.

Macrófago: encargado de distintas funciones de defensa, fagocitando y sintetizando sustancias importantes para tal efecto.

Neutrófilo: primer línea celular de defensa.

Linfocito: célula de defensa que prolifera en etapas crónicas de la inflamación.

Plasmocito: llamada también célula plasmática, contribuye en el sistema defensivo, sintetizando inmunoglobulinas.

Célula mesenquimatosa indiferenciada (pericito): es la célula que está presta a diferenciarse en la que sea necesaria, (fibroblasto, osteoblasto, cementoblasto, Mastocito, etc.)

FIBRAS:

Son producidas principalmente por fibroblastos, entre las que se encuentran:

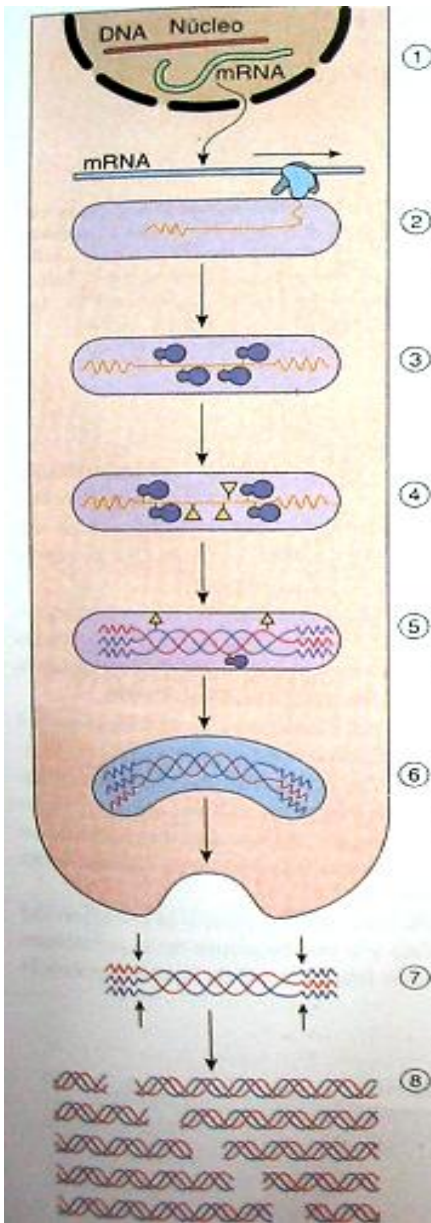
Fibras colágenas: son las predominantes del tejido conectivo gingival. A la molécula más pequeña de colágeno se le conoce con el nombre de **tropocológeno (TC)** y consiste en tres cadenas alfa polipéptidas entrecruzadas para formar un helicoide. Las cadenas alfa (α) poseen cerca de 1000 residuos de aminoácidos, en los que cada tercer aminoácido es glicina, y la mayor parte de los restantes consisten en prolina.

Se cree que la lisina, a causa de su pequeño tamaño, permite la relación estrecha de tres cadenas alfa; los enlaces de hidrógeno de la hidroxiprolina sostienen unidas entre sí a las tres cadenas alfa, y la hidroxilisina permite la formación de fibrillas al fijar a las moléculas de colágena entre sí.

SÍNTESIS DE COLÁGENO

La síntesis de colágena se produce en el retículo endoplásmico rugoso (RER) del fibroblasto especialmente, como cadenas individuales de preprocolágena que son cadenas con secuencias de aminoácidos conocidos como propéptidos, a continuación se hidroxilan la prolina y la lisina para formar hidroxiprolina e hidroxilisina respectivamente mediante la acción de enzimas conocidas como: hidroxilasa de la peptidil-prolina e hidroxilasa de la peptidil-lisina, estas enzimas necesitan de la presencia de vitamina C.

A continuación se glucosilan en el RER, se alinean las tres moléculas de preprocolágeno entre sí y se ensamblan para formar una configuración helicoidal apretada conocida como molécula de procolágena. Las moléculas de procolágena modificadas se empacan a la cara trans de Golgi y se transportan de inmediato hacia el exterior de la célula. Conforme entra la procolágena en el ambiente extracelular, ciertas enzimas proteolíticas, llamadas peptidasas de la procolágena, segmentan a los propéptidos (y eliminan los extremos deshilachados) de los extremos tanto amino como carboxilo. La molécula recién formada es más corta y se conoce como molécula de **tropocolágeno**.



① TRANSCRIPCIÓN EN EL NUCLEO

② TRADUCCIÓN DE LA PREPROCOLAGENA EN EL RER

③ HIDROXILACIÓN (●) EN EL RER

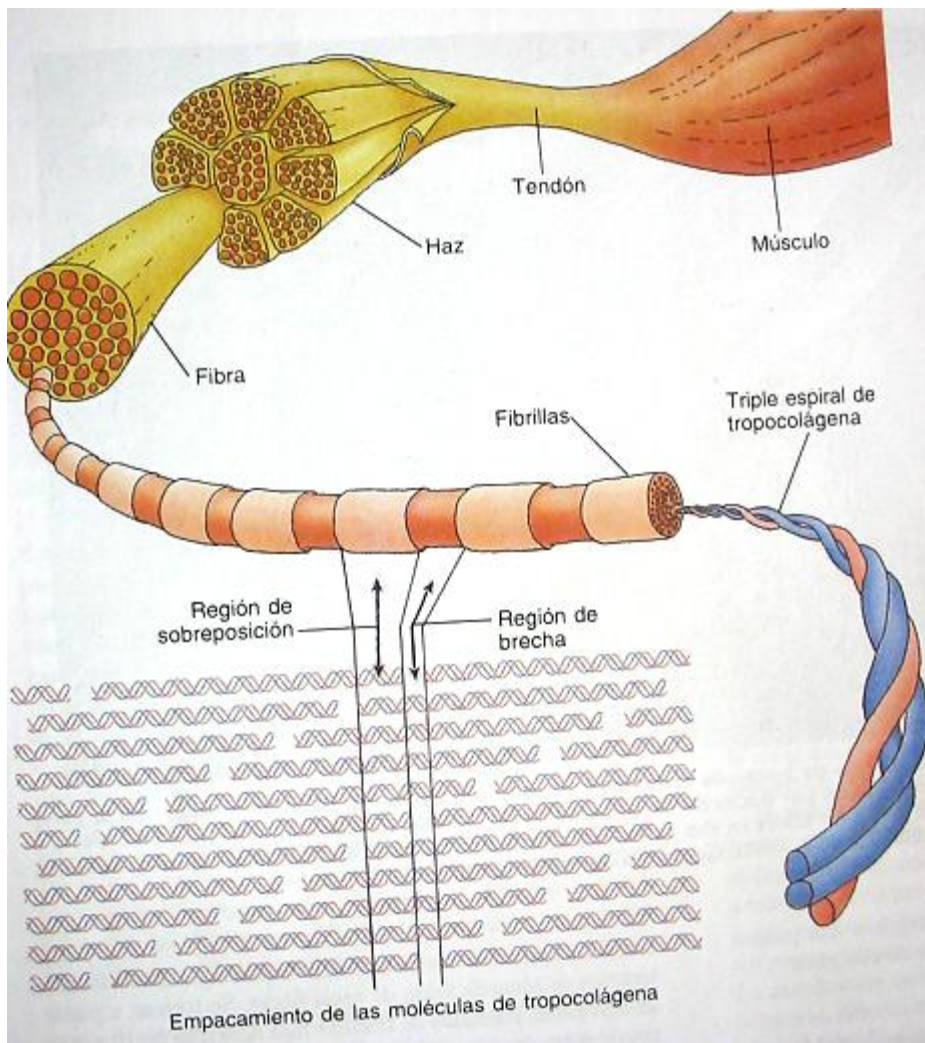
④ GLUCOSILACIÓN (▲) EN EL RER

⑤ FORMACIÓN DE LA TRIPLE HELICE DE PROCOLÁGENA EN EL RER

⑥ SECRECIÓN DE LA PROCOLÁGENA A TRAVÉS DE LA CARA TRANS DE GOLGI

⑦ SEGMENTACIÓN DE LOS PROPEPTIDOS PARA FORMAR LA MOLÉCULA DE TROPOCOLAGENO

⑧ AUTOENSAMBLAJE ESPONTÁNEO DE LA TROPOCOLAGENA PARA FORMAR LA FIBRILLA DE COLÁGENO



Las moléculas de tropocolágeno se agregan longitudinalmente para formar **protofibrillas (PF)** que luego se agregan lateral y paralelamente para dar **fibrillas** colágenas (FRC). Cuando forman haces de fibrillas constituyen una fibra colágena (FC). La principal célula productora de colágeno es el fibroblasto, pero también los cementoblastos y osteoblastos tienen la capacidad de hacerlo.

Se conocen por lo menos 15 tipos diferentes de colágeno, según la secuencia de aminoácidos de sus cadenas alfa, entre las que destacan:

Fibra colágena tipo I: sintetizada especialmente por el fibroblasto, resiste la tensión de ligamentos, cápsulas de los órganos, hueso, dentina, cemento.

Tipo II: forma fibras más delgadas y se encuentra casi exclusivamente en las matrices de los cartílagos hialino y elástico.

Tipo III: Se conoce también como fibra reticular porque se creía que difería de la colágena.

Tipo IV: no forma fibras, forma una red de moléculas de procolágena que están agregadas unas contra otras para formar un tapete de sostén de la lámina basal.

Tipo V: forma fibrillas muy delgadas, se encuentra relacionada con la colágena tipo I,

Tipo VII: Forma pequeños agregados, conocidos como **fibrillas de fijación o de anclaje**, que sujetan a la lámina basal los haces de fibras de colágena de los tipos I y III.

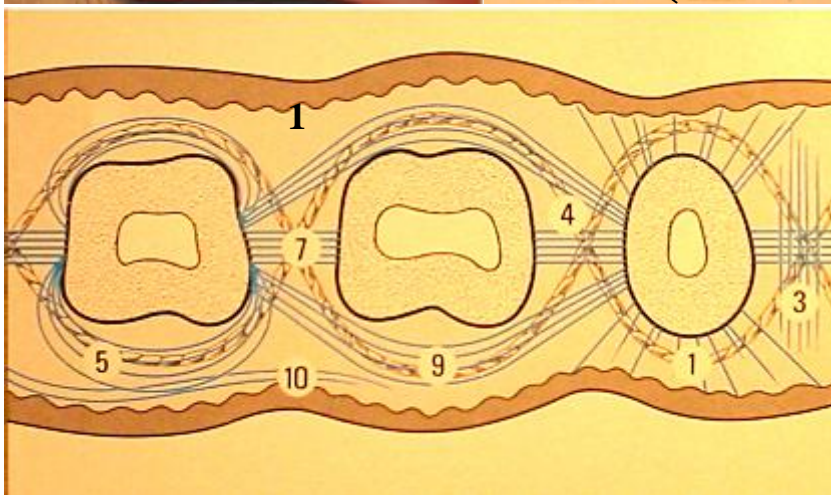
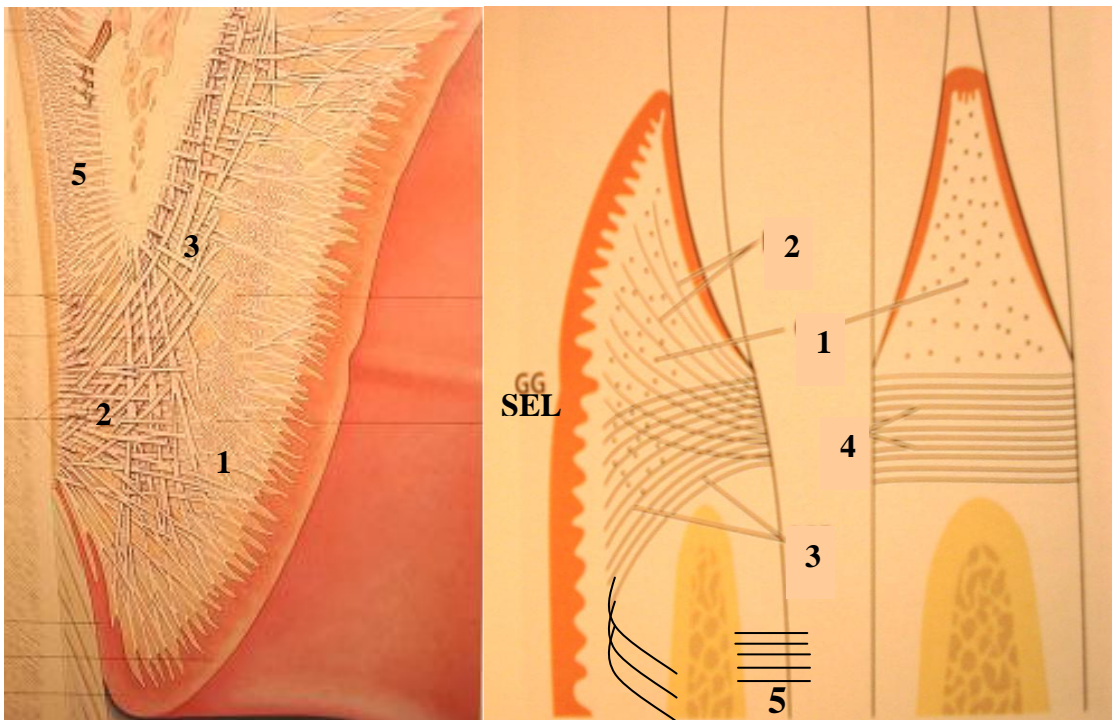
Fibras reticulares: También aparecen en grandes cantidades en tejido conectivo laxo que rodea los grandes vasos sanguíneos, y en tejido conectivo del epitelio (lámina propia) algunos autores la consideran fibra colágena del tipo III.

Fibras oxitalánicas: Aparece en todas las estructuras del tejido conectivo del periodonto.

Fibras elásticas: Sólo hay en tejido conectivo de la encía y del ligamento periodontal, asociadas a los vasos sanguíneos y en tejido conectivo de mucosa alveolar.

CLASIFICACIÓN DE LAS FIBRAS COLÁGENAS DE ACUERDO AL TEJIDO DONDE SE INSERTAN Y AL CURSO U ORIENTACIÓN EN LOS TEJIDOS.

1. **Fibras circulares:** corren por la encía libre rodeando al diente en forma de anillo.
2. **Fibras dento-gingivales:** se insertan en cemento radicular supra-alveolar y se proyectan en abanico hacia el tejido gingival libre de las superficies bucales, linguales y proximales; es decir, desde toda la periferia cementaria supra-alveolar del diente, hacia toda la encía libre circundante.
3. **Fibras dento-periósticas:** también están insertadas en cemento supra-alveolar pero se proyectan hacia el periostio de las tablas óseas alveolares bucales y linguales.
4. **Fibras trans-tabicales o trans-septales:** se extienden entre el cemento supra-alveolar de dientes vecinos, pasando sobre el séptum óseo interdental o tabique interdental.
5. **Las fibras del ligamento se estudiarán mas adelante.**



1. dentogingivales
3. Interpapilares
4. transgingivales
5. circulares
7. transeptales
9. intercirculares
10. intergingivales

MATRIZ DEL TEJIDO CONECTIVO:

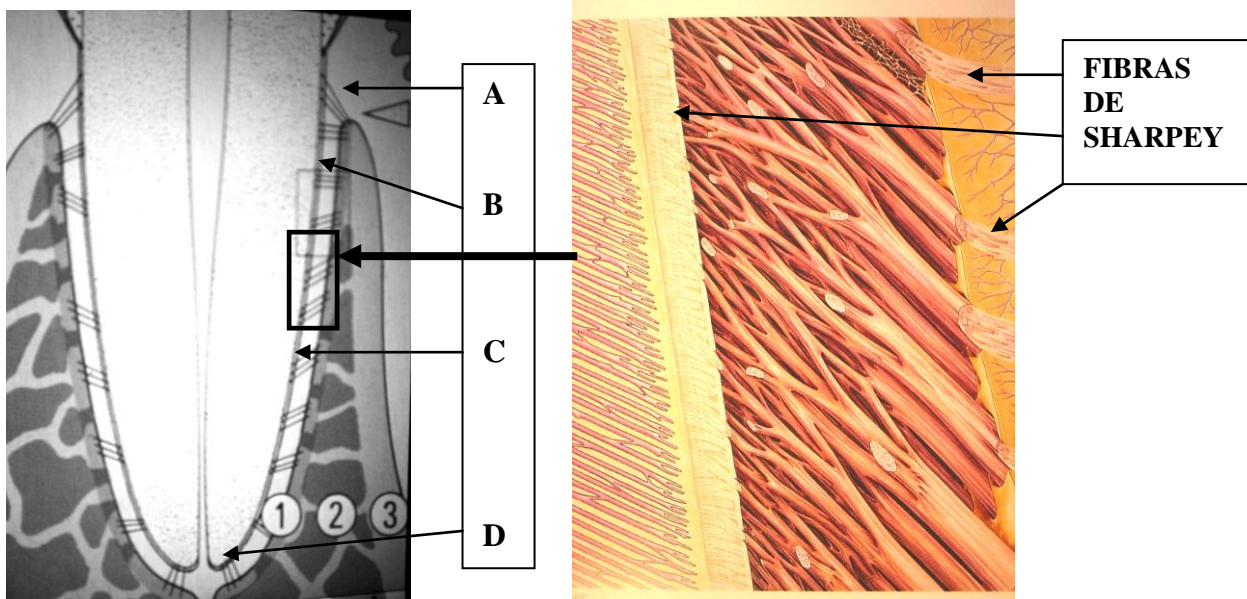
Es el medio en el cual están incluidos todos los cuerpos integrantes del tejido conectivo, incluyendo las células. Es producto de fibroblastos, Mastocitos y otros. Los constituyentes principales son macromoléculas polisacáridas proteínicas. Normalmente se diferencian estos complejos en **proteoglucanos** y **glucoproteínas**. Los *proteoglucanos* contienen *glucosaminoglucanos* como unidades polisacáridas (condroitinsulfato, ácido hialurónico, etc.) . Las *glucoproteínas* contienen también *polisacáridos*, pero éstas macromoléculas difieren de los glucosaminoglucanos en que las *glucoproteínas* predomina el componente proteínico, mientras que en los *proteoglucanos* predomina el componente polisacárido.

Los **proteoglucanos** regulan la difusión y el flujo de líquidos por la matriz, y son determinantes del contenido líquido del tejido y del mantenimiento de la presión osmótica. En otras palabras los proteoglucanos actúan como filtro molecular y regulan migraciones celulares (movimientos) en el tejido. Además sirven como reguladores de la consistencia del tejido conjuntivo, de aquí la importancia de las macromoléculas para la resiliencia de la encía.


Ligamento periodontal

Es el tejido conectivo que vincula al cemento radicular con el hueso alveolar, por lo tanto está limitado por cemento y lámina dura, es decir, hueso cortical del alvéolo. El ancho del ligamento es de aproximadamente $0.25 \text{ mm} \pm 50\%$. Está constituido esencialmente por haces de fibras colágenas que pueden clasificarse así:

- a. **Fibras de la cresta alveolar**
- b. **Fibras horizontales**
- c. **Fibras principales u oblicuas**
- d. **Fibras apicales**
- e. **Fibras de la zona interradicular**



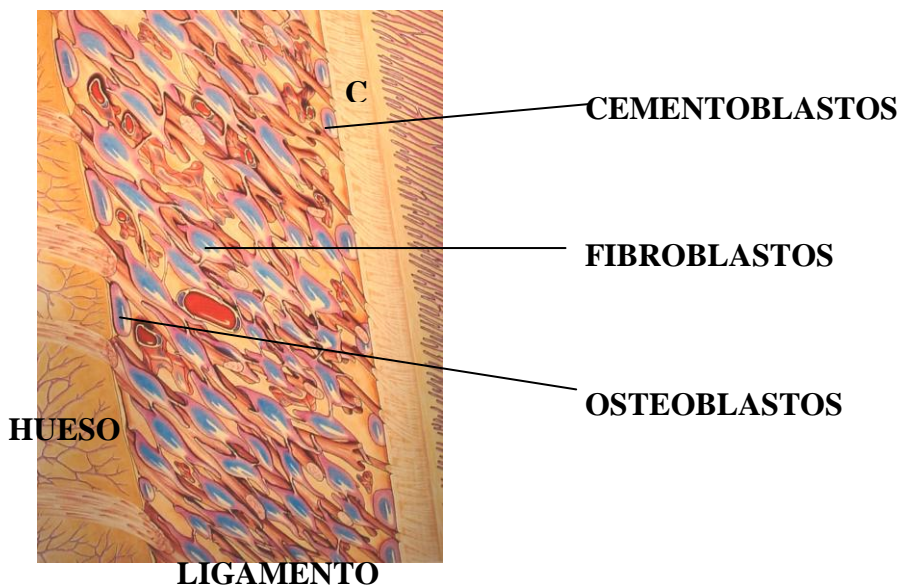
FORMACION DEL LIGAMENTO PERIODONTAL



Las fibras del ligamento se insertan en hueso y en cemento radicular, mineralizándose en el interior de ambos tejidos calcificados. Los haces de fibras atrapados en dichos tejidos, reciben el nombre de **fibras de Sharpey**.

CELULAS DEL LIGAMENTO PERIODONTAL:

Las células contenidas en el ligamento periodontal son: **fibroblastos, osteoblastos, cementoblastos, osteoclastos, cementoclastos, células epiteliales, células mesenquimatosas indiferenciadas (pericitos, en la periferia de vasos sanguíneos), macrófagos, Mastocitos y eosinófilos.**



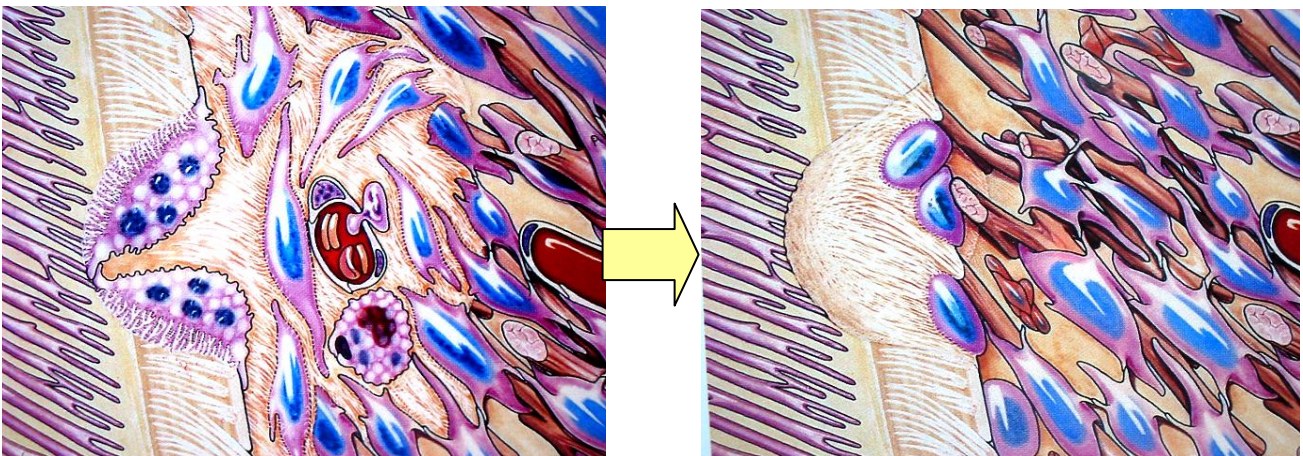
Las células conocidas como restos de Malassez representan remanentes de la vaina radicular epitelial de Hertwig, al microscopio se ve una membrana basal rodeando las células epiteliales, a las que se une a través de hemidesmosomas. Se desconoce su función. Son más abundantes en el área apical y cervical pero desaparecen con la edad algunas veces mineralizándose para convertirse en *cementículos* que se ven como masas

calcificadas adheridas o no a las superficies radiculares. Algunos autores las reconocen como desprendimientos del cemento radicular pero esta última teoría es poco aceptada.

El ligamento periodontal también contiene sustancia fundamental o matriz que rellena los espacios entre las fibras y las células. Al igual que en la lámina propia, los dos componentes principales son: glucosaminoglucanos como: ácido hialurónico, proteoglucanos; y glucoproteínas como fibronectina y lamininas, su contenido de agua también es elevado (70%).

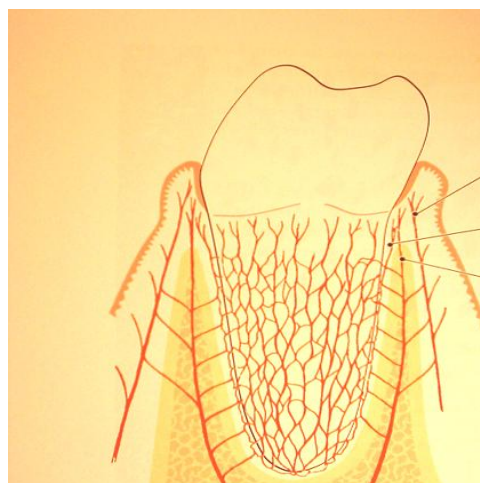
FUNCIONES DEL LIGAMENTO PERIODONTAL:

- **Formativa:** Contiene las células necesarias para neoformación de fibras (fibroblastos); de hueso (osteoblastos); de cemento (cementoblastos); de sustancia fundamental (fibroblastos y otras que pueden diferenciarse a partir de pericitos)
- **Remodelación:** durante el movimiento dental fisiológico (mesialización), el ligamento interviene en la formación y resorción del cemento y hueso así como de fibras. Proceso similar ocurre durante el acomodo del periodonto ante las fuerzas oclusales y en la reparación de las lesiones.



- **Física:** 1) provee un “forro” de tejido blando para proteger a los vasos y nervios de lesiones por fuerzas mecánicas; 2) permite la transmisión de las fuerzas oclusales al hueso; 3) brinda la inserción del diente al hueso 4) favorece la conservación de los tejidos gingivales en relación adecuada con los dientes y 5) ofrece resistencia contra el impacto de las fuerzas oclusales (amortiguamiento)

- **Sensitiva:** el ligamento periodontal se encuentra muy innervado por fibras nerviosas sensitivas con capacidad para transmitir sensaciones táctiles, de presión y dolor por las vías trigeminales. Los fascículos nerviosos pasan hacia el ligamento periodontal desde la región periapical y por los conductos del hueso alveolar que siguen la trayectoria de los vasos sanguíneos. Se dividen en fibras individuales mielinizadas que al final pierden sus vainas de mielina y confluyen en uno de cuatro tipos de terminación neural: terminaciones nerviosas que poseen configuración arbórea; corpúsculos tipo Ruffini, localizados de modo primario en la zona apical; formas en espiral, registradas sobre todo en la región radicular media; y terminaciones tipo huso, que se encuentran rodeadas por una cápsula fibrosa y se localizan primordialmente en el ápice. Las terminaciones libres son responsables de la sensación de dolor. El ligamento también posee **propioceptores** que dan información concerniente a *tensión, movimiento y posiciones* (sensibilidad profunda). Gracias a estos receptores, la presencia de una laminilla fina (10-30 micrones) ubicada entre los dientes es fácilmente identificable, especialmente durante la oclusión. De la misma manera, es sabido que un movimiento que lleve a los dientes del maxilar inferior al contacto con los superiores se detiene por reflejo y se transforma en movimiento de apertura, si se descubre una partícula inerte al masticar (arena, tierra, etc). De esta manera los receptores y propioceptores juegan un papel importante en la regulación de las fuerzas y los movimientos de la masticación.
- **Nutricional:** El ligamento periodontal aporta nutrientes al cemento, hueso y la encía por medio de los vasos sanguíneos. Además provee drenaje linfático a los vasos provenientes de papilas interdentarias y encía marginal.



Cemento Radicular

Existen dos clases de cemento radicular:

- **Cemento acelular (primario)**
- **Cemento celular (secundario)**
- **Cemento acelular o primario:** cubre desde el cuello hasta la mitad de la raíz, se forma antes de que el diente alcance su primer contacto oclusal. Las fibras de Sharpey constituyen la mayor parte de la estructura del cemento acelular. Casi todas se insertan en ángulos rectos, pero otras entran desde varias direcciones distintas. Además se observan otras fibrillas dispuestas paralelamente con la superficie radicular. Las fibras de Sharpey conforman el **sistema fibroso extrínseco** y son producidas por los fibroblastos. **El sistema fibroso intrínseco** es producido por los cementoblastos y está compuesto por fibras orientadas paralelamente a la superficie radicular.
- **Cemento celular o secundario:** se forma luego de que el diente llega al primer contacto oclusal, y en respuesta a exigencias funcionales durante toda la vida. A diferencia del cemento primario, posee células atrapadas en su matriz. El cemento celular se deposita sobre el cemento primario durante todo el período funcional del diente y también es producido por cementoblastos que al quedar atrapados en el tejido cementoide se denominan *cementocitos*. Estas células residen en lagunas que se unen entre sí por procesos citoplasmáticos que pasan por canalículos en el cemento, de la misma forma los cementocitos están unidos a los cementoblastos de la superficie. La presencia de los cementocitos permite el transporte de nutrientes a través del cemento y contribuye al mantenimiento de la vitalidad de éste tejido mineralizado.

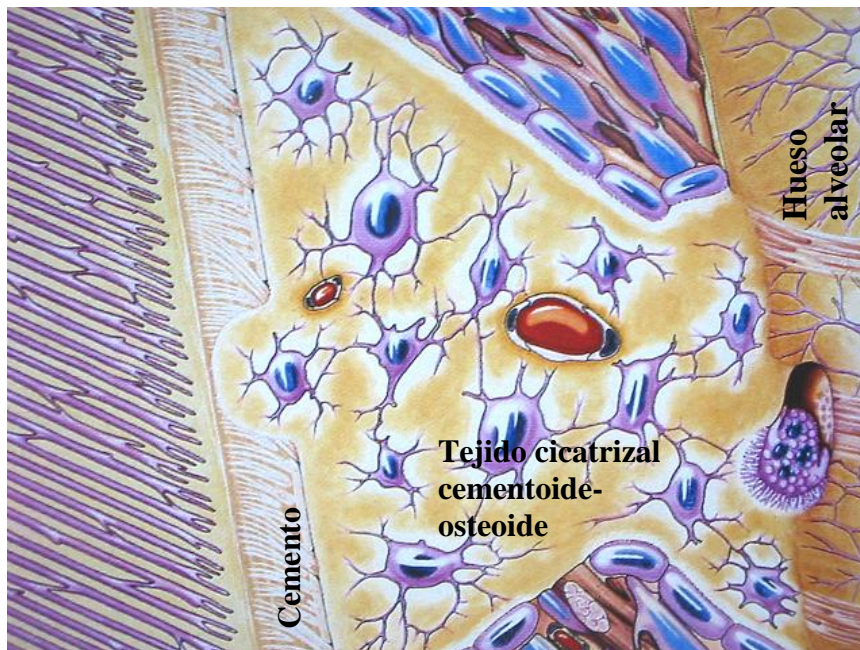El depósito de cemento es un proceso continuo que prosigue a velocidades cambiantes. La formación del cemento es más rápida en las zonas apicales, donde compensa la erupción del diente, que por sí misma compensa la atrición. (1,2) entre los 11 y 70 años de edad, el grosor promedio del cemento aumenta tres veces, con el incremento mayor en la región apical. Cuando la deposición de cemento sobrepasa los niveles normales formando

masas voluminosas en la porción apical de la raíz dentaria se habla de **Hipercementosis**.

La etiología de esta entidad, varía y aún no se comprende por completo. En dientes sin antagonistas, es interpretada como un esfuerzo por seguir el proceso eruptivo para lograre el contacto antagonista. En dientes con afección apical como proceso reparativo del espacio que ocupara el tejido fibroso. En traumatismo oclusal como refuerzo radicular en respuesta a las exigencias funcionales.

Cuando en ese intento de reparación con tejido mineralizado, ya sea de tipo cementoide o de tipo osteoide; resulta una obliteración del espacio que ocupara el ligamento periodontal, fusionando el tejido dentario con el tejido óseo alveolar, al fenómeno se le da el nombre de **Anquilosis**. Esta sucede en los dientes con resorción cementaria, hecho que sugiere que podría ser una forma de reparación anormal. También puede presentarse luego de la inflamación periapical crónica, el reimplante dental y el traumatismo oclusal, así como en torno a dientes retenidos. La anquilosis causa resorción radicular y su reemplazo gradual por tejido óseo, por tal razón los dientes reimplantados que se anquilosan pierden sus raíces luego de 4, 5 o 10 años y se exfolian con frecuencia.

Cuando se colocan implantes de titanio también ocurre anquilosis, pero debido a que el titanio no es reabsorbible permanece anquilosado.



CUELLO DENTARIO

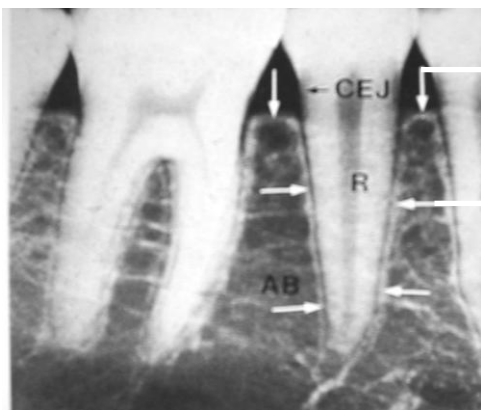
RELACION CEMENTO-ESMALTE

En el cuello de las piezas dentarias la relación que se manifiesta entre el CEMENTO RADICULAR Y EL ESMALTE DE LA CORONA, puede ser de tres tipos:

- 5-10% de los casos puede presentarse un espacio entre el esmalte y el cemento, dejando expuesta la dentina subyacente, lo cual es motivo de sensibilidad cervical cuando se acompaña de recesión gingival.
- 30% de los casos presenta una relación borde a borde, es decir, ya existe un leve contacto entre ambas estructuras (esmalte-cemento)
- El mayor porcentaje (60-65% de los casos) presenta una relación de traslape de cemento sobre esmalte.

Hueso Alveolar

El es tejido óseo que contiene alvéolos o cavidades donde van alojadas las raíces de las piezas dentarias. Al fragmento de hueso que queda entre un alveolo y otro adyacente se denomina **cresta o séptum interdental o interalveolar**. Las porciones óseas que cubren las superficies bucales y linguales son llamadas tablas óseas bucales y linguales respectivamente.



**CRESTA
INTERDENTAL**

**LAMINA DURA que bordea la
cresta interdental y el alveolo
dentario**

El hueso alveolar está conformado por dos clases de hueso:

1. Hueso compacto (lamina dura, lamina densa ó corteza ósea)
2. Hueso trabeculado (hueso esponjoso, lamina cribosa ó trabecular)

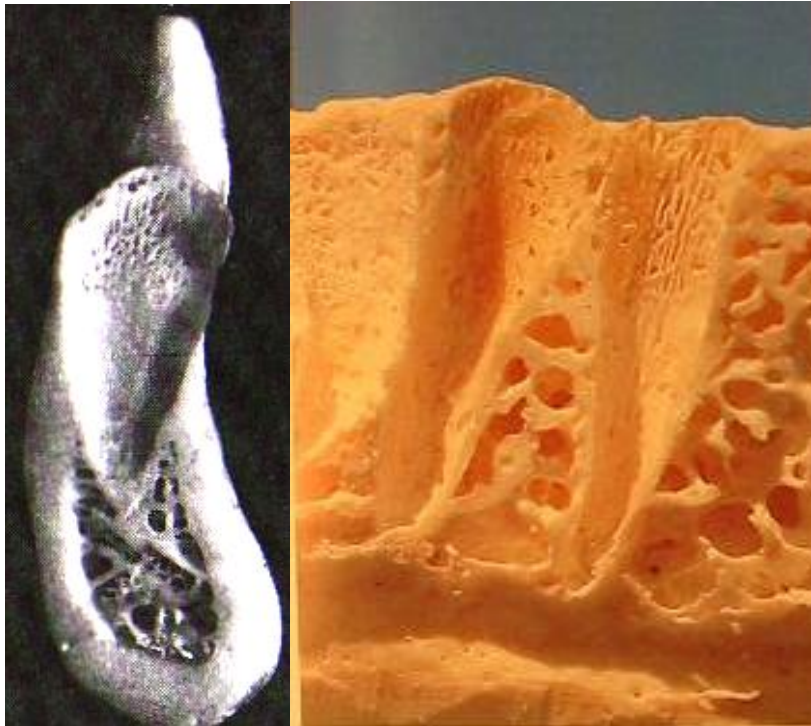


1. **Hueso compacto:** También llamado lámina dura o corteza ósea, consiste en una cubierta de hueso sólido, compacto, que protege al hueso trabeculado de traumas físicos y químicos en toda su extensión, inclusive la parte interna del alveolo está recubierta por esta lámina de hueso. La cresta alveolar también está recubierta por lámina dura y en radiografías orto radiales o en interproximales (de mordida) se aprecia a una distancia aproximada de 1 ó 2 milímetros de la unión esmalte-cemento en condiciones de salud periodontal y aún en gingivitis. Cuando la lámina dura sufre reabsorción rápida como en el caso de periodontitis rápidamente evolutiva, queda expuesto el hueso esponjoso o trabeculado, pudiendo perderse una importante cantidad de hueso de soporte dentario hasta el punto de exfoliar la pieza.

Generalmente cuando ocurre reabsorción de cresta interdental, los procedimientos terapéuticos actuales ofrecen poca o ninguna garantía de recuperarlos a niveles normales. Por lo tanto la evidencia radiográfica de presencia o ausencia de lámina dura para detectar la reabsorción ósea en sus etapas iniciales, es de vital importancia para que el pronóstico sea favorable, con un tratamiento oportuno que prevenga el progreso de la enfermedad. Es importante subrayar que cuando existe evidencia radiográfica de disminución de la altura de la cresta a niveles subnormales, pero al mismo tiempo existe evidencia de continuidad e integridad de lámina dura, se puede

afirmar que al momento de tomar la radiografía la reabsorción “*no está activa*” pues permitió la neoformación de corteza protectora.

La lámina dura adyacente al ligamento periodontal, está perforada por numerosos conductos de Volkmann por los cuales pasan vasos y nervios desde el hueso alveolar hacia el ligamento. En ésta corteza también se insertan los haces de fibras de Sharpey, similar a las que quedan atrapadas en cemento radicular.



2. **Hueso trabeculado:** También llamado hueso esponjoso por la similitud arquitectónica con ese material. Esta compuesto por trabéculas óseas que son formadas por osteoblastos, las trabéculas se anastomosan creando una especie de red o malla de hueso que caracteriza a este tejido.

Los osteoblastos, células encargadas de formar tejido osteoide constituido por fibras colágenas y una matriz con glucoproteínas y proteoglucanos; quedan atrapados en el tejido osteoide, cuando este experimenta calcificación por depósito de minerales para después transformarse en hidroxapatita y hueso. A los osteoblastos atrapados se les denomina **osteocitos**.

Los osteocitos residentes en las lagunas del hueso calcificado, están unidos entre sí y con los osteoblastos de la superficie ósea, mediante prolongaciones citoplasmáticas que pasan por conductillos que comunican a las lagunas.

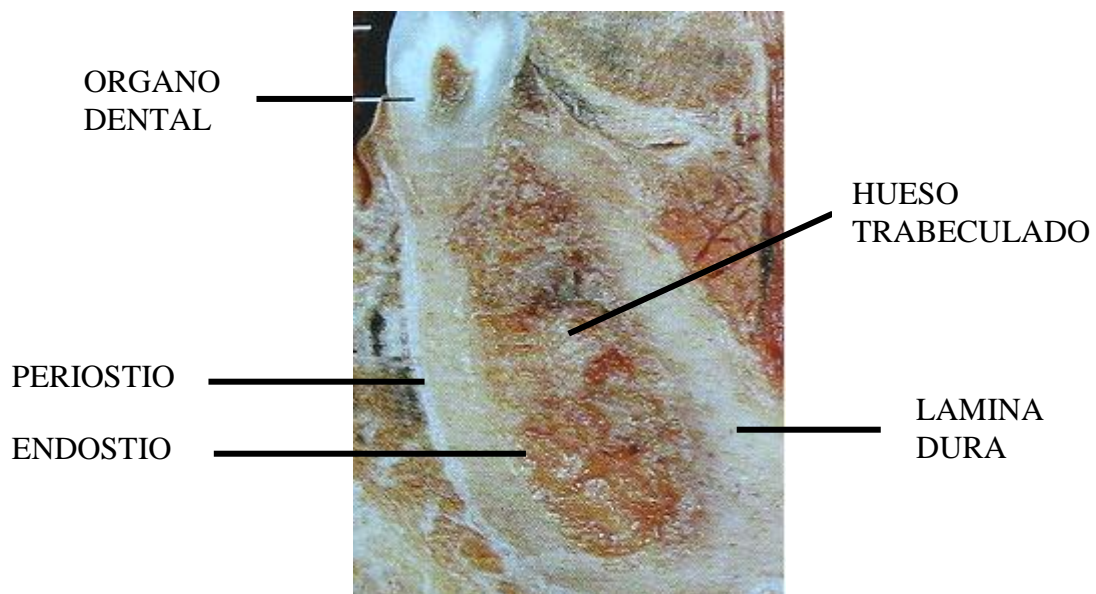
Ese mecanismo de comunicación sirve para el intercambio regular de los niveles de calcio y fosfato en sangre, utilizando para ello diferentes mecanismos de control hormonales.

Por razones no muy bien conocidas la calcificación ósea forma laminillas concéntricas que rodean vasos sanguíneos formando la estructura llamada sistema haversiano que nutre a todas las células. A la unidad del sistema haversiano, que representa la forma en que los osteocitos se comunican por prolongaciones citoplasmáticas dentro de canalículos se le llama OSTEON.

PERIOSTIO-ENDOSTIO

La superficie externa del hueso está tapizada por una membrana llamada **periostio** que posee fibras colágenas, osteoblastos y osteoclastos, células que están prestas a neoformación y remodelación óseas, según sean las exigencias.

Los espacios medulares (superficies internas del trabeculado) están revestidos ó tapizados por **endostio** que posee rasgos comunes con el periostio, con abundantes osteoblastos y osteoclastos. Los osteoclastos reabsorben por igual sustancia orgánica e inorgánica; debido a que son macrófagos agrupados, actúan por liberación de sustancias como ácido láctico, ácido hialurónico, colagenasas etc. creando un medio acidulado en el cual se disuelven las sales minerales del tejido óseo. Las sustancias orgánicas remanentes también son fagocitadas por los osteoclastos.



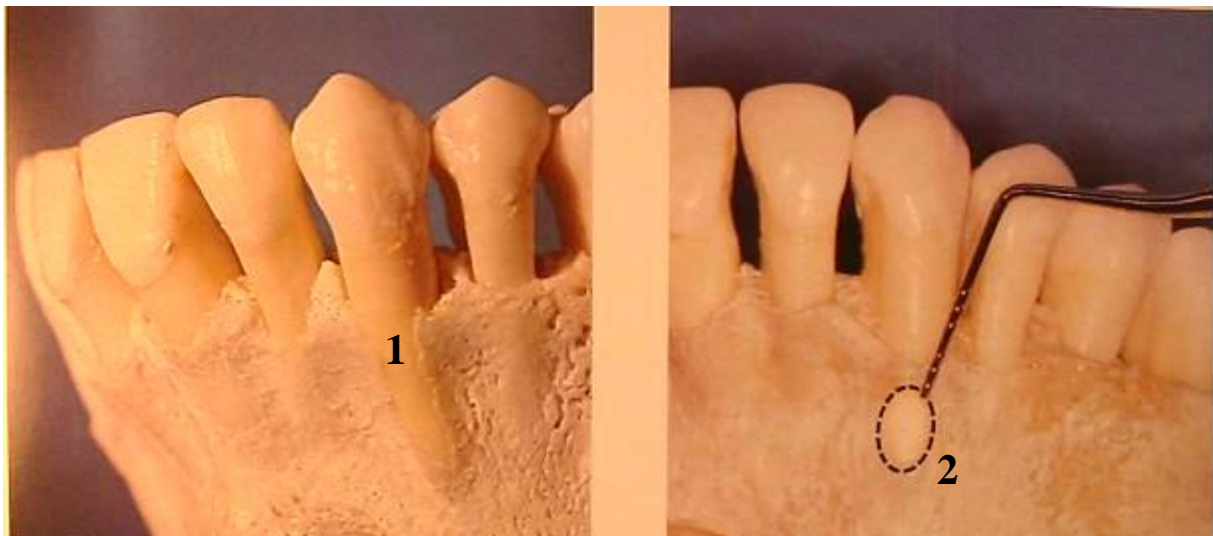DEFECTOS ÓSEOS COMUNES (No necesariamente patológicos)

Los defectos mas comunes del tejido óseo alveolar se manifiestan con mayor frecuencia en la superficie bucal o vestibular de los maxilares. Los defectos mas comunes son:

1. Dehiscencia
2. Fenestración

1. Dehiscencia: es el defecto que se caracteriza por falta de cobertura ósea en una porción coronaria localizada de la raíz, especialmente en raíces prominentes como caninos.

2. Fenestración: es el defecto que se manifiesta como una “ventana” que expone la raíz dental, es decir, que conserva un fragmento de tejido óseo (puente) entre el defecto y el cuello dentario.




Irrigación sanguínea del periodonto

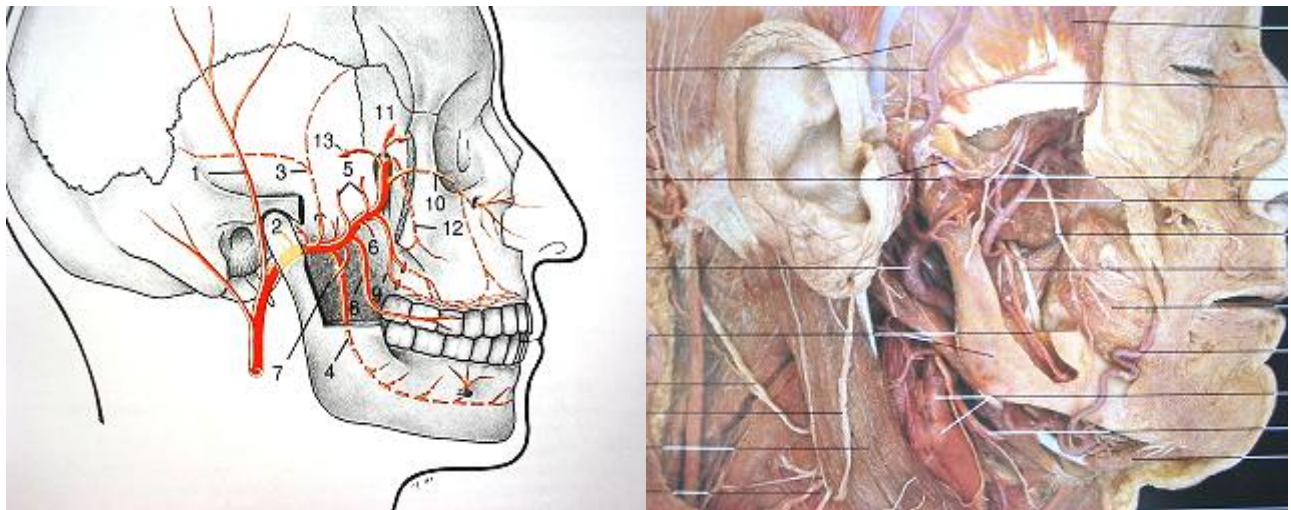
La **arteria dentaria** que es una rama de la **arteria maxilar superior e inferior** (dentaria) emite la **arteria intratabical o intracrestal**, es decir **del septum interdental** antes que entre al alveolo dentario a través de las perforaciones de la lámina dura que reviste el alveolo (conductos de Volkmann) con sus **ramas perforantes**. Esas ramas se anastomosan en el espacio del ligamento periodontal

con las **arterias del ligamento**, que se originan cerca del ápice radicular de la misma arteria dentaria. También se origina de esta arteria la rama que ingresa al conducto radicular (pulpar). La encía recibe su aporte sanguíneo de:

1. **Vasos del ligamento periodontal**
2. **Vasos intracrestales**
3. Los **vasos supraperiósticos** que son ramas terminales de la **arteria sublingual**, la **arteria mentoniana**, **arteria maxilar externa o facial**, **arteria palatina mayor**, **arteria infraorbitaria**, y la **alveolar postero-superior**.

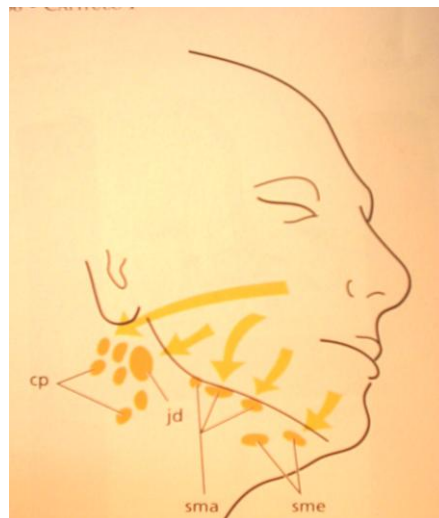
La encía libre es ricamente vascularizada especialmente la papila interdental en donde se anastomosan vasos **supraperiósticos**, **intracrestales** y **del ligamento periodontal**.





Sistema linfático del periodonto

Los capilares linfáticos forman una red extensa en el tejido conectivo. La pared del capilar linfático es delgada (consta de una sola capa de células endoteliales) permite el paso de la linfa que pasa de los capilares a los vasos linfáticos mayores que a menudo están en la vecindad de los vasos sanguíneos correspondientes. Antes que la linfa entre al torrente sanguíneo pasa por uno o más ganglios linfáticos. Los vasos linfáticos pueden drenar en ganglios submentonianos (gls), ganglios linfáticos cervicales profundos (gc), ganglios linfáticos submaxilares (gsma) y/o ganglio linfático yugulodigástrico (yd).

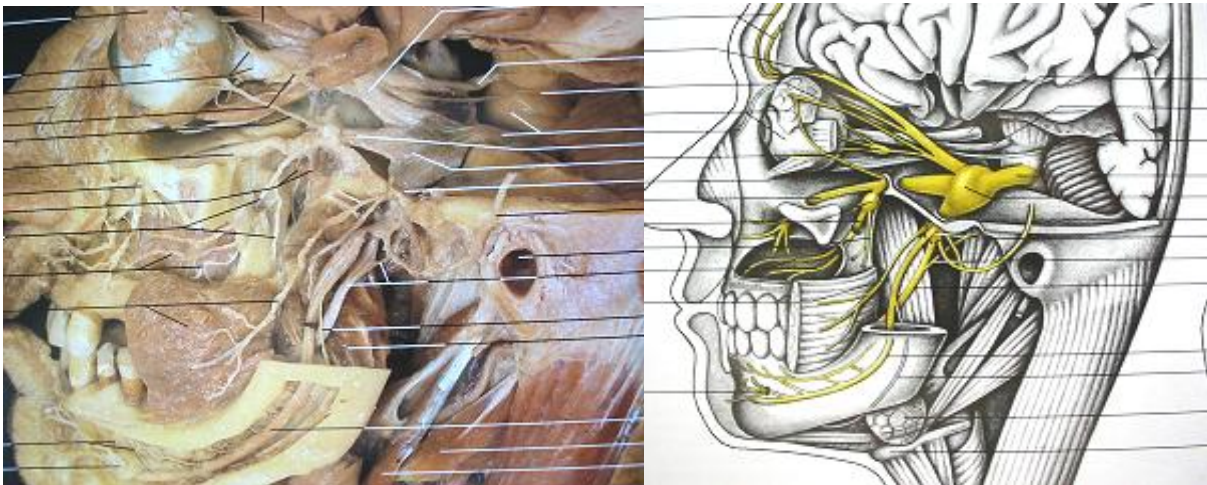


Inervación del periodonto

El periodonto contiene receptores **del dolor, el tacto y la presión**. El ligamento posee además **propioceptores** que dan información concerniente a movimientos y posiciones. Los nervios que registran dolor, tacto y presión tienen su centro trófico en el **ganglio semilunar**, en tanto que los propioceptores lo tienen en el **núcleo mesencefálico**. Ambos llegan al periodoncio por la vía del **trigémino** y sus zonas terminales.

Las ramas nerviosas **labiales superiores del infraorbitario** inerva encía de caninos, incisivos y premolares, la encía de la región molar la inerva el **dentario superior posterior**, en la cara bucal. La encía palatina por el **nervio palatino anterior**. En la zona de incisivos la encía palatal se inerva por el nervio **nasopalatino**. El **nervio sublingual** inerva la encía lingual, la encía de incisivos y caninos inferiores por **el nervio mentoniano** y la encía de molares por bucal por el **nervio buccinador o bucal**. Los dientes del maxilar inferior incluyendo su ligamento, por el **nervio dentario inferior** en tanto que los superiores por el **plexo alveolar superior o dentario**.

NERVIO TRIGEMINO



BIBLIOGRAFÍA

1. **Carranza, Newman, Takei, 2003. Periodontología clínica.** Novena edición. México: McGrawHill Interamericana (pp 15 - 63)
2. **Lindhe, Jan 2001. Periodontología clínica.** Tercera edición. Madrid España: Medica Panamericana. (pp 19 – 60)
3. **Barrios, G. Caffesse, Raúl, Et. Al. 1993. Odonología su fundamento biológico.** Colombia: IATROS ediciones Ltda., (4 tomos)
4. **Ham, A. 1987. Tratado de histología humana.** México: Interamericana, (1077 pag)
5. **Rohen Johannes, Yokochi Chihiro, Lütjen-Drecoll Elke. 2003. Atlas de anatomía humana: Estudio fotografico del cuerpo humano.** Quinta edición. España: ELSEVIER SCIENCE. (pp 23-183)
6. **Andreasen J. O. 1992. Reimplantación y transplante en odontología Atlas.** Buenos Aires: Panamericana. (pp 15-56)
7. **Nevins Mirón, Melloning James. 1998 Periodontal therapy: clinical approaches and evidence of success.** Japan: Quintessence Publishing Co. (399 p)
8. **Gartner Leslie, Hiatt James. 1997. Histologia: texto y atlas.** México: Mcgraw.Hill Interamericana. (506 p)