

TROMBOSIS DE SENO VENOSO SECUNDARIO A TRAUMATISMO ENCÉFALO CRANEANO GRAVE. REPORTE DE CASO

Venous sinus thrombosis secondary to severe traumatic brain injury. case report

MARCOS VILCA A.^{1a}, MARCO MELGAREJO P.^{1a}, ERMITAÑO BAUTISTA C.^{2c}, CARLOS PALACIOS P.^{1b}, YURIKO VILLAREAL H.^{1b}

¹Departamento de Neurocirugía del Hospital María Auxiliadora, Lima, Perú. ²Unidad de Cuidados Intensivos Neuroquirúrgicos del Hospital Nacional Guillermo Almenara, Lima, Perú

^a Neurocirujano. ^b Residente de Neurocirugía, ^c Neurointensivista y Docente de la UNMSM

RESUMEN

Introducción: La trombosis venosa cerebral (TVC) es un tipo raro de enfermedad cerebrovascular que puede ocurrir a cualquier edad y representa el 0,5% a 1.5% del total¹. La trombosis de seno venoso sagital superior (TSVSS) secundaria a traumatismo encéfalo craneal (TEC) es reportada a nivel mundial solo como casos únicos o en series pequeñas^{3,4}. La cefalea es el síntoma más frecuente (90%). Los signos focales más frecuentes son afasia y hemiparesia. El papiledema se presenta en 25% de los casos y crisis epilépticas en cerca de 40%^{1,4}. El diagnóstico se hace mediante angiografía en fase venosa, o por resonancia magnética (RMN) con gadolinio o con tomografía computarizada (TAC)^{1,2}.

Caso Clínico: Mujer de 23 años que sufre accidente de tránsito como pasajero. Presentó vomito explosivo, pérdida de conciencia y convulsiones, una TAC cerebral mostró múltiples contusiones bifrontales, desviación de línea media > 5mm, cisternas de la base obstruida, Escala de Glasgow de 6. Se le realizó una craniectomía descompresiva y luego pasó a UCI para manejo de la hipertensión endocraneal. Cursó con hidrocefalia, infección sistema nervioso (ventriculitis) y trombosis del seno venoso sagital superior.

Conclusión: La TSVSS post TEC es una causa infrecuente de TSVSS, pero potencialmente peligrosa si no se diagnostica oportunamente. La magnitud del trauma no se correlaciona con la aparición de una TSV. El síntoma más común es la cefalea, seguida convulsiones y signos de focalización, los que se correlacionan con lesiones en el parénquima cerebral.

Palabras Clave: Trombosis de los senos intracraneales, Hipertensión Intracraneal, Lesiones Encefálicas (Fuente: DeCS Bireme)

ABSTRACT

Introduction: Cerebral venous thrombosis (CVT) is a rare type of cerebrovascular disease that can occur at any age and represents 0.5% to 1.5% of the total.¹ Superior sagittal venous sinus thrombosis (SSVST) secondary to brain injury (BTI) is reported worldwide only as single cases or in small series.^{3,4} Headache is the most frequent symptom (90%). The most common focal signs are aphasia and hemiparesis. Papilledema occurs in 25% of cases and epilepsy in about 40%.^{1,4} Diagnosis is made by venous phase angiography, or by magnetic resonance imaging (MRI) with gadolinium or computed tomography (CT)^{1,2}.

Clinical Case: 23-year-old woman who suffers a traffic accident as a passenger. He presented explosive vomiting, loss of consciousness and seizures, brain CT showed multiple bifrontal contusions, midline deviation > 5mm, cisternae of the base obstructed, Glasgow Coma Scale of 6. A decompressive craniectomy was performed and then he was transferred to ICU for management of intracranial hypertension. She presented with hydrocephalus, nervous system infection (ventriculitis) and superior sagittal venous sinus thrombosis.

Conclusion: SSVST post BTI is a rare cause of SSVST, but potentially dangerous if not diagnosed early. The magnitude of the trauma does not correlate with the appearance of VST. The most common symptom is headache, followed by seizures and signs of targeting, which correlate with lesions in the brain parenchyma.

Keywords: Sinus Thrombosis, Intracranial, Intracranial Hypertension, Brain Injuries (Source: MeSH NLM)

<https://doi.org/10.53668/2021.PJNS34207>

Peru J Neurosurg 2021, 3 (4): 171-176

Enviado : 12 de abril del 2021

Aceptado: 20 de julio del 2021

COMO CITAR ESTE ARTÍCULO: Vilca M, Melgarejo M, Bautista E, Palacios C, Villareal Y. Trombosis de seno venoso secundario a traumatismo encéfalo craneano grave. Reporte de caso. *Peru J Neurosurg* 2021; 3(3): 171-176. doi:10.53668/2021.PJNS34207

La trombosis de las venas y los senos cerebrales es un trastorno cerebrovascular que, a diferencia del accidente cerebrovascular arterial, afecta con mayor frecuencia a adultos jóvenes y niños. Los síntomas y el curso clínico son muy variables. Una adolescente que ha tenido dolores de cabeza recientes después de comenzar la anticoncepción oral, una mujer que ha tenido convulsiones después del parto en la sala de obstetricia, y un hombre en coma con dilatación pupilar en la sala de emergencias todos pueden tener trombosis de los senos venosos. La incidencia anual estimada es de 3 a 4 casos por 1 millón de habitantes y hasta 7 casos por 1 millón entre niños. Aproximadamente el 75 por ciento de los pacientes adultos son mujeres. Durante la última década, una mayor conciencia del diagnóstico, mejores técnicas de neuroimagen y un tratamiento más eficaz han mejorado el pronóstico. Más del 80 por ciento de todos los pacientes ahora tienen un buen resultado neurológico.³⁻⁴

La trombosis del seno venoso (TSV) posterior a un TEC fue descrita por primera vez en 1934 por Bagley.³⁻⁵ El TEC es una causa infrecuente de TSV que representa alrededor de 4% de todos los casos siendo más frecuente después de un TEC abierto.⁶ No existe correlación entre la aparición de esta complicación y la intensidad del trauma.⁶

Aunque su fisiopatología se desconoce, diversos autores postulan como mecanismos posibles el edema citotóxico por disminución del flujo sanguíneo cerebral y el edema vasogénico, más frecuente de observar,³ por hipertensión venosa retrógrada y falla consecuente de la barrera hematoencefálica. Ambos juegan un rol preponderante en el desarrollo de un infarto venoso.⁶

Los síntomas no son específicos, por lo cual esta entidad puede presentar un retardo en su diagnóstico o ser subdiagnosticada; tiene un amplio rango de posibles evoluciones, desde casos benignos hasta casos fatales.¹ El tiempo promedio de inicio de una TSV post TEC en una serie de 11 pacientes fue de 4,1 días.⁶ Algunos de los síntomas y signos característicos son cefaleas insidiosas con mala respuesta a analgésicos (90%) o, menos frecuentes, cefalea post-ictal, déficit neurológico como afasia y hemiparesia, papiledema hasta en 25% y crisis convulsivas hasta en 40%.^{1,2,4}

La confirmación diagnóstica se obtiene mediante venografía, ya sea por resonancia o mediante TAC; ambos métodos tienen resultados similares en la detección de la TSV. Si bien la secuencia T1 en cortes finos de la RMN con gadolinio da más detalles de los senos venosos profundos y de las anomalías de parénquima.¹ El uso de venografía mediante TAC es preferido en el caso de pacientes con marcapasos, desfibriladores, o claustrofobia y produce menos artefactos.

La recomendación actual respecto al uso de antiepilépticos se basa en el estudio ISCVT, que sugiere tratar los pacientes con TSV que presentan alguna lesión supratentorial y que han desarrollado una convulsión.⁷

El manejo de la TSV post TEC es controvertido. El empleo de anticoagulantes debe ser discutido caso a caso,^{5,6} a diferencia de la anticoagulación en TSV no traumática en la que se considera segura y efectiva, incluso en presencia de hemorragia intraparenquimatosa.^{1,2,3,8} En los casos con curso clínico benigno, la observación clínica e imagenológica estricta, sin uso de anticoagulantes, ha tenido buenos resultados.⁵ El tipo de anticoagulante a usar es también controvertido.

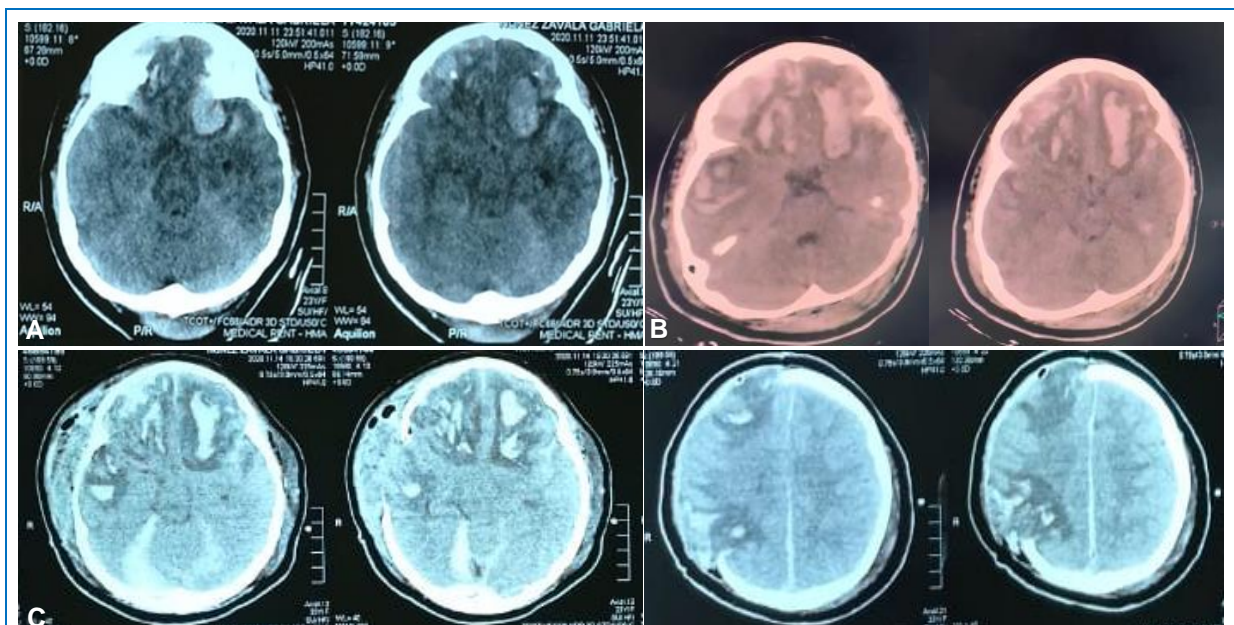


Fig 1. (A) Tomografía cerebral (TEM) al ingreso, que muestra contusiones bifrontal a predominio izquierdo, cisternas de la base obstruidas, gran edema, línea media conservada. **(B)** TEM cerebral a las 10 horas de ingreso donde se evidencia contusiones bifrontales de gran volumen, cisternas de la base obstruidas, gran edema, línea media desviada >5mm. **(C y D)** TEM cerebral postoperatoria luego de craniectomía descompresiva que muestra contusiones bifrontales definidas, contusión parietal derecha con edema circundante a la lesión, protrusión de masa cerebral por el área de craniectomía frontotemporoparietal derecha, cisternas de la base discretamente visibles, edema cortico-subcortical, línea media conservada.

CASO CLÍNICO

Historia y examen: Paciente mujer de 38 años, natural y procedente de Lima, sin antecedentes patológicos de importancia, que sufre accidente de tránsito en condición de pasajero de mototaxi, el cual colisiona con automóvil saliendo expulsado del vehículo (2 m de distancia), golpeándose la cabeza y el tórax contra el pavimento, presentando vómitos, pérdida de conciencia y convulsiones. Fue auxiliada por ambulancia (SAMU) y llevada a emergencia del Hospital María Auxiliadora. Evaluada en la unidad de shock trauma (UST) en estado post-ictal se encontró a paciente en Escala de Glasgow (EG) 4 (AO: 1, RV: 1, RM: 2), pupilas pequeñas hiporreactivas, signo de Babinski izquierdo. Se realizó tomografía cerebral (TEM), la cual mostró contusiones bifrontales a predominio izquierdo, cisternas de la base obstruidas, edema cerebral y no desviación de línea media. (Fig 1A)

En emergencia presentó nuevo episodio convulsivo por lo que recibió manejo de médico y neuroprotección (mantenimiento de vía aérea, manitol, anticonvulsivante, analgésicos), EG aumentó a 8 puntos (AO: 2, RV: 2, RM: 4). En las 8 horas siguientes paciente se deteriora neurológicamente, presentando ECG: 6 puntos (AO:2, RV:2, RM:2), pupila izquierda midriática (3.5 mm). Nueva TEM cerebral mostró incremento de edema cerebral y desviación de línea media por lo que fue programada para cirugía. (Fig 1B)

Tratamiento quirúrgico: Se le realizó una *Craniectomía Descompresiva (CD)*, presentando durante la cirugía sangrado en diferentes áreas del cerebro, así como gran edema cerebral que ocasiona protusión del parénquima a través de área de craniectomía debido a gran hipertensión endocraneal, asociado a tortuosidad de vasos venosos; buen latido cerebral.

Evolución clínica: Paciente fue transferida a la Unidad de Cuidado Intensivos (UCI) para el manejo posoperatorio (PO). Permaneció en ventilación mecánica, bajo sedación profunda (RASS-5), SNG para alimentación y con terapia osmolar (Manitol 20%, 150cc/4 horas), anticonvulsivante (Fenitoína 100 mg c/8horas EV), antibioticoterapia (Ceftriaxona 2g/24 horas EV), protector gástrico (Omeprazol 40 mg/24 horas EV). Al examen físico: El área de descompresión quirúrgica (Flap) se encontraba abombada, tensa. A las 48 h, se solicitó una TEM Cerebral de control la cual mostró reducción de la desviación de línea media con protusión de parénquima a través de área de craniectomía. (Fig 1C y 1D)

Paciente evolucionó en forma lentamente favorable, aunque con secuela neurológica (hemiplejía izquierda, afasia, abulia), obedecía órdenes simples, pupilas simétricas fotorreactivas, FLAP abombado, blando, ECG 10. Fue extubada sin complicaciones, siendo dada de alta de UCI en el PO12.

Durante su hospitalización en el área de cuidados generales cursó con cuadro febril asociado infección urinaria por *E. coli*, por lo que fue tratada con Ciprofloxacino 400 mg EV c/12horas por 7 días y luego vía oral, con lo cual la infección fue controlada. En el PO30 se le realizó una TEM cerebral, la cual mostró hidrocefalia moderada y protusión de parénquima cerebral por lo que se decidió cirugía de la hidrocefalia. (Fig 2A y 2B)

Se realizó la *colocación de un sistema de derivación ventrículo peritoneal (DVP)* encontrando el líquido cefalorraquídeo (LCR) claro, a gran presión. El estudio de LCR mostró: Glucosa: 45 mg/dl, proteínas: 85 mg/dl, recuento celular: 28xmm³, mononucleares: 65%, polimorfonucleares: 35%, hematíes: 10 xmm³, cultivo negativo. Se solicita TEM Cerebral de control PO. (Fig 2C y 2D)

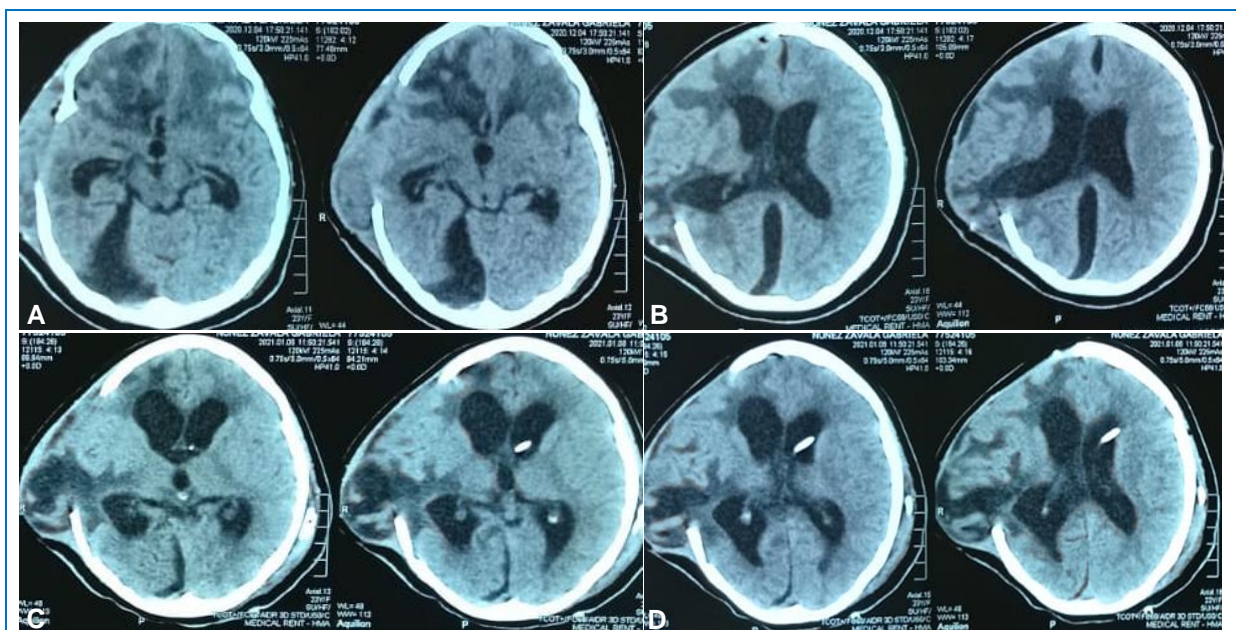


Fig 2. (A y B) TEM cerebral preoperatoria a DVP que muestra edema vasogénico bifrontal y parietal derecho cortico-subcortical, protusión de masa cerebral por el defecto de la craniectomía frontotemporoparietal derecha, dilatación ventricular a predominio del cuerno posterior derecho, colección líquida interhemisférica, cisternas de la base visibles. (C y D) TEM cerebral postoperatoria luego de DVP donde se evidencia encefalomalacia, protusión masa cerebral por el defecto de la craniectomía frontotemporoparietal derecha, catéter proximal DVP en cavidad ventricular cuerno frontal anterior izquierdo.

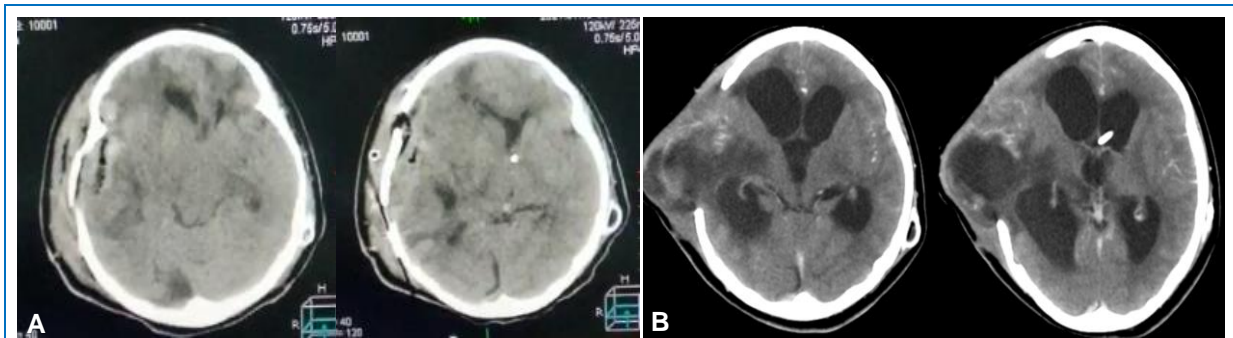


Fig 3. (A) TEM cerebral sin contraste que muestra gran desviación de línea media >5mm, lesiones hiperdensas en la región frontal derecha, colapso del ventrículo lateral ipsilateral al defecto óseo, cisternas de la base obstruidas, catéter proximal de DVP en ventrículo lateral izquierdo. (B) TEM cerebral con contraste que evidencia severa dilatación ventricular, lesión quística con discreta captación de contraste, el cual protruye junto al área de encefalomacia a través del defecto de la craneotomía, frontotemporoparietal derecha.

La evolución fue favorable por lo que en el PO10 se le realizó una craneoplastia con hueso autólogo + malla de titanio, sin presentar complicaciones intraoperatorias. A las 20 horas del PO paciente presentó deterioro neurológico, vómitos explosivos y disminución de la ECG a 9 puntos. TEM cerebral de control mostró gran efecto de masa del lado operado y desviación de línea media hacia el lado contralateral. (Fig 3A)

La paciente fue nuevamente intervenida quirúrgicamente, realizándosele el retiro de la plaqueta ósea y la malla de titanio (CD), encontrando LCR a presión, turbio, con signos de infección. Análisis de LCR mostró: Glucosa: 35 mg/dl, proteínas: 92 mg/dl, recuento celular: 100.00 x mm³, mononucleares: 20%, polimorfonucleares: 80%, hematíes: 10 xmm³, cultivo negativo. Fue diagnosticada de Ventriculitis iniciando tratamiento antibiótico de amplio espectro (Meropenem 2g/8h EV x 21 días, y Vancomicina 1g/12 h EV por 6 semanas). TEM cerebral de control mostró resolución de desviación de línea media con protusión de parénquima cerebral, además de hidrocefalia. (Fig 3B)

Posteriormente sistema DVP fue retirado colocándose un sistema de drenaje externo (DVE).

Luego de 4 semanas de tratamiento antibiótico se logra la remisión de la ventriculitis, la fiebre remite y el estudio de LCR mostró: Glucosa: 43 mg/dl, proteínas: 61 mg/dl, recuento celular: 8.00 x mm³, mononucleares: 0, polimorfonucleares: 0, hematíes: 176 x mm³. Ante la persistencia de hidrocefalia, que no es resuelta con los sistemas de DVP o DVE, se realiza estudio de Panangiografía, en busca de la etiología.

El estudio de Panangiografía, nos revela la obstrucción parcial o Trombosis del Seno Venoso Sagital Superior (TSVSS) en los 2/3 anteriores (Fig 4A y 4B). La paciente continuó con crisis convulsivas parciales, sin deterioro del sensorio, en tratamiento con anticonvulsivante (Fenitoína EV 10mg/kg) y hasta el momento de este reporte continuaba hospitalizada recibiendo manejo multidisciplinario (Neurocirugía, Infectología, Hematología).

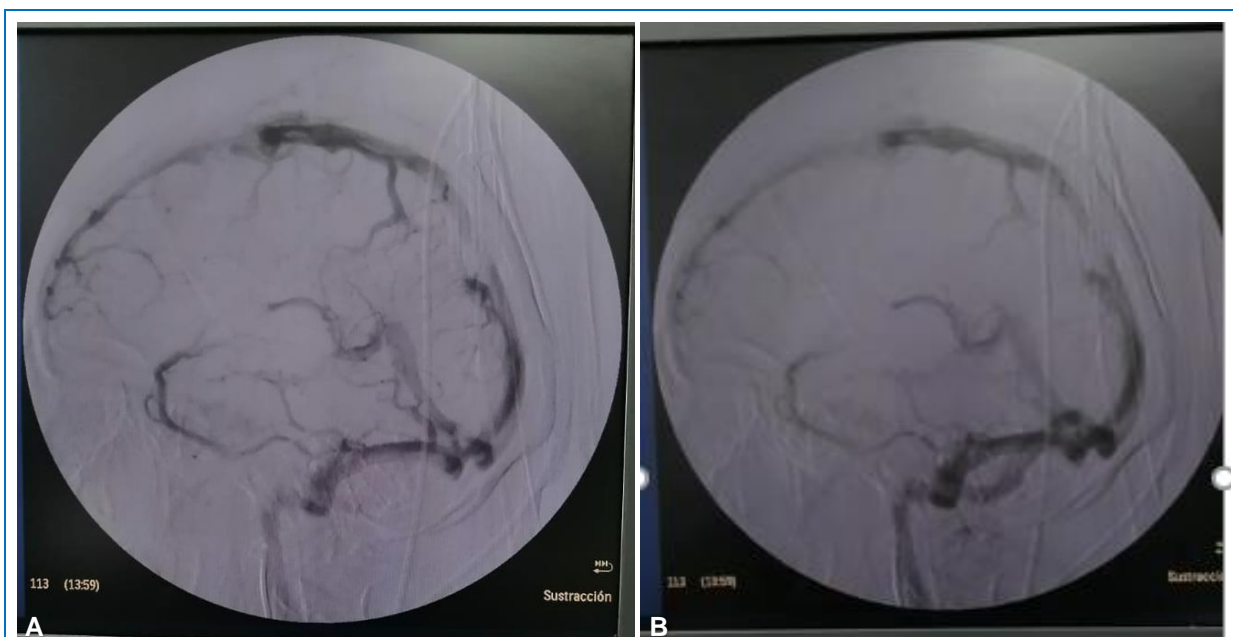


Fig 4. Angiografía cerebral en (A y B) vista sagital donde se aprecia en la fase venosa, el drenaje venoso abolido en el extremo anterior y el seno venoso longitudinal superior ausente.

DISCUSIÓN

El caso presentado nos muestra un paciente con TEC severo operado, con evolución neurológica asociada a múltiples eventos estructurales como hidrocefalia, infección del SNC, y las características clínicas clásicas de Trombosis del Seno Venoso Sagital Superior (TSVSS) como son: Cefalea pertinaz y crisis epilépticas focales, Aunque la literatura médica menciona que la trombosis del seno venoso es menos común que otros tipos de accidentes cerebrovasculares, es más difícil de diagnosticar debido a la variedad de sus manifestaciones clínicas. El diagnóstico debe ser considerado en pacientes con cefalea inusual o con síntomas sugerentes de trombosis, en ausencia de factores de riesgo vasculares.^{1,4} Nuestro caso en particular tuvo confirmación diagnóstica con Panangiografía.

En el International Study on Cerebral Vein and Dural Sinus Thrombosis (ISCVT), el 44% de los pacientes tuvo más de una causa o factor predisponente; además, la causa no pudo ser encontrada en casi el 15% de casos.⁵

La presentación clínica varía desde una cefalea leve como síntoma más frecuente hasta accidentes cerebrovasculares hemorrágicos, hemorragias subaracnoideas, coma e incluso muerte, por lo que su diagnóstico oportuno es muy importante. Actualmente su diagnóstico ha aumentado debido a la mayor uso de técnicas de neuroimágenes y al aumento de la sospecha clínica por parte de los médicos.⁵

La TSVSS posterior a un TEC fue descrita por primera vez en 1934 por Bagley.^{3,5} Es una causa infrecuente de TSVSS que representa alrededor de 4% de todos los casos de TSVSS y que es más frecuente después de un TEC abierto.⁶ No existe correlación entre la aparición de esta complicación y la intensidad del trauma.⁶

Aunque su fisiopatología se desconoce, diversos autores postulan como mecanismos posibles el edema citotóxico por disminución del flujo sanguíneo cerebral y el edema vasogénico, más frecuente de observar,³ por hipertensión venosa retrógrada y falla consecuyente de la barrera hematoencefálica.⁸

Ambos juegan un rol preponderante en el desarrollo de un infarto venoso.⁶ Los síntomas no son específicos, por lo cual esta entidad puede presentar un retardo en su diagnóstico o ser subdiagnosticada; tiene un amplio rango de posibles evoluciones, desde casos benignos hasta casos fatales.¹

El promedio del tiempo de inicio de una TSVSS post TEC en una serie de 11 pacientes fue de 4,1 días.⁶ Algunos de los síntomas y signos característicos son cefaleas insidiosas con mala respuesta a analgésicos (90%) o, menos frecuentes, cefalea post-ictal, déficit neurológico como afasia y hemiparesia, papiledema hasta en 25% y crisis convulsivas hasta en 40%.^{1,2,4}

La confirmación diagnóstica se obtiene mediante venografía, ya sea por resonancia o mediante TAC; ambos métodos tienen resultados similares en la detección de la TSVSS.^{4,5}

La recomendación actual respecto al uso de antiepilépticos se basa en el estudio ISCVT, que sugiere tratar los pacientes con TSVSS que presentan alguna lesión supratentorial y que han desarrollado una convulsión.⁷

El manejo de la TSVSS post TEC es controvertido. El empleo de anticoagulantes debe ser discutido caso a caso,^{5,6} a diferencia de la anticoagulación en TSVSS no traumática en la que se considera segura y efectiva, incluso en presencia de hemorragia intraparenquimatosa.^{1,2,3,8} En los casos con curso clínico benigno, la observación clínica e imagenológica estricta, sin uso de anticoagulantes, ha tenido buenos resultados.⁵ El tipo de anticoagulante a usar es también controvertido.

El tratamiento intravascular con trombectomía mecánica y balón de angioplastia ha sido usado para la TSVSS desde 1996, y se ha sido comunicado sólo a través de reportes de casos, con buenos resultados. Se evita la trombólisis química, puesto que se reportan tasas de complicaciones hemorrágicas entre 10 a 30% de los casos.^{5,9,10}

CONCLUSIÓN

El TEC es una causa infrecuente de TSVSS, pero es potencialmente peligrosa si no se diagnostica oportunamente. La magnitud del trauma no se correlaciona con la aparición de una TSV. El síntoma más común es cefalea, seguida de crisis convulsivas o signos de focalización, los que se correlacionan habitualmente con lesiones parenquimatosas visibles en las neuroimágenes.

El uso de anticoagulantes debe ser discutido según cada caso, teniendo como base que en la TSVSS no traumática es segura y eficaz, teniendo en cuenta que en el TEC puede aumentar las tasas de hemorragia intracranial.

REFERENCIAS BIBLIOGRÁFICAS

1. Saposnik G, Barinagarrementeria F, Brown R, Bushnell C, Cucchiara B, Cushman M, et al. Diagnosis and management of cerebral venous thrombosis. *Stroke* **2011**; 42: 1158-92.
2. Einhaupl K, Bousser MG, Bruijn SFTM, Ferro J, Martinelli I, Masuhr F, et al. EFNS guideline on the treatment of cerebral venous and sinus thrombosis. *Eur J Neurol* **2006**; 13: 553-9.
3. Guenther G, Arauz A. Cerebral venous thrombosis: A diagnostic and treatment update. *Neurología*. **2011**; 26:488-98.
4. Stam J. Thrombosis of the cerebral veins and sinuses. *N Engl J Med*. **2005**; 352:1791-98.
5. Saposnik G, Barinagarrementeria F, Brown RD Jr, et al. Diagnosis and management of cerebral venous thrombosis: a statement for healthcare professionals from the American Heart Association/American Stroke Association. *Stroke*. **2011**; 42(4):1158-92.
6. Ferro JM, Canhão P, Stam J, Bousser MG, Barinagarrementeria F; ISCVT Investigators. Prognosis of cerebral vein and dural sinus thrombosis: results of the International Study on Cerebral Vein and Dural Sinus Thrombosis (ISCVT). *Stroke*. **2004**; 35:664-70.
7. Stam J, de Bruijn SFTM, deVeber G. Anticoagulation for cerebral sinus thrombosis. *Stroke* **2003**; 34: 1054-5.

8. Van Dongen C, van den Belt A, Prins M, Lensing A. Fixed dose subcutaneous low molecular weight heparins versus adjusted dose unfractionated heparin for venous thromboembolism. *Cochrane Database Syst Rev* **2004**; (4): CD001100.
9. Ferro J, Crassard I, Couthino J, Canhao P, Barinagarramenteria F, Cucchiara B, et al. Decompressive surgery in cerebrovenous thrombosis. A multicenter registry and a systematic review of individual patient data. *Stroke* **2011**; 42: 2825-31.

Aspectos Éticos

Se le informó a la paciente sobre la publicación del caso y el uso de sus fotos, obteniéndose consentimiento informado, adjuntos en la historia bajo estricta confidencialidad

Declaración de conflicto de intereses

Los autores reportan que no existe conflicto de interés en lo concerniente a los materiales y métodos usados en este estudio o a los hallazgos específicos en este artículo.

Contribución de los autores

Concepción y diseño: Todos los autores. Redacción del artículo: Palacios C. *Revisión crítica del artículo:* Bautista, Palacios, Rosas. *Revisó la versión reenviada del artículo:* Bautista. *Aprobó la versión final del artículo en nombre de todos los autores:* Bautista, Palacios.

Correspondencia

Ermitaño Bautista Coronel. Unidad de Cuidados Intensivos Neuroquirúrgicos del Departamento de Neurocirugía del Hospital Nacional Guillermo Almenara. Av. Grau 800. La Victoria. Lima, Perú. *Correo electrónico:* ebautistac@unmsm.edu.pe