

YEYUNOSTOMÍAS

ALFREDO PABLO FERNÁNDEZ MARTY

Jefe del Servicio de Cirugía
Docente asistente en Cirugía Gastroenterológica,
Universidad Católica Argentina, Buenos Aires

GERARDO MARIANO VITCOPP

Médico cirujano especializado en tratamientos percutáneos

Hospital de Gastroenterología Dr. Carlos Bonorino,
Buenos Aires

Las indicaciones para emplazar un tubo de alimentación en el yeyuno son varias, siendo la más común la imposibilidad de usar con seguridad el tubo digestivo superior como vía de alimentación.

Lógicamente es requisito indispensable tener un funcionamiento intestinal adecuado.

Una sonda de alimentación puede ubicarse en el yeyuno en diferentes circunstancias: como único procedimiento o como complemento de una cirugía mayor.

Las indicaciones (Cuadro 1) como procedimiento único son:

- Obstrucciones esofágicas, gástricas o duodenales benignas o malignas; donde no existe posibilidad de usar el estómago como vía de soporte nutricional
- Previo a una cirugía mayor o a tratamientos radio/quimioterápicos donde no sea aconsejable usar el estómago⁸⁻¹¹.
- Fístula digestiva anastomótica del tubo digestivo superior y que se desee sortear la misma (fístula esófago-gástrica, esófago-yeyunal, del muñón duodenal o post duodenopancreatectomía)
- Gastroparesia

Como complemento de una cirugía mayor tiene sus indicaciones en aquellos pacientes que pueden presentar complicaciones en la reconstrucción del tránsito digestivo como en una esófago-gastrectomía, una gastrectomía total o una duodenopancreatectomía. También en cirugías para tratar trauma duodeno-pancreático o pancreatitis aguda o crónica severa²⁵ y en todos aquellos casos donde el cirujano desee comenzar una alimentación enteral precoz luego de una cirugía del tubo digestivo superior.

1. Cáncer de cabeza y cuello
2. Trastornos mecánicos o motores oro faríngeos. Disfagia
3. Cáncer de esófago
4. Enfermedad pulmonar obstructiva crónica
5. Esofagitis radiógena
6. Estenosis esofágica
7. Trastornos motores del esófago
8. Cáncer gástrico
9. Trastornos de la motilidad gástrica
10. Trastornos del tracto de salida gástrico
11. Cáncer de páncreas o pancreatitis
12. Traumatismos
13. Enfermedades degenerativas
14. Paraplejias
15. Desordenes neuromusculares.

Cuadro Nro. 1. Yeyunostomías e indicaciones.

GASTROYEYUNOSTOMÍA

Si bien la yeyunostomía clásicamente se ha definido como todo orificio efectuado en el yeyuno con criterio de alimentación, hoy se puede acceder a colocar una sonda de alimentación en el yeyuno a través del estómago.

Sin embargo esta vía para uso prolongado de la alimentación enteral no parece ser mejor que la yeyunostomía directa⁶⁻⁷.

Para utilizar esta vía es necesario que el estómago esté sano anatómicamente. Las indicaciones de gastroyeyunostomía por sobre la gastrostomía incluyen:

- Retardo en el vaciamiento gástrico (obstrucción proximal al ángulo de Treitz, gastroparesia, alimentación temprana en pancreatitis aguda)
- Antecedentes o alta probabilidad de reflujo gastroesofágico y aspiración u obstrucción esofágica con fístula esófago-traqueal³⁰.

Las contraindicaciones para gastroyeyunostomía son las mismas que para la gastrostomía.

La gastroyeyunostomía puede realizarse por vía laparotómica o percutánea bajo control radiológico y endoscópico.

Técnicamente se siguen los mismos pasos que para la realización de una gastrostomía hasta la punción gástrica y luego:

1. Canulación del píloro
2. Progresión hasta el yeyuno del alambre/catéter, con control radioscópico con contraste diluido
3. Introducción del tubo yeyunal bajo guía de alambre.

En este procedimiento percutáneo es particularmente importante la angulación que se le da a la aguja en el sitio de punción, debiendo estar orientada hacia el antro a fin de facilitar la canulación del píloro³⁻¹⁰. (Fig. 1)

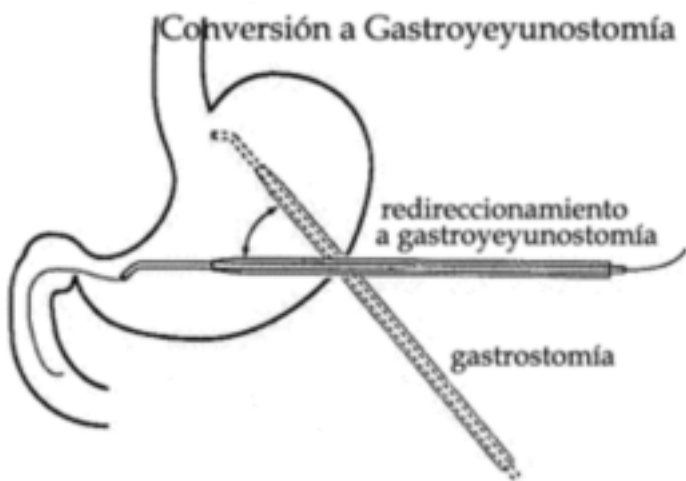


Fig. 1. Conversión a gastroyeyunostomía.

Se utiliza una sonda de doble lumen: uno gástrico con función descompresiva y otro yeyunal para nutrición²⁹. (Fig. 2).

También hay equipos que usan el catéter gástrico sólo como ruta de acceso yeyunal²⁴.

La colocación de la gastrostomía se realiza según técnica radioscópica percutánea, utilizando la asistencia endoscópica para la progresión del segmento yeyunal¹⁸. (Fig. 3)

YEYUNOSTOMÍAS

La colocación de un tubo de yeyunostomía puede realizarse⁴⁻⁹⁻¹²⁻¹⁷⁻²²⁻²³⁻²⁸.

1. a cielo abierto por laparotomía,
2. con asistencia laparoscópica,
3. por laparoscopia,
4. percutánea con guía por imágenes o endoscópica.

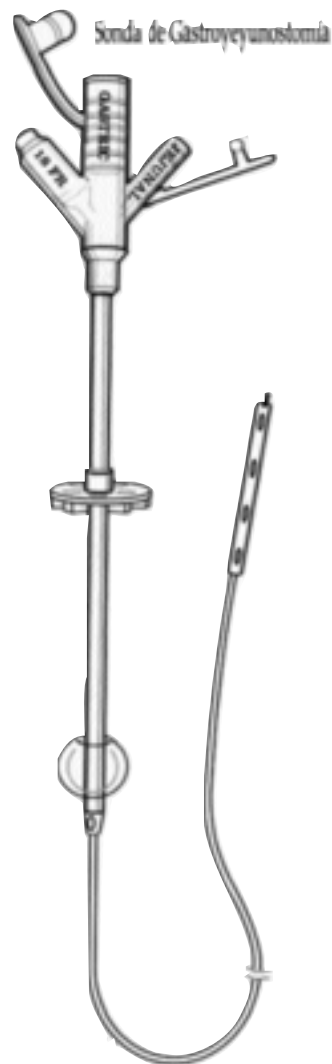


Fig. 2. Sonda de gastroyeyunostomía.

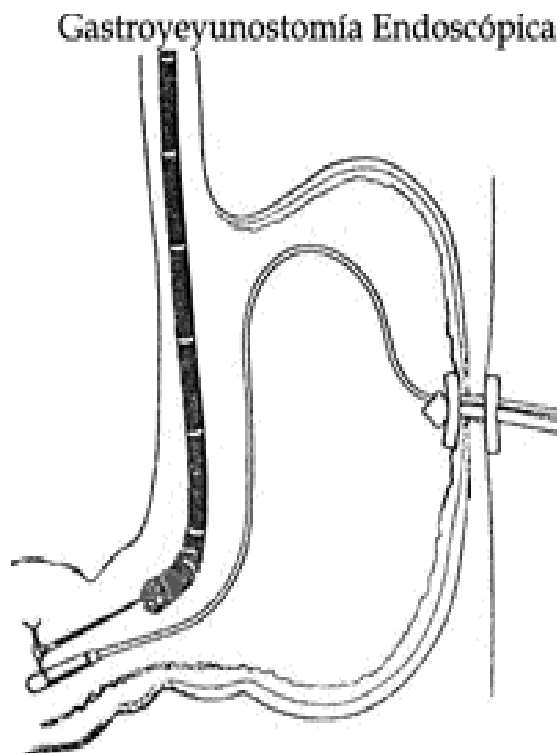


Fig. 3. Gastroyeyunostomía endoscópica.

TÉCNICAS:

1. A CIELO ABIERTO POR LAPAROTOMÍA

Se puede abordar por una incisión mediana, transrectal izquierda, transversal u oblicua. Siempre es importante prever la contrabertura para exteriorizar la sonda.

Existen dos grandes tipos:

- Laterales
- Terminales

Las yeyunostomías laterales son las más frecuentemente usadas a través de la introducción directa de la sonda o tunelizándola a la manera de Witzel.

La exteriorización directa de la sonda no es deseable ya que no es continente y la filtración peri catéter es de difícil control.

En ambos casos, por laparotomía o con asistencia laparoscópica se debe individualizar la primera asa yeyunal y entre 25 y 30 cm. del asa fija se debe efectuar una enterotomía en el borde antimesentérico e introducir el catéter, preferentemente de 8 o 10 French.

El calibre de la sonda debe ser el adecuado para permitir el pasaje del alimento sin taparse y que ésta no reste luz al intestino. La enterotomía debe ser mínima y cerrarse con una jareta de material irreabsorbible o tunelizarse a través de una seromiotomía como lo describiera Witzel o con un túnel seromuscular de entre 5 y 10 cm. de longi-

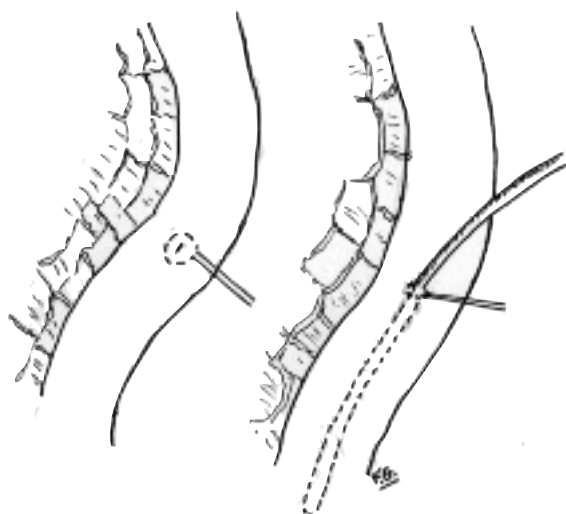


Fig. 4. Yeyunostomía. Técnica de Witzel. Jareta en el borde antimesentérico. Introducción de la sonda y ajuste.

tud. (Figs. 4 y 5).

El asa debe fijarse al peritoneo parietal en una longitud entre 5 y 10 cm. para evitar vólvulos y oclusiones. (Fig. 6)

Los catéteres siempre deben exteriorizarse por contrabertura. (Fig. 7). Las yeyunostomías terminales son de más difícil confección, conllevan anastomosis, con sus

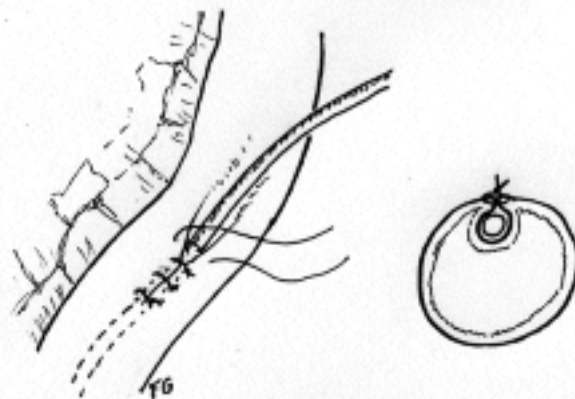


Fig. 5. Plegamiento del yeyuno para formar el túnel. En un corte transversal se observa la tunelización.

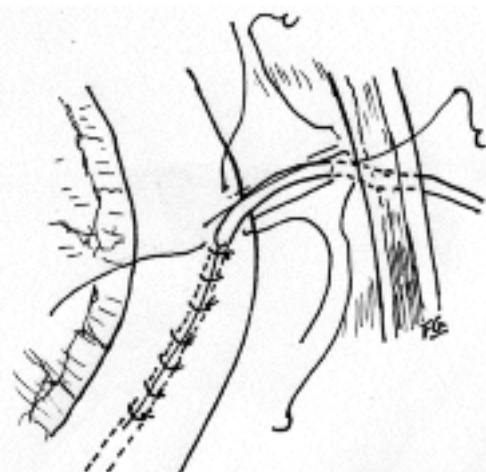


Fig. 6. Se observan los puntos entre la seromuscular de yeyuno y la pared abdominal alrededor de la sonda yeyunal.

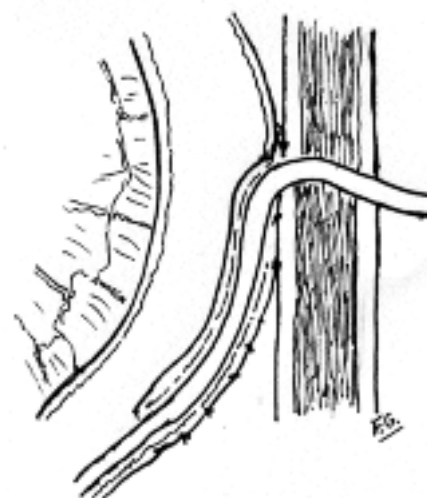


Fig. 7. Corte de la yeyunostomía con técnica de Witzel.

riesgos, pero son funcionalmente más adecuadas.

Están indicadas cuando son definitivas.

Pueden ser en Y de Roux o en Omega.

En ambos casos se debe elegir, también, un asa que se encuentre entre 25 y 30 cm. del ángulo duodeno yeyunal.

En la yeyunostomía en Y la entero-entero anastomosis debe hacerse entre 30 y 40 cm. y el asa se puede exteriorizar como fístula mucosa o evirtiendo la mucosa en un

Yeyunostomía en Y de Roux

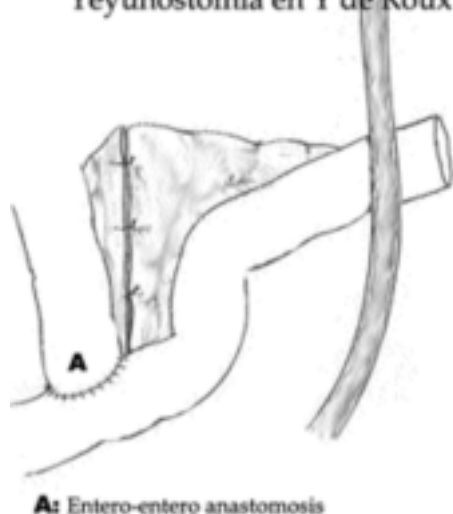

Fig. 8. Yeyunostomía en Y de Roux.

asa en gárgola. (Fig. 8)

La técnica en omega requiere una entero-entero anastomosis latero-lateral con una exclusión del asa aferente a lo Rosanov. (Fig. 9)

Yeyunostomía en Omega

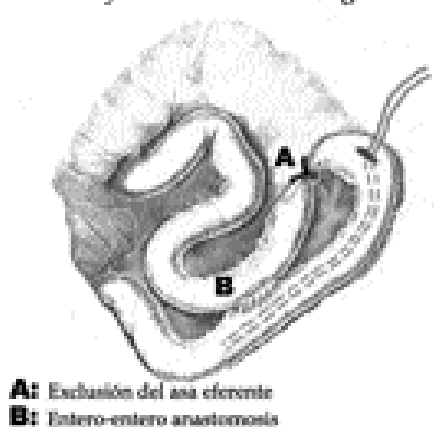


Fig. 9. Yeyunostomía con asa yeyunal en omega, entero-enteroanastomosis y exclusión del asa aferente a lo Rosanov.

2. CON ASISTENCIA LAPAROSCÓPICA

Yeyunostomía videoasistida: se realiza colocando tres trócares: uno infraumbilical para la óptica y dos en sendos flancos como canales de trabajo. Con el paciente en posición de Fowler, se lleva hacia cefálico el colon y mesocolon transverso con pinza de Foerster. Individualizado el ángulo de Treitz, se exterioriza por un incisión mínima el asa de yeyuno conveniente para realizar la yeyunostomía a lo Stamm o Witzel con cateter; se reintroduce fijándola al peritoneo parietal⁵⁻¹⁴. (Figs. 10 y 11)

Técnica videoasistida

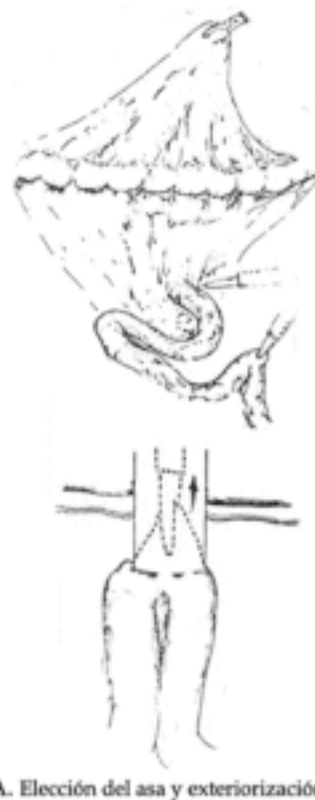


Fig. 10. Yeyunostomía con asistencia laparoscópica. Elección del asa y exteriorización.

Técnica videoasistida

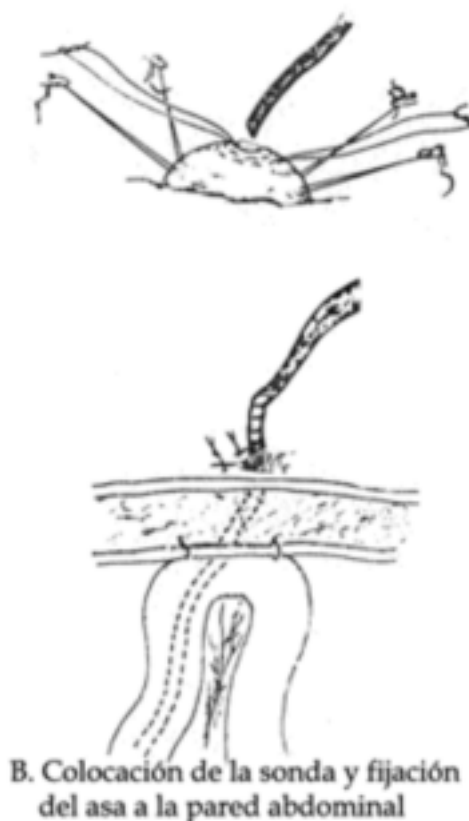


Fig. 11. Yeyunostomía con asistencia laparoscópica. Colocación y fijación del asa yeyunal a la pared abdominal.

3. POR LAPAROSCOPIA

Esta técnica puede realizarse empleando sujetadores en T para anclar y retraer el yeyuno, una vez seleccionada el asa tal como se describió en la técnica laparotómica; en general se utilizan cuatro puntos tractores. Luego se realiza la punción percutánea del asa, y bajo guía de alambre se introduce el cateter yeyunal. (Figs. 12 a 15)

Técnica Laparoscópica



A. Fijación yeyunal colocando punto tractor en T

Fig. 12. Yeyunostomía. Técnica laparoscópica. Variante de Allen. Colocación de puntos tractores.

Técnica Laparoscópica



B. Colocación de 5° y 6° punto tractor



Fig. 13. Yeyunostomía. Técnica laparoscópica. Continuación con puntos tractores.

En la técnica totalmente laparoscópica Allen J. W. y colab.² describen aparte del trocar umbilical, para la óptica de 30°, dos trocares; en hipocondrio derecho uno y en fosa ilíaca izquierda el otro, que permiten, en posición de Trendelenburg, rebatir el colon transverso hacia cefálico, individualizar el asa fija, elegir el asa a fijar con puntos en T o puntos laparoscópicos, al peritoneo parietal e intro-

Técnica Laparoscópica



C. Punción percutánea del asa e introducción del alambre guía

Fig. 14. Yeyunostomía. Técnica laparoscópica. Introducción en yeyuno de un catéter con método de Seldinger.

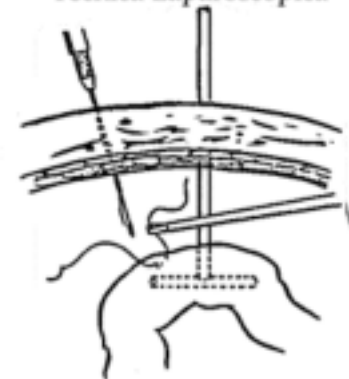
Técnica Laparoscópica



D. Introducción del catéter yeyunal y fijación del asa a pared abdominal

Fig. 15. Yeyunostomía. Técnica laparoscópica. Introducción del cáteter y fijación del asa a la pared.

Técnica Laparoscópica



Variante Allen (totalmente laparoscópica)

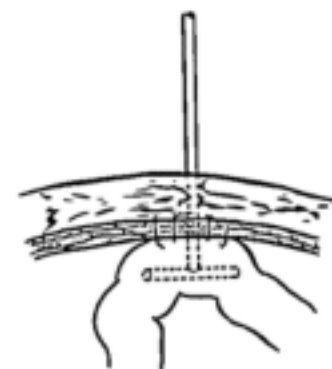


Fig. 16. Yeyunostomía. Técnica de Allen totalmente laparoscópica

ducir el catéter por método de Seldinger¹⁵⁻²⁰ (Fig. 16)

Nguyen N. T. y colab.¹⁶ describen la técnica percutánea con control laparoscópico con tres trócares en posición similar a la anterior. A 30 cm. del ligamento de Treitz se sutura el yeyuno en hipocondrio izquierdo usando Endostitch, se realiza una incisión de 2 mm. sobre la pexia y se coloca una aguja introductora en la luz intestinal; luego bajo guía de alambre se introduce el catéter de yeyunostomía²¹. Con un punto intracorpóreo se fija el asa a la pared anterior abdominal, y se coloca distalmente a 4 cm otro punto para prevenir un potencial vólvulo. (Fig. 17)

Técnica Laparoscópica variante Nguyen

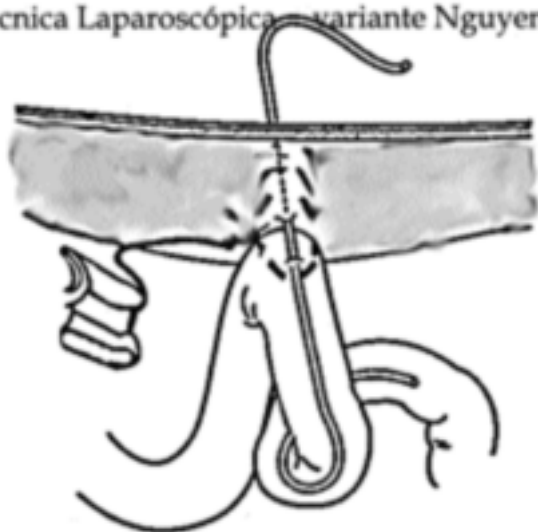

Fig. 17. Yeyunostomía percutánea con control laparoscópico de Nguyen y colab.

4. PERCUTÁNEA CON GUÍA POR IMÁGENES O ENDOSCÓPICA

Yeyunostomía percutánea con guía imagenológica: en casos seleccionados, la vía percutánea puede transformarse en la de elección. Para realizarla debe individualizarse el asa y tener acceso a la pared yeyunal sin interposición de otras vísceras. Se ha descrito localizar²²⁻²⁷ a través de un método por imágenes (TAC, ecografía) un asa intestinal que se punza percutáneamente previa insuflación del yeyuno por una sonda nasointestinal. Se realiza habitualmente la pexia con puntos percutáneos. Es importante tener en cuenta la angulación y dirección de la aguja en el sitio de punción (Fig. 16). Es un método difícil, no en tiempo real (TAC) por lo que es muy poco utilizado. La fijación del asa yeyunal debe estar marcada con clips hemostáticos de titanio, en lo posible distribuidos en forma de cola de cometa a fin de localizar no solo el sitio de punción sino también la dirección del asa eferente²⁰.

Esta técnica tiene un éxito del 87%, con 12% de complicaciones, la más frecuente pérdida pericatóter²⁷.

En algunas ocasiones hemos utilizado el control fluoroscópico para recolocar yeyunostomías cuando el asa

intestinal se encuentra adherida al peritoneo parietal.

Yeyunostomía percutánea con control endoscópico: este procedimiento se realiza en pacientes con antecedente de cirugía esófago-gástrica; consiste en la introducción del endoscopio hasta localizar el asa intestinal adecuada. La cual se insufla hasta adosarla al peritoneo parietal anterior y por transiluminación se localiza el sitio de punción. Se la fija con puntos percutáneos y bajo control endoscópico, por método de Seldinger se introduce el catéter de

Yeyunostomía endoscópica percutánea post Billroth II

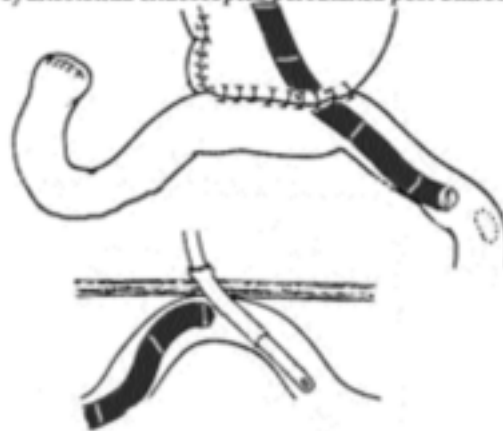


Fig. 18. Yeyunostomía percutánea con control endoscópico.

yeyunostomía¹⁻¹⁹⁻²⁶. (Fig. 18)

Las complicaciones principales son:

- Las pérdidas peri-catéter, generalmente debidas a técnica inadecuada o a obstrucciones intestinales distales
- La diarrea; por lo general secundario a un problema dietético
- Extrusión
- Obstrucción

Las filtraciones deben ser rápidamente resueltas, pues si son hacia cavidad abdominal pueden provocar peritonitis localizadas o generalizadas y dermatitis periestomias.

El tipo de alimentación a administrar por la yeyunostomía debe cumplir ciertas condiciones de osmolaridad, temperatura y contaminación bacteriana, que si no se cumplen provocan serios cuadros de intolerancia con diarrea.

El duodeno y el yeyuno toleran alimentación enteral continua, por lo que además del goteo con frascos, se puede usar una bomba de infusión y asegurar la administración de un volumen adecuado y disminuir la incidencia de intolerancias y complicaciones¹³.

Los preparados a infundir deben estar en relación al calibre del catéter fundamentalmente por su contenido en fibras y las poliméricas.

Se debe ser muy prudente en la administración de medicación a través del catéter pues puede cristalizar y obturarlo.

Las sondas de alimentación yeyunal se asocian con una mayor incidencia de oclusión a causa de su pequeño diámetro, más frecuente en las de material siliconado.

CATÉTERES Y SU CUIDADO

Materiales: los catéteres que se utilizan tienen entre 8 y 12 French de diámetro, deben de preferencia tener marcas radio opacas para conocer su ubicación.

Deben tener lastre en la punta para favorecer su progresión; pueden ser de polivinilo o siliconas, siendo este último más flexible con mejor tolerancia para el paciente pero con mayor índice de obturación.

Cuidados: es recomendable limpiar con 10 a 20 cc. de agua tibia luego de cada uso y si se usa bomba continua hacerlo no menos de dos veces por día.

Recambios: se deben tener ciertas precauciones: consolidación del trayecto cutáneo-mucoso; la necesidad de un equipo de fluoroscopia para su control; realizar el recambio bajo guía de alambre blando con sumo cuidado para evitar perforaciones.

BIBLIOGRAFIA:

- ADAMS D: Feeding jejunostomy with endoscopic guidance. *Surg Gynecol Obstet* 1991; 172:239-241.
- ALLEN J A y colab.: Totally laparoscopic jejunostomy. *Surg Endosc* 2002; 16:1802-1805.
- BELL S D y colab.: Percutaneous gastrostomy and gastrojejunostomy: additional experience in 519 procedures. *Radiology* 1995; 194:817-820.
- DENZER U y colab.: Mini-Laparoscopically Guided Percutaneous Gastrostomy and Jejunostomy. *Gastrointest Endosc.* 2003; 58 (3):434-438.
- FAERBERG A y colab.: Yeyunostomía Videoasistida. Presentación Curso Anual Asociación Argentina de Cirugía. 2005.
- FAN A.C: Comparison of direct percutaneous endoscopic jejunostomy and PEG with jejunal extension. *Gastrointest Endosc.* 2002; 56 (6):890-894.
- GRASSI C J: Modified gastrojejunostomy tube: percutaneous placement for gastric decompression and jejunal feeding. *Radiology* 1989; 173 (3): 875-876.
- GRONDONA P y colab.: Laparoscopic feeding jejunostomy, technique as part of staging laparoscopy. *Surg Laparosc Endosc Percutan Tech.* 2005; 15 (5):233-236.
- HALLISEY M J y colab.: Direct percutaneous jejunostomy. *JVIR* 1994; 5 (4): 625-632.
- HOFFER J M y colab.: Radiologic gastrojejunostomy and percutaneous endoscopic gastrostomy: a prospective, randomized comparison. *JVIR* 1999; 10:413-420.
- JENKINSON A D y colab.: Laparoscopic feeding jejunostomy in esophago gastric cancer. *Surg Endosc.* 2006; nov 21
- MAPLE J T: Direct percutaneous endoscopic jejunostomy: outcomes in 307 consecutive attempts. *Am J Gastroenterol.* 2005 ;100(12):2681-2688.
- MICHANS J: Cirugía de Ferraina P., Oría A. 1999; 5ªed. El Ateneo (5):84-98.
- MORRIS J y colab.: Laparoscopic-guided jejunostomy. *Surg* 1992; 112:96-99.
- MURAYAMA K M y colab.: Laparoscopic gastrostomy and jejunostomy are safe and effective for obtaining enteral access. *Am J Surg.* 1996;172 (5):591-594.
- NGUYEN N T y colab.: Laparoscopic needle catheter jejunostomy. *British Journal of Surgery* 2000, 87: 482-483.
- NICHOLAS J M y colab.: Direct percutaneous endoscopic jejunostomy with small bowel enteroscopy and fluoroscopy. *Gastrointest Endosc.* 2001;53(6):633-638
- PONSKY J L, GAUDERER M y colab.: Percutaneous approaches to enteral nutrition. *Am J Surg* 1985; 149:102-105.
- PRITCHARD T J y colab.: A technique of direct percutaneous jejunostomy tube placement. *Surg Gynecol Obstet* 1994; 178:173-174.
- REICHLER y colab.: Percutaneous yeyunostomy replacement in patients who have undergone esophagectomy. *JVIR;* 6:939-942.
- SENKAL M y colab.: Laparoscopic needle catheter jejunostomy. *Surg Endosc* 2004; 18:307-309.
- SHIKE M: Predicting the success of percutaneous endoscopic jejunostomy placement: the endoscope light outshines the CT scan. *Gastrointest Endosc.* 2006 Mar; 63(3):431-432.
- SHETZLINE M A: Direct percutaneous endoscopic jejunal feeding tube placement. *Am J Gastroenterol.* 2005; 100(7):1627-1628.
- SHELIN-COPE: gastrojejunostomy .Manual Cook Inc.2000
- STANGA Z y colab.: Effect of Jejunal Long-Term Feeding in Chronic Pancreatitis *JPEN J Parenter Enteral Nutr.*2005; 29: 12-20.
- SOBOTKA L: Bases de la nutrición clínica 2ª edición FUN-DENHU/ ESPEN, 2002.
- VAN OVERHAGEN H y colab.:US and fluoroscopy-guided percutaneous yeyunostomy: experience in 49 patients. *JVIR* 2000;11: 101-106.
- VARADARAJULU S y colab.: Use of a 19-gauge injection needle as a guide for direct percutaneous endoscopic jejunostomy tube placement. *Gastrointest Endosc.* 2003; 57(7):942-94.
- VITCOPP G, FERNANDEZ MARTY A P: Vías de alimentación enteral por cirugía mini-invasiva. Actualización en *Nutrición* 2004; 5(4):17-23.
- WELTZ C R: Surgical jejunostomy in aspiration risk patients. *Ann Surg* 1992 ; 215 (2) : 140-145.