

ENFERMEDAD DE CROUZON

CRÁNEO ORBITO-FACIAL
HOSPITAL SIMÓN BOLÍVAR E.S.E
ANA MARÍA CADENA

IDENTIFICACIÓN

- H.C 628510
- Femenina
- 14 años de edad
- Natural y Procedente: Bogotá

MOTIVO DE CONSULTA

- Paciente remitida por el servicio de Neurocirugía con IDx de Deformidad craneofacial y Síndrome de Crouzon para valoración y manejo

HISTORIA DE LA AFECCIÓN

- Congénito
- Dx de Braquicefalia posterior y enfermedad de Crouzon
- Avance fronto – orbital, dacriocistostomía y cantopexia lateral

ANTECEDENTES

Prenatales

- Controles prenatales (+)
- No Dx de enfermedad
- No antecedentes patológicos durante embarazo
- Parto vaginal, pretérmino (38 semanas)
- Sostuvo cabeza 6 meses, sentó 8 meses, caminó 9 meses y habló 12 meses. No gateó.

ANTECEDENTES

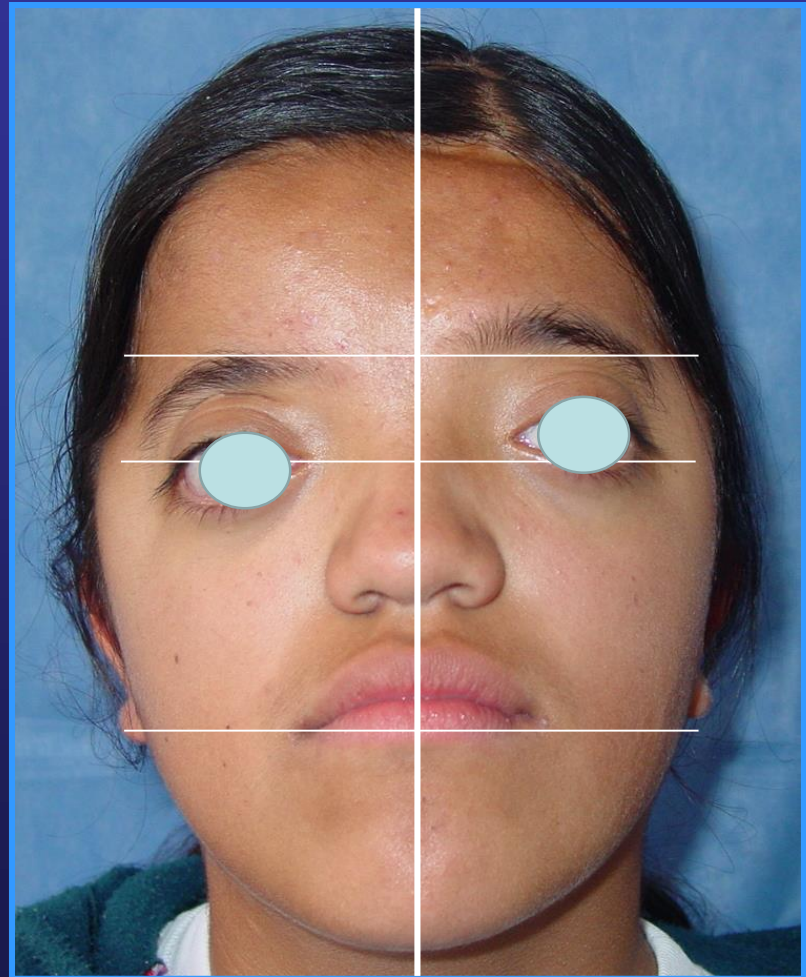
- Patológicos
 - Neumonía al año
 - Varicela 2 años
- Quirúrgicos
 - Avance frontal al año y medio
 - Dacriocistostomía y cantopexia lateral a los 5 años
 - Avance orbitario a los 8 años
 - Infección
 - Retiro material de osteosíntesis

ANTECEDENTES

- Hospitalarios (+)
- Trauma (-)
- Tóxicos (-)
- Alérgicos: Niega

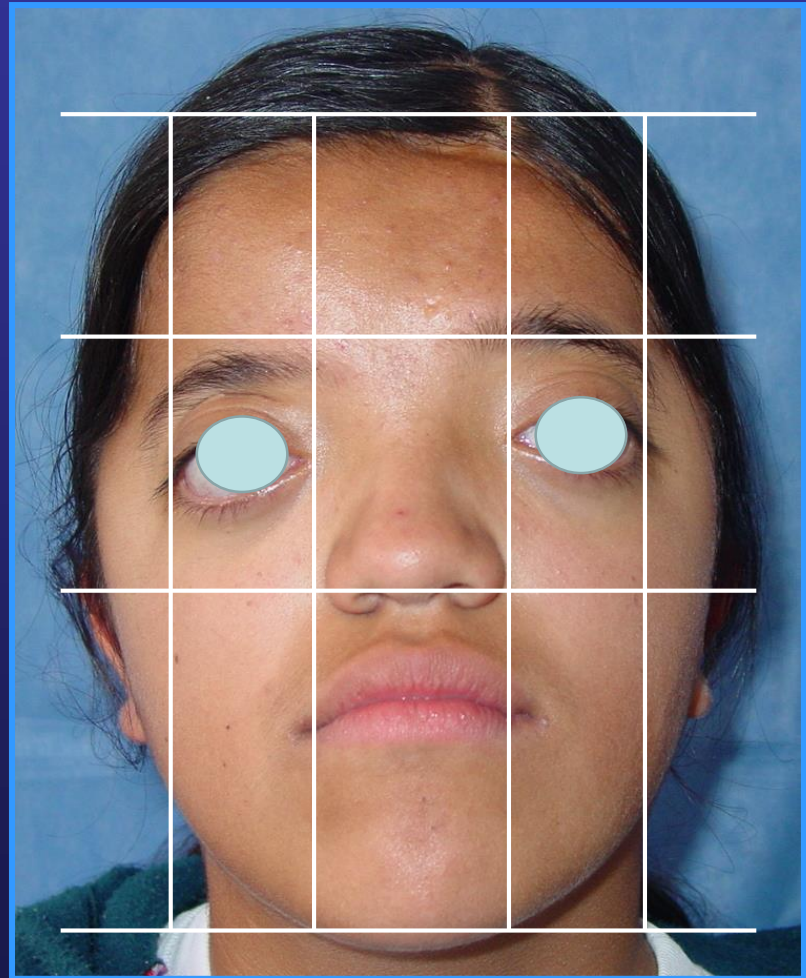
EXAMEN FÍSICO

- Buen estado general
- Sin déficit neurológico aparente
- Braquicefalia/
euriprosopo
- Asimetría facial
- Implantación baja de
orejas
- Asimetría de planos



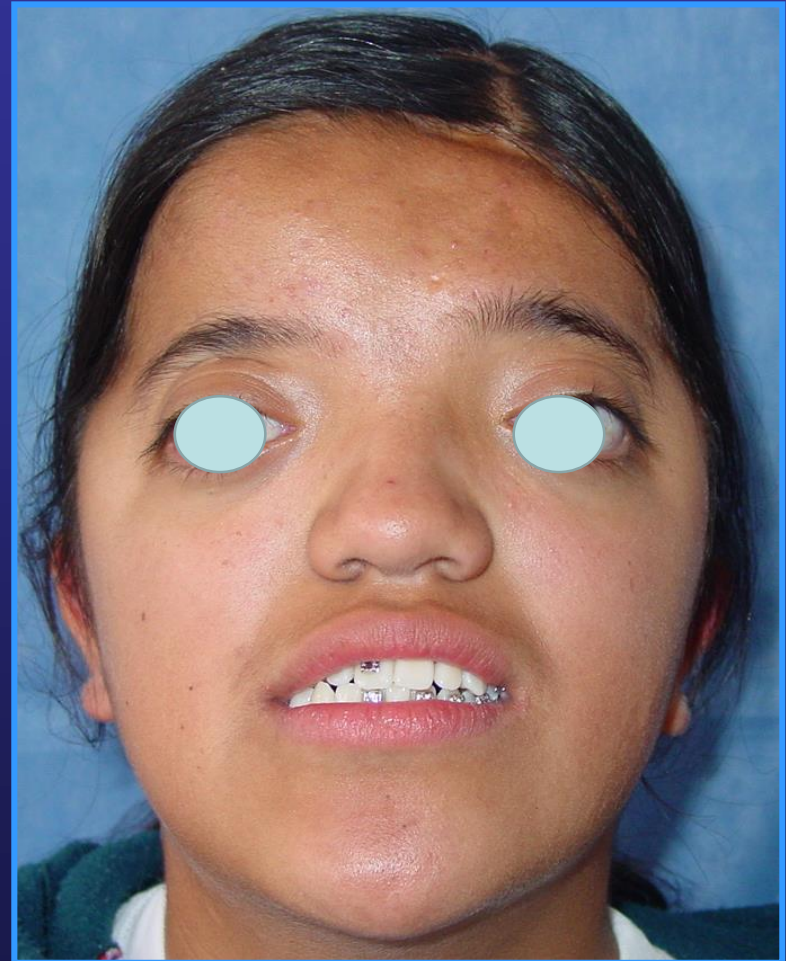
EXAMEN FÍSICO

- Tercio superior 50mm
- Tercio medio 55mm
- Tercio inferior 65mm
- Distancia Intercantal 45mm
- Laterorrinia derecha
- Irregularidad frontal derecha



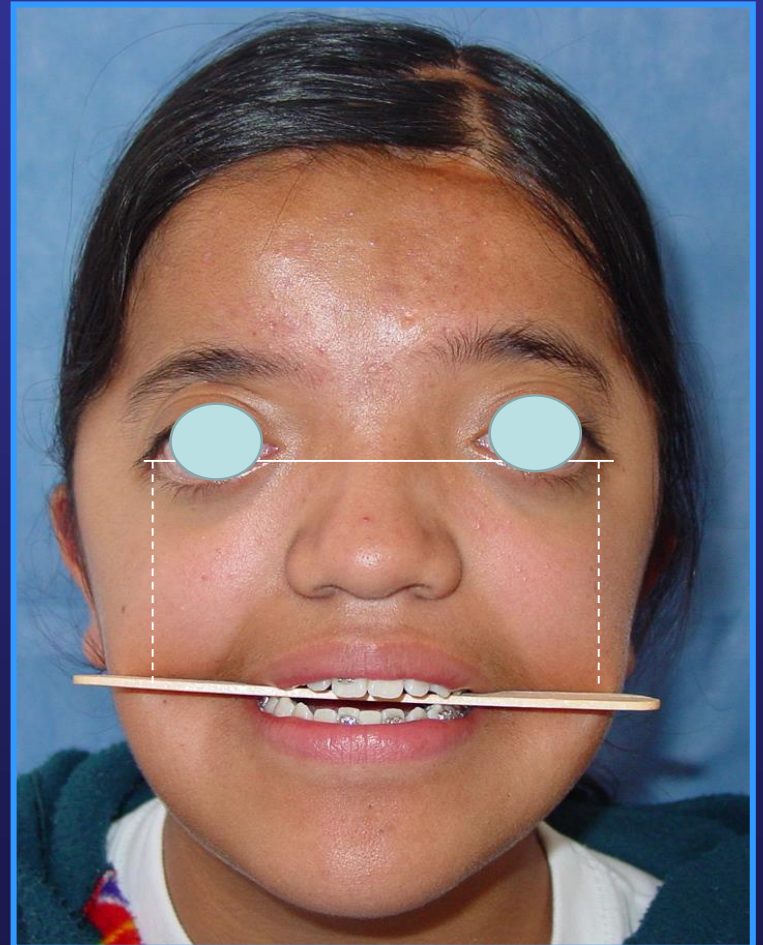
EXAMEN FÍSICO

- Exposición 50 % corona clínica superiores y 20 % de inferiores
- Comisuras asimétricas

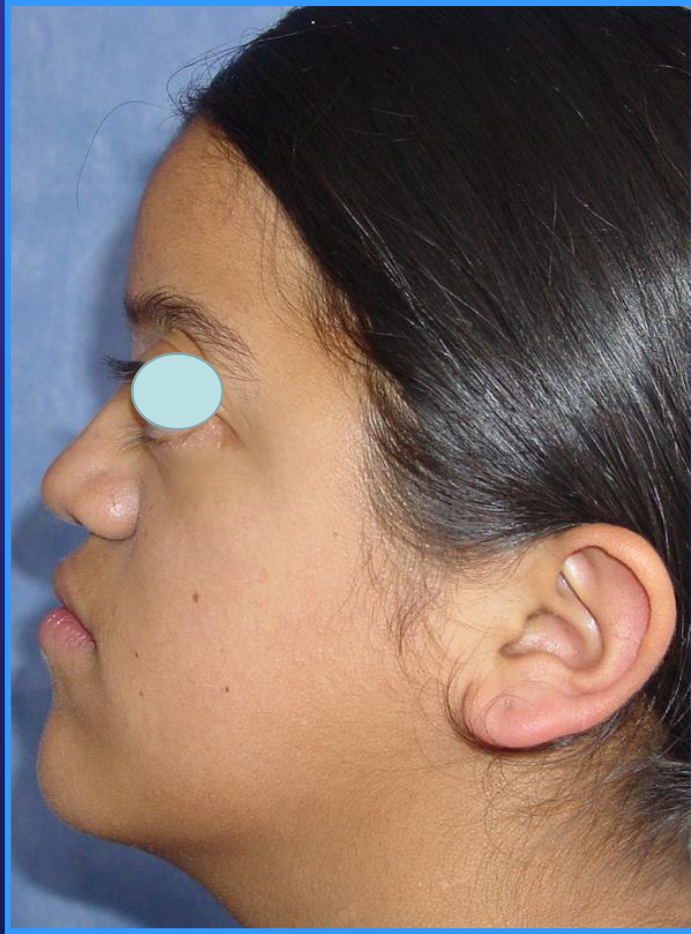

EXAMEN FÍSICO

- PO canteado
- Canto externo – PO
 - Derecho 51mm
 - Izquierdo 57mm
- Desviación del mentón hacia la derecha (3mm aprox)



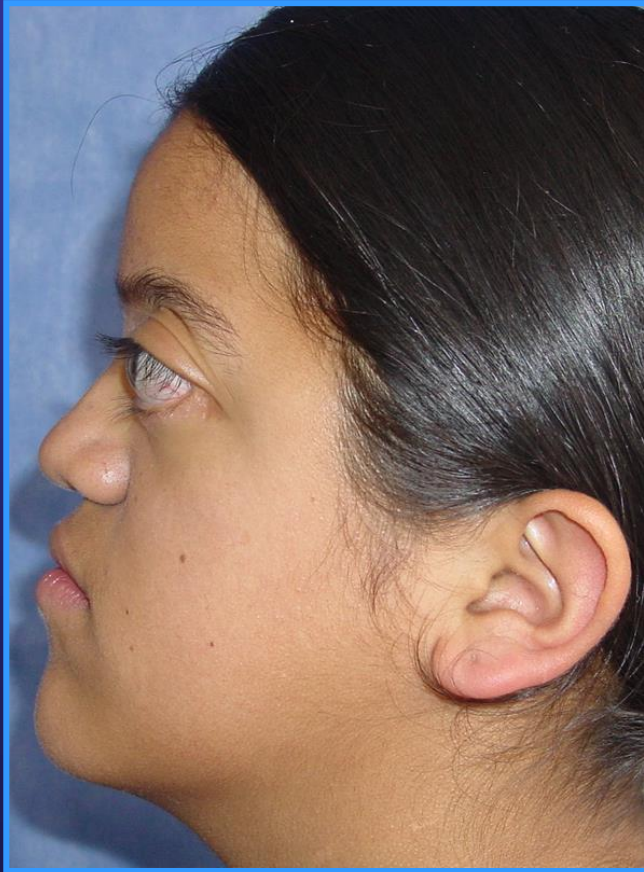ANÁLISIS DE PERFIL



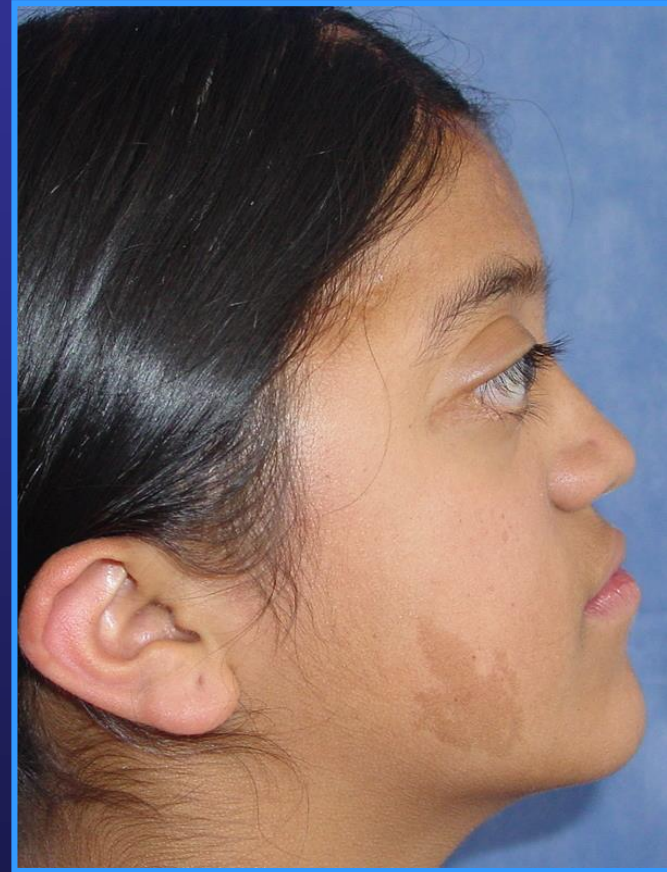- Perfil cóncavo
- Proptosis
- Deficiencia A-P tercio medio facial
- Distancia Me – Garganta 27mm
- Selle labial en reposo

DERECHO

ANÁLISIS DE PERFIL

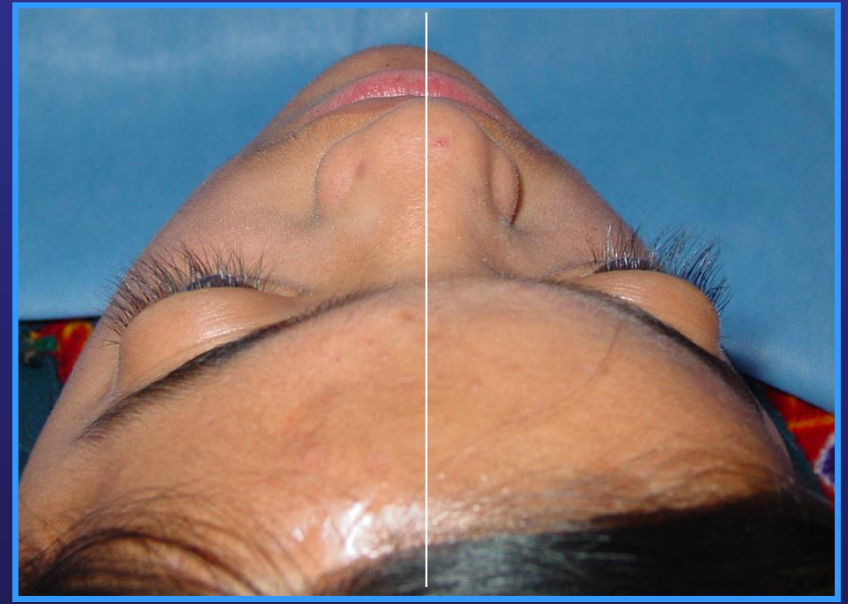
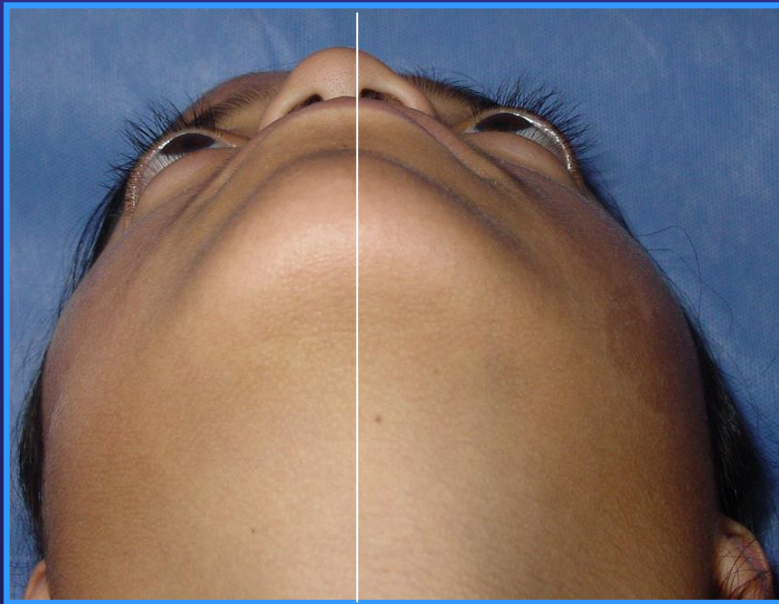
DERECHO



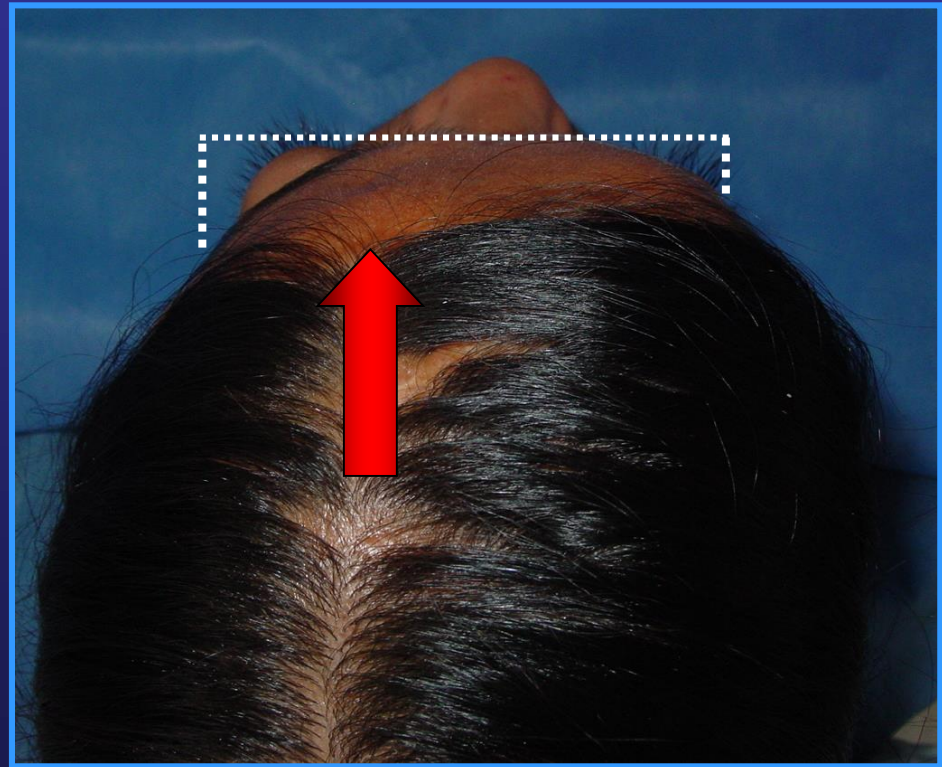
IZQUIERDO

EXAMEN FÍSICO

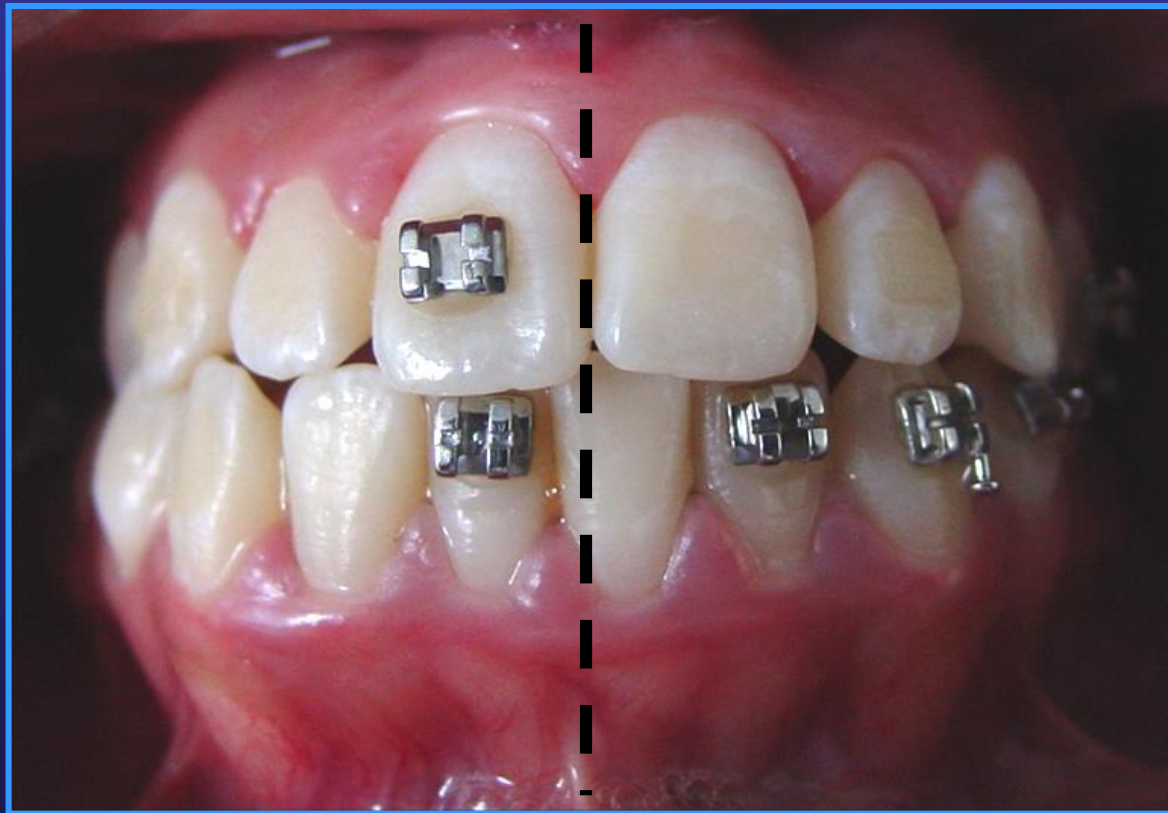

EXAMEN FISICO

- Defecto frontal pulsátil

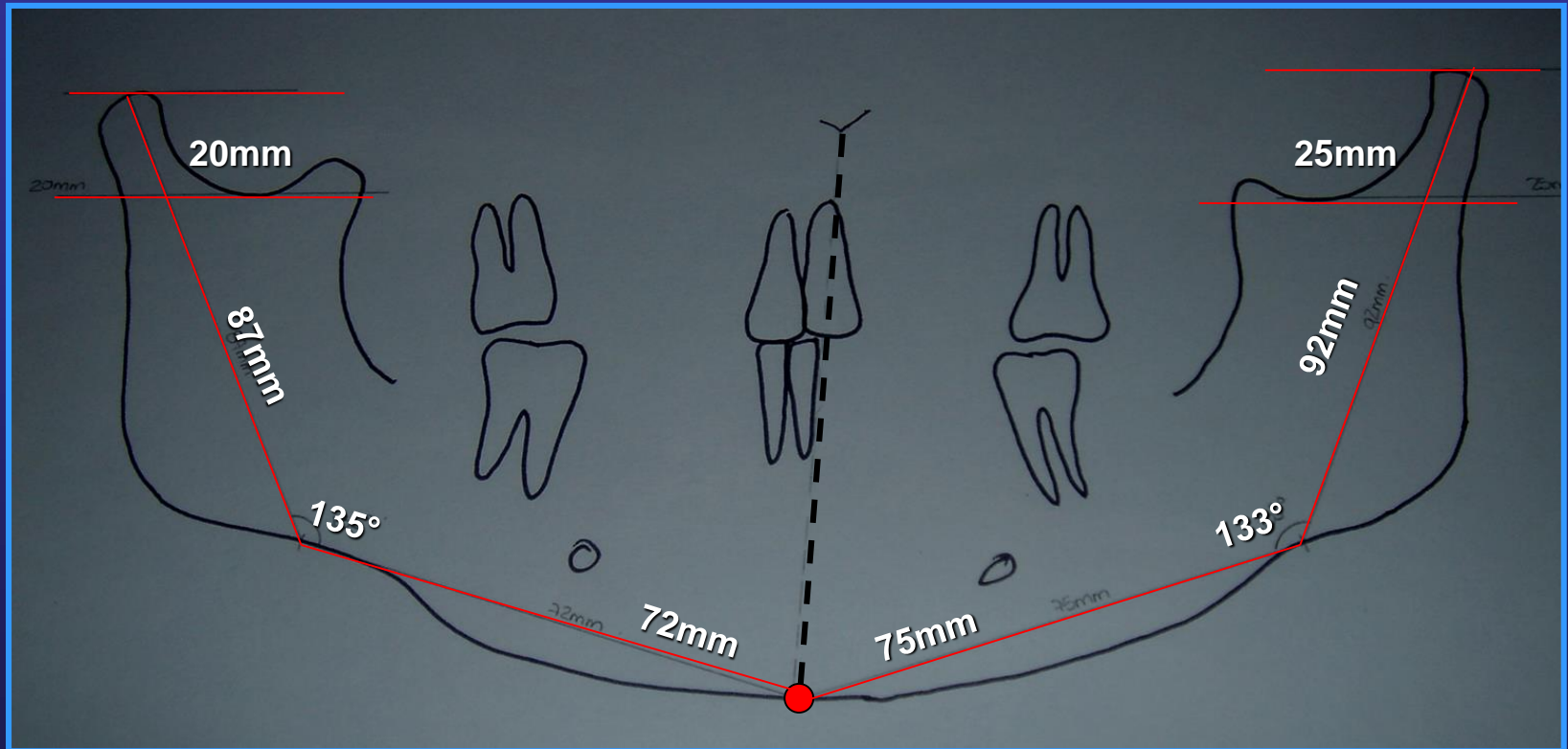


EXAMEN INTRAORAL


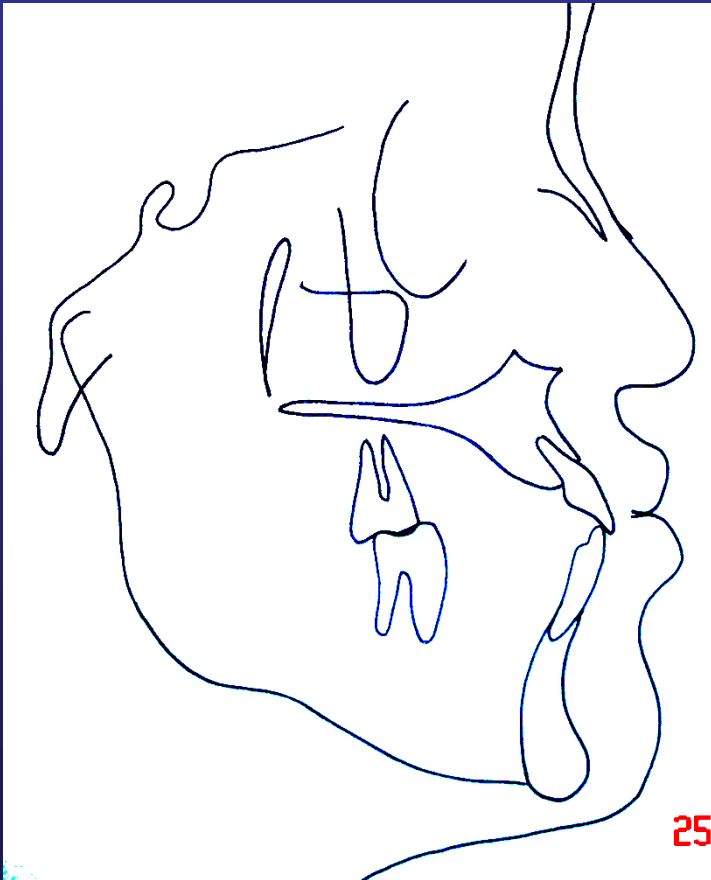


IMÁGENES DIAGNÓSTICAS

RX PANORÁMICA




RX PERFIL - CEFALOMETRÍA




RX PERFIL - CEFALOMETRÍA

- Perfil cóncavo
- Retrusión maxilar
- Ángulo naso - labial cerrado
- 1/3 inferior aumentado

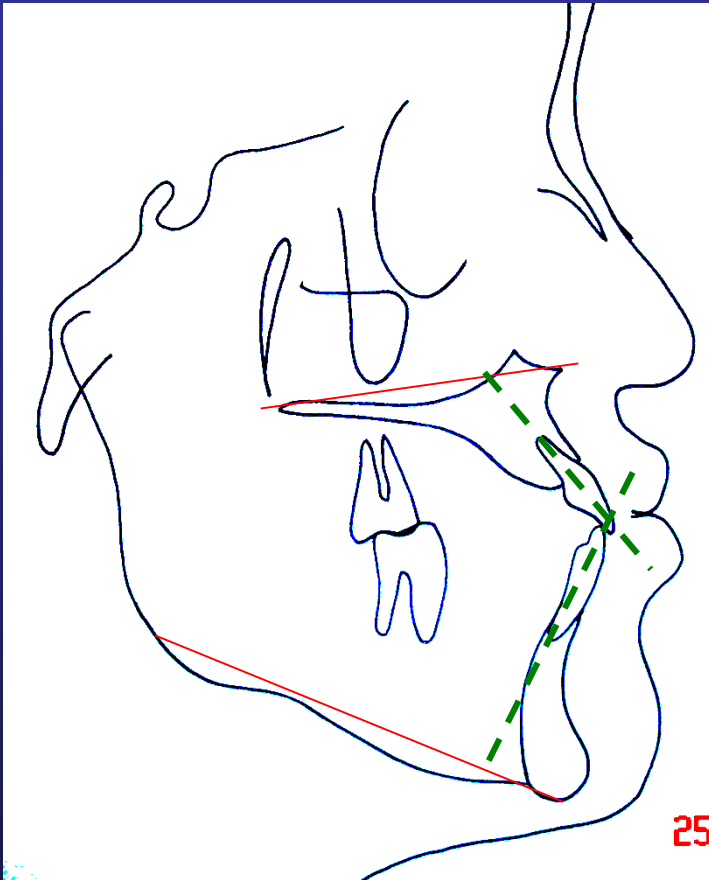


RX PERFIL - CEFALOMETRÍA

- ADF Clase III
 - Retrognatismo maxilar
 - Micrognatismo maxilar
 - Prognatismo mandibu.
 - Macrognatismo mandi.
- Progenie
- 1/3 ½ Facial ant. y post. Corto
- 1/3 Inf. Aumentado
- Cto Horizontal

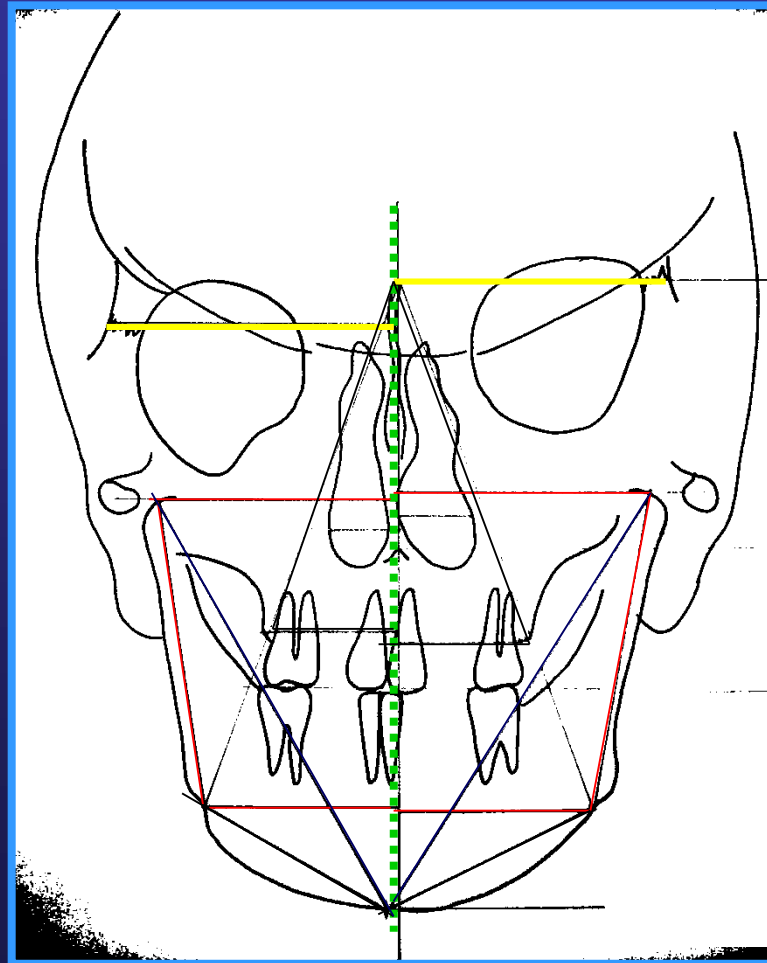


RX PERFIL - CEFALOMETRÍA

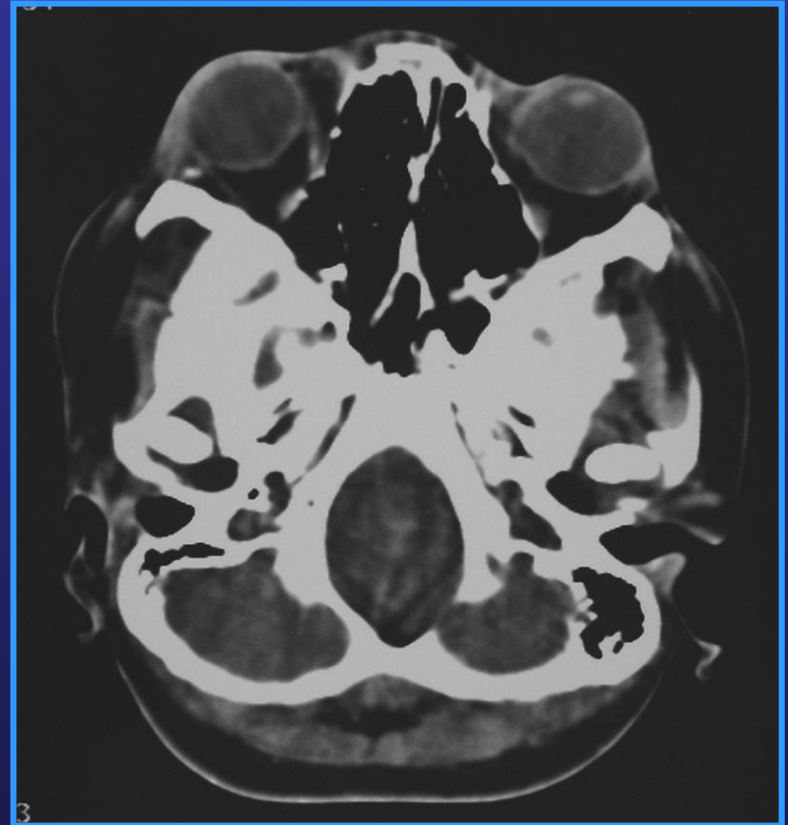
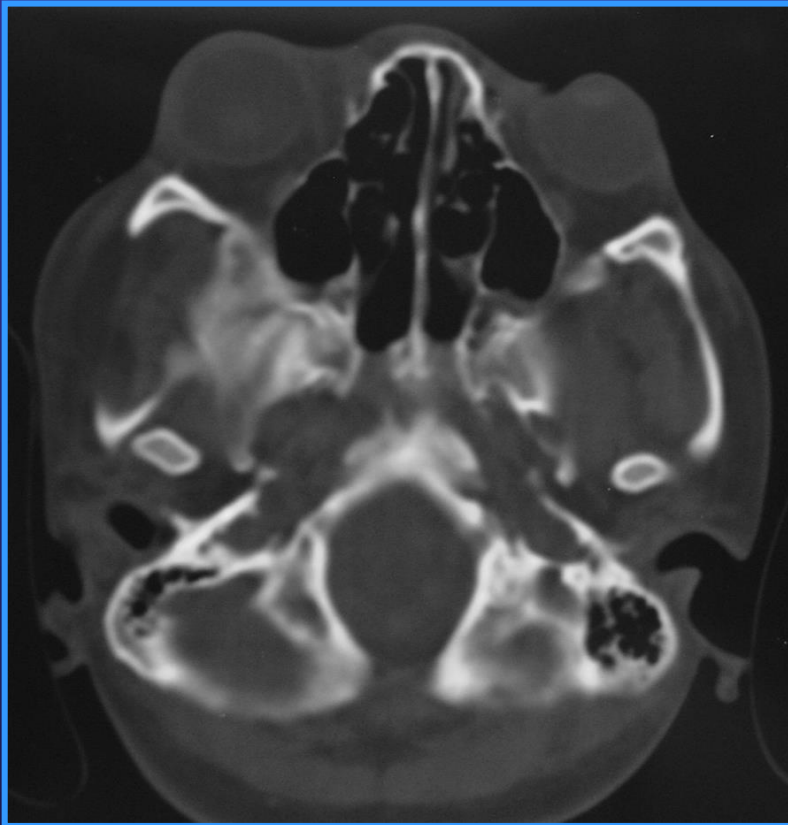


- Vestíbulo – versión incisivos anteriores superiores
- Vestíbulo – versión incisivos anteriores inferiores
- Clase III compensada

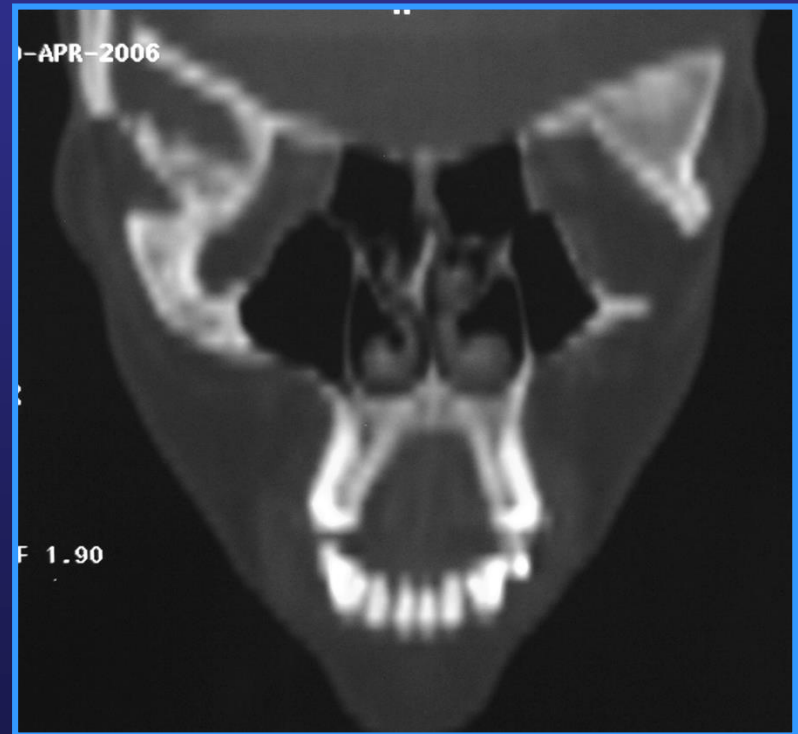
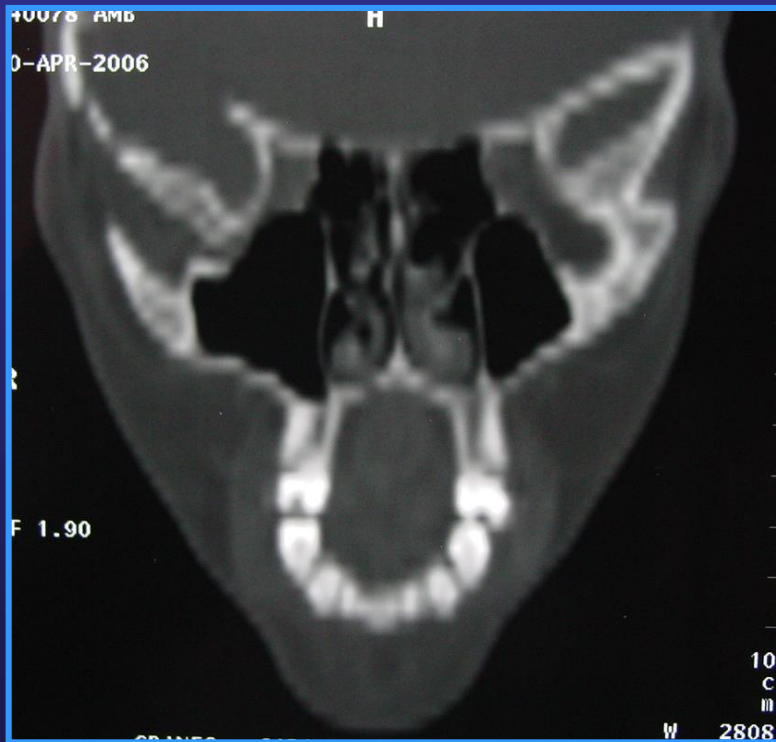
RADIGRAFÍA P - A



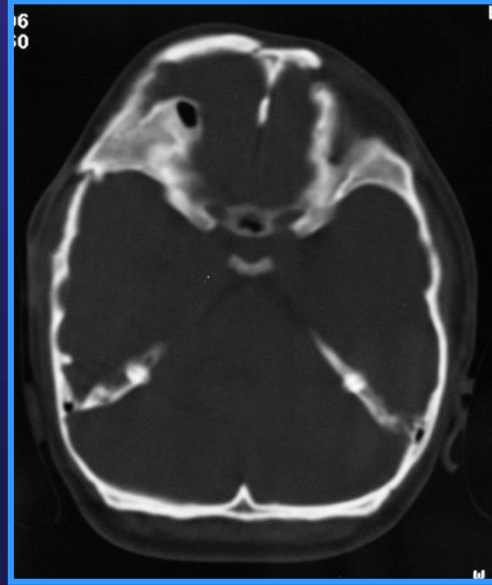
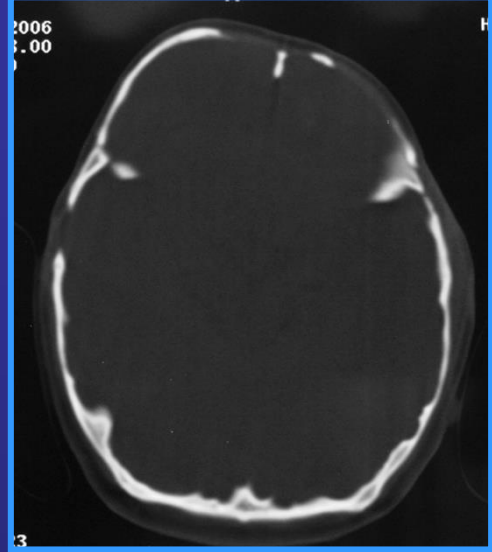
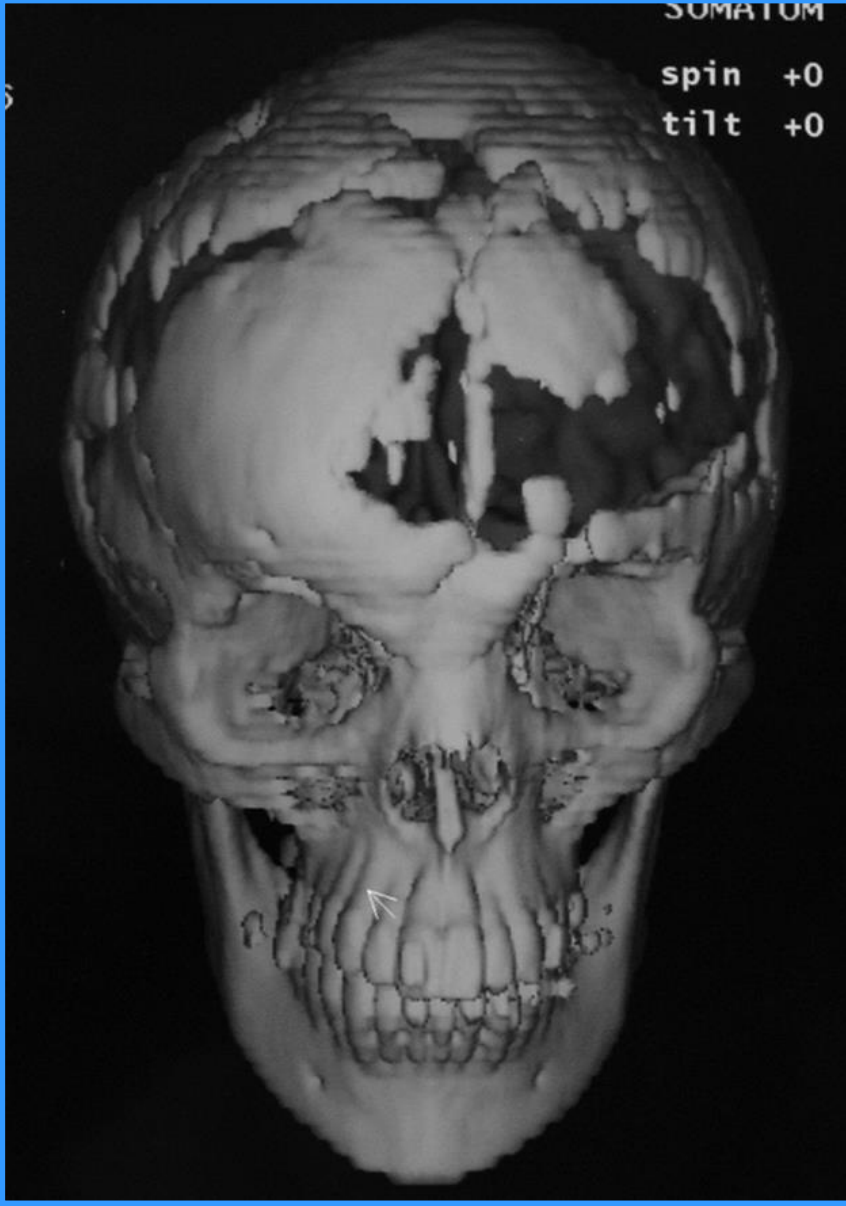
TOMOGRAFÍA

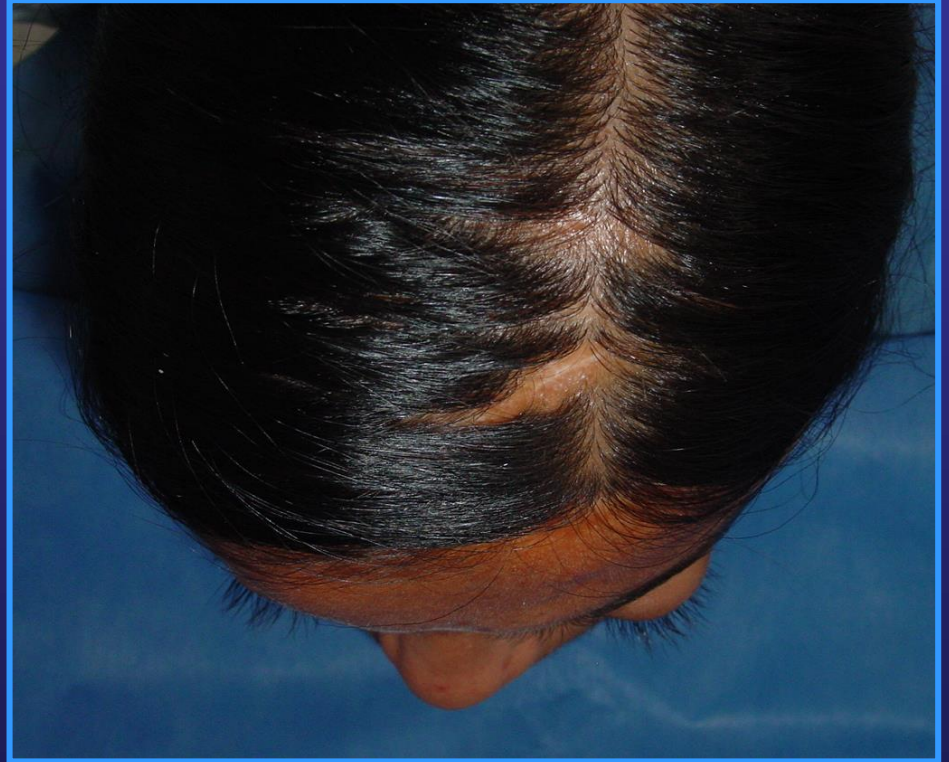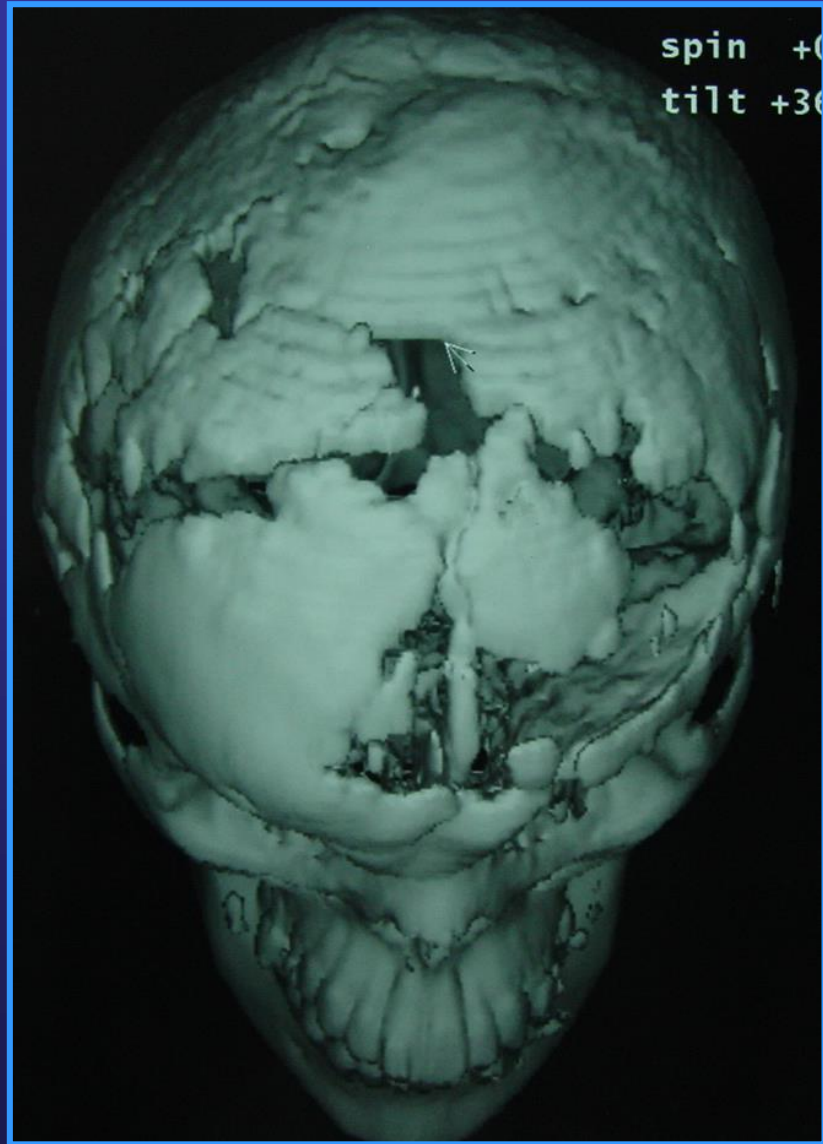


RECONSTRUCCIÓN MULTIPLANAR



TC 3D





LISTA DE PROBLEMAS

- Defecto frontal → Déficit óseo
- Asimetría de órbita y periórbita
- Proptosis
- Telecanto
- Deficiencia A-P $1/3$ $1/2$ facial
- Retro + Micrognatismo maxilar
- Pro + Macrognatismo mandibular
 - Hiperplasia condilar → Elongación
- Clase III compensada ortodónticamente
- Distancia Me – G corta
- Crecimiento horizontal → ante inclinación planos

PLAN DE TRATAMIENTO

FASE I

- Craneoplastia
 - Injerto autólogo bicortical calota
 - Aloinjerto (medpore)
- Duroplastia
- Bipartición

PLAN DE TRATAMIENTO

FASE II

- Gamagrafía ósea
- Ortodoncia prequirúrgica
 - Exodoncia de premolares superiores
 - Descompensar
 - Alineación arcos

PLAN DE TRATAMIENTO

FASE III

- OSM + condilectomía + reposición disco articular
- Avance de $1/3 \frac{1}{2}$
- Mentoplastia de avance
- Liposucción submandibular

PLAN DE TRATAMIENTO

FASE IIIB

- Distracción osteogénica 1/3 1/2

FASE IV

- OSM + condilectomía + reposición disco articular
- Mentoplastia de avance
- Liposucción submandibular