



**GRAU EN ÒPTICA I OPTOMETRIA**

**TREBALL FINAL DE GRAU**

---

**DIAGNÓSTICO DIFERENCIAL DE LAS DRUSAS EN EL NERVI  
ÓPTICO: REVISIÓN BIBLIOGRÁFICA SISTEMÁTICA**

**Paloma Arroyo García Retana**

DIRECTORES: Juan Carlos Ondategui Parra Y José Lamarca Mateu

DEPARTAMENTO: ÓPTICA Y OPTOMETRÍA

13 de febrero de 2022

**GRAU EN OPTICA I OPTOMETRIA**



## GRADO EN ÓPTICA Y OPTOMETRÍA

El Dr. José Lamarca Mateu y Dr. Juan Carlos Ondategui Parra, directores del trabajo “Diagnóstico diferencial de las drusas en el nervio óptico: revisión bibliográfica sistemática”

CERTIFICAN

Que la Sra. Paloma Arroyo García Retana ha realizado bajo su supervisión el trabajo “**Diagnóstico diferencial de las drusas en el nervio óptico: revisión bibliográfica sistemática**” recogido en esta memoria para optar al título de grado en Óptica y Optometría.

Y para que conste, firmo este certificado.

Dr. Juan Carlos Ondategui Parra  
Director del trabajo

Terrassa, 10 de Enero de 2022



## DIAGNÓSTICO DIFERENCIAL DE LAS DRUSAS EN EL NERVIÓ ÓPTICO: REVISIÓN BIBLIOGRÁFICA SISTEMÁTICA

### RESUMEN

El propósito principal es realizar una revisión bibliográfica sistemática sobre los diferentes métodos de diagnóstico y las afectaciones de las drusas de nervio óptico (DNO).

Se ha realizado la búsqueda bibliográfica a través de las bases de datos PubMed y Web of Science siguiendo la estrategia PRISMA, de artículos científicos publicados en los últimos doce años los cuales se han procesado identificándolos, seleccionándolos e incluyéndolos, resultando un total de 45 artículos.

Se ha realizado un análisis sobre las características fisiopatológicas, etiología y aspectos epidemiológicos de las DNO. En un segundo nivel de han comparado los diferentes métodos de diagnóstico, los cuales son el SD-OCT y el SS-OCT, la angiografía y la autofluorescencia, la tomografía computarizada y la resonancia magnética. Un aspecto importante ha sido profundizar en las principales afectaciones visuales. Y por último las patologías que pueden causar o confundir su diagnóstico diferencial.

Se ha concluido que las DNO son un signo de patología de riesgo de ceguera, siendo la mejor prueba para su diagnóstico el SS-OCT, la afectación visual más frecuente es la alteración del campo visual, y el papiledema la principal patología ocular para realizar el diagnóstico diferencial de las DNO.

## GRAU EN ÒPTICA I OPTOMETRIA



# DIAGNÓSTICO DIFERENCIAL DE LAS DRUSAS EN EL NERVIÓPTICO: REVISIÓN BIBLIOGRÁFICA SISTEMÁTICA

## RESUM

El propòsit principal és realitzar una revisió sistemàtica sobre els diferents mètodes de diagnòstic i les afectacions de les druses de nervi òptic (DNO).

S'ha realitzat la recerca bibliogràfica a través de les bases de dades PubMed i Web of Science seguint l'estratègia PRISMA, d'articles científics publicats en els últims dotze anys els quals s'han processat identificant-los, seleccionant-los i incloent-los, resultant un total de 45 articles .

S'ha realitzat una anàlisi sobre les característiques fisiopatològiques, etiologia i aspectes epidemiològics de les DNO . En un segon nivell s' han comparat els diferents mètodes de diagnòstic, els quals són l' SD-OCT i el SS-OCT, l' angiografia i l' autofluorescència, la tomografia computada i la ressonància magnètica. Un aspecte important ha estat aprofundir en les principals afectacions visuals. I per últim les patologies que poden causar o confondre el seu diagnòstic diferencial.

S'ha conclòs que les DNO són un signe de patologia de risc de ceguera, sent la millor prova per el seu diagnòstic el SS-OCT, l'afectació visual més freqüent és la alteració del camp visual, i el papil·ledema és la principal patologia ocular per a realitzar el diagnòstic diferencial de les DNO.

## GRAU EN OPTICA I OPTOMETRIA



# DIAGNÓSTICO DIFERENCIAL DE LAS DRUSAS EN EL NERVIÓ ÓPTICO: REVISIÓN BIBLIOGRÁFICA SISTEMÁTICA

### ABSTRACT

The main purpose is to carry out a systematic bibliographic review on the different diagnostic methods and the affectations of optic nerve drusen (DNO).

The bibliographic search has been carried out through the PubMed and Web of Science databases following the PRISMA strategy, of scientific articles published in the last twelve years which have been processed by identifying, selecting and including them, resulting in a total of 45 articles.

An analysis has been carried out on the pathophysiological characteristics, etiology and epidemiological aspects of DNO. In a second level of they have compared the different diagnostic methods, which are SD-OCT and SS-OCT, angiography and autofluorescence, computed tomography and magnetic resonance imaging. An important aspect has been to delve into the main visual affectations. Finally, the pathologies that can cause or confuse its differential diagnosis.

It has been concluded that DNO are a sign of pathology at risk of blindness, being the best test for its diagnosis the SS-OCT, the most frequent visual affectation is the alteration of the visual field, and papilledema is the main ocular pathology to make the differential diagnosis of DNO.



## GRAU EN OPTICA I OPTOMETRIA

# ÍNDICE

<b>1. INTRODUCCIÓN</b>	09
<b>2. JUSTIFICACIÓN Y OBJETIVOS</b>	10
2.1. Objetivo Principal	10
2.2. Objetivos Secundarios	10
<b>3. METODOLOGÍA</b>	11
3.1. Estrategia De Búsqueda Bibliográfica	11
3.2. Metodología Prisma	11
3.3. Gráfico Prisma	12
<b>4. DEFINICIÓN DE DRUSAS EN EL NERVIÓ ÓPTICO</b>	13
4.1. Anatomía del nervio óptico	14
4.2. Anatomía de las drusas	16
4.3. Etiología de las drusas en el nervio óptico	18
4.4. Epidemiología y factores de riesgo	19
<b>5. EXPLORACION DE LAS DRUSAS EN EL N.O.</b>	20
5.1. Tomografía de Coherencia Óptica (OCT)	20
5.1.1. Swept source OCT	26
5.2. Angiografía y fluoresceína	27
5.2.1. Auto fluorescencia	30
5.3. Tomografía computarizada y resonancia magnética.	30
<b>6. AFECTACIONES EN LAS FUNCIONES VISUALES</b>	32
6.1. Agudeza Visual	32
6.2. Campo Visual	33
6.3. Sensibilidad al contraste	36
<b>7. ASOCIACIÓN CON OTRAS ENFERMEDADES OCULARES O SISTÉMICAS</b>	36
7.1. Papiledema	36
7.2. Glaucoma	40
7.3. Neuropatología Isquémica	40
7.4. Mielinización de las fibras nervioses	41
<b>8. DISCUSIÓN</b>	42
<b>9. CONCLUSIONES</b>	45
<b>10. BIBLIOGRAFÍA</b>	46

## ÍNDICE de Figuras

Figura 1: Diagrama de flujo PRISMA que representa el proceso de identificación de estudios.....	12
Figura 2: Drusa superficial localizadas en el inferior del disco. Imagen extraída de (Tuğcu & Özdemir, 2016) .....	13
Figura 3: Drusas enterradas localizadas cerca de la lámina cribosa. Imagen extraída de (Tuğcu & Özdemir, 2016).....	13
Figura 4: Estructura del nervio óptico. Imagen extraída de (Chiriví Méndez et al., 2017) .....	14
Figura 5: Imagen de un disco óptico sano, obtenida con un retinógrafo. Imagen extraída de (Muci-Mendoza, n.d.) .....	15
Figura 6: Imagen de un NO sano por OCT. Imagen obtenida con el OCT de la Facultad de Óptica y Optometría de Tarrasa.....	16
Figura 7: Imágenes fundoscópicas de DNO en diferentes pacientes.....	17
Figura 8: Imagen por fluorescencia de una DNO superficial. Imagen extraída de (Tuğcu & Özdemir, 2016) .....	17
Figura 9: Imágenes de DNO tomadas con OCT. ....	18
Figura 10: Ecografía B-scan del ojo derecho de un niño de 12 años que muestra un aumento de la reflectividad de la cabeza del nervio óptico compatible con drusas de disco óptico calcificadas. Imagen extraída de (Hamann et al., 2018).....	20
Figura 11: Diferencias en la visualización de estructuras más profundas entre la tomografía de coherencia óptica de dominio espectral regular (SD-OCT) y la OCT de imágenes de profundidad mejorada (EDI-OCT) en el mismo paciente. Imagen extraída de (Hamann et al., 2018) .....	21
Figura 12: Morfología de las drusas del disco óptico en una mujer de 22 años, mostrada con ED-OCT. Imagen extraída de (F. Costello et al., 2021). ....	24
Figura 13: Imágenes EDI-OCT que muestran una masa ovoide peripapilar hiperreflectante (PHOMS) en una mujer de 23 años con hipertensión intracraneal idiopática (panel superior) y en un niño de 13 años con drusas del disco óptico (panel inferior). Imagen extraída de (F. Costello et al., 2021).....	25
Figura 14: Comparación de imágenes de tomografía de coherencia óptica (OCT). Imagen extraída de (F. Costello et al., 2021).....	27
Figura 15: Imágenes de angiografía con fluoresceína revela Drusas de Disco Óptico descartando HII. Imagen extraída de (Bakola et al., 2021a).....	28
Figura 16: DNO superficiales. Imagen extraída de (Pineles & Arnold, 2012a).....	29

Figura 17: Ejemplo de ODD enterrado (A) con tinción peripapilar circunferencial en angiograma de fase tardía (B). Imagen extraída de (Pineles & Arnold, 2012a). ..... 29

Figura 18: Tomografía computarizada de una mujer de 25 años que muestra señales hiperdensas de la cabeza del nervio óptico compatibles con ODD calcificado. Imagen extraída de (Hamann et al., 2018) 31

Figura 19: Imagen de TC de un paciente con DNO. Imagen extraída de (Tuğcu & Özdemir, 2016). ..... 31

Figura 20: Tipos de defectos del campo visual. Imagen extraída de (K. M. Lee et al., 2018). ..... 34

Figura 21: Imágenes de fondos de ojo que muestran una apariencia elevada del disco óptico. Imágenes extraídas de (Fiona Costello & Chen, 2021) ..... 36

Figura 22: Imagen de un fondo de ojo con papiledema de grado II a III. Imágenes extraídas de (Fiona Costello & Chen, 2021)..... 37

Figura 23: Imágenes de un nervio óptico con DNO y EDO coexistentes. Imágenes extraídas de (Pineles & Arnold, 2012b) ..... 37

Figura 24: Imágenes de SD-OCT en un paciente con EDO. Imagen extraída de (Sarac et al., 2012) ..... 38

Figura 25: Imagen axial transversal de OCT en la que se muestran el desplazamiento anterior del epitelio pigmentario retiniano peripapilar (capa de membrana de Bruch). Imagen extraída de (Fiona Costello & Chen, 2021)..... 39

Figura 26: Imágenes de exploración lineal que se obtuvieron a partir de exploraciones rápidas del disco óptico en tomografía de coherencia óptica. Imagen extraída de (Johnson et al., 2009). ..... 39

Figura 27: Imagen de fondo de ojo de un ojo derecho con presencia de fibras de mielina. Imagen extraída de (Martín-Begué & Saint-Gerons, 2016). ..... 41



## 1. INTRODUCCIÓN

El principal objetivo de esta revisión bibliográfica es comparar los diferentes métodos de diagnóstico y seguimiento de las drusas en el nervio óptico.

La memoria está dividida en diferentes capítulos. En el capítulo 2 se describen los objetivos principales y secundarios de este trabajo. En el capítulo 3 se muestra la metodología de búsqueda bibliográfica basada en el método PRISMA.

En el capítulo 4 se analizan los aspectos relativos a la estructura de las drusas, de que se componen y donde se localizan. Qué técnicas se utilizan para observar las diferentes estructuras que se usan para examinar la cabeza del nervio óptico. Por su puesto, es muy interesante el aspecto epidemiológico y etiológico de las drusas de nervio óptico, que pueden dar lugar a confusión con otras patologías oculares con afectación del nervio óptico.

En el capítulo 5 se detallan las técnicas más frecuentes para diagnosticar las drusas del nervio óptico. Su diagnóstico diferencial puede llegar a ser complicado, por ello se comentarán todas las pruebas que se realizan para realizar el diagnóstico y los parámetros en los que hay que fijarse en cada uno de ellos para diferenciar las drusas de otras posibles patologías. Entre ellas se encuentran la tomografía de coherencia óptica, más conocida como OCT, que es la que más se usa hoy en día por las diversas ventajas que ofrece. También se analizará la angiografía y la autofluorescencia de las drusas y por último se comentará el uso de la tomografía computarizada para el diagnóstico de drusas.

En el capítulo 6 se analizan las afectaciones visuales que pueden producir las drusas en el nervio óptico, entre ellas y la más frecuente, la pérdida de campo visual, la agudeza visual y la sensibilidad al contraste.

En el capítulo 7 se comentan otras patologías del nervio óptico que pueden coexistir o estar causadas por las DNO, como son el papiledema, es el principal diagnóstico diferencial de las drusas, el glaucoma, la NOIA o la mielinización de las fibras nerviosas.

Por último, en los capítulos 8 y 9 se presentan la discusión y conclusiones de los diferentes aspectos analizados durante de este trabajo.

Mi motivación personal cuando elegí el tema de este trabajo fue que a los 12 años me diagnosticaron DNO. Pero antes de llegar al diagnóstico final el primer diagnóstico que se informó fue papiledema, lo que conllevó a varias pruebas para confirmarlo como fue una resonancia magnética de urgencia, visitas con el neurólogo de pediatría y varias electroretinografías. Recuerdo que todo aquello generó un gran estrés tanto a mi como a mis padres, por lo que quise estudiar si el procedimiento del diagnóstico de DNO siempre era tan alarmante o existían pruebas más directas y menos invasivas.



## 2. JUSTIFICACIÓN Y OBJETIVOS

### 2.1. Objetivo Principal

El trabajo consiste en una revisión bibliográfica sistemática, de la cual su principal objetivo es comparar los diferentes métodos de diagnóstico y las afectaciones de las drusas en el nervio óptico.

### 2.2. Objetivos Secundarios

Los objetivos secundarios de la revisión son:

- Determinar las pruebas clínicas más relevantes en la detección de drusas del nervio óptico.
- Determinar las pruebas clínicas más relevantes en la detección de alteraciones de la función visual debidas a drusas del nervio óptico.
- Determinar la posible correlación con otras patologías oculares o sistémicas.
- Determinar el protocolo de pruebas más adecuado para el de seguimiento de drusas del nervio óptico.

### 3. METODOLOGÍA

#### 3.1. Estrategia de Búsqueda Bibliográfica

La revisión bibliográfica sistemática se ha hecho de artículos científicos publicados entre el 2009 y el 2021. Para ello se han usado las bases de datos PubMed y Web of Science. Se ha seguido la estrategia marcada por los Elementos de Información Preferidos para Revisiones Sistemáticas y Metaanálisis (PRISMA).

#### 3.2. Metodología Prisma

- **Criterios de inclusión**

- El artículo habla del diagnóstico de drusas en el nervio óptico.
- Contiene información sobre las diferentes técnicas de diagnóstico usadas para el diagnóstico de drusas en el N.O.
- Los artículos con los que trabajamos deben ser reviews.
- Publicados en los últimos 12 años.
- Relaciona drusas en el N.O. con otras patologías.
- Habla de seguimiento y/o tratamiento.

- **Criterios de exclusión**

- Artículos que hablan de drusas maculares u otro tipo de drusas que no sean de N.O.
- Artículos publicados con anterioridad al 2009.
- Estudios por debajo de casos clínicos.
- Artículos de pago.

- **Estrategia de búsqueda**

La búsqueda de artículos se hizo en los meses de septiembre y octubre de 2021 con las bases de datos anteriormente comentadas, PubMed y Web of Science. Se usó la siguiente combinación de palabras clave y conectores: (optic nerve drusen) AND (((((((visual field defect) OR (visual acuity defects)) OR (contrast sensitivity reduction)) OR (colour vision defect)) OR ((red colour vision defect)) OR (papilledema)) OR (high intraocular pressure)) OR (Ischemic optic neuropathy)) OR (Myelinated retinal nerve fibres)

- **Identificación de artículos**

Para hacer la primera búsqueda se combinaron las palabras clave que se encuentran en el apartado de "estrategia de búsqueda" en las dos bases de datos comentada; en PubMed el resultado fue de 1405 artículos y en Web of Science fue de 327, la suma total es de 1732 artículos. Con la ayuda del aplicativo Mendeley se detectaron 284 repeticiones, por lo que nos quedamos en 1448 artículos para filtrar. Se aplicaron los filtros de inclusión y exclusión y quedaron 268 artículos, 1180 se eliminaron. Se evaluaron los 268 y se eligieron 45 de ellos. Todo ello se encuentra esquematizado en la **Figura 1**.

### 3.3. Gráfico Prisma

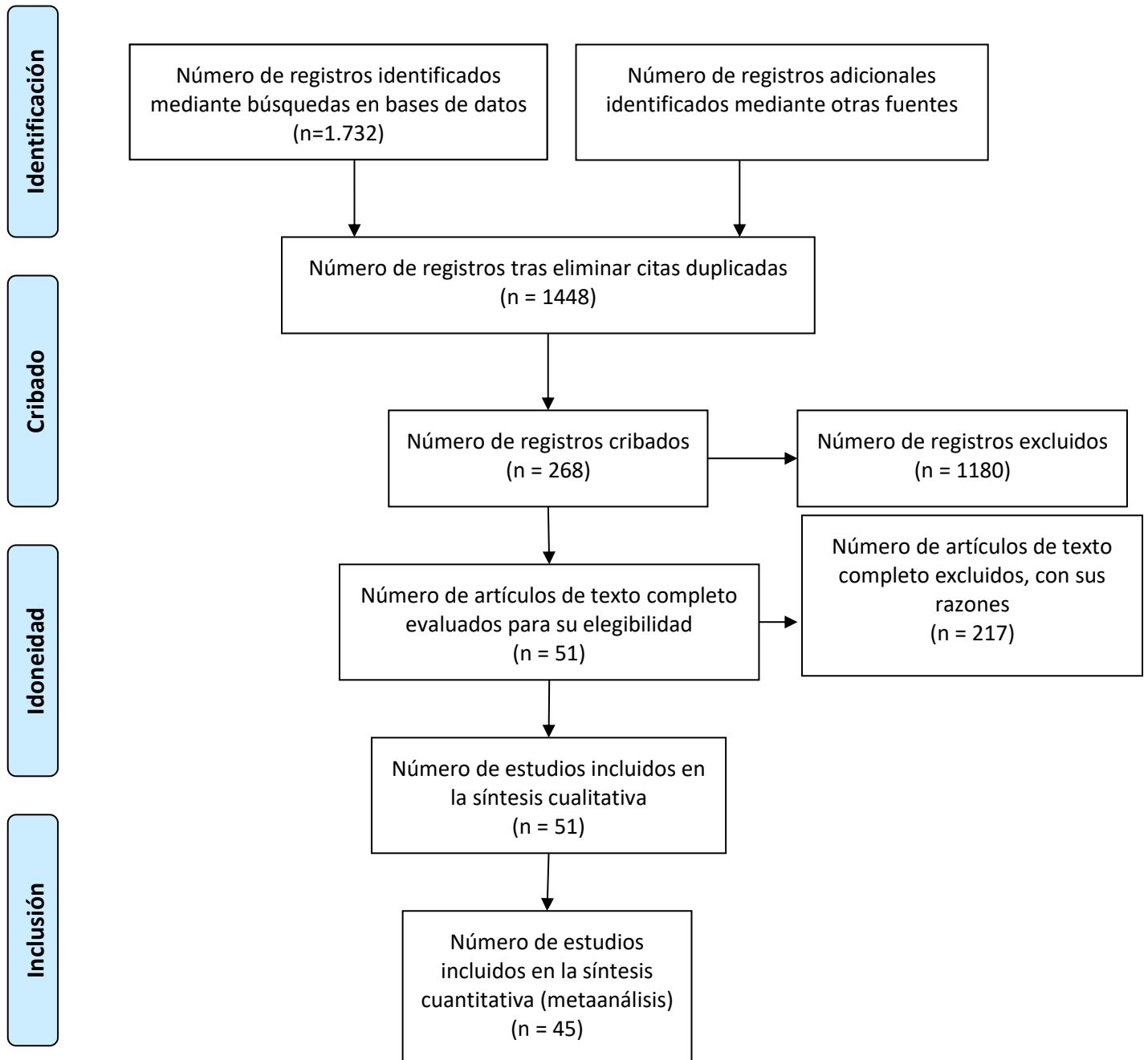


Figura 1: Diagrama de flujo PRISMA que representa el proceso de identificación de estudios

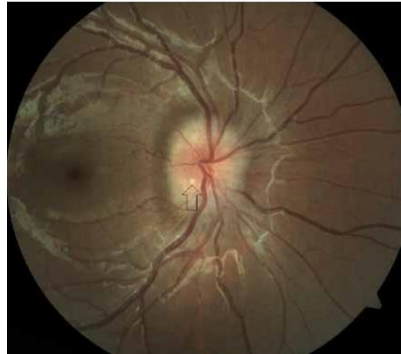#### 4. DEFINICIÓN DE DRUSAS EN EL NERVIÓ ÓPTICO

Las drusas del nervio óptico (DNO) se definen como depósitos acelulares de calcio, aminoácidos, ácidos nucleicos y mucopolisacáridos, se forman en la zona preliminar del nervio óptico (Allegrini et al., 2020) Originalmente fueron descritas por Müller, su nombre deriva de una antigua palabra alemana referente a geodas, las cuales son rocas volcánicas i sedimentarias. (Palmer et al., 2018)

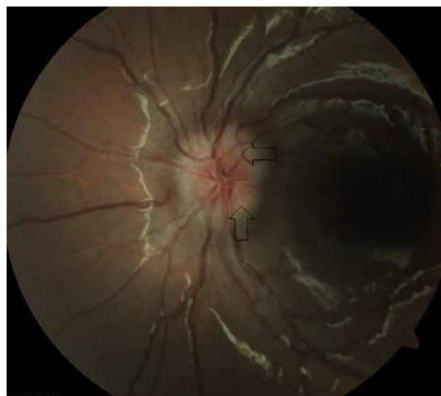Depende de la dificultad para detectarlas se pueden clasificar como superficiales, serán más fáciles de diagnosticar, como se pueden observar en la **Figura 2**, donde se puede observar un depósito redondo y amarillento justo en el ápice de la flecha dibujada. O bien pueden estar más enterradas por lo que será más difícil diagnosticarlas por retinografía u oftalmoscopia, como es el caso de la **Figura 3** en la que es más difícil diferenciarlas. Se encuentran enterradas en los ápices de las flechas dibujadas.

Suelen ser asintomáticas, pero se ha llegado a reportar hasta un 87% de casos con defectos en el campo visual (Allegrini et al., 2020; F. Costello et al., 2021; Hamann et al., 2018; Palmer et al., 2018; Silverman et al., 2014; Yan et al., 2021).

Las drusas en el nervio óptico pueden ser confundidas con papiledemas dando lugar a investigaciones y pruebas innecesarias sobre la presión intracraneal del paciente (F. Costello et al., 2021; Vipin Rana, 2006).



**Figura 2: Drusa superficial localizadas en el inferior del disco.** Imagen extraída de (Tuğcu & Özdemir, 2016)

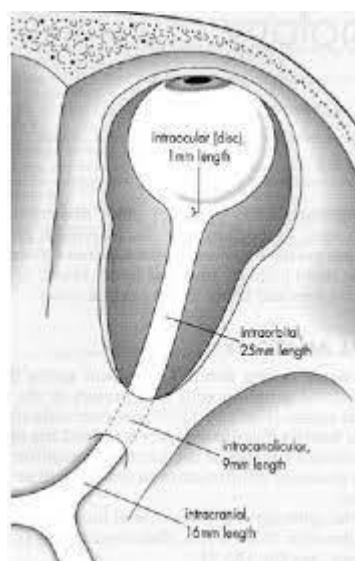


**Figura 3: Drusas enterradas localizadas cerca de la lámina cribosa.** Imagen extraída de (Tuğcu & Özdemir, 2016)

#### 4.1. Anatomía del nervio óptico

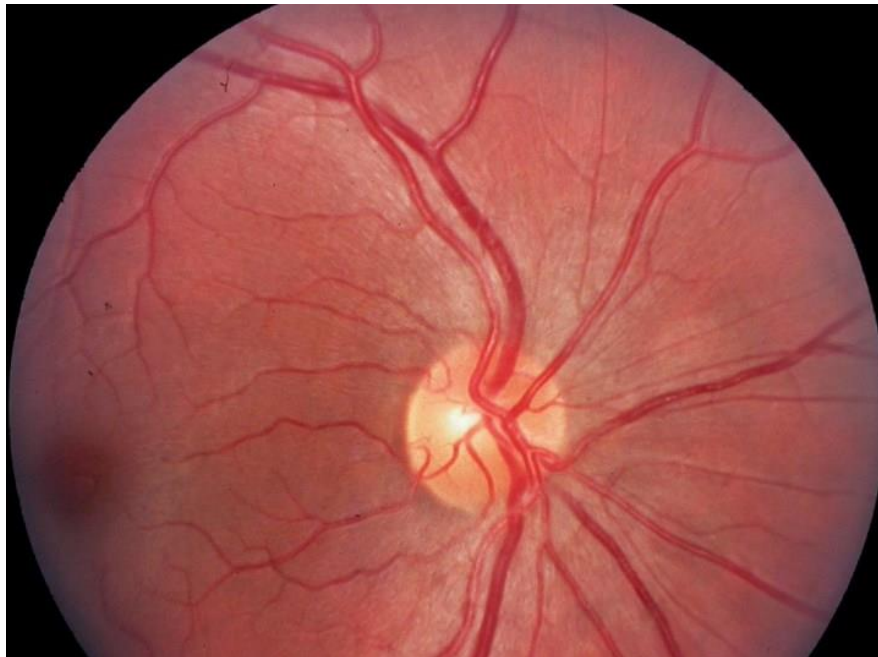El nervio óptico constituye el segundo par craneal, y se trata de la estructura del ojo donde confluyen todas las fibras nerviosas de la retina. Se encarga de conectar la retina con el córtex cerebral dónde se interpretan en forma de señales neuronales toda la información que recibe la retina.

Mide aproximadamente 5 cm de longitud y su orientación es anteroposterior, está dividido en 4 segmentos; el **primer segmento** (es en el que nos centraremos en este trabajo) consiste en la parte intraocular del nervio, lo forman los axones de las células ganglionares de la retina, los cuales convergen en la papila óptica. El nervio perfora las capas esclerótica y coroides del ojo en una zona llamada lamina cribosa hasta dar al exterior del ojo. Este primer segmento lo encontramos representado en la **Figura 4**. En el exterior del ojo encontramos el **segundo segmento**, el cual está dentro de la órbita ocular. En este segmento el nervio queda contenido entre el final de los músculos rectos extraoculares y entra en la grasa retroocular. El **tercer segmento** es intracanalicular, el nervio atraviesa el foramen óptico (cavidad en el cráneo por donde pasa el nervio junto con la arteria oftálmica). Y por último el **cuarto segmento** es intracraneal y recorre desde el foramen óptico hasta el quiasma óptico (Muñoz Hernández & Santos Bueso, 2013).



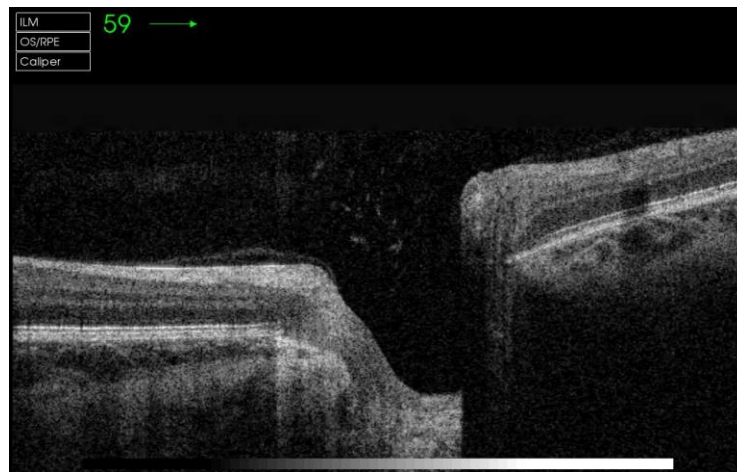
**Figura 4: Estructura del nervio óptico.** Imagen extraída de (Chiriví Méndez et al., 2017)

En la **Figura 5** se puede ver una imagen del nervio óptico obtenida con un retinógrafo. Lo que se puede observar es la parte anterior del primer segmento del NO, conocida como la “cabeza del nervio óptico” o “disco óptico”. Para evaluar si el disco óptico está sano nos basaremos en diferentes factores; uno de ellos es su **forma**, un disco sano tiene una forma ligeramente ovalada en vertical, aunque también podría ser redondo. El **tamaño** real es de 1.5mm a 1.7mm aún que oftalmoscópicamente su tamaño observado es de 2.5cm. El **color** en general es entre un rosado y un anaranjado, la parte nasal normalmente el color es más intenso, aunque el color puede variar según la luz que se emplee en el examen. Los **márgenes y contornos** en el lado temporal serán más definidos que en las otras partes del disco. La **excavación fisiológica** la encontramos en la parte temporal del disco, se trata de una depresión cuneiforme, no tiene límites precisos por lo que no se puede llegar a apreciar y puede parecer plana. El tamaño debe ser el mismo en ambos ojos, viene dado por factores genéticos aún que la relación disco-excavación debe ser menor de 0,5. Y por último también se observan los **vasos retinianos**, por el disco óptico emerge la arteria central de la retina (ACR) y sale la vena central de la retina (VCR), las dos lo hacen por la parte temporal del ojo (Hayreh, 2011).



**Figura 5: Imagen de un disco óptico sano, obtenida con un retinógrafo.** Imagen extraída de (Muci-Mendoza, n.d.)

A diferencia de las imágenes obtenidas con retinógrafos, las imágenes obtenidas por tomógrafos de coherencia óptica nos ofrecen una imagen que segmenta el NO y se pueden observar sus capas histológicas. En la **Figura 6** encontramos una imagen capturada por un OCT de un nervio óptico de un paciente sano; se caracteriza por ser una depresión de las capas de la retina. En las imágenes se pueden observar claramente todas las capas de la retina, y en ellas un agujero que corresponde a la depresión del NO.



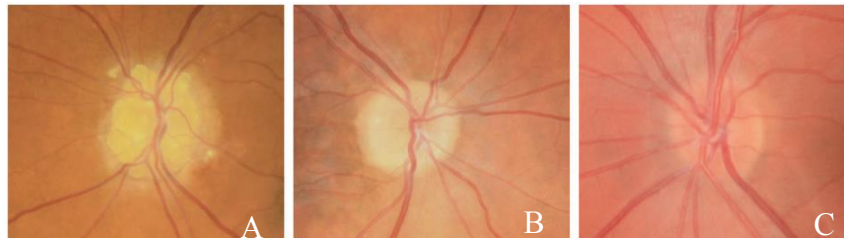
**Figura 6: Imagen de un NO sano por OCT.** Imagen obtenida con el OCT de la Facultad de Óptica y Optometría de Tarrasa.

#### 4.2. Anatomía de las drusas

Las drusas del nervio óptico (DNO) forman estructuras globulosas de 5 a 1.000 micras de diámetro, situadas normalmente delante de la lámina cribosa (F. Costello et al., 2021; Traber et al., 2017). Están compuestas por calcio, en forma de fosfato de calcio ( $\text{Ca}_3[\text{PO}_4]_2$ ), además de mucopolisacáridos, aminoácidos, ácidos ribonucleicos y ácido desoxirribonucleico y una pequeña cantidad de hierro (Allegrini et al., 2020; Traber et al., 2017).

En la exploración de fondo de ojo, en las imágenes retinográficas las drusas se ven como estructuras redondas con una tonalidad amarillenta, como se puede observar en la **Figura 7** en la **imagen A** se ven más claras, ya que se tratan de unas DNO múltiples y visibles en una mujer de 63 años. En la **imagen B** se pueden observar algunas DNO, pero de una manera más complicada en una paciente de 25 años y por último en la **imagen C** se ve un disco óptico mal definido ya que se tratan de DNO profundas y no se llegan a apreciar.

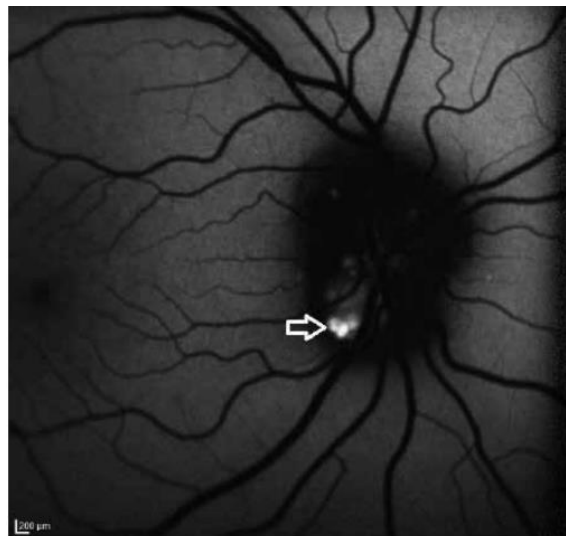




**Figura 7: Imágenes fundoscópicas de DNO en diferentes pacientes.**

En la imagen A se observan DNO superficiales y fáciles de definir, en la imagen B se observan DNO menos definidas y en la imagen C no se llegan a apreciar las DNO porque son más profundas. Imagen extraída de (Hamann et al., 2018)

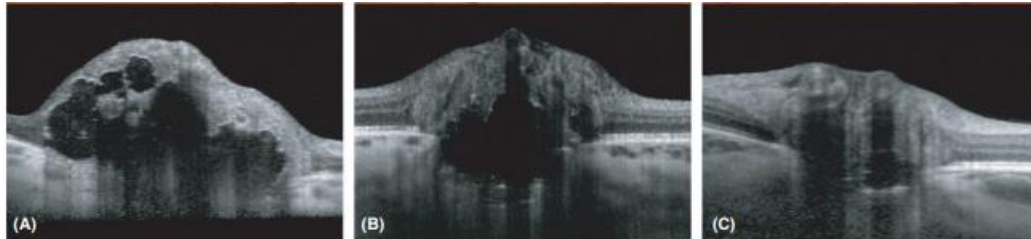En las imágenes de angiografía y fluorescencia se pueden observar cómo puntos blancos, esto se debe a que tienen una alta autofluorescencia. En la **Figura 8** se puede observar una DNO donde nos indica la flecha.



**Figura 8: Imagen por fluorescencia de una DNO superficial.** Imagen extraída de (Tuğcu & Özdemir, 2016)

En las imágenes obtenidas por los OCT, las DNO se pueden apreciar como elevaciones justo donde se encuentra la depresión del disco óptico. En la **Figura 9** se puede observar tres DNO con diferentes tipos de DNO, en la **imagen A** unas DNO claras, múltiples y visibles en una mujer de 63 años. En la **imagen B** se pueden observar algunas DNO, pero de una manera más difusa en una paciente de 25 años y por

último en la **imagen C** se ve un disco óptico mal definido ya que se tratan de DNO profundas y no se llegan a apreciar.



**Figura 9: Imágenes de DNO tomadas con OCT.**

En la imagen A se observan DNO superficiales y fáciles de definir, en la imagen B se observan DNO menos definidas y en la imagen C no se llegan a apreciar las DNO porque son más profundas. Imagen extraída de (Hamann et al., 2018)

#### 4.3. Etiología de las drusas en el nervio óptico

La etiología de las drusas no está del todo bien definida, hay varias teorías propuestas. La más aceptada de todas, apoyada sobre todo por los histólogos, se basa en un metabolismo axonal anormal consecuente de una disrupción axonal y una extrusión de mitocondrias en la zona preliminar extracelular, espacio con mala regulación de la deposición de calcio. En un caso de apoptosis normal las células macrófagos se mueven hasta los tejidos afectados para eliminar las células muertas, en cambio estudios recientes anunciaron la ausencia de macrófagos en algunos pacientes con DNO, ofreciendo así la hipótesis de una obstrucción del transporte axonal crónica (Allegrini et al., 2020; K. M. Lee et al., 2011; Silverman et al., 2014b). Así como un canal escleral pequeño también podría conducir a la interrupción de transporte axoplásmico y cambios isquémicos (Silverman et al., 2014b).

Han demostrado también que el material intraaxonal acumulado en DNO, antes de la calcificación, comparte ciertos parecidos con neuropatías ópticas asociadas con el transporte axonal obstruido, como es el caso del papiledema (Allegrini et al., 2020).

Las DNO también han sido asociado a displasia congénita del disco o a unos vasos sanguíneos del disco anormales, en estos casos la transducción de proteínas plasmáticas produce la deposición de materiales extracelulares y la formación de drusas (Allegrini et al., 2020).



#### 4.4. Epidemiología y factores de riesgo

De un 0.4% a un 3.7% de la población tiene DNO, aunque la prevalencia subclínica puede llegar a ser mayor (Allegrini et al., 2020; Danišová & Fric, 2021). Se presentan de forma bilateral en un rango de entre un 60% a un 91.2%, y los pacientes de raza caucásica son más propensos, que en los asiáticos o africanos (Allegrini et al., 2020; Danišová & Fric, 2021; Martín-Begué & Saint-Gerons, 2016), y del 75 al 85% de los casos se trata de DNO bilaterales (K. M. Lee et al., 2011; Martín-Begué & Saint-Gerons, 2016; Moreno et al., 2014a). Aún que el gen causante de las DNO no se ha conseguido aislar, se ha insinuado un patrón irregular de herencia dominante con una frecuencia de efecto en organismos incompleta (Allegrini et al., 2020, Moreno et al., 2014, Silverman et al., 2014b). Los miembros con más predisposición a tener patogénesis son más propensos a tener DNO (Allegrini et al., 2020), y el principal factor de riesgo para su desarrollo es la displasia hereditaria de la cabeza del nervio óptico (Moreno et al., 2014b).

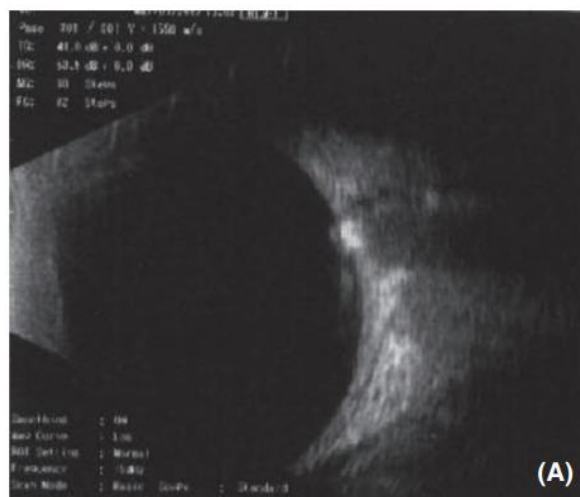
## 5. EXPLORACION DE LAS DRUSAS EN EL N.O.

Las drusas en el NO a veces pueden llegar a verse por oftalmoscopia directa, pero en otras muchas ocasiones son difíciles de definir, por ello hay varias técnicas de diagnóstico para identificarlas y diferenciarlas de otras patologías. A continuación, hablaremos de las técnicas más usadas y las más eficientes.

### 5.1. Tomografía de Coherencia Óptica (OCT)

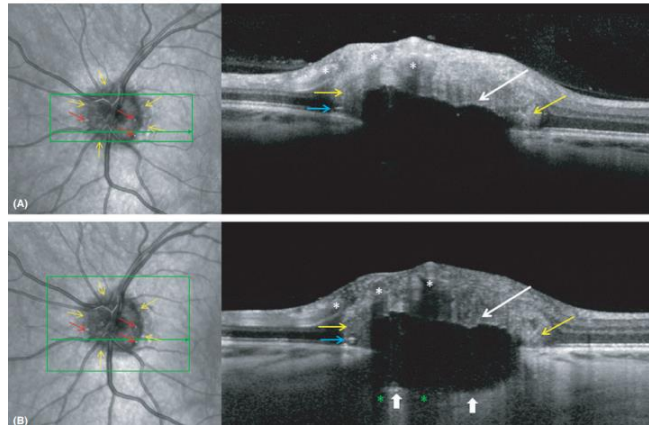
La tomografía de coherencia óptica (OCT) es una tecnología de imágenes no invasiva que obtiene información transversal in vivo de las estructuras anatómicas del ojo, (Allegrini et al., 2020; Danišová & Fric, 2021; Hamann et al., 2018; Palmer et al., 2018). Por ello ha revolucionado el diagnóstico oftalmológico y la tecnología continúa mejorando en velocidad, resolución y penetración de las estructuras más profundas. (Palmer et al., 2018)

La OCT de dominio espectral (SD-OCT) y la Swept Source OCT (SS-OCT) se han convertido en la mejor prueba diagnóstico de drusas superficiales y profundas, esto se debe a que proporcionan una resolución axial de  $4\mu\text{m}$  a  $6\mu\text{m}$  (un ejemplo de ello se encuentra en la **Figura 12**) y son capaces de registrar escaneos densos de más de  $30\mu\text{m}$ . Para lograr la máxima sensibilidad de diagnóstico, es muy importante escanear con 97 secciones a través de la cabeza del nervio óptico (lo que equivale a  $30\mu\text{m}$  entre cada sección), con un promedio de al menos 30 fotogramas (F. Costello et al., 2021). Todo esto permite una excelente visualización de estructuras pequeñas como son las DNO, por lo tanto, tiene una tasa de detección de DNO más alta que la ecografía B-scan, la cual hasta hace poco se consideraba la prueba de referencia en diagnósticos de DNO. Por ello el rol del OCT ha sido expandido recientemente ya que es capaz de visualizar las capas más profundas de la retina y del NO (Hamann et al., 2018). En la **Figura 10** se puede observar un ejemplo de una imagen B-scan de un paciente con DNO.



**Figura 10:** Ecografía B-scan del ojo derecho de un niño de 12 años que muestra un aumento de la reflectividad de la cabeza del nervio óptico compatible con drusas de disco óptico calcificadas. Imagen extraída de (Hamann et al., 2018).

La OCT de imagen de profundidad mejorada (Enhanced Depth Imaging-OCT) tiene su mayor sensibilidad cerca de la esclerótica interna y, por lo tanto, es excelente para visualizar DNO enterradas (como se puede apreciar en la **Figura 12** y en la **Figura 11**). La técnica implica mover la puerta de coherencia a un nivel más profundo. Esto es posible con SD-OCT estándar, incluso sin la función EDI disponible, ajustando la distancia entre el ojo y el aparato OCT invirtiendo la vista transversal (Hamann et al., 2018; Traber et al., 2017).



**Figura 11: Diferencias en la visualización de estructuras más profundas entre la tomografía de coherencia óptica de dominio espectral regular (SD-OCT) y la OCT de imágenes de profundidad mejorada (EDI-OCT) en el mismo paciente. Imagen extraída de (Hamann et al., 2018)**

En la imagen A se observa una OCT de dominio espectral obtenida en 2014, muestra una gran drusa de disco óptico con poca señal y un margen anterior hiperreflectante (flechas blancas). En la imagen B se encuentra una imagen de EDI-OCT obtenida en 2016 muestra el mismo ODD grande con un margen posterior claramente delineado (puntas de flecha blancas) y una mejor visualización de las estructuras circundantes. Los vasos se visualizan claramente en ambos escaneos (asteriscos blancos), pero las sombras de los vasos superpuestos solo son visibles en EDI-OCT (asteriscos verdes) (Hamann et al., 2018).

En cuanto a la determinación del tamaño de las DNO con EDI-OCT, se han categorizado las DNO como pequeñas cuando son menores de 300  $\mu\text{m}$ , de tamaño medio cuando son entre 300  $\mu\text{m}$  y 500  $\mu\text{m}$ , y grandes cuando son mayores de 500  $\mu\text{m}$  basándose en el diámetro máximo de drusas determinado con EDI-OCT. Otra forma fácil, y quizás más práctica de clasificar el DNO, es clasificar DNO grandes cuando presentan más de 200  $\mu\text{m}$  en al menos una dirección, y los DNO pequeñas miden menos de 200  $\mu\text{m}$  de diámetro, en ambas direcciones. (F. Costello et al., 2021; Tuğcu & Özdemir, 2016)

El volumen de las DNO individuales se puede calcular mediante la segmentación manual de las DNO, utilizando 97 exploraciones B EDI-OCT por cabeza del nervio óptico con un software de segmentación especializado. En un estudio de 37 pacientes con DNO visible (visto por oftalmoscopia) o enterrado (solo visible por EDI-OCT), los volúmenes de lesión determinados con esta técnica se correlacionaron directamente con la función del nervio óptico, con la localización anatómica de las DNO dentro de la cabeza del nervio óptico, y se asoció con defectos del campo visual. En particular, la técnica de segmentación manual del DNO requiere mucha mano de obra y probablemente será reemplazada por sistemas automatizados facilitados por inteligencia artificial en el futuro. (F. Costello et al., 2021)

Las características morfológicas de las DNO vistas por OCT están descritas principalmente como un núcleo con poca señal (hiporeflexivo) rodeado por un margen hipereflectivo. Aún que a integridad del margen hipereflectivo es a menudo incompleta en estudios más antiguos que utilizan OCT en el dominio del tiempo (TD-OCT) o SD-OCT con bordes anteriores mal demarcados y sin señal posterior (Hamann et al., 2018). Y sin embargo otros estudios describieron las DNO con reflectividad interna hiperreflectiva o bien tanto hiporeflexiva como hiperreflectiva.

A veces, las DNO pequeñas se agrupan en conglomerados, en los que los DNO individuales son tan pequeños que no se pueden visualizar fácilmente. (F. Costello et al., 2021). De hecho, hoy en día no hay evidencias sustanciales de que las masas hiperreflectivas, habitualmente ubicadas peri-papilamente, representen DNO. Es más probable que estas estructuras representen una ruptura de las capas retinianas causada por la acumulación axoplásmica local, ya que también se encuentran en pacientes con hipertensión intracraneal idiopática y tumores del nervio óptico (Hamann et al., n.d.)

Con EDI-OCT y SS-OCT hay una colección de descripciones claras de DNO como estructuras hiporeflexantes irregulares o esféricas (que indican una estructura interna uniforme), con focos hiperreflectantes o bordes en la superficie de la DNO. (Palmer et al., 2018). La morfología de las DNO en las imágenes de OCT puede ser compleja, y los conglomerados DNO no son inusuales, estos se componen de márgenes alterados hiperreflectantes dentro del núcleo con poca señal, lo que probablemente representa la degeneración y fusión de drusas más pequeñas para formar drusas más grandes. Se han reportado líneas horizontales hiperreflectantes en relación con DNO (Hamann et al., 2018). En la **Figura 11** se puede observar la morfología de las DNO vistas con SD-OCT y con EDI-OCT, se ven claramente las masas hiporeflexantes con márgenes hiperreflectantes, y las líneas horizontales hiperreflectantes.

Una publicación reciente de una asociación de expertos en DNO proporciona una claridad útil sobre el diagnóstico de DNO por OCT; los informes iniciales de la OCT indicaron que las DNO eran protuberancias hiperreflectivas en el espacio subretiniano adyacente al margen del disco, que no se correlacionaban bien con los hallazgos histológicos, pero el consorcio está de acuerdo en que estas protuberancias subretinianas hiperreflectivas no son DNO y puede ser un indicativo de papiledema. (Palmer et al., 2018)

En un estudio de Traber se describieron tres tipos de DNO observados por OCT: las **protuberancias hiperreflectantes peripapilares 'subretinianas'** (1) descritas en los primeros informes de OCT, las **bandas hiperreflectantes (DNO 'granular')** (2) y por último las **DNO 'confluentes'** (3) más grandes con un núcleo hiporeflexivo. En ese estudio la mitad de los pacientes que presentaban drusas enterradas y ningún defecto del campo visual fueron diagnosticados basándose únicamente presencia de estas lesiones subretinianas, por lo que una clasificación errónea pudo limitar algunas de sus conclusiones. (Palmer et al., 2018; Traber et al., 2017).

En el análisis de OCT de casos incipientes, este engrosamiento retiniano creó un artefacto conocido como espacio hiporeflexivo subretiniano "SHYPS" (Subretinal HYPoreflexive Space), que ahora se entiende mejor como una medida indirecta del grosor total de la retina. En el edema de disco este

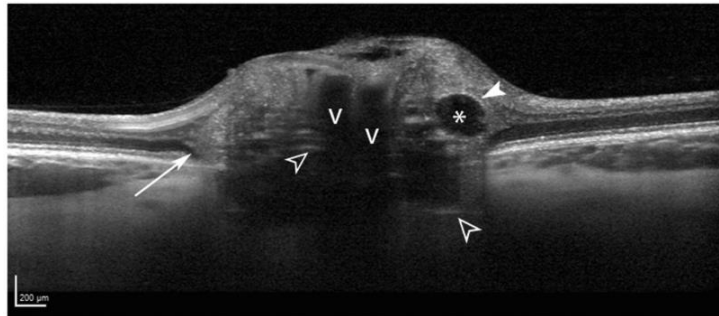
espacio es mayor que en las DNO. Aun así, el grosor de la Capa de Fibras Nerviosas de la Retina (CFNR) es el más utilizado para diferenciar la DNO del edema de disco. Aparentemente el sector nasal del disco parece tener la mayor sensibilidad y especificidad, con el edema de disco, ya que la CFNR es más gruesa en esa zona en comparación con las DNO. Aunque en los casos más leves de edema de disco, puede no haber una diferencia distinguible en la CFNR en comparación con la DNO y que un aumento de la CFNR no es un marcador de hinchazón en todos los casos de papiledema. (Palmer et al., 2018; Traber et al., 2017)

Hamann también concluye en que un patrón “perezoso en V”, como se observa en la imagen D de la **Figura 26**, consiste en el contorno interno del espacio hiporeactivo subretiniano lleno de bultos y la disminución del grosor de la CFNR han sido utilizados para diferenciar el DNO del papiledema mediante OCT, y que en pacientes con DNO visible, el grosor de la CFNR ha demostrado ser útil para diferenciar el DNO del papiledema (Hamann et al., 2018).

También se cuestionan estos criterios de clasificación, porque el espacio hiporeactivo subretiniano puede ser un epifenómeno (Un fenómeno accesorio que acompaña a un fenómeno principal y que no influye en el principal) de mala penetración lograda con técnicas de OCT más antiguas, y que el grosor de la CFNR es normal o incluso más grueso en pacientes jóvenes con DNO enterradas en comparación con los sujetos de control. Por lo tanto, sugieren que la mejor manera de diferenciar el DNO del papiledema es simplemente localizar el DNO usando EDI-OCT o SS-OCT (Hamann et al., 2018).

A menudo se ven líneas hiperreflectantes prelaminares yuxtapuestas o completamente aisladas del DNO como se observa en la **Figura 12** y también se pueden observar en la cabeza del nervio óptico sin DNO. Las líneas hiperreflectantes en una sola sección de OCT pueden parecer aisladas solo hasta que se detecte su DNO "principal" en secciones de OCT adyacentes. Sin embargo, cuando se ven líneas hiperreflectantes verdaderamente aisladas, siempre están situadas en lo profundo de la cabeza del nervio óptico, tanto anterior como próxima a la lámina cribosa. Las líneas hiperreflectantes aisladas suelen ser cortas, orientadas perpendicularmente al haz de luz del OCT y juntas en grupos verticales más pequeños. Las líneas hiperreflectantes no parecen ser un artefacto de imagen, porque persisten en su ubicación o se convierten en DNO con el tiempo. En un reciente estudio de seguimiento de 5 años en individuos de 17 años con DNO, todos los DNO incidentes se desarrollaron en lugares donde se visualizaron líneas hiperreflectivas 5 años antes. Además, ocho ojos con DNO al inicio del estudio habían desarrollado un nuevo DNO donde anteriormente había líneas hiperreflectantes. La progresión documentada de líneas prelaminares hiperreflectantes a DNO apoya el concepto de que estas líneas son precursoras de DNO. Sin embargo, la prueba definitiva de lo que realmente representan las líneas hiperreflectantes prelaminares aguarda la confirmación histopatológica. (F. Costello et al., 2021)





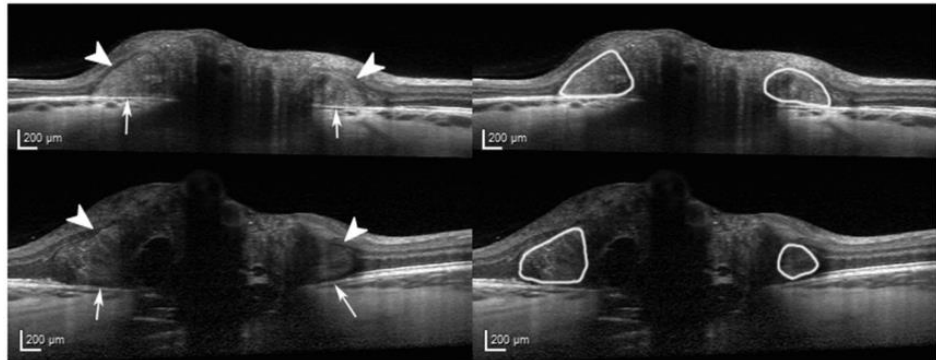
**Figura 12: Morfología de las drusas del disco óptico en una mujer de 22 años, mostrada con ED-OCT.** Imagen extraída de (F. Costello et al., 2021).

Las drusas se ven como estructuras de poca señal (asterisco) con un margen hiperreflectante parcial (punta de flecha blanca continua). Se cree que las líneas hiperreflectantes prelaminares (puntas de flecha blancas abiertas) representan precursores de drusas. Las estructuras ovoides hiperreflectantes peripapilares parecidas a masas (flecha blanca más larga) circunscriben el disco y apiñado. Las sombras de los vasos sanguíneos se indican con "V" (F. Costello et al., 2021).

En el informe del consorcio de Optic Disc Drusen Studies (DNOS), se observaron estructuras peripapilares hiperreflectivas en forma de masa ovoide, denominadas PHOMS (Peripapillary Hyperreflective Ovoid Mass-like Structure), con OCT en 28 de 38 pacientes con DNO (Malmqvist et al., 2018). Los PHOMS corresponden al abultamiento lateral peripapilar de las fibras nerviosas en secciones histopatológicas de pacientes con DNO y pacientes con papiledema (Hamann et al., 2018).

En ocasiones se observa que los pacientes con DNO tienen PHOMS coexistentes en las imágenes de OCT. La identidad de PHOMS ha sido una fuente de confusión y debate. Estas lesiones se localizan en la región peripapilar y no en el propio disco óptico. Se caracterizan por "sentarse" sobre la membrana de Bruch. Además, en la cara superior de PHOMS suele haber una desviación hacia arriba de al menos dos de las otras capas retinianas, similar a una "pista de esquí" (como se aprecia en la **Figura 13**). A diferencia del DNO, los PHOMS no autofluorescentes, no son visibles en la ecografía orbital B-scan y parecen hiperreflectantes (en lugar de hiporefectantes) con OCT. Usando estas características, el Consorcio DNOS encontró que el nivel de acuerdo entre evaluadores para la detección de PHOMS era bueno (kappa 0.701). En particular, los PHOMS no son directamente visibles por oftalmoscopia, pero pueden elevar la cabeza del nervio óptico en el margen del disco, lo que corresponde al halo en forma de C en los discos miopes insertados indirectamente (F. Costello et al., 2021)





**Figura 13: Imágenes EDI-OCT que muestran una masa ovoide peripapilar hiperreflectante (PHOMS) en una mujer de 23 años con hipertensión intracraneal idiopática (panel superior) y en un niño de 13 años con drusas del disco óptico (panel inferior). Imagen extraída de (F. Costello et al., 2021).**

Las dos características principales del PHOMS son: la desviación hacia arriba de las capas de la retina en la parte superior de las drusas que crean el "signo de pista de esquí" (puntas de flecha) y la membrana de Bruch hiperreflectante visible (flechas blancas más largas) debajo los PHOMS. Los PHOMS (encerrados en un círculo blanco) están destacados en las imágenes de la derecha (F. Costello et al., 2021).

Recientemente, las PHOMS se investigaron mediante angiografía-OCT (OCTA) en dos casos de síndrome de disco inclinado y un caso de DNO. En esta pequeña serie de casos, OCTA identificó un complejo vascular dentro de las PHOMS consistente con la teoría de que estas estructuras corresponden a axones herniados.

Finalmente, los estudios histopatológicos de papiledema y DNO han mostrado protuberancias o hernias de axones distendidos lateralmente en las regiones donde se ven PHOMS típicamente en OCT. (F. Costello et al., 2021)

Los vasos sanguíneos retinianos normales visualizados en sección transversal de OCT pueden confundirse ocasionalmente con DNO, esto es debido a la disminución de la reflectividad intravascular y que los vasos aparecen en las capas superficiales internas del disco óptico. El par arteriola-vénula puede reconocerse por una configuración en "figura de ocho". Además, un reflejo característico de la pared del vaso y la sombra del tejido de la cabeza del nervio óptico subyacente son características de imagen distintivas.

Los vasos fotografiados en una dirección longitudinal muestran un perfil de tres capas con una reflectividad intravascular disminuida. En cambio, los vasos fotografiados de forma más oblicua a menudo muestran una "cabeza" hiperdensa (sin una disposición visible de "figura de ocho") y muestran sombras subyacentes.

Como consejo práctico, un vaso sanguíneo tubular largo se puede diferenciar de un depósito DNO simplemente desplazándose por las imágenes de OCT transversales adyacentes para delinear la naturaleza tridimensional de las estructuras de la cabeza del nervio óptico (F. Costello et al., 2021).

### 5.1.1. Swept Source OCT

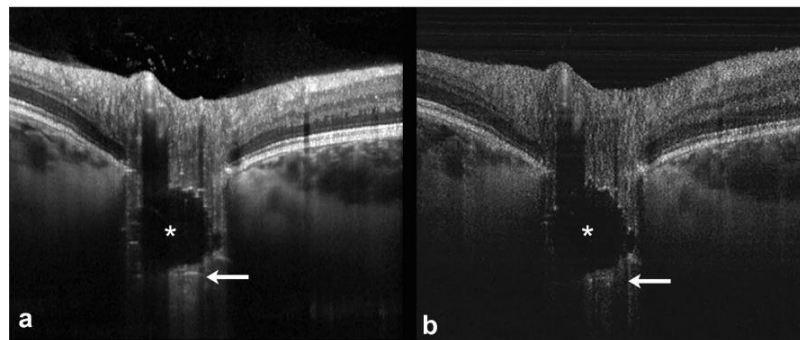
La técnica Swept Source OCT (SS-OCT) consiste en un barrido de un rango determinado de longitudes de onda. Las longitudes más largas son mejores para penetrar en estructuras más profundas como las DNO, su alta velocidad de escaneo limita la aparición de artefactos de imagen (Danišová & Fric, 2021; Hamann et al., n.d.). En los últimos años, los láseres de fuente de barrido (SS-OCT) han ofrecido velocidades de exploración aún mayores para reducir los artefactos de movimiento (Palmer et al., 2018).

La SS-OCT tiene un sistema operativo diferente y demuestra una menor pérdida de sensibilidad al aumentar la profundidad de la imagen. Específicamente, SS-OCT utiliza una fuente de luz de 1050 nm que permite una mejor penetración en los tejidos, aunque con una resolución axial ligeramente menor. Las velocidades de exploración son más rápidas por lo que se producen menos artefactos causados por el movimiento ocular y proporcionan una calidad de imagen superior en relación con SD-OCT. Estas propiedades se traducen en velocidades de exploración más altas, patrones de exploración más densos y una visualización mejorada de las estructuras por debajo del nivel del epitelio pigmentario de la retina (F. Costello et al., 2021).

Un estudio comparativo investigó la profundidad de penetración de la imagen entre EDI-OCT y SD-OCT, al visualizar la interfaz coroides y coroides-esclerótica. Los escaneos de volumen obtenidos con SD-OCT, utilizando la técnica EDI antes mencionada, se compararon con los adquiridos con imágenes SS-OCT (sin promediado de fotogramas). Los autores encontraron una profundidad de penetración de señal similar para ambos dispositivos. Consideraron que el contraste de la imagen era mayor para el dispositivo SD-OCT, probablemente debido al efecto de promediar varios fotogramas. Sin embargo, la obtención de imágenes SD-OCT también se asoció con tiempos de adquisición significativamente más largos, lo que fue una desventaja relativa. Los datos publicados de comparaciones directas entre SD-OCT y SS-OCT han mostrado resultados comparables de visualización de DNO que se encuentra por debajo del nivel de la abertura de la membrana de Bruch. De manera similar a las observaciones de Waldstein, la calidad de la imagen del B-Scan fue mayor con el promedio de fotogramas en SD-OCT, mientras que SS-OCT permitió tiempos de escaneo más rápidos.

Para la práctica clínica diaria, si la EDI realizada con SD-OCT no es una opción, una exploración de volumen SS-OCT realizada sin promediar el marco será una buena alternativa de imagen para detectar DNO superficial y profunda (como se observa en la **Figura 14**).

Específicamente, SS-OCT puede detectar pequeños cuerpos de DNO hasta el nivel de la lámina cribrosa y cuantificar la lesión neuroaxonal (F. Costello et al., 2021).



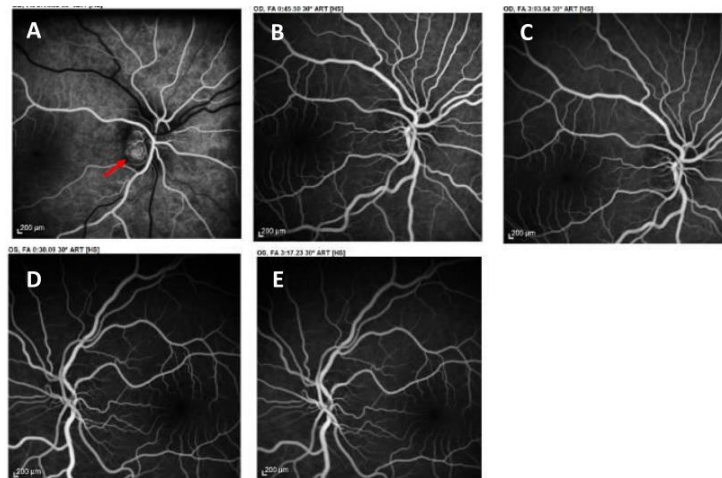
**Figura 14: Comparación de imágenes de tomografía de coherencia óptica (OCT).** Imagen extraída de (F. Costello et al., 2021).

La imagen A se trata de una imagen SD-OCT y la imagen B de SS-OCT de un ojo con DNO enteradas. La exploración SD-OCT se realizó con imágenes de profundidad mejorada (EDI) e incluyó técnicas de promedio de fotogramas. Ambos escaneos de OCT muestran imágenes comparables de drusas de disco óptico, que muestran un núcleo hiporeflectante (asterisco blanco) y márgenes hiperreflectantes. Las líneas hiperreflectantes prelaminares asociadas (flecha blanca) son ligeramente más visibles con la exploración SD-OCT EDI (F. Costello et al., 2021).

## 5.2. Angiografía y fluoresceína.

La angiografía con fluoresceína (AF) tuvo un papel importante cuando para distinguir las DNO enterradas del papiledema, pero aun así en casos sutiles o en casos con isquemia de disco era muy difícil poder hacer la distinción (Palmer et al., 2018). Consiste en inocular un tinte fluorescente al paciente y capturar con una cámara la información sobre la circulación retiniana y coroidea (Silverman et al., 2014a).

En las angiografías con fluoresceína, los ojos con DNO se caracterizan por una tinción peripapilar tardía ya bien circunferencial (en un 80%) o bien nodular (en un 20%), a diferencia del edema, el cual se asocia a una fuga temprana difusa de fluoresceína (como se explica en la **Figura 15**) (Hamann et al., 2018, Palmer et al., 2018, Yan & Liao, 2021, Silverman et al., 2014, Tuğcu & Özdemir, 2016). En casos de hinchazón del disco con DNO se observa una fuga y una tinción nodular tardías, por lo que los resultados de la AF pueden ser subjetivos y no lo suficiente específicos o sensibles para un uso generalizado, como se puede observar en la Figura X que muestra un ejemplo de un paciente con DNO y EDO coexistentes (Pineles & Arnold, 2012a). Tampoco se han publicado criterios para diferenciar las DNO con un verdadero hinchazón mediante AF (Palmer et al., 2018). En la práctica, la AF de fase tardía puede ser útil en la diferenciación, pero a menudo se malinterpreta, y los detalles de anomalías intrapapilares frente a peripapilares y de pérdida de colorante frente a tinción de los tejidos se confunden con frecuencia (Pineles & Arnold, 2012a).

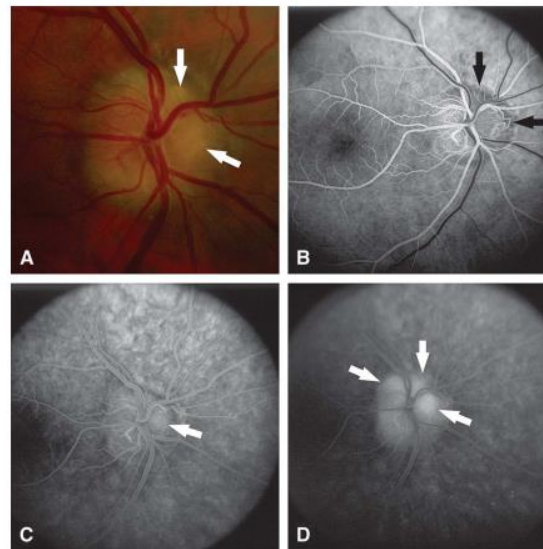


**Figura 15: Imágenes de angiografía con fluoresceína revela Drusas de Disco Óptico descartando HII.**  
Imagen extraída de (Bakola et al., 2021a).

En la imagen A se aprecia la fase arterial de AF que revela tinción nodular temprana del disco debido a la presencia de ODD enterrado (flecha roja). En las imágenes B y C no se observa fuga de fluoresceína temprana o tardía que sugiera papiledema debido a HII. Y por último en las imágenes D y E se observan las fases media y tardía de la angiografía (Bakola et al., 2021a).

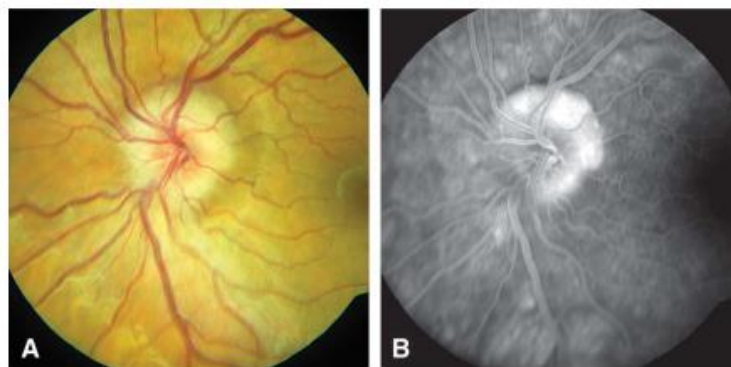
Pineles & Arnold en su estudio concluyen que cuando las DNO son visibles en la superficie del disco óptico, la identificación es sencilla (se puede observar su identificación en la **Figura 16**), aunque no se puede descartar la presencia de edema de disco óptico (EDO) superpuesto. Aun así son capaces de definir las características clínicas de las DNO enterradas afirmando que estas provocan una elevación y márgenes borrosos del disco óptico, pero sin oscurecimiento de los vasos peripapilares de la retina ni del borde nodular del propio disco, Todo ello en ausencia de EDO, incluyendo la opacificación de las fibras nerviosas de la retina con oscurecimiento de los vasos retinianos, anomalías microvasculares como pueden ser: dilataciones de la red capilar de la superficie del disco óptico, telangiectasias (también conocidas como arañas vasculares que aparecen cerca de la superficie de la piel o de membranas mucosas), o bien hemorragias retinianas y exudados. Se puede observar una angiografía en fase tardía de DNO enteradas en la **Figura 17**.

Los datos de su estudio indican que la presencia de fuga de fluoresceína indica EDO, y se puede justificar una evaluación adicional del paciente. Pero aun así reconocen que su estudio tiene limitaciones ya que se puede haber realizado un sesgo hacia la obtención de AF en casos atípicos y en aquellos con un diagnóstico de DNO más complicado. Sin embargo, los datos que recogen en pacientes con DNO superficiales o enterradas, de los cuales se sospecha EDO, indican que el análisis con AF de secuencia completa juega un papel muy valioso para establecer un diagnóstico (Pineles & Arnold, 2012a).



**Figura 16: DNO superficiales.** Imagen extraída de (Pineles & Arnold, 2012a).

Imagen A: Drusas visibles superior y nasalmente (flechas). Imagen B: Fase arterial de AF que revela bloqueo temprano de la fluorescencia debido a la presencia de drusas superficiales (flechas). Imagen C: Angiografía de fase media que revela tinción nodular temprana de drusas (flecha). Imagen D: Angiografía de fase tardía revelando más tinción nodular de drusas (flechas) (Pineles & Arnold, 2012a).



**Figura 17: Ejemplo de ODD enterrado (A) con tinción peripapilar circunferencial en angiograma de fase tardía (B).** Imagen extraída de (Pineles & Arnold, 2012a).

Hamman comenta que un estudio encontró que la angiografía con fluoresceína tenía mayor precisión para clasificar un ojo con papiledema o pseudopapiledema en comparación de otras modalidades de imagen, pero no nos dice cuáles serían estas modalidades en concreto (Hamann et al., 2018). Silverman concluye que la AF es un procedimiento invasivo y, por tanto, en casos de incertidumbre diagnóstica, serían preferibles alternativas no invasivas eficaces. (Silverman et al., 2014a)

### 5.2.1. Auto fluorescencia

Sabemos que las DNO están compuestas por sales de calcio o porfirinas mitocondriales (Palmer et al., 2018), pero se desconocen los componentes específicos que provocan su autofluorescencia (Silverman et al., 2014a). Pero gracias a ello pueden detectarse en la fotografía del fondo de ojo de control previa a la inyección de fluoresceína y en la oftalmoscopia láser de barrido. Aparecen como estructuras hiperautofluorescentes redondas u ovaladas con bordes irregulares (Allegrini et al., 2020, Hamann et al., 2018, Tuğcu & Özdemir, 2016). En cambio, con la autofluorescencia no se puede detectar de manera fiable las DNO más profundas, posiblemente debido a la atenuación del tejido suprayacente ya que las drusas enterradas no estén completamente calcificadas (Hamann et al., 2018). La sensibilidad de la autofluorescencia es aproximadamente la mitad de la sensibilidad del ultrasonido en el caso de DNO enterradas, y se puede llegar a relacionar con el grosor del tejido neural subyacente a ellas (Palmer et al., 2018).

Por ello la autofluorescencia es un buen método para visualizar drusas superficiales, pero insuficiente para detectar las enterradas, ya que estas muestran menos intensidad de autofluorescencia o apenas muestran autofluorescencia (Tuğcu & Özdemir, 2016, Silverman et al., 2014).

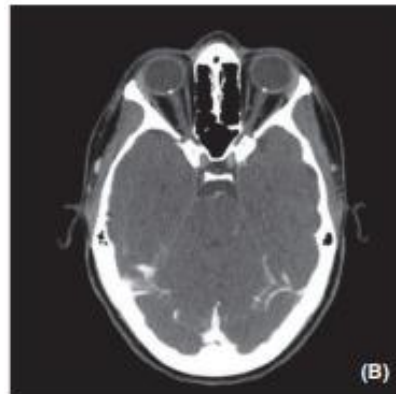
### 5.3. Tomografía computerizada y resonancia magnetica.

Las DNO calcificadas se pueden llegar a detectar mediante tomografía computerizada (TC) y resonancia magnética (RMI), observando puntos hiperdensos, blancos y brillantes debido a su contenido en calcio (Hamann et al., 2018, Tuğcu & Özdemir, 2016). Como se observan en la **Figura 18** y en la **Figura 19**, las drusas bilaterales del disco óptico (flechas) aparecen blancas y brillantes con bordes lisos

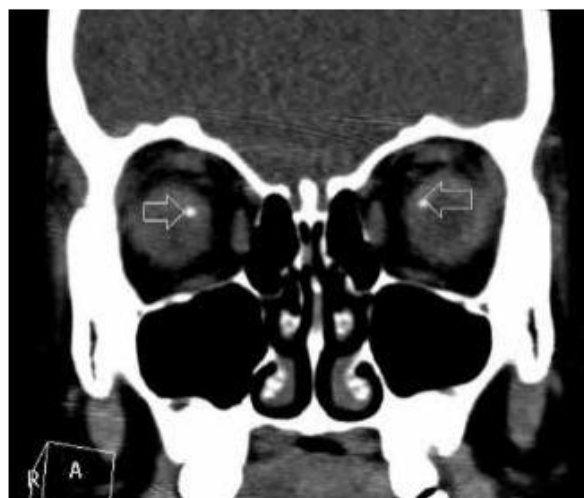
La evaluación de DNO mediante TC tiende a pasar por alto un gran número de casos de DNO, ya que el grosor de corte es habitualmente de 1,5 mm, lo que podría no ser lo suficientemente fino para detectar algunas DNO (Hamann et al., 2018, Palmer et al., 2018, Allegrini et al., 2020, K. M. Lee et al., 2011, Tsikata et al., 2017).

La baja sensibilidad general para detectar DNO, la incapacidad para detectar cualquier DNO no calcificado y a las preocupaciones, especialmente en los niños, en relación con el exceso de radiación, no se recomienda la tomografía computerizada como herramienta de diagnóstico habitual (Hamann et al., 2018, Palmer et al., 2018, Allegrini et al., 2020).





**Figura 18: Tomografía computarizada de una mujer de 25 años que muestra señales hiperdensas de la cabeza del nervio óptico compatibles con ODD calcificado. Imagen extraída de (Hamann et al., 2018)**



**Figura 19: Imagen de TC de un paciente con DNO. Imagen extraída de (Tuğcu & Özdemir, 2016).**

## 6. AFECTACIONES EN LAS FUNCIONES VISUALES

Las afectaciones visuales por presencia de DNO suelen ser leves, entre ellos los defectos del campo visual son las más predominantes, y se pueden llegar a deteriorar hasta cierto punto con el tiempo. En el caso de la agudeza visual y la visión de los colores suelen ser normales a lo largo de la vida, aunque en raros casos se provoca ceguera o pérdida grave del campo debido a las DNO. Muchos de estos casos con pérdida severa de la visión se complican más cuando el paciente sufre de neuropatía óptica isquémica (Palmer et al., 2018).

### 6.1. Agudeza Visual

En el caso de la agudeza visual (AV) central en visión lejana, con pacientes con DNO, generalmente se conserva a menos que exista cualquier otra patología con afectación visual, como degeneración macular o lesión óptica isquémica concomitante, membrana neovascular coroidea u oclusión de arterias y venas centrales (Allegrini et al., 2020; A. G. Lee & Zimmerman, 2005; Koman-Wierdak et al., 2021; Noval et al., 2013).

Aunque sea poco frecuente, cuando hay disminución de AV central, esta suele ser moderada y casi siempre asociada a alteraciones del campo visual periférico (Calvo-González C et al., 2006). Puede ser debida a complicaciones asociadas a las DNO como hemorragias, oclusiones vasculares arteriales y venosas, membranas neovasculares, etc. O bien por enfermedades asociadas como son la retinosis pigmentaria o estrías angioides. O incluso por otras causas concomitantes sin relación con las drusas o exclusivamente debidas a ellas. Por todo ello una pérdida de AV sin afectación de campo visual nos debe hacer sospechar de otras causas asociadas (Moreno et al., 2014b). También hay que tener en cuenta que la sensibilidad de la retina disminuye con la edad en ojos sanos (Koman-Wierdak et al., 2021).

Se cree que presenta una relación significativa con la presencia y la abundancia de drusas visibles (Moreno et al., 2014b) y *que se da en un 5% de casos* (Noval et al., 2013). Las drusas ocultas están relacionadas con disminución de la agudeza y contracción significativa del campo visual, lo que lleva a pensar que una neuropatía compresiva anterior (isquémica) inducida es la responsable del cuadro clínico. (Moreno et al., 2014b)

La agudeza visual reducida de las drusas es un diagnóstico de exclusión. Sin embargo, debe tenerse en cuenta cuando la pérdida visual ha sido aguda y no progresiva o escalonada en la distribución de un haz de fibras nerviosas y cuando la agudeza visual no se reduce hasta que la constricción del campo visual es grave (Beck et al., 1985).



## 6.2. Campo Visual

Una afectación vascular y/o la alteración del transporte axoplasmático provocan acumulaciones de mucopolisacáridos y material proteínico en el interior del nervio óptico y entre la lámina cribosa (lo que conocemos como drusas enterradas), que con el tiempo y el calcio que se deposita de forma continua estas aumentan de tamaño y de dureza hasta hacerse visibles y dan como resultado defectos en el CV de los pacientes, los cuales suelen ser asintomáticos aunque a veces se suelen quejar de oscurecimientos transitorios de la visión (Moreno et al., 2014b).

Una vez visibles las DNO pueden impedir la función visual mediante diferentes mecanismos, los cuales son:

- 1) bloqueo del transporte axonal,
- 2) presión mecánica directa
- 3) alteración circulatoria.

La pérdida axonal inducida por DNO podría medirse como una disminución del grosor de la CFNR circunpapilar. Este es un marcador poderoso para determinar el deterioro del campo visual por lo que la ubicación del defecto del campo visual corresponde a la ubicación del defecto CFNR (K. M. Lee et al., 2018).

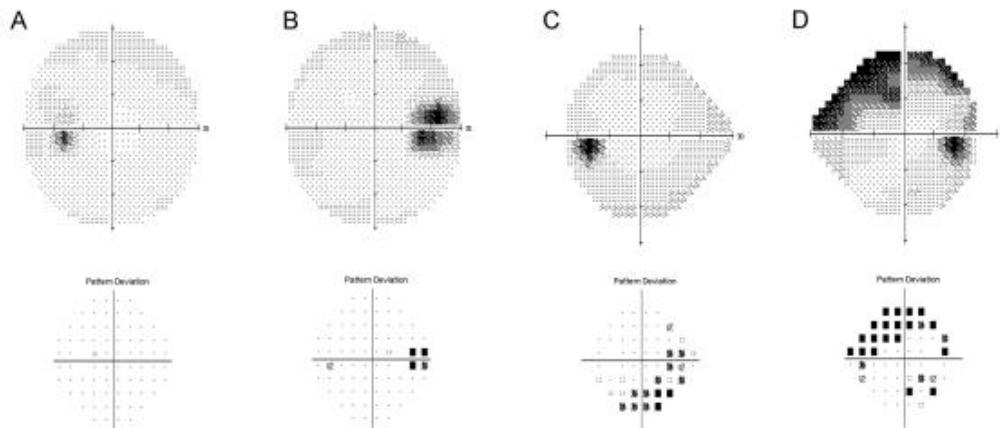
La pérdida del campo visual en casos de DNO tiende a ser lentamente progresiva, afectando más comúnmente a las zonas inferonasal e inferotemporal (Allegrini et al., 2020; Lee & Zimmerman, 2005). Al igual que la pérdida de CFNR que está principalmente sobrerrepresentada en el lado nasal correspondiente como la localización anatómica más frecuente de las DNO (Malmqvist et al., 2016). Los defectos del CV suelen progresar de acuerdo con la aparición y evolución de las DNO (Lazar et al., 2019), se ha demostrado que evoluciona y empeora tanto en adultos como en niños (Duncan et al., 2016). Una pérdida visual repentina o severa en ojos con DNO es inusual, pero si se da suele ser causada por complicaciones asociadas como la NOIA, hemorragias retinianas o membranas neovasculares retinianas (Monteiro et al., 2018; Moreno et al., 2014).

En un estudio de Malmqvist se observó que el área de perimetría de Goldmann disminuyó en un 27% en los ojos con DNO en un periodo de tiempo. Sin embargo, se ha observado que a medida que la sensibilidad de la retina disminuye con la edad, se habría esperado una disminución del 12% en su población de pacientes, incluso en ausencia de DNO (Malmqvist et al., 2016). Y en otro estudio de Lee y Zimmerman en el cual evaluaron a 32 pacientes con DNO mediante perimetría de Goldmann, describieron una tasa de pérdida del campo visual del 1,6% en un intervalo de 36 meses. (A. G. Lee & Zimmerman, 2005)

Los defectos en el campo visual (CV) asociados a las DNO, se clasifican los campos visuales en tres categorías:

1. CV normales, los cuales siguen el patrón de normalidad establecido,
2. CV con un punto ciego agrandado
3. Defectos campimétricos en forma de arco.

El punto ciego agrandado lo definió como la presencia de un punto de probabilidad de <0,5% junto al punto ciego sin ningún otro defecto (KM et al., 2018; Gili et al., 2013; Moreno et al., 2014; Lazar et al., 2019; Noval et al., 2013; Palmer et al., 2018). Se pueden observar los diferentes defectos en la **Figura 20**.



**Figura 20: Tipos de defectos del campo visual.** Imagen extraída de (K. M. Lee et al., 2018).

Imagen A: Campo visual normal. Imagen B: punto ciego agrandado. Imagen C: otros defectos. Imagen D: defecto del haz desde la izquierda. El defecto del haz se define cuando otros defectos están conectados a los puntos ciegos. Hay que tener en cuenta que se utilizó la estrategia 30–2 de la prueba del campo visual de Humphrey (HVF) para garantizar que no hubiera otros defectos presentes en los casos con un campo visual normal o un punto ciego agrandado (K. M. Lee et al., 2018).

En dicho estudio los resultados de la prueba del campo visual fueron que el 48% de los ojos con DNO tenían un CV normal y el 30% de los ojos con DNO mostraban un punto ciego agrandado. Encontraron defectos del campo visual distintos del punto *ciego* agrandado en el 22% de los ojos, y el 44% de ellos tenían defectos del haz, lo que sugiere una pérdida de CFNR, ya que, en todos ellos, se observó DNO visibles y existían defectos de la CFNR a lo largo de las ubicaciones correspondientes de los defectos del campo visual. Además, el defecto del haz se encontró solo en el DNO visibles con adelgazamiento de la CFNR. Esto sugiere que el defecto del haz con adelgazamiento de la CFNR puede estar asociado con el envejecimiento y con las DNO visibles en la fundoscopia (KM et al., 2018; Calvo-González C et al., n.d; Noval et al., 2013; Palmer et al., 2018; Koman-Wierdak et al., 2021).

Una de las justificaciones para argumentar el adelgazamiento de la CFNR es que las acumulaciones de calcio producen una compresión del disco óptico cerca de los axones de las células ganglionares provocando así su muerte y en consecuencia la pérdida de CV (Gili et al., 2013).

Aunque el adelgazamiento de la CFNR se observó solo en el grupo de DNO superficiales, la ubicación del defecto de la CFNR, sin embargo, no se pudo asociar con la ubicación de las DNO ya que estas se localizaron no solo en las regiones superotemporal e inferotemporal donde aparecieron los defectos

de la CFNR, sino también en la región nasal. Este hecho da pie a que cabe la posibilidad de que un proceso patológico común en las DNO superficiales dé como resultado un adelgazamiento de la CFNR y un borde altamente reflectante en vez de que las DNO superficiales sean las que dañan directamente la CFNR y conducen a su pérdida. Esto sugiere que el borde altamente reflectante de las DNO superficiales podría estar asociado con la calcificación relacionada con la muerte axonal (KM et al., 2018; Calvo-González C et al., n.d; Noval et al., 2013).

Las DNO superficiales tienen más probabilidades de causar defectos en el CV en comparación a las DNO enterradas, y que de hecho otro estudio encontró defecto de CV en menos de un 6% de ojos con DNO enterradas, y que en el cual sugirieron que la pérdida visual era secundaria a la muerte de las células ganglionares, comprimidas por cuerpos calcificados. La progresión de las drusas enterradas a drusas visibles es proporcional al aumento del defecto en el campo visual del paciente, hay estudios que sugieren que este proceso se acelera durante la adolescencia del paciente (Allegrini et al., 2020; Calvo-González C et al., n.d; Gili et al., 2013; Hamann et al., 2018; Koman-Wierdak et al., 2021; Lazar et al., 2019; Noval et al., 2013).

En el caso de las DNO enterradas el principal defecto campimétrico fue el agrandamiento del punto ciego, a diferencia de otros defectos, este tipo de defecto no se correlaciona con el adelgazamiento de la CFNR. Por lo que se puede especular que el mecanismo del punto ciego agrandado no está asociado con la pérdida axonal, si no que dada su relación con sujetos más jóvenes y unos parámetros visuales más deficientes el defecto puede ser resultado de un rendimiento deficiente durante las pruebas (KM et al., 2018; Palmer et al., 2018; Calvo-González C et al., n.d; Noval et al., 2013).

Se sospecha que el efecto directo del DNO sobre el axón del nervio óptico, como el bloqueo del transporte axonal, la alteración circulatoria, o bien una protuberancia grande inducida por las mismas DNO pueden ser responsables de la disminución de la sensibilidad visual cerca del punto ciego (K. M. Lee et al., 2018). El hecho de que las DNO enterradas evolucionen a DNO visibles y entonces se produzcan pérdidas de CV desempeña un papel muy importante en la etiología de la pérdida visual aguda irreversible en pacientes con DNO (Monteiro et al., 2018).

Se han sugerido otras condiciones patológicas como causa de pérdida de visión en pacientes con DNO, como daño mecánico de la CFNR, neuropatía óptica isquémica anterior, oclusión de la arteria central de la retina, oclusión de la vena central de la retina, neovascularización coroidea y hemorragias peripapilares, subretinianas, retinianas o vítreas. (Allegrini et al., 2020, Calvo-González C et al., n.d, Moreno et al., 2014; Lazar et al., 2019). Estas se relacionaron con pérdidas de CV más severas con una disminución de la densidad de los vasos peripapilares, esta disminución también se da en otras neuropatías como son el glaucoma o NOIA (Yan et al., 2020).

Se recomienda realizar OCT para confirmar o descartar la existencia de DNO, y para medir el grosor de la CFNR, ya que el grosor de esta parece corresponder con posibles defectos en el CV (Gili et al., 2013). Así como realizar un seguimiento campimétrico y otro con OCT para monitorizar la afectación de la capa de fibras nerviosas en estos pacientes. (Calvo-González C et al., 2006)

### 6.3. Sensibilidad al contraste

En cuanto a la afectación de la sensibilidad al contraste en pacientes con DNO apenas hay literatura, lo único que he encontrado en los artículos seleccionados ha sido que la disminución de la agudeza de letras en bajo contraste y la sensibilidad al contraste podrían ser lo suficiente sensibles como para detectar manifestaciones tempranas de la disfunción del nervio óptico (Hamann et al., 2018).

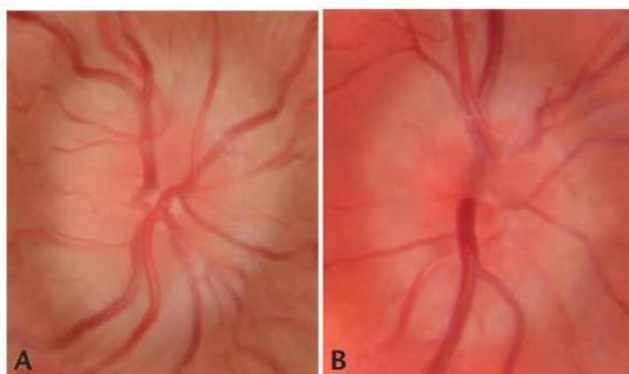
## 7. ASOCIACIÓN CON OTRAS ENFERMEDADES OCULARES O SISTÉMICAS

Los pacientes con DNO pueden llegar a presentar otras patologías oculares, las cuales pueden llegar a causar ceguera en el paciente. En este apartado se comentarán las más relevantes y la relación que poseen con las drusas en el nervio óptico.

### 7.1. Papiledema

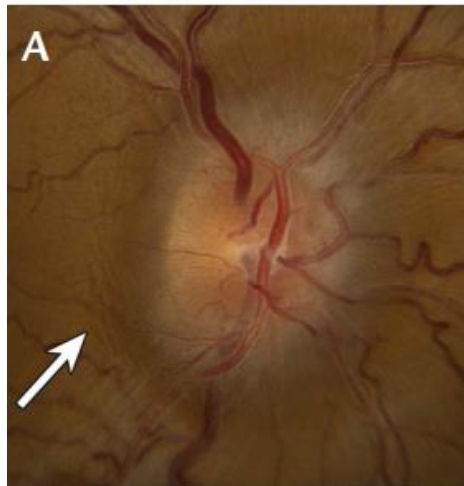
El papiledema o edema de papila es principal patología ocular donde es necesario realizar un diagnóstico diferencial con las DNO en la observación alterada del nervio óptico, ya que en un primer examen de fondo de ojo su apariencia es muy similar. Como se observa en la **Figura 21**, en la imagen A se trata de un paciente con papiledema y en la imagen B un paciente con DNO, en ambos casos lo que se observa un disco óptico elevado.

Su diferenciación es crítica ya que el edema de disco puede ser una manifestación de una afectación potencialmente vital para el paciente, lo que requiere de una evaluación urgente, mientras que las DNO suelen ser benignas y solo requieren observación (Pineles & Arnold, 2012a). El papiledema, normalmente viene causado por una hipertensión intracraneal, este trastorno presenta múltiples causas y se caracteriza por un aumento de la presión intracraneal (Bakola et al., 2021b).



**Figura 21:** Imágenes de fondos de ojo que muestran una apariencia elevada del disco óptico. Imágenes extraídas de (Fiona Costello & Chen, 2021)

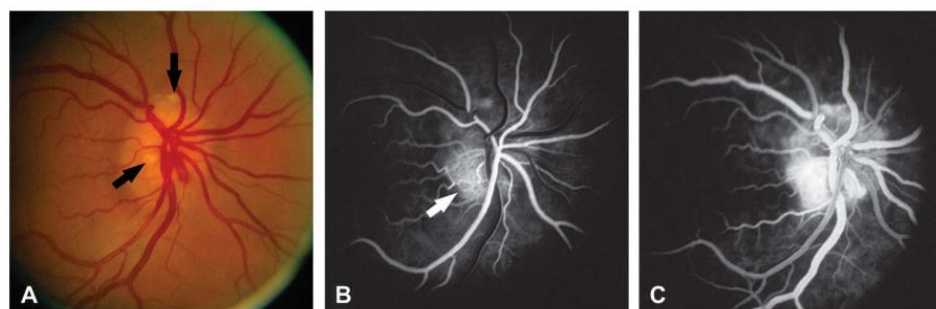
Su aspecto típicamente en las retinografías es una hiperemia del nervio con los márgenes borrosos, venas dilatadas y tortuosas y hemorragias en forma de astilla en los casos más agudos, o bien se observa una elevación suave del disco en forma de corcho de champán en casos crónicos (Yan & Liao, 2021; Rana et al., 2021). Se puede observar un ejemplo de papiledema agudo en la **Figura 22**, en la que se observan los márgenes borrosos, una excavación muy pequeña y las venas tortuosas.



**Figura 22: Imagen de un fondo de ojo con papiledema de grado II a III.** Imágenes extraídas de (Fiona Costello & Chen, 2021)

Cuando el papiledema este asociado a arteriolas papilares angostadas u oscurecidas, se tratará de una isquemia del disco óptico. Mientras que cuando aparecen manchas algodonosas es debido a la isquemia de la capa de fibras nerviosas. Otros hallazgos clínicos pueden ser exudados, líneas de Paton o bien pliegues retinianos y/o coroideos. (Yan & Liao, 2021), o bien puede ser causado por las propias DNO (Bontzos et al., 2020).

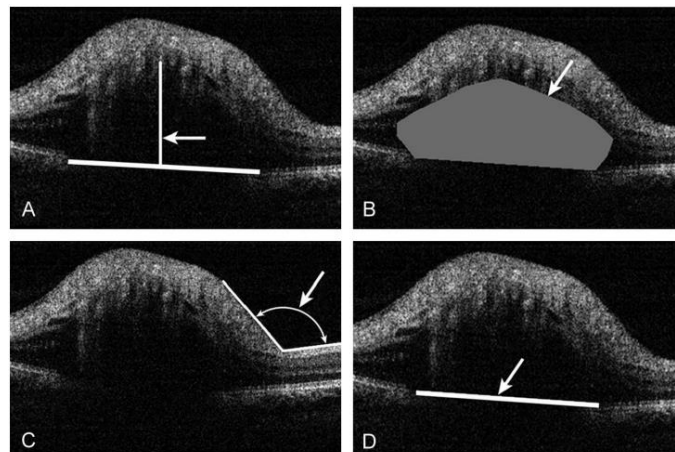
En la angiografía con fluoresceína del edema de disco se asocia a una perfusión normal, un exceso de vascularización y a una tinción temprana del disco óptico. En el caso de edema de disco causado por NOIA la tinción es significativamente retrasada. (Yan & Liao, 2021). En la **Figura 23** se observa una angiografía realizada a un paciente con DNO y EDO coexistentes, por lo que se ve una tinción nodular y una fuga de fluoresceína donde marca la flecha de la imagen B.



**Figura 23: Imágenes de un nervio óptico con DNO y EDO coexistentes.** Imágenes extraídas de (Pineles & Arnold, 2012b)

En la imagen A se pueden observar en el nervio óptico las drusas superficiales (donde señalan las flechas), pero la presencia de edema es incierta. En la imagen B se observa una angiografía en fase arterial del mismo NO que demuestra una tinción nodular del disco con fuga focal de fluoresceína (donde señala la flecha). I por último en la imagen C se observa la angiografía en fase intermedia en la que se revela una tinción nodular del disco con más fuga de fluoresceína.

En el caso del examen de edema mediante SD-OCT para diferenciarlo de DNO en los parámetros que habrá que fijarse serán: el espesor de la capa de fibras nerviosas de la retina peripapilar, el espesor del espacio hiporeactivo subretiniano (EHS) y su área, y por último el grado del ángulo  $\alpha$  (consiste en el ángulo que forman la CFNR y el margen de la cabeza del nervio óptico) (Sarac et al., 2012). El grosor medio de la CFNR es mayor en pacientes con edema de disco en todos los cuadrantes en comparación con los pacientes con DNO. Los cuadrantes temporal y nasal son los más importantes para diferenciar estas dos patologías (Sarac et al., 2012; Johnson et al., 2009). En el caso del grosor de EHS, su área y del ángulo  $\alpha$ , estos tres factores son mayores en caso de edema de disco (Sarac et al., 2012; Johnson et al., 2009). Tal i como se observa en la **Figura 24** el EHS es mayor en este paciente con EDO en comparación con el EHS de FIGURA X que se trata de un paciente con DNO, así como su área y el ángulo  $\alpha$  que también son mayores en el caso de EDO.



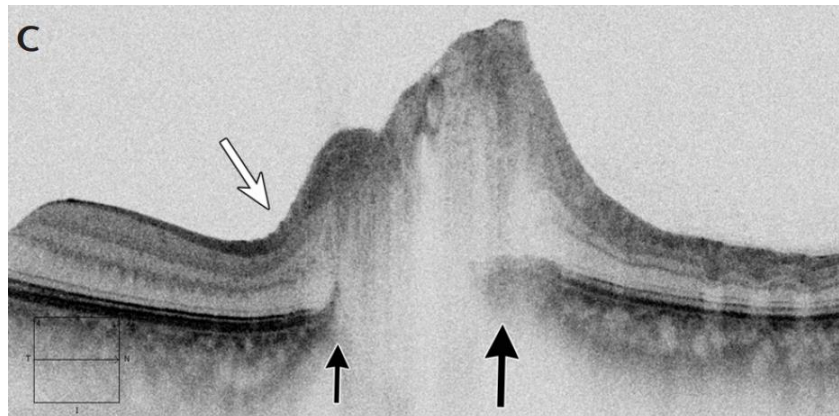
**Figura 24: Imágenes de SD-OCT en un paciente con EDO.** Imagen extraída de (Sarac et al., 2012)

En la imagen A se puede apreciar el grosor del EHS (espacio que señala la flecha), en la imagen B se identifica área del EHS, en la imagen C se encuentra dibujado el ángulo  $\alpha$ , y por último en la imagen D se observa la longitud horizontal de la cabeza del nervio óptico.

Otro de los parámetros observados en OCT que varía entre el edema de disco y las DNO es el tamaño del canal escleral y la terminación de la membrana de Bruch, en el caso de los conductos esclerales en pacientes con DNO son más pequeños y la abertura de la membrana de Bruch se agranda en pacientes con papiledema y se estrecha en pacientes con DNO (Fiona Costello et al., 2018), se puede observar en la **Figura 25** es una imagen de un disco óptico tomada con OCT, de una paciente con papiledema. En ella se observa el desplazamiento anterior del epitelio

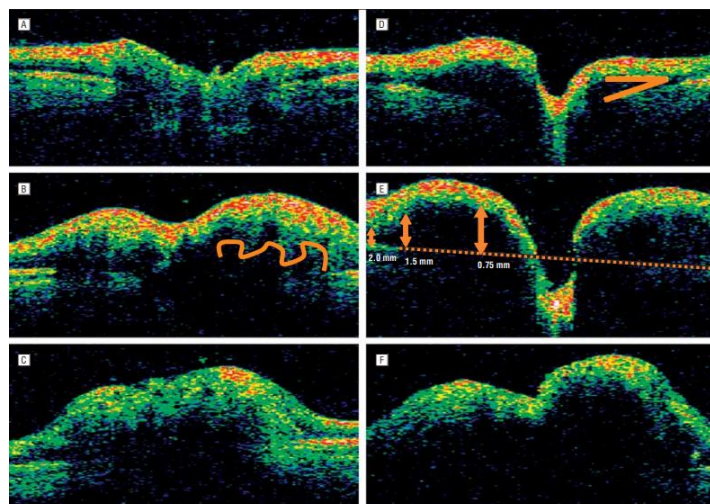


pigmentario retiniano peripapilar (capa de membrana de Bruch). Se aprecia señalado por las flechas negras y es mayor en el lado nasal que en el temporal.



**Figura 25:** Imagen axial transversal de OCT en la que se muestran el desplazamiento anterior del epitelio pigmentario retiniano peripapilar (capa de membrana de Bruch). Imagen extraída de (Fiona Costello & Chen, 2021)

En imágenes de OCT multiespectral en las que hay una hiperreflectancia verdosa que se extiende más allá de los márgenes del disco óptico puede usarse para distinguir papiledema de pseudopapiledema, con y sin DNO (Fiona Costello et al., 2018). En la **Figura 26**, si se comparan las imágenes de la A a la C (consisten en DNO) con las que son de la D a la F, (que consisten en papiledemas) se puede apreciar que la hiperreflectancia verdosa se extiende más allá de los márgenes en el caso de DNO y que en los casos de papiledema los márgenes se encuentran más definidos.



**Figura 26:** Imágenes de exploración lineal que se obtuvieron a partir de exploraciones rápidas del disco óptico en tomografía de coherencia óptica. Imagen extraída de (Johnson et al., 2009).

La imagen A representa un nervio óptico normal, en la imagen B drusas de la cabeza del nervio óptico con una elevación moderada y elevación marcada en el caso de la imagen C. En la imagen D se observa un edema del disco óptico con elevación leve, con elevación moderada en la imagen E y por último una elevación marcada en la imagen F (Johnson et al., 2009).

## 7.2. Glaucoma

Las DNO pueden causar neuropatía óptica progresiva, esto se debe a la compresión que ejercen sobre las fibras nerviosas lo que produce defectos en los campos visuales de los pacientes afectados (Pojda-Wilczek & Wycisło-Gawron, 2019).

En pacientes con DNO puede haber una concomitancia de hipertensión ocular, en estos casos la pérdida del campo de visión es igual que la del glaucoma. El tratamiento que se les ofrece es con hipotensivos tópicos como la brinzolamida, donde está demostrado que la reducción de la presión intraocular retrasa la progresión de la neuropatía óptica (Pojda-Wilczek & Wycisło-Gawron, 2019; Sakaguchi et al., 2017).

## 7.3. Neuropatología Isquémica

La neuropatía óptica isquémica anterior (NOIA) asociada a DNO se da en pacientes de mediana edad o seniles. Se caracteriza por la pérdida de campo visual, edema de disco y hemorragias peripapilares ocasionales. En estos casos las DNO se consideran predisponentes a la aparición de NOIA.

Se cree que la presencia de DNO provoca una pérdida de perfusión en la cabeza del nervio óptico que conduce al infarto, por lo que contribuyen al desarrollo de NOIA al crear un mayor apiñamiento del disco (Monteiro et al., 2018), así como daño vascular y aumento de la presión del tejido intraneural que también causan la isquemia (Nanji et al., 2012; Bontzos et al., 2020).

Los casos de pacientes con DNO, la causa más común por la que sufren pérdida visual aguda suele ser por la NOIA (Nanji et al., 2012).

El diagnóstico diferencial del edema unilateral del disco también incluye la neuritis óptica y el aumento de la presión intracraneal (Nanji et al., 2012). En estos casos también se ha aconsejado disminuir la presión intraocular para disminuir el riesgo de compresión vascular pero no se ha demostrado que así se prevenga la NOIA (Nanji et al., 2012).

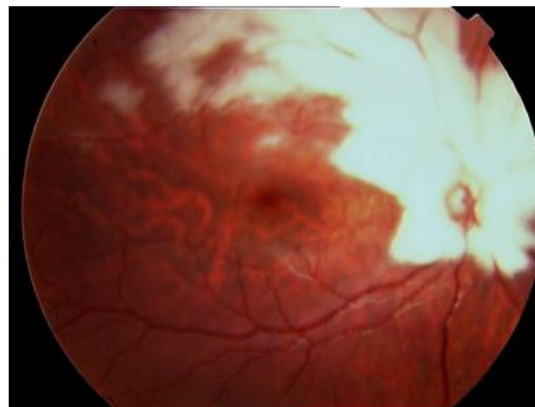


#### 7.4. Mielinización de las fibras nerviosas de la retina (MFNR)

La mielinización de la vía óptica comienza en el cuerpo geniculado lateral y termina en la lámina cribosa, lo que significa que las fibras nerviosas de la retina no están mielinizadas como en condiciones normales (Martín-Begué & Saint-Gerons, 2016).

En el caso de mielinización congénita se cree que podría ser debido a una rotura de la lámina cribosa asociada a una lesión en el nervio óptico en pacientes con hipertensión craneal, en pacientes con DNO o con glioma en el nervio óptico (Martín-Begué & Saint-Gerons, 2016).

Las fibras de mielina se identifican como unas placas blancas irregulares que oscurecen los detalles de la retina y sus estructuras vasculares, por lo general se disponen alrededor del disco óptico como se puede observar en la [Figura 27](#). (Martín-Begué & Saint-Gerons, 2016; Ozcaliskan & Artunay, 2020). Se pueden observar placas blanquecinas y desiguales dispuestas alrededor de la papila y en todo el arco superior temporal de la retina, ocultando el disco óptico y los vasos retinianos.



**Figura 27: Imagen de fondo de ojo de un ojo derecho con presencia de fibras de mielina.** Imagen extraída de (Martín-Begué & Saint-Gerons, 2016).

Las fibras de mielina se presentan de forma esporádica en menos del 1% de la población, y normalmente se trata de un trastorno congénito, pero en ciertos casos se puede adquirir, progresar o incluso desaparecer después de ciertas patologías como son la oclusión de la vena retiniana o el glaucoma crónico (Martín-Begué & Saint-Gerons, 2016; Ozcaliskan & Artunay, 2020).

En su mayoría no producen afectaciones visuales, aún que si que se han llegado a asociar con miopía, ambliopía y estrabismos (Martín-Begué & Saint-Gerons, 2016; Ozcaliskan & Artunay, 2020).

Las DNO y la MFNR pueden coexistir, pero no se puede acabar de concretar la importancia de esta combinación ya que la MFNR puede ocultar los detalles del disco óptico y las DNO pueden pasarse por alto fácilmente (Ozcaliskan & Artunay, 2020).

## 8. DISCUSIÓN

El objetivo principal de este trabajo ha sido comparar los diferentes métodos de diagnóstico y seguimiento de las drusas en el nervio óptico, determinar las pruebas clínicas más relevantes en la detección de drusas en el nervio óptico, así como las alteraciones de la función visual debido a las drusas. Así como discutir una posible correlación de las drusas en el nervio óptico con otras patologías oculares o sistemáticas.

En cuanto a las pruebas de diagnóstico se ha hecho la comparación con cinco tipos de pruebas diferentes. Entre ellas la tomografía de coherencia óptica, la cual permite obtener información transversal de las estructuras profundas oculares in vivo y sin ser una prueba invasiva. Por ello y por otras ventajas que ofrece como por ejemplo una resolución axial de  $4\ \mu\text{m}$  a  $6\ \mu\text{m}$  o que son capaces de hacer registros a más de  $30\ \mu\text{m}$  de profundidad, se ha convertido en la mejor prueba de diagnóstico de drusas tanto superficiales como profundas. El OCT es capaz de proporcionar imágenes de las capas más profundas de la retina y del nervio óptico con una excelente visualización de estructuras pequeñas, como es el caso de las drusas.

Dentro de los diferentes tipos de OCT encontramos el Swept Source OCT (SS-OCT), que consiste en un OCT con un barrido de una longitud de onda más alta que sus predecesores. Presentan una alta velocidad de escaneo lo que limita la aparición de artefactos de imagen, esto permite obtener mayor sensibilidad. En el caso del SS-OCT puede trabajar con longitudes de onda más largas, las cuales permiten una mejor penetración en las estructuras más profundas, puede llegar a penetrar hasta el nivel de la lámina cribosa y cuantificar la lesión neuroaxonal (F. Costello et al., 2021). Por lo que SS-OCT proporciona una calidad de imagen superior en comparación a SD-OCT.

En el caso de la angiografía con fluoresceína tuvo un papel muy importante en su día para el diagnóstico de drusas enterradas en el nervio óptico, pero en casos con isquemia de disco se hacía muy complicado su diagnóstico. Es una prueba muy invasiva ya que hay que inocular la fluoresceína al paciente. El diagnóstico de las drusas mediante la angiografía con fluoresceína se basa en observar una tinción peripapilar tardía, bien circunferencial o bien nodular, a diferencia del edema que consiste en una fuga temprana y difusa (Hamann et al., 2018, Palmer et al., 2018, Yan & Liao, 2021, Silverman et al., 2014, Tuğcu & Özdemir, 2016). Por diversas complicaciones que afectan a la tinción papilar, como puede ser una hinchazón, porque a veces la fase tardía a menudo se malinterpreta, y los detalles de anomalías intrapapilares frente a peripapilares y de pérdida de colorante frente a tinción de los tejidos se confunden con frecuencia, el diagnóstico de las DNO mediante AF puede llegar a ser subjetivo y no lo suficiente sensible o específico para un uso generalizado.

Una de las propiedades de las drusas que nos facilitan su diagnóstico es su autofluorescencia, aunque se desconocen los componentes específicos que provocan este fenómeno (Silverman et al., 2014a), gracias ello se pueden detectar en una fotografía del fondo del ojo con angiografía antes de inyectar la fluoresceína. El gran inconveniente que tiene es que solo es un buen método en drusas superficiales, en el caso de drusas enterradas no es suficiente, ya que estas muestran menos intensidad de autofluorescencia.

Por último, en cuanto a pruebas diagnósticas se encuentra la tomografía computarizada craneal y la resonancia magnética, en este caso el grosor de corte es de 1,5mm por lo que las drusas más pequeñas de 1,5mm no son detectadas por este tipo de instrumentos. Por la baja sensibilidad que ofrecen y por no ser capaces de detectar DNO no calcificados, no se recomienda este tipo de pruebas como diagnóstico habitual.

El hecho de que las drusas puedan llegar a bloquear el transporte axonal, o alterar la circulación del nervio, puede provocar pérdida axonal con la consiguiente disminución de la capa de fibras nerviosas de la retina peripapilar. Por ello pueden llegar a causar afectaciones visuales, el parámetro normalmente más afectado es el campo visual. La pérdida de campo suele ser lenta y progresiva y afecta a las zonas inferonasal e infratemporal (Allegrini et al., 2020; Lee & Zimmerman, 2005), al igual que la pérdida de la CFNR, ya que es la ubicación donde se disponen las DNO más frecuentemente (Malmqvist et al., 2016). Estos defectos suelen progresar con la aparición y la evolución de las DNO, por lo que están directamente relacionados. En el caso de pérdidas repentinas de campo se deben a otras complicaciones, las cuales también pueden estar asociadas a las DNO, como son la NOIA o hemorragias retinianas. Los defectos en el campo visual pueden ser o bien un agrandamiento de la mancha ciega, o defectos en forma de arco. En el caso del agrandamiento del punto ciego las causantes serían las DNO enterradas y los defectos en forma de arco las DNO más superficiales. Estas últimas son las que más probablemente causen defectos en los campos visuales.

En el caso de la agudeza visual central en visión lejana esta generalmente se conserva en pacientes con DNO, a no ser que coexista una degeneración macular, una lesión isquémica, una membrana neovascular u oclusiones en arterias y venas centrales. Cuando esta disminución de AV central existe suele ser moderada y relacionada a las alteraciones del CV, por lo que una disminución de AV sin afectaciones en el CV debe hacer sospechar de otras causas asociadas. También hay que tener en cuenta que en la población de edad más avanzada la sensibilidad de la retina disminuye en ojos sanos.

En relación a la sensibilidad al contraste no hay mucha literatura sobre ello, lo que se ha encontrado es que, si existe disminución de esta y hay que sospechar de disfunciones del nervio óptico y por lo tanto realizar un examen de diagnóstico, ya que podría estar causada por patologías asociadas.

Por último, hay varias enfermedades asociadas a las DNO, la más importante y el principal diagnóstico diferencial de estas es el papiledema. Esto se debe a que en una retinografía las DNO y el papiledema son difíciles de diferenciar, y su diagnóstico es crítico ya que un edema de disco puede llegar a ser potencialmente mortal, porque puede ser resultado de un aumento de la presión intracraneal. El papiledema puede ser causado por diferentes factores, y uno de ellos pueden ser las DNO (Bontzos et al., 2020) pero no se ha acabado de profundizar en ello.

El glaucoma también es una de las consecuencias que pueden sufrir los pacientes con DNO, ya que estas pueden causar una neuropatía óptica progresiva debida a la presión que ejercen sobre las fibras nerviosas. En consecuencia, provocan defectos campimétricos como en los pacientes con glaucoma. En esos casos la presión intraocular alta se trata con hipotensivos tópicos para retrasar la progresión de la neuropatía óptica.



En pacientes de mediana a mayor edad con DNO son más propensos a sufrir NOIA, se cree que la presencia de DNO provoca una pérdida de perfusión en la cabeza del nervio óptico que conduce al infarto (Monteiro et al., 2018), y el aumento de la presión intraneural y el daño vascular también provocan la isquemia, por lo que también se aconseja disminuir la presión intraocular en estos casos.

La mielinización de las fibras nerviosas de la retina se trata de un trastorno congénito, aunque a veces se puede adquirir a causa de otras patologías. En el caso de pacientes con DNO se cree que a causa de la DNO se podría romper la lámina cribosa y producir la mielinización congénita (Martín-Begué & Saint-Gerons, 2016). Las DNO y la MFNR pueden coexistir, pero es muy difícil acabar de concretar su importancia ya que la MFNR oculta los detalles del disco óptico y por lo tanto las DNO se pueden pasar por alto.

## 9. CONCLUSIONES

Una vez realizada la revisión bibliográfica sobre el diagnóstico de las drusas podemos concluir que:

- Las DNO tienen una baja prevalencia, pero tienen una importancia clínica no despreciable, sobre todo en su diagnóstico diferencial.
- El OCT es el instrumento y técnica capaz de proporcionar imágenes de las capas más profundas de la retina y del nervio óptico con una excelente visualización de estructuras pequeñas, como es el caso de las drusas de forma in vivo y sin ser invasiva.
- El SS-OCT permite una mejor penetración en las estructuras más profundas a una mayor velocidad por lo que proporciona una calidad de imagen superior en el caso de DNO.
- El diagnóstico de las DNO mediante Angiografía Fluoresceínica tiene dependencia subjetiva del examinador limitando la sensibilidad y especificidad de la prueba para un uso generalizado.
- Su autofluorescencia permite diagnosticar las DNO más superficiales sin necesitar fluoresceína, pero en el caso de las DNO enterradas no es suficiente, ya que estas muestran menos intensidad de autofluorescencia.
- El diagnóstico con la tomografía computarizada y la resonancia magnética está limitada por su resolución (grosor de corte de 1,5mm) por lo que su sensibilidad es demasiado pequeña como para ser una prueba de diagnóstico habitual.
- El parámetro visual normalmente más afectado es el campo visual. La pérdida de campo suele ser lenta y progresiva, afectando las zonas inferonasal.
- La agudeza visual central en visión lejana se suele mantener en pacientes con DNO.
- Hay varias enfermedades asociadas a las DNO, la más importante y el principal diagnóstico diferencial de estas es el papiledema, puede ser causado por diferentes factores, y uno de ellos pueden ser las DNO.
- El glaucoma también es una de las consecuencias que pueden sufrir los pacientes con DNO, ya que estas pueden causar una neuropatía óptica progresiva debida a la presión que ejercen sobre las fibras nerviosas.
- La presencia de DNO puede provocar una pérdida de perfusión en la cabeza del nervio óptico que conduce al infarto y provoca NOIA.

## 10. BIBLIOGRAFÍA

- Allegrini, D., Pagano, L., Ferrara, M., Borgia, A., Sorrentino, T., Montesano, G., Angi, M., & Romano, M. R. (2020). Optic disc drusen: a systematic review: Up-to-date and future perspective. *International Ophthalmology*, 40(8), 2119–2127. <https://doi.org/10.1007/S10792-020-01365-W>
- Bakola, E., Alonistiotis, D., Arvaniti, C., Salakou, S., Nana, N., Foska, A., Kotsali-Peteinelli, V., Voumvourakis, K., & Tsivgoulis, G. (2021a). Optic disc drusen mimicking Idiopathic Intracranial Hypertension (IIH): rely on ultrasound. In *Neurological research and practice* (Vol. 3, Issue 1, p. 33). <https://doi.org/10.1186/s42466-021-00133-0>
- Bakola, E., Alonistiotis, D., Arvaniti, C., Salakou, S., Nana, N., Foska, A., Kotsali-Peteinelli, V., Voumvourakis, K., & Tsivgoulis, G. (2021b). Optic disc drusen mimicking Idiopathic Intracranial Hypertension (IIH): rely on ultrasound. *Neurological Research and Practice*, 3(1). <https://doi.org/10.1186/S42466-021-00133-0>
- Beck, R. W., Corbett, J. J., Thompson, S., & Sergott, R. C. (1985). Decreased Visual Acuity From Optic Disc Drusen. *Archives of Ophthalmology*, 103(8), 1155–1159. <https://doi.org/10.1001/ARCHOPHT.1985.01050080067022>
- Bontzos, G., Smoustopoulos, G., & Detorakis, T. E. (2020). Unilateral optic disc drusen misdiagnosed as optic neuritis: Diagnostic and therapeutic implications. *Romanian Journal of Ophthalmology*, 64(4), 449–454. <https://doi.org/10.22336/RJO.2020.69>
- Calvo-González C, Santos-Bueso E, Díaz-Valle D, Reche-Frutos J, Moriche-Carretero M, Jm, B.-D.-C., & García-Sánchez J. (2006). *Drusas del nervio óptico y defectos campimétricos severos. Optic nerve drusen and deep visual fields defects*, 81: 269-274
- Chiriví Méndez, K. J., Darío, I., Parra, M., & Méndez, C. (2017). *Como vemos y por qué vemos Citación recomendada Citación recomendada*. <https://ciencia.lasalle.edu.co/optometria://ciencia.lasalle.edu.co/optometria/269>
- Costello, F., Rothenbuehler, S. P., Sibony, P. A., Hamann, S., & the Optic Disc Drusen Studies Consortium. (2021). Diagnosing Optic Disc Drusen in the Modern Imaging Era: A Practical Approach. *Neuro-Ophthalmology*, 45(1), 1–16. <https://doi.org/10.1080/01658107.2020.1810286>
- Costello, Fiona, & Chen, J. J. (2021). The role of optical coherence tomography in the diagnosis of afferent visual pathway problems: A neuroophthalmic perspective. *Handbook of Clinical Neurology*, 178, 97–113. <https://doi.org/10.1016/B978-0-12-821377-3.00007-6>
- Costello, Fiona, Malmqvist, L., & Hamann, S. (2018). The role of optical coherence tomography in differentiating optic disc drusen from optic disc Edema. *Asia-Pacific Journal of Ophthalmology*, 7(4), 271–279. <https://doi.org/10.22608/APO.2018124>



- Danišová, J., & Fric, E. (2021). Diagnostics of optic disc drusen in children with swept source OCT imaging. *Ceska a Slovenska Oftalmologie*, 77(2), 80–86. <https://doi.org/10.31348/2021/11>
- Duncan, J. E., Freedman, S. F., & El-Dairi, M. A. (2016). The incidence of neovascular membranes and visual field defects from optic nerve head drusen in children. *Journal of AAPOS : The Official Publication of the American Association for Pediatric Ophthalmology and Strabismus*, 20(1), 44–48. <https://doi.org/10.1016/j.jaapos.2015.10.013>
- Hamann, S., Malmqvist, L., & Costello, F. (2018). Optic disc drusen: understanding an old problem from a new perspective. *Acta Ophthalmologica*, 96(7), 673–684. <https://doi.org/10.1111/AOS.13748>
- Hayreh, S. S. (2011). *Ischemic Optic Neuropathies*. <https://doi.org/10.1007/978-3-642-11852-4>
- Johnson, L. N., Diehl, M. L., Hamm, C. W., Sommerville, D. N., & Petroski, G. F. (2009). Differentiating optic disc edema from optic nerve head drusen on optical coherence tomography. *Archives of Ophthalmology*, 127(1), 45–49. <https://doi.org/10.1001/ARCHOPHTHALMOL.2008.524>
- Koman-Wierdak, E., Nowomiejska, K., Brzozowska, A., Nowakowska, D., Toro, M. D., Bonfiglio, V., Reibaldi, M., Avitabile, T., & Rejdak, R. (2021). Kinetic and static perimetry after 16 years and additional OCT-A analysis in eyes with longlasting optic disc drusen. *PLoS ONE*, 10(2 February), Article 633. <https://doi.org/10.1371/JOURNAL.PONE.0247399>
- Lazar, A. S., Stanca, S., & Stanca, T. H. (2019). Important functional distress in a teenager with optic nerve drusen. In *Romanian journal of ophthalmology* (Vol. 63, Issue 1, pp. 75–85). Romanian Society of Ophthalmology. <https://doi.org/10.22336/rjo.2019.12>
- Lee, A. G., & Zimmerman, M. B. (2005). The rate of visual field loss in optic nerve head drusen. *Am J Ophthalmol*, 139, 1062–1066. <https://doi.org/https://doi.org/10.1016/j.ajo.2005.01.020>
- Lee, K. M., Woo, S. J., & Hwang, J. M. (2011). Differentiation of optic nerve head drusen and optic disc edema with spectral-domain optical coherence tomography. *Ophthalmology*, 118(5), 971–977. <https://doi.org/10.1016/J.OPHTHA.2010.09.006>
- Lee, K. M., Woo, S. J., & Hwang, J. M. (2018). Factors associated with visual field defects of optic disc drusen. *PloS One*, 13(4). <https://doi.org/10.1371/JOURNAL.PONE.0196001>
- Malmqvist, L., Bursztyn, L., Costello, F., Digre, K., Fraser, J. A., Fraser, C., Katz, B., Lawlor, M., Petzold, A., Sibony, P., Warner, J., Wegener, M., Wong, S., & Hamann, S. (2018). The optic disc drusen studies consortium recommendations for diagnosis of optic disc drusen using optical coherence tomography. *Journal of Neuro-Ophthalmology*, 38(3), 299–307. <https://doi.org/10.1097/WNO.0000000000000585>





- Malmqvist, L., Wegener, M., Sander, B. A., & Hamann, S. (2016). Peripapillary retinal nerve fiber layer thickness corresponds to drusen location and extent of visual field defects in superficial and buried optic disc drusen. *Journal of Neuro-Ophthalmology*, 36(1), 41–45. <https://doi.org/10.1097/WNO.0000000000000325>
- Martín-Begué, N., & Saint-Gerons, M. (2016). Congenital optic nerve anomalies. *Archivos de La Sociedad Espanola de Oftalmologia*, 91(12), 577–588. <https://doi.org/10.1016/j.ofal.2016.05.010>
- Monteiro, M. L. R., Hokazono, K., Cunha, L. P., & Biccás Neto, L. (2018). Acute visual loss and optic disc edema followed by optic atrophy in two cases with deeply buried optic disc drusen: A mimicker of atypical optic neuritis. *BMC Ophthalmology*, 18(1), 349–355. <https://doi.org/10.1186/S12886-018-0949-1>
- Moreno, M., Vazquez, A. M., Dominguez, R., & Rosas, M. (2014a). ARCHIVOS DE LA SOCIEDAD ESPAÑOLA DE OFTALMOLOGÍA Severe and acute loss of visual field in a young patient with optic disk drusen.
- Moreno, M., Vazquez, A. M., Dominguez, R., & Rosas, M. (2014b). Severe and acute loss of visual field in a young patient with optic disc drusen. *Archivos de La Sociedad Espanola de Oftalmologia*, 89(8), 324–328. <https://doi.org/10.1016/j.ofal.2013.06.011>
- Muci-Mendoza, R. (n.d.). *Características generales del fondo de ojo normal | Dr. Rafael Muci-Mendoza*. Retrieved January 10, 2022, from <https://rafaelmucimendoza.com/caracteristicas-generales-del-fondo-de-ojo/>
- Muñoz Hernández, A. M., & Santos Bueso, E. (2013). *Nervio óptico. Anatomía y fisiología*. <https://sociadofthalmologicademadrid.com/revistas/revista-2013/m2013-03.html>
- Nanji, A. A., Klein, K. S., Pelak, V. S., & Repka, M. X. (2012). Nonarteritic anterior ischemic optic neuropathy in a child with optic disk drusen. *Journal of AAPOS : The Official Publication of the American Association for Pediatric Ophthalmology and Strabismus*, 16(2), 207–209. <https://doi.org/10.1016/j.jaapos.2011.10.016>
- Noval, S., Visa, J., & Contreras, I. (2013). Visual field defects due to optic disk drusen in children. *Graefe's Archive for Clinical and Experimental Ophthalmology = Albrecht von Graefes Archiv Fur Klinische Und Experimentelle Ophthalmologie*, 251(10), 2445–2450. <https://doi.org/10.1007/s00417-013-2384-6>
- Ozcaliskan, S., & Artunay, O. (2020). Multimodal Imaging of Optic Nerve Drusen in a 10-year Hyperopic Child. In *Journal of the College of Physicians and Surgeons--Pakistan : JCPSP* (Vol. 30, Issue 5, pp. 541–542). <https://doi.org/10.29271/jcpsp.2020.05.541>
- P, G., P, F.-R., MD, M.-R., & C, C. F. (2013). Anatomical and functional impairment of the nerve fiber layer in patients with optic nerve head drusen. *Graefe's Archive for Clinical and Experimental Ophthalmology = Albrecht von Graefes Archiv Fur Klinische Und*



- Experimentelle Ophthalmologie*, 251(10), 2421–2428. <https://doi.org/10.1007/S00417-013-2438-9>
- Palmer, E., Gale, J., Crowston, J. G., & Wells, A. P. (2018). Optic Nerve Head Drusen: An Update. *Neuro-Ophthalmology*, 42(6), 367–384. <https://doi.org/10.1080/01658107.2018.1444060>
- Pineles, S. L., & Arnold, A. C. (2012a). Fluorescein angiographic identification of optic disc drusen with and without optic disc edema. *Journal of Neuro-Ophthalmology*, 32(1), 17–22. <https://doi.org/10.1097/WNO.0B013E31823010B8>
- Pineles, S. L., & Arnold, A. C. (2012b). Fluorescein angiographic identification of optic disc drusen with and without optic disc edema. *Journal of Neuro-Ophthalmology*, 32(1), 17–22.
- Pojda-Wilczek, D., & Wycisło-Gawron, P. (2019). The Effect of a Decrease in Intraocular Pressure on Optic Nerve Function in Patients with Optic Nerve Drusen. *Ophthalmic Research*, 61(3), 153–158. <https://doi.org/10.1159/000481534>
- Sarac, O., Tasci, Y. Y., Gurdal, C., & Can, I. (2012). Differentiation of optic disc edema from optic nerve head drusen with spectral-domain optical coherence tomography. *Journal of Neuro-Ophthalmology : The Official Journal of the North American Neuro-Ophthalmology Society*, 32(3), 207–211. <https://doi.org/10.1097/WNO.0b013e318252561b>
- Silverman, A. L., Tatham, A. J., Medeiros, F. A., & Weinreb, R. N. (2014a). Assessment of Optic Nerve Head Drusen Using Enhanced Depth Imaging and Swept Source Optical Coherence Tomography. *Journal of Neuro-Ophthalmology : The Official Journal of the North American Neuro-Ophthalmology Society*, 34(2), 198–205. <https://doi.org/10.1097/WNO.0000000000000115>
- Silverman, A. L., Tatham, A. J., Medeiros, F. A., & Weinreb, R. N. (2014b). Assessment of optic nerve head drusen using enhanced depth imaging and swept source optical coherence tomography. *Journal of Neuro-Ophthalmology : The Official Journal of the North American Neuro-Ophthalmology Society*, 34(2), 198–205. <https://doi.org/10.1097/WNO.0000000000000115>
- Traber, G. L., Weber, K. P., Sabah, M., Keane, P. A., & Plant, G. T. (2017). Enhanced Depth Imaging Optical Coherence Tomography of Optic Nerve Head Drusen: A Comparison of Cases with and without Visual Field Loss. *Ophthalmology*, 124(1), 66–73. <https://doi.org/10.1016/J.OPHTHA.2016.09.022>
- Tuğcu, B., & Özdemir, H. (2016). Imaging methods in the diagnosis of optic disc drusen. *Türk Oftalmoloji Dergisi*, 46(5), 232–236. <https://doi.org/10.4274/TJO.66564>
- Vipin Rana, A. A. K. B. D. S. (2006). *Optic Nerve Head Drusen Masquerading as Papilledema: A Diagnostic Dilemma*. [https://doi.org/10.4103/aian.AIAN\\_606\\_20](https://doi.org/10.4103/aian.AIAN_606_20)



Y, Y., CA, L., & YJ, L. (2021). Multimodal Imaging Features of Optic Disc Drusen. *American Journal of Ophthalmology*, 225, 18–26. <https://doi.org/10.1016/J.AJO.2020.12.023>

Yan, Y., & Liao, Y. J. (2021). Updates on ophthalmic imaging features of optic disc drusen, papilledema, and optic disc edema. *Current Opinion in Neurology*, 34(1), 108–115. <https://doi.org/10.1097/WCO.0000000000000881>

Yan, Y., Zhou, X., Chu, Z., Stell, L., Shariati, M. A., Wang, R. K., & Liao, Y. J. (2020). Vision Loss in Optic Disc Drusen Correlates With Increased Macular Vessel Diameter and Flux and Reduced Peripapillary Vascular Density. *American Journal of Ophthalmology*, 218, 214–224. <https://doi.org/10.1016/J.AJO.2020.04.019>

