

# OFTALMOLOGÍA PEDIÁTRICA PARA TODOS LOS DÍAS

**Dr. Diez del Corral**

Médico especialista en Oftalmología  
Clínica Oftalmológica Diez del Corral  
(Madrid)

[www.oftalmologosdiezdelcorral.com](http://www.oftalmologosdiezdelcorral.com)

# ¿QUÉ VAMOS A VER?

- 1.- Exploración Oftalmológica pediátrica.
- 2.- Desarrollo ocular y visual. Ambliopía.
- 3.- Ametropías.
- 4.- Estrabismo.
- 5.- Ojo rojo.
- 6.- Patología palpebral.
- 7.- Vía lagrimal.
- 8.- Traumatismos.
- 9.- Leucocoria.


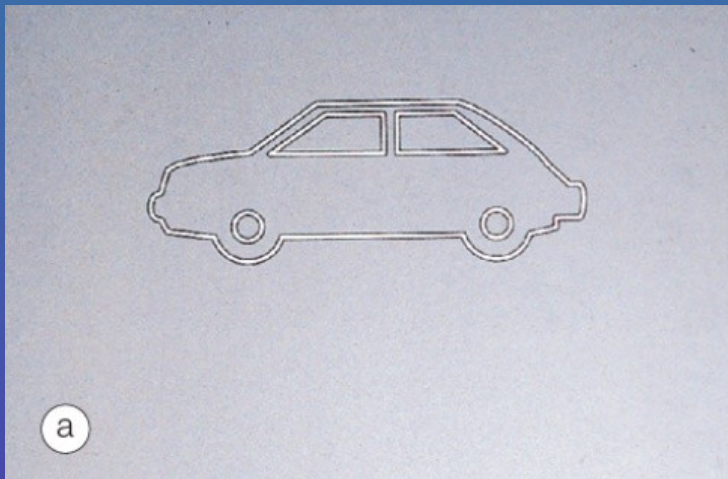
# Exploración oftalmológica pediátrica

# Exploración oftalmológica pediátrica

- Exploración de la agudeza visual:
  - Cada ojo por separado (ocluir con la palma u ocluser, nunca con el dedo).
  - Para lejos: optotipos estándar □4/5/6 metros.
  - Para cerca: 30 – 40 cm. Menos usado en niños.
  - Se afina más empleando el optotipo más complejo que permita la alfabetización del paciente (letras > números > E > dibujos).

# Exploración oftalmológica pediátrica

- Exploración de la agudeza visual:
  - Test de mirada preferencial: Teller y Cardiff.



Alcon

# Test de Teller



*Test binocular*



*Test monocular*



Alcon


## Test de Cardiff



*Test binocular* 

*Test monocular* 

# Exploración oftalmológica pediátrica

- Exploración de la agudeza visual:
  - Test de mirada preferencial: Teller y Cardiff.
  - Optotipos: Pigassou  para preescolares.



Haga clic para modificar el estilo de texto del patrón

Segundo nivel

● Tercer nivel

● Cuarto nivel

● Quinto nivel



0.5 /  
0.6



0.7 /  
0.8

# Exploración oftalmológica pediátrica


- Exploración de la agudeza visual:
  - Test de mirada preferencial: Teller y Cardiff.
  - Optotipos: Pigassou □ para preescolares.
  - Optotipos: C de Lantoldt, E de Snellen □ escolares tímidos y analfabetos.

Haga clic para modificar el estilo de texto del patrón

Segundo nivel

- Tercer nivel
- Cuarto nivel

● Quinto nivel



# Exploración oftalmológica pediátrica

- Exploración de la agudeza visual:
  - Test de mirada preferencial: Teller y Cardiff.
  - Optotipos: Pigassou, E, C...
  - Optotipos: de letras y números □ lo mejor, siempre que sea posible.

Haga clic para modificar el estilo de texto del patrón

Segundo nivel

● Primer nivel

● Cuarto nivel

● Quinto nivel

50 m

N D

40

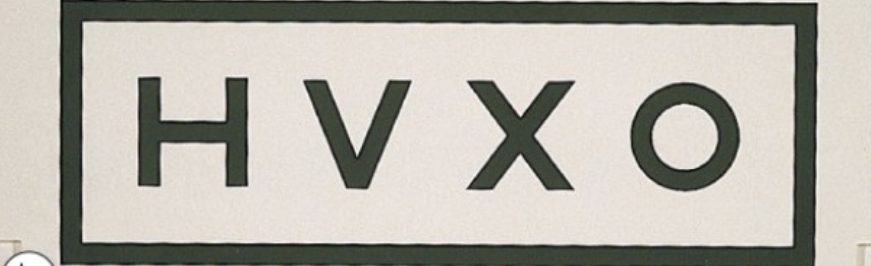R M

30

E T Z



a



b

# Exploración oftalmológica pediátrica

TRUCO IMPORTANTE:

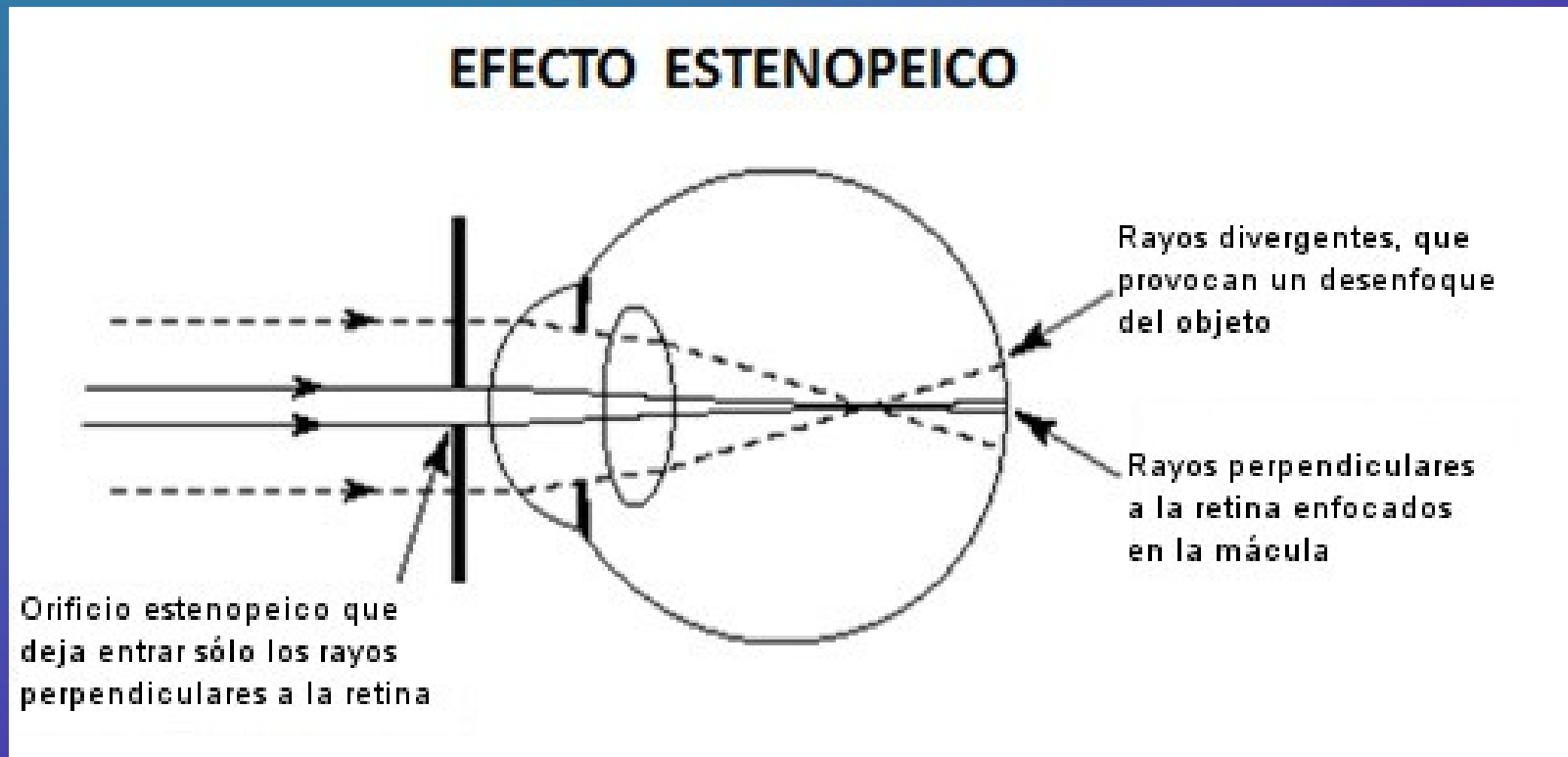
AL REEXPLORAR A UN NIÑO,  
EMPEZAR TOMÁNDOLE AV POR  
EL OJO QUE PEOR VIO EN LA  
ANTERIOR OCASIÓN.

# Exploración oftalmológica pediátrica

- Exploración de la agudeza visual:
  - AV con agujero estenopeico:
  - Con ocluser con agujero estenopeico, o con cualquier papel perforado.
  - Sólo para lejos.
  - Mejora la AV en los **defectos de refracción y las opacidades de medios** pero NO en LA AMBLIOPÍA.

# Técnicas de exploración oftalmológica

- Agudeza visual con agujero estenopeico:






# Técnicas de exploración oftalmológica

- Agudeza visual con agujero estenopeico:
  - Con ocluser con agujero estenopeico, o con cualquier papel perforado.
  - Puede practicarse con un clip o la punta de un boli en un papel o cartulina.




# Exploración oftalmológica pediátrica

- **Estereopsis:** explorar con 2 a 4 años. Tarea visual compleja, cuya presencia indica un buen desarrollo visual.
  - Lang stereotest □ asequible en <2 años
  - Titmus test.
  - TNO □ desde los 4 años. Más preciso.



# Exploración oftalmológica pediátrica: estereopsis





# Stereo Fly Test

STEREO OPTICAL CO., INC.  
539 N. Kenton Avenue  
Chicago, IL 60641  
90.344.9500  
773.2869 (in Illinois)  
773.777.4985  
sales@stereoptical.com  
stereoptical.com



# Exploración oftalmológica pediátrica

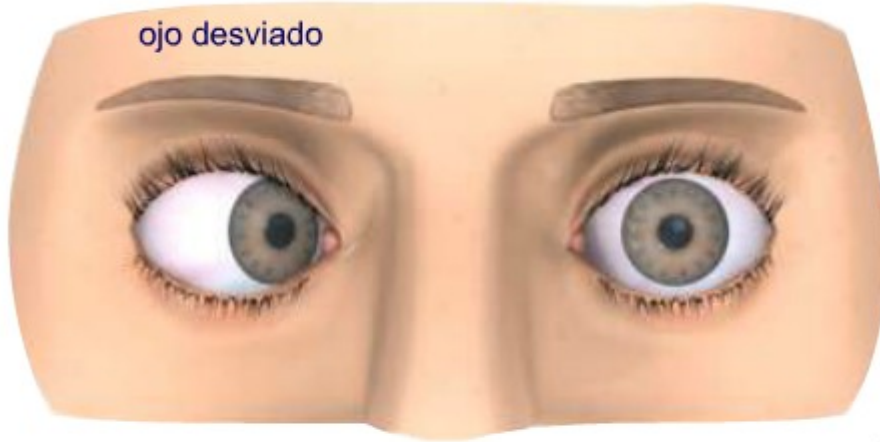- **Estrabismo:**
  - Test de Brückner: pone de manifiesto estrabismos groseros y opacidades groseras de medios por atenuación del reflejo rojo retiniano (fulgor pupilar). Rápido de realizar.
  - Paciente mirándonos a nosotros (a la luz) a 1 metro.
  - Mirar a través del oftalmoscopio directo y comparar el fulgor pupilar de uno y otro ojo.

# Exploración oftalmológica pediátrica

- Estrabismo:
  - Test de Hirschberg: observa el centrado del reflejo corneal de una linterna en la pupila:
    - Reflejo más nasal que centro pupilar  $\square$  ojo en exo.
    - Reflejo más temporal que centro pupilar  $\square$  ojo en endo.

## **Endotropia**

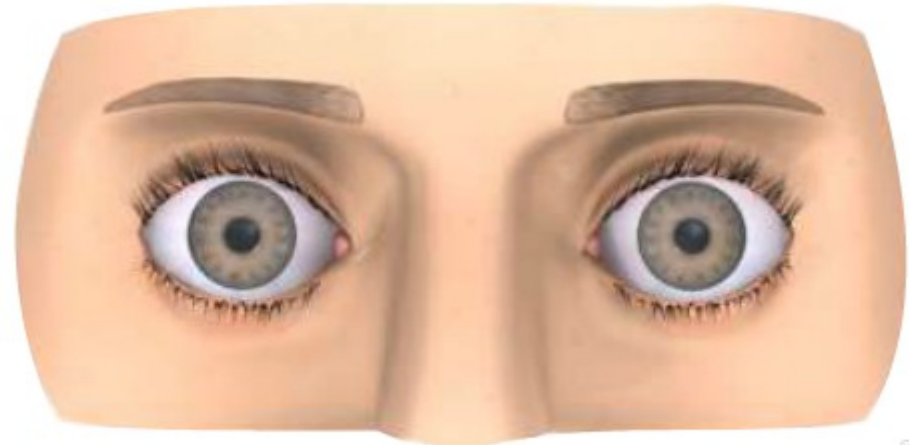
ojo desviado



©



## **Endoforia**

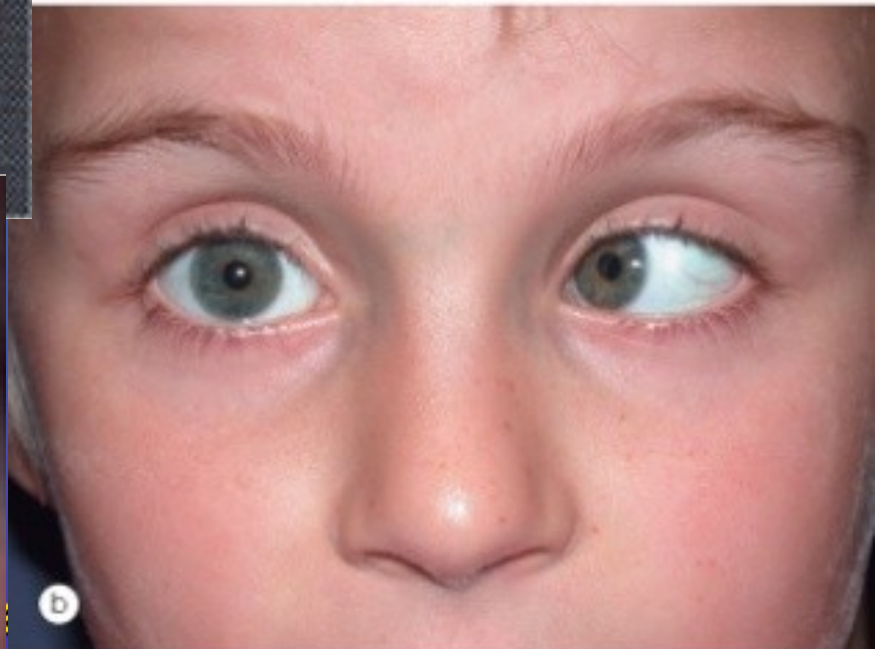
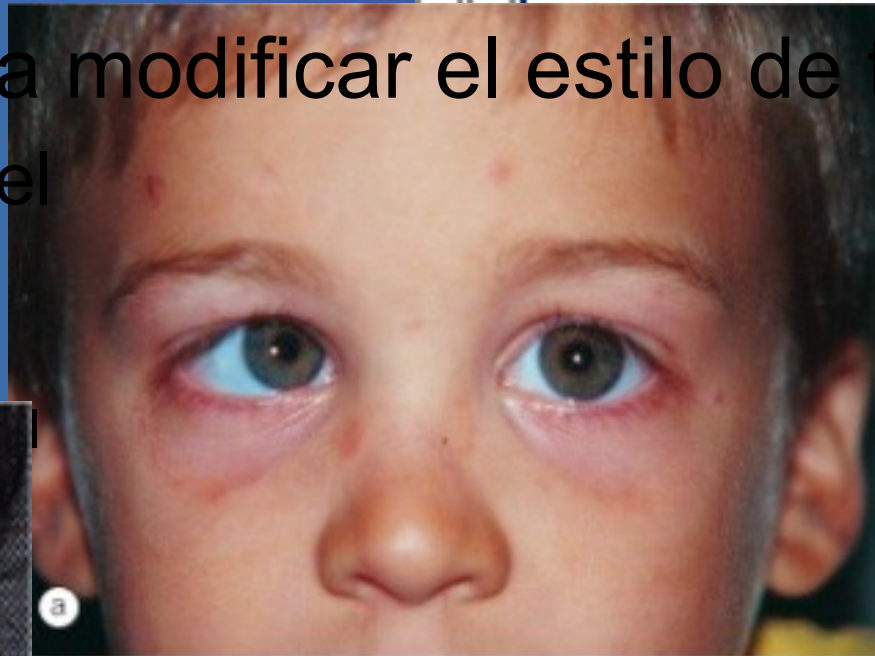
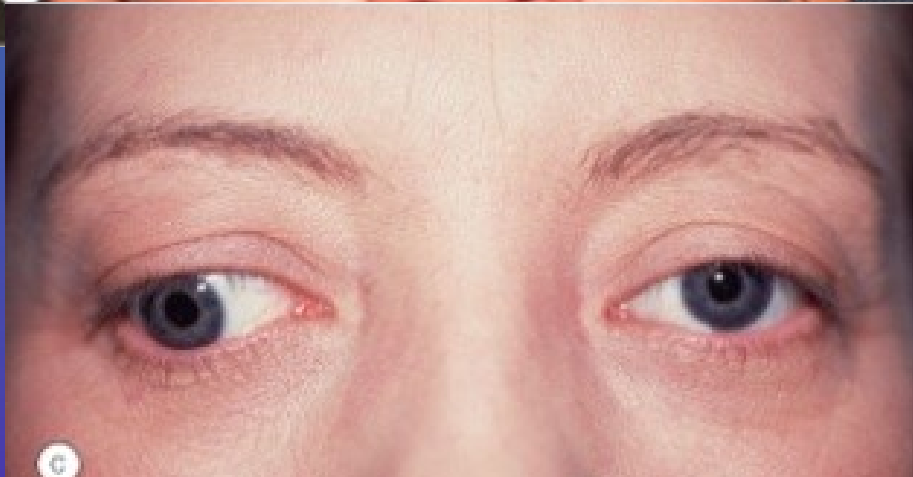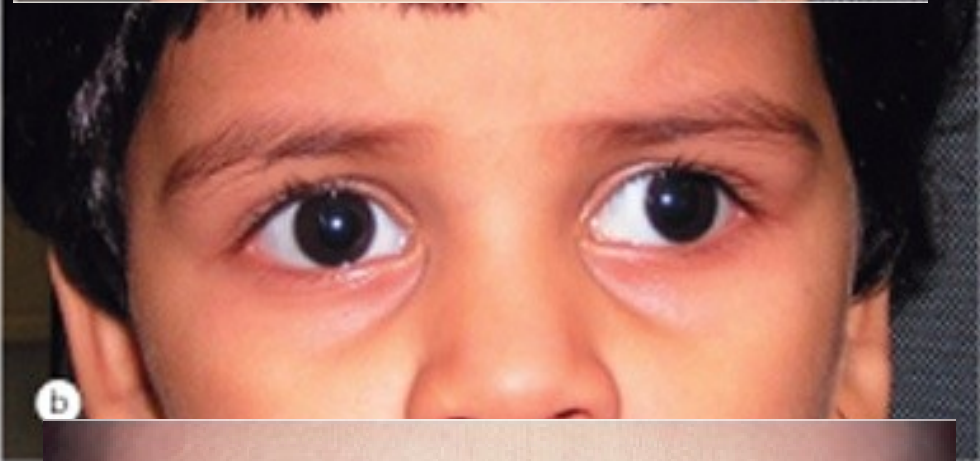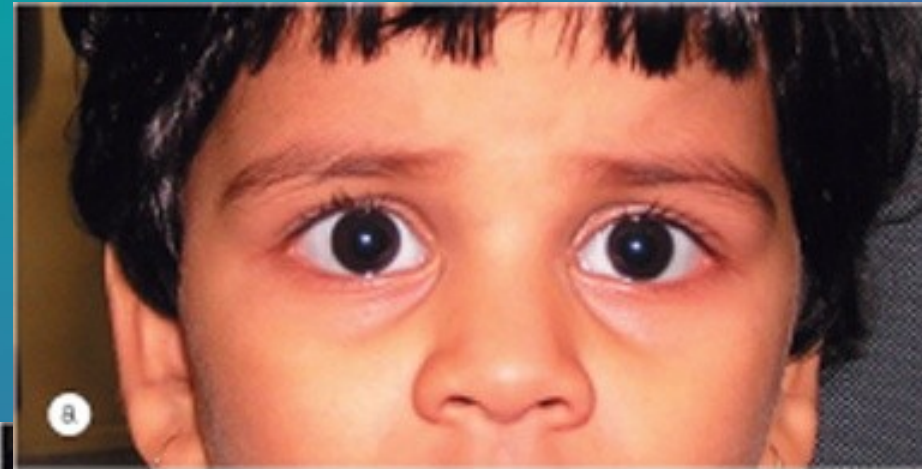Alcon®





ra modificar el estilo de te  
vel



# Exploración oftalmológica pediátrica

- Exploración:
  - Enrojecimiento ocular:
  - Focal vs difuso.
  - Bulbar vs periquerático.
  - Patrón vascular (hiperemia) vs sangrado en sábana (hemorragia subconjuntival).
  - Inflamación acompañante (secreción, edema o enrojecimiento palpebral...).

# Exploración oftalmológica pediátrica

- Exploración:
  - Iris:
  - Corectopia □ sinequias postuveítis o cirugía o por catarata congénita o maldesarrollo del segmento anterior.

# Exploración oftalmológica pediátrica

- **Maniobras:**
  - Oftalmoscopia directa: útil para...
    - segmento anterior (córnea, cristalino...) (poner unas +6/+8+/10D en el oftalmoscopio)
    - polo posterior (poner aproximadamente la refracción del paciente), incluyendo papila, mácula y principales arterias y venas retinianas.

# Desarrollo ocular y visual

# Desarrollo ocular y visual

## AMBLIOPÍA ("ojo vago")

- Ambliopía (“ojo vago”) □ visión deficiente por desarrollo incorrecto o insuficiente de áreas cerebrales de la visión.
- No es un problema en el ojo sino en el cerebro ... debido a algún trastorno ocular.
- Uni o bilateral.
- Afecta a un 2 – 5 % de la población.
- Aparece (y es tratable) hasta los 8 (-10) años.

# Desarrollo ocular y visual

## AMBLIOPÍA ("ojo vago")

- La asimetría entre AO es más ambliogénica que el defecto bilateral y simétrico (el cerebro “prefiere” un ojo mejor y “desprecia” otro peor).
- La precocidad en la aparición del desencadenante implica mayor severidad (catarata congénita > miopía a los 6 años).
- La precocidad en el tratamiento implica mejor pronóstico.
- Causa más frecuente de ↓visión en niños.

# Desarrollo ocular y visual

## AMBLIOPÍA ("ojo vago")

- Etiología □ supresión del ojo:
  - Estrabismo: más si fija sólo un ojo.
  - Ametropías: astigmatismo > hipermetropía > miopía. Si es anisométrico, mucho más.
  - Nistagmo.
  - Deprivación visual: ptosis, catarata, oclusión.



# Desarrollo ocular y visual

## AMBLIOPÍA ("ojo vago")

- **IMPORTANCIA VITAL DE LA DETECCIÓN Y TRATAMIENTO PRECOZ.** Pronóstico según edad:
  - < 4 años □ muy bueno.
  - 4 – 6 años □ bueno.
  - 6 – 10 años □ regular (recuperación dudosa).
  - > 10 años □ malo (tratamiento inútil).

# Desarrollo ocular y visual

## AMBLIOPÍA ("ojo vago")

- Despistaje:
  - Al nacimiento:
  - Antecedentes familiares: ambliopía, ametropías, estrabismo, ceguera inexplicada, enfermedades oculares... (40% de hijos de 2 miopes serán miopes/ 30% si 1 padre / 8% en padres emétopes).
  - Leucocoria □ catarata, retinoblastoma, PVHP.
  - Megalocórnea (bftalmía), epífora y fotofobia □ glaucoma congénito. Diámetro normal = 9 – 11 mm.

# Desarrollo ocular y visual

## AMBLIOPÍA ("ojo vago")

- Despistaje:
  - Al nacimiento:
  - Estrabismo permanente (ocasional lo tienen todos hasta los 1 a 4 meses).
  - Ptosis.
  - Nistagmo.
  - Reacción pupilar a la luz (semana 30 de gestación).

# Desarrollo ocular y visual

## AMBLIOPÍA ("ojo vago")

- Despistaje:
  - 4<sup>o</sup> mes y siguientes:
  - Fijación de uno y otro ojo.
  - Parpadeo ante amenaza visual.
  - Ausencia de estrabismo.

# Desarrollo ocular y visual

## AMBLIOPÍA ("ojo vago")

- Despistaje:
  - Desde los 3 – 4 años:
  - Agudeza visual (Pigassou o E de Snellen):
    - Normal si  $\approx 0,5$  a los 2 años y  $\approx 1$  a los 6-8 años.
    - Ha de ser simétrica! (máximo 1 línea de diferencia).
    - Aumenta a medida que madura cerebro y retina (conos al nacimiento = 50% de conos en el adulto).
  - Refracción bajo cicloplejia si mala AV (o asimétrica)
  - Ausencia de estrabismo.

# Desarrollo ocular y visual

## AMBLIOPÍA ("ojo vago")

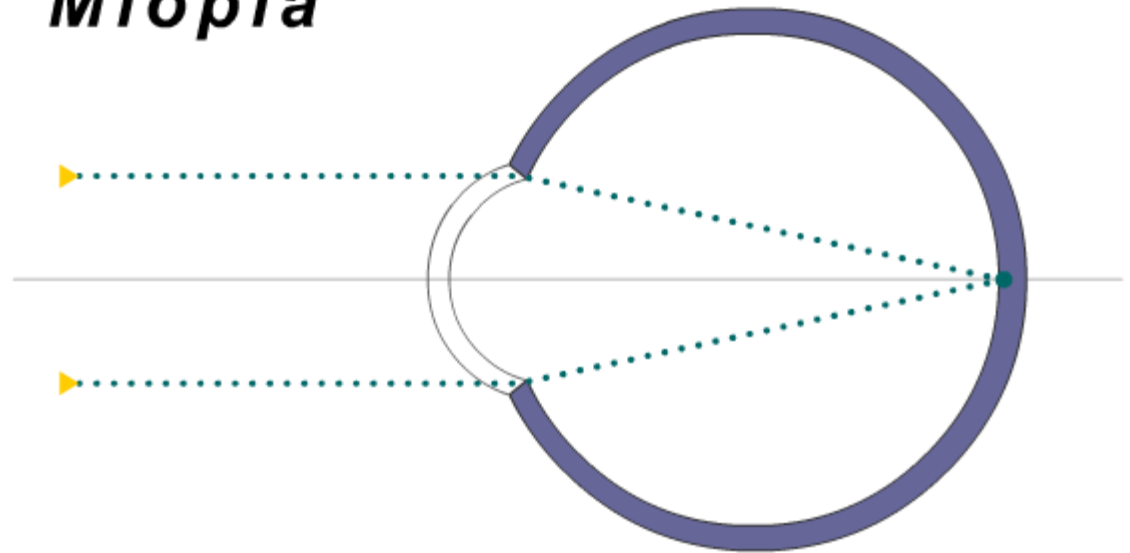
- Todo niño debería ser revisado oftalmológicamente (por pediatra u oftalmólogo) en torno a los 4 (3 a 5) años.
- Ante cualquier signo de alarma, valorar función visual (efecto punta de iceberg): estrabismo intermitente, cefalea, picores oculares, mal rendimiento escolar, queja del niño ...

# Desarrollo ocular y visual

## AMBLIOPÍA ("ojo vago"): ETIOLOGÍA

- Miopía:

*Miopía*



OJO EMÉTROPE



OJO MIOPE



AlconCusí © 2001 - Genoma I.D.

# Desarrollo ocular y visual

## AMBLIOPÍA ("ojo vago"): ETIOLOGÍA

- Miopía:
  - Ojo más largo de lo normal.
  - Aparece más tarde (en general >6 años).
  - Aumenta a lo largo de la vida.
  - Genera poco ojo vago (por AVC y edad).

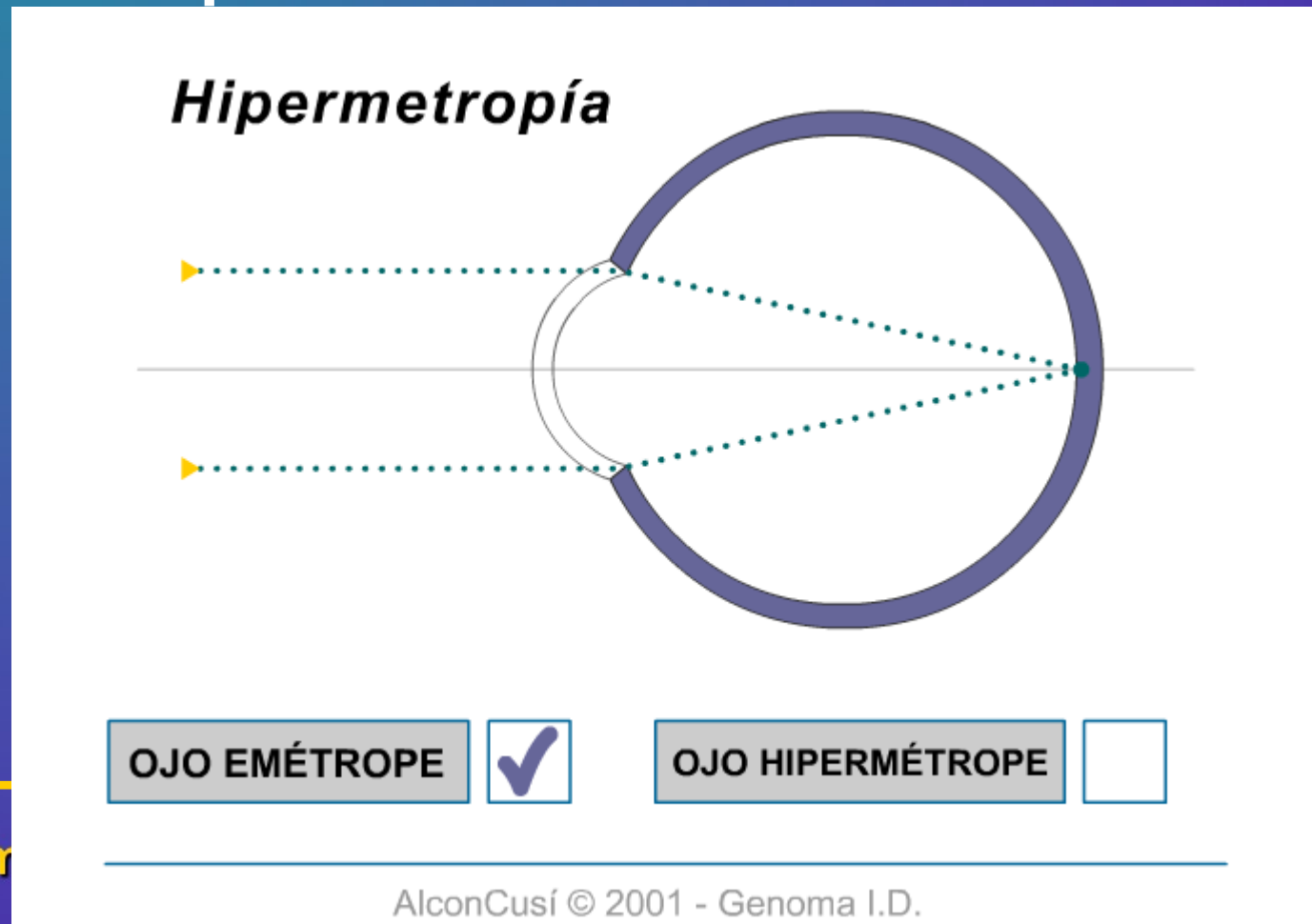
**TIENDE AL EMPEORAMIENTO  
CON LOS AÑOS.**



# Desarrollo ocular y visual

## AMBLIOPÍA ("ojo vago"): ETIOLOGÍA

- Hipermetropía:



# Desarrollo ocular y visual

## AMBLIOPÍA ("ojo vago"): ETIOLOGÍA

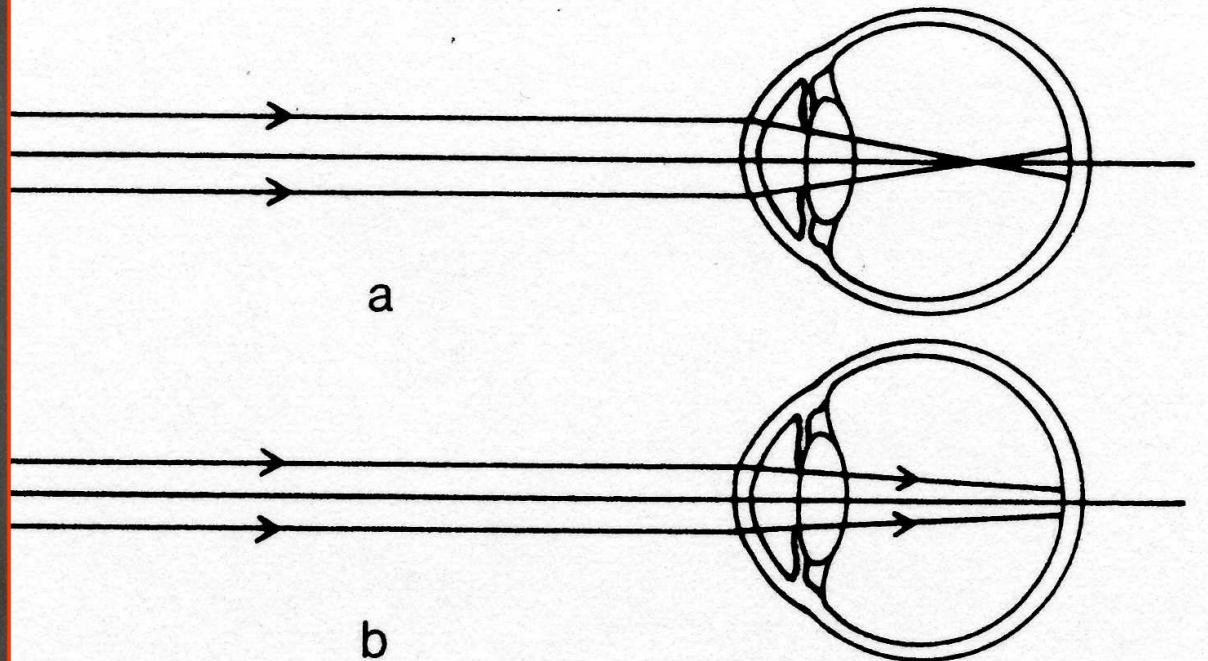
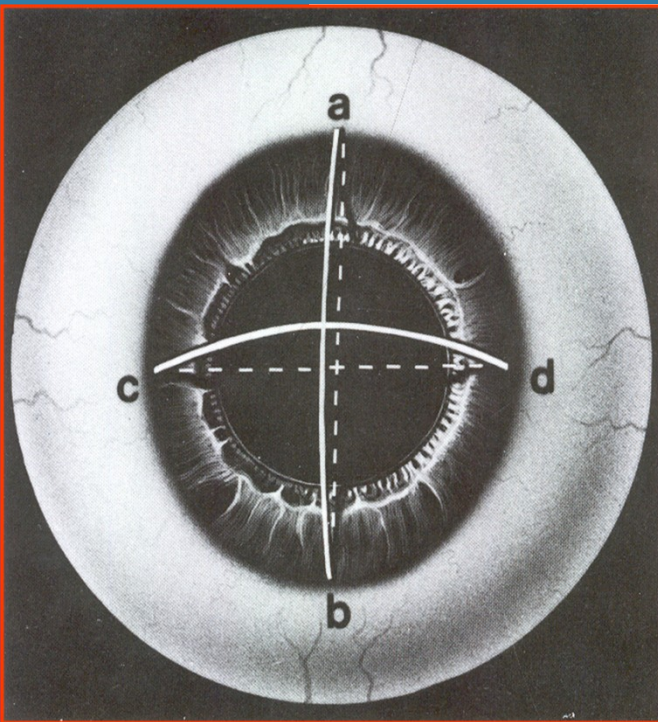
- Hipermetropía:
  - Ojo más corto de lo normal.
  - Fisiológica al nacimiento.
  - Puede aumentar hasta los 7 años.
  - Disminuye desde entonces hasta la adolescencia.
  - Genera moderadamente ojo vago (por mala AVL y C y precocidad).

**TIENDE A LA MEJORÍA CON LOS AÑOS.**

# Desarrollo ocular y visual

## AMBLIOPÍA ("ojo vago"): ETIOLOGÍA

- Astigmatismo:



# Desarrollo ocular y visual

## AMBLIOPÍA ("ojo vago"): ETIOLOGÍA

- Astigmatismo:
  - Ojo “achatado” horizontal o verticalmente.
  - Aparece precozmente.
  - Poco cambiante a lo largo de la vida (salvo astigmatismo asociado a otra patología, queratocono...).
  - Genera severamente ojo vago.

# Desarrollo ocular y visual

## AMBLIOPÍA ("ojo vago")

- Tratamiento: LO MÁS PRECOZ POSIBLE.
  - Corregir el predominio ocular: oclusión.
  - Lograr imagen retiniana nítida: gafas.
  - Corregir la causa: cirugía (estrabismo, ptosis),  
toxina botulínica (estrabismo, nistagmo)...

# Desarrollo ocular y visual

## AMBLIOPÍA ("ojo vago")

- Tratamiento: oclusión.
  - Tapar el ojo sano para que “trabaje” el “malo”.
  - Emplear parche adhesivo a la piel.
  - A tiempo completo: más eficaz. Usado si hay estrabismo además de ojo vago, si no respondedor a pauta horaria, casos severos.
  - Horarias: de 2 a 6 horas al día. Usado en menores de 1 año, mantenimiento y leves.

# Desarrollo ocular y visual

## AMBLIOPÍA ("ojo vago")

- Tratamiento: atropinización.
  - Desenfocar e impedir acomodar al ojo sano para que “trabaje” el “malo”.
  - Empleada cada varios días (dura 14 días).
  - Sustituye a la oclusión en caso de muy mala tolerancia al parche (se lo quitan o daña la piel).
  - Efectos secundarios limitan su uso.

# Desarrollo ocular y visual

## AMBLIOPÍA ("ojo vago")

- Tratamiento: penalización.
  - Tipos: laca o filtros en la gafa, graduación positiva excesiva ( $\approx +3$ ), atropinización.
  - Busca desenfocar el ojo bueno para que no predomine sobre el malo.
  - No hace ganar AV (mejorar la ambliopía) sino mantener lo ganado.



# Desarrollo ocular y visual

## AMBLIOPÍA ("ojo vago")

- Tratamiento: otros tratamientos.
  - Pleóptica y otros métodos de entrenamiento ocular.
  - Ninguno ha demostrado científicamente su superioridad sobre gafa / oclusión / penalización / tratamiento etiológico.

# Desarrollo ocular y visual

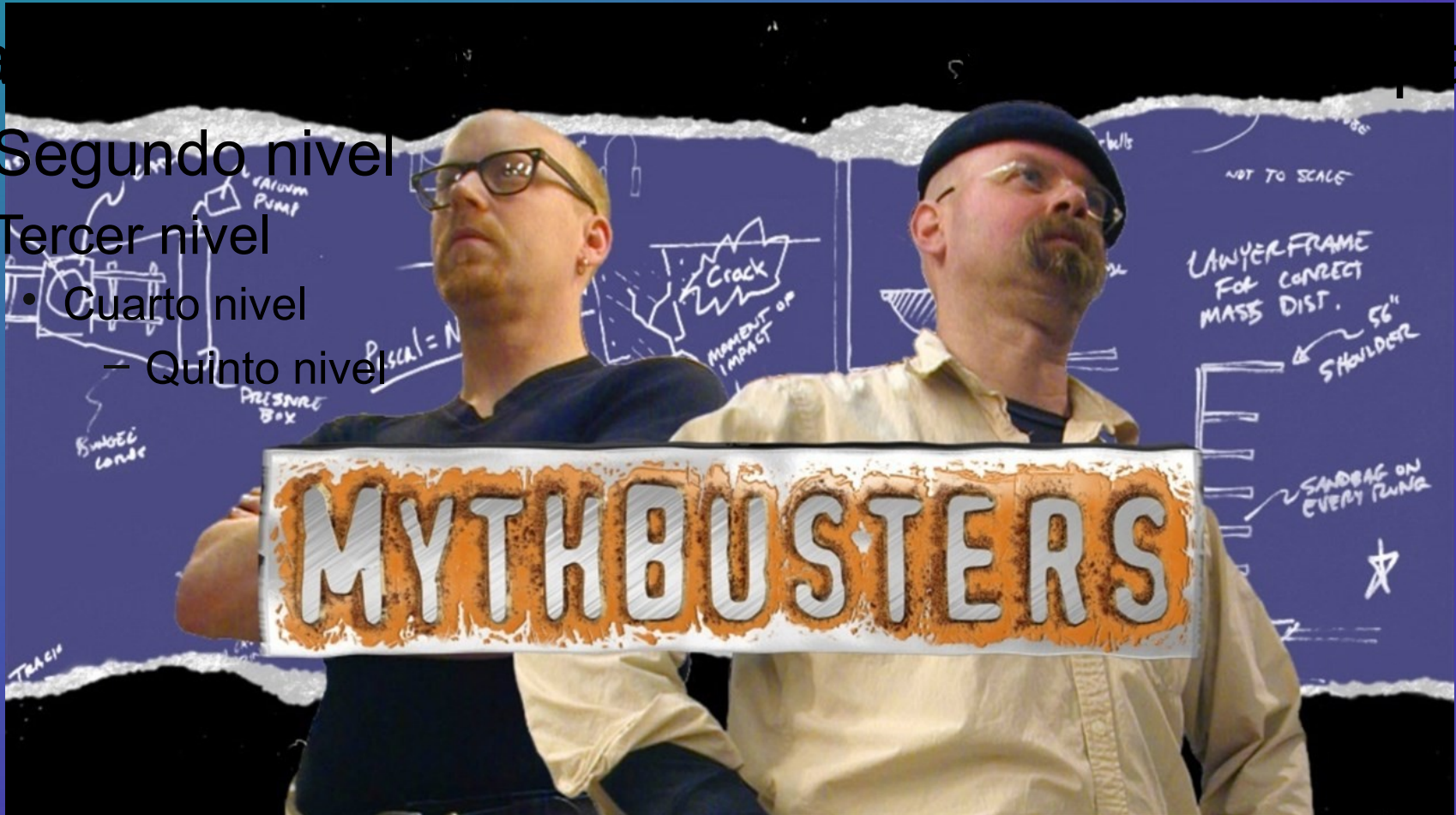## Diferencias de uso con las gafas:

- Los niños hipermétropes (leves – moderados) dejan caer las gafas y miran por arriba: sin ellas, acomodan y siguen viendo □ EVITARLO!!!
- Los niños miopes se las ponen desde que se levantan, contentos, y nunca se las quitan: sin ellas NO ven.

# Desmontando mitos

Ha

- Segundo nivel
- Tercer nivel
  - Cuarto nivel
- Quinto nivel



# Desmontando mitos

¿Hay que ponerse las gafas obligatoriamente?:

“NO! El ojo se acostumbra y empeora”

VS

“SÍ! Si no el ojo se atrofia”

- “Obligatorias” en el niño □ ambliopía.
- Son una “ayuda” en el >12 años □ uso opcional. No influye en el desarrollo de más miopía o hipermetropía... ni tampoco a la inversa.
- Influencia de hábitos de vida.

# Desmontando mitos

¿Las lentillas son buenas, son malas, frenan la miopía?:

- Edad para el comienzo del uso de lentes de contacto (si mejor aceptación que gafas): según magnitud de defecto, simetría, patología asociada, RESPONSABILIDAD.
- Lentillas nocturnas (orto-K). Intereses comerciales.

# Desmontando mitos

¿Es necesario usar gafas de sol? ¿En los niños y adultos?:

- Toxicidad de la luz UV.
- Filtrado UV por cristales.
- Dosis de exposición solar.
- Supresión del estímulo en ciertas  $\lambda$ .
- Intereses comerciales.

# Desmontando mitos

¿Los parches para ambliopía son cosa del pasado?

¿Ahora se cura con terapia visual?:

- Utilidad de la terapia visual.
- Costes económicos y personales.
- Utilidad de oclusiones / gafas.
- Intereses comerciales.
- Delegación de labor médica (conciertos...).

# Desmontando mitos

¿Hay que suplementar con vitaminas para un buen desarrollo visual?

¿Con qué luz hay que leer / estudiar?

- Luz indirecta + directa.
- Efectos de la luz azul.
- Intereses comerciales.



# Desmontando mitos

¿Los videojuegos y consolas son malos? ¿Hay que poner un filtro a la pantalla del iPad?:

- Inocuidad de las fuentes de luz artificial.
- Influencia de hábitos de vida (exteriores-interiores-lectura) en desarrollo de miopía.
- La acomodación prolongada favorece aparición de cefaleas pero mejoran las insuficiencias de convergencia.
- Intereses comerciales.

# Desmontando mitos

- Tics oculofaciales:
  - Posibles causas: alergias, hipermetropía...
  - Frecuentemente no predicen patología.
  - Asociado a estrés.
  - Causan ansiedad en paciente y familia.
  - No precisan tratamiento en sí mismos.

# Estrabismo

# Estrabismo

## DEFINICIONES

- **Ortoforia**: alineamiento ocular perfecto sin necesitar estímulo para la fusión.
- **Ortotropia**: alineamiento perfecto, que puede necesitar o no estímulo para la fusión.

# Estrabismo

## DEFINICIONES

- **(Hetero)foria**: estrabismo latente. Tendencia a la desviación hacia dentro (**endoforia**) o hacia fuera (**exoforia**).
  - Compensado por el estímulo de fusión binocular.
  - Causa molestias o diplopia si se descompensa.

# Estrabismo

## DEFINICIONES

- **(Hetero)tropía:** desviación manifiesta y presente de forma habitual o constante de un ojo respecto del otro.
  - Exo / endo / hiper / hipo tropía.
  - Un ojo fija y el otro no (pueden alternarse).
  - Causa diplopia en el adulto y supresión cortical en el niño.

# Estrabismo

- Como respuesta adaptativa el niño estrábico suprime un ojo para evitar la diplopia.
- La supresión acaba provocando ignorancia cerebral del ojo desviado □ AMBLIOPÍA.
- Mayor ambliopía si domina claramente un ojo (es decir, siempre fija uno y desvía el otro).

# Estrabismo

OBJETIVOS DEL TRATAMIENTO por orden de importancia:

1. Obtener buena AV con cada ojo (evitar ambliopía).
2. Obtener buena alineación (ojos paralelos).
3. Obtener estereopsis (ojos trabajando conjuntamente, tarea visual compleja).
4. Obtener buen aspecto estético.



# Estrabismo

## HISTORIA CLÍNICA DEL ESTRABISMO

- Edad de inicio:
  - Más precoz (<1 año) □ más quirúrgico, más ambliopizante.
  - Más tardío (2-3 años) □ más acomodativo (corregible con gafas).
  - Más duradero □ más ambliopizante.

# Estrabismo

## HISTORIA CLÍNICA DEL ESTRABISMO

- Síntomas:
  - Habitualmente ausentes (en el niño).
  - Si los hay (molestias visuales inespecíficas, visión borrosa y diplopia), sugiere defecto adquirido (paresia oculomotora...) más que congénito.

# Estrabismo

## HISTORIA CLÍNICA DEL ESTRABISMO

- Intermitencia (a veces desvía y a veces no): indica cierta preservación de la binocularidad (trabajo conjunto de ambos ojos).
- Alternancia: sugiere AV simétrica OD/OI.
- Historia familiar.
- Antecedentes personales (h<sup>a</sup> perinatal).
- Tratamientos previos.

# Estrabismo

## EXPLORACIÓN DEL ESTRABISMO

- Agudeza visual.
- Estereopsis.
- Ducciones, versiones y vergencias.
- Test de Brückner (neonatos).
- Test de Hirschberg.
- Cover test (cover-uncover y cover alternante).

# Estrabismo

## EXPLORACIÓN DEL ESTRABISMO

- Descartar pseudoestrabismo (frecuente):
  - Epicantus □ simula endotropia. Muy frecuente en orientales.
  - Distancia interpupilar anormal: si es pequeña parece endotropia, si es grande parece exotropia.
  - Descentrado de la mácula: Hirschberg anormal, pero cover test normal.

c para modificar el estilo de texto del patrón

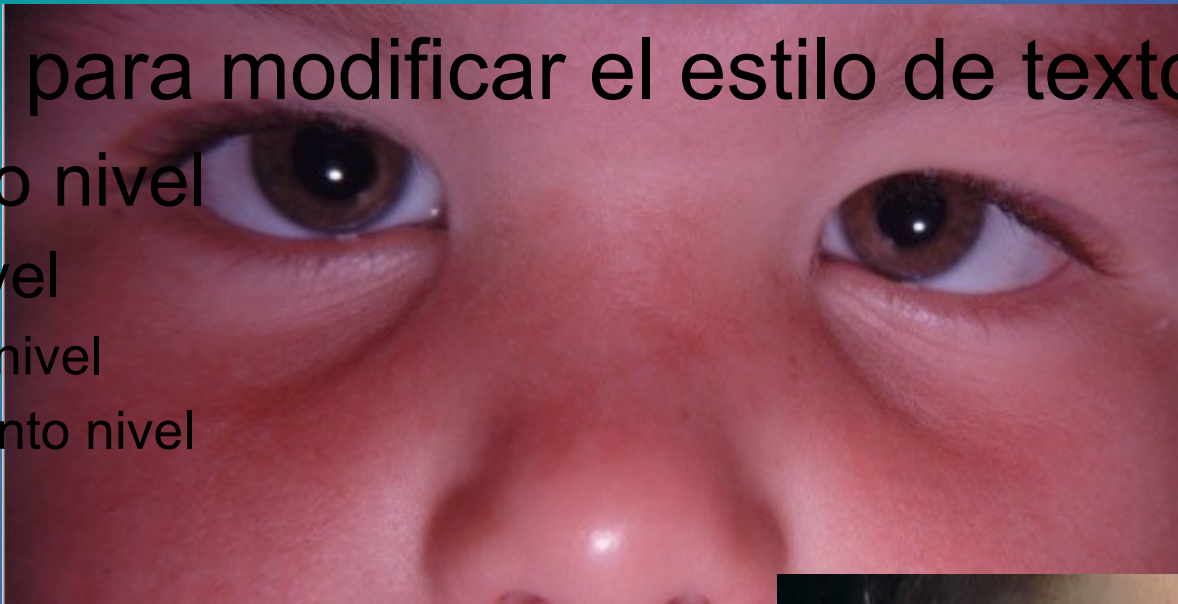do nivel

nivel

o nivel

uinto nivel

**EPICANTUS**



**HIPERTELORISMO**

[www.ofthalmologosdiez.com](http://www.ofthalmologosdiez.com)



# Estrabismo

## EXPLORACIÓN DEL ESTRABISMO

- Observar tortícolis (desde que el niño entra a la consulta, antes siquiera de explorar):
  - Giro de la cara.
  - Inclinación de la cabeza.

El niño lo hace inconscientemente para estar “más cómodo”: bloquea el nistagmo, evita la diplopia...

# Estrabismo

## TIPOS DE ESTRABISMO

- Endotropias (esotropias):
  - Congénita.
  - Acomodativa.
- Exotropias:
  - Intermitente.
  - Por insuficiencia de convergencia.
- Verticales:
  - Síndromes en A o V.



# Estrabismo

## NOTA IMPORTANTE

En muchos estrabismos, el primer paso diagnóstico (y frecuentemente también el primer paso terapéutico) es comprobar la refracción del niño y prescribirla. A veces incluso son la única (o la principal) causa y la mejoría es llamativa y precoz.

# Estrabismo

## FORIAS (heteroforias): exoforia / endoforia

- Tendencias a la desviación.
- Controladas de forma habitual.
- Se manifiestan en momentos de estrés, fatiga, inatención, debilidad...
- Muy frecuentes (más del 10% de la población?).
- Las descubrimos con el test de cover alternante.

# Estrabismo

## FORIAS (heteroforias): exoforia / endoforia

- Clínica: EN GENERAL NINGUNA.
  - diplopia ocasional,
  - frotamiento de ojos,
  - fatiga visual,
  - guiños...
- NO se tratan (salvo excepciones).

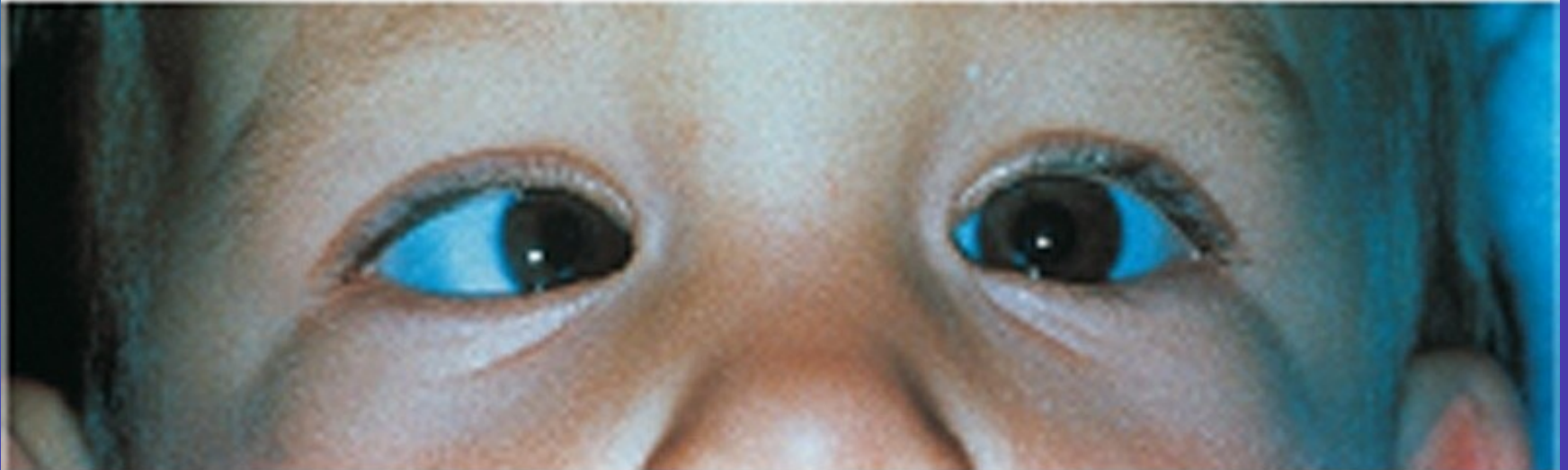# Estrabismo

## ENDOTROPIA CONGÉNITA o de inicio precoz

- Aparición neonatal o en primeros meses.
- Ángulo grande (más de  $15^\circ$ ).
- Fijación alternante.
- Tratamiento intervencionista en general:
  - Toxina botulínica hasta los 3 años.
  - Cirugía en mayores de 2-3 años.

Haga clic para modificar el estilo de texto del patrón

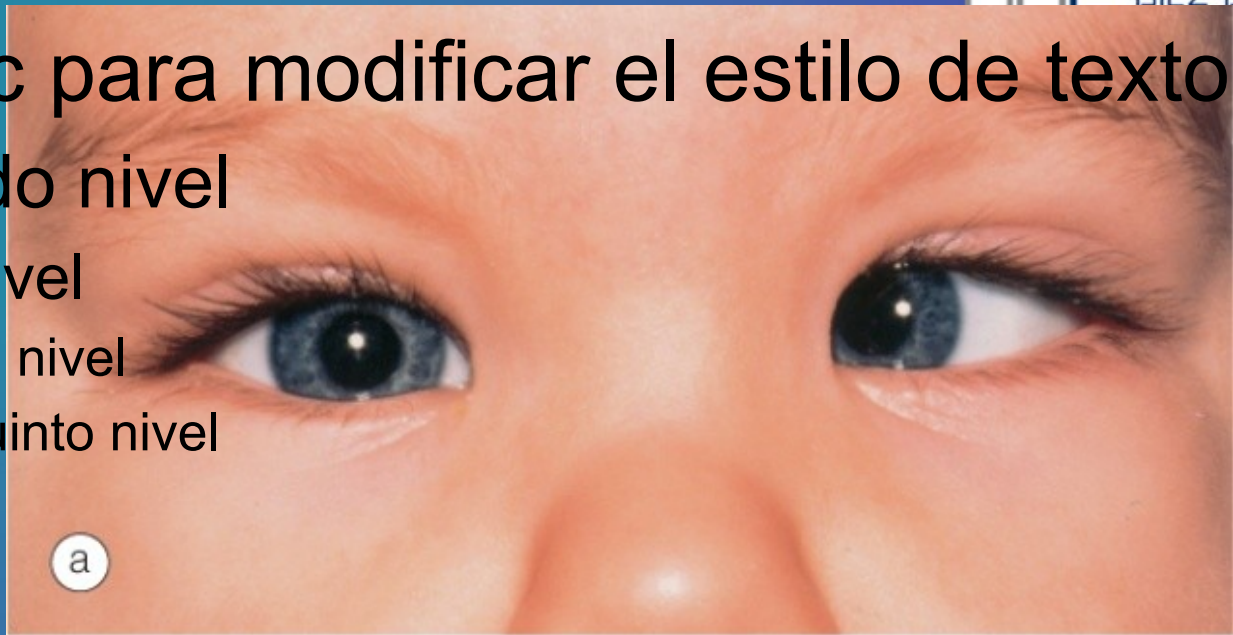- Segundo nivel
- Tercer nivel
  - Cuarto nivel
  - Quinto nivel



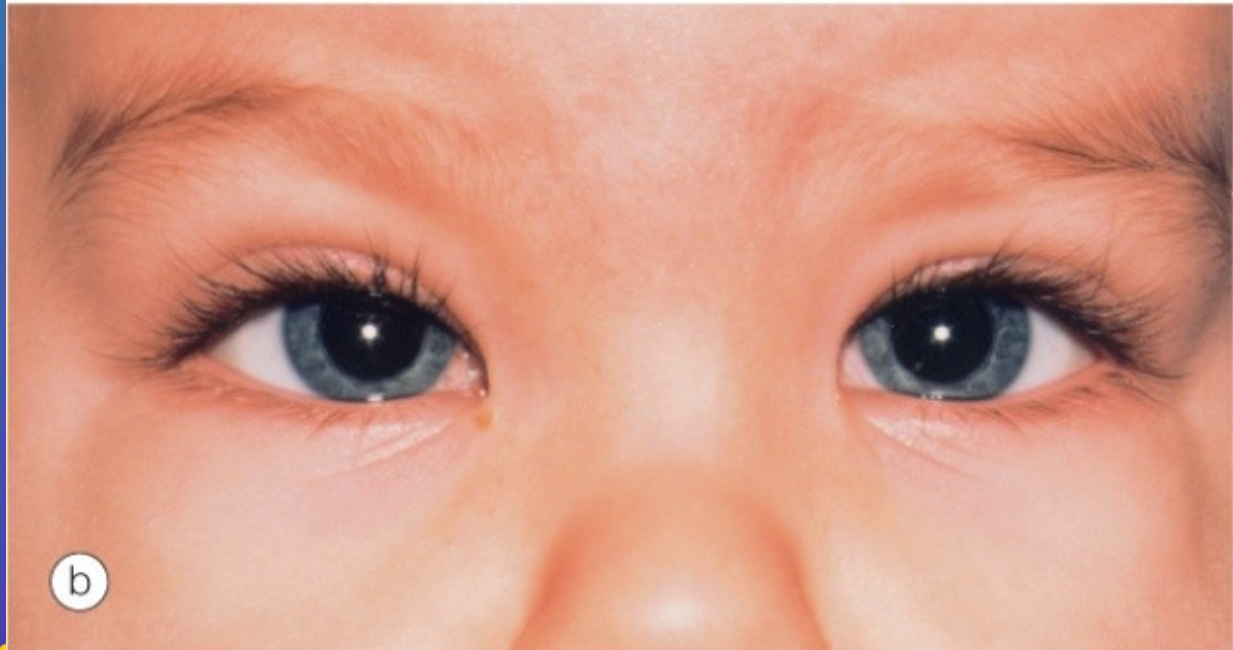© 2007 Elsevier Ltd. Kanski: Clinical Ophthalmology 6e

- Haga clic para modificar el estilo de texto del pa
  - Segundo nivel
  - Tercer nivel
    - Cuarto nivel
      - Quinto nivel

Preop



Postop



# Estrabismo

## ENDOTROPIA ACOMODATIVA

- Más frecuente que la congénita.
- Concepto: ojos hipermétropes que compensan su defecto acomodando □ sincinesia acomodación – convergencia lleva a convergencia continua.

*El ojo se comporta como si siempre estuviera mirando de cerca.*

# Estrabismo

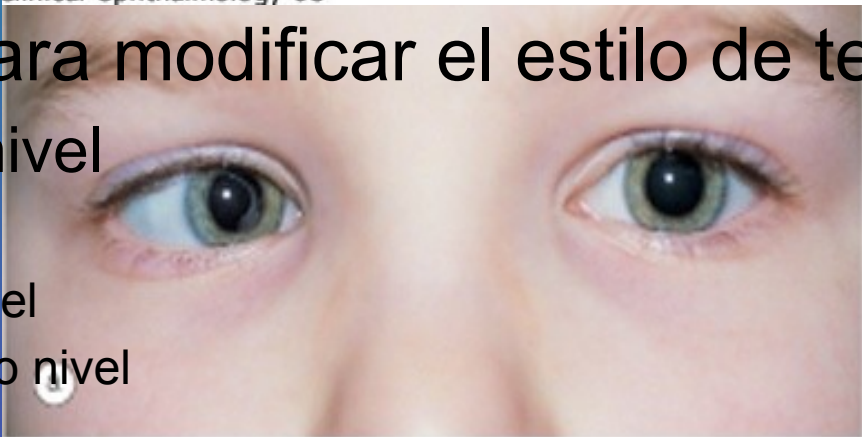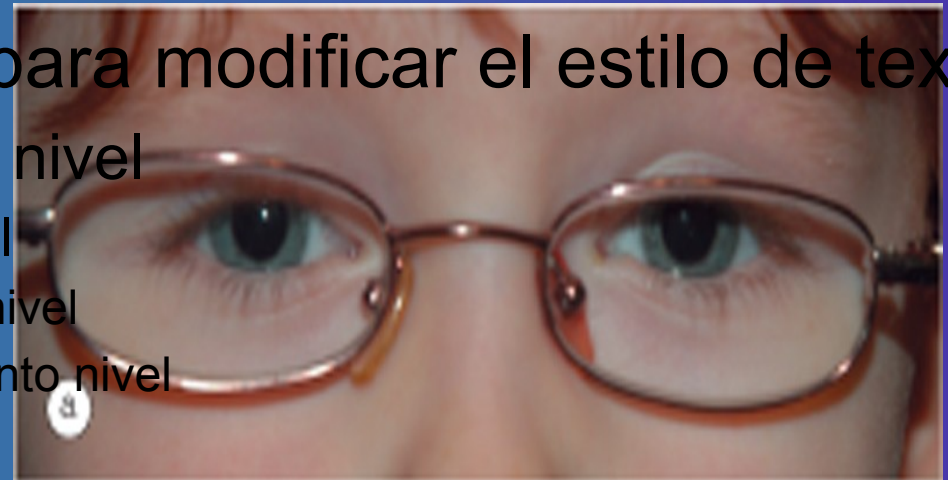## ENDOTROPIA ACOMODATIVA

- Inicio más tardío: 1 a 3 años de edad (6 meses a 7 años).
- Ángulo de desviación más reducido.
- No tienen por qué asociar otros defectos.
- Se corrige total o parcialmente con su gafa.
- Es más raro precisar toxina botulínica o cirugía.
- La necesidad de gafa se reduce con la edad.

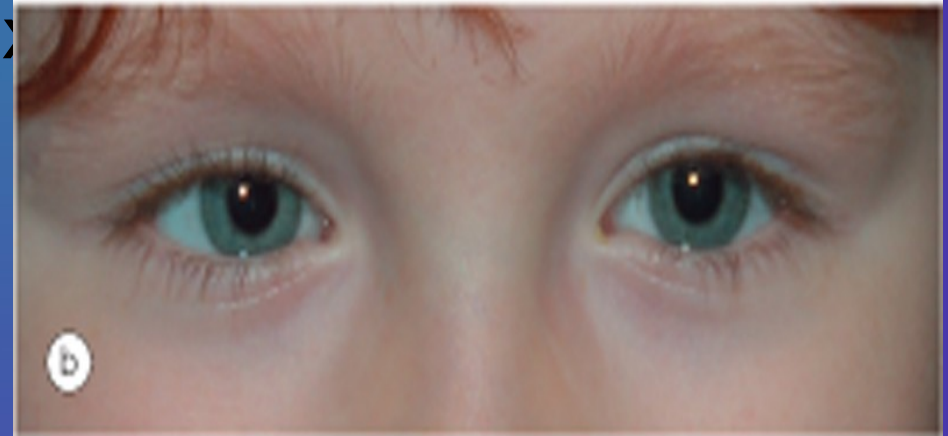



Clinical Ophthalmology 6e



© 2007 Elsevier Ltd. Kanski



© 2007 Elsevier Ltd. Kanski: Clinical Ophthalmology 6e

Esotropia parcialmente  
acomodativa

Esotropia completamente  
acomodativa

[www.oftalmologosdiezdelcorral.com](http://www.oftalmologosdiezdelcorral.com)

# Estrabismo

## EXOTROPIA INTERMITENTE

- Inicio: primera infancia.
- Episodios de ortotropía y de exotropía.
- Diferencia con exoforía: no precisa desencadenantes (aunque ellos la agravan).

# Estrabismo

## EXOTROPIA INTERMITENTE

- Clínica: EN GENERAL NINGUNA
  - visión borrosa,
  - fatiga visual,
  - diplopia (en adultos),
  - fotofobia y guiño de ojos,
  - empeoramiento del estrabismo con luz intensa.

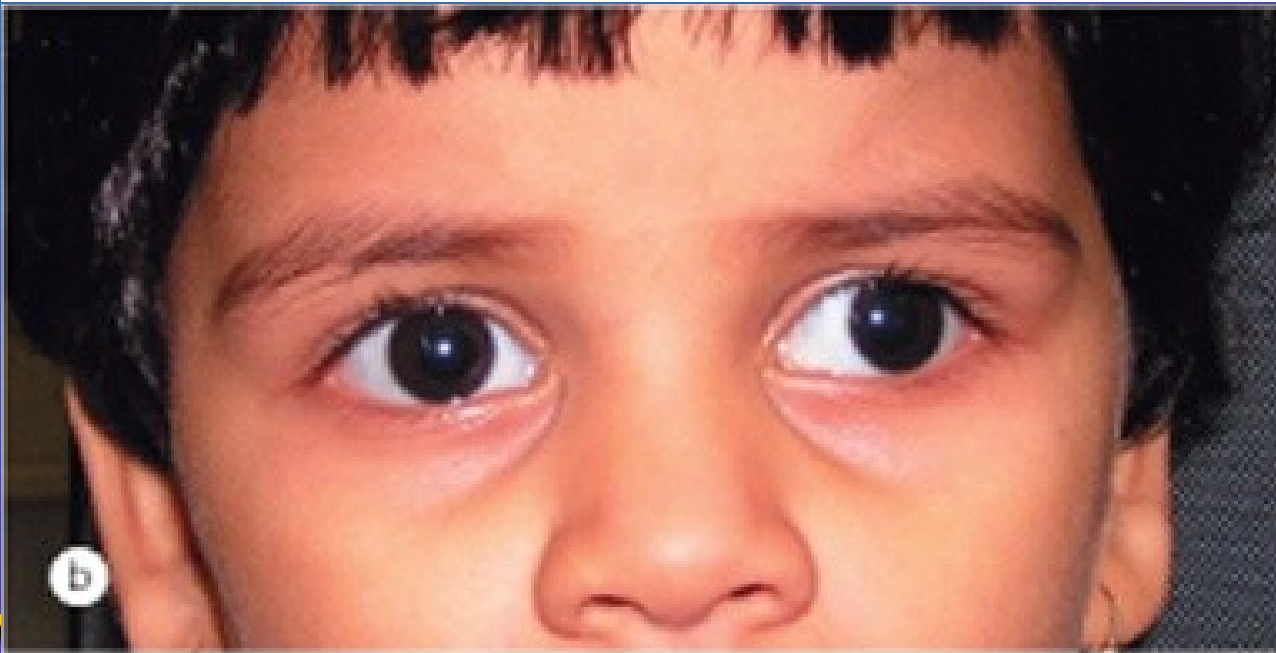# Estrabismo

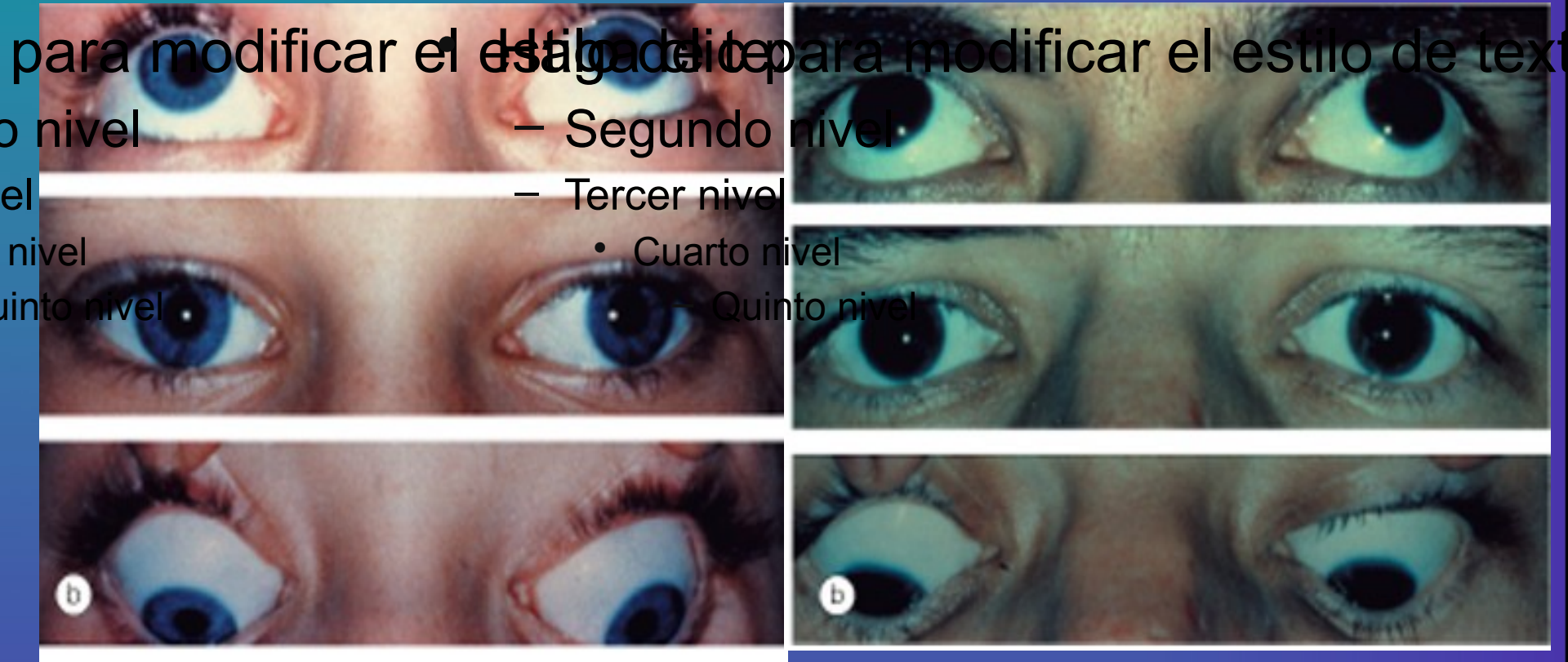## EXOTROPIA INTERMITENTE

- 75% tiende a empeorar si no se trata.
- No hacen ambliopía.
- Suelen tener muy buena estereopsis.

Haga clic para modificar el estilo de texto del patrón

- Segundo nivel
- Tercer nivel
  - Cuarto nivel
    - Quinto nivel





Síndrome en A

Síndrome en V

# Estrabismo

## INSUFICIENCIA DE CONVERGENCIA

- Imposibilidad de mantener la convergencia sobre un objeto que se aproxima.
- Inicio hasta en la adolescencia.
- Clínica:
  - fatiga visual,
  - dificultad para la lectura y visión borrosa de cerca,
  - diplopia.

# Estrabismo

## INSUFICIENCIA DE CONVERGENCIA

- Tratamiento:
  - Ejercicios de convergencia: muy eficaces ( $\neq$  que en exotropia intermitente). 15-20 veces, 2 ó 3 sesiones al día.
  - Resuelven el problema si se cumplen (frecuente incumplimiento terapéutico).
  - Cirugía: excepcional.

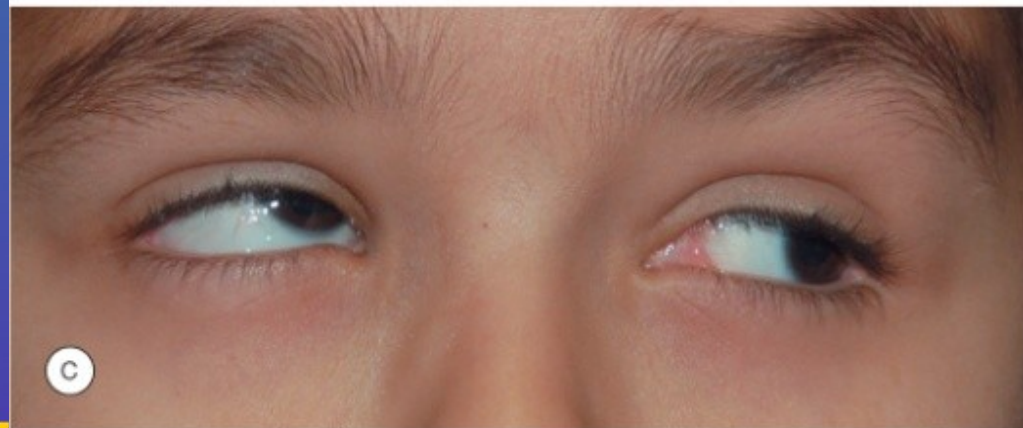
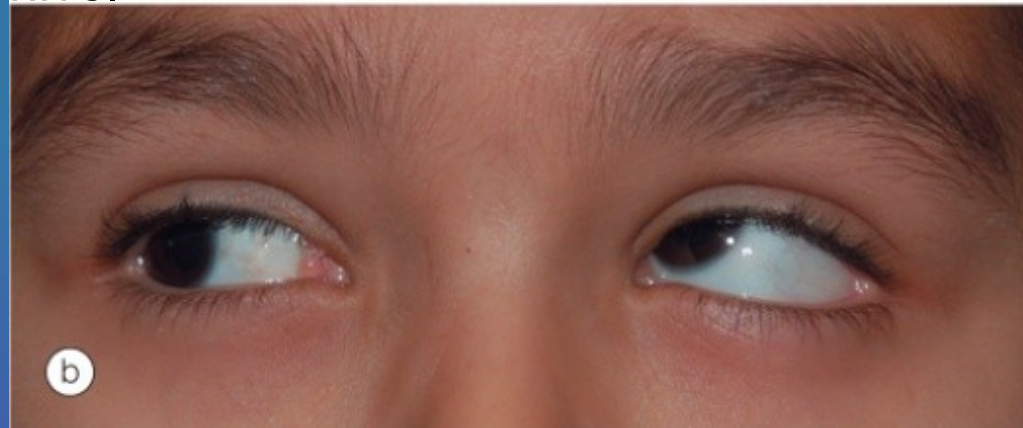
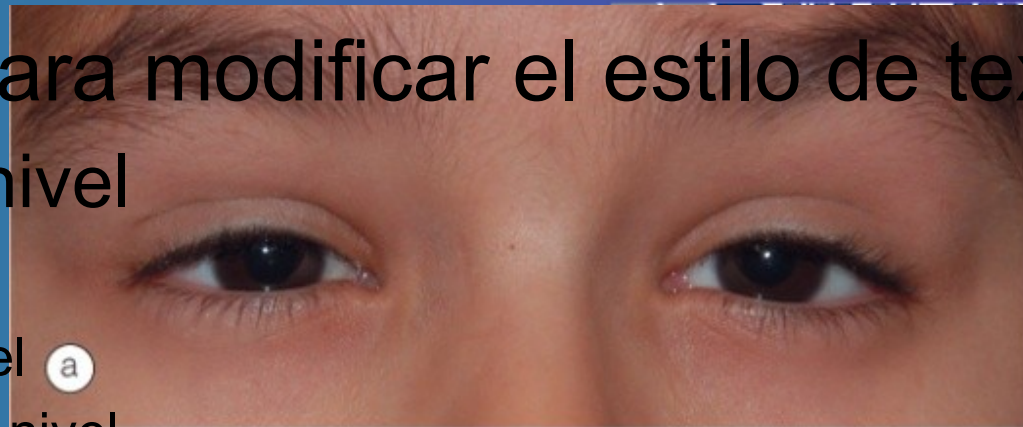# Estrabismo

## ESTRABISMOS VERTICALES

- Más complejos.
- Asocian tortícolis con frecuencia.
- Tratamiento quirúrgico (en general).

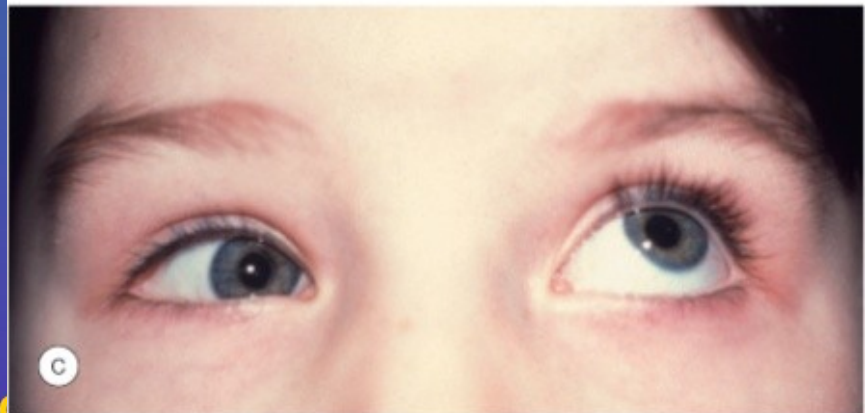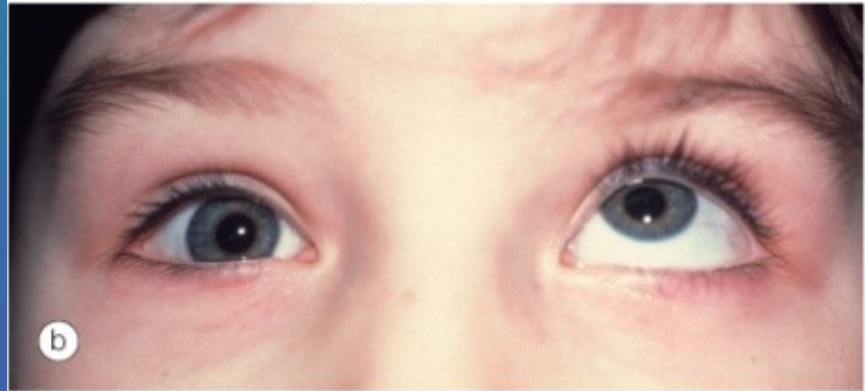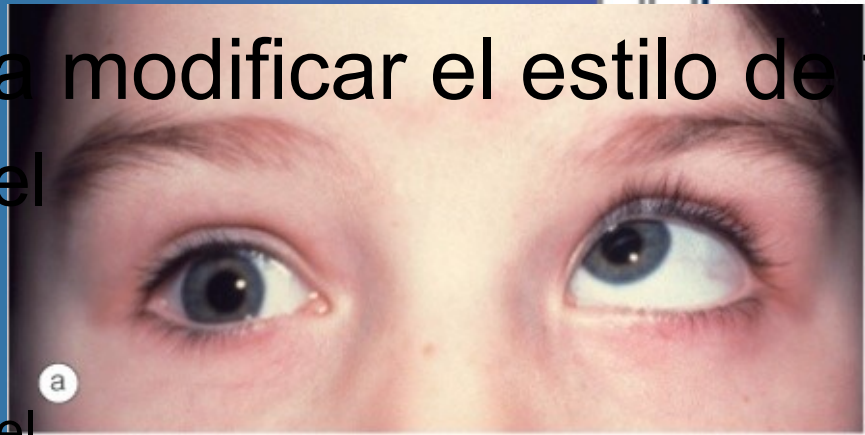- Haga clic para modificar el estilo de texto
  - Segundo nivel
  - Tercer nivel
    - Cuarto nivel a
    - Quinto nivel



## Hiperfunción de oblicuo inferior AO

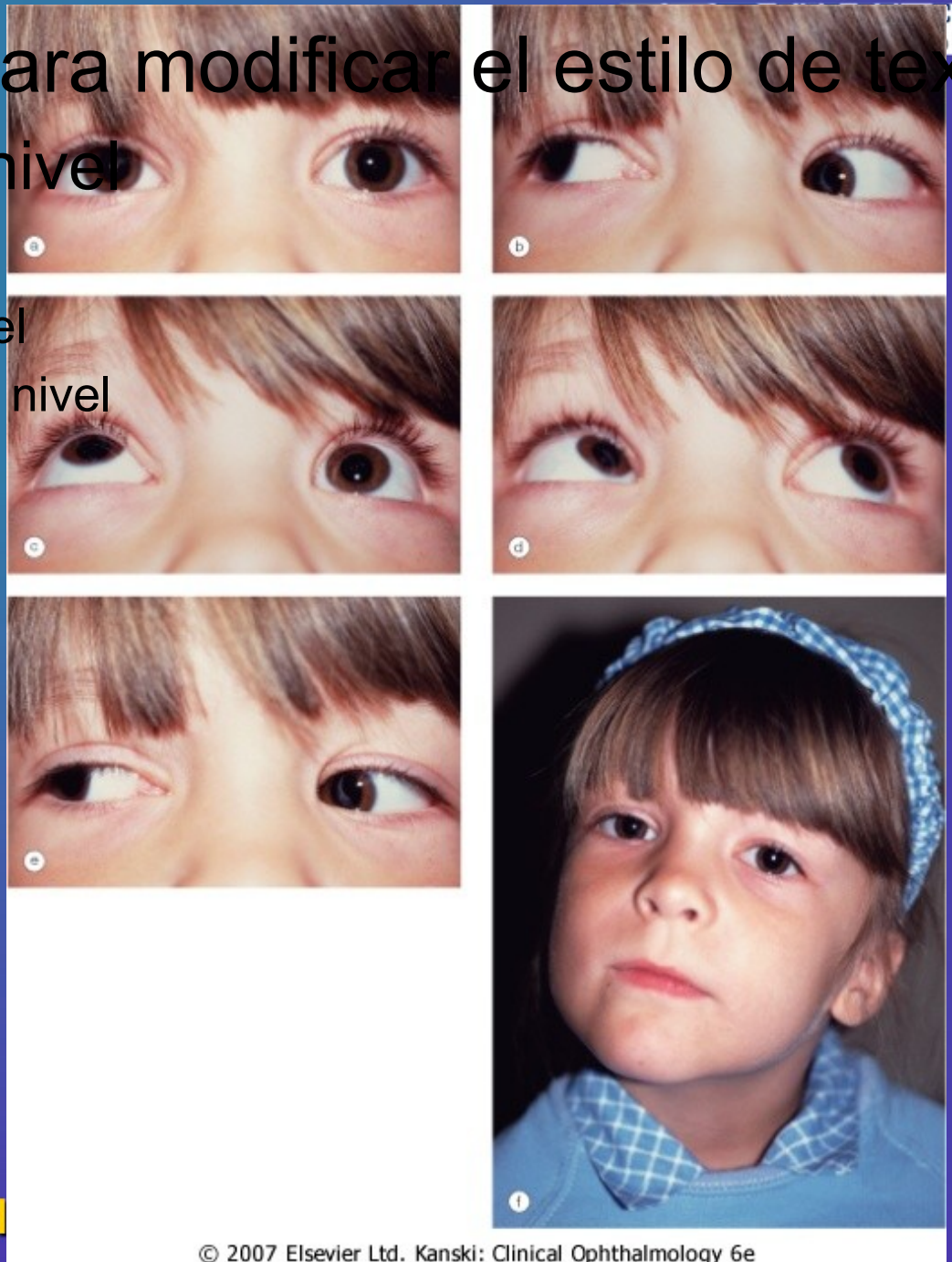
- Haga clic para modificar el estilo de texto o
- Segundo nivel
- Tercer nivel
  - Cuarto nivel
    - Quinto nivel

## Déficit de elevación OD



- Haga clic para modificar el estilo de texto de esta lista de viñetas
  - Segundo nivel
  - Tercer nivel
    - Cuarto nivel
    - Quinto nivel

## Síndrome de Brown izquierdo



# Ojo rojo

# Ojo rojo

- Enfermedad conjuntival pediátrica:
  - Oftalmía neonatal.
  - Conjuntivitis pediátrica.
- Queratitis.
- Uveítis.

# Ojo rojo

- ¿Qué debe alarmarnos?
- Dolor franco ( $\neq$  “me molesta mucho”).
- Disminución de visión (real, no momentánea).
- Turbidez corneal, aspecto mate o lechoso.
- Inyección ciliar predominante (orienta a patología corneal o intraocular  $\square$  uveítis).

# Ojo rojo

## CONJUNTIVITIS PEDIÁTRICA

- Hallazgos:
- Folículos y papilas en conjuntiva tarsal.
- Hiperemia difusa +/- hiposfagma (víricas violentas).
- Quémosis □ muy llamativo (tranquilizar, sólo es edema!!!).
- Secreción acuosa / mucoide / purulenta.
- Membranas o pseudomembranas en tarsos.
- Blefaritis, edema palpebral y/o queratitis asociadas.



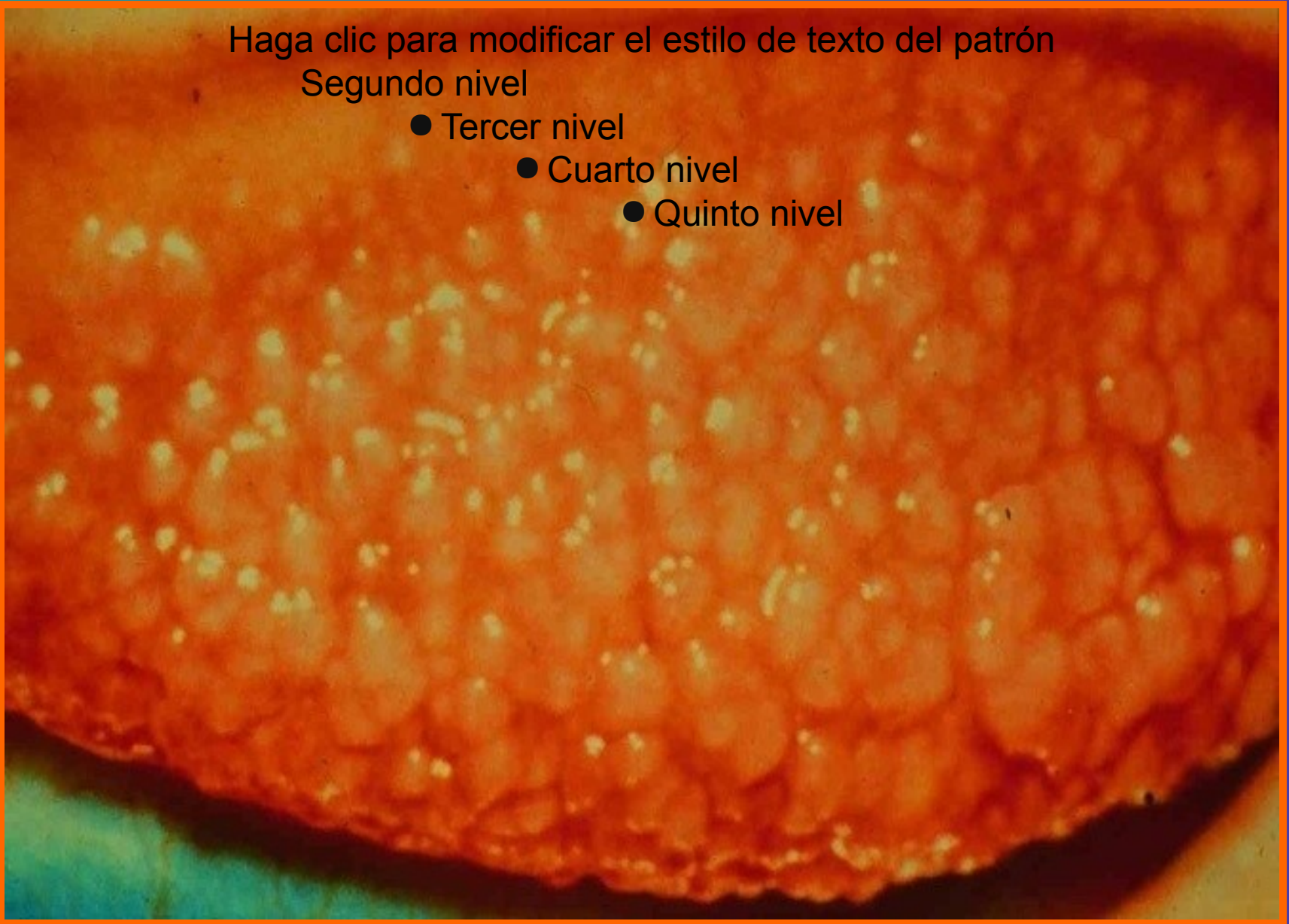Haga clic para modificar el estilo de texto del patrón

Segundo nivel

- Tercer nivel

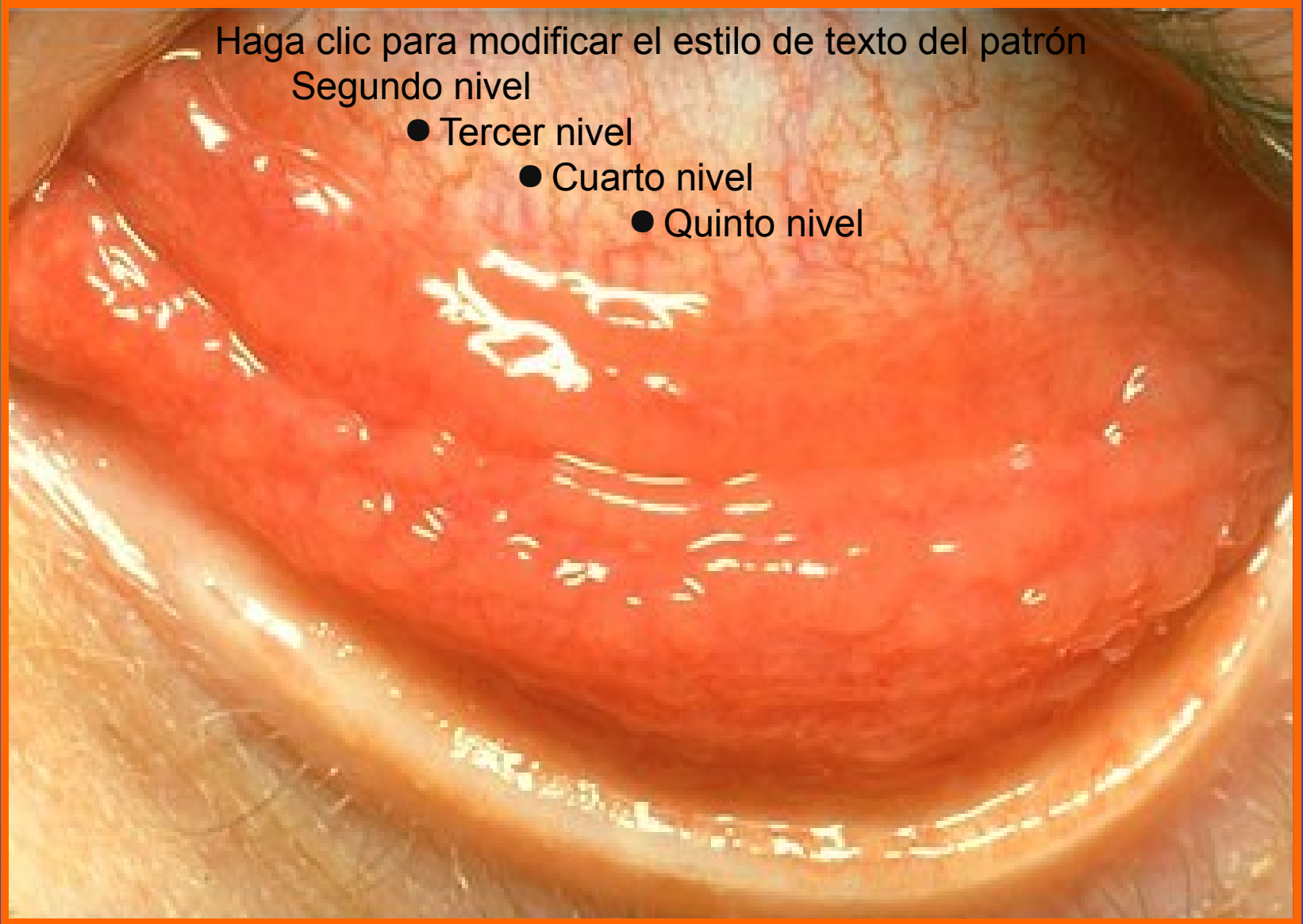- Cuarto nivel

- Quinto nivel



Haga clic para modificar el estilo de texto del patrón  
Segundo nivel

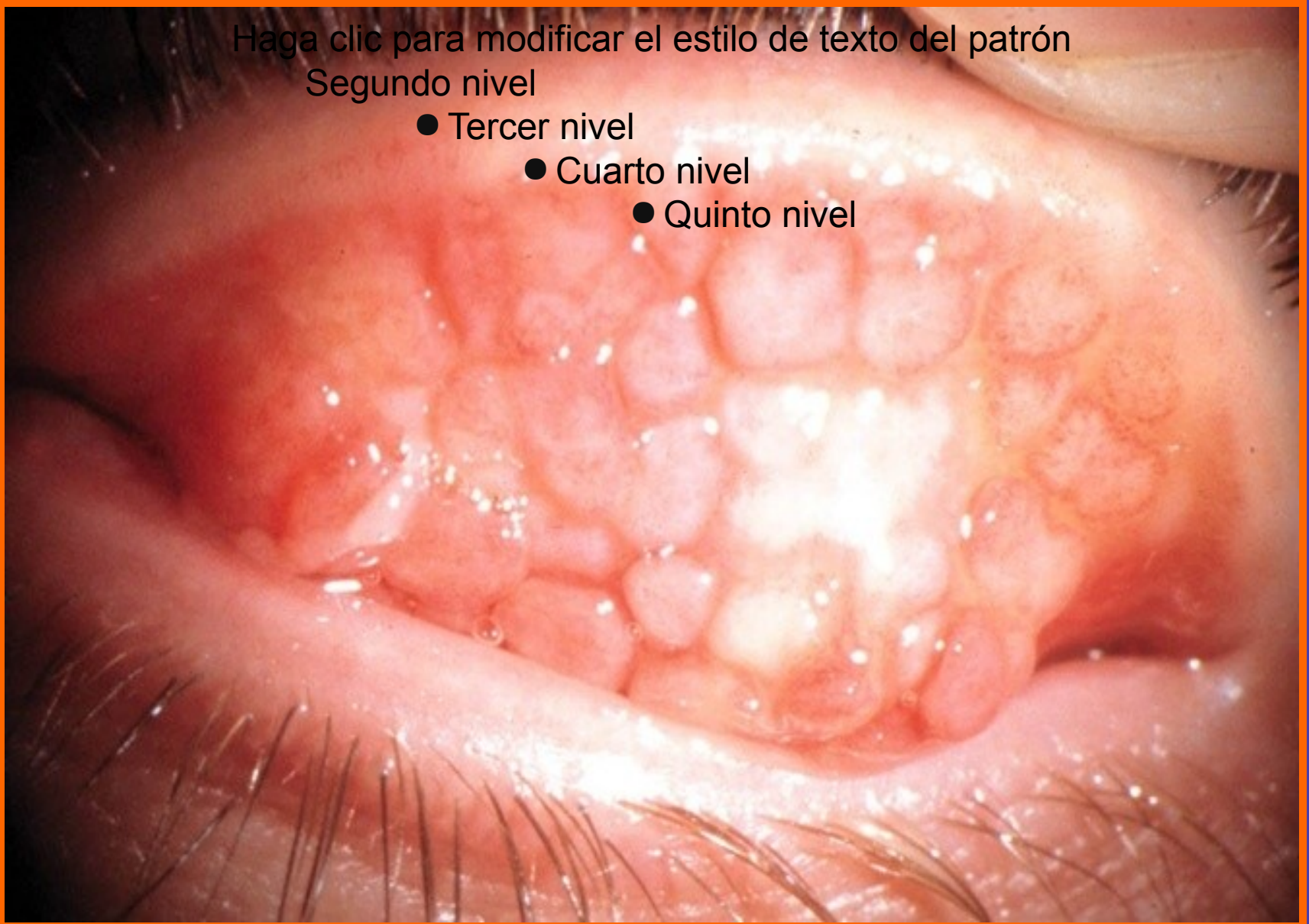- Tercer nivel
  - Cuarto nivel
  - Quinto nivel

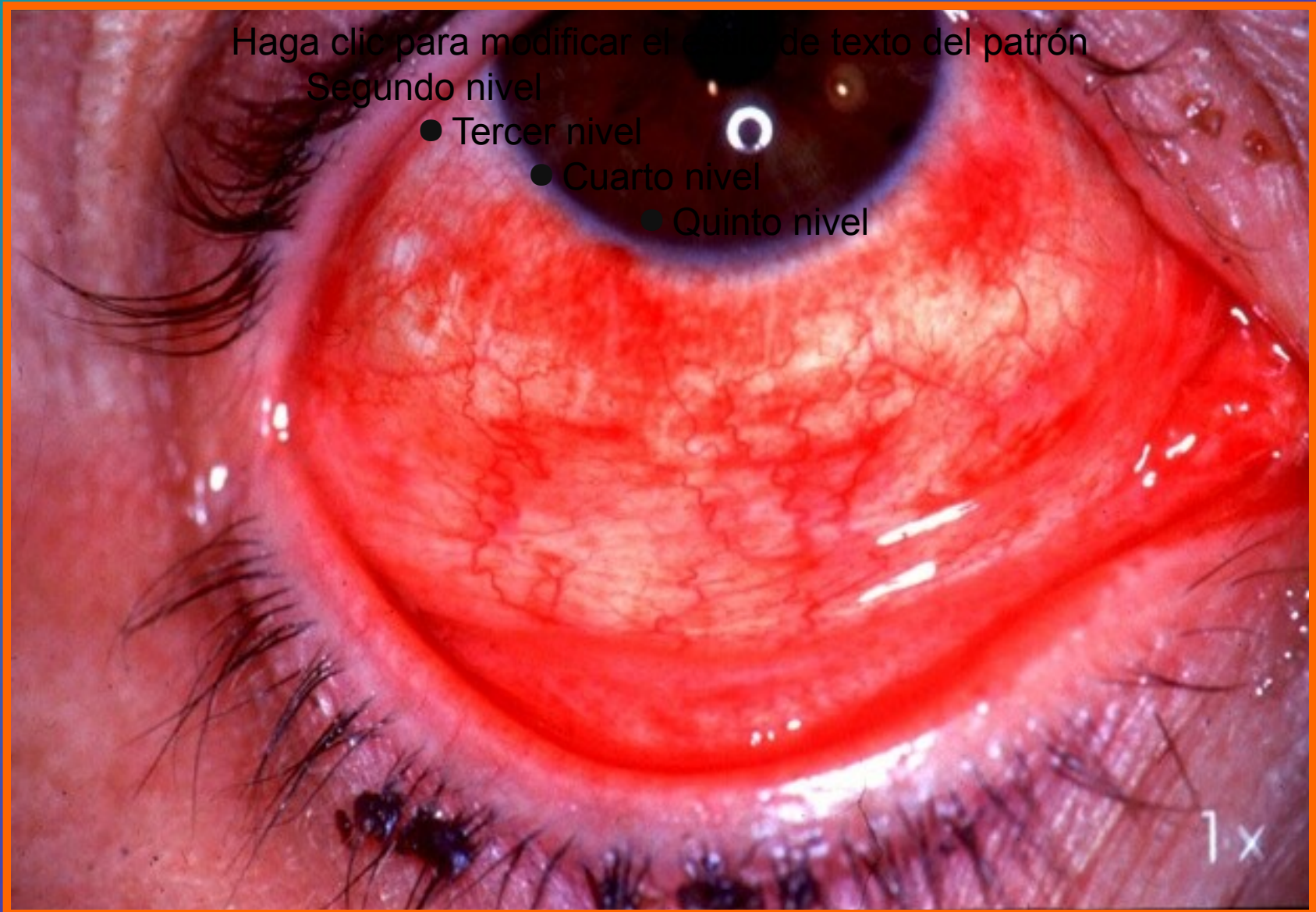

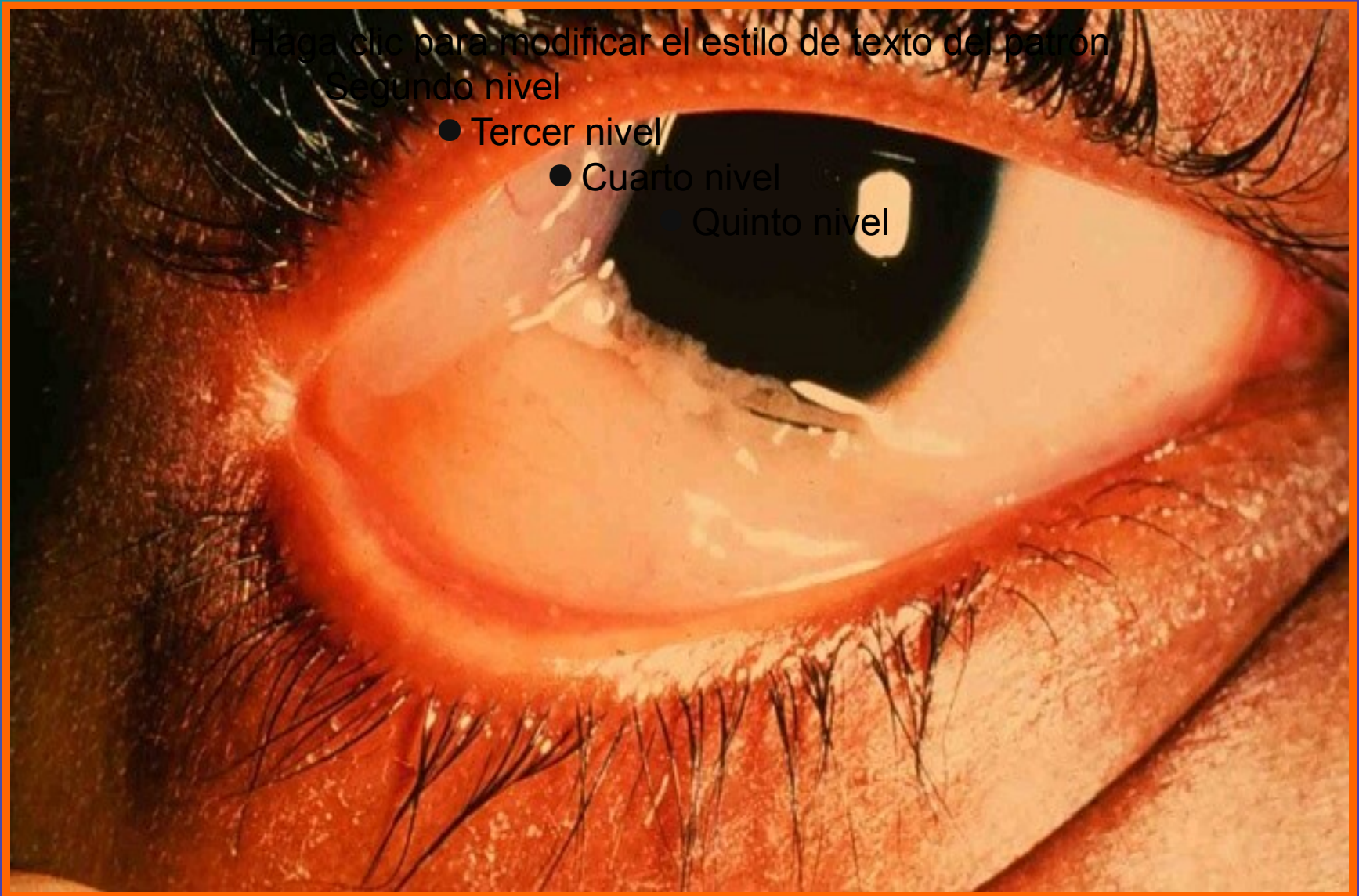
Haga clic para modificar el estilo de texto del patrón

Segundo nivel

- Tercer nivel
  - Cuarto nivel
    - Quinto nivel







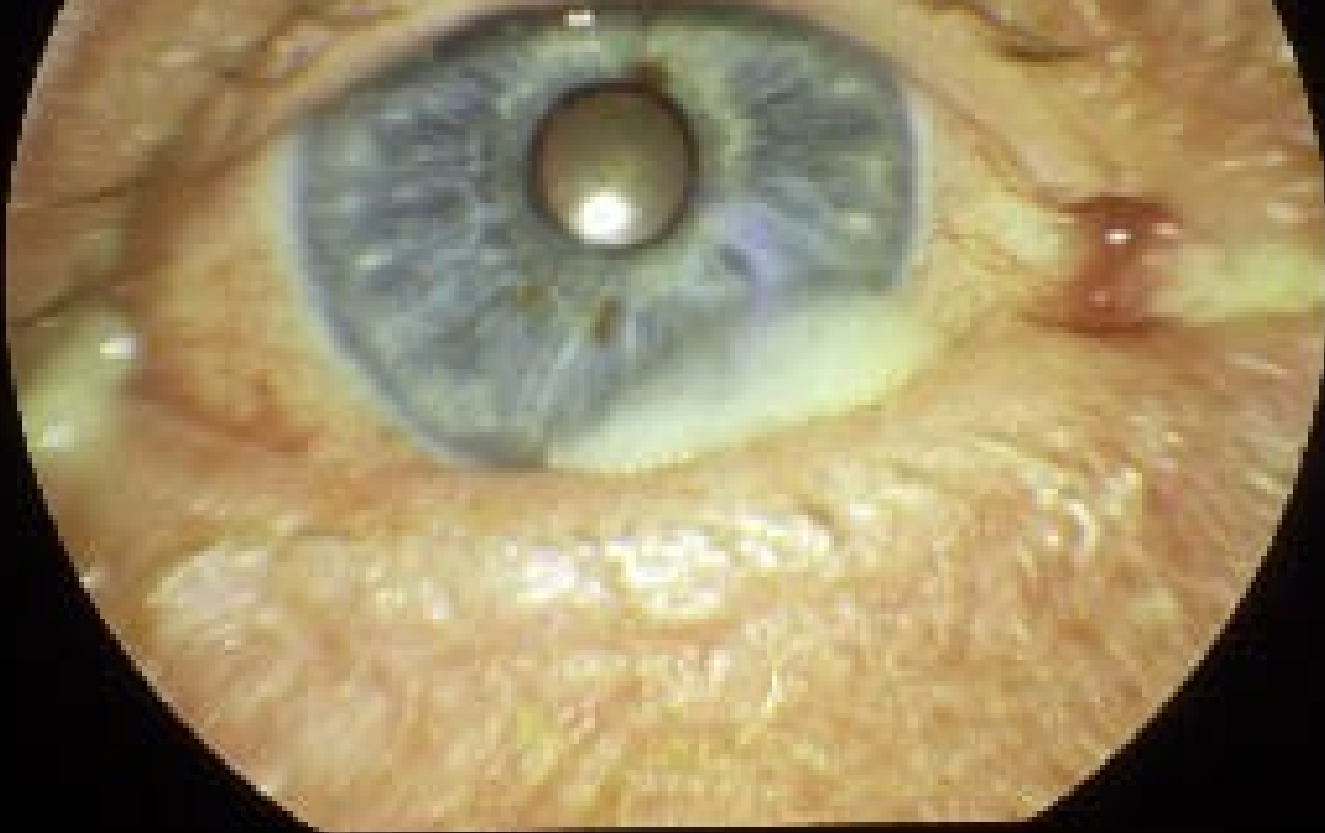Click para modificar el estilo de texto del párrafo

Segundo nivel

- Tercer nivel

- Cuarto nivel

- Quinto nivel



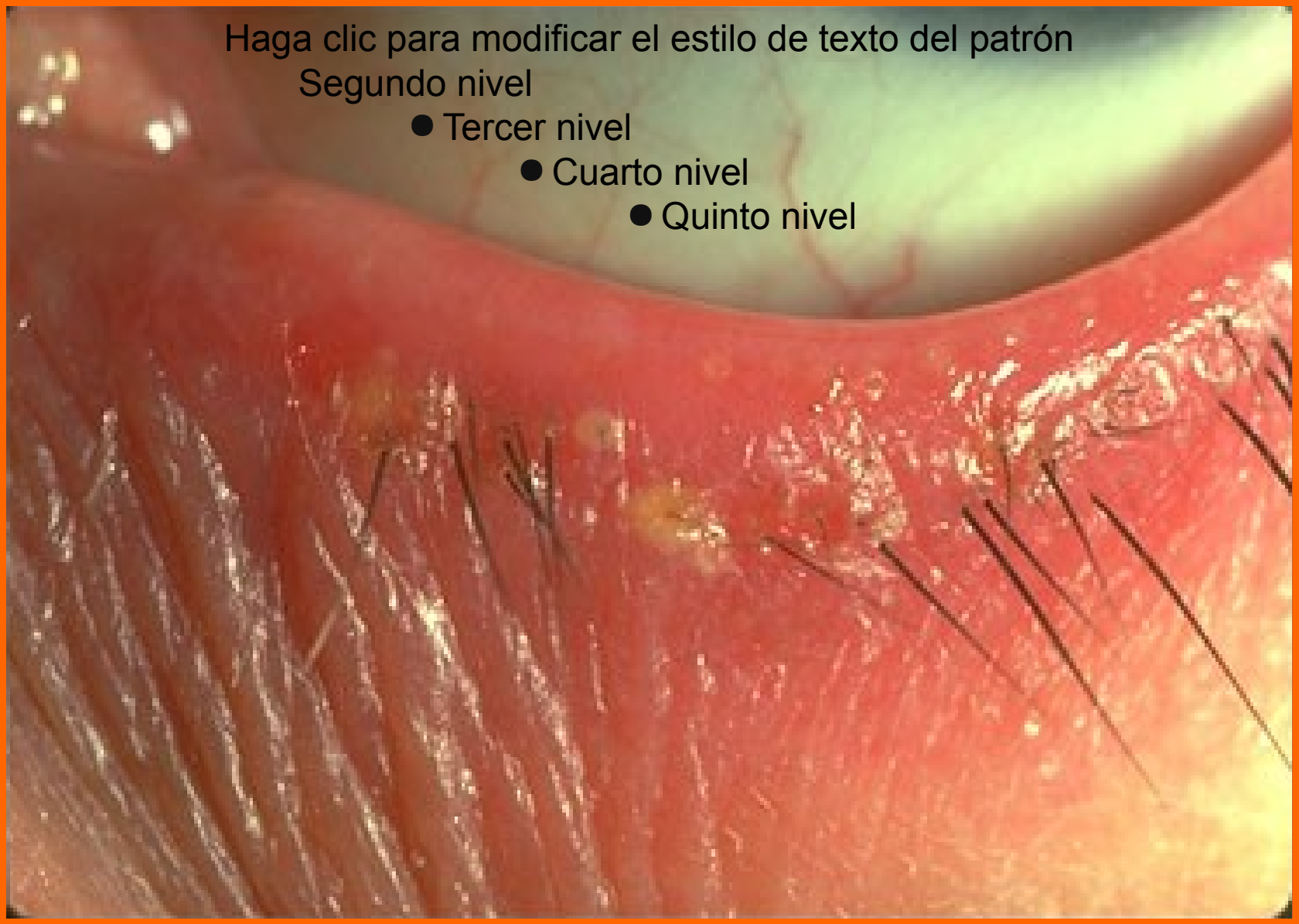Haga clic para modificar el estilo de texto del patrón

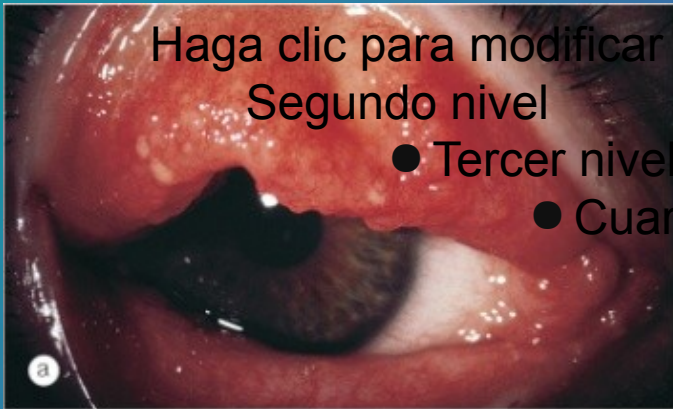Segundo nivel

- Tercer nivel

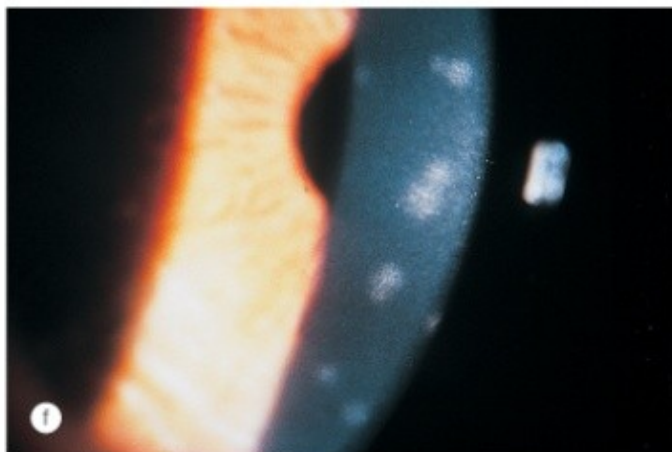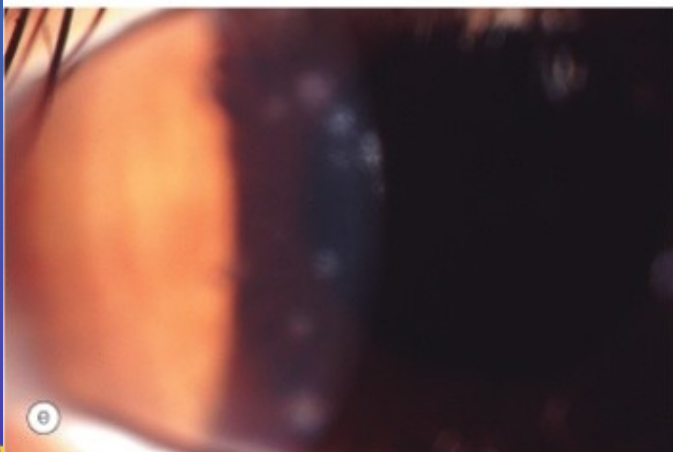

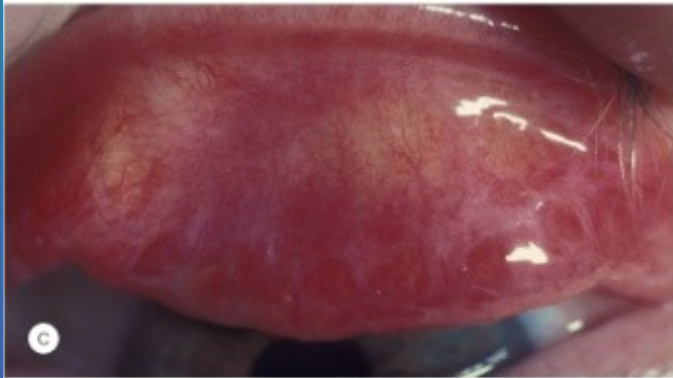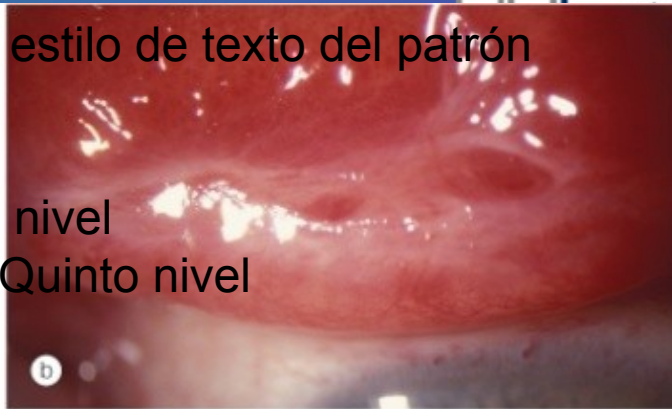- Cuarto nivel

- Quinto nivel

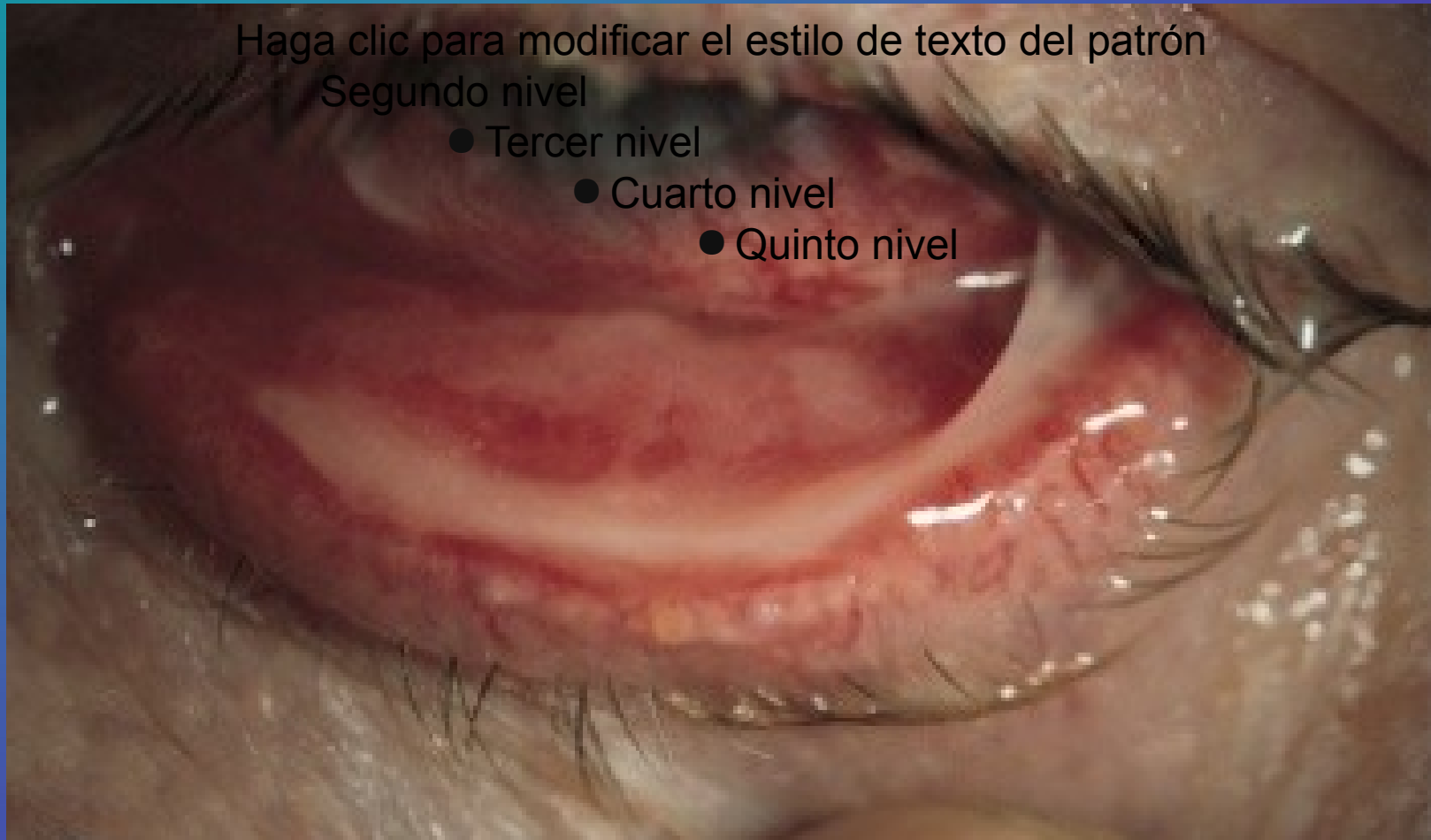



Haga clic para modificar el estilo de texto del patrón  
Segundo nivel  
● Tercer nivel  
● Cuarto nivel  
● Quinto nivel







# Ojo rojo

## CONJUNTIVITIS PEDIÁTRICA

- Etiología:
- Bacteriana: 50%
  - Haemophilus.
  - Streptococos.
  - Staphilococos.
  - Moraxella.
- Vírica: 20% (adenovirus y otros).
- Estéril (alérgica sobre todo): 30%.

# Ojo rojo

## CONJUNTIVITIS PEDIÁTRICA

- Rasgos identificativos según etiología:
- Víricas:
  - epífora (más que legaña pegajosa),
  - brote familiar.
- Bacterianas:
  - legaña pegajosa, purulentas.
  - brote escolar.
- Alérgicas:
  - gran prurito,
  - legaña mucoide,
  - quémosis.

# Ojo rojo

## CONJUNTIVITIS PEDIÁTRICA

- Víricas:
- Similares a las del adulto.
- Brotes familiares y comunitarios.
- Con o sin IRA.
- Adenopatía preauricular frecuente.

# Ojo rojo

## CONJUNTIVITIS PEDIÁTRICA

- Víricas □ tratamiento:
- Medidas higiénicas y de aislamiento.
- Lavados con suero fisiológico FRÍO.
- Antibiótico tópico □ cubre la sobreinfección.
- Posología: 1 gota, 3 – 4 veces al día.
- AINE o corticoide tópico si la severidad obliga.
- Duración: 5-20 días (hasta 2 días después de la resolución).

# Ojo rojo

## CONJUNTIVITIS PEDIÁTRICA

- Tratamiento tópico – ejemplos:
  - Antibiótico: gramicidina - neomicina - polimixina B (oftalmowell®), tobramicina (tobrex®), oftalmotrim®, gentamicina colirio...
  - AINE: diclofenaco lepori®, voltarén®, oftalar®, acular®.
  - Corticoide: FML®, isoptoflucon®, < vexol®, < dexametasona, pred-forte®.

# Ojo rojo

## CONJUNTIVITIS PEDIÁTRICA

- Tratamiento tópico – ejemplos:
  - Antibiótico+AINE: ocubrax® (tobra+diclofenaco).
  - Antibiótico+corticoide: tobradex®, gentadexa®.
  - Pomadas antibióticas (tobrex ungüento®, gentamicina pomada, pom. epitelizante oculos®).
  - Pomada antibiótico + corticoide: (terra-cortril®, prednisona - neomicina®).

# Ojo rojo

## CONJUNTIVITIS PEDIÁTRICA

- Bacterianas:

- Severidad variable, de banales (estafilocócicas) a devastadoras (gonocócicas □ derivar OFT-URG).
- Legaña pastosa que pega intensamente las pestañas, especialmente por las mañanas, amarilla o verdosa.
- Presentan papilas y/o folículos.
- Haemophilus: hemorrágica. No cubierta por vacuna.
- Moraxella: angular. Subaguda.



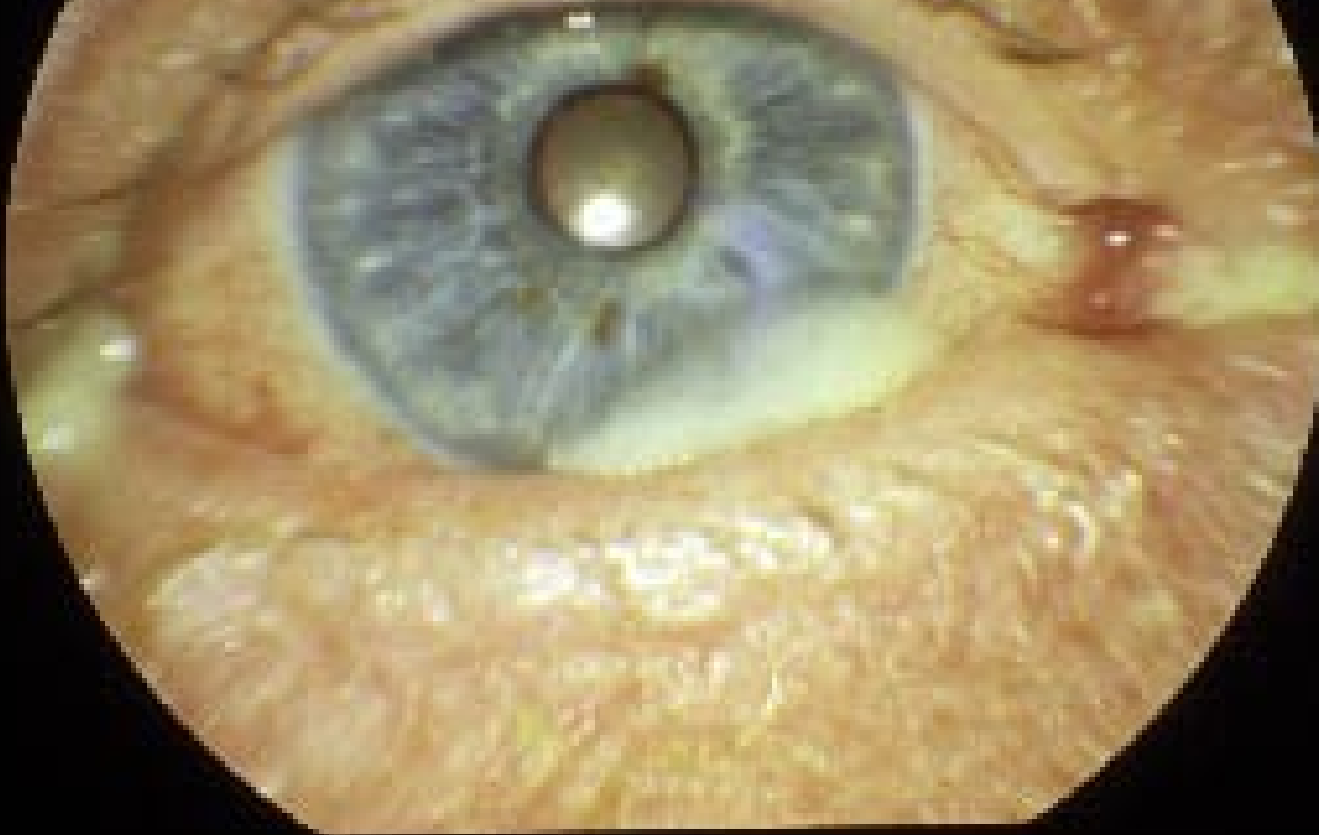para modificar el estilo de texto del párrafo

Segundo nivel

- Tercer nivel

- Cuarto nivel

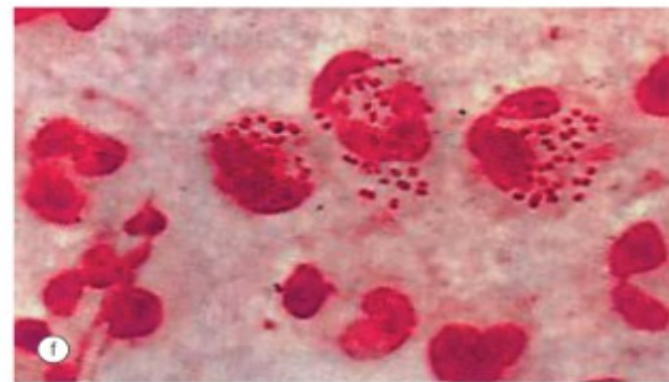
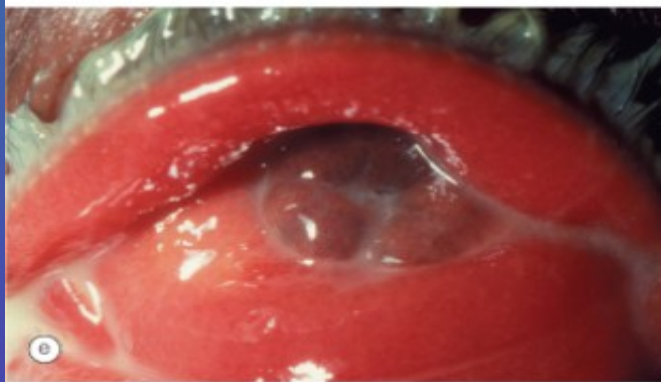
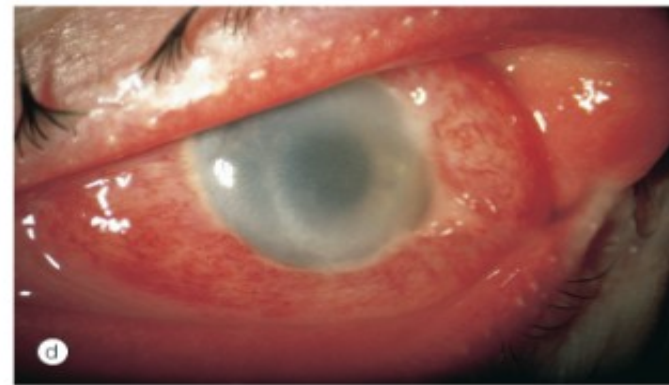
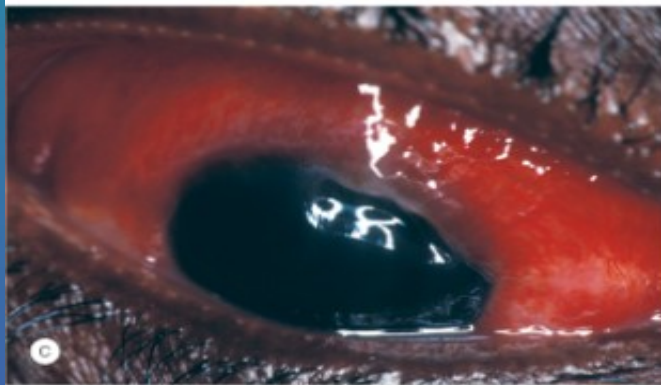
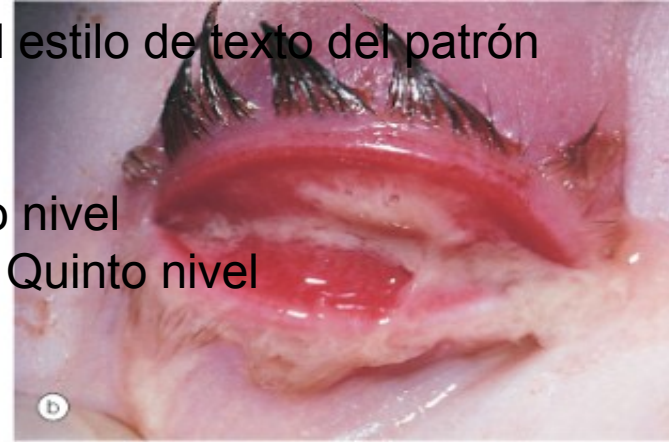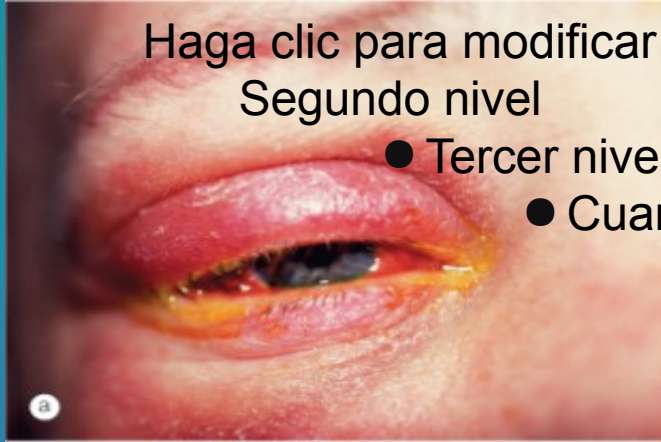- Quinto nivel



Haga clic para modificar el estilo de texto del patrón

Segundo nivel

- Tercer nivel
- Cuarto nivel
- Quinto nivel



© 2007 Elsevier Ltd. Kanski: Clinical Ophthalmology 6e

[www.oftalmologos.com](http://www.oftalmologos.com) Conjuntivitis gonocócica

# Ojo rojo

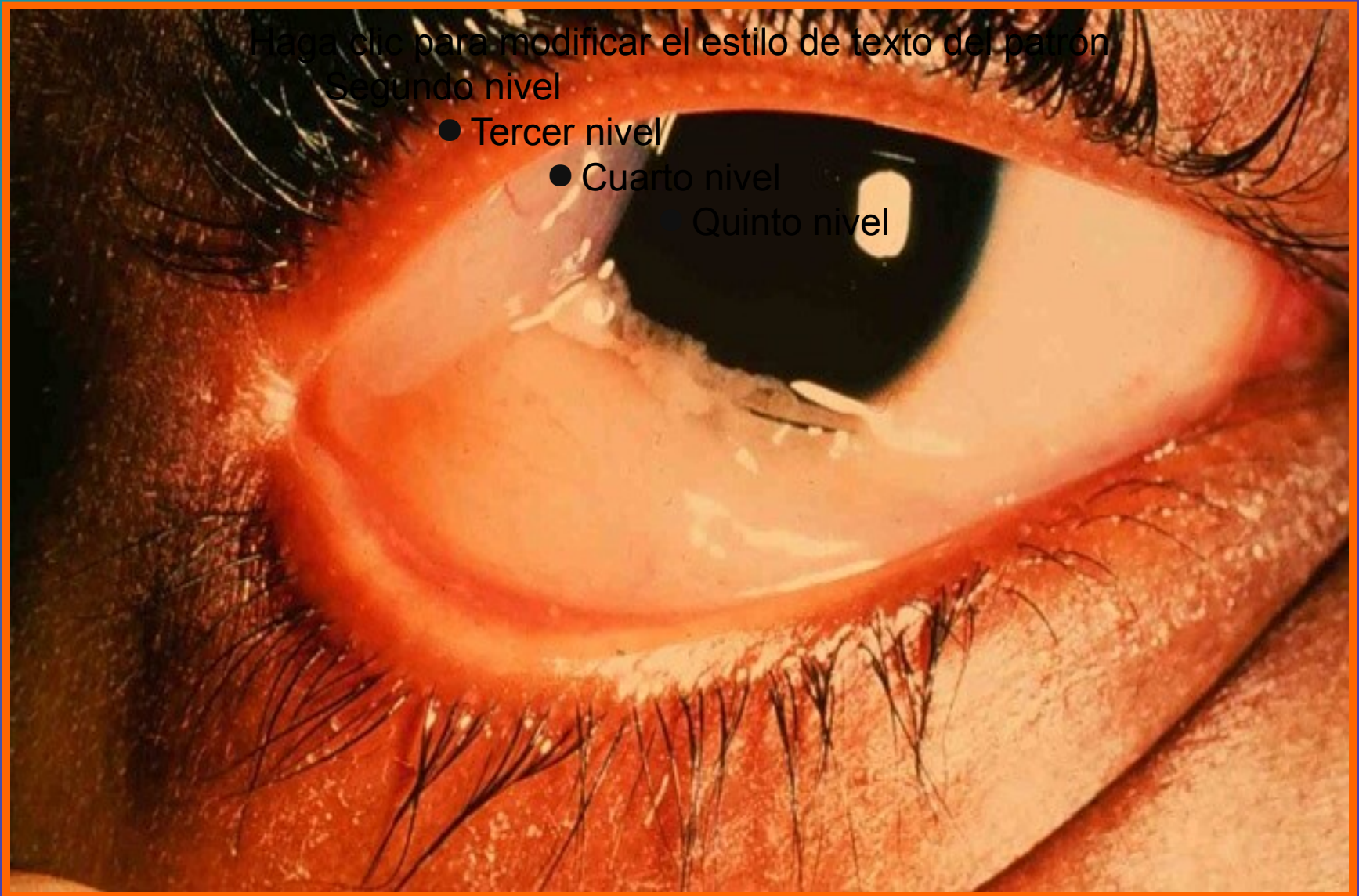
## CONJUNTIVITIS PEDIÁTRICA

- **Bacterianas** □ tratamiento:
- Lavados con suero fisiológico de toda secreción.
- Aislamiento (evitar colegio) por riesgo de contagio.
- Empírico con antibiótico tópico de amplio espectro (oftalmowell®, oftalmotrim®, gentamicina...).
- Posología: 1 gota entre 3 y 5 veces al día, 5 a 7 días.
- Cultivo y tratamiento específico sólo si no cede (>1 mes).
- Noches: pomada antibiótica (opcional).

# Ojo rojo

## CONJUNTIVITIS PEDIÁTRICA

- Alérgicas:
  - Gran prurito, edema palpebral, quémosis (rara).
  - Hiperemia difusa.
  - Legaña mucoide, blanca y filante.
  - Presentan papilas tarsales.
  - Curso clínico: agudas, crónicas, estacionales.
  - Caso especial: vernal (alérgica grave).



Haga clic para modificar el estilo de texto del patrón  
Segundo nivel

- Tercer nivel
  - Cuarto nivel
  - Quinto nivel



Haga clic para modificar el estilo de texto del patrón

Segundo nivel

- Tercer nivel
  - Cuarto nivel
    - Quinto nivel



# Ojo rojo

## CONJUNTIVITIS PEDIÁTRICA

- Alérgicas □ tratamiento:
  - **Compresas húmedas frías.**
  - **Antihistamínicos tópicos:** zaditen®, bilina®, opatanol®, alomide®, aflun®, corifina®, relestat ® ...
  - En casos severos o vernaes añadir **corticoide tópico** en la pauta más suave y corta posible.



# Ojo rojo

## CONJUNTIVITIS – RESUMEN PRÁCTICO

- Víricas y bacterianas: son parecidas, clínica solapada, tratamiento similar: antibiótico colirio 3-5 veces al día +/- AINE o corticoide si severas.
- Alérgicas: se quejan de picor sobre todo.
- Derivar al OFT si:
  - Tienen membranas o úlceras corneales.
  - Dolor franco □ las conjuntivitis molestan, no duelen (pensar en absceso corneal).
- Siempre explicar lentitud de remisión clínica.

# Ojo rojo

## CONJUNTIVITIS – RESUMEN PRÁCTICO

NO OLVIDAR ALGO TAN SIMPLE COMO  
QUE

LEGAÑA = CONJUNTIVITIS.

No buscar “cosas raras”:

si hay legaña ES una conjuntivitis.

# Ojo rojo

En general, tratar las conjuntivitis “cotidianas”

con

LAVADOS DE TODA SECRECIÓN CON  
SUERO FISIOLÓGICO FRÍO durante 48  
horas.

Sólo si entonces no cede, poner ABs (te  
ahorrarás el 80% de los ABs).

# Ojo rojo

## UVEÍTIS

- Asociada frecuentemente a:
- Artritis reumatoide juvenil (ARJ).
- Espondiloartropatías HLA B27 + .
- Herpes.
- Sarcoidosis (<1% de uveítis pediátricas).
- Toxoplasma y toxocara (posteriores).
- Otras: enf de Harada, CMV (posteriores).

# Ojo rojo

## UVEÍTIS ANTERIOR

- Síntomas:
- dolor (leve o moderado),
- visión borrosa,
- fotofobia y fotofobia consensual.

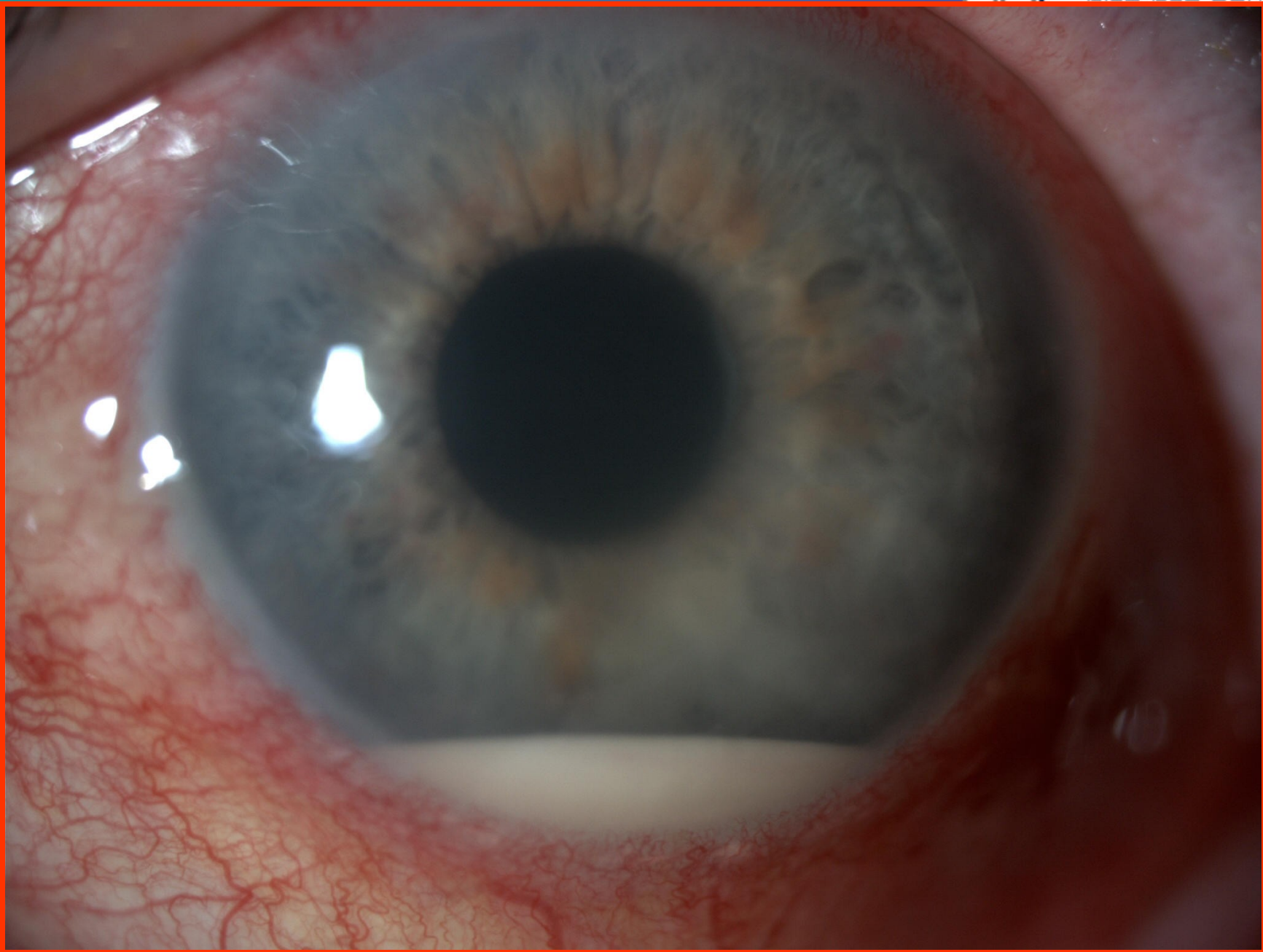
Pueden estar ausentes en las formas crónicas!!!

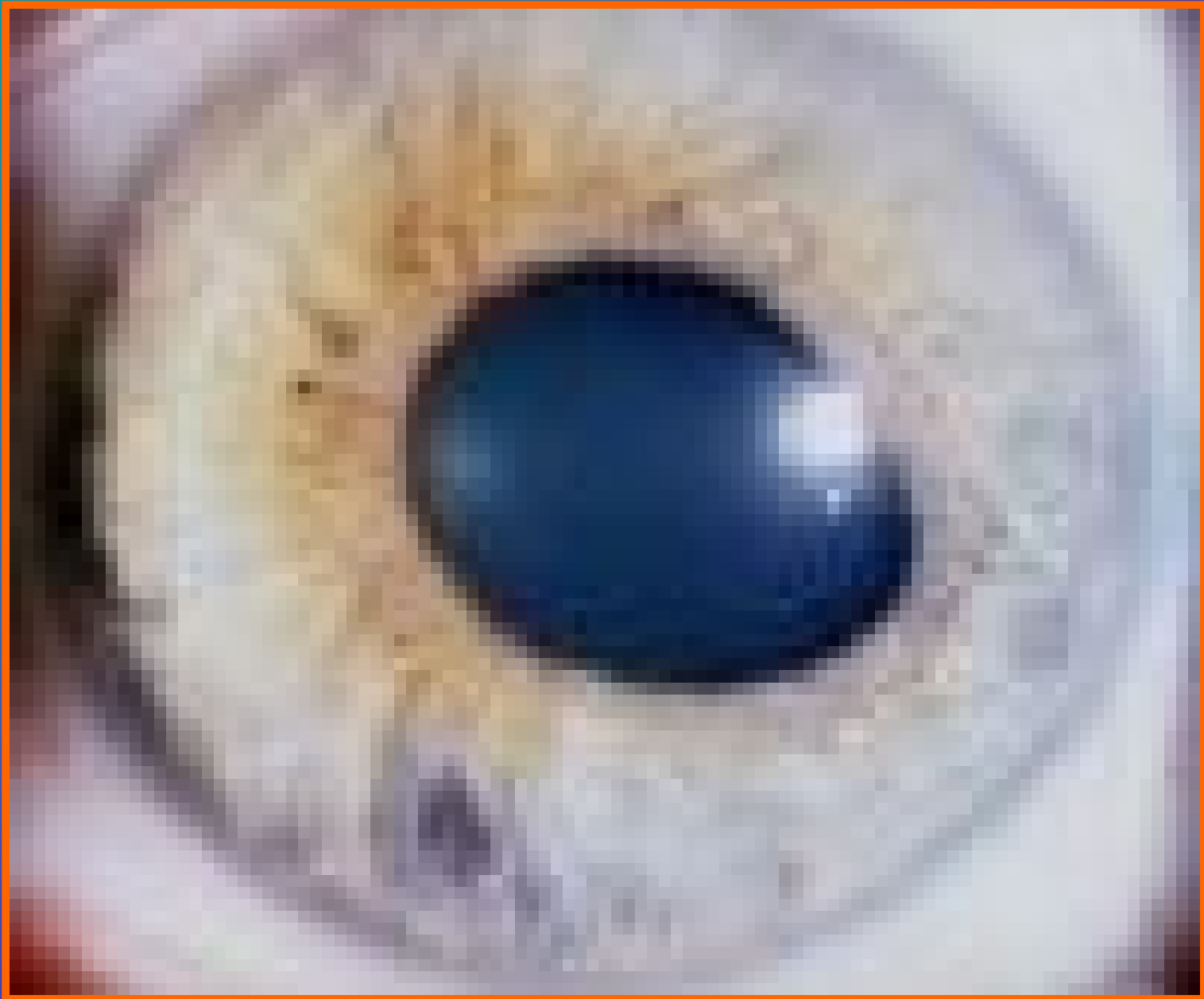- Puede haber h<sup>a</sup> de episodios previos (y suelen auto-reconocer los siguientes brotes).

# Ojo rojo

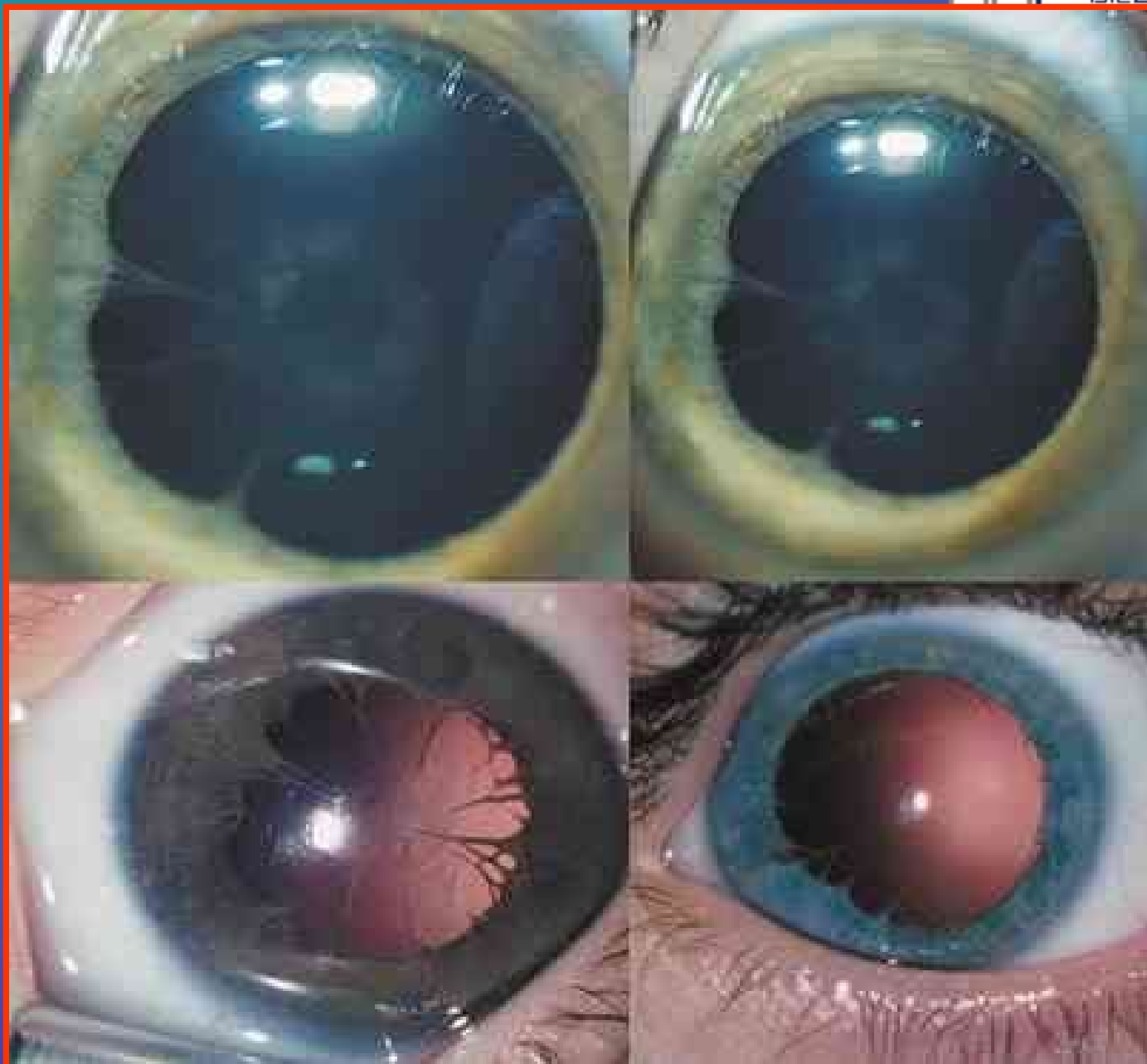## UVEÍTIS ANTERIOR

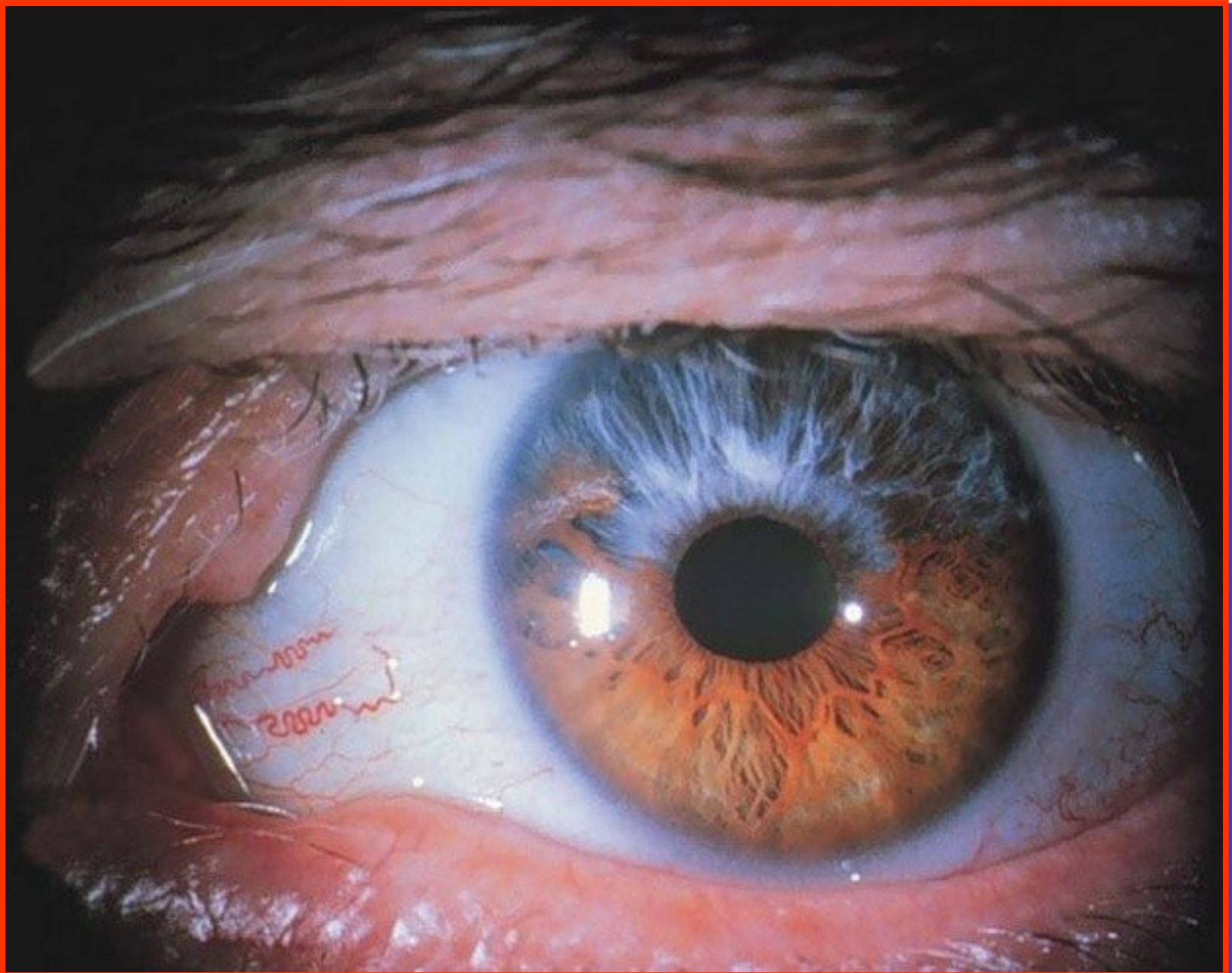
- Signos:
- Ojo rojo con inyección ciliar predominante.
- Ninguna secreción.
- Corectopia / pupila en trébol /sinequias.
- Atrofia iridiana sectorial (sobre todo herpes).
- Precipitados corneales endoteliales (sólo si son granulomatosos son visibles sin LH).
- Casos graves (enf. Behçet...) □ hipopion.
- Queratopatía en banda.











# Ojo rojo

## UVEÍTIS ANTERIOR

- **SIEMPRE PRECISA DERIVACIÓN URGENTE A OFTALMOLOGÍA.**
- Tratamiento precoz reduce las secuelas:
- Catarata.
- Sinequias.
- Glaucoma.
- EMQ.

# Ojo rojo

## NOTAS SOBRE TRATAMIENTO – explicarlo a los padres!!!

- Si coinciden colirios y pomadas, poner primero el colirio (la pomada no deja absorber bien la gota).
- Si hay que poner varios tratamientos coincidentes (colirio y colirio; o colirio y pomada), esperar 10 minutos entre uno y otro (previene efecto lavado).
- Gotas: tirar del párpado inferior, inclinar la cabeza atrás e instilar una gota (no se precisan más) en fórnix inferior. No contactar frasco con párpado.
- Pomadas: tirar del párpado inferior (aunque el problema sea arriba) y aplicar un chorro de lado a lado en fórnix.

# Ojo rojo

## NOTAS SOBRE TRATAMIENTO –

explicarlo a los padres!!!

**NUNCA OCLUIR UN OJO  
INFECTADO O CON SOSPECHA DE  
ELLO,**

**como conjuntivitis, abscesos ...**

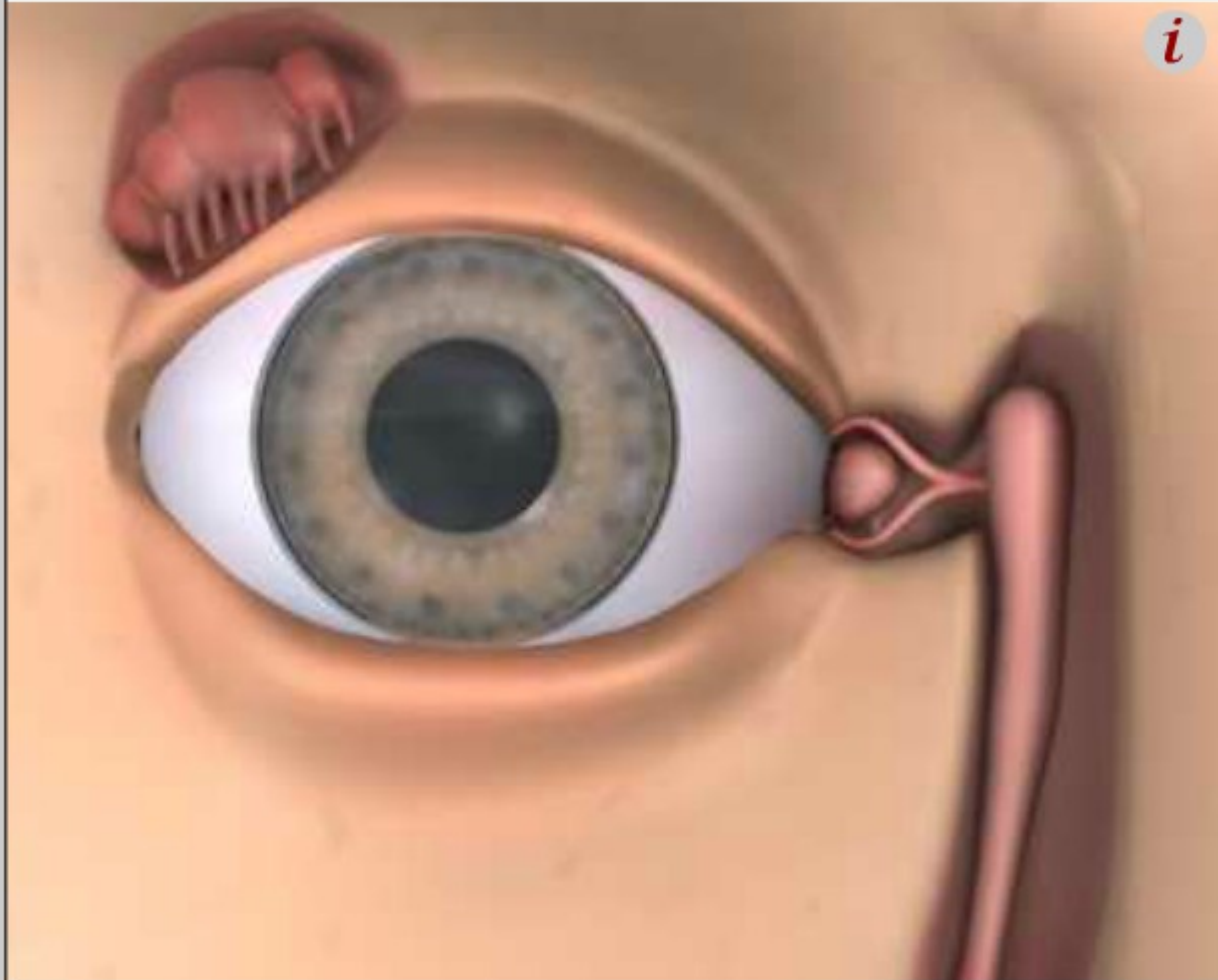
**(caldo de cultivo bacteriano y  
dificultad de percibir cambios)**

# Vía lagrimal

## DACRIOCISTITIS CONGÉNITA

- Es la imperforación del conducto lacrimonasal.
- Habitualmente por persistencia de la válvula de Hasner en la desembocadura en fosa nasal.
- Epífora presente desde el nacimiento o poco después.
- Ocurre en el 6% de lactantes.
- 90% mejoran espontáneamente.

## *Sistema lagrimal*



*i*

Alcon

# Vía lagrimal

## DACRIOCISTITIS CONGÉNITA

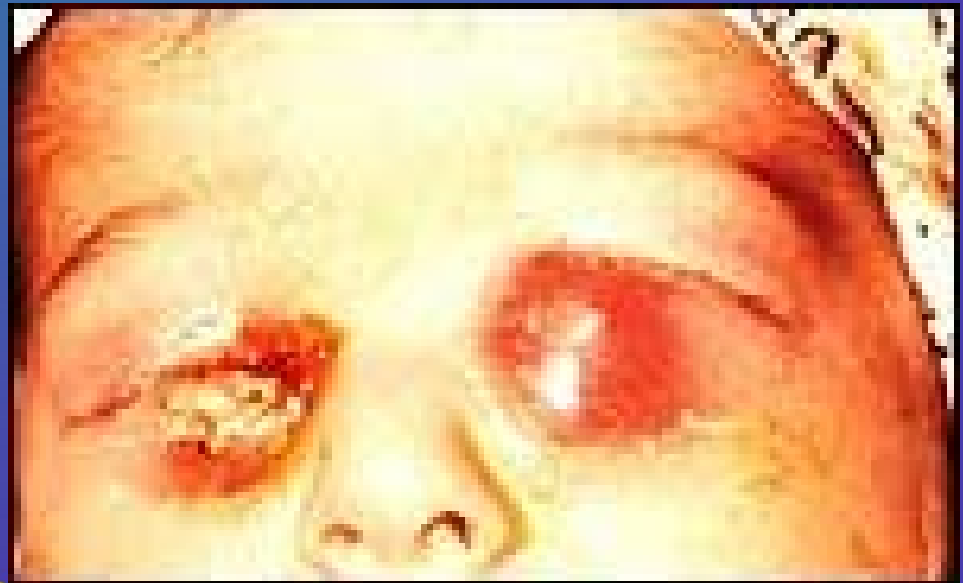
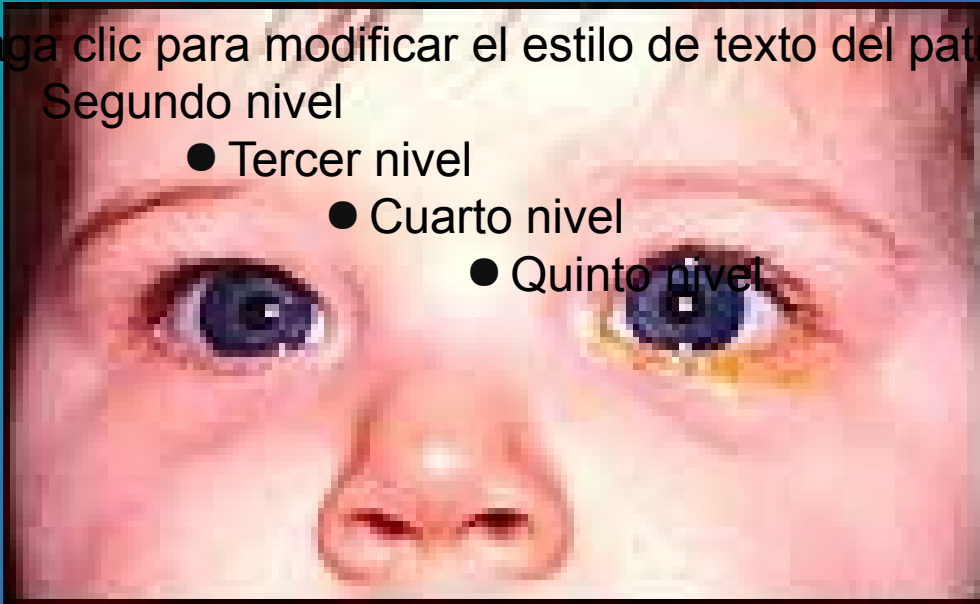- Clínica:
  - Epífora constante uni o bilateral desde el nacimiento.
  - Conjuntivitis de repetición.
  - Legaña adherente crónica.
  - Reflujo mucopurulento al masajear el saco lagrimal.
  - Puede desarrollar dacriocistitis agudas y celulitis preseptal (muy raramente).



Haga clic para modificar el estilo de texto del patrón

Segundo nivel

- Tercer nivel
- Cuarto nivel
- Quinto nivel



# Vía lagrimal

## DACRIOCISTITIS CONGÉNITA

- Tratamiento:
  - < 6 meses: masaje de saco lagrimal diario antes o después del baño □ EXPLICAR!!!
  - 6 – 12 meses: sondaje y siringación de vía lagrimal en consulta o quirófano.
  - > 1 año: sondaje y siringación de vía lagrimal en quirófano bajo anestesia general.
  - Multirrecidivantes: intubación temporal de vía lagrimal.

# Vía lagrimal

## DACRIOCISTITIS CONGÉNITA

El momento ideal para realizar el sondaje son los 6 a 12 meses de vida. Luego empeora el pronóstico ◻ ojo a las listas de espera a la hora de decidir derivar a OFT.

# Patología palpebral

## BLEFARITIS SEBORREICA

- Descamación seborreica acumulada en borde de párpado y base de pestañas.
- Color amarillento y untuoso.
- Asociado frecuentemente a dermatitis seborreica.
- Extremadamente frecuente.
- Al entrar en el ojo, causa ojo rojo crónico con molestias superficiales y prurito.
- Curso crónico con agudizaciones.

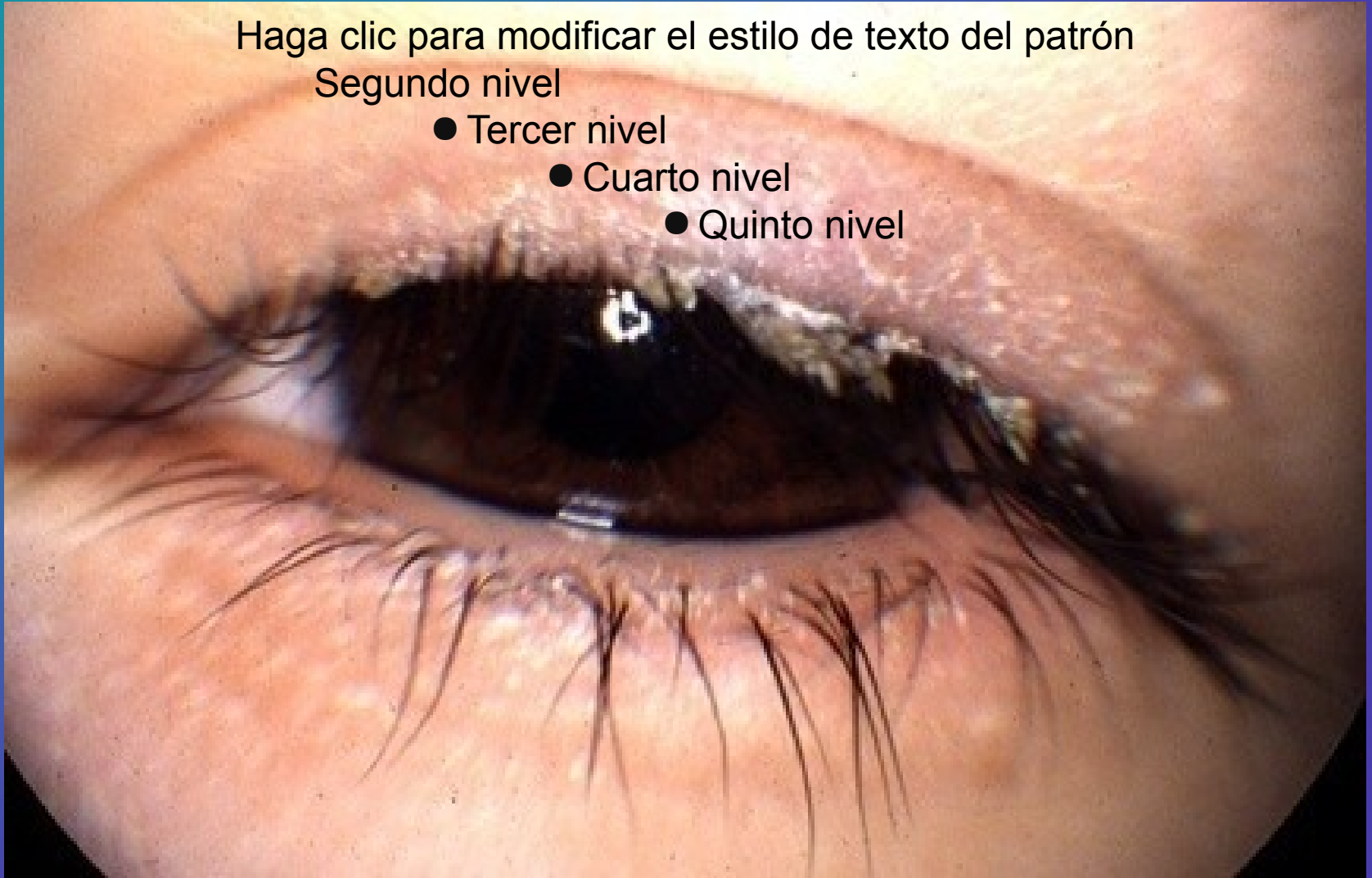Haga clic para modificar el estilo de texto del patrón

Segundo nivel

● Tercer nivel

● Cuarto nivel

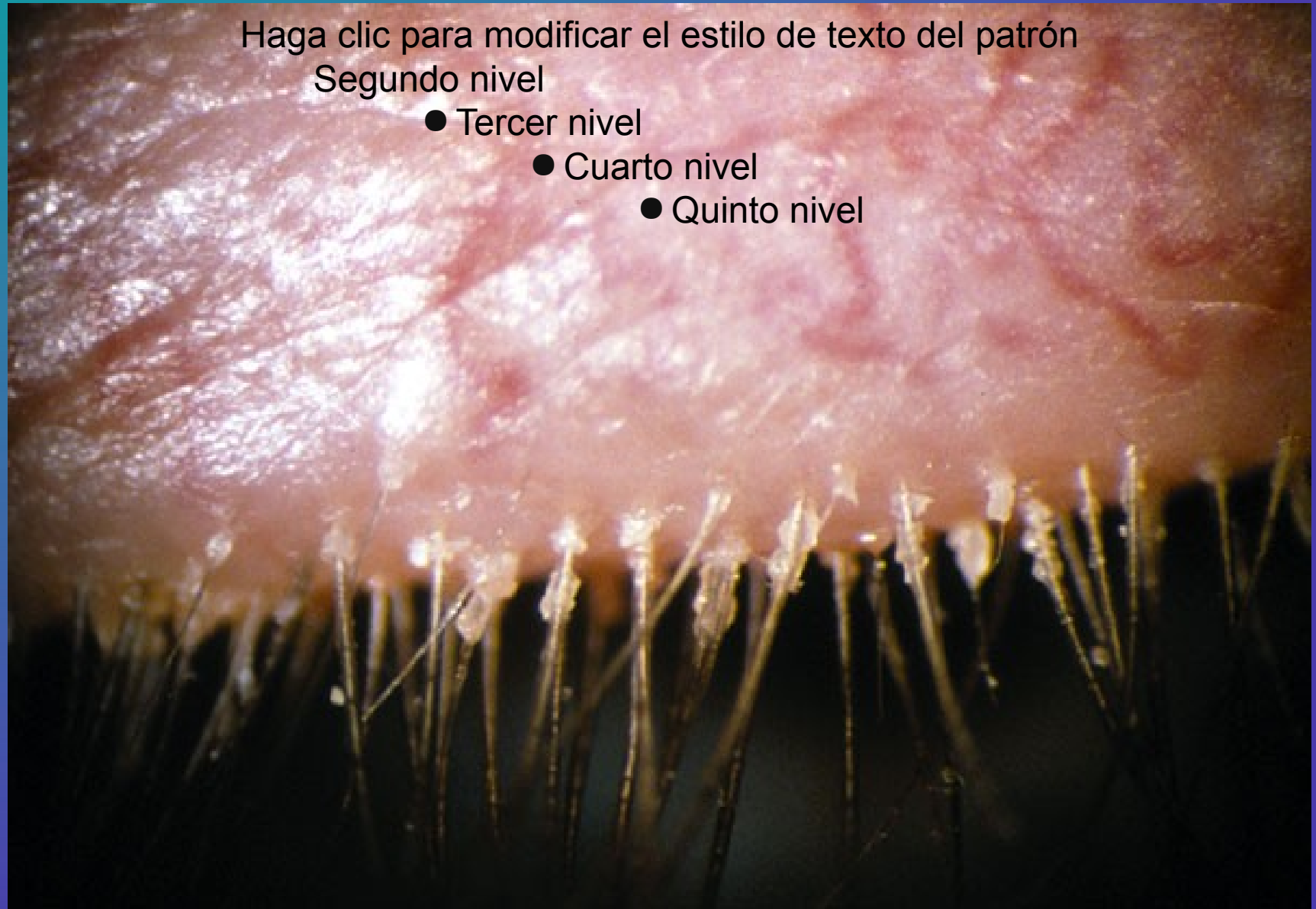● Quinto nivel



Haga clic para modificar el estilo de texto del patrón

Segundo nivel

- Tercer nivel
  - Cuarto nivel
    - Quinto nivel



# Patología palpebral

## BLEFARITIS SEBORREICA

- Tratamiento:
  - Explicar naturaleza crónica con reagudizaciones.
  - Limpieza de párpado 1 ó 2 veces día con productos específicos (lephagel®, lephasol®, lephanet®, cilclar®, blefarix toallitas®...) o champú de bebés diluido 1/10.
  - Geles lubricantes con componente lipídico: lipolac gel.
  - Pomadas antibiótico-corticoide en brotes de inflamación 2 ó 3 veces / día durante 7-10 días (terra-cortril pomada®, pomada prednisona-neomicina®).

# Patología palpebral

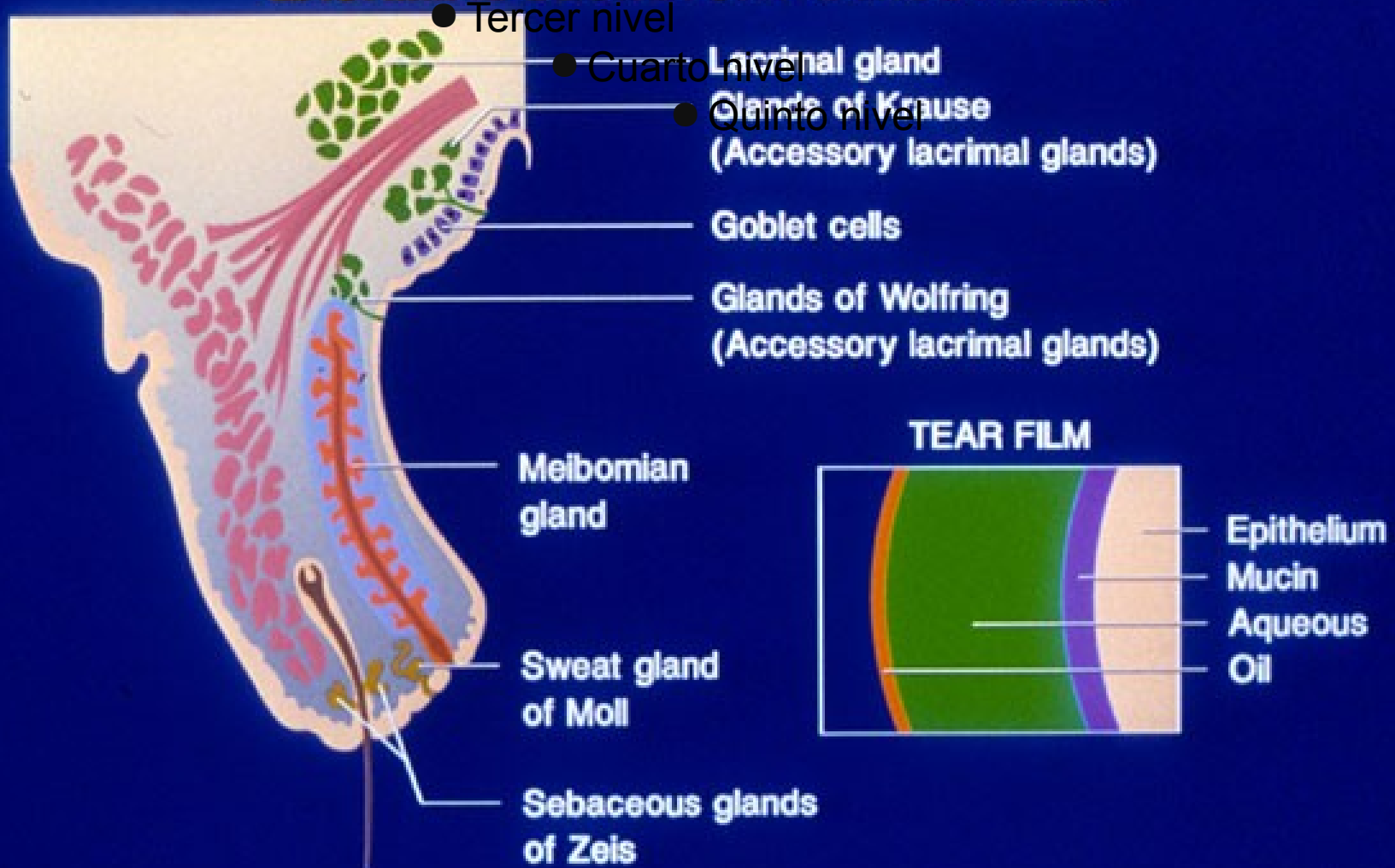
## ORZUELO

- Inflamación +/- infección aguda de una glándula de Meibomio (en espesor palpebral, desembocan en borde libre tras las pestañas; fabrican la grasa de párpado, pestaña y lágrima).
- Causada por la oclusión de su orificio de drenaje y acumulación de grasa en su interior.



Haga clic para modificar el estilo de texto del patrón

## LACRIMAL SECRETORY STRUCTURES



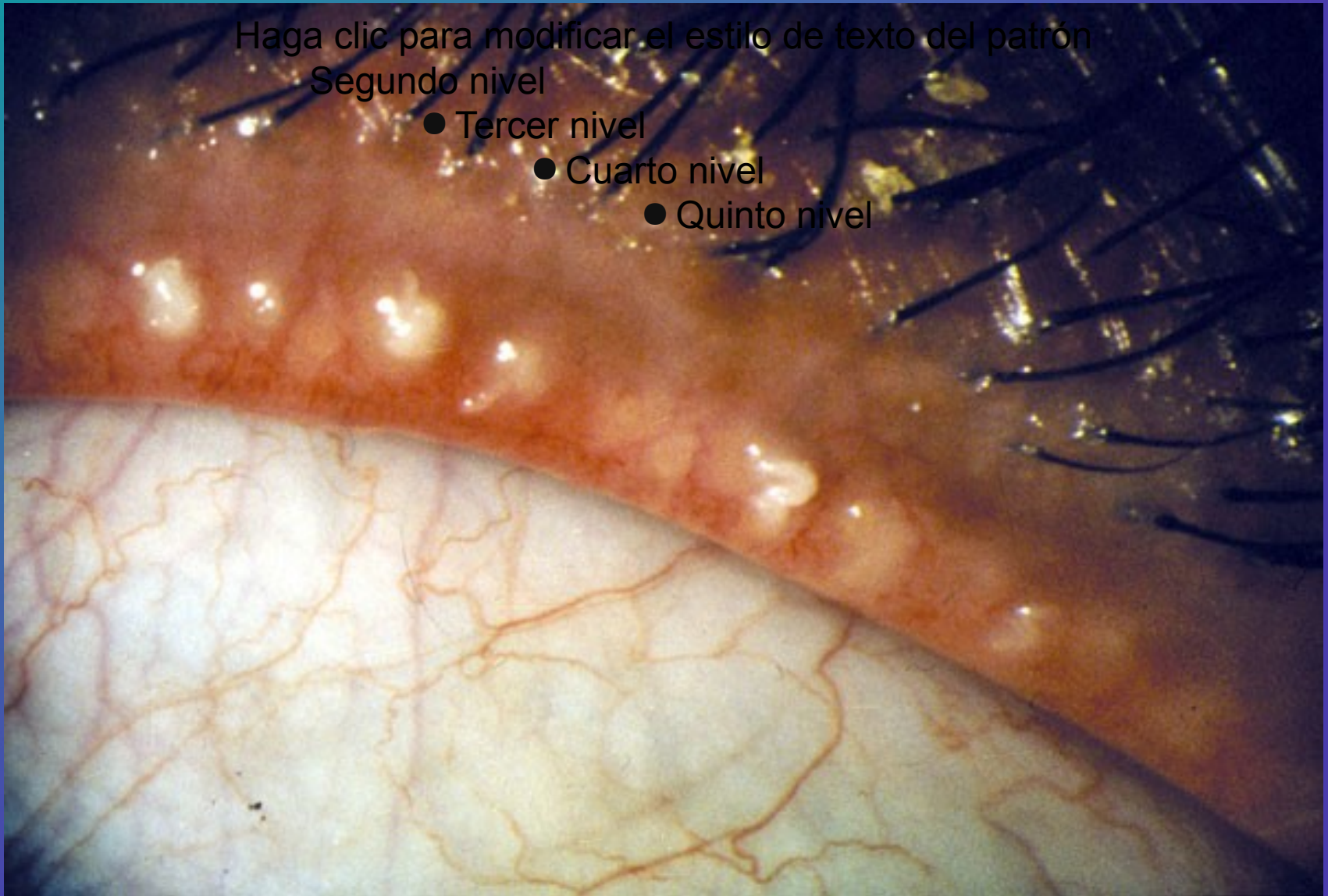Haga clic para modificar el estilo de texto del patrón

Segundo nivel

● Tercer nivel

● Cuarto nivel

● Quinto nivel



# Patología palpebral

## ORZUELO

- Inflamación +/- infección aguda de una glándula de Meibomio (en espesor palpebral, desembocan en borde libre tras las pestañas; fabrican la grasa de párpado, pestaña y lágrima).
- Causada por la oclusión de su orificio de drenaje y acumulación de grasa en su interior.
- Facilitado por blefaritis seborreica que tapona la glándula (y polvo, suciedad...).

# Patología palpebral

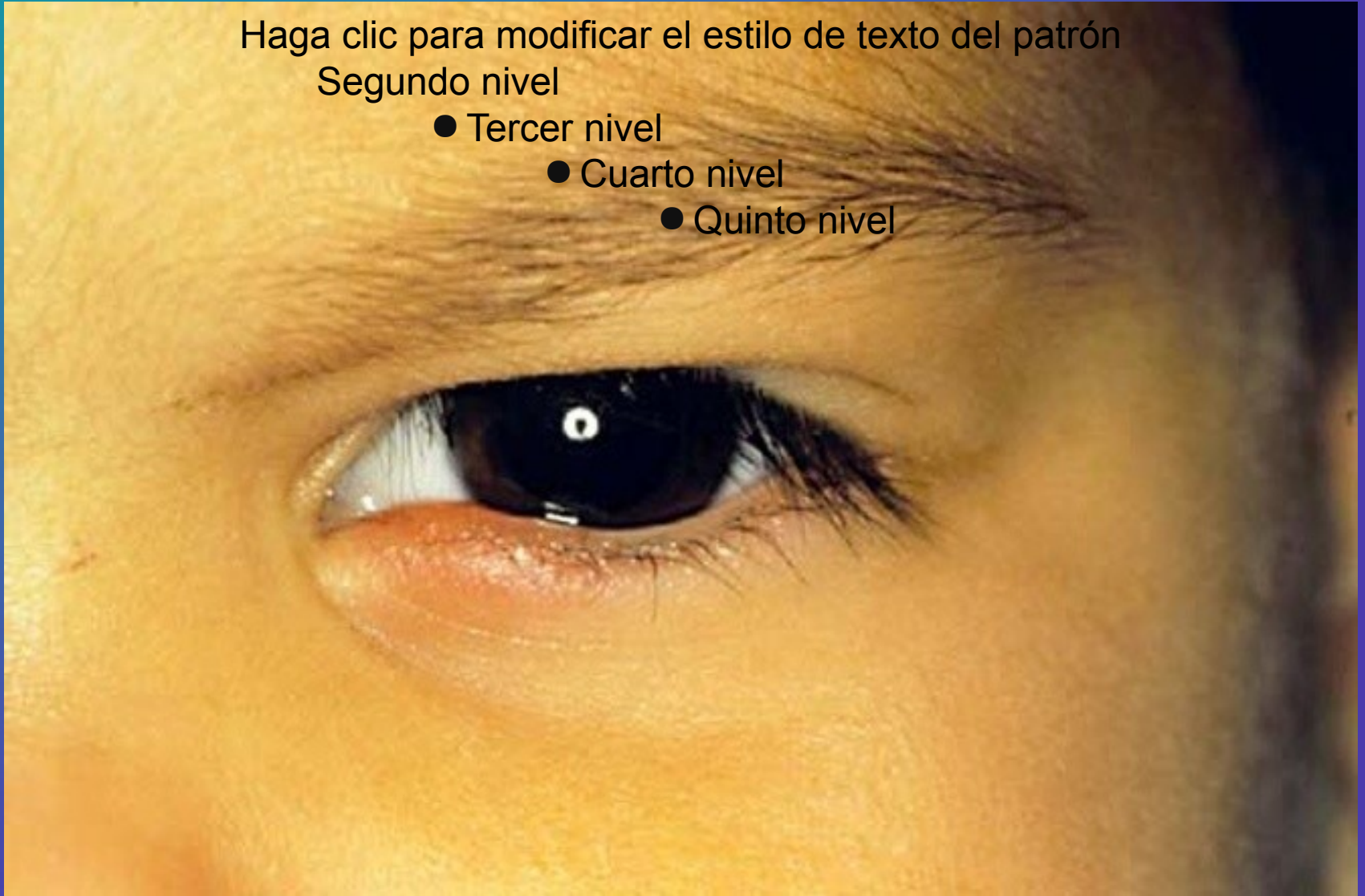
## ORZUELO

- Cursa con dolor, enrojecimiento, masa, edema palpebral y ocasional apertura y supuración.
- Pueden ser:
  - Únicos o múltiples.
  - Superiores o inferiores.
  - Externos o internos (se ven más por piel o por conjuntiva tarsal respectivamente).
  - Recidivantes.

Haga clic para modificar el estilo de texto del patrón

Segundo nivel

- Tercer nivel
  - Cuarto nivel
    - Quinto nivel



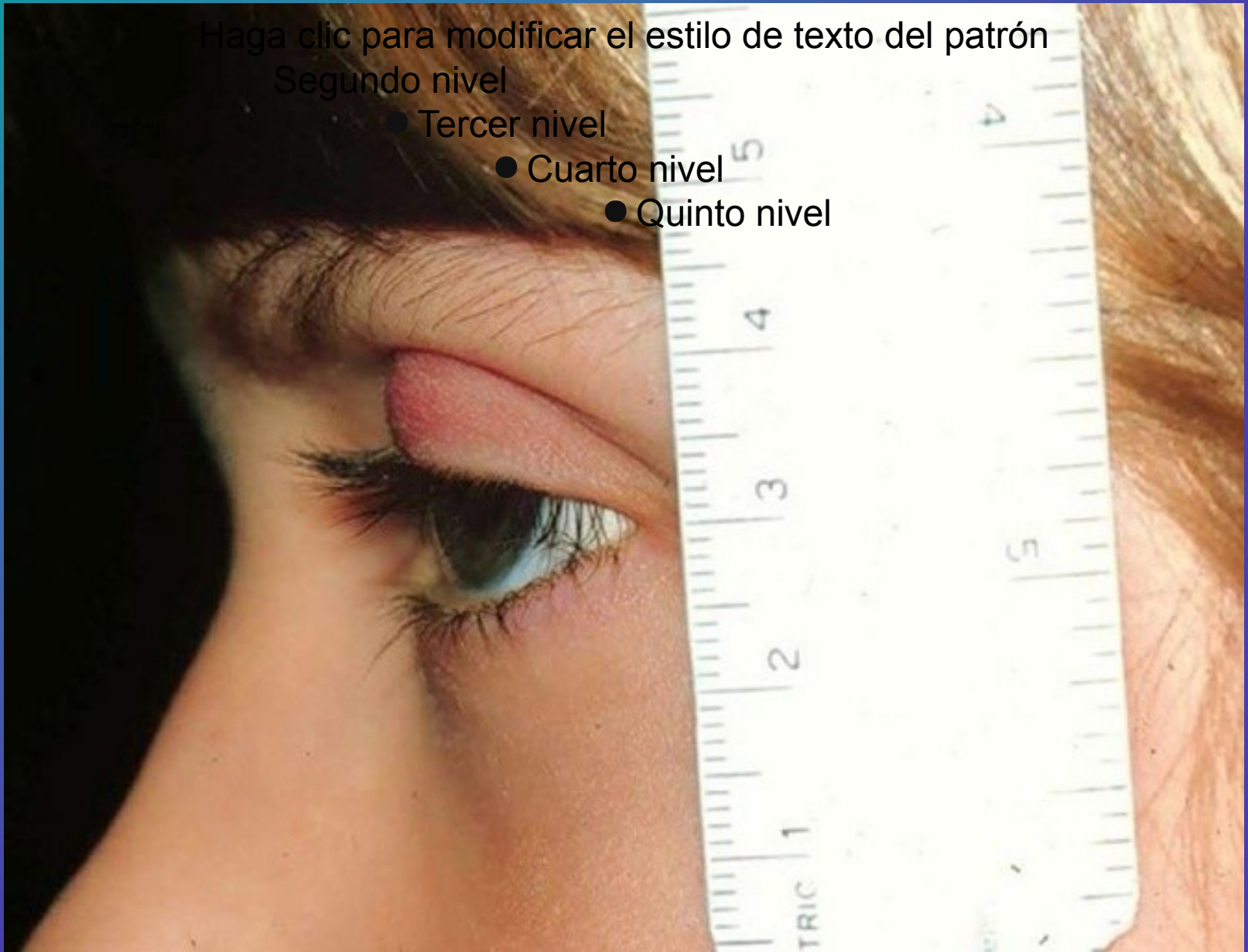
Haga clic para modificar el estilo de texto del patrón

Segundo nivel

- Tercer nivel

- Cuarto nivel

- Quinto nivel



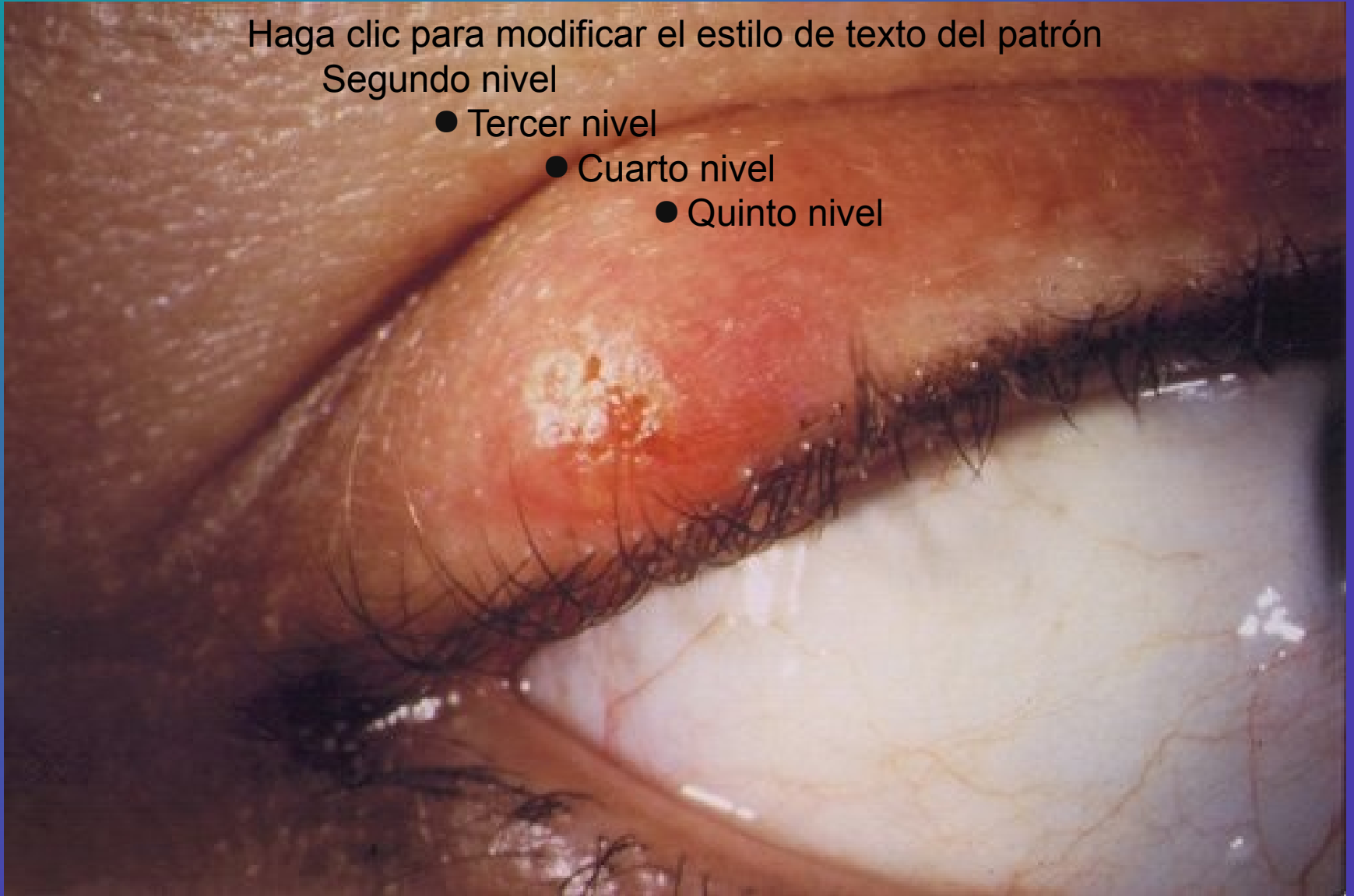Haga clic para modificar el estilo de texto del patrón

Segundo nivel

- Tercer nivel

- Cuarto nivel

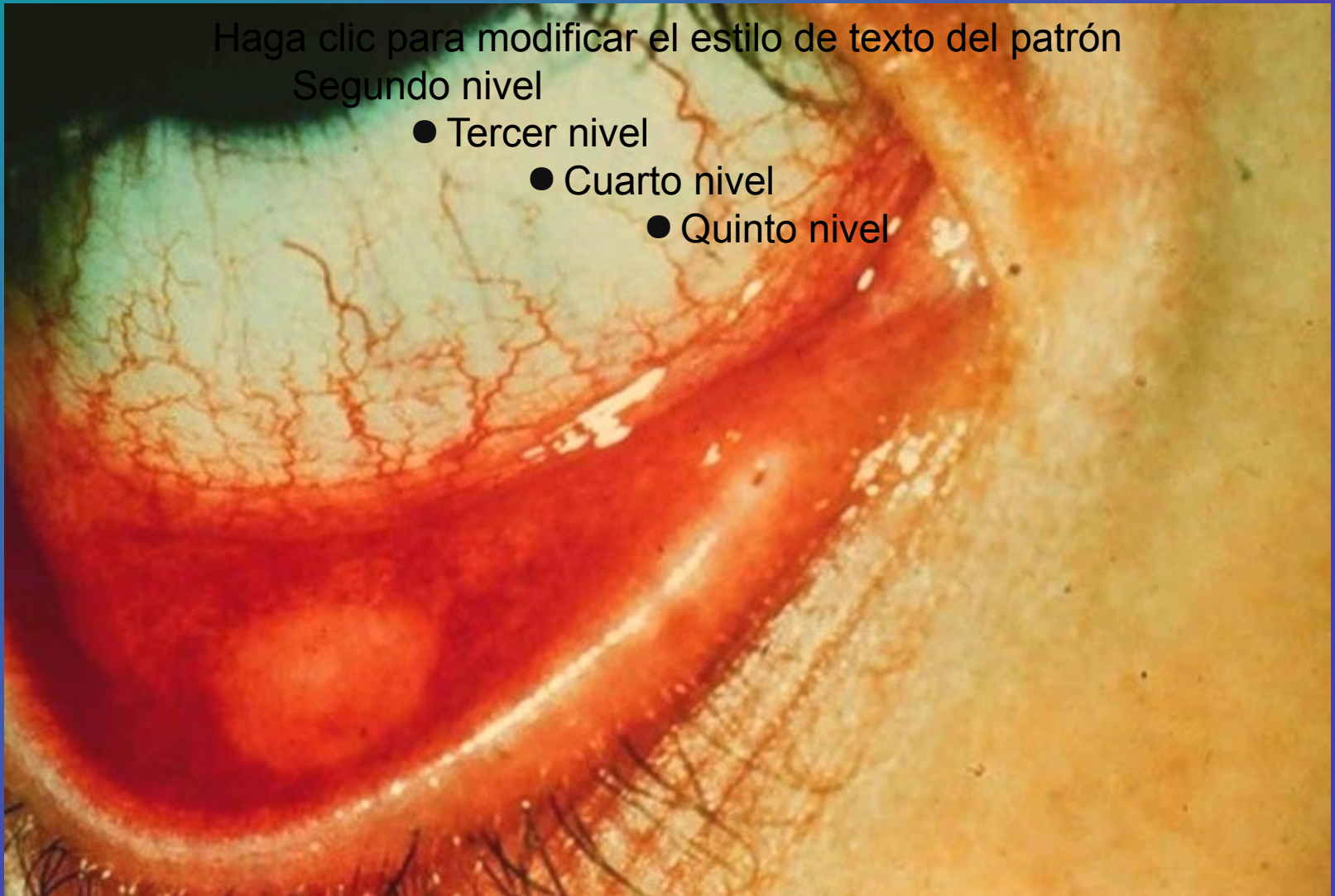
- Quinto nivel



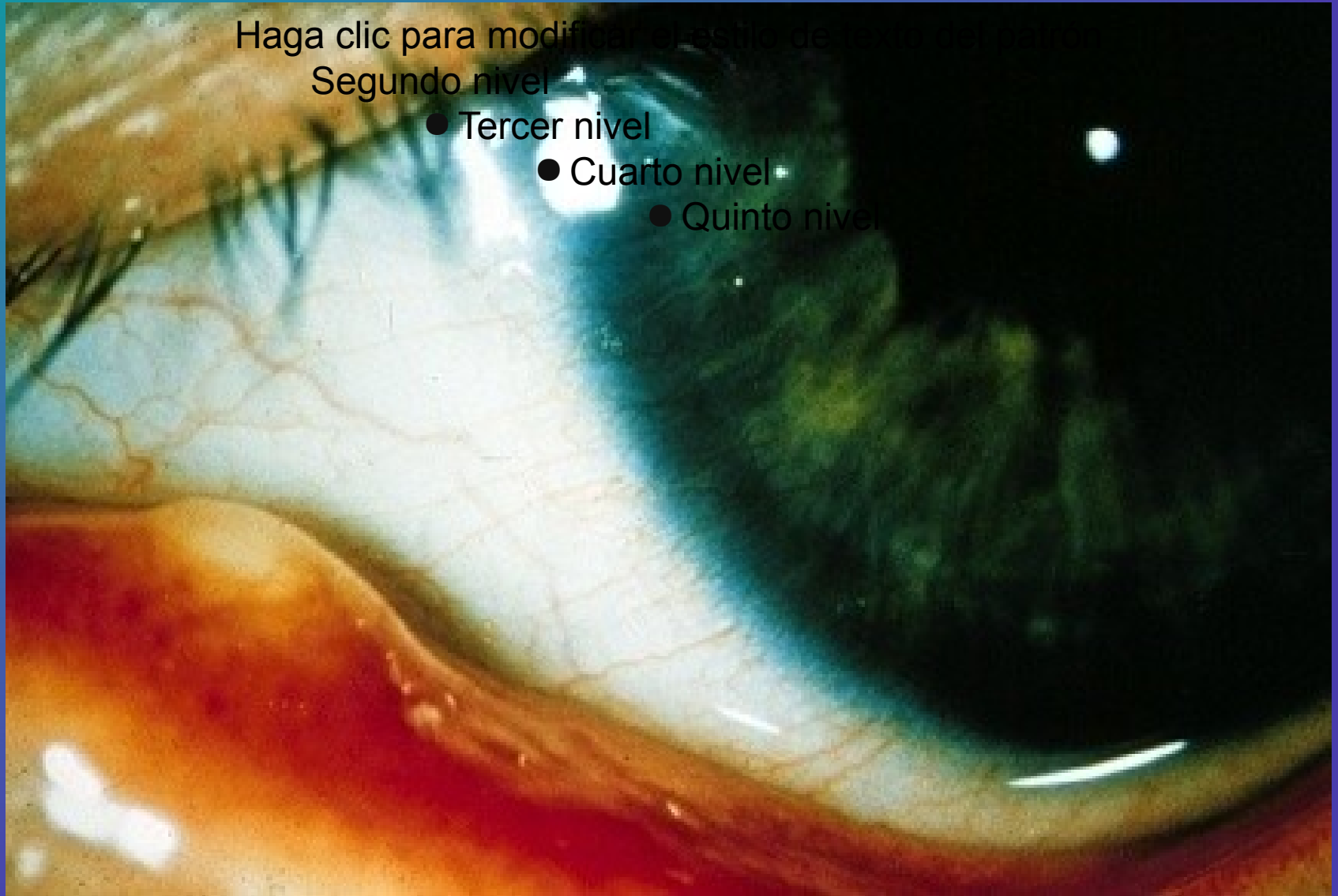Haga clic para modificar el estilo de texto del patrón

Segundo nivel

- Tercer nivel
- Cuarto nivel
- Quinto nivel







# Patología palpebral

## ORZUELO

- Evolución:
  - **Resolución** □ desaparición a la vista y el tacto.
  - **Cronificación** □ desaparece la inflamación, el dolor y el enrojecimiento... pero permanece la masa visible y / o palpable.

# Patología palpebral

## ORZUELO

- Tratamiento:
  - **Calor local** durante 10 minutos / 8 horas (“llave hueca”, cuchara, paño planchado ...).
  - **Pomada antibiótico + corticoide** 1 aplicación cada 8 horas, 7 días (terra-cortril pomada®, pomada prednisona – neomicina®).

# Patología palpebral

## CHALACION

- Inflamación crónica de una glándula de Meibomio.
- Es la forma evolucionada, enquistada, de un orzuelo.

# Patología palpebral

## CHALACION

- **Único síntoma es la masa** palpebral visible o palpable, sin dolor, sin calor, sin enrojecimiento ni edema.

Haga clic para modificar el estilo de texto del patrón

Segundo nivel

● Tercer nivel

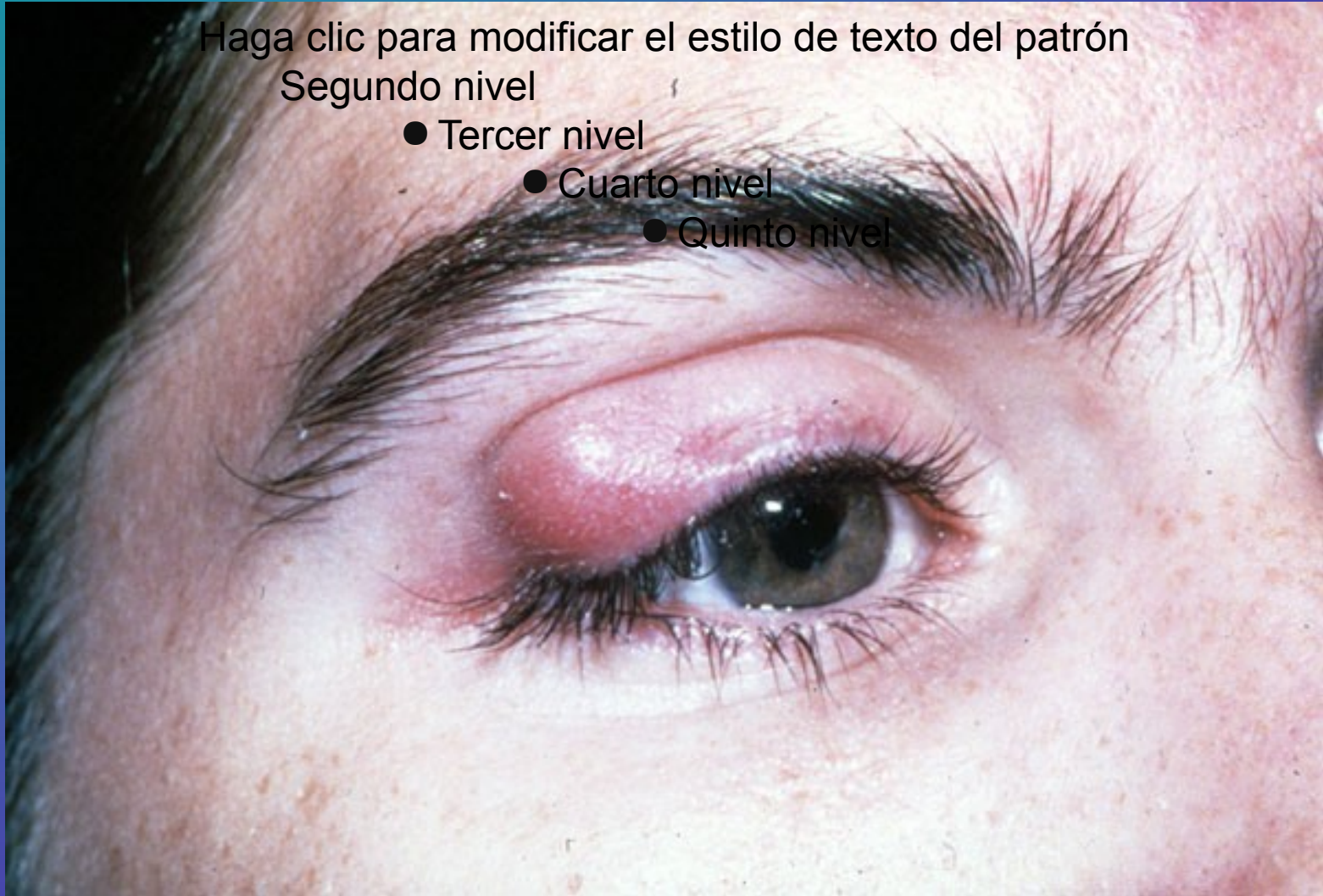● Cuarto nivel

● Quinto nivel

Haga clic para modificar el estilo de texto del patrón

Segundo nivel

- Tercer nivel
- Cuarto nivel
- Quinto nivel



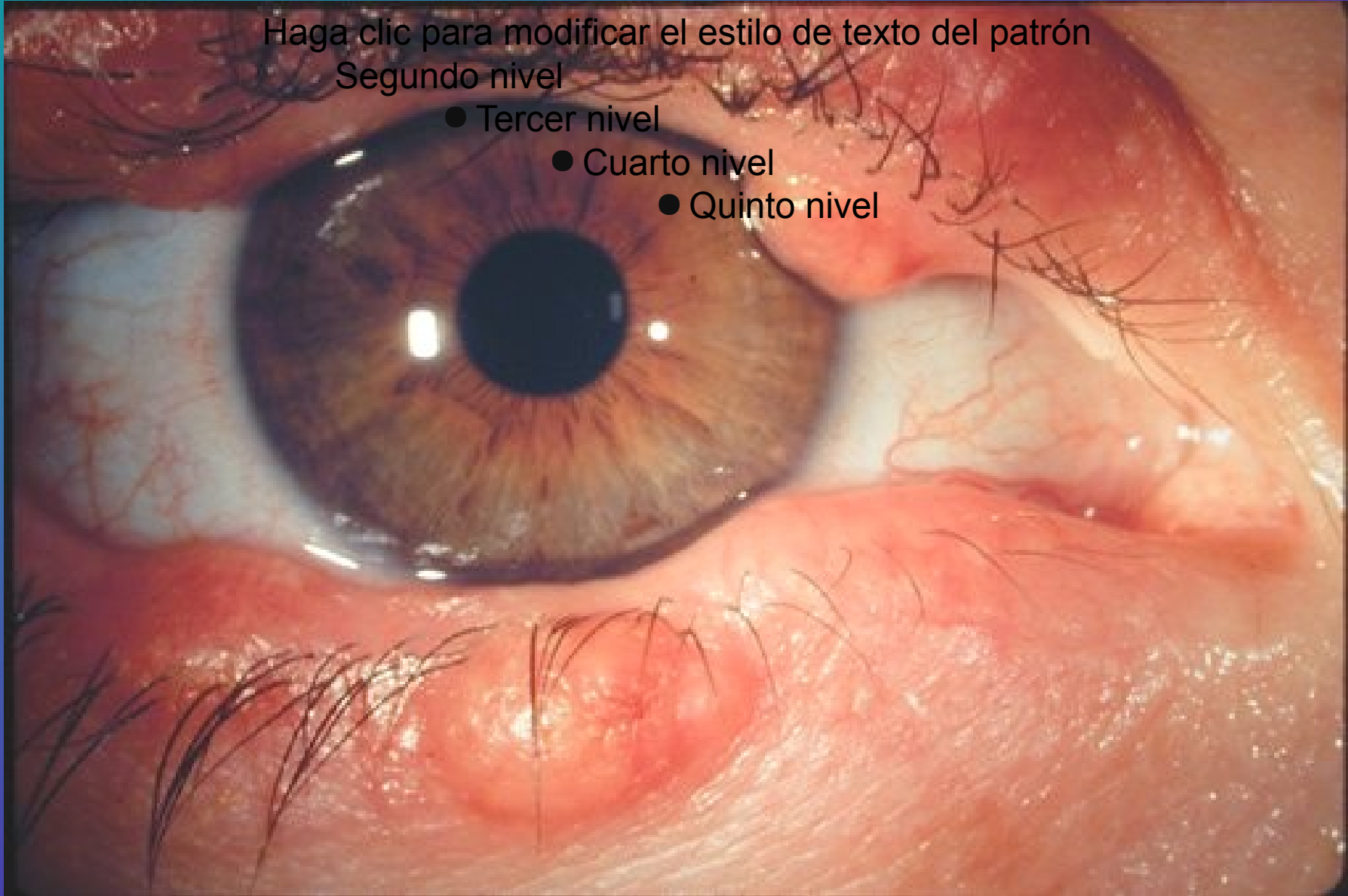Haga clic para modificar el estilo de texto del patrón

Segundo nivel

● Tercer nivel

● Cuarto nivel

● Quinto nivel





# Patología palpebral

## CHALACION

- Tratamiento:
  - **Expectante** □ no hacer nada si al paciente no le molesta ni importa (muchos consultan por si “es malo” tenerlo, pero a ellos no les molesta).
  - **Inyección intrapalpebral** de corticoide de larga vida media (trigon depot®) □ atenúa la masa ... pero no hace desaparecer el quiste.
  - **Quirúrgico** □ sencillo, rápido.

# Patología traumática

# Patología traumática

- Secuencia de actuación:
  - Valorar AV (aproximada).
  - Inspección de globo y anejos.
  - Palpación de reborde orbitario.
  - MOE □ paresias por fractura orbitaria.
  - MOI □ buscar midriasis traumática.
  - Tinción con fluoresceína.
  - Examen de fondo de ojo.

# Patología traumática

- De fuera a dentro:
  - Laceraciones palpebrales.
  - Hiposfagma.
  - Laceración conjuntival.
  - Perforación ocular.
  - Erosión corneal / cuerpo extraño corneal.
  - Causticación ocular.
  - Cristalino: catarata traumática / luxación.
  - Retina: desprendimiento / conmoción.

# Patología traumática

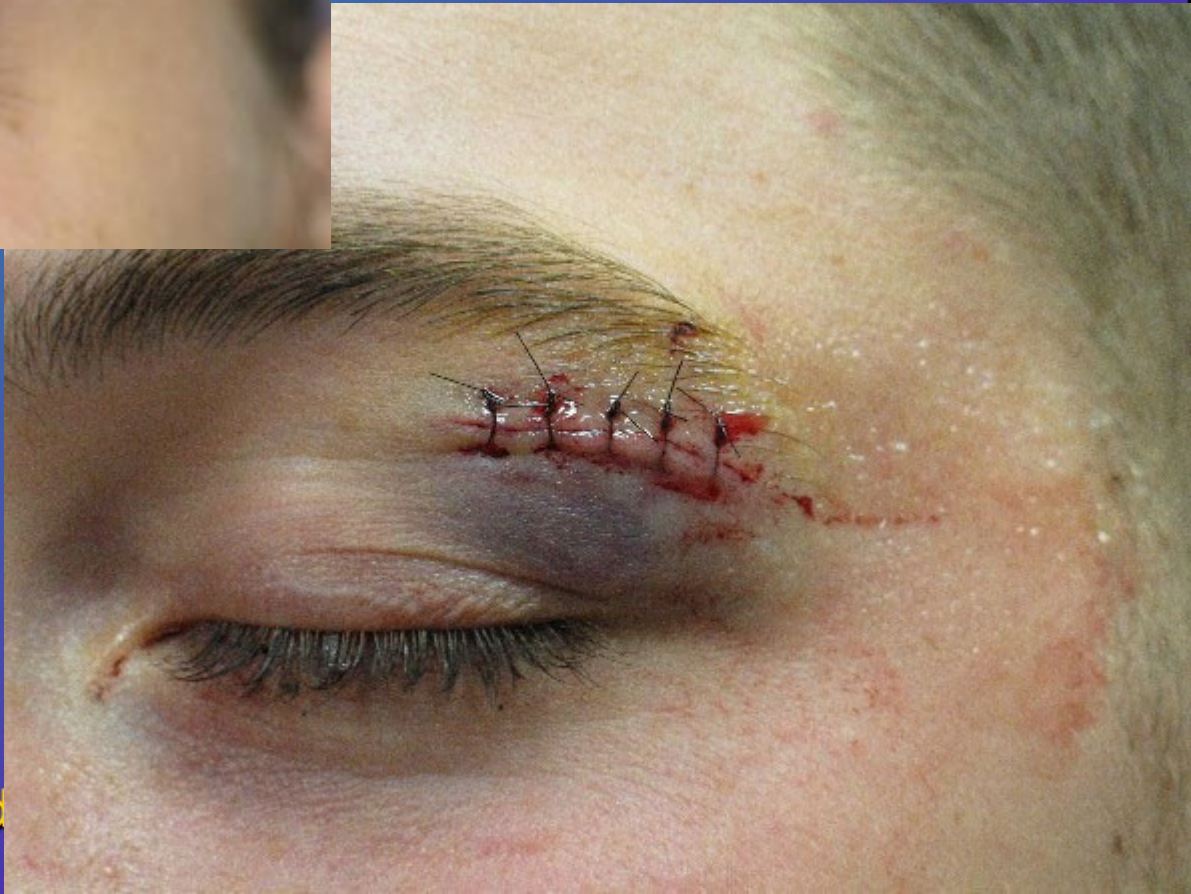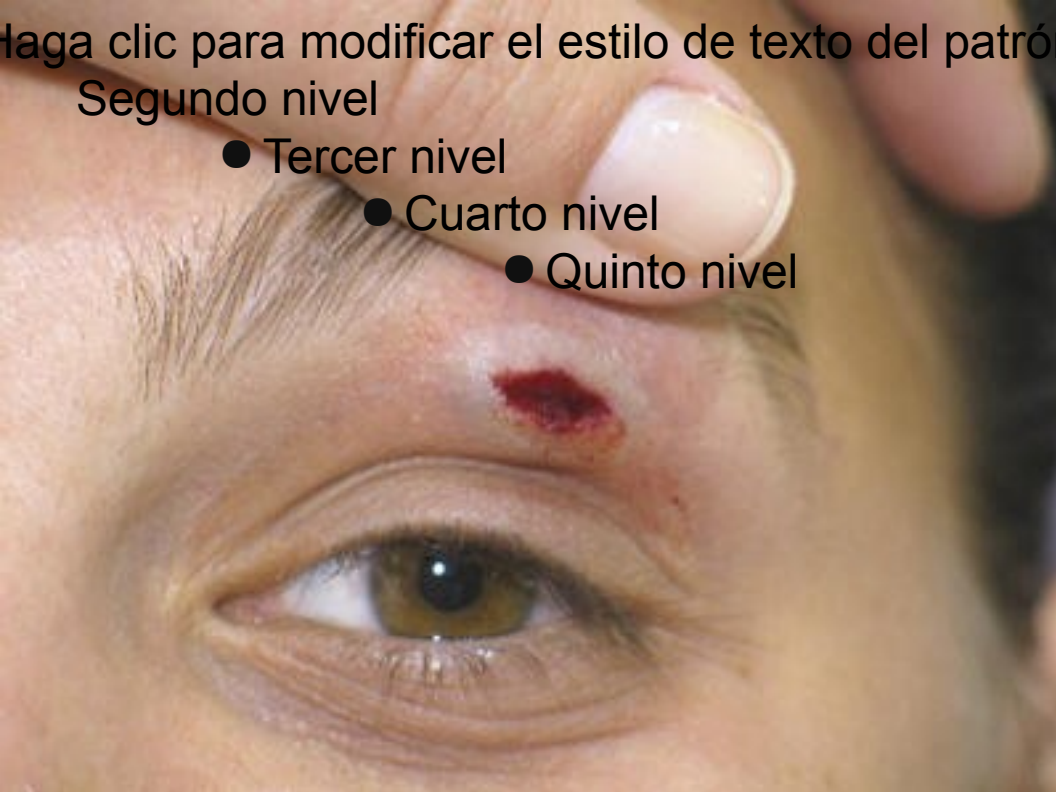## LACERACIÓN PALPEBRAL

- Descartar afectación de borde libre y pérdida de tejido □ indican derivación OFT.
- Cicatrización muy buena: piel fina y sin tracción.
- Suturar con 5 ó 6 / 0.
- Puntos sueltos o continua, poco apretados y retirar en 7 días.

Haga clic para modificar el estilo de texto del patrón

Segundo nivel

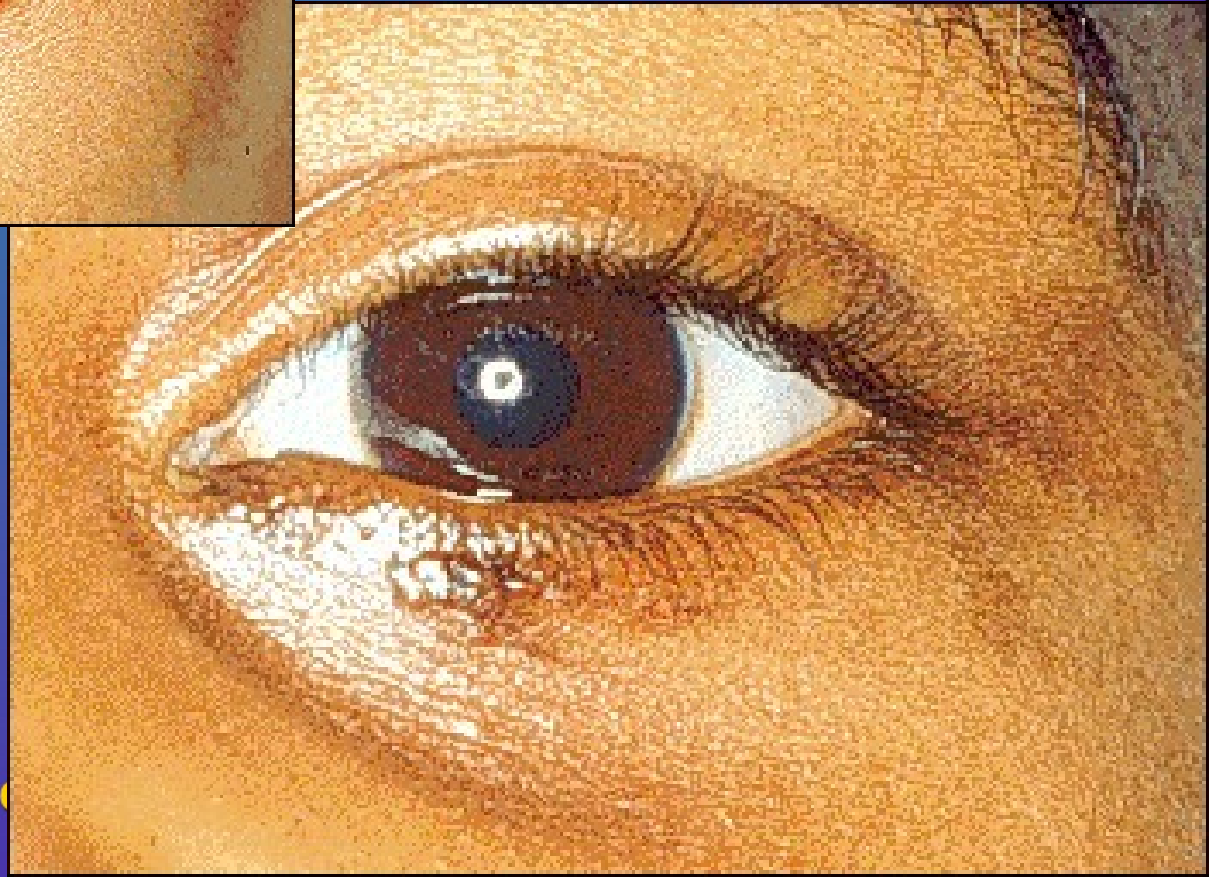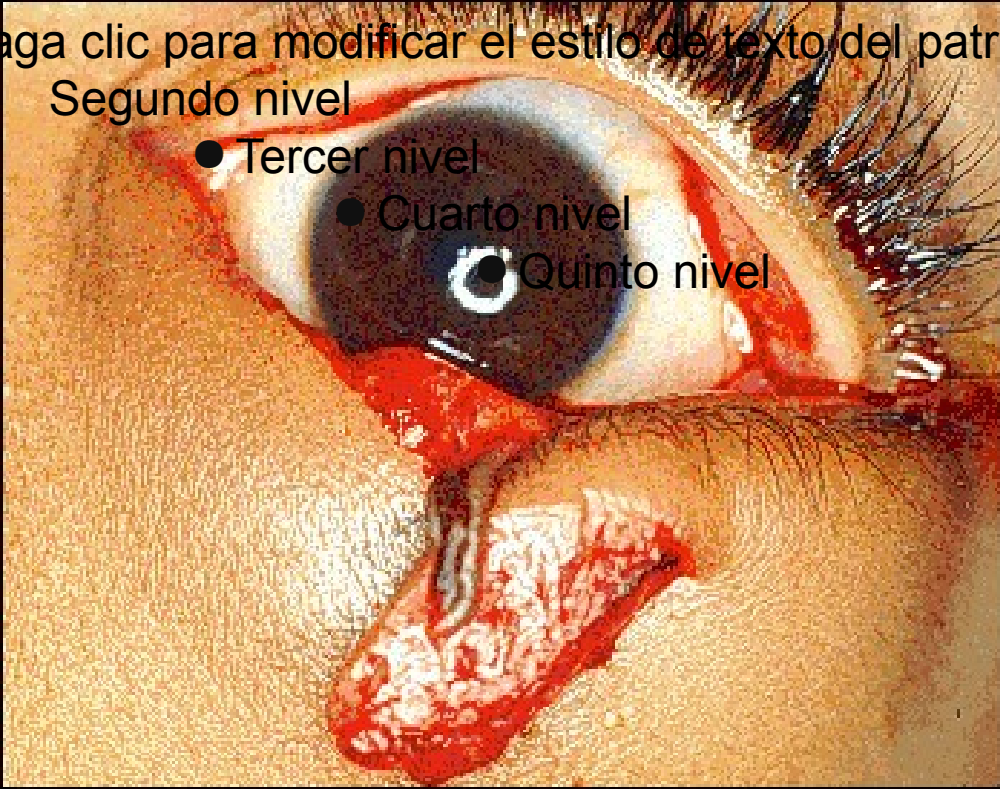- Tercer nivel
- Cuarto nivel
- Quinto nivel



haga clic para modificar el estilo de texto del patrón

Segundo nivel

- Tercer nivel
- Cuarto nivel
- Quinto nivel



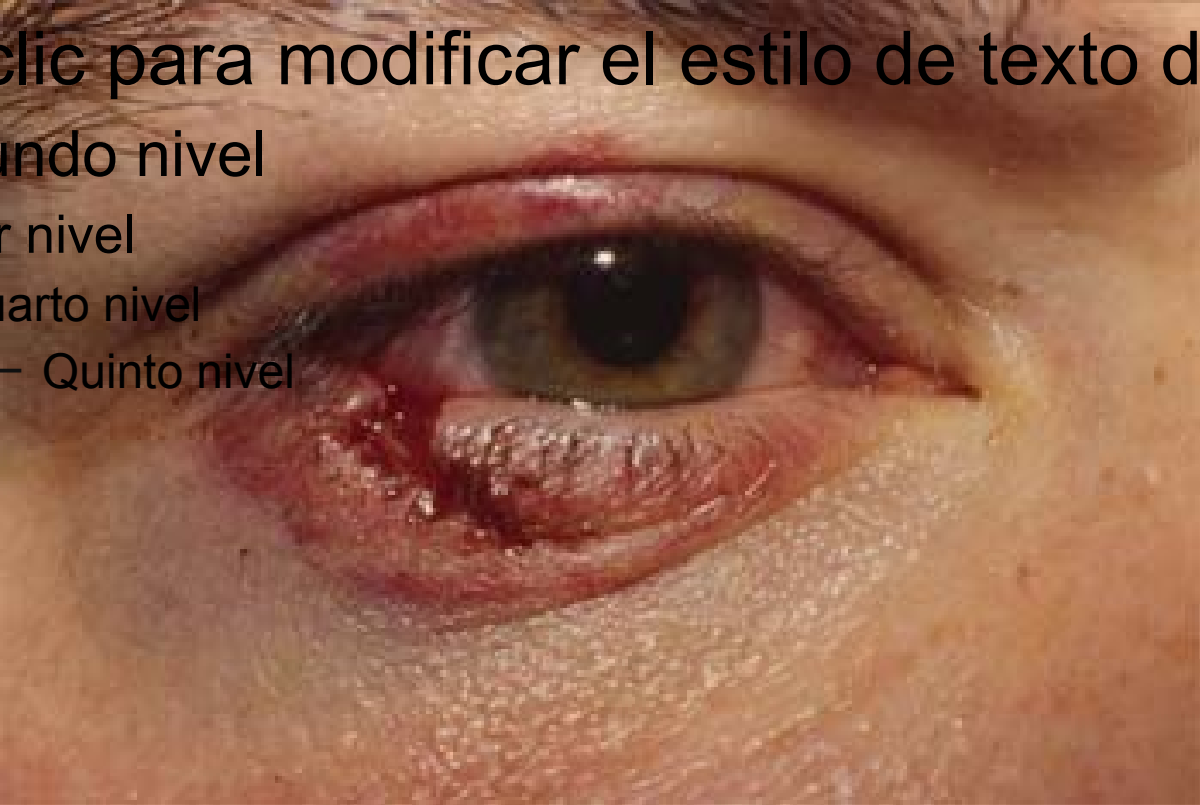Click para modificar el estilo de texto del patrón

Segundo nivel

Tercer nivel

Cuarto nivel

– Quinto nivel



Click para modificar el estilo de texto del patrón

– Segundo nivel

– Tercer nivel

• Cuarto nivel

– Quinto nivel





# Patología traumática

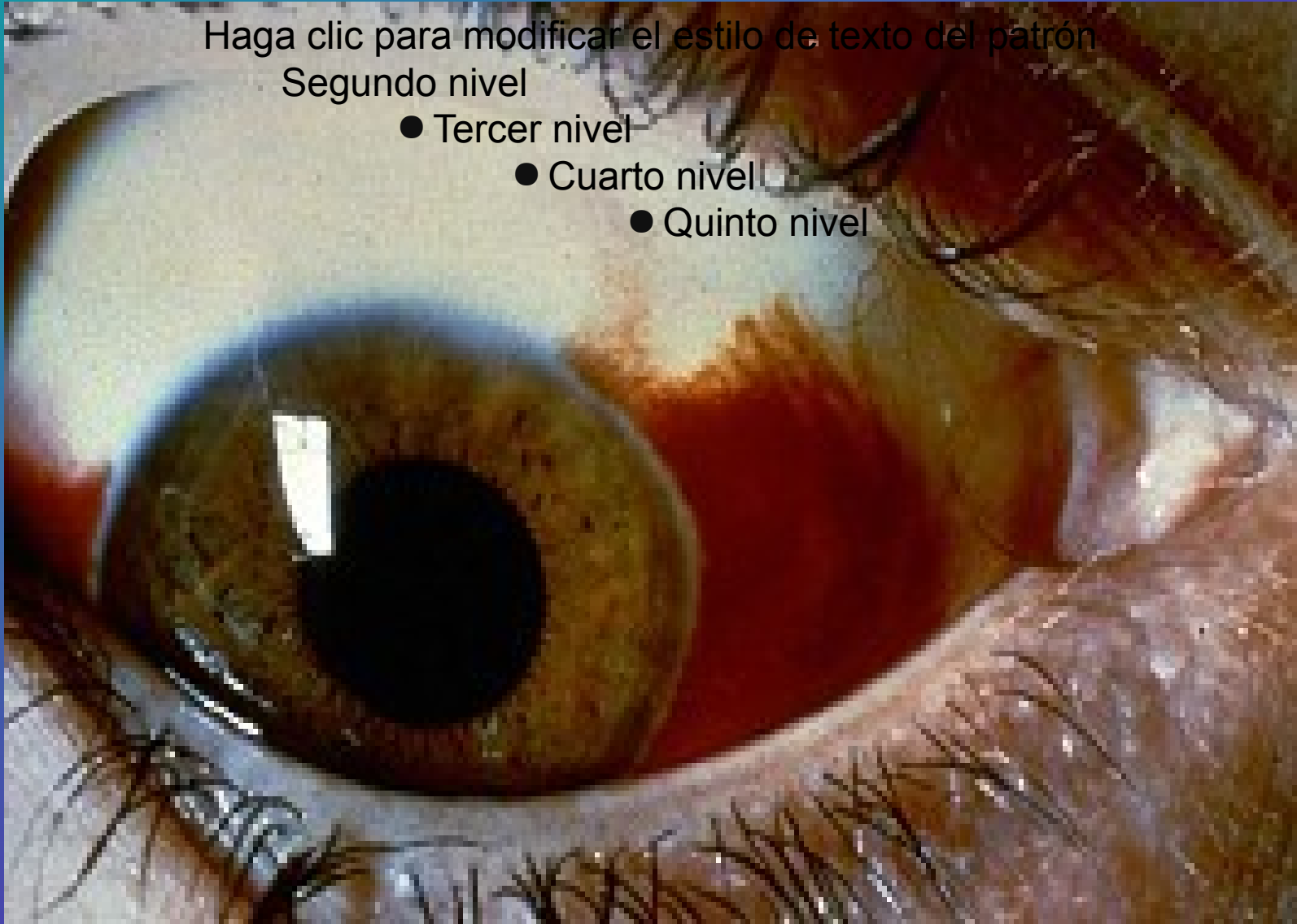## HIPOSFAGMA

- Es irrelevante (salvo que se asocie a otras lesiones oculares).
- Sólo precisa tranquilizar paciente y familia.
- No tiene tratamiento (es un hematoma!).

Haga clic para modificar el estilo de texto del patrón

Segundo nivel

- Tercer nivel
  - Cuarto nivel
  - Quinto nivel



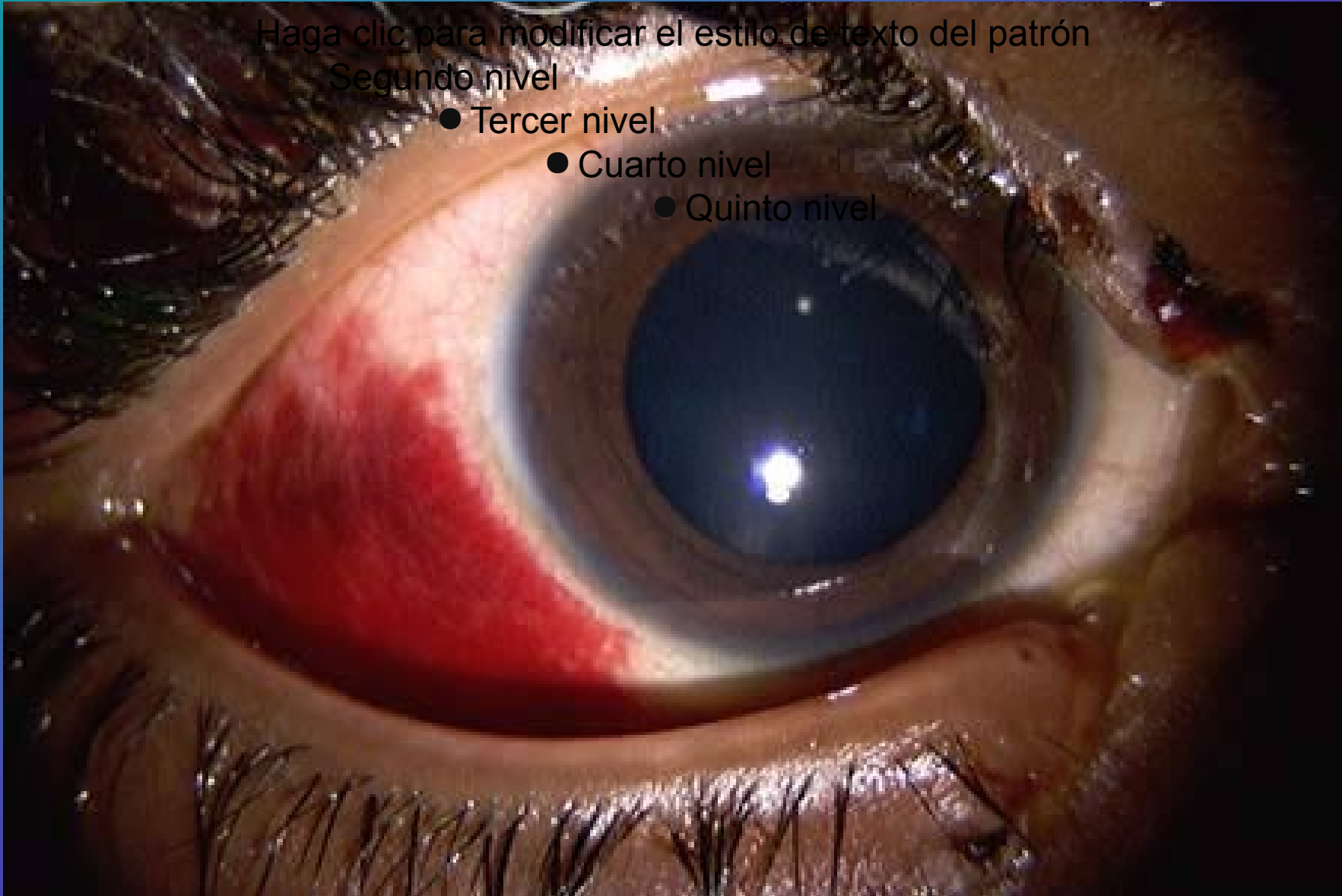Haga clic para modificar el estilo de texto del patrón

Segundo nivel

- Tercer nivel

- Cuarto nivel

- Quinto nivel



# Patología traumática

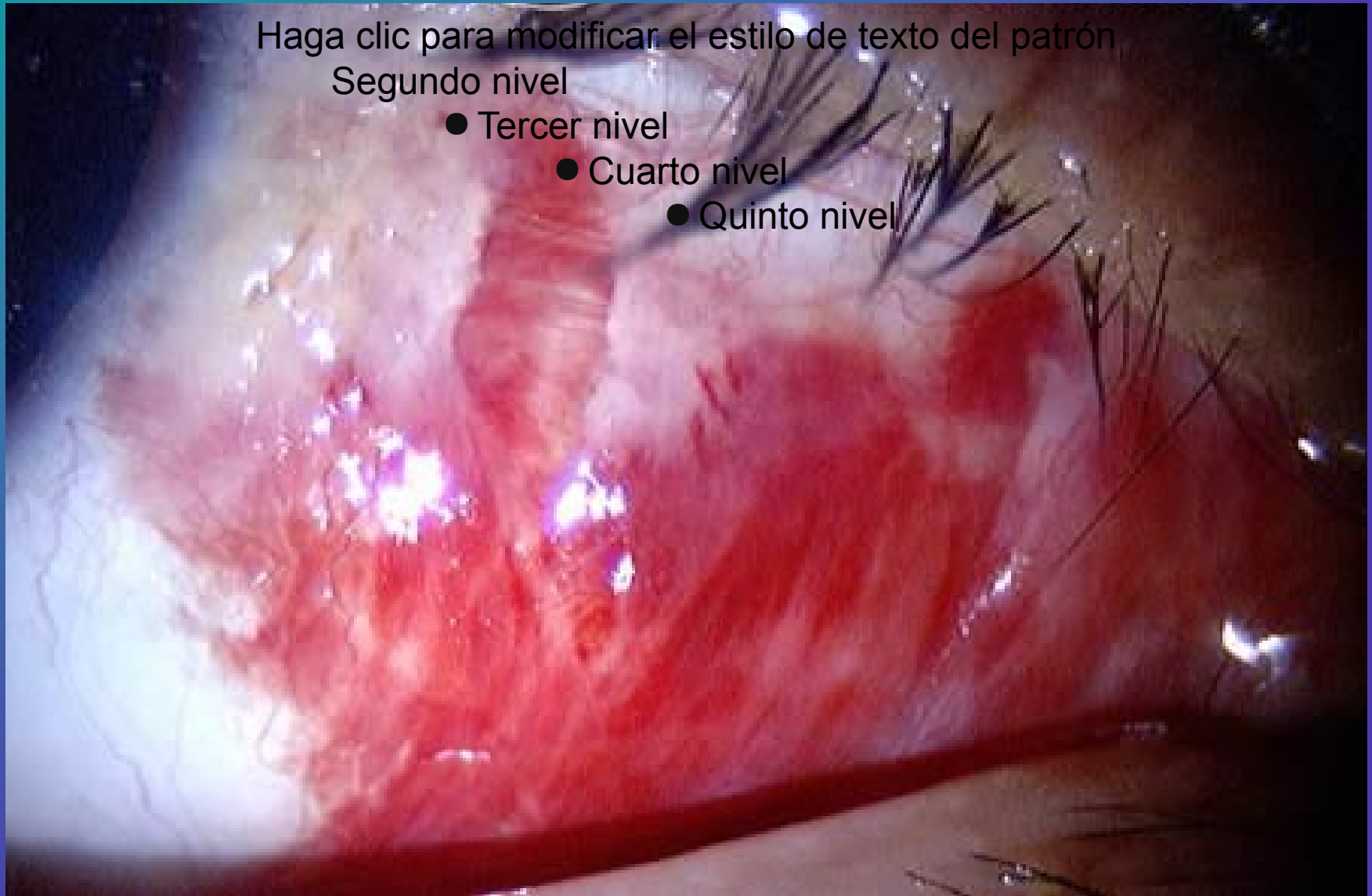## LACERACIÓN CONJUNTIVAL

- Fácil identificación tiñendo con fluoresceína.
- Puede sangrar → legaña y lágrima sanguinolenta.
- Descartar cuerpos extraños y perforación. Lavar con SSF a presión bajo anestesia tópica.
- Sólo las grandes (>1 cm) precisan sutura.
- Si hay duda de la integridad del ojo, derivar OFT.

Haga clic para modificar el estilo de texto del patrón

Segundo nivel

- Tercer nivel
- Cuarto nivel
- Quinto nivel

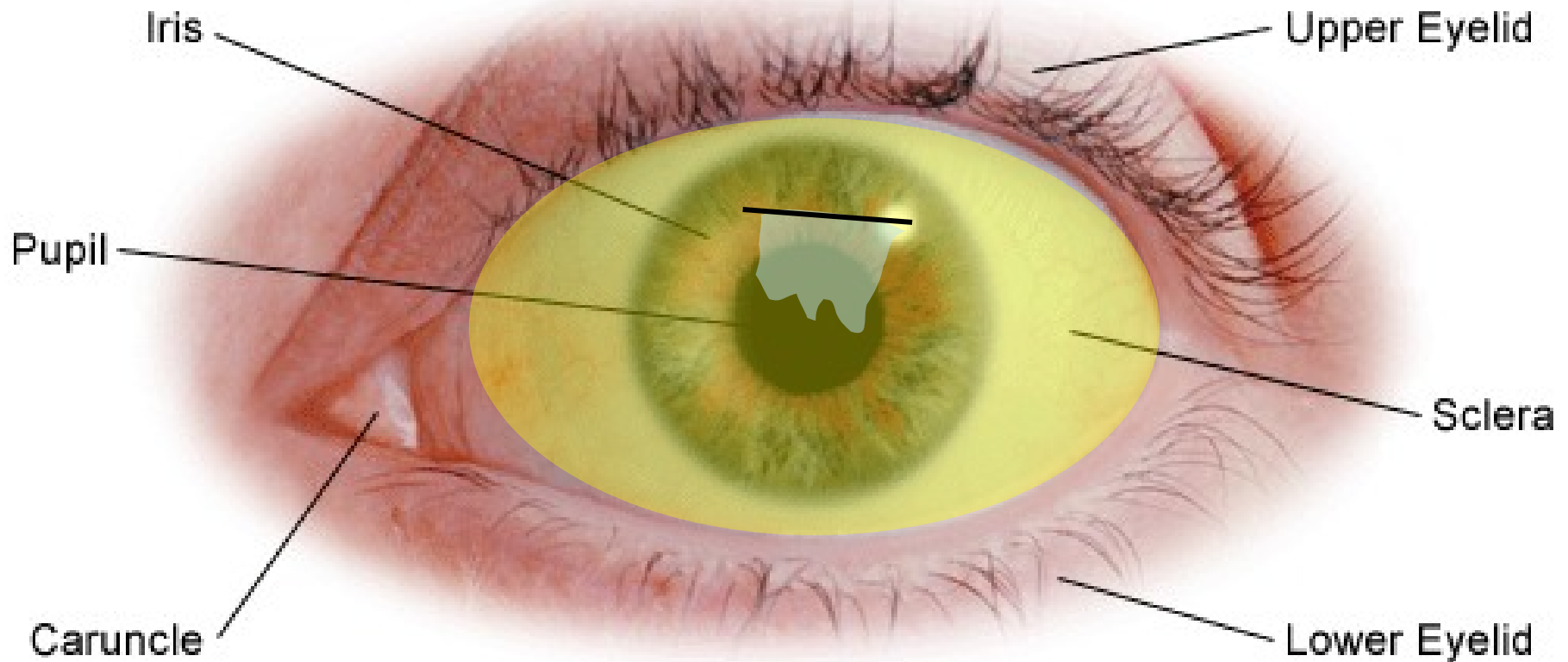


# Patología traumática

## PERFORACIÓN OCULAR

- Situación de extrema gravedad – alto riesgo de endoftalmitis, mayor si cuerpo extraño intraocular.
- Signos:
  - Enoftalmos □ por pérdida de volumen del ojo.
  - Signo de seidel.

# SIGNO DE SEIDEL (PERFORACIÓN OCULAR)



# Patología traumática

## PERFORACIÓN OCULAR

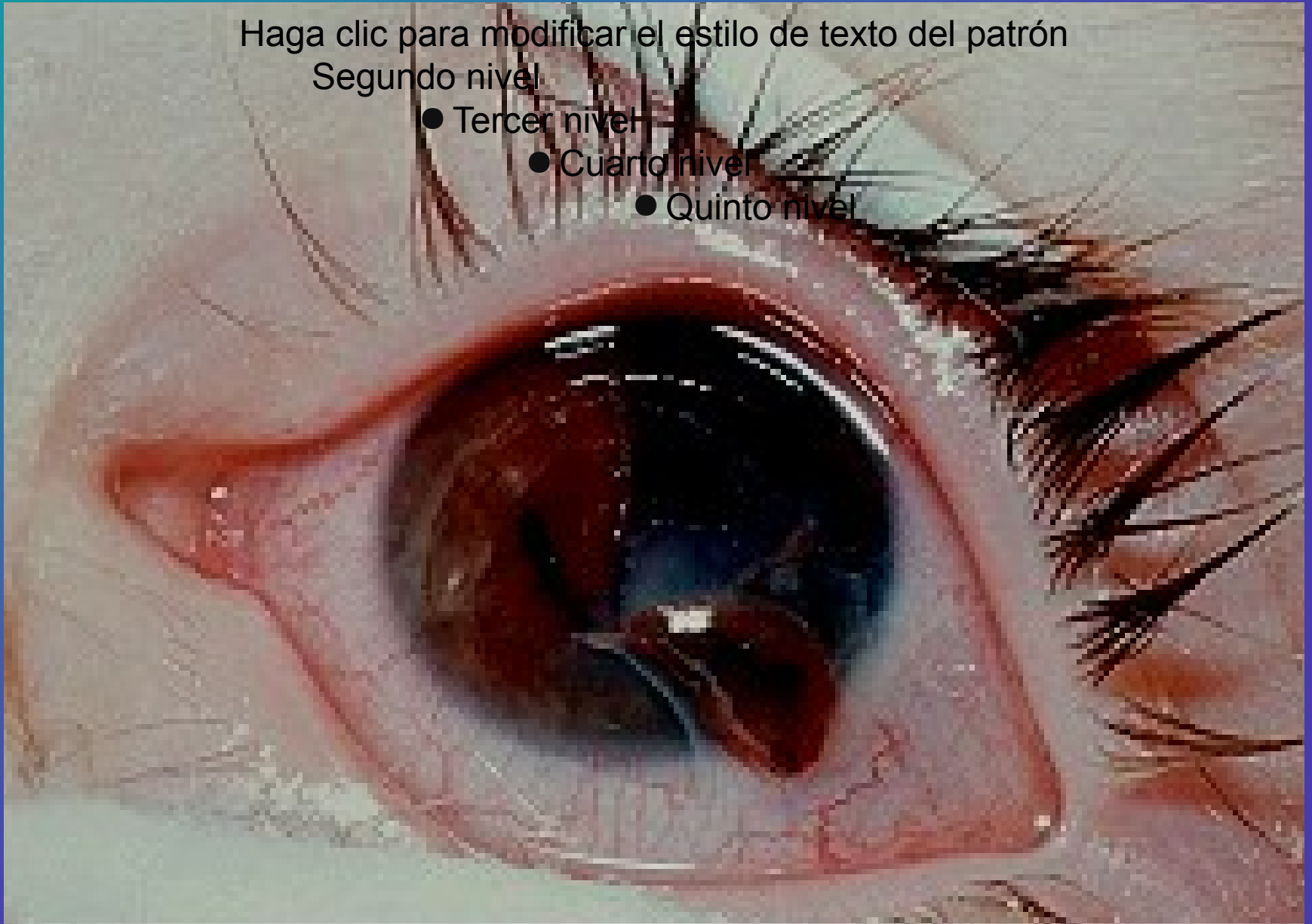- Situación de extrema gravedad – alto riesgo de endoftalmitis, mayor si CEIO.
- Signos:
  - Enoftalmos □ por pérdida de volumen del ojo.
  - Signo de seidel.
  - Hipotonía y deformidad del globo.
  - Gran inflamación (si ha habido tiempo suficiente).
- Doloroso, con pérdida de visión.



Haga clic para modificar el estilo de texto del patrón

Segundo nivel

- Tercer nivel
- Cuarto nivel
- Quinto nivel



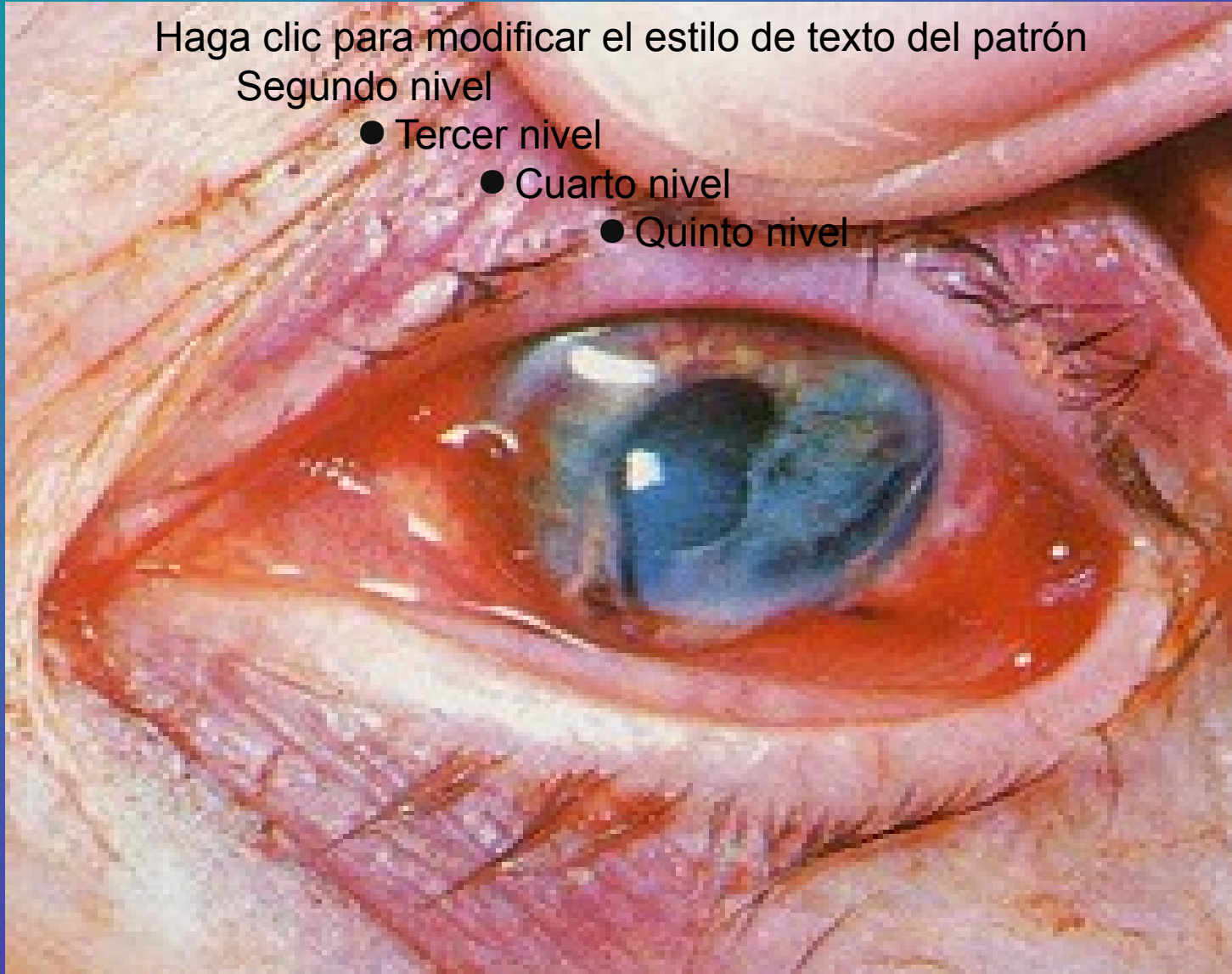Haga clic para modificar el estilo de texto del patrón

Segundo nivel

- Tercer nivel

- Cuarto nivel

- Quinto nivel



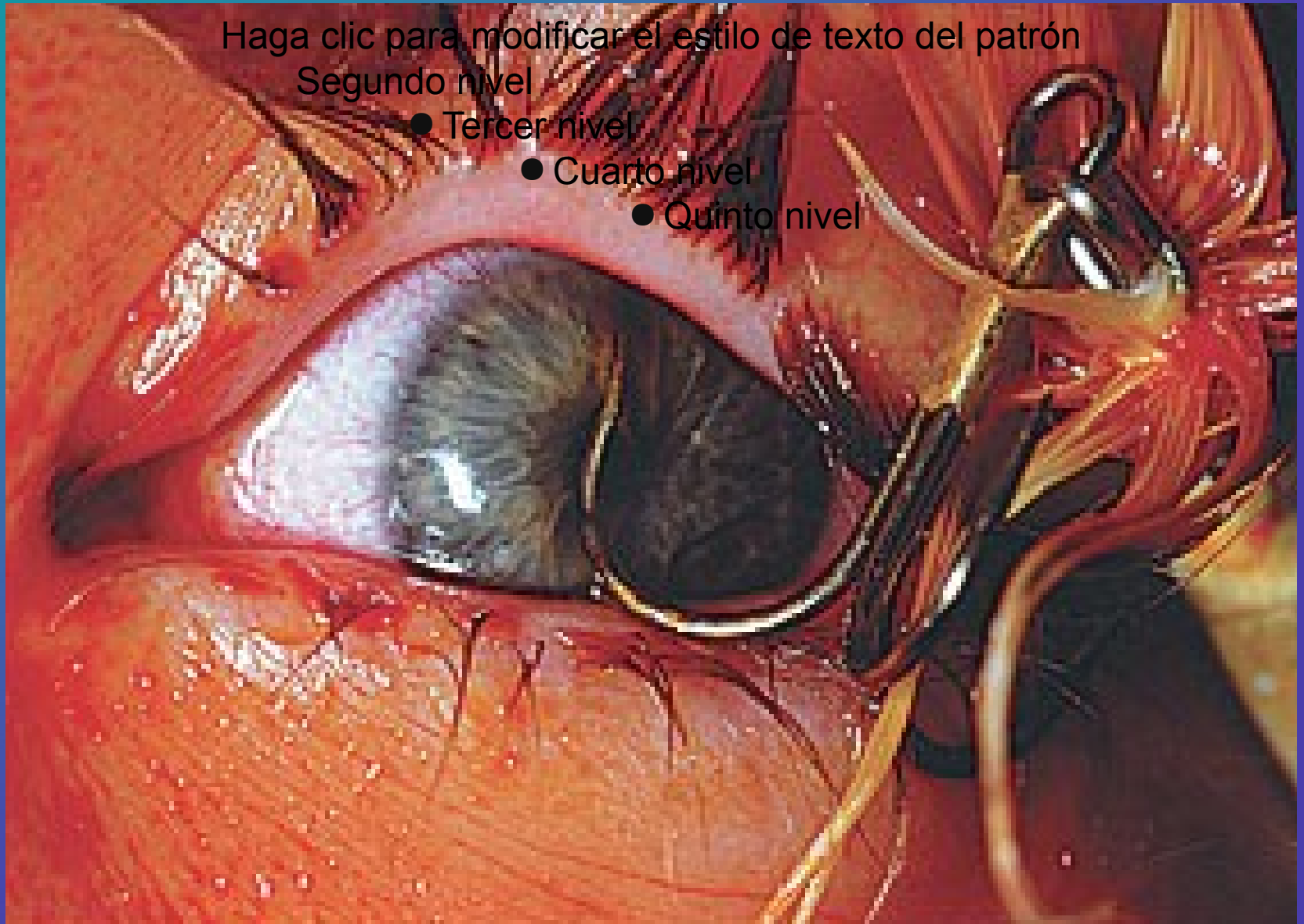Haga clic para modificar el estilo de texto del patrón

Segundo nivel

● Tercer nivel

● Cuarto nivel

● Quinto nivel



# Patología traumática

## PERFORACIÓN OCULAR

SI SE CONFIRMA la perforación NO  
INSTILAR NINGÚN COLIRIO NI  
HACER NADA □ ocluir sin comprimir  
y derivar URG-OFT.

# Patología traumática

## EROSIÓN – CUERPO EXTRAÑO CORNEAL

- C.E. corneal – conjuntival es fácil de ver.
- Erosiones corneales (y conjuntivales) tiñen bien con fluoresceína.
- Los C.E. alojados bajo el párpado superior producen erosiones lineales verticales □ buscarlos ante dicho signo.

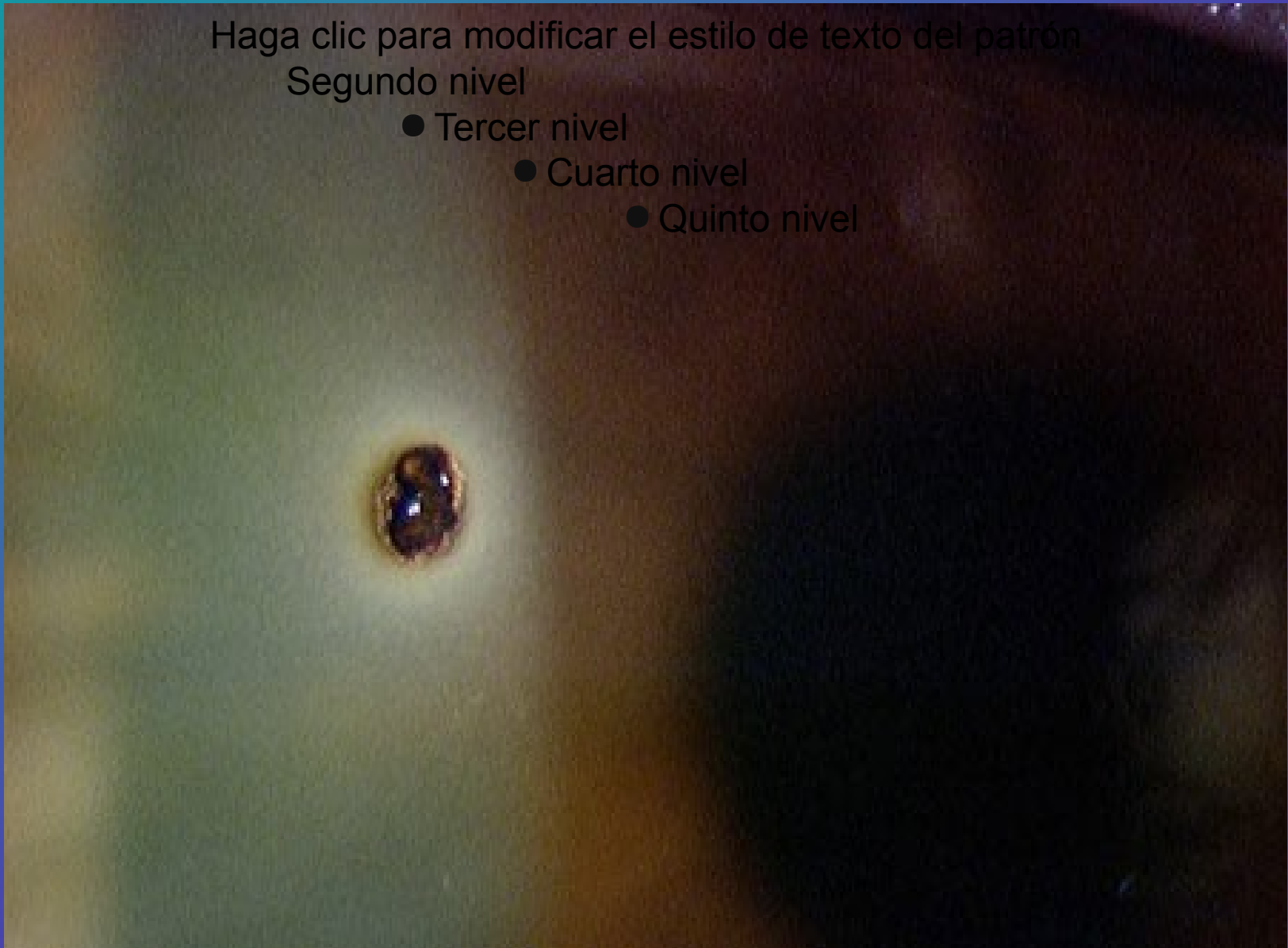
Haga clic para modificar el estilo de texto del patrón

Segundo nivel

- Tercer nivel

- Cuarto nivel

- Quinto nivel



Haga clic para modificar el estilo de texto del patrón

Segundo nivel

- Tercer nivel
  - Cuarto nivel
    - Quinto nivel



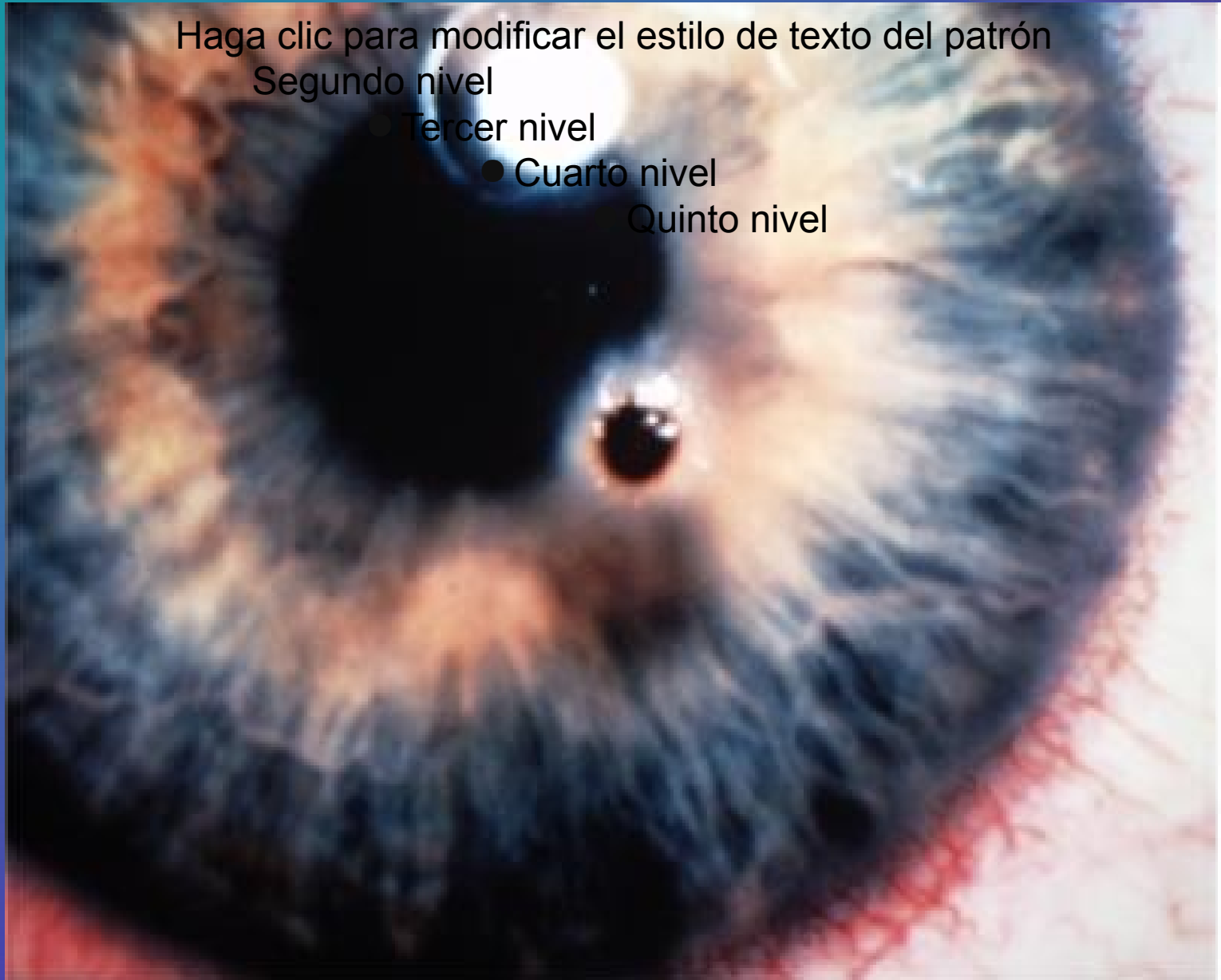Haga clic para modificar el estilo de texto del patrón

Segundo nivel

Tercer nivel

Cuarto nivel

Quinto nivel





Haga clic para modificar el estilo de texto del patrón

Segundo nivel

● Tercer nivel

● Cuarto nivel

● Quinto nivel

# Patología traumática

## EROSIÓN – CUERPO EXTRAÑO CORNEAL

- Aplicar anestesia tópica.
- Extraer C.E. si lo hay con aguja, torunda de oídos, imán (si metálico) o hemosteta.
- Oclusión compresiva 24 h + pomada antibiótica / 8 h x 5 días (tobrex ungüento®, pomada epitelizante oculos® ...).
- Analgesia oral si precisa.

# Patología traumática

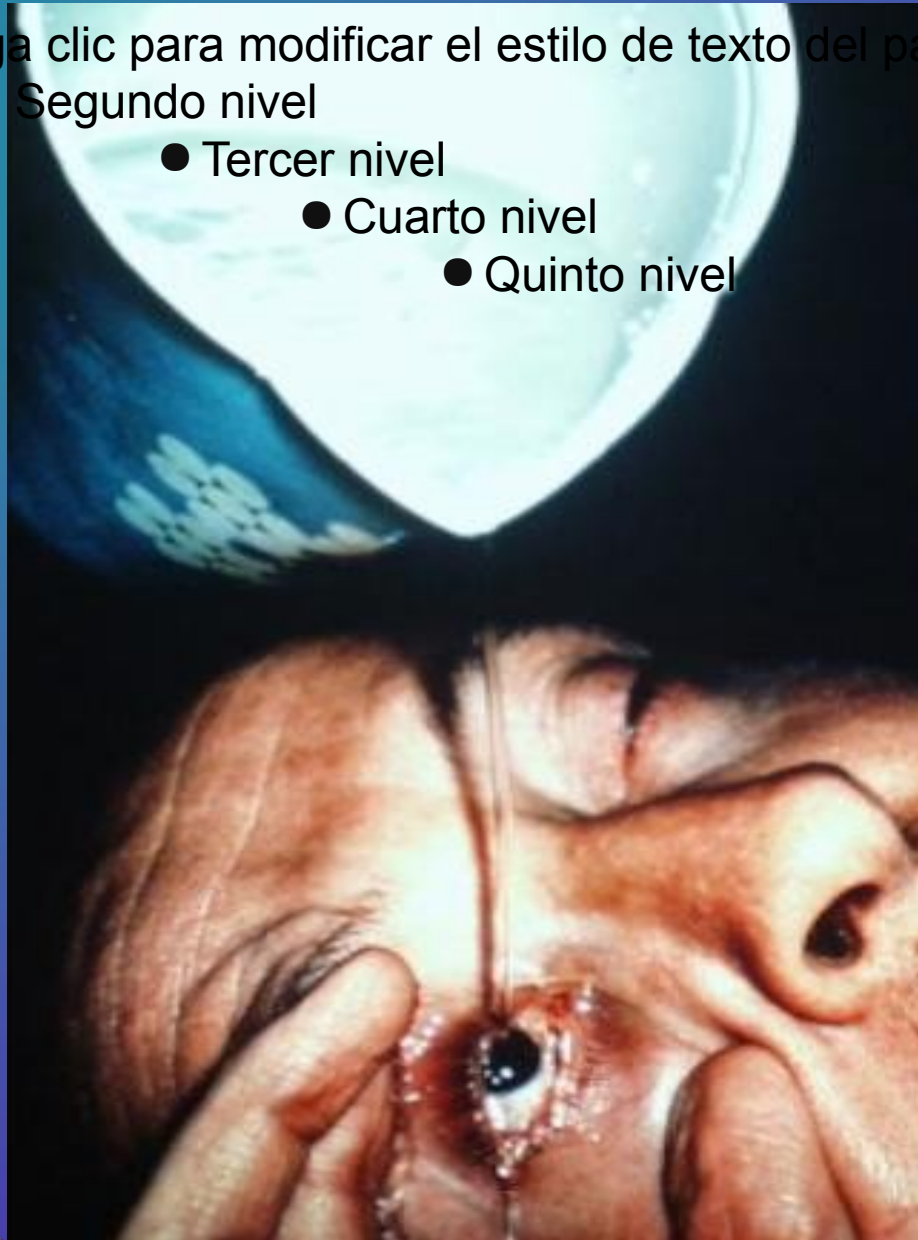
## CAUSTICACIÓN OCULAR

- Son quemaduras químicas de superficie ocular.
- La mayor emergencia oftalmológica.
- Precisa lavado masivo inmediato con SSF o agua corriente (10 minutos bajo el grifo) (salvo cal).
- Instilar anestesia tópica varias veces para facilitar la apertura ocular y el lavado.
- Son extremadamente dolorosas.

Haga clic para modificar el estilo de texto del patrón

Segundo nivel

- Tercer nivel
  - Cuarto nivel
    - Quinto nivel



# Patología traumática

## CAUSTICACIÓN OCULAR

- Tratamiento: tras el lavado muy profuso ...
  - Oclusión compresiva □ analgesia “mecánica”.
  - Analgesia oral.
  - Analgesia tópica □ ciclopléjico colirio 1 g / 8 h.
  - Antibiótico tópico en pomada.

# Patología traumática

## CAUSTICACIÓN OCULAR

**NUNCA USAR  
ANESTESIA TÓPICA  
COMO TRATAMIENTO.**

Es epiteliotóxico y anula el dolor como signo evolutivo.

Haga clic para modificar el estilo de texto del patrón

Segundo nivel

● Tercer nivel

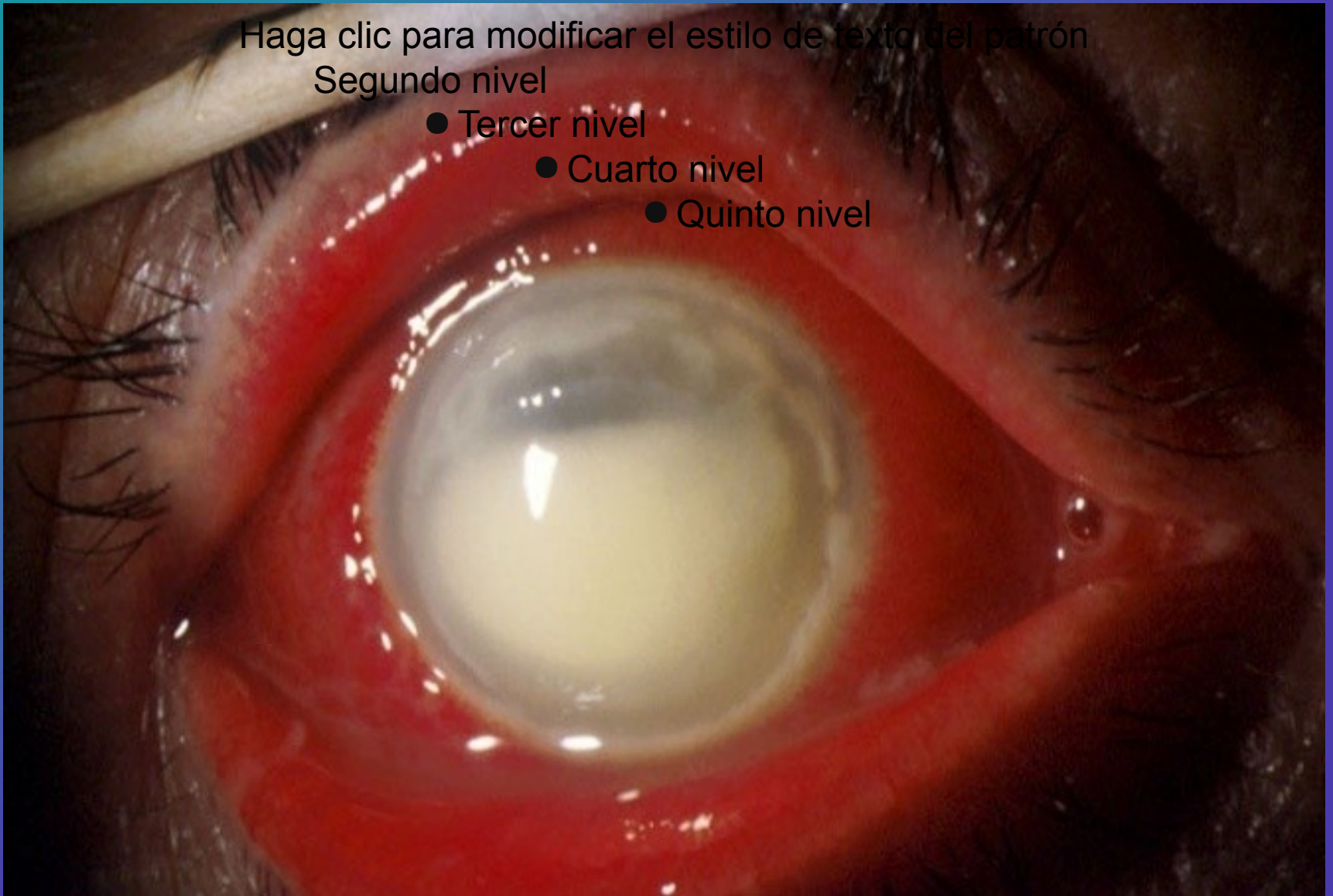● Cuarto nivel

● Quinto nivel

Haga clic para modificar el estilo de texto del patrón

Segundo nivel

- Tercer nivel
- Cuarto nivel
- Quinto nivel

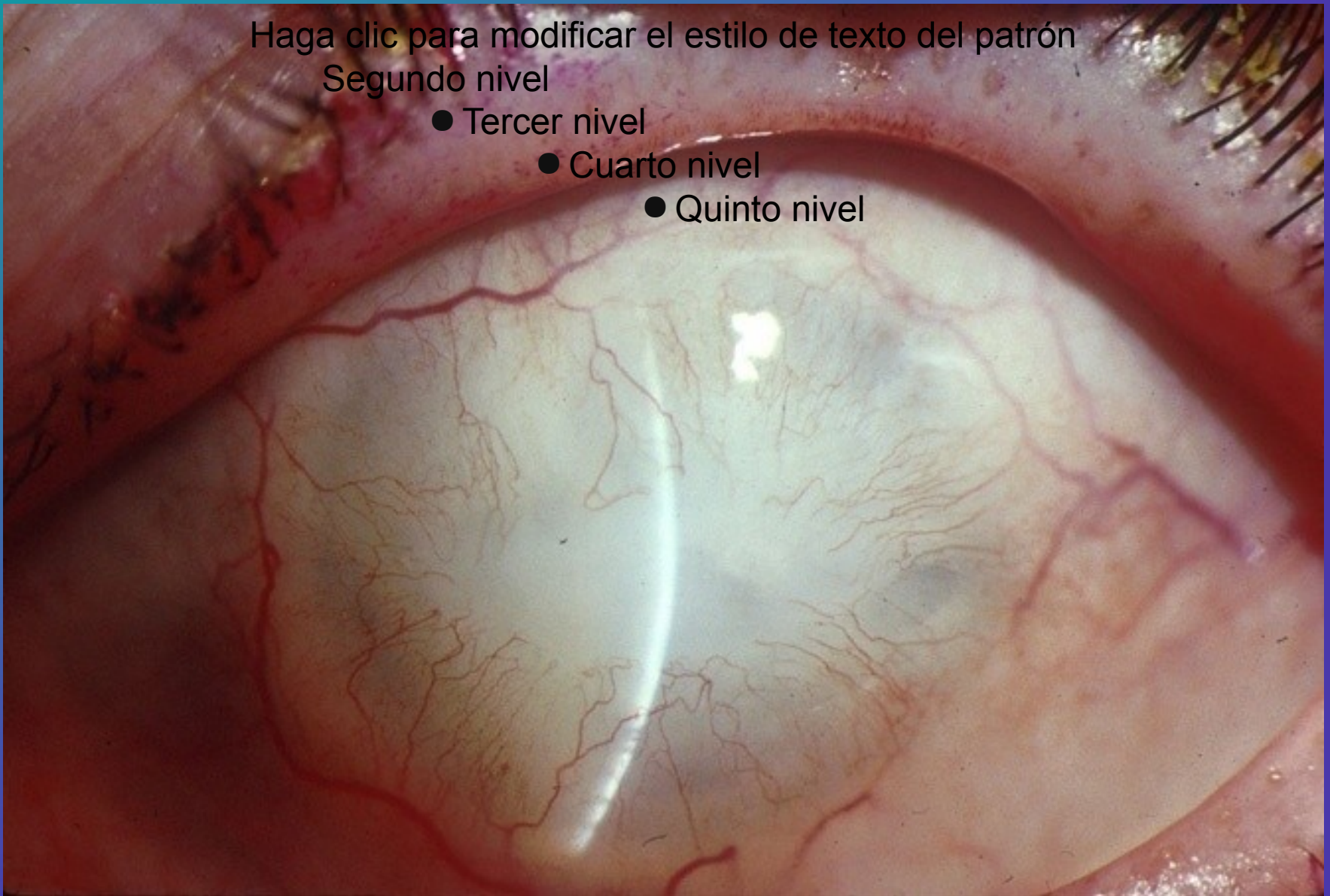




Haga clic para modificar el estilo de texto del patrón

Segundo nivel

- Tercer nivel
- Cuarto nivel
- Quinto nivel



# Patología traumática

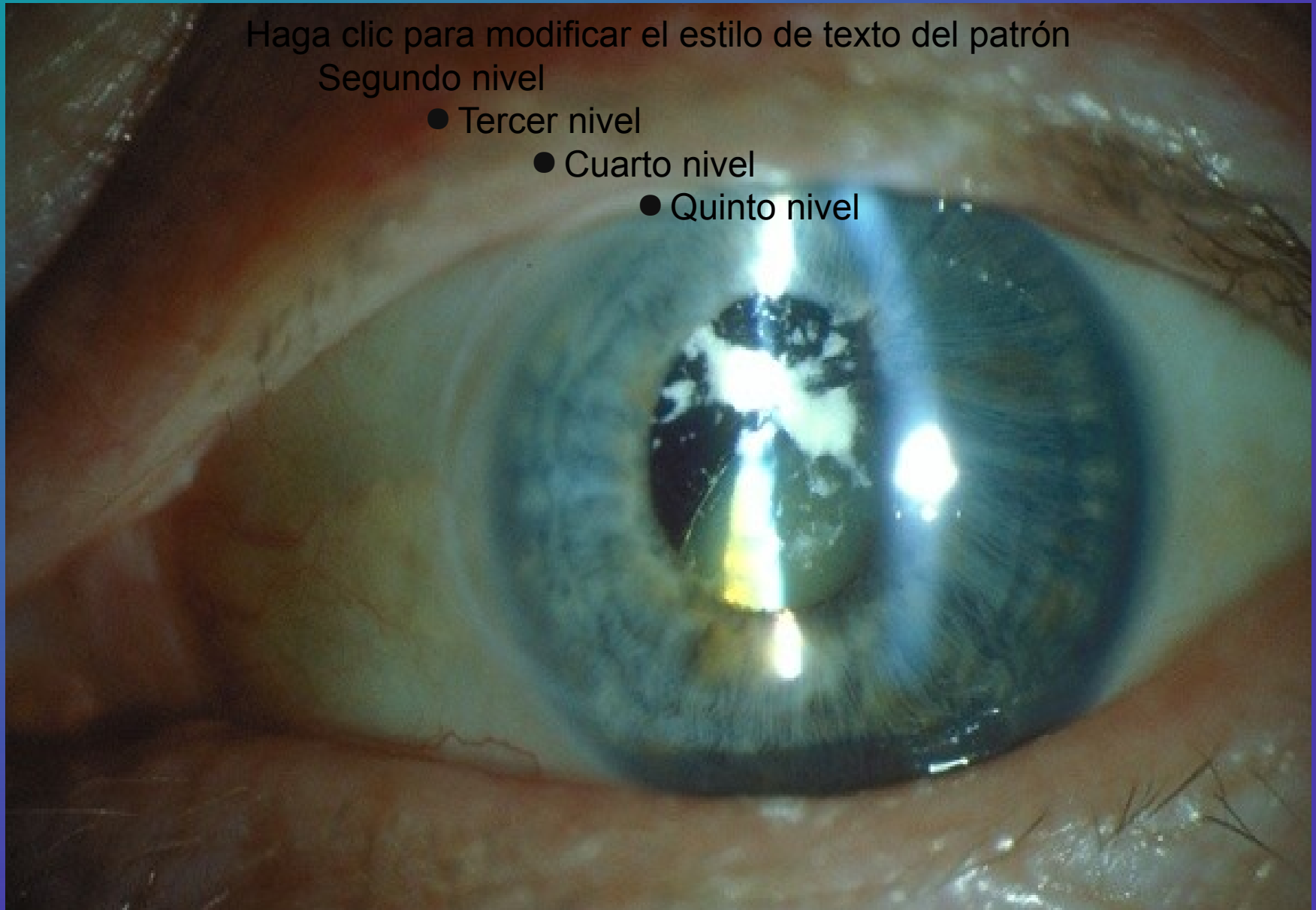## CATARATA TRAUMÁTICA

- Mecanismos de aparición:
  - Trauma cristalino por CEIO → catarata localizada, llamativa, aparición inmediata.
  - Trauma contuso ocular → catarata difusa, menos intensa, aparición subaguda (días).
- IMPORTANTE: ante una catarata del 1º tipo, pensar siempre en cuerpo extraño intraocular.

Haga clic para modificar el estilo de texto del patrón

Segundo nivel

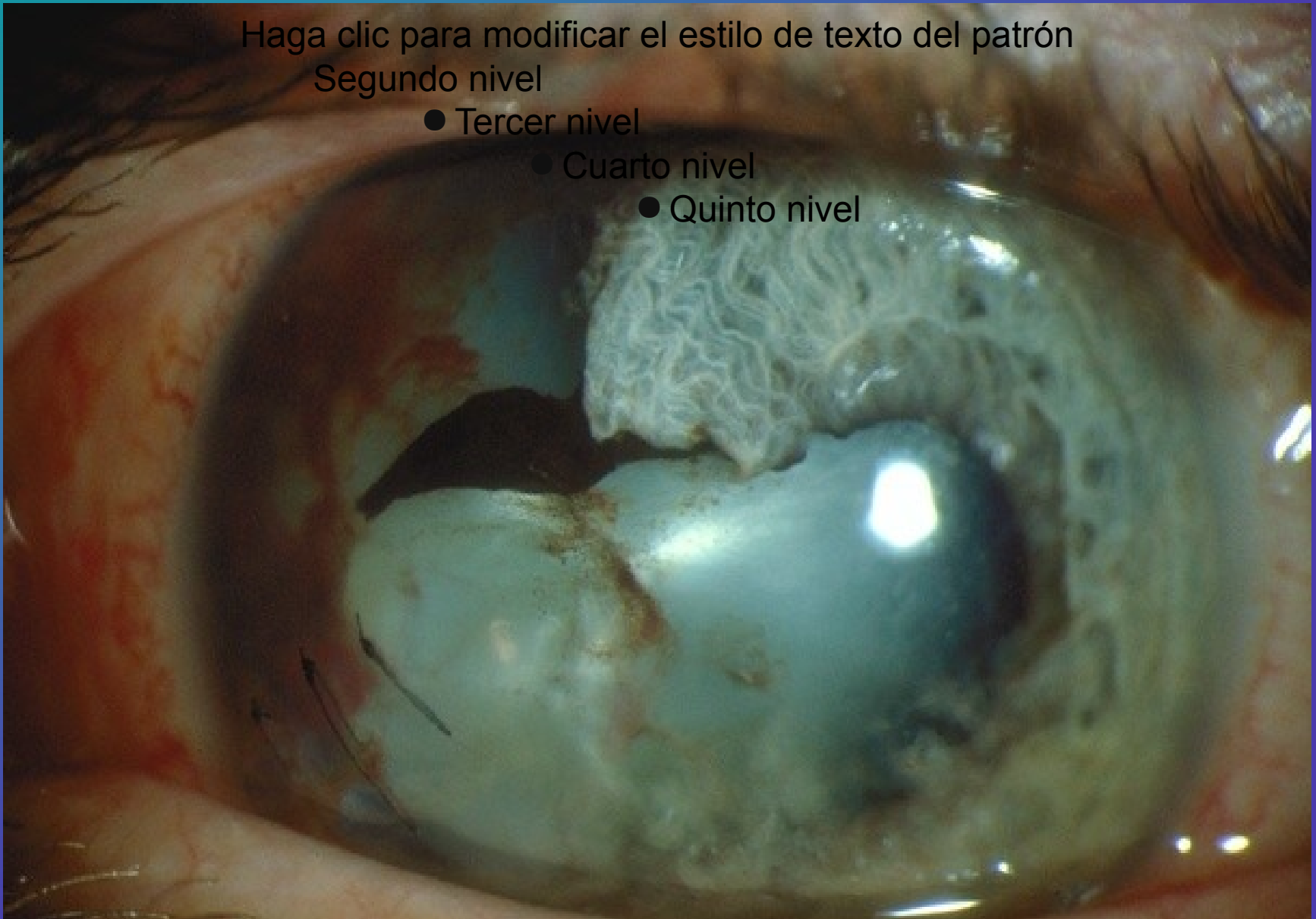- Tercer nivel
- Cuarto nivel
- Quinto nivel

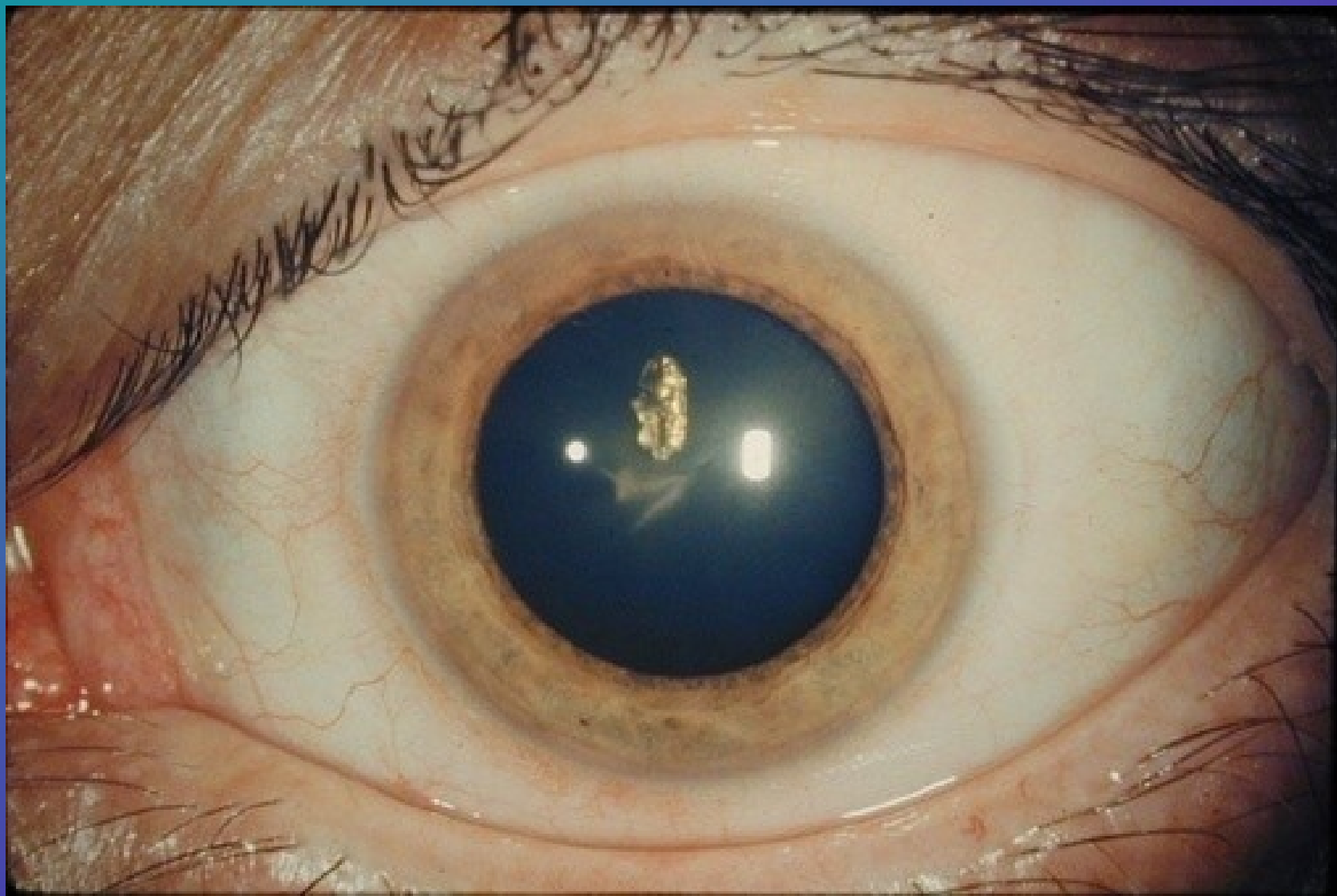


Haga clic para modificar el estilo de texto del patrón

Segundo nivel

- Tercer nivel
- Cuarto nivel
- Quinto nivel

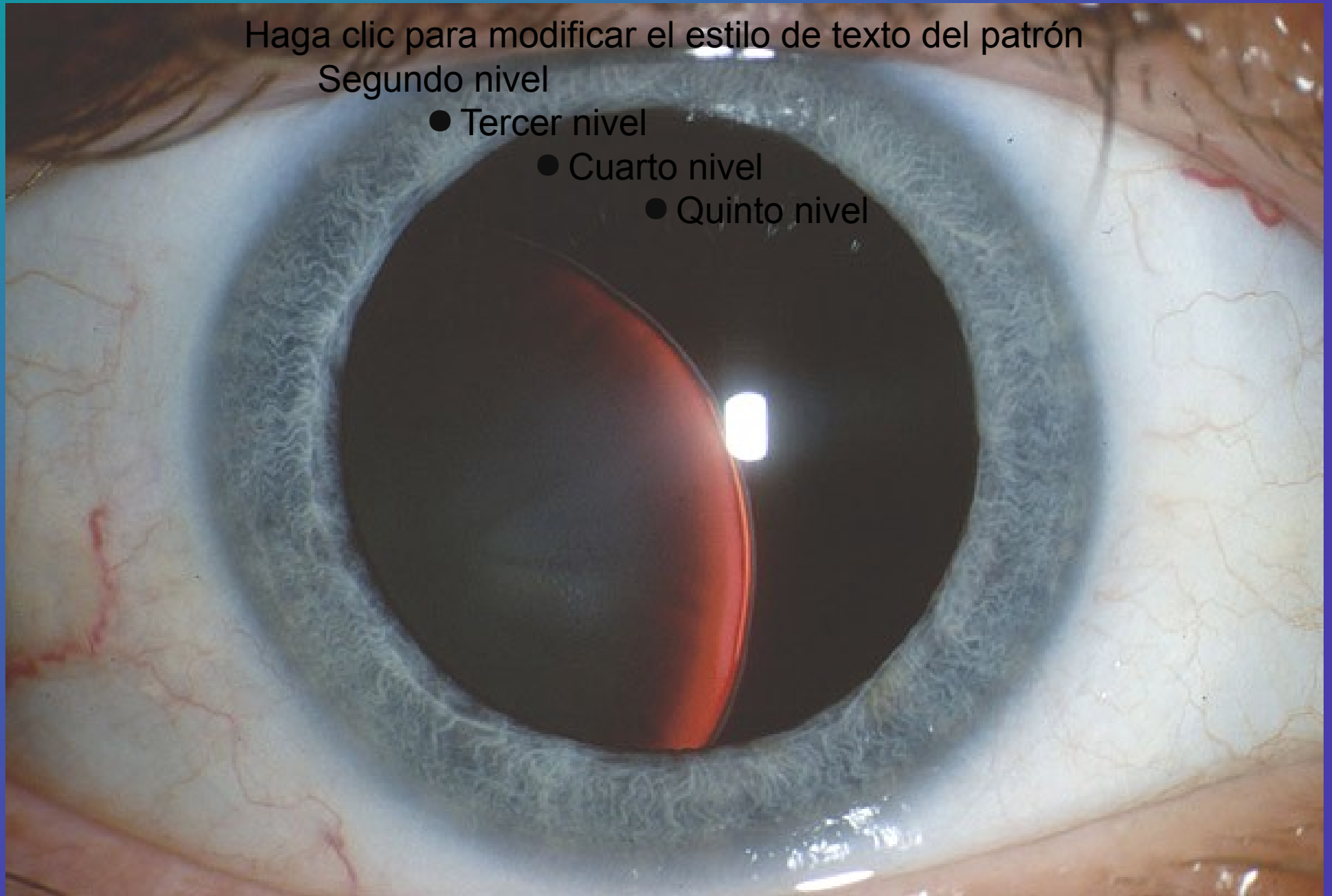



Haga clic para modificar el estilo de texto del patrón

Segundo nivel

- Tercer nivel
- Cuarto nivel
- Quinto nivel



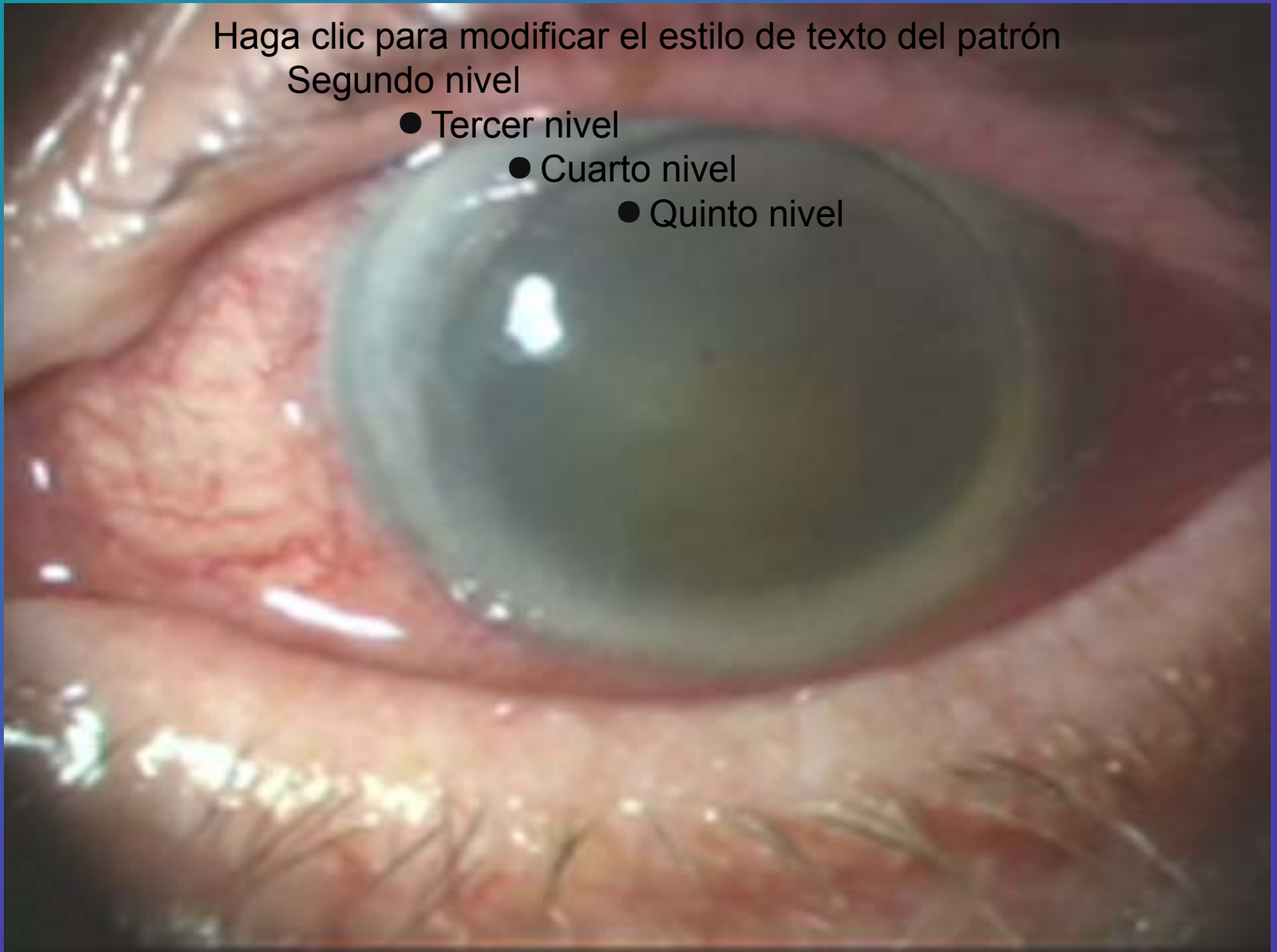Haga clic para modificar el estilo de texto del patrón

Segundo nivel

- Tercer nivel

- Cuarto nivel

- Quinto nivel



# Patología traumática

## DESPRENDIMIENTO DE RETINA

- Asociado a desgarros en la retina creados en el traumatismo por:
  - Contusión  $\square$  deformación del globo.
  - Perforación escleral y retiniana directa por un CEIO.
- Clínica característica de  $\downarrow$ CV progresiva, uniforme y absoluta desde la periferia hacia el centro.
- Tratamiento: inmediato si hay CEIO y precoz (días) como cualquier DR si no lo hay.



# Patología traumática

## CONMOCIÓN RETINIANA

- Es un edema retiniano parcheado postraumático.
- FO: retina aplicada engrosada plateada.
- Clínica:
  - ↓CV parcheada (DR □ uniforme).
  - Escotomas relativos (DR □ absoluto).
  - ↓AV moderada (DR □ muy severa).
  - Aparición “inmediata” (DR □ algo más lenta).
- Resolución espontánea en pocas semanas.

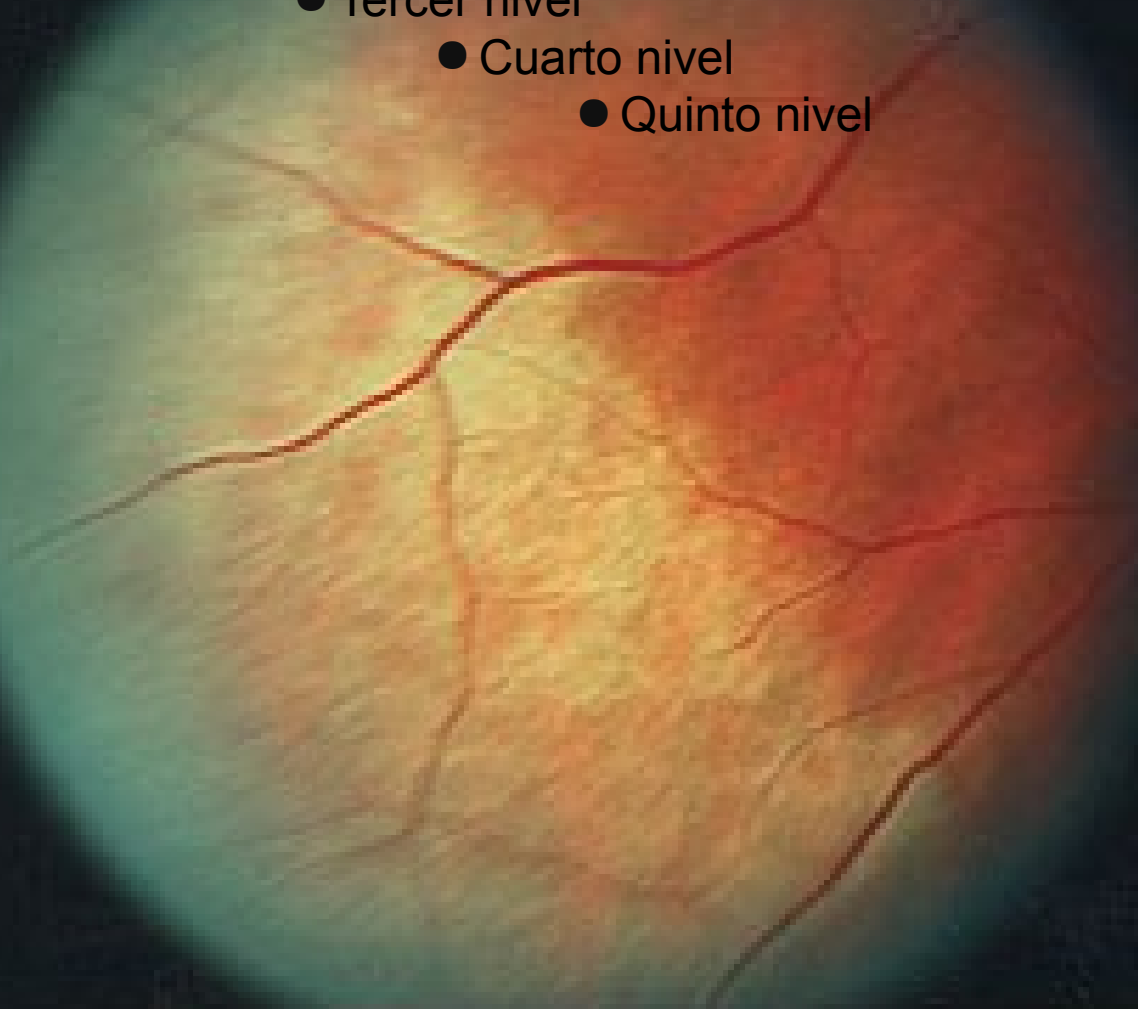Haga clic para modificar el estilo de texto del patrón

Segundo nivel

● Tercer nivel

● Cuarto nivel

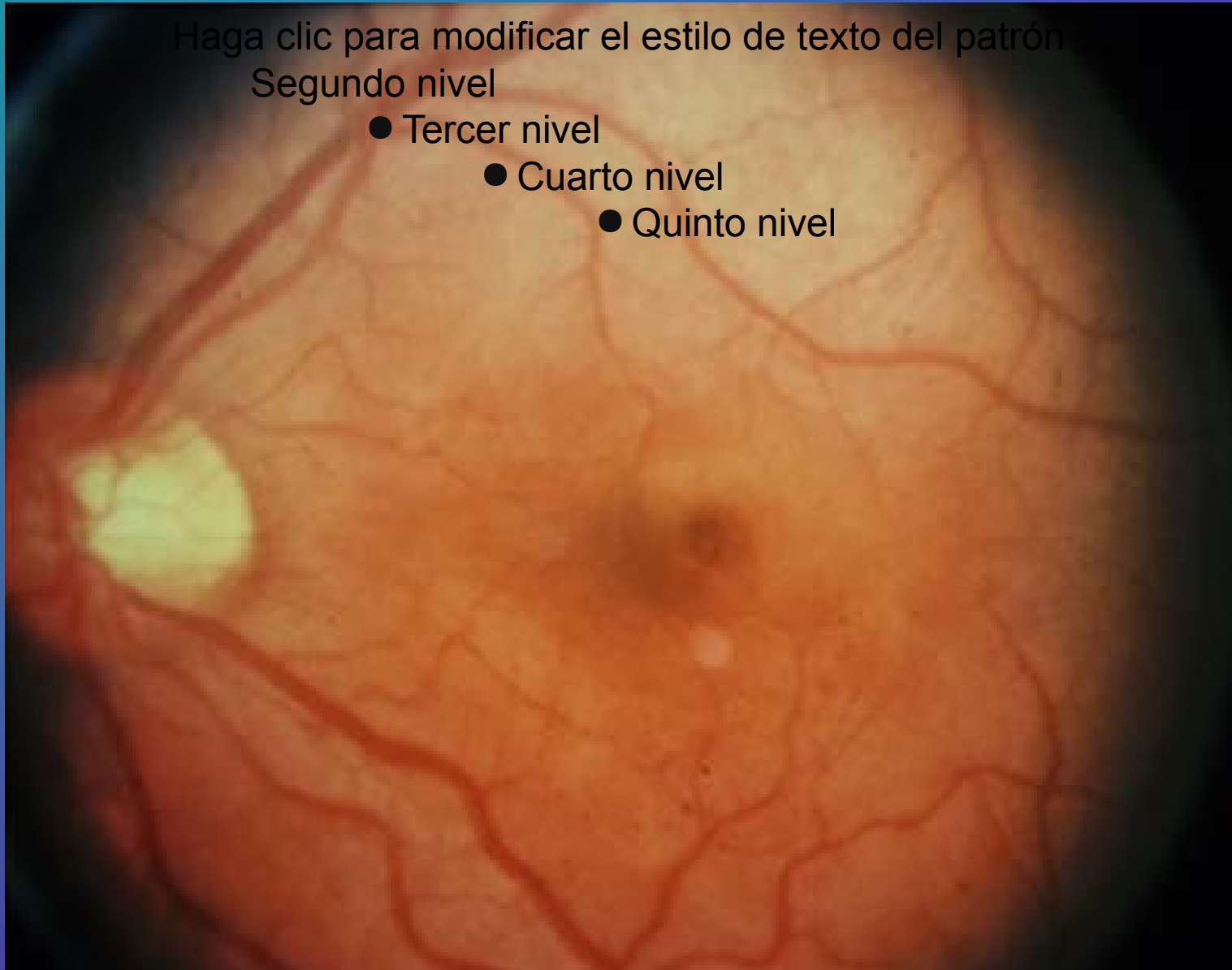● Quinto nivel



Haga clic para modificar el estilo de texto del patrón

Segundo nivel

- Tercer nivel
  - Cuarto nivel
    - Quinto nivel



# Patología traumática

## NIÑO MALTRATADO

- 40% tienen lesiones oculares.
- Incluyen:
  - Hemorragias retinianas (casi patognomónicas) / vítreas / coroideas.
  - Equimosis palpebral.
  - Catarata / luxación / subluxación.

# Patología traumática

## NIÑO MALTRATADO

- 80% bilateralidad.
- 1/3 tendrán secuelas o ceguera.
- Frecuentemente acompañadas de hemorragia subaracnoidea o subdural.

# Patología traumática

- Signos de alarma en un trauma:
  - Limitación de la MOE.
  - Pérdida de AV o CV severas.
  - Deformidad del globo, hipotonía evidente o enoftalmos □ perforación.
  - Pérdida de transparencia corneal.

# Leucocor

# ia

# Leucocoria

- Es la presencia de una pupila blanca.
- Consecuencia de proceso patológico retropupilar.
- Todos suponen alto riesgo para el desarrollo visual del niño e incluso algunos para la vida.
- Descartar antes del alta a todo neonato mediante inspección y test de Brückner. Ser minuciosos!!!
- Precisan atención PRIORITARIA.



# Leucocoria

- Etiologías más frecuentes:
  - Catarata congénita.
  - Retinoblastoma.
  - Persistencia de vítreo primario hiperplásico.
  - Retinopatía de la prematuridad.
  - Toxocariasis
  - Enfermedad de Coats.


Haga clic para modificar el estilo de texto del patrón

Segundo nivel

● Tercer nivel

● Cuarto nivel

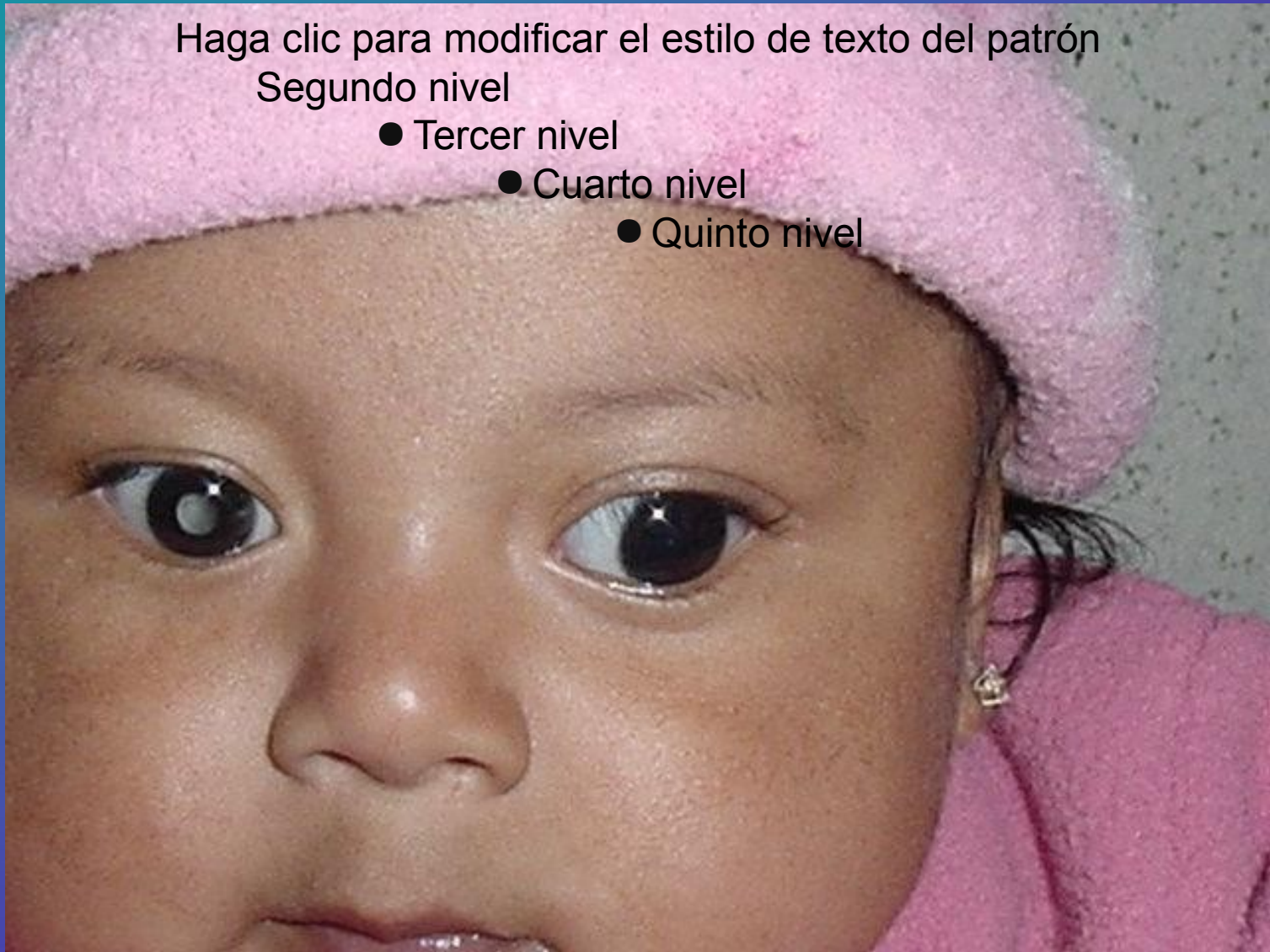● Quinto nivel



Haga clic para modificar el estilo de texto del patrón

Segundo nivel

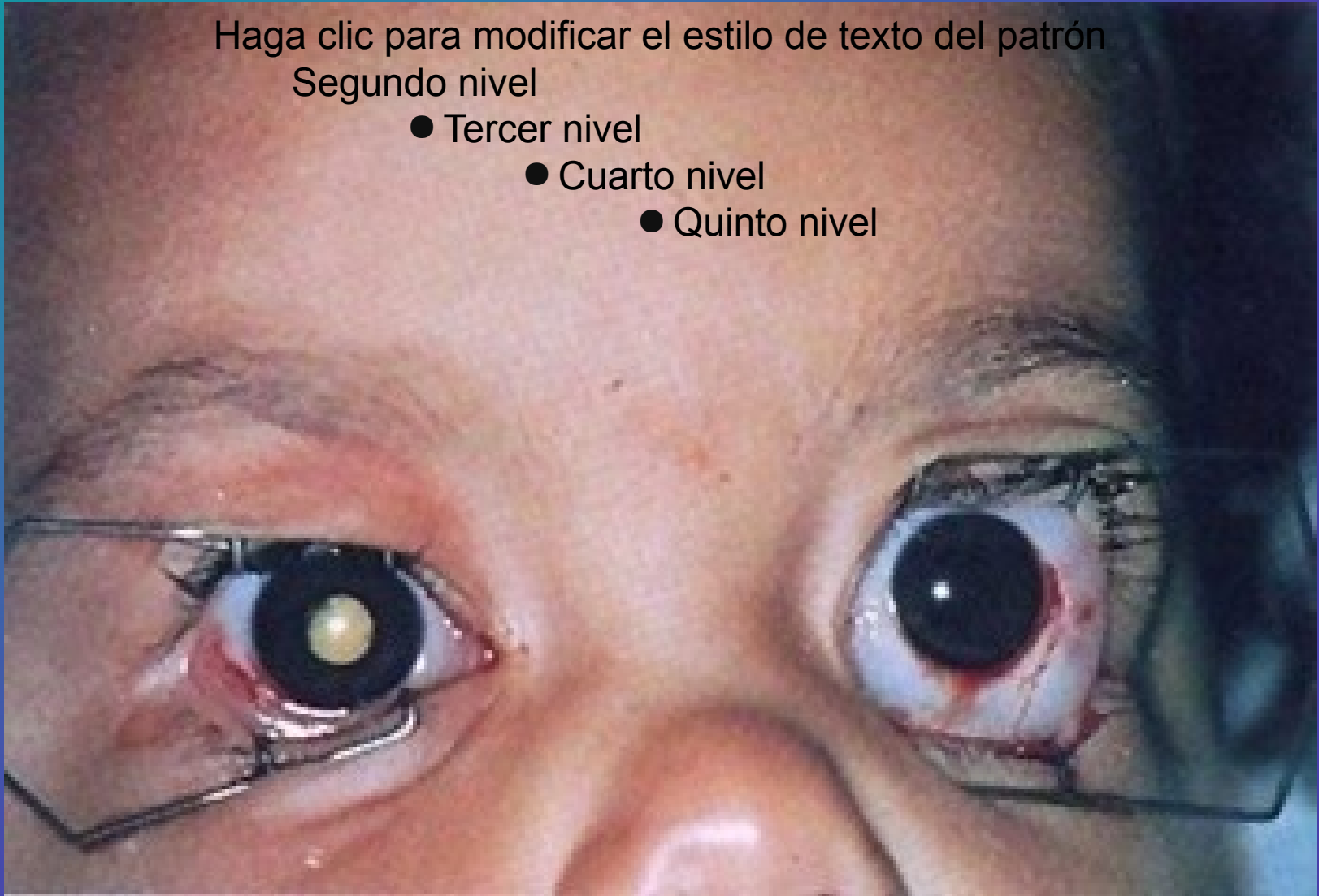- Tercer nivel
- Cuarto nivel
- Quinto nivel



Haga clic para modificar el estilo de texto del patrón

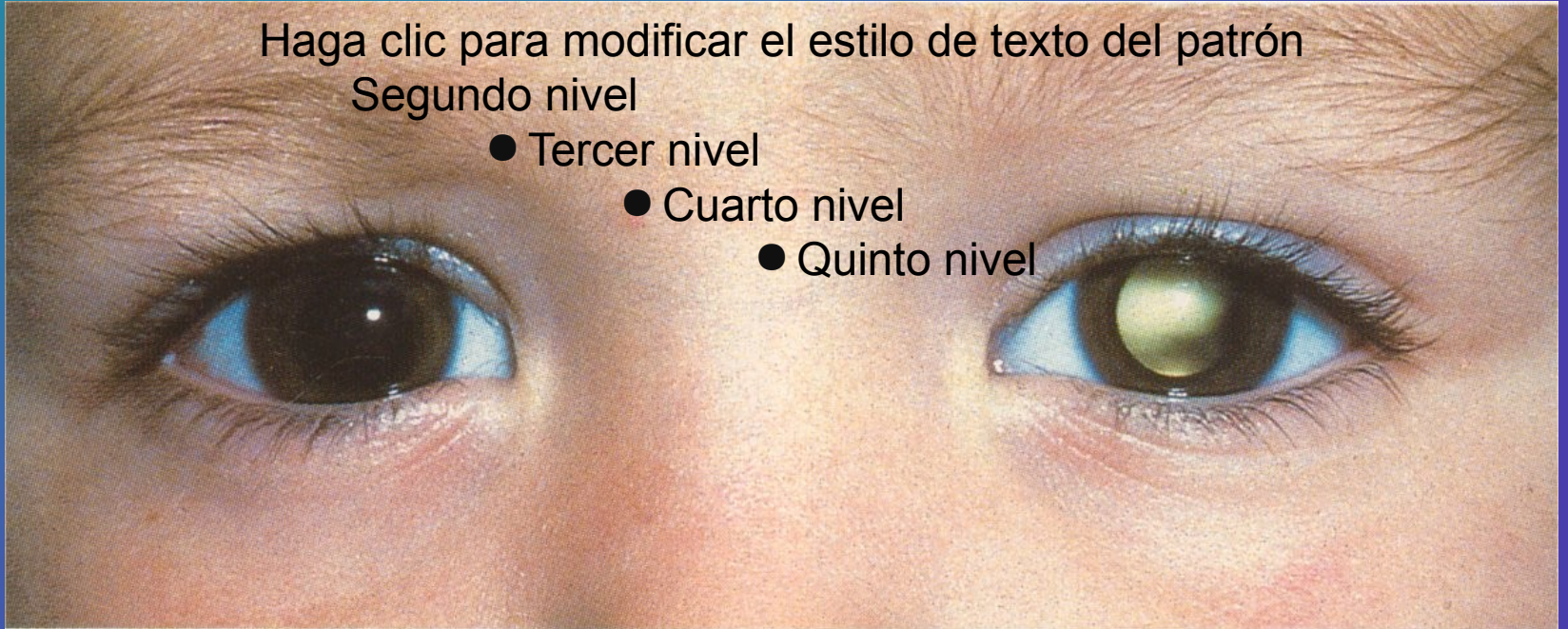Segundo nivel

- Tercer nivel
  - Cuarto nivel
    - Quinto nivel



Haga clic para modificar el estilo de texto del patrón  
Segundo nivel

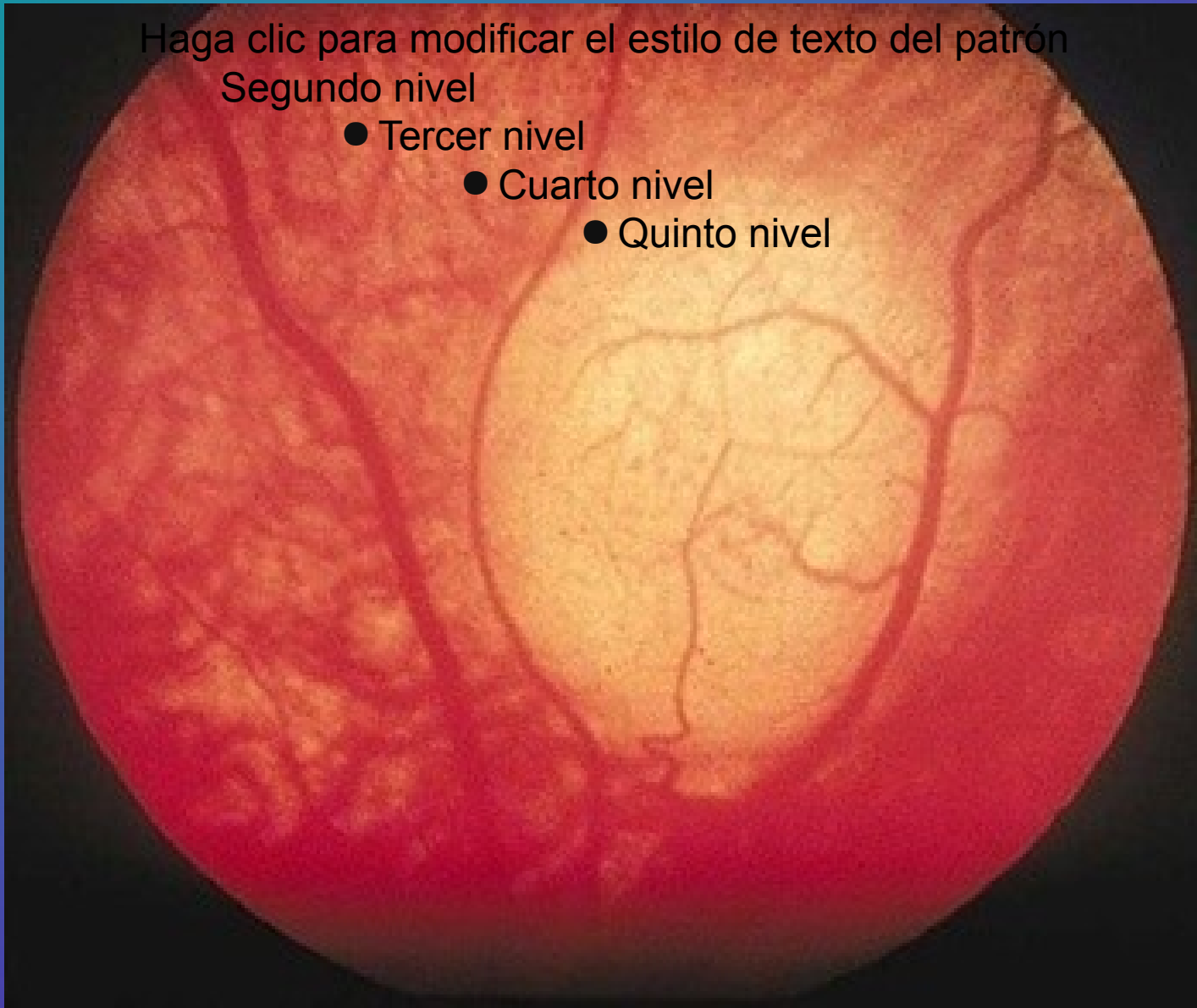
- Tercer nivel
- Cuarto nivel
- Quinto nivel



# Leucocoria

## RETINOBLASTOMA

- Tumor maligno retiniano. Crece en cavidad vítrea.
- Letal sin tratamiento.
- >90% de curaciones si se trata.
- Riesgo vital (80%) si se extiende fuera del ojo.
- Más frecuente en los primeros 24 meses.
- Uni o bilateral; uni o multifocal.



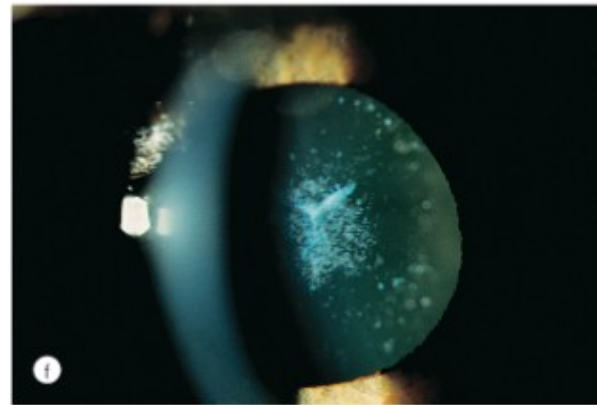
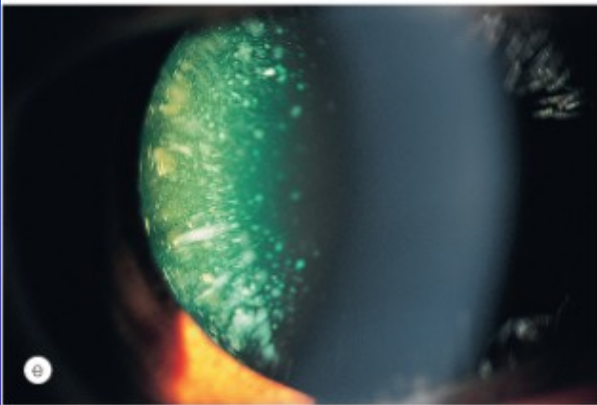
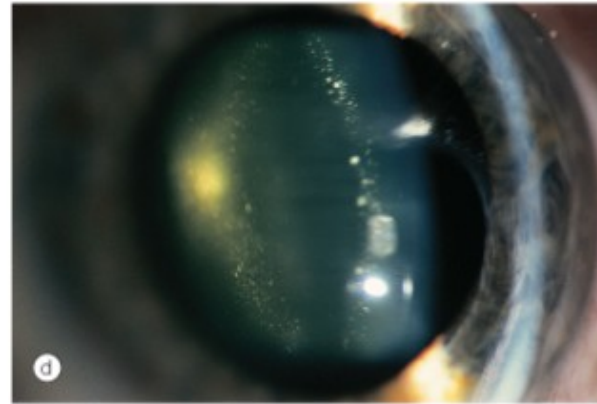
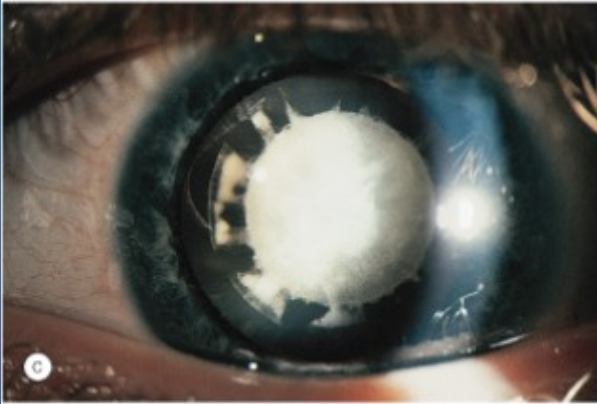
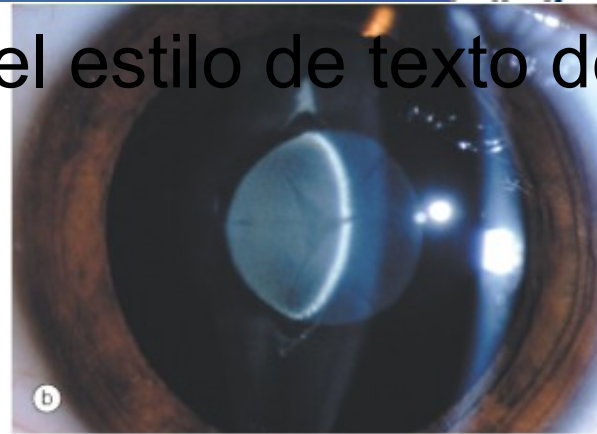
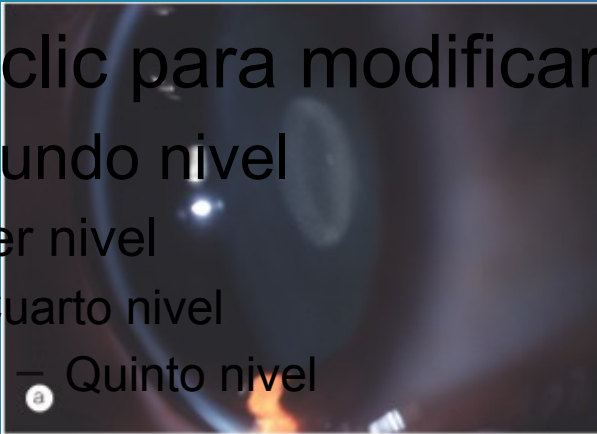
# Leucocoria

## CATARATA CONGÉNITA

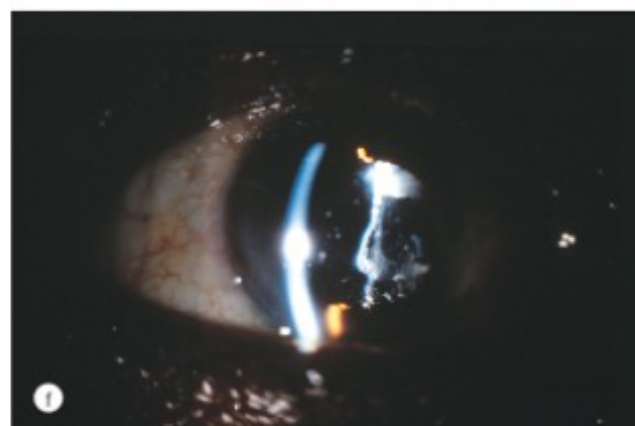
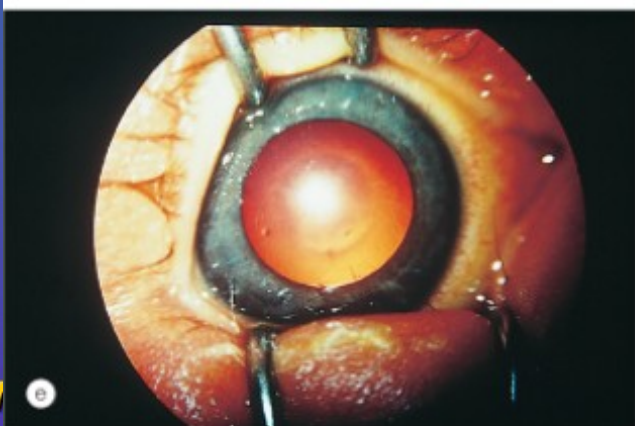
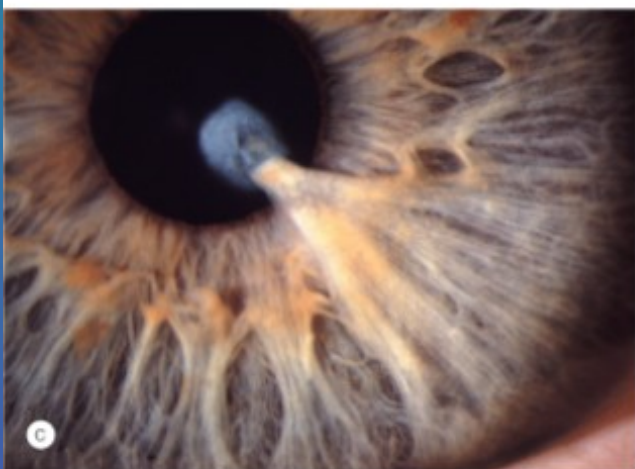
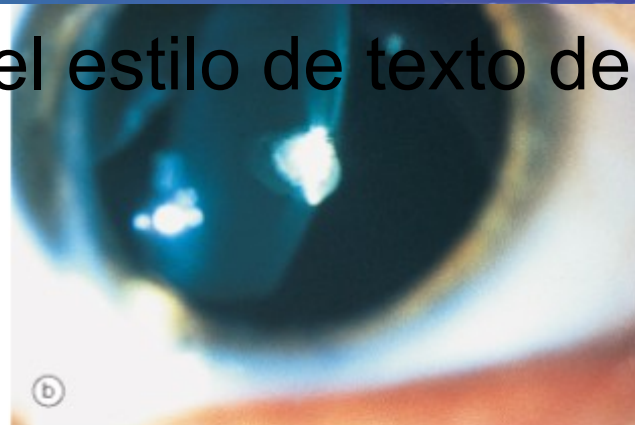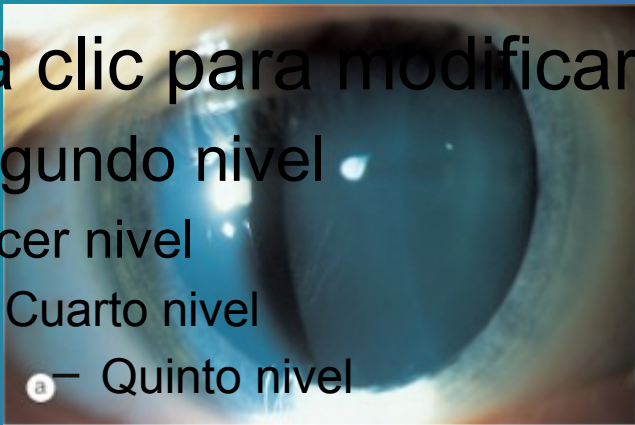
- Opacidad total o parcial del cristalino.
- Uni o bilateral.
- Aislado o por enfermedades sistémicas.
- Puede impedir el desarrollo visual definitivamente si es densa y/o central.
- Según su severidad precisa cirugía inmediata (primeros meses de vida) o seguimiento.



- Haga clic para modificar el estilo de texto del patrón
  - Segundo nivel
  - Tercer nivel
    - Cuarto nivel
    - Quinto nivel



- Haga clic para modificar el estilo de texto del patrón
  - Segundo nivel
  - Tercer nivel
    - Cuarto nivel
    - Quinto nivel



WV

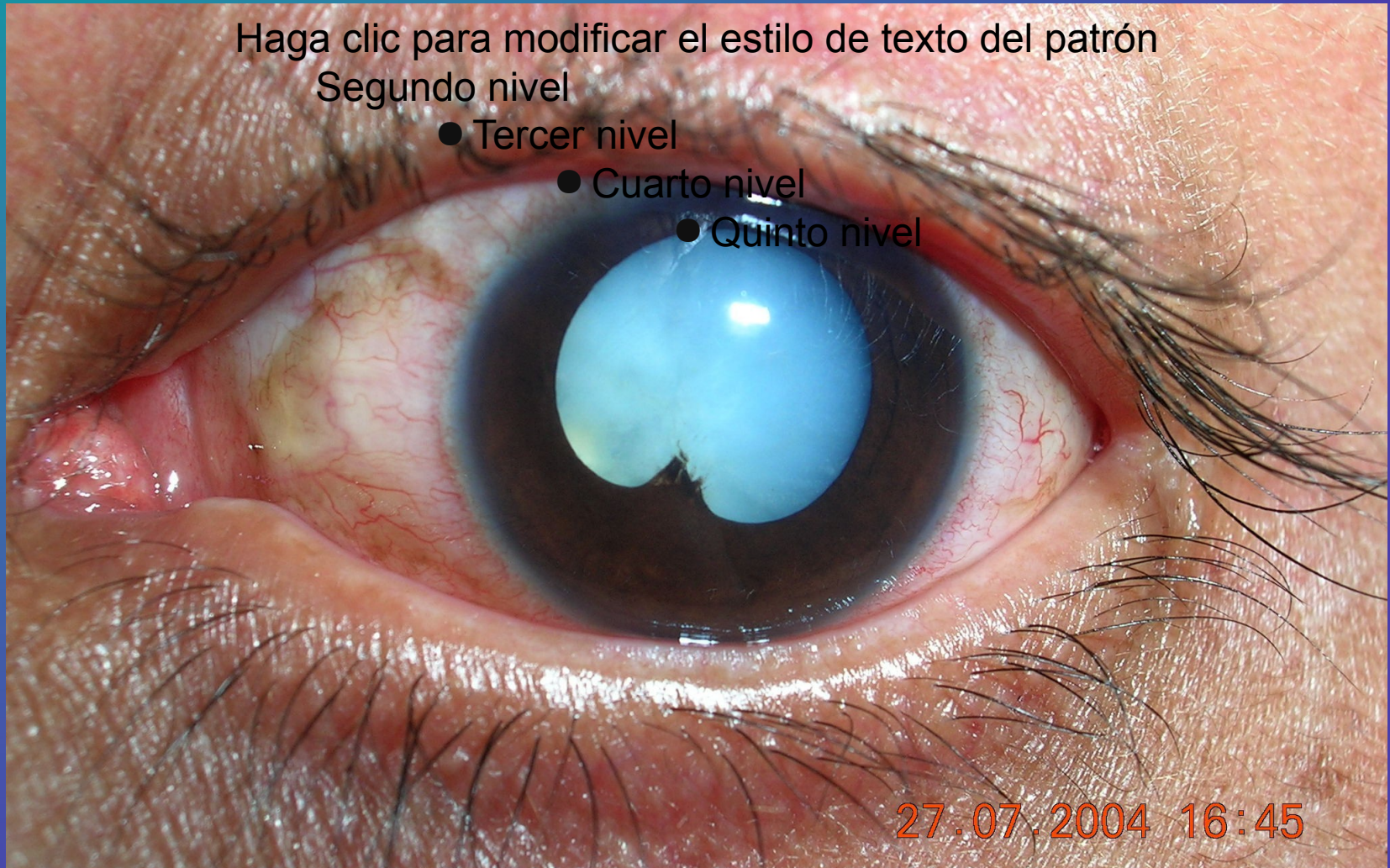Haga clic para modificar el estilo de texto del patrón

Segundo nivel

● Tercer nivel

● Cuarto nivel

● Quinto nivel



27.07.2004 16:45

# Leucocoria

## CATARATA CONGÉNITA

- Descartarla mediante test de Brückner.
- Puede precisar cirugía porque sea densa y/o por afectar el eje visual.
- Puede ser preciso operar al nacimiento o puede evolucionar y hacerse quirúrgica meses o años después (incluso en la vida adulta).

# Leucocoria

## RETINOPATÍA DE LA PREMATURIDAD

- Neovascularización retiniana periférica.
- Asociado a supresión prematura del desarrollo vascular retiniano periférico por hiperoxia; y posterior sobreactivación de estímulos vasoproliferativos normales retinianos (VEGF) al volver a  $FiO_2$  ambiental.

# Leucocoria

## RETINOPATÍA DE LA PREMATURIDAD

- Los neovasos periféricos entran en cavidad vítrea (en las formas avanzadas) pudiendo generar tracción vitreorretiniana.
- La tracción genera desprendimiento de retina traccional □ leucocoria.
- Bilateral y aproximadamente simétrica.

# Leucocoria

## RETINOPATÍA DE LA PREMATURIDAD

- Protocolo diagnóstico establecido.
- Tratamiento (antiVEGF en estudio actualmente):
  - Fotocoagulación láser periférica.
  - Vitrectomía si complicaciones (DR traccional).



**Gracias por vuestra atención**

Dr. Díez del Corral Ramírez  
DEP 30-10-2014

