

SINDROME DE DUBIN JOHNSON

Reporte de un Caso y Comentario Sobre el Tema

DR. JORGE MIRANDA MARTÍNEZ*
DR. JORGE PIZA ESCALANTE**

Desde las primeras descripciones de este síndrome en 1954 por Dubin y Johnson (5) y por Srinz y Nelson (12), siguen siendo los elementos fundamentales para su diagnóstico encontrar una ictericia crónica en una persona portadora de un hígado cargado de pigmento pardo.

Butt y cols. (3) describen la incidencia familiar del padecimiento y proponen que corresponde a un error congénito en el metabolismo de los pigmentos biliares, caracterizado por un impedimento del hepatocito para excretar la bilirrubina ya conjugada hacia los canaliculos biliares (3-5-9). Se cree que un gene autosómico dominante con diverso grado de expresividad es el responsable de tal alteración metabólica (3).

No existen diferencias de frecuencia racial o de sexo (3) y puede ser descubierto aún a edades avanzadas; casos seguidos durante muchos años confirman la benignidad del proceso, y su diagnóstico preciso puede evitar laparatomías innecesarias (cerca de un 60% de los casos han sido sometidos a cirugía (7)).

Sin embargo, últimamente se han descrito variantes del síndrome y se han agregado algunas peculiaridades en los hallazgos de laboratorio e histológicos: así, Mandema et al (6) han descrito la característica elevación tardía en los niveles de bromosulfaleína plasmática y han explicado estos hallazgos determinando por cromatografía, que existe una regurgitación de bromosulfaleína conjugada por el hepatocito hacia el torrente sanguíneo. Dollinger (4) considera este fenómeno bastante específico del síndrome de Dubin Johnson, ya que él no lo pudo demostrar en otro tipo de hepatopatía.

Existe, además controversia sobre la naturaleza del pigmento. Caroli (citado por Schoenfield) lo considera como una melanina atípica. Arias (1) lo cataloga como un metabolito oxidado y depolimerizado que normalmente se excreta en la bilis, pero la mayoría de los autores lo siguen incluyendo en el grupo de los lipocromos.

* Sección de Medicina, Hospital Central, Caja Costarricense de Seguro Social.

** Servicio de Anatomía Patológica, Hospital Central, Caja Costarricense de Seguro Social.

Se ha reportado (10) que el mismo pigmento (según las actuales técnicas histológicas) puede encontrarse en cierto número de personas aparentemente sanas, o en diversas enfermedades de origen extrahepático.

También se han publicado casos compatibles con hiperbilirrubinemia constitucional (Enfermedad de Gilbert), con acúmulo de pigmento similar a lipocromo en el hígado (8) y otros con pigmento hepático, pero sin ictericia (2), describiéndose estos últimos como una variante de Dubin Johnson.

Se han mencionado, además, (3) que la cantidad de pigmento puede variar con el tiempo y que su concentración no guarda relación directa con los niveles de bilirrubina sérica presentes en el momento de la biopsia.

REPORTE DE UN CASO:

G.A.M., 29 años, masculino, vecino de Pococí provincia de Limón, peón de plantación bananera. Ingresó por primera vez al Hospital Central de la Caja Costarricense de Seguro Social en diciembre de 1966 para estudio por ictericia. Tres meses antes había consultado en Dispensario por cuadro diarreico acompañado de anorexia y astenia, un mes después había regresado a la consulta por coluria, ictericia conjuntival, sensación de peso en hipocondrio derecho y aumento de su astenia. Siete años antes había tenido episodio de ictericia que se prolongó por espacio de 2 meses y que no recibió tratamiento médico. No se describen antecedentes de etilismo, de malaria o de ingesta reciente de drogas hepatotóxicas.

Durante su primer internamiento del 19-XII-66 al 17-I-67 se le encontró icterico, con hígado palpable y doloroso a la presión, en especial en zona vesicular, con borde inferior cortante y que sobresalía 4 a 6 cms. del reborde costal en línea medio clavicular y borde superior percutible en 6º espacio intercostal derecho.

Se llevaron a cabo una colecistografía y una colangiografía I.V. que no demostraron vesícula ni vías biliares, una peritoneoscopia que mostró hígado de color café oscuro y con pequeñas nodulaciones; se tomaron dos biopsias hepáticas. Se realizó un sondeo duodenal que obtuvo bilis B y C con abundantes pigmentos biliares.

Continuó en control en Consulta Externa y se reinternó por sospecha de ictericia obstructiva en julio-67, practicándosele nueva biopsia y colangiografía por infusión que permitió visualizar, en las últimas placas (5 horas), vesícula sin evidencia de litiasis y colédoco sin datos de obstrucción.

Con ocasión de cuadro gripal o con esfuerzos físicos intensos aparecía coluria, ictericia y dolorimiento en H.D. encontrándosele en esos momentos hepatomegalia blanda y dolorosa, como la descrita anteriormente, que luego se reducía lenta y parcialmente.

Actualmente lleva más de 2 años en control en Consulta Externa y se han practicado en total 4 biopsias de hígado. Niega coluria, el dolor en H.D. es mínimo y la ictericia apenas visible en conjuntivas; sin embargo estos dos fenómenos se exacerban siempre con el ejercicio. No existe esplenomegalia, circulación colateral, ni ascitis y el hígado se palpa blando y doloroso a dos traveses de dedo del reborde costal.

	F. Alc.	Alb.	Glob.	Coolest.	Est.	B. T.	B. D.	SGOT.	SGPT.	Protr.
20-12-66	3.5 U.B.			255 mgs.	208	6.2 mgs.	2.9 mgs.	35 U.K.	29	92%
30-12-66	4.1			231	202	4.6	2.2	44	36	
9- 1-67	7.8	4.8 grs.	3.05 grs			4.3	2.4	35	29	
15- 6-67	4.6	4.7	2.8	210	3	3	1.4	41	80	92%
13- 7-67	4	4.7	2.6	336	2.4	2.4	1.5	39	36	
19- 9-67		4.9	2.6		2.1	2.1	0.8	32	50	100%
2-12-67	3.1				2.9	2.9	1.6	24	11	
19- 4-68	4.66	4.6	1.9	210	2.5	2.5	1.7	17	17	96%
14-10-68					3.4	3.4	2.2		64	
13- 3-69					2.8	2.8	1.3	20	16	

Las biopsias hepáticas (intervalo entre la primera y la última de 15 meses) revisadas en conjunto, muestran todas un pigmento pardo que se acumula en los hepatocitos y en algunas células de Kupfer, es hemosiderina negativo y PAS francamente positivo, por lo que puede aceptarse como un lipocromo. No existe en ninguna biopsia datos compatibles con hepatitis o con cirrosis y los fenómenos de discreta fibrosis e inflamación portal visibles en la primera biopsia (peritoneoscopia) no estaban presentes en las dos últimas. En éstas en cambio, se observa mayor cantidad de pigmento con predominante distribución centrolobulillar.

Urobilinógeno fecal 98.8 mgs./día (4-1-67) - 114 mgs. (2-10-67).
Urobilinógeno urinario 0.44 mgs. % (no se especifica volumen urinario) (4-1-67) - 0.56 mgs. % (30-9-67).

Floculación timol 0 - Agua destilada 0 - Oro coloidal 0. Fe sérico 150 gamas. Reticulocitosis 2.4% - 1.8% - 1%. Drepanocitos negativo tres investigaciones). Prueba de Jirgl, 22 setiembre 1967 = negativo. Curva de Bromosulfaleína:

	45 min.	90 min.	180 min.
15- 7-67	18.5%	26%	31%
28- 9-67	15 %	17%	20%
29- 9-67	20 %	27%	29%
2-12-67	13.5%		19%

Curva de depuración plasmática de Rosa de Bengala I^{131} , muestra a los 20 minutos post inyección una radiactividad sobre área encefálica de 37% y a las 3 horas de un 24%.

Curva de depuración plasmática de bromosulfaleína practicada en su única hermana, dio resultados totalmente normales.

Normales o negativos: hemoglobinas, leucogramas, orinas, urea, creatinina, glicemia, guayacos, potasio, sodio, CO_2 , Rx. simple de abdomen, Rx. de tórax, serie gastroduodenal.

DISCUSION:

Creemos que el caso descrito corresponde al primer síndrome de Dubin Johnson publicado en Costa Rica.

Desde un primer momento llama la atención en él, ante un cuadro clínico muy sospechoso de hepatitis viral, los bajos valores de transaminasas y la ausencia de datos histológicos que confirmaran tal sospecha.

La evolución con bilirrubinas siempre elevadas y con episodios de intensificación de su ictericia en relación con "stress", infecciosos o de otra índole, podría haber hecho pensar en hepatitis crónica activa, pero nuevamente la histología y los valores de globulinas séricas está en contra de esa presunción. La consistencia del hígado, la larga evolución con hiperbilirrubinemia sostenida, la ausencia de datos clínicos compatibles con hipertensión portal y nuevamente la histología, negando en forma repetida la existencia de hepatoesclerosis, son todos datos que nos permiten descartar la existencia de cirrosis.

La obstrucción incompleta de vías biliares es otra lesión que se presumió podía tener este enfermo; sin embargo, una colangiografía por infusión, intravenosa lenta, y con toma de placas durante un tiempo prolongado, permitió visualizar una vesícula sin litiasis y unas vías biliares no dilatadas, con lo que se desecha la posibilidad de obstrucción. Las fosfatasas alcalinas siempre fueron normales y nunca hubo evidencia de colangitis.

Por último, no hay datos de anemia, de drepanocitosis o de reticulocitos elevados, ni las bilirrubinas ni la coluria son compatibles con un fenómeno hemolítico.

Ante tal estado de cosas cobra importancia la presencia de un pigmento pardo en los hepatocitos, que se colorea francamente como lo hacen las lipofuscinas. Aunque la presencia de este pigmento no es patognomónico de un Dubin Johnson, ya que se ha descrito en otros padecimientos (8-10), adquiere suma importancia su presencia en un paciente icterico crónico.

Si a esto agregamos las peculiares curvas de depuración plasmática de bromosulfaleína, que son casi específicas del Dubin Johnson, que fueron repetidamente comprobadas en el caso actual y que últimamente se han propuesto (4) como un "screening test" para la búsqueda de este tipo de pacientes, creemos estar en presencia de una alteración en el manejo de los pigmentos biliares, como la descrita por Dubin Johnson y Sprinz y Nelson.

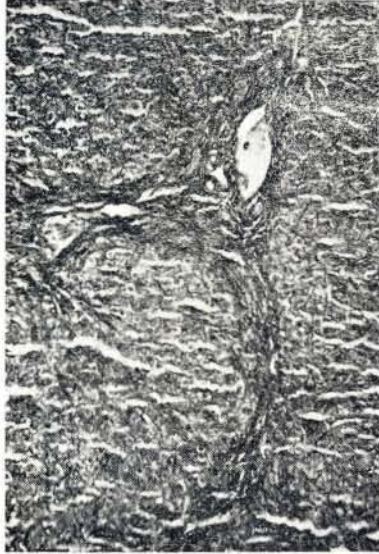Llama la atención que en la curva de depuración del Rosa de Bengala I¹³¹ no se encontraron elevaciones tardías semejantes a las observadas con la bromosulfaleína; este fenómeno no lo hemos visto reportado en la literatura consultada.

Creemos que no son impedimentos para hacer el diagnóstico de Síndrome de Dubin Johnson los datos clínicos anotados de hepatomegalia dolorosa y de importante porcentaje de bilirrubina no conjugada presente en el suero, ya que estos fenómenos se describen en los casos publicados por el propio Dubin (5).

Es interesante en el aspecto histológico, la presencia de moderada fibrosis e inflamación portal visible en las dos primeras biopsias y ausente en las dos últimas. En éstas, en cambio la cantidad de pigmento es mayor y se observa en forma predominante en la vecindad de la vena central del lobulillo. La existencia de pigmento en las células de Kupffer se ha descrito en algunos de los casos publicados (5) y también la presencia de fibrosis portal (9).

Lamentablemente en este caso no se pudo llevar a cabo un estudio sistemático de sus familiares, observándose solamente que su única hermana tenía un metabolismo de la bromosulfaleína totalmente normal.

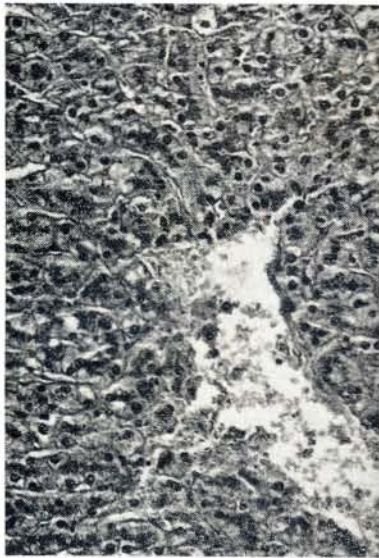
- A — 100x Azan — Segunda biopsia, tomada con pinza durante peritoneoscopia que muestra fibrosis e inflamación portal.
- B — 250x — Hematoxilina-eosina — Pigmento alrededor de vena central del lobulillo, en forma de granos, oscuros intracelulares.
- C — 400x — Hematoxilina-eosina — Detalle de los gránulos del pigmento.
- D — 400x — Retículo — Detalle del pigmento intracelular.



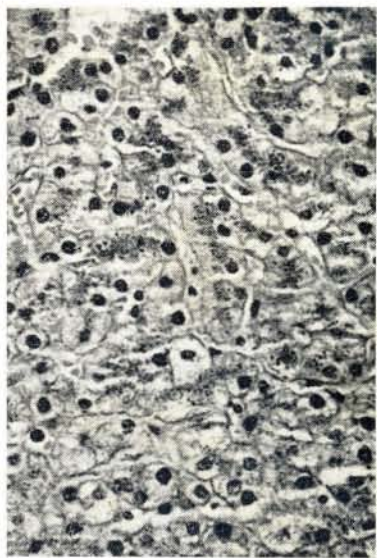
B



D



A



C

RESUMEN

Se presenta y discute el primer caso de síndrome de Dubin Johnson publicado en Costa Rica.

Se mencionan las distintas opiniones sobre la naturaleza del pigmento y se comenta sobre algunas variantes del síndrome; se hace hincapié en que el pigmento puede también encontrarse en células de Kupffer y que un moderado grado de fibrosis portal no es incompatible con el síndrome. Se enfatiza que las peculiares curvas de depuración de bromosulfaleína son un elemento de gran importancia en el diagnóstico.

SUMMARY

The first case of Dubin Johnson's syndrome published in Costa Rica is presented.

Different opinions about the nature of the pigment are mentioned, as well as some variants of this syndrome. The fact that the pigment may be found in Kupffer cells and the value of bromosulphalein clearance test are stressed.

The presence, as in our case, of a moderate degree of portal fibrosis does not rule out the diagnosis.

BIBLIOGRAFIA

- 1.—ARIAS, I.
Syndromes Primarily Associated with Abnormalities of Bilirubin Metabolism (1967). *Post-graduate Medicine*, 41:15-20.
- 2.—BURKA, E. R. et. al.
Lipochrome hepatitis without Jaundice (1961). *Am. J. Med. Sci.*, 242:746-749.
- 3.—BUTT, H. R. et. al.
Studies of Chronic Idiopathic Jaundice (1966). *Gastroenterology*, 51:619-630.
- 4.—DOLLINGER, M. R.; BRANDBERG, LI. L.
Late Elevation in Serum Bromsulphalein in Dubin Johnson Syndrome (1967). *American Journal of Digestive Diseases*, 12:413-417.
- 5.—DUBIN, I. N.
Chronic Idiopathic Jaundice (1958). *American Journal of Medicine*, 24:268-292.
- 6.—MANDEMA, E. et. al.
Familial Chronic Idiopathic Jaundice. (Dubin Sprinz Disease) with a note on Bromsulphalein Metabolism in this Disease (1960). *American Journal of Medicine*, 28:42-50.
- 7.—MARGULIES, G. S.; FINGER, D. H.
Chronic Idiopathic Jaundice (1960). *Amer. J. Surg.*, 99:339-342.

- 8.—SAGILD, U. et. al.
Constitutional hyperbilirubinemia with unconjugated bilirubin in the serum and lipochrome, like pigment granules in the liver (1962). *Ann. Intern. Med.*, 56:308-314.
- 9.—SCHOENFIELD, L. J. et. al.
Studies of Chronic Idiopathic Jaundice (Dubin Johnson Syndrome) (1963). *Gastroenterology*, 44:101-111.
- 10.—TYGSTRUP, N. et. al.
Correlation between pathological and clinical findings in 195 consecutive liver biopsies showing brown pigment (1965). *Gut.*, 6:194-199.
- 11.—WOLF, R. L. et. al.
Chronic Idiopathic Jaundice (1960). *American J. of Medicine*, 28:32-41.
- 12.—SPRINZ, H.; NELSON, R. S.
Ann. Int. Med., 41:952; 1954.