

# La Peritoneoscopia en el Diagnóstico de los Padecimientos Intra-abdominales

por

Dr. Juan Jaramillo Antillón.\*

La inspección del peritoneo y de los órganos contenidos en la cavidad abdominal a través de las paredes del abdomen fue iniciada por el médico alemán Kellin a principios de este siglo y divulgada por Jacobaeus en 1910. Este médico sueco, haciendo gala de una audacia realizadora verdaderamente notable, efectuó en seres humanos la laparoscopia y la toracoscopia, desgraciadamente a partir de él y hasta hace pocos años, ambas técnicas padecieron las consecuencias de una falta de confianza de los internistas y el anatema de los cirujanos. Sin embargo recientemente estos métodos han despertado en todas partes un interés renovado y se asocian beneficiosamente al diagnóstico y a las técnicas quirúrgicas.

En manos experimentadas puede considerarse un procedimiento inocuo que ofrece considerable ventajas sobre la laparotomía exploradora en cuanto a morbilidad y mortalidad, sobre todo en enfermos seniles o en mal estado general ya que se practica bajo anestesia local y la incomodidad que produce al paciente resulta mínima; además bien interpretada evita laparotomías inútiles y peligrosas para el enfermo.

## MATERIAL Y METODOS.

Se presenta un estudio de 35 pacientes a quienes personalmente se les practicó inspección de los órganos intraabdominales con el peritoneoscopio de RUDDOCK. El trabajo se realizó en el Hospital Central del Seguro Social y el grupo de principal de enfermos eran portadores de enfermedad hepática, siendo en este tipo de padecimientos en los cuales el medio diagnóstico tiene mayor utilidad.

La edad máxima fue de 74 años y la edad mínima de 15 años, 19 eran del sexo masculino y 16 del femenino. Aparte del estudio endoscópico del órgano afectado se tomó al mismo tiempo biopsia bajo visión directa de 17 casos e inclusive fotografías endoscópicas en algunos de ellos.

\* Del Servicio de Cirugía del Dr. Manuel Aguilar Bonilla. Hospital Central C. C. S. S.

Se empleó el peritoneoscopio de la American Cystoscope Makers Inc., creado por el Dr. Ruddock, cuya simplicidad y precisión nos

han dado excelentes resultados y que consta : a) Una pequeña aguja trocar destinada a la producción de un neumoperitoneo en asocio de la pera de insuflación de aire.

b) Un gran trocar con mandril para permitir en paso del endoscopio a través del mismo hacia el interior de la cavidad abdominal una vez introducido este.

c) El endoscopio con su sistema de iluminación y transmisión de imagen.

d) Una pinza de biópsia especial, que lleva en si un endoscopio más fino para la visión de la zona lesionada y su sistema de electrocoagulación para el momento de la biópsia.

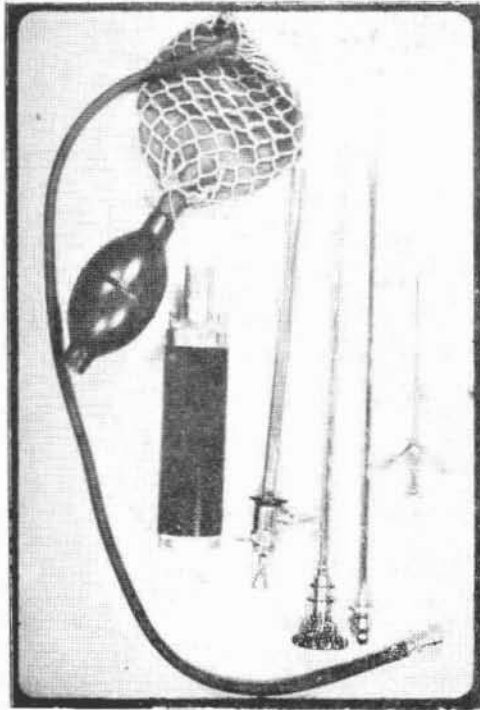
e) Una fuente de luz.

#### TECNICA

Paciente en ayunas, con enema previo, se premedica con fenergan atropina o una ampolla de demerol, se desinfecta el abdomen se ponen campos estériles y con xilocaína se anestesia la región en un punto infra o supraumbilical línea media. Se punciona con el trocar fino y una vez penetrado al abdomen se retira el mandril se insufla aire para crear el neumoperitoneo, se retira rápidamente el trocar pequeño y se introduce el grande, se le extrae el mandril y se le coloca el peritoneoscopio. La orientación inicial puede resultar difícil y a menudo requiere cierta práctica. Si hay ascitis se debe extraer la mayor cantidad posible de esta. Para la fotografía empleamos una cámara marca EXACTA de sistema reflex con película Exthacrome high-Speed 160<sup>0</sup> luz artificial.

#### CONSIDERACIONES GENERALES.

Actualmente la laparoscopia abdominal se practica en los principales centros médicos del mundo; sin embargo este examen cuya utilidad es evidente, a sido visto por los cirujanos con cierta aprensión debido al temor que algunos tienen de que hiciera inutil la laparatomía exploradora. A mi juicio se debe considerar que ambos exámenes no se excluyen mutuamente, la peritoneoscopia es un exámen complementario que sólo en determinados casos puede hacer superflua una laparatomía exploradora, ya que a pesar de la excelente visibilidad de los órganos y de la biópsia que se puede obtener del hígado, la investigación laparoscópica queda limitada a los órganos superficiales intraabdominales como son. El hígado,



Peritoneoscopio  
de Ruddock

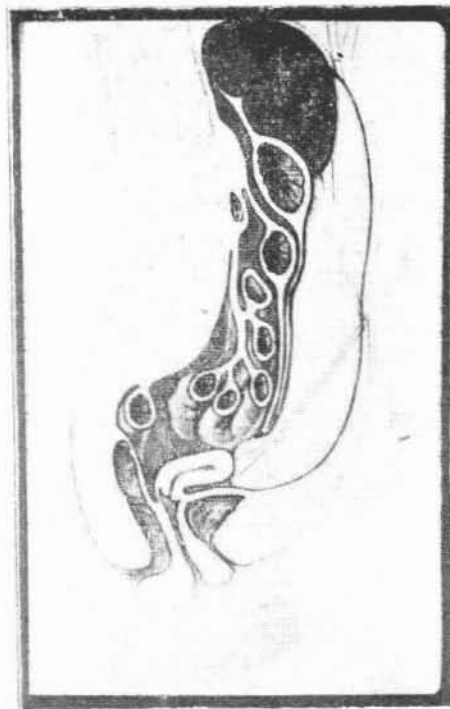

Imagen lateral  
del estudio  
peritoneoscópico

la vesícula, cara anterior del estómago, epiplón mayor, superficie peritoneal, diafragma abdominal, bazo, ciego y colon ascendente, sigmoides a veces, e intestino delgado en algunos segmentos.

### INDICACIONES

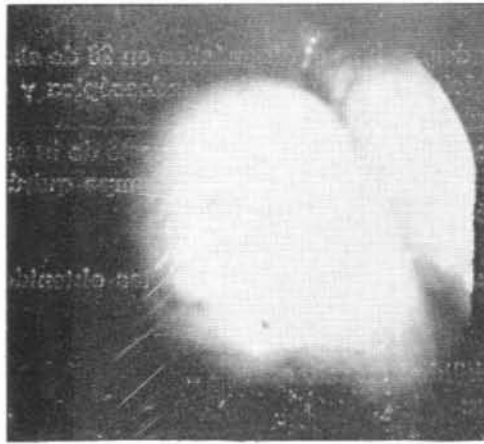
- 1) ICTERICIAS DE ORIGEN OSCURO: Mediante la laparoscopia puede establecerse el diagnóstico diferencial entre la ictericia parquimatosa y la ictericia obstructiva externa. El plazo de observación que se imponían los internistas antes de evitar una ictericia al cirujano debe abreviarse con esta técnica, la cual es capaz no solo de hacer el diagnóstico sino también de evitar una intervención quirúrgica inútil y a menudo perjudicial a un cirrótico o enfermo con hepatitis, o por lo contrario señalar la urgencia de una intervención precoz, si se trata de una obstrucción externa.
- 2) HEPATOMEGALIAS: Nos indicará la existencia de tumores primarios o secundarios, abscesos hepáticos o Cirrosis.
- 3) ASCITIS: La inspección directa del hígado y serosa peritoneal contribuirá al diagnóstico señalándonos si esta se debe a Cirrosis, Tuberculosis o siembras carcinomatosas peritoneales.
- 4) TUMORES GASTRICOS: Aunque aquí no tiene utilidad tan evidente ya que solo informa de la cara anterior del órgano, sin embargo si puede establecer una contraindicación operatoria si se comprueba que el proceso canceroso se ha propagado al hígado o peritoneo.
- 5) ESPLENOMEGALIAS: El bazo crecido es muy fácil de ver, lo cual nos permitirá diferenciar, el tipo congestivo del tumoral o salir de la duda si en realidad la masa corresponde a Bazo.
- 6) CAVIDAD PELVICA: Mediante la posición de Trendelenburg se desplaza el contenido abdominal y a veces pueden verse tumores ováricos, de matriz, embarazos extrauterinos y enfermedades de la vejiga o sigmoides.
- 7) TUMORES INTRA-ABDOMINALES: Puede indicarnos el lugar de origen y sus características malignas o benignas, así como su extensión metastásica peritoneal o hepática.

### CONTRADICCIONES

Absolutas. Abdomen agudo y enfermos comatosos.

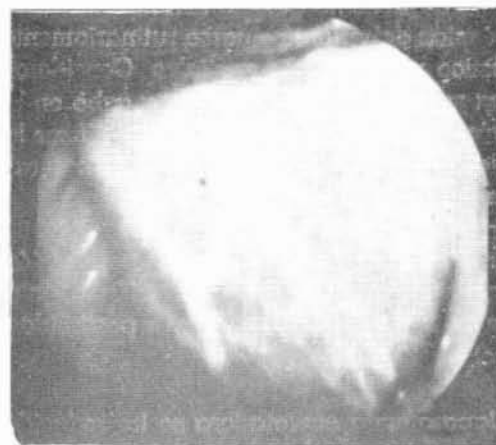
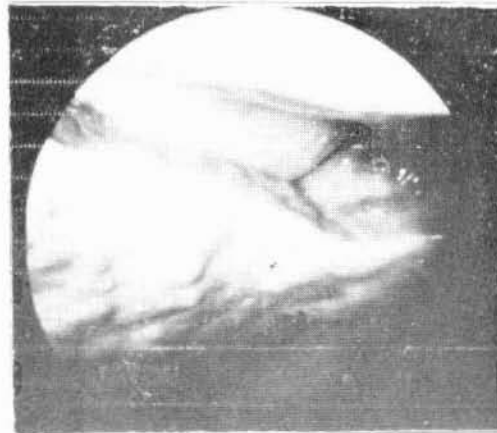
Relativas: Operaciones previas y antecedentes de peritonitis por el peligro de perforación del intestino por adherencias. En nuestra serie tres enfermos tenían operaciones anteriores. Hernias umbilicales, inguinales y de otro tipo, por el peligro de encarcelación.

Alteraciones severas de los factores de coagulación.



Vesícula Distendida  
por cáncer  
del Páncreas

Imagen de Cirrosis.  
debajo de la cual  
se puede apreciar  
la Vesícula



Abceso hepático  
y Linfangitis  
superficial.

## RESULTADOS

De los 35 enfermos examinados, se hizo el diagnóstico en 28 de ellos (esto incluye el resultado global de la impresión endoscópica y el reporte de la biopsia laparoscópica).

8 de los pacientes fueron laparatomizados pues el reporte de la endoscopia hacía que su problema cayera dentro del campo quirúrgico, (en todos se confirmó el diagnóstico hecho).

4 casos fueron autopsiados confirmandose así los datos obtenidos por la endoscopia.

No hubo mortalidad ni morbilidad en esta serie.

Los casos estudiados fueron:

Carcinoma de la vesícula .....	1
Coledocolitiasis .....	3
Cancer del Páncreas .....	1
TB Peritoneal .....	1
Cancer Gástrico .....	3
Hidropiocolicisto .....	3
Hepatoma Primario .....	3
Carcinocirrosis .....	1
Abceso Hepático .....	1
Cirrosis .....	10
Carcinomatosis peritoneal .....	1
(Ca de páncreas)	
No se hizo el diagnóstico .....	7
<b>TOTAL .....</b>	<b>35 enfermos</b>

## CONCLUSIONES

Los resultados obtenidos en el presente trabajo son muy halagadores y creemos que esta técnica debería efectuarse rutinariamente como complemento diagnóstico en nuestros hospitales. Consideramos que la biopsia hepática es indispensable llevarla a cabo en la mayoría de los casos posibles, pues permite ratificar o rectificar la impresión macroscópica de la enfermedad precisando así la naturaleza histológica de la lesión.

Además esta biopsia tiene la ventaja de ser hecha bajo visión directa y la selectividad de poder escoger una zona enferma para la misma hace que ese estudio histológico tenga mayor posibilidad de dar el diagnóstico correcto.

Creo que el terreno de la laparatomía exploradora se ha reducido actualmente mediante el empleo de esta técnica, para beneficio di-

recto del paciente y economía de la Institución: además la inocuidad del método peritoneoscópico debe impelernos a utilizarla antes de recurrir a la laparatomía exploradora.

Del examen endoscópico uno debe esperar en primer término un diagnóstico etiológico y después la obtención de datos importantes sobre la oportunidad de una operación útil al enfermo. La peritoneoscopia establece pues una mejor indicación de la laparatomía exploradora, suprimiéndola en casos en que resulte evidente la inoperabilidad de la enfermedad o lo innecesario de la misma.

