

Protocolos (diagnósticos y terapéuticos)

Protocolos en neuro-oftalmología pediátrica

Pediatric neuro-ophthalmology protocols

Nieves Martín-Begué¹, Susana Noval Martín², Jesús Barrio Barrio³,
Marta Galdós Iztueta⁴

1. PROTOCOLO DIAGNÓSTICO DEL PAPILEDEMA EN LA EDAD PEDIÁTRICA

Nieves Martín-Begué

*PhD. Unidad de Oftalmología Pediátrica.
Hospital Universitari Vall d'Hebron,
Barcelona*

Definición

El papiledema es el edema del disco óptico secundario al aumento de la presión intracraneal (PIC). Suele ser bilateral aunque hay casos asimétricos, incluso unilaterales.

Etiología

Múltiples enfermedades presentan papiledema como signo de hipertensión intracraneal en algún momento de su curso: tumores cerebrales y medulares, meningitis, trombosis senos venosos duros, traumatismos craneales, craneosinostosis, etcétera.

El síndrome pseudotumor cerebri (PTC) es un aumento de la presión intracraneal con un estudio de neuroimagen, resonancia magnéti-

ca (RM) cerebral y angio-RM, y composición del líquido cefalorraquídeo (LCR) normales. Los criterios diagnóstico han sido revisados en 2013 (1):

– Primario o hipertensión intracraneal idiopática: Diagnóstico de exclusión al descartarse todas las causas secundarias.

– Secundaria: Cuando se identifica una causa subyacente. En la edad pediátrica sobre todo se deben descartar causas endocrinas, infecciosas y preguntar por la ingesta de fármacos (suspensión corticoides tras un tratamiento crónico, inicio tratamiento con tetraciclinas, ciclosporina, hormona de crecimiento y retinoides, entre otros) (2).

El síndrome de pseudotumor cerebri es una entidad rara en la edad pediátrica y suele detectarse una causa subyacente en un 53-78% de los casos. Cuando debuta antes de la pubertad, no hay diferencia entre sexos ni se asocia a mayor prevalencia de obesidad.

Manifestaciones clínicas

Los síntomas de la hipertensión intracraneal son **visuales** y **sistémicos**.

La cefalea es el principal síntoma aunque sus características no son específicas. Hasta un

¹ PhD. Unidad de Oftalmología Pediátrica. Hospital Universitari Vall d'Hebron, Barcelona.

² PhD. Sección de Oftalmología Infantil. Hospital Universitario La Paz. IdiPaz. Universidad Autónoma de Madrid. Madrid

³ PhD. Clínica Universidad de Navarra. Idisna.

⁴ Hospital de Cruces, Bilbao.

33% de los niños son totalmente asintomáticos y el diagnóstico sólo es posible en una exploración oftalmológica rutinaria al detectar un papiledema. Otros síntomas son: tinnitus pulsátil, vómitos, dolor de espalda, rigidez cervical, etcétera. Los niños menores de dos años no presentan papiledema, pero sí un aumento del perímetro craneal, fontanelas a tensión, irritabilidad y vómitos.

Dentro de las manifestaciones visuales cabe destacar los **oscurecimientos visuales transitorios** de unos pocos segundos de duración mono o binocular y **fotopsias**. **Diplopía**, principalmente por la paresia/parálisis del VI nervio uni o bilateral. La agudeza visual suele estar conservada en el papiledema incipiente/desarrollado, mientras que hay compromiso de la visión central si el proceso evoluciona a papiledema atrófico. La hipertensión intracraneal maligna o fulminante puede afectar gravemente la visión en pocas semanas.

Diagnóstico diferencial del papiledema

— **Pseudopapiledema:** Elevación del disco óptico, con o sin borramiento de sus márgenes, cuya naturaleza es constitucional y no secundaria a un aumento de la PIC. Las drusas papilares enterradas son la principal causa de pseudopapiledema. También, existen otras causas: presencia de fibras de mielina, papilas repletas en hipermetropes, elevación nasal del disco en miopes. La ecografía ocular sigue siendo la prueba de elección para detectar drusas enterradas calcificadas. La autofluorescencia y la tomografía de coherencia óptica (OCT) de última generación también pueden ayudar a hacer el diagnóstico diferencial.

— **Hipertensión arterial maligna:** Edema de papila con hemorragias y exudados distribuidos por todo el fondo de ojo. La afectación visual está condicionada por la exudación macular y no por el edema del disco óptico. Aparece en el contexto de una emergencia hipertensiva de cualquier etiología. El diagnóstico se basará en el aspecto del fondo de ojo y la medición de la tensión arterial.

— **Papilitis bilateral:** Edema de papila bilateral asociado a importante disminución de agudeza visual y de la visión cromática. Se trata de una inflamación del nervio óptico de causa infecciosa/desmielinizante. En general, cuando desaparece el edema del nervio óptico, la visión se recupera en unas semanas, pero el pronóstico visual a largo plazo dependerá de la etiología subyacente.

— **Otras:** hiperviscosidad, hipotensión ocular, hemorragia aguda, neuropatía óptica tóxica (etambutol, metanol), trombosis vena central retina bilateral y meningitis por criptococo.

Signos de hipertensión intracraneal

Siempre debemos realizar una exploración oftalmológica completa, aunque los datos más importantes los recogemos mediante:

— **Fondo de ojo:** Edema del disco óptico. Según los hallazgos del fondo de ojo se puede clasificar en diferentes estadios: incipiente, desarrollado, crónico y atrófico.

— **Campo visual:** inicialmente se produce un aumento de la mancha ciega y defectos temporales inferiores. Al hacerse crónico el papiledema, se producen defectos arciformes sobre todo en sector nasal inferior. Cuando el papiledema es atrófico se produce una contracción concéntrica importante, solo persistiendo un islote temporal preservado.

— **Punción lumbar:** Se debe realizar con el paciente en decúbito lateral con piernas extendidas. El valor de la PIC considerado patológico en la edad pediátrica ha sido objeto de controversia. En estudios recientes se ha equiparado el valor de PIC en niños y adultos. Se considera patológicos valores por encima de 250 mm H₂O a cualquier edad; con excepción de los niños obesos y si la exploración se realiza bajo sedación –se considera patológico por encima de 280 mm H₂O–. En recién nacidos valores por encima de 76 mm H₂O son patológicos. Una medición normal de la PIC no descarta la existencia de hipertensión intracraneal. Para su confirmación, en casos de alta sospecha, es preciso realizar un registro de la PIC.

— **Resonancia magnética cerebral:** Existen signos indirectos de aumento de PIC en la RM: silla turca vacía, aplanamiento del polo posterior del globo ocular, distensión del espacio perióptico con o sin tortuosidad de nervio óptico y estenosis del seno transversal. Estos signos radiológicos tienen mayor especificidad que sensibilidad, y su presencia ayuda al diagnóstico pero su ausencia no lo descarta.

Protocolo diagnóstico

El diagnóstico de papiledema se realiza mediante una exploración oftalmológica completa: agudeza visual, visión cromática, motilidad ocular extrínseca e intrínseca y fondo de ojo bajo midriasis para valorar la totalidad del fondo de ojo y no solo la papila. En ocasiones

es necesario realizar pruebas complementarias (ecografía ocular, autofluorescencia y tomografía de coherencia óptica de la papila) para diferenciar el papiledema de otras causas de pseudopapiledema de papila.

Una vez establecido el diagnóstico de papiledema se debe investigar su etiología. Es preciso realizar una historia detallada (fármacos, patología de base, infecciones, ...), neuroimagen y una punción lumbar, tras haber descartado lesiones ocupantes de espacio con una prueba de imagen, para determinar la presión de apertura y composición del LCR. La prueba de neuroimagen de elección es la RM cerebral con estudio vascular que incluya sistema venoso y arterial. Cuando no es posible realizar la RM de forma urgente, se realiza una tomografía computarizada craneal de entrada y posteriormente se completa el estudio con la RM (fig. 1).

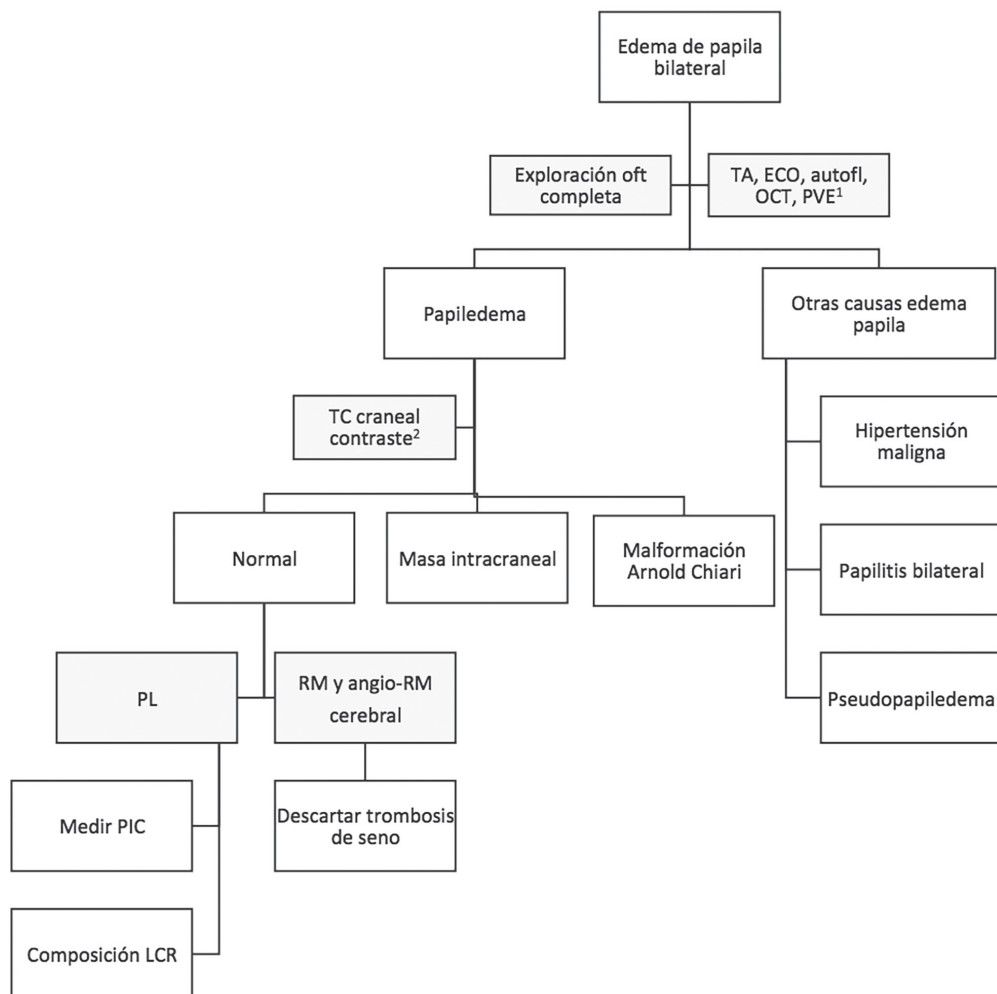


Figura 1. Algoritmo diagnóstico del edema de papila bilateral.

Autofl: autofluorescencia papila; ECO: ecografía ocular; LCR: líquido cefalorraquídeo; OCT: tomografía coherencia óptica papilar; OFT: oftalmológica; PIC: presión intracraneal; PL: punción lumbar; PVE: potenciales visuales evocados; RM: resonancia magnética; TA: medición tensión arterial; TC: tomografía computarizada

1) Se realizarán según la exploración oftalmológica y el aspecto del fondo de ojo; 2) Imposible realizar una resonancia magnética cerebral en un corto plazo de tiempo.

2. ANISOCORIA EN EL NIÑO

Noval S¹, Rubio Aparicio P², Velázquez Fragua R³, Buitrago M⁴

¹ PhD. Sección de Oftalmología Infantil. Hospital Universitario La Paz. IdiPaz. Universidad Autónoma de Madrid. Madrid

² Servicio de Hemato-oncología Infantil. Hospital Universitario La Paz. IdiPaz. Universidad Autónoma de Madrid. Madrid

³ Velázquez Fragua, R. Servicio de Neurología Infantil. Hospital Universitario La Paz. IdiPaz. Universidad Autónoma de Madrid. Madrid

⁴ Buitrago, M. Servicio de Radiología Infantil. Hospital Universitario La Paz. IdiPaz. Universidad Autónoma de Madrid. Madrid

Definición

La anisocoria es la diferencia entre el tamaño relativo de las pupilas, que en condiciones normales deben ser isocóricas y normoreactivas. Se puede producir una anisocoria como consecuencia de:

- Anomalía estructural del iris.
- Anomalía en la inervación parasimpática del músculo esfínter de la pupila.
- Anomalía en la inervación simpática del músculo dilatador del iris.

Anisocoria benigna o fisiológica

Hasta el 20% de los niños sanos pueden presentar una diferencia en el tamaño de las pupilas. Esa diferencia característicamente se mantiene constante en condiciones de luz y oscuridad, pero la diferencia podría ser mayor en condiciones de baja luminosidad. La diferencia suele ser variable o intermitente.

Figura 2. Diagnóstico diferencial de anisocoria mayor en la luz.

Anisocoria mayor en ambiente luminosos

La pupila patológica es aquella que no se contrae ante un ambiente lumínico (fig. 2), lo que presupone un fallo en la inervación parasimpática:

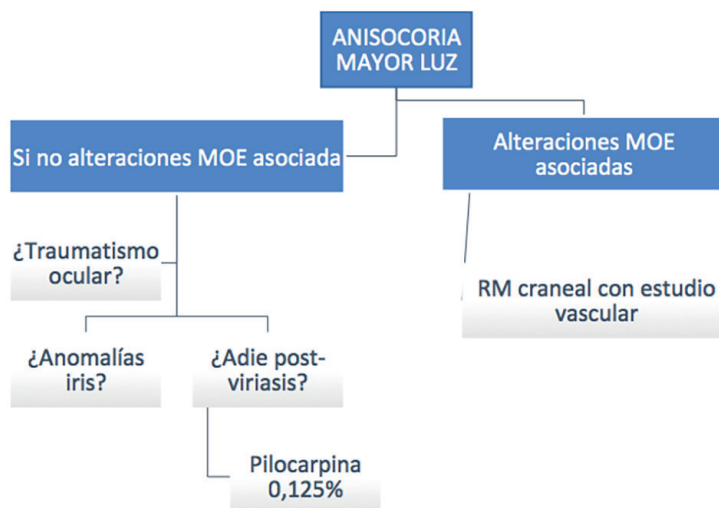
a) *Pupila tónica de Adie*: Se puede producir una disfunción local de la inervación parasimpática de la pupila en niños tras infecciones víricas sin que requieran estudios adicionales. La pupila al cabo de unos días en midriasis, se contrae con pilocarpina a bajas dosis (0,125%).

b) *Parálisis/paresia del III par craneal*: Las parálisis del III par craneal en la infancia suelen combinar en todos los casos alteraciones de la motilidad (exotropía u ojo desviado hacia fuera, con mayor frecuencia) con midriasis, parálisis de la acomodación y ptosis palpebral. Por lo tanto, la afectación pupilar es muy frecuente en los niños independientemente de la etiología, y sin valor para la orientación diagnóstica.

c) *Midriasis post-traumática*: Se trata de la secuela más frecuente en los traumatismos oculares en la infancia.

El estudio con RM craneal con contraste y AngioRm craneal urgentes debe hacerse en todos los casos en que se sospeche un III nervio craneal, ya sea congénito o adquirido.

El estado de la pupila no orienta a un origen vascular, por lo que el estudio de malformaciones vasculares que compriman el fascículo oculomotor debe hacerse en todos los casos y a lo largo de todo el trayecto (sin centrarnos en la comunicante posterior).



Síndrome de Horner (3)

Miosis, ptosis y posible anhidrosis facial por lesión en la vía simpática ocular.

La mayoría de los Síndromes de Horner congénitos y del lactante son benignos

a) Características

— Miosis con anisocoria de 1-2 mm, con mayor anisocoria en oscuridad (músculos dilataores pupila). La anisocoria puede ser transitoria, porque se manifieste como un retardo en la dilatación en condiciones de oscuridad.

— Ptosis palpebral superior de 1-2 mm (músculo tarsal superior): La anisocoria debe ir acompañada de ptosis para poder hablar de síndrome de Horner.

— Elevación párpado inferior o ptosis inversa (músculos retractores del párpado inferior).

— Pseudoenofthalmos (por disminución de la hendidura por la ptosis y ptosis inversa).

— Tanto Horner congénito como adquirido es raro el fenómeno de arlequín (flush facial en hemicara con emociones... por afectación de fibras simpáticas vasodilatadoras)

— Anhidrosis en síndromes preganglionares, mientras que cuando la afectación es postganglionar (al ganglio cervical superior) la fibras sudomotoras suelen estar preservadas

— Puede haber patrón asimétrico en el crecimiento del pelo más lacio en el lado afecto.

— La heterocormía del iris puede desarrollarse en los primeros 6 meses en casos congé-

nitos o adquiridos precoces debido a un fallo en la pigmentación completa del iris, con el lado afecto levemente más claro.

— En los casos adquiridos puede producirse hipotonía, miopía e hiperemia conjuntival transitorias

— Si el síndrome de Horner aparece combinado con otros signos, se puede localizar la lesión de origen en:

- Seno cavernoso: Horner + VI ó III nervios craneales
- Mesencéfalo: si afecta al núcleo del IV o el fascículo antes de la decusación y a las fibras simpáticas adyacentes: Horner + IV contralateral.

b) Prueba de la apraclonidina

Si se instilan gotas de apraclonidina en pacientes con Síndrome de Horner se produce dilatación de la pupila afecta y una leve dilatación de la pupila sana (4).

Sin embargo, no debe emplearse en niños menores de uno o dos años por el riesgo complicaciones tipo bradicardia, depresión respiratoria, depresión SNC.

c) Potenciales causas

Congénitos	Chiari, anomalías vertebrales cervicales, varicela o CMV congénitas, PHACE*
<u>Trauma perinatal</u>	Daño plexo braquial
Iatrogénico	<u>Cirugía cardiotorácica o del cuello</u> Diseccción carotídea
Infección oído medio	
Neurofibromatosis tipo 1 y 2	Schwannomas, neurinomas plexiformes o tumores malignos de nervios periféricos en tracto simpático
Neuroblastoma (5)	Masa cervical o torácica alta
* PHACE: Asociación de malformaciones de fosa posterior cerebral, grandes hemangiomas faciales, anomalías anatómicas de las arterias cerebrales, coartación aórtica y otras anomalías cardíacas y oculares).	

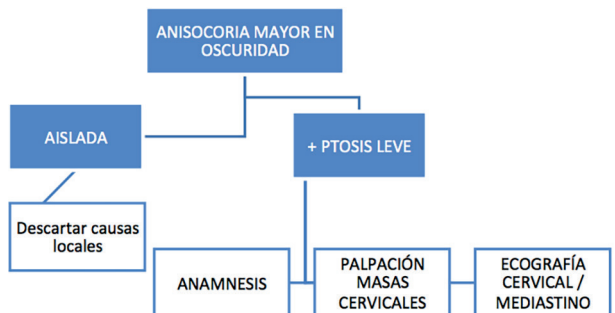


Figura 3. Diagnóstico diferencial de anisocoria mayor en la oscuridad.

Neuroblastoma (6)

Tumor derivado de células indiferenciadas neuroectodérmicas de la cresta neural del sistema nervioso simpático postganglionar.

Se trata del tumor sólido extracraneal más frecuente en menores de 1 año y supone el 9% de cáncer infantil y el 30-40% malignos neonatales.

a) Localización

- 50% Glándula adrenal.
- 25% Cadenas ganglionares simpáticas retroperitoneo o mediastino.
- 15% cavidad torácica.
- 3% pelvis.
- 3% cuello.

Aunque no sea una causa frecuente, se debe descartar un neuroblastoma en todos los niños con síndromes de Horner tanto adquiridos como congénitos sin antecedentes traumáticos o quirúrgicos cervicotorácicos

Los casos de *Horner secundarios a neuroblastoma son por compresión y por tanto localizados en el cuello o mediastino alto*. Sólo hay tres casos descritos a nivel abdominal pero secundarios a metástasis cervicales o segunda lesión primaria no diagnosticada.

b) Presentación clínica (7)

La edad media de presentación es de 18 meses a 3 años, con más del 50% diagnosticados antes del 1 año y el 80% antes de 5 años.

- Pérdida de peso, dolor y fiebre.
- Síndromes paraneoplásicos:
 - Encefalopatía cerebelosa aguda: Ataxia, sacadas mioclónicas, opsoclonus (Síndrome de Kinsbourne).
 - Según producción hormonal:
 - Diarrea.
 - HTA y episodios enrojecimientos.
- En función de la localización del tumor:

- Cadena simpática: Síndrome de Horner.
- Metástasis: Proptosis.

Estas pruebas de deben solicitar tanto en casos congénitos como adquiridos e independientemente de la presencia de heterocromía del iris. Pero no es necesario en casos tras cirugía cardíaca o cervical.

Pruebas de cribado:

- Palpación cervical
- Ecografía cervical en todos y de mediastino en neonatos y lactantes menores (mayores la ventana acústica y el rendimiento muy escasos).
 - Radiografía tórax y cuello abarcando ambas regiones en una sola proyección anteroposterior: En niños muy pequeños con un timo grande, las masas pequeñas mediastínicas pueden pasar desapercibidas.
 - Catecolaminas: Ácidos homovanílico y ácido vanil mandélico en orina. Clásicamente se medían en orina de 24 horas (difícil de conseguir en niños pequeños), pero actualmente la determinación se realiza en orina de micción, normalizado por creatinina. Están elevadas sólo en un 80% de los casos.
 - Solicitar angioRNM cervical si antecedente de parto traumático con fórceps por el riesgo de disección carotídea.
 - Ecografía renal e inguinal: La presencia de una masa cervical no descarta otros focos de neuroblastoma (múltiples) o que se trate de una metástasis, por lo que se deberá investigar la presencia de otros focos especialmente en la cavidad abdominal.

Pruebas ante alta sospecha clínica o con hallazgos positivos en las pruebas de cribado:

- RM cervicotoracicoabdominal
- Gammagrafía con 1231-MIBG (sensibilidad 88% y especificidad 83%) o 18FDG-PET-TC como alternativa (8).
- Biopsia/extirpación de la masa cervical o mediastínica, pero siempre esperar a tener los estudios de imagen necesarios completados.

3. NEUROFIBROMATOSIS TIPO I EN LA EDAD PEDIÁTRICA

Jesús Barrio Barrio

Clínica Universidad de Navarra. Idisna

Epidemiología y genética (9)

Se trata de una de las enfermedades genéticas más frecuentes (1/3.000 personas) con un patrón de herencia autosómico dominante con 100% de penetrancia pero alta variabilidad de expresión. Se debe a mutaciones en el gen NF1 (17q11.2) que codifica la neurofibromina: presente en oligodendrocitos, células Schwann y muchas otras células. Se trata de un gen con alta tasa de mutación, lo que explica que el 50% de los casos sean esporádicos (nuevas mutaciones del gen en personas sin antecedentes de la enfermedad).

Fisiopatología (9,10)

La neurofibromina es una proteína inhibidora del crecimiento y proliferación celular me-

dante acción inhibitoria sobre protooncogén RAS. La alteración del gen NF1 hace que se sintetice una proteína truncada, no funcional que conlleva aumento de actividad RAS. Esto da lugar a un síndrome de predisposición tumoral, con aumento de incidencia de tumores benignos y malignos de SNC, sistema nervioso periférico y otros (el riesgo de sarcoma es 20 veces superior a la población normal y de otros tumores, cinco veces).

Criterios diagnósticos (11)

El diagnóstico es clínico por cumplimiento de al menos dos de los siguientes signos:

- Al menos 6 manchas café con leche > 5 mm (prepuberales) >15 mm (postpuberales). Presente hasta en el 95% pero muy inespecífico.
- Pecas axilares o inguinales.
- Al menos 2 neurofibromas o 1 neurofibroma plexiforme.
- Al menos 2 nódulos de Lisch (en el 50% a los 5 años).
- Glioma de la vía óptica (un 15-20% de los pacientes).

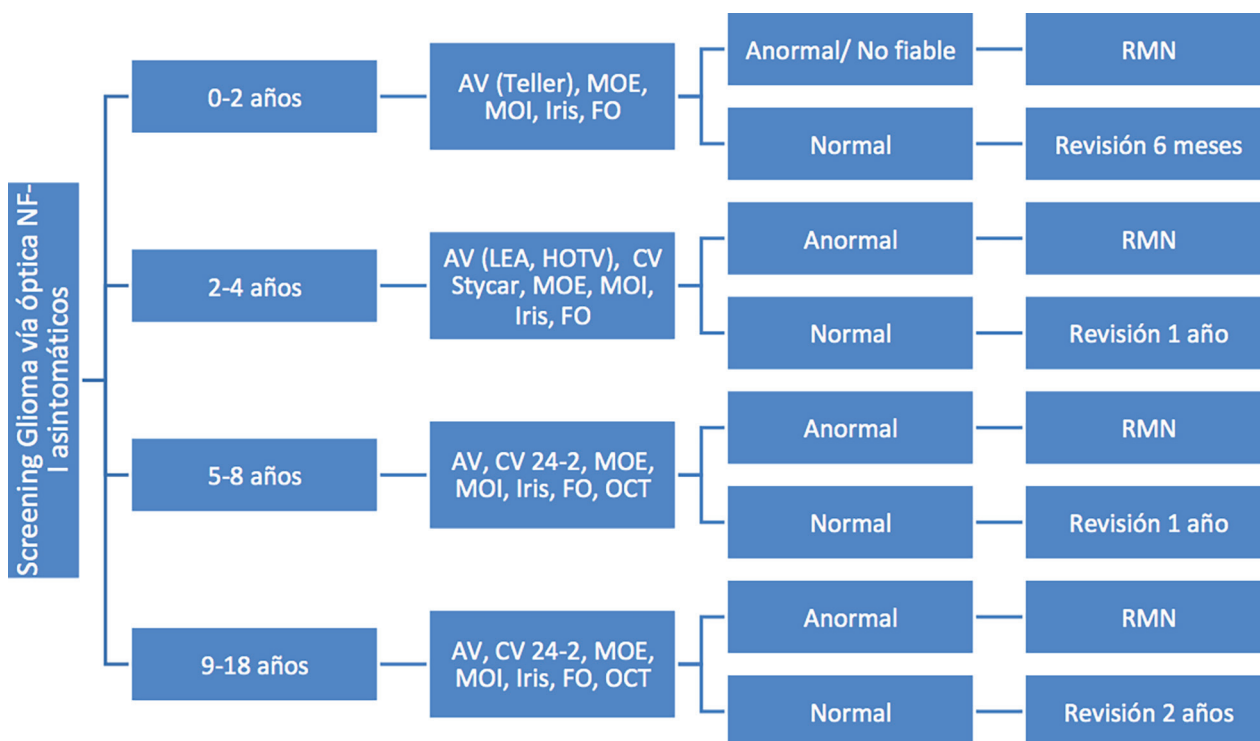


Figura 4. Protocolo de cribado a niños con neurofibromatosis.

— Displasia esquelética ala del esfenoides o adelgazamiento del córtex de los huesos largos (un 38% de los pacientes).

— Familiar de primer grado afecto de NF1 (50% de casos tienen antecedente familiar).

Debemos tener en cuenta que la aparición de estos signos es progresiva y la mayoría de niños no cumplen los criterios hasta los cuatro o cinco años. En los niños con pequeños con historia familiar negativa y que cumplen parcialmente los criterios de diagnóstico NIH, o en niños con presentaciones atípicas o para el diagnóstico diferencial de un glioma asociado o no a NF, puede ser necesario el análisis genético para confirmar el diagnóstico.

Manifestaciones Oftalmológicas (12)

a) *Nódulos de Lisch*

Se trata de hamartomas del epitelio pigmentado del iris, sin repercusión visual pero de gran valor diagnóstico. Se visualizan por biomicroscopía como lesiones abultadas de color marrón claro, sobre todo en la mitad inferior del iris.

Suelen aparecer antes que los neurofibromas cutáneos, pero progresivamente con la edad. De modo que sólo los detectaremos en el 5% de los menores de 3 años y en el 55% a los 5-6 años.

Aparecen con mayor frecuencia en los casos familiares (93%) que en los esporádicos (54%).

b) *Nódulos coroideos (13)*

Son difíciles de visualizar por fundoscopia y se detectan mejor mediante reflectancia infrarroja y OCT. Ha sido propuesto como nuevo criterio diagnóstico porque su prevalencia superior a los nódulos de Lisch en niños (hasta 71% en menores de 12 años).

c) *Neurofibromas plexiformes orbitarios o periorbitarios (14)*

Aparecen en menos del 10% de los niños antes de los 5 años. Se palpan como un saco

de gusanos siguiendo la distribución del nervio trigémino (V1, V2), por lo que pueden afectar el párpado superior, la ceja, la órbita hasta la sien. En todos los casos se debe solicitar una RM para valorar la infiltración de tejidos orbitarios. Su naturaleza infiltrante y recurrente los hace muy difíciles de tratar. Como consecuencia se produce una ptosis palpebral con alto riesgo de ambliopía privacional.

d) *Glioma de la vía óptica (12)*

Se trata de astrocitomas pilocíticos o gliomas de bajo grado con morbilidad en 1/3 a 1/2 de los casos. Aparecen en el 15%-20% de los pacientes con NF1, afectando al nervio, quiasma, tracto óptico, radiaciones o hipotálamo. La afectación de ambos nervios ópticos (35% de los casos) se considera patognomónico de NF1. Los gliomas también pueden ser esporádicos, con un curso clínico habitualmente más agresivo.

Aunque la transformación maligna de estos gliomas es infrecuente, su curso natural es impredecible, desde un crecimiento agresivo, otros silentes e incluso algunos muestran regresión espontánea.

Se puede sospechar la presencia de gliomas en niños con pérdida de visión progresiva unilateral, defectos de campo visual, proptosis, defecto pupilar aferente relativo (DPAR) o estrabismo. Según la fase de crecimiento activa o no del tumor, la papila puede visualizarse de color normal, edematosa o pálida. La ausencia de síntomas o signos no descarta la presencia de un glioma pues hasta el 50% de los casos son asintomáticos.

Cribado (NF1 asintomáticos)

El principal factor que debemos tener en cuenta es que el riesgo de glioma es mayor en niños menores de 6 años, especialmente en menores de 2 años. Existen marcadores de riesgo genético, como las mutaciones en extremo 5'

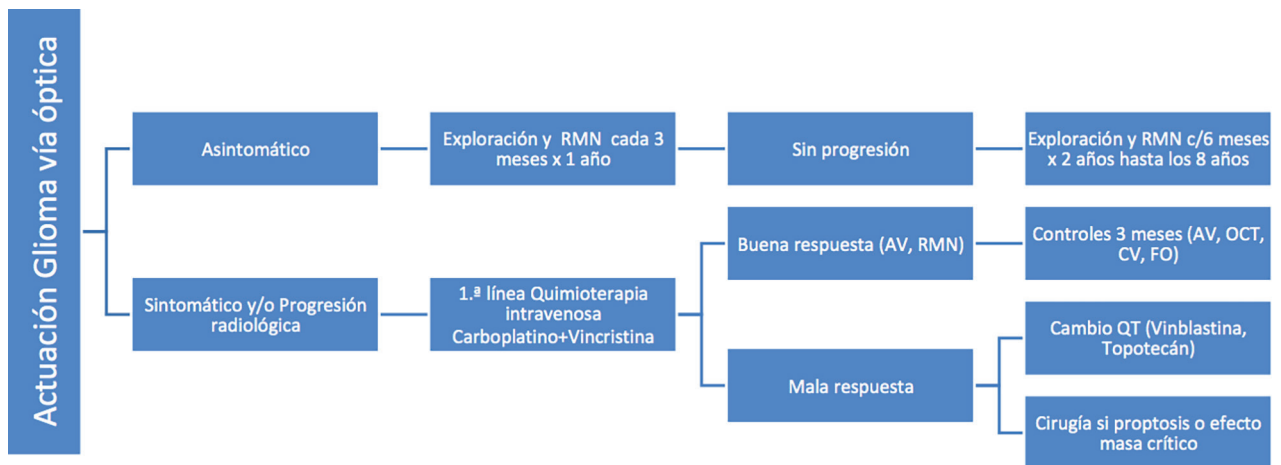


Figura 5. Protocolo de manejo de los gliomas de vía óptica asociados a NF1 en edad pediátrica.

gen NF1 (15,16), pero no siempre tendremos disponible esta información en los primeros dos años de vida (fig. 4).

Las dos claves en el diagnóstico precoz de los gliomas son:

— Revisión oftalmológica cada 3, 6 ó 12 meses según la edad, teniendo en cuenta que la falta de síntomas no excluye un glioma y que el riesgo de gliomas es especialmente alto en niños menores de 2 años en los que la exploración es más difícil.

— RM: Importante en los primeros años de vida; aunque existe cierta controversia sobre realizar RM de forma sistemática.

La proporción de gliomas que requieren tratamiento es relativamente baja, por lo que detectar progresión clínica en la afectación de

la vía visual y/o progresión radiológica son claves para decidir los casos en los que está indicado (fig. 5).

La presencia de síntomas en el momento del diagnóstico (60% de los pacientes) ha mostrado ser el mejor predictor de la necesidad de tratamiento, es infrecuente que los niños asintomáticos requieran tratamiento. El deterioro de la visión puede ser el primer signo de la presencia o progresión de gliomas en niños con NF1 y se considera un indicador fiable de los gliomas sintomáticos y por tanto de la necesidad de tratar. También está descrita una buena correlación AV y CV con OCT en niños con glioma (17).

4. PROTOCOLO DE NEURITIS ÓPTICA (NO) PEDIÁTRICA






Marta Galdós Iztueta

Hospital de Cruces, Bilbao

Definición y características clínicas

Inflamación del nervio óptico que cursa con los siguientes síntomas y signos:

— *Función visual:* déficit de agudeza visual (AVL), déficit campimétrico (CV), discromatopsia: test HRR, Ishihara; disminución de la sensibilidad al contraste (low contrast VA; Pelli Robson o similar).

-  Solo 50% provocan síntomas, el manejo inicial es observación y seguimiento
-  Decisión de tratar controvertida: si empeoramiento clínico, progresión radiológica o ambos
-  La AV principal medida para valorar la progresión tumoral, y decisiones de tratamiento: el tratamiento precoz mejora el pronóstico visual
-  Primera línea de tratamiento es quimioterapia en todos los grupos de edad: Combinación Vincristina y Carboplatino
-  Enucleación reservada para exposición corneal severa, proptosis desfigurante o efecto masa estructuras críticas

— *Pupilas*: DPAR si es unilateral.

— *Fondo de ojo (FO)*: si es anterior edema; si es posterior, normal. Posteriormente, cualquiera de las dos formas pueden evolucionar a la palidez.

Características específicas en la infancia vs adultos

a) Incidencia

0.2 por 100 000 persona-año18, frente a 5.1 por 100 000 persona-año en adultos (18). La edad de presentación es más frecuente en adolescentes comparando con niños más pequeños. La clínica en los niños adolescentes o postpuberales es más parecida a los adultos que en niños prepuberales (18).

b) Características clínicas (18-22)

— *Lateralidad*: En niños prepuberales: más frecuente bilateral y anterior (edema de ambos nervios ópticos) y afectación visual más severa; frecuente pródromos viral-vacunal previo y mejor pronóstico de recuperación visual que en los adultos.

— *Dolor con MOE*: Sólo en el 20% de los niños

— El 50% de los niños tienen afectación neurológica acompañante: cefaleas, náuseas, vómitos, letargo.

c) Síndromes neuroinflamatorios (20,22)

Igual que en los adultos una NO en la edad pediátrica puede aparecer aislada como manifestación monofásica o bien ser recurrente o asociar otras manifestaciones pudiendo representar una enfermedad desmielinizante tipo Esclerosis Múltiple (EM), Neuromielitis Óptica (NMO) o tipo MOG. Sin embargo hay que reseñar las peculiaridades en la infancia:

— *Esclerosis Múltiple (EM)*: Menos riesgo global de desarrollo EM (mayor en NO en ado-

lescencia que se asemeja al adulto). Alrededor de una cuarta parte de los niños con NO desarrollará EM.

— *Encefalomiелitis Aguda Diseminada (ADEM)*: Neuritis Óptica puede aparecer como manifestación inicial de en niños prepuberales.

— *Neuromielitis Óptica (NMO)* en la infancia: frecuente debut como NO aislada sin mielitis transversa: pedir siempre AQP4-IgG (antiNMO) y tratar siempre por la posibilidad de NMO, que es un factor de mal pronóstico y de necesidad de un tratamiento más agresivo y específico.

— *MOG +*: Más frecuente en niños que en adultos. Determina la no evolución a EM y un mejor pronóstico, aunque hasta 1/3 presentan recaídas. Es reseñable su asociación a la ADEM.

Tabla 1. Diagnóstico diferencial de Neuritis Óptica en la edad pediátrica.

NP compresiva
NP infiltrativa
NP infecciosa
NV vasculítica
NP hereditaria (neuropatía óptica de Leber, atrofia óptica dominante)
NP post radioterapia
Papiledema (tumoral; pseudotumor cerebri; trombosis senos venosos cerebrales)
HTA maligna

Síndromes Neuroinflamatorios (20-22)

Como hemos comentado previamente en función del debut clínico de la Neuritis Óptica (aislada/recurrente; clínica monofocal/ multifocal); los hallazgos serológicos AQP4-IgG y MOG (+ o -); la RMN craneal o medular si precisa; y los hallazgos de la PL si precisa (BOC) nos orientarán hacia los distintos síndromes neuroinflamatorios (fig. 6).

a) Neuritis Óptica Monofásica

Único brote de NO aislada uni o bilateral, sin evidencia de otra afectación del SNC, con AQP4-IgG y BOC negativos. En niños prepu-

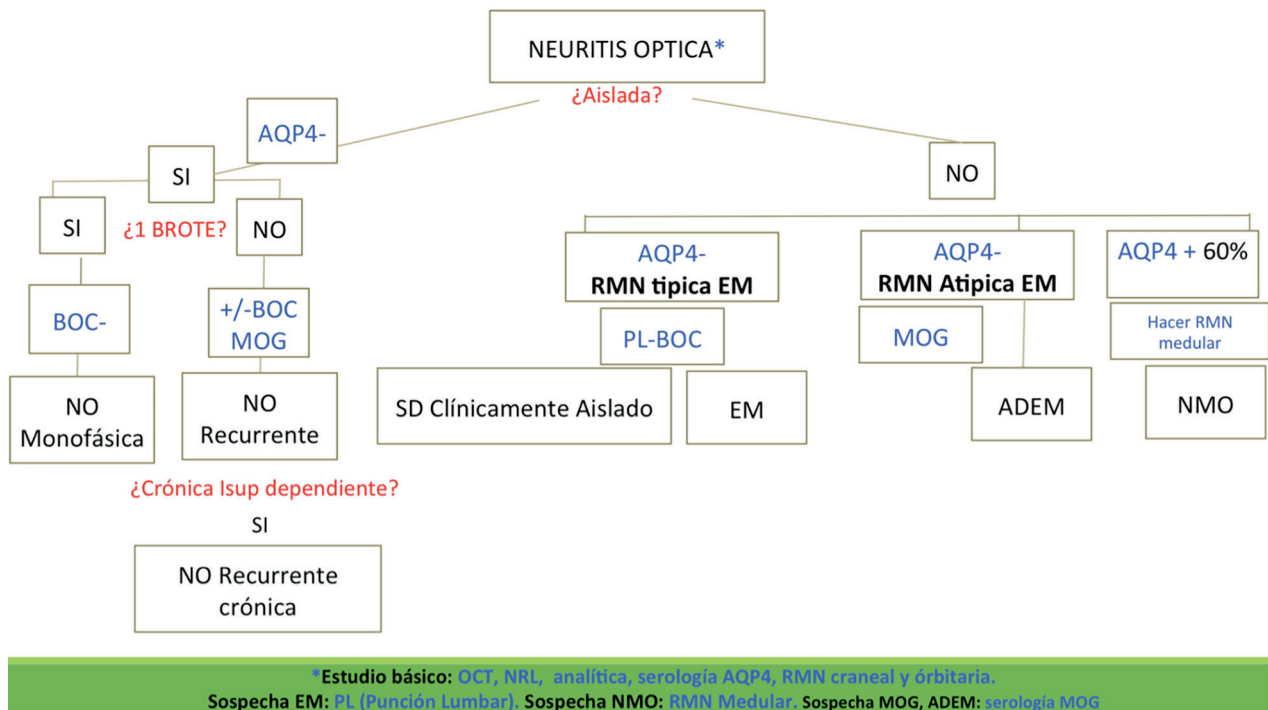


Figura 6. Diagnóstico diferencial de la neuritis óptica en la infancia.

berales tienden a ser más bilaterales y en la adolescencia unilaterales.

En la cohorte de Heussinger (23) en un seguimiento de 115 niños con NO con RMN normal y BOC negativas a 4 años sólo 9 (8%) desarrolla EM (criterios de MacDonald). Es decir, aunque no se puede excluir el riesgo de desarrollo de EM en la NO monofásica pediátrica es bajo.

b) Neuritis Óptica Aislada Recurrente

Recurrencia de una Neuritis óptica aislada, sin datos que sugieran EM ni NMO. Serología para AQP4-IgG negativos; las BOC y los anti-MOG pueden ser positivos o negativos. Un 12,5 % de los niños con NO Aislada Recurrente tienen BOC + y en relación a los anti-MOG + hay un rebrote hasta en un 1/3 de los casos.

Neuropatía óptica inflamatoria recurrente crónica: se define así en aquellos casos de Neuritis Óptica Aislada Recurrente que precisan inmunosupresión crónica para controlar la inflamación y evitar los brotes.

c) Esclerosis múltiple

Cuándo sospechar EM:

Neuritis óptica retrobulbar, en edad post-puberal o en la adolescencia, con afectación en RMN típica y BOC +.

— Diagnóstico:

Los criterios diagnósticos de MacDonald actualizados en 2017 24 –los mismos criterios de diseminación en el espacio y en el tiempo pero considerando las BOC + como diseminación en el tiempo y eliminando el requerimiento de que las lesiones en RMN sean clínicamente silentes– se correlacionan bien en la población pediátrica.

Si no se llega a cumplir los criterios de MacDonald pero si hay hallazgos sugestivos en RMN (al menos una lesión típica de EM fuera de la vía visual) ante un episodio monofocal o multifocal no encefalopático o bien BOC + estamos ante un **Síndrome Clínicamente aislado**.

El estudio Europeo confirma las lesiones típicas en RMN como predictoras independientes de EM y dichos hallazgos en RMN combinados

con las BOC + aumenta significativamente el riesgo de conversión a EM.

Serologías: Las BOC positivas en LCR demuestran que la EM es una patología inmune-mediada. Sin embargo la positividad de otros anticuerpos como son los AQP4-IgG (NMO-IgG) o los anti-MOG predicen que no va a desarrollarse una EM, es decir son predictores de no EM.

— Pronóstico:

La NO-EM+ implica un peor pronóstico visual, más riesgo de recaída y deterioro neurológico. Respecto a los adultos también tiende a aparecer antes la discapacidad irreversible dado el debut más precoz en los niños. El tratamiento precoz con fármacos modificadores de la enfermedad es protector para la discapacidad y los rebotes.

d) *Neuromielitis Óptica Spectrum Disorder (NMOSD)*

— Cuando sospechar NMO:

Una NO con mala recuperación de la función visual tras el tratamiento agudo con esteroides, la bilateralidad, la afectación más posterior de la vía visual (nervio óptico posterior, quiasma o cintilla) demostrada por RMN o lesiones más extensas en la vía visual especialmente en ausencia de lesiones cerebrales.

— Diagnóstico:

Neuromielitis Óptica Spectrum Disorder (NMOSD) es un término que se refiere al espectro de enfermedades autoinmunes del SNC causando desmielinización e inflamación primariamente en el nervio óptico (neuritis óptica) y médula espinal (mielitis transversa) pero también la médula dorsal (síndrome área postrema), otras regiones de tronco cerebral, diencefalo y áreas cerebrales típicas (superficies periependimarias del tercer y cuarto ventrículo, cuerpo caloso, cápsula interna y sustancia blanca subcortical).

Los criterios diagnósticos actualizados en adultos (25) son aplicables a los niños. Sin embargo los niños con NMOSD debutan frecuentemente con neuritis óptica aislada sin mielitis.

Es muy importante por lo tanto solicitar los anticuerpos contra el canal de agua de los astrocitos y marcadores de esta enfermedad: los anti-NMO (AQP4-IgG), que son positivos en el 60% de los niños con NMOSD y en ningún caso de EM o ADEM. Tampoco son positivos en el espectro anti-MOG ni viceversa, siendo por lo tanto entidades clínicas diferentes los anti-MOG y los anti-AQP4.

— Pronóstico:

La positividad de AQP4-IgG es un factor de mal pronóstico dado que se asocia a mayor disfunción visual severa y mayor recurrencia precoz. Más del 90% de los niños con NMO presentan recaídas y dada la severidad de los brotes la discapacidad visual suele ser mayor que en EM. Por lo tanto se recomienda tratamiento con inmunoterapia crónica específica -dado que determinados fármacos específicos de EM pueden exacerbar la NMO- diferenciar ambas entidades para el correcto tratamiento es fundamental. En los casos que clínicamente presentan NMO pero los anti-AQP4 son negativos hay que solicitar los anti MOG que si son positivos se relacionan con un mejor pronóstico visual y se situarían dentro de la entidad neuroinflamatoria MOG.

e) *Enfermedad MOG + (22)*

— Cuándo sospechar MOG:

- Ante una NO con Encefalomielitis Aguda Diseminada (ADEM) descartar MOG por su mayor frecuencia, también descartar en los casos recurrentes que no sean EM ni NMO ya que es una entidad distinta.

- Fondo de ojo: bilateralidad, edema severo con hemorragias.

- RMN: Realce de la vaina del NO. Patrón de desmielinización no típico de EM.

— Diagnóstico:

Dentro del espectro MOG + aparecen varios fenotipos clínicos incluyendo NO aislada, NO recurrente, ADEM monofásica, ADEM multifásica y ADEM seguida de NO recurrente. Los anti MOG son una Anti glicoproteína de la Mielina del Oligodendrocito, por lo tanto en

esta entidad se daña la vaina de mielina (no es una destrucción directa del astrocito como en la NMO-AQP4 + que es una entidad más agresiva y de peor pronóstico) siendo el síndrome MOG una entidad de mejor pronóstico.

— Pronóstico:

En general es un factor de buen pronóstico de recuperación visual y de discapacidad frente a NO-NMO + y frente a NO-EM +. No obstante una tercera parte de los casos presenta una clínica recurrente, la persistencia de los títulos anti MOG + aumentados predispone a la recaída. Por el contrario la seronegativización de los MOG se relaciona con ausencia de rebrotos.

Estudio y pruebas complementarias (20,21)

Además del estudio básico previamente mencionado (agudeza visual, pupilas, biomicroscopía y fondo de ojo), complementar su es posible por la edad o colaboración del niño con las siguientes pruebas complementarias:

— Campo Visual, Test de colores, Test de Sensibilidad al Contraste (TSC: este último tiene un valor para detectar la NO pasado el brote agudo ya que suele permanecer el déficit de sensibilidad al contraste a pesar de recuperar la agudeza visual).

— OCT: RNFL y GCL o GCIPL (26)

En la neuritis óptica anterior aguda (edema); en algunos casos que el aspecto fundoscópico es normal puede constatarse también por OCT edema siendo una NO anterior y no retrobulbar; en los retrobulbares puede observarse al debut RNFL normal o atrofia.

Posteriormente evolucionará a una reducción de RNFL: la reducción del sector temporal se correlaciona más con Esclerosis Múltiple (EM); una severa reducción difusa de RNFL y ganglionares se correlaciona con NMO y con peor pronóstico visual.

— Exploración Neurológica: es necesario que el neuropediatra evalúe a todo niño con Neuritis Óptica: para valorar enfermedad multifocal o enfermedad sistémica: infecciosa, neoplásica, vasculítica y neuroinflamatoria (ADEM; NMO; EM).

— Analítica: Hematimetría, ANCA, ANA, ECA, AQP4-IgG(NMO-IgG).

• Anti MOG (si disponible): Generalmente indicado en Neuritis ópticas atípicas para EM, ADEM o NMO cuando AQP4-IgG es negativa. Los anti-MOG + son más frecuentes en niños que en adultos se correlaciona en niños más pequeños con clínica de encefalopatía y más mayores con NO aislada o recurrente. Se consideran un factor de buen pronóstico de rápida recuperación. Se relacionan con desmielinización no asociada a EM.

• Si sospecha de afectación pulmonar o fiebre: Radiografía de Torax + PPD, Quantiferón.

• RMN: Craneal y Orbitaria siempre con el objetivo de:

1. Confirmar realce del nervio óptico (confirmar diagnóstico NO).

2. Descartar: sinusitis esfenoidal; lesión compresiva; realce meníngeo; lesiones inflamatorias o desmielinizantes en el SNC.

Las características de las lesiones nos orientarán a una sospecha o confirmación de EM o ADEM. Además el realce de la vaina del nervio óptico sugerirá MOG; y el realce más extenso y más posterior de la vía visual es sugestivo de NMO.

Hacer RMN medular si: signos medulares o AQP4-IgG+.

• PEV: Los PEV se encuentran alterados (aumento de la latencia y/o reducción de la amplitud) en el 83% de los niños con Neuritis Óptica. También se encuentran alterados en el 53% de los pacientes con EM aunque no hayan tenido Neuritis Óptica previa, sirviendo en ese caso para valorar la afectación de la vía visual por la enfermedad (26).

• Punción Lumbar: Realizar PL en Neuritis óptica con enfermedad de sustancia blanca polifocal (sugestiva de EM)→ Bandas Oligoclonales (BOC).

Si la AQP4-IgG suero es negativa no tiene sentido repetirla en LCR.

No está clara la indicación de PL en NO aislada.

En NO bilateral tampoco tiene sentido como diagnóstico diferencial de Pseudotumor Cere-

bri dado que en un 30% de los casos de ADEM, EM o Neuritis óptica aislada presentan aumento de la PIC por inflamación del SNC.

Tratamiento (20-22)

a) *Tratamiento específico de la Neuritis Óptica*

Basado en el Optic Neuritis Treatment Trial (2010) extrapolado de adultos el tratamiento con Metilprednisolona iv acelera la recuperación visual si bien no influye en el pronóstico visual final. Sin embargo, dado que el espectro de las enfermedades Neuroinflamatorias asociadas a NO, incluye NMO que implica un daño irreversible en el nervio óptico se aconseja tratar, ya que en los niños el debut de la NMO es frecuentemente con una NO aislada.

Pauta (29,30):

1. Metilprednisolona iv (20-30 mg/kg/día; dosis máxima de 1 g/d) 3-5 días.

2. Prednisona vo pauta descendente en 2 semanas (indicación variable según los médicos).

— EM: Se recomienda 1mg/kg/ día vía oral y bajada en 1-4 semanas.

— NMO: mantener pautas por encima de 20 mg/día hasta conocer resultado serológico AQP4, una pauta descendente más lenta (hasta 2-4 meses) -tratar de iniciar inmunomodulación crónica para evitar efectos secundarios de los corticoides.

— MOG: Mantener la pauta oral más tiempo que en EM realizando una pauta descendente más lenta 4-6 semanas (aunque dependerá de la severidad del cuadro y de la presencia de altos títulos de antiMOG + que predisponen al rebrote) por el mayor riesgo de recidiva al discontinuar los corticoides orales.

Si no hay respuesta a la MP iv o afectación difusa del SNC:

— Plasmaféresis: 5-7 a lo largo de 7-14 días.

— Inmunoglobulina intravenosa (IVIG) 2 g/kg divididos a lo largo de 2-5 días.

b) *Tratamiento del Síndrome*

Neuroinflamatorio de base si hubiere (terapias modificadoras de la enfermedad): de la Esclerosis Múltiple (EM), de la Neuromielitis Óptica (NMO) y MOG.

— **EM:** 1ra línea: Fingolimod, Interferón-beta. Casos refractarios: Natalizumab entre otros.

— **NMO:** Rituximab; Micofenolato Mofetil; Azatioprina.

— **MOG:** Si el cuadro al debut es muy severo, los títulos antiMOG permanecen altos o hay recurrencias precoces contemplar la opción de tratamiento crónico. Con cierta variabilidad los estudios sugieren la IVIG como primera opción de terapia cróniaseguida de rituximab, micofenolato mofetilo y azatioprina.

BIBLIOGRAFÍA

1. Friedman DI, Liu GT, Digre KB. Revised diagnostic criteria for the pseudotumor cerebri syndrome in adults and children. *Neurology*. 2013;81(13):1159-1165. doi:10.1212/WNL.0b013e3182a55f17
2. N Martín-Begué, S Muñoz. Protocolo papiledema: actualización y manejo. *Ann d'Oftalmología*. 2018; 26: 348-356.
3. Suh SH, Suh DW, Benson C. The degree of anisocoria in pediatric patients with horner syndrome when compared to children without disease. *J Pediatr Ophthalmol Strabismus*. 2016;53(3):186-189. doi:10.3928/01913913-20160405-07
4. Sueke H, Chandna A. Using apraclonidine in diagnosing Horner syndrome in children. *Am J Ophthalmol*. 2010;149(5):869; author reply 870. doi:10.1016/j.ajo.2010.01.023
5. Ben Shabat A, Ash S, Luckman J, Toledano H, Goldenberg-Cohen N. Likelihood of Diagnosing Neuroblastoma in Isolated Horner Syndrome. *J Neuro-Ophthalmology*. February 2019;1. doi:10.1097/wno.0000000000000764
6. Jason M Shohet, MD, PhDJed G Nuchtern, MD, FACS F. UpToDate: Neuroblastoma. <https://www.uptodate.com/contents/clinical-presentation-diagnosis-and-staging-evaluation-of-neuroblastoma>. Accessed April 12, 2019.
7. Alvi S, Karadaghy O, Manalang M, Weatherly R. Clinical manifestations of neuroblastoma with head and neck involvement in children. *Int J Pediatr Otorhinolaryngol*. 2017;97:157-162. doi:10.1016/j.ijporl.2017.04.013

8. Vik TA, Pfluger T, Kadota R, et al. (123)I-mIBG scintigraphy in patients with known or suspected neuroblastoma: Results from a prospective multicenter trial. *Pediatr Blood Cancer*. 2009;52(7):784-790. doi:10.1002/psc.21932
9. Karaconji T, Whist E, Jamieson R V., Flaherty MP, Grigg JRB. Neurofibromatosis type 1: Review and update on emerging therapies. *Asia-Pacific J Ophthalmol*. 2019;8(1):62-72. doi:10.22608/APO.2018182
10. Peltonen S, Kallionpää RA, Rantanen M, et al. Pediatric malignancies in neurofibromatosis type 1: A population-based cohort study. *Int J Cancer*. 2019;00:1-8. doi:10.1002/ijc.32187
11. National Institutes of Health Consensus Development Conference Statement: neurofibromatosis. Bethesda, Md., USA, July 13-15, 1987. *Neurofibromatosis*. 1988; 1(3): 172-178.
12. Kinori M, Hodgson N, Zeid JL. Ophthalmic manifestations in neurofibromatosis type 1. *Surv Ophthalmol*. 2018;63(4):518-533. doi:10.1016/j.survophthal.2017.10.007
13. Viola F, Villani E, Natacci F, et al. Choroidal Abnormalities Detected by Near-Infrared Reflectance Imaging as a New Diagnostic Criterion for Neurofibromatosis 1. *Ophthalmology*. 2012;119(2):369-375. doi:10.1016/j.ophtha.2011.07.046
14. Avery RA, Katowitz JA, Fisher MJ, et al. Orbital/Periorbital Plexiform Neurofibromas in Children with Neurofibromatosis Type 1. *Ophthalmology*. 2017;124(1):123-132. doi:10.1016/j.ophtha.2016.09.020
15. Anastasaki C, Morris SM, Gao F, Gutmann DH. Children with 5'-end NF1 gene mutations are more likely to have glioma. *Neurol Genet*. 2017;3(5):e192. doi:10.1212/NXG.0000000000000192
16. Anastasaki C, Gao F, Gutmann DH. Commentary: Identification of mutation regions on NF1 responsible for high- And low-risk development of optic pathway glioma in neurofibromatosis type I. *Front Genet*. 2019;10(MAR):1-4. doi:10.3389/fgene.2019.00115
17. Parrozzani R, Miglionico G, Leonardi F, et al. Correlation of peripapillary retinal nerve fibre layer thickness with visual acuity in paediatric patients affected by optic pathway glioma. *Acta Ophthalmol*. 2018;96(8):e1004-e1009. doi:10.1111/aos.13803
18. Banwell B, Kennedy J, Sadovnick D, et al. Incidence of acquired demyelination of the CNS in Canadian children. *Neurology*. 2009; 72: 232-239.
19. Rodriguez M, Siva A, Cross SA, et al. Optic neuritis: a population-based study in Olmsted County, Minnesota. *Neurology*. 1995; 45: 244-250.
20. Pediatric Optic Neuritis: What Is New. Borchert M, Liu GT, Pineles S, Waldman AT. *J Neuroophthalmol*. 2017; Sep;37 Suppl 1:S14-S22.
21. Lehman SS1, Lavrich JB2. Pediatric optic neuritis. *Curr Opin Ophthalmol*. 2018; 29(5): 419-422.
22. Lock JH, Newman NJ, Biousse V, Peragallo JH. Update on pediatric optic neuritis. *Curr Opin Ophthalmol*. 2019.
23. Heussinger N, Kontopantelis E, Gburek-Augustat J, Jenke A, Vollrath G, Korinthenberg R, Hofstetter P, Meyer S, Brecht I, Kornek B, Herkenrath P, Schimmel M, Wenner K, Hausler M, Lutz S, Karenfort M, Blaschek A, Smitka M, Karch S, Piepkorn M, Rostasy K, Lucke T, Weber P, Trollmann R, Klepper J, Haussler M, Hofmann R, Weissert R, Merckenschlager A, Buttmann M. Oligoclonal bands predict multiple sclerosis in children with optic neuritis. *Ann Neurol*. 2015; 77: 1076-1082.
24. Thompson AJ, Banwell BL, Barkhof F, et al. Diagnosis of multiple sclerosis: 2017 revisions of the McDonald criteria. *Lancet Neurol*. 2018; 17: 162-173.
25. Wingerchuk DM, Banwell B, Bennett JL, Cabre P, Carroll W, Chitnis T, de Seze J, Fujihara K, Greenberg B, Jacob A, Jarius S, Lana-Peixoto M, Levy M, Simon JH, Tenembaum S, Traboulsee AL, Waters P, Wellik KE, Weinshenker BG. International consensus diagnostic criteria for neuromyelitis optica spectrum disorders. *Neurology*. 2015; 85:177-189.
26. Mateo J et al. The Contribution of Optical Coherence Tomography in Neuromyelitis Optica Spectrum Disorders *Frontiers in Neurology*. 2017; 29;8:493
27. Tekavcic-Pompe M et al. Optic neuritis in children-clinical and electrophysiological follow up. *Doc Ophthalmol*. 2003;107(3): 261-70.
28. Thompson AJ, Banwell BL, Barkhof F, et al. Diagnosis of multiple sclerosis: 2017 revisions of the McDonald criteria. *Lancet Neurol* 2018; 17:162-173.
29. Beck RW, Cleary PA, Anderson MM Jr, et al. A randomized, controlled trial of corticosteroids in the treatment of acute optic neuritis. The Optic Neuritis Study Group. *N Engl J Med*. 1992; 326:581-588.
30. Brenton JN, Banwell BL. Therapeutic approach to the management of pediatric demyelinating disease: multiple sclerosis and acute disseminated encephalomyelitis. *Neurotherapeutics*. 2016; 13:84-95.