



Pseudomixoma peritoneal tratado con cirugía citorreductora y con quimioterapia hipertérmica intraperitoneal

Luis Leovigildo Tinoco-Téllez,¹ Ernesto Marín-Santillán,² Ramiro Gálvez-Valdovinos,³ Marco Vinicio Alonso-Briones,⁴ José Aguirre-Trigueros,⁵ Juan Francisco Funes-Rodríguez,² Luis Gerardo Domínguez-Carrillo⁶

Resumen

Antecedentes: El pseudomixoma peritoneal, se caracteriza por tumores mucinosos intraperitoneales diseminados y ascitis mucinosa en abdomen; con incidencia de 1-/1,000,000, predomina en el género femenino; 30 a 50% de los casos presentan ascitis abdominal progresiva, acompañados de dolor abdominal, pérdida de peso y disnea; en 90% de los pacientes, la lesión primaria es un tumor mucinoso de apéndice. El diagnóstico se basa en hallazgos tomográficos y anatomopatológicos. El tratamiento actual es: cirugía citorreductora, combinada con quimioterapia hipertérmica intraperitoneal seguida de quimioterapia endovenosa. **Caso clínico:** Masculino de 31 años de edad, con apendicectomía de ocho años antes; acude por pérdida de 8 kg de peso, aumento del perímetro abdominal de dos meses de evolución y disnea progresiva. A la exploración, abdomen globoso a expensas de ascitis, peristalsis disminuida, sin datos de abdomen agudo; se somete a laparotomía, con extracción de seis litros de ascitis y cirugía de citoreducción, acompañada de quimioterapia hipertérmica; a 27 meses del diagnóstico, el paciente se encuentra con calificación de 1 en la escala funcional de ECOG. **Conclusiones:** El pseudomixoma peritoneal es una entidad rara, su tratamiento incluye cirugía con citoreducción tumoral combinada con quimioterapia hipertérmica intraperitoneal.

Palabras clave: Pseudomixoma peritoneal, quimioterapia hipertérmica intraperitoneal.

Summary

Background: Pseudomyxoma peritonei is characterized by disseminated intraperitoneal mucinous tumors and mucinous ascites in the abdomen; with incidence of 1/1,000,000, it predominates in females; 30-50% of patients have progressive abdominal ascites, accompanied by abdominal pain, weight loss and dyspnea; in 90% of patients, the primary lesion is a mucinous tumor of appendix. Computed tomography and histopathology are the most reliable diagnostic modalities. Current treatment is debulking surgery combined with hyperthermic intraperitoneal chemotherapy, followed by intravenous chemotherapy. **Clinical case:** A 31 years old male with previous appendectomy eight years ago, with increasing of abdominal girth of two months, 8 kg weight loss and progressive dyspnea. On examination: globular abdomen by ascites, decreased peristalsis and no evidence of acute abdomen; he subjected to laparotomy with removal of six liters of ascitic fluid and debulking surgery accompanied by hyperthermic chemotherapy. 27 months after diagnosis the patient is rated in 1 of functional ECOG scale. **Conclusions:** Pseudomyxoma peritonei is a rare disease, its treatment includes debulking surgery combined with intraperitoneal hyperthermic chemotherapy.

Key words: Pseudomyxoma peritonei, hyperthermic intraperitoneal chemotherapy.

¹ Cirujano Oncólogo adscrito al Servicio de Oncología Quirúrgica.

² Cirujano General adscrito a la División de Cirugía.

³ Cirujano Laparoscopista adscrito a la División.

⁴ Oncólogo Clínico adscrito a la División de Medicina.

⁵ Anatomopatólogo Jefe del Departamento de Anatomía Patológica.

⁶ Especialista en Medicina de Rehabilitación. Catedrático de la Facultad de Medicina de León, Universidad de Guanajuato. México.

Hospital Ángeles León

Correspondencia:

Dr. Luis L. Tinoco Téllez

Correo electrónico: drtinoco_oncología@yahoo.com.mx

Aceptado: 09-11-2015.

Este artículo puede ser consultado en versión completa en <http://www.medigraphic.com/actamedica>

INTRODUCCIÓN

El término pseudomixoma peritoneal (PP)¹ fue utilizado por Werth en 1884 para describir la acumulación masiva de pseudomucina gelatinosa intraperitoneal. El PP es un tumor maligno de bajo grado que rara vez hace metástasis o invade las vísceras contiguas; el tratamiento² es principalmente quirúrgico, con citoreducción agresiva de todo el tumor y omentectomía; existen estrategias relativamente nuevas en el tratamiento² de esta enfermedad que incluyen un régimen de quimioterapia, además del tratamiento quirúrgico. La supervivencia de los pacientes con PP se ha incrementado con el uso de quimioterapia intraperitoneal o sistémica adyuvante en combinación con el tratamiento quirúrgico citorreductor (CR); la administración de quimioterapia directamente en la cavidad peritoneal permite mayores concentraciones farmacológicas disminuyendo sus efectos secundarios sistémicos. El uso de hipertermia intraoperatoria en combinación con quimioterapia en el tratamiento adyuvante del pseudomixoma peritoneal es cada día más reportado, ya que la hipertermia puede mejorar la penetración de los agentes quimioterapéuticos en el tumor y trabajar de forma sinérgica con los agentes quimioterapéuticos para matar a las células cancerosas. Al presentarse un paciente en el que se llegó al diagnóstico de PP, manejado con resección de masa tumoral y quimioterapia hipertérmica intraperitoneal (HIPEC) –por sus siglas en inglés–, reportamos el caso por tratarse del primer paciente manejado de esta manera en el Hospital Ángeles León y por las indicaciones y alternativas de tratamiento de esta rara neoplasia.

CASO CLÍNICO

Masculino de 31 años de edad, originario y residente del estado de Guanajuato, casado, estudios máximos: licenciatura, empleado bancario, católico, sedentario, sin toxicomanías, con apendicectomía ocho años antes. Se presenta el 27 de mayo del 2013 (día 1) por pérdida de peso de aproximadamente ocho kilos y aumento del perímetro abdominal de dos meses de evolución acompañado de sensación de plenitud temprana, agregándose disnea progresiva hasta convertirse en pequeños esfuerzos en la última semana. A la exploración física: consciente, orientado, dependiente de oxígeno, con disnea de pequeños esfuerzos, tórax con polipnea, FR 26X', taquicardia con FC de 90X' por minuto, murmullo vesicular normal, abdomen globoso a expensas de ascitis, peristalsis disminuida, sin datos de abdomen agudo, resto de exploración normal; se hospitaliza para su estudio. Los estudios paraclínicos iniciales (día 2), así como placa PA de tórax resultan normales; se efectúa colonoscopia no encontrando alteraciones in-

traluminales. Los exámenes paraclínicos solicitados fueron: citometría hemática, proteínas, bilirrubina, transaminasas, fosfatasa alcalina gamma, glutamil transpeptidasa, glucosa, nitrógeno ureico, urea, creatinina, los cuales resultaron dentro de límites normales, excepto discreta leucocitosis de $10.4 \text{ cel.} \times 10^3/\text{uL}$, con neutrofilia de 69% y monocitosis de 11%. La tomografía abdominal (*Figuras 1 y 2*) mostró cavidad abdominal ocupada por líquido y asas intestinales sometidas a presión, realizándose laparoscopia exploratoria (día 6) y encontrando ascitis mucinosa en cantidad de 6,000 mL y múltiples lesiones granulomatosas amarillo ocre en el peritoneo, de aprox. 2 a 5 mm, algunas confluentes. Se realiza toma de biopsias hepática, de epiplón, así como muestra para citología de líquido peritoneal. El resultado histopatológico reportó: hígado sin alteraciones, y epiplón con diagnóstico de pseudomixoma peritoneal de bajo grado; la citología de líquido peritoneal reportó alteraciones inflamatorias acentuadas con linfocitosis del 60%, macrófagos del 20% y polimorfonucleares 20% sin microorganismos ni datos de malignidad. El día 7 de junio del 2013 (día 7) con el diagnóstico de pseudomixoma de bajo, se efectúa laparotomía exploradora (*Figura 3*), efectuando tumorectomía, drenaje de ascitis, omentectomía, peritonectomía con la técnica descrita por Sugarbaker, resecando bazo y cola del páncreas (4,807 g) (*Figura 4A*), respetando el resto de estructuras intraabdominales y dejando sin residual macroscópico. Se preparó para quimioterapia hipertérmica intraperitoneal, con "técnica de coliseo"; con el apoyo de personal que maneja bomba de circulación extracorpórea; se perfundió cisplatino a dosis 60 mg/m^2 de superficie corporal (SC), con dos catéteres de entrada y dos de salida; se documentaron temperaturas: de entrada $43 \text{ }^\circ\text{C}$; de salida $41 \text{ }^\circ\text{C}$; en cavidad $42 \text{ }^\circ\text{C}$ por un lapso de 75 minutos; se aplicó agua fría con sonda vesical en vejiga y con sonda nasogástrica en estómago, como lo describe la técnica. Se retiró el sistema de HIPEC, cerrando por planos; el paciente pasó a Unidad de Cuidados Intensivos. El reporte histopatológico confirmó pseudomixoma peritoneal de bajo grado (*Figuras 4B y C*). Los marcadores inmunohistoquímicos reportaron: CEA positivo en células columnares; CK7 negativo; CK20 positivo en células columnares; Ki67 positivo nuclear en 50% de las células columnares. Los exámenes paraclínicos mostraron antígeno CA 125, antígenos CA 19-9 y antígeno carcinoembrionario, así como amilasa con 2,810 U/L y lipasa de 3,607 U/L. Antígeno CA 125 286 U/mL; antígeno CA 19-9 210 U/mL y antígeno carcinoembrionario 37.40 ng/mL. El día 12 de junio (día 13) presenta hipertensión abdominal, por lo que se realiza laparotomía exploradora encontrando 2 litros de líquido turbio rojo oscuro con algunos detritus, se efectúa aspirado y lavado de cavidad, colocando drenaje cerrado. Es dado de alta intrahospitalaria el día 18 de junio

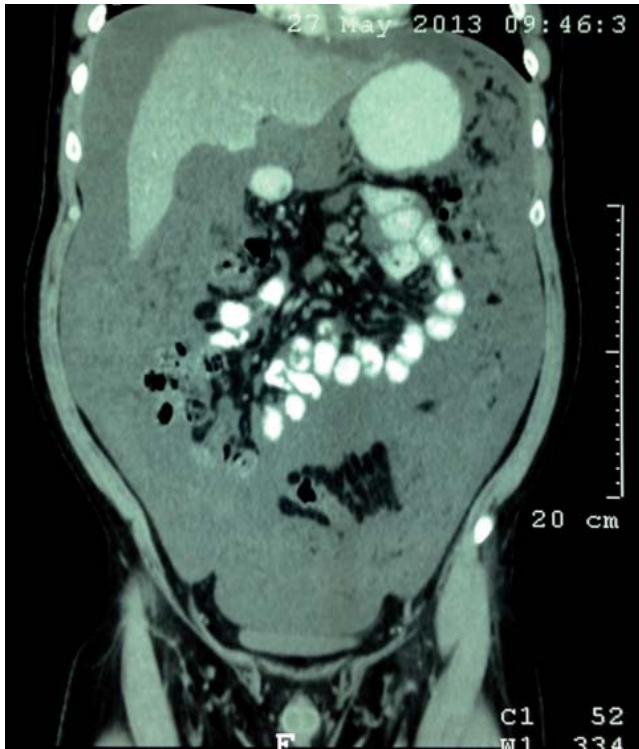


Figura 1. Tomografía de abdomen con doble contraste, en corte coronal, que muestra posible ascitis y/o epiplón infiltrado llenando prácticamente la cavidad abdominal y ejerciendo presión sobre asas intestinales centralizadas que se marcan festoneadas con disminución de su luz.

(día 14). A las seis semanas post HIPEC, recibió por infusión endovenosa, trabectedina a dosis de 1.6 mg/m² de SC, cada 21 días completando seis ciclos. Se realizó programa de rehabilitación de manera intermitente a lo largo de todo el tratamiento, buscando mantener una buena condición física con ejercicios de acondicionamiento físico cardiovascular. El día 189, previa valoración tomográfica que mostró datos altamente sugestivos de actividad tumoral, se somete a segunda laparotomía exploradora, encontrando mínima actividad tumoral en el mesenterio de intestino delgado, que se reseca; se deja sin actividad tumoral macroscópica; se realiza nueva aplicación de HIPEC con oxaliplatino a dosis de 85 mg/m² de SC, durante 60 minutos, manteniendo temperatura de entrada en 43 °C, de salida 41 °C y en cavidad de 42 °C; se aplicó gemcitabina intravenosa a dosis de 1 g/m² SC los días 1 y 8 de este evento. El día 219 continúa manejo por oncología clínica con aplicación cada tres semanas de trabectedina. A la fecha, septiembre 15 del 2015, a 27 meses del diagnóstico (día 810) el paciente se encuentra con calificación de 1 en la escala funcional de ECOG y de 90 en la escala Karnofsky, y se ha reintegrado totalmente a su vida familiar y laboral.

DISCUSIÓN

El pseudomixoma peritoneal² se caracteriza por la presencia de tumores mucinosos intraperitoneales diseminados y de ascitis mucinosa en el abdomen y la pelvis. La incidencia anual se estima en 1/1,000,000 habitantes,

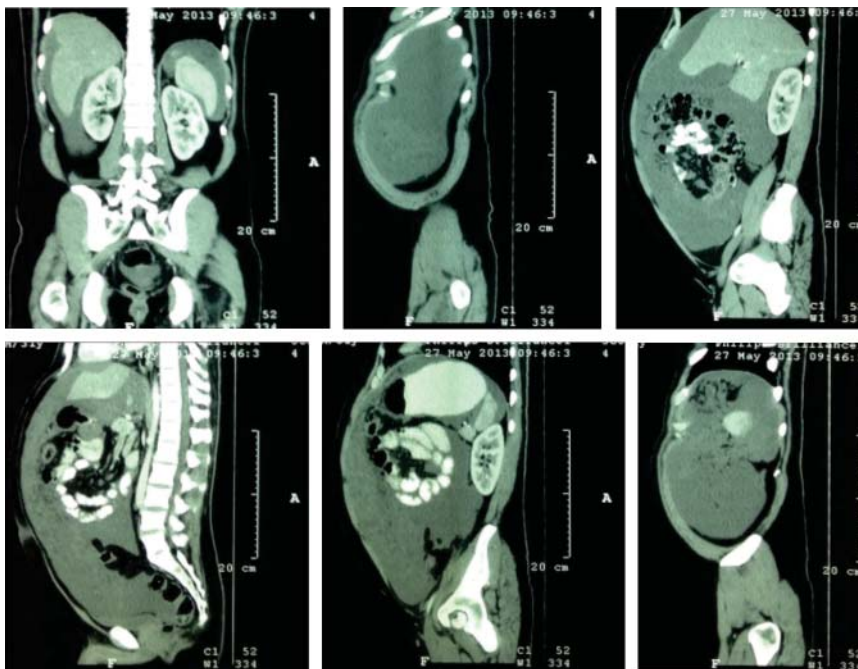


Figura 2.

Tomografía de abdomen con doble contraste que muestra, en cortes sagitales, cavidad abdominal ocupada por material, posiblemente ascitis mucinosa o epiplón, que llena todos los espacios peritoneales desde cúpula diafrágica hasta fondo de saco de Douglas.

con predominio del sexo femenino. Por lo general, la enfermedad se diagnostica después de los 40 años. En un 30 a 50% de los casos, los pacientes presentan distensión abdominal progresiva.

El diagnóstico puede establecerse por el hallazgo de una masa ovárica en mujeres o por el desarrollo reciente de una hernia inguinal, apendicitis u obstrucción intestinal. Otros síntomas menos comunes son dolor abdominal, pérdida de peso, molestias urinarias, estreñimiento, vómitos y disnea. En el 90% de los casos, la lesión primaria es un tumor mucinoso de apéndice, pero se han descrito tumores mucinosos ováricos (7%) y, raramente, tumores

mucinosos de colon, estómago, páncreas y uraco. El diagnóstico se basa en los hallazgos de la tomografía³ computarizada toraco-abdomino-pélvica (que revela un patrón característico de ascitis mucinosa con distribución tabicada) y en el estudio anatomopatológico;⁴ los marcadores tumorales (antígeno carcinoembrionario y CA19-9) son relativamente inespecíficos. El diagnóstico diferencial incluye la carcinomatosis peritoneal secundaria y otros tumores raros de localización peritoneal.

El abordaje terapéutico requiere un enfoque multidisciplinario; la mejor opción terapéutica parece ser la cirugía citorrreductora completa con la técnica descrita por Sugarbaker⁵ (resecciones viscerales y técnicas de peritonectomía) combinada con HIPEC, con técnica de "coliseo",⁶ seguida de quimioterapia intravenosa que deberá ser considerada en pacientes con buen estado general. El PP es de progresión lenta pero pueden producirse recidivas después de la extirpación completa del tumor. Siguiendo un tratamiento combinado, la tasa de supervivencia a 20 años alcanza el 70% para los PP no agresivos en pacientes tratados en un centro especializado.

En 1987, Sugarbaker⁷ propuso un tratamiento, con la combinación de CR más la administración de HIPEC.⁸ Actualmente se utiliza de manera repetitiva⁹ (como en el presente caso) en pacientes seleccionados. La quimioterapia en solución se distribuye en la cavidad abdominal durante 60-90 min, manteniendo el líquido aplicado a temperatura de 41-42 °C.^{7,9} El calor, además de ejercer un efecto citotóxico directo, proporciona sinergismo con varios citostáticos administrados por vía intraperitoneal como oxaliplatino, mitomicina C y cisplatino. No existen muchos estudios aleatorizados y controlados que ofrezcan un nivel elevado de evidencia científica; cada día son más

Imagen en color en: www.medigraphic.com/actamedica

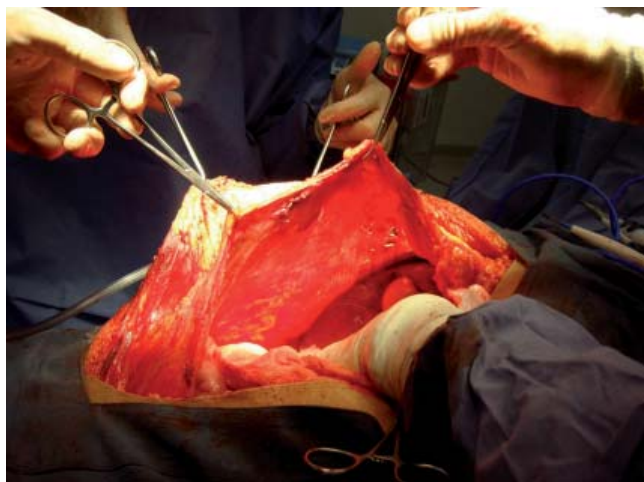


Figura 3. Imagen transoperatoria que muestra la disección de peritoneo parietal separándolo de músculos abdominales en la etapa de peritonectomía en paciente con pseudomixoma peritoneal.

Imagen en color en: www.medigraphic.com/actamedica

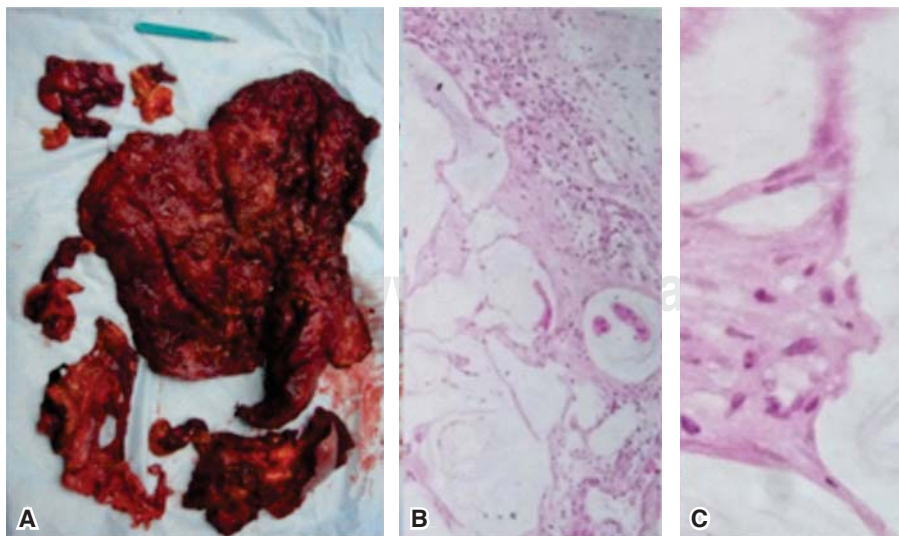


Figura 4.

A. Imagen de pieza quirúrgica de pseudomixoma peritoneal, que muestra el volumen de tejido extirpado, con peso de 4,807 g. **B.** Imagen histológica 10X donde se aprecian lagos acelulares de mucina delimitados por delgados septos de tejido fibroconectivo y basales, infiltrado inflamatorio crónico mononuclear. **C.** Imagen 40X con células columnares de núcleos basales.

los reportes que indican un aumento de la supervivencia a corto y largo plazos, así como en la calidad de vida, en pacientes seleccionados.

La extensión como el tamaño del tumor residual tras la cirugía son factores pronóstico- independientes que influyen de forma significativa en la supervivencia de los pacientes. Cuando se compara la CR + HIPEC con CR sola, los estudios de Sugarbaker de 501 casos, los de Elías y col. de 301 pacientes, la serie de Youssef de 289 pacientes y la de Baratti de 104 casos demuestran una supervivencia a 5 años de 71.9, 73, 87 y 71.9%, respectivamente, a diferencia del 53% obtenido por Gough y del 65% en la serie de Miner en que solamente se utilizó la cirugía CR. Esto confirma que un tratamiento menos agresivo conlleva menor posibilidad de supervivencia por la posibilidad de tumor residual cuando se efectúa únicamente la CR, no obstante que esta última es un procedimiento con aceptable morbilidad y mortalidad que ofrece control inmediato de la enfermedad.¹⁰ Por otra parte, a pesar del uso de CR + HIPEC, aproximadamente uno de cada cuatro pacientes desarrollará recurrencia como lo indica el trabajo de Lord¹¹ y colaboradores en el seguimiento de 512 pacientes, lo que justifica su uso, pues si se utiliza CR solamente, el número de recurrencias se incrementa requiriéndose cirugías sucesivas, con intervalos libres de enfermedad en torno a 2.5 años y supervivencia a 5 años de 3 al 50%, según las series, sin curaciones a largo plazo.

La tasa de complicaciones asociadas al procedimiento de citorreducción y administración de HIPEC se ha situado en un rango del 27 al 56%. Se han descrito con frecuencia abscesos, fístulas, íleo paralítico, neumonía y toxicidad hematológica. La duración de la cirugía y la pérdida de sangre son factores que se han relacionado de forma estadística con la aparición de mayor morbilidad.

Los cambios fisiopatológicos durante la cirugía citoreductiva en combinación con la aplicación de HIPEC son ampliamente revisados en el trabajo de Carrillo-Esper¹² y colaboradores; así, en el sistema cardiovascular se observa incremento en la velocidad pico del flujo aórtico y del volumen sistólico, por incremento de inotropismo cardíaco; la frecuencia cardíaca aumentada incrementa el gasto cardíaco hasta en un 18%, debido principalmente al incremento de temperatura, porque se origina disminución de las resistencias vasculares por vasodilatación. La técnica cerrada (no utilizada en este caso) de aplicación de HIPEC incrementa la presión intraabdominal, afecta la postcarga, y la disminución del flujo sanguíneo renal; existe reducción en el retorno venoso por compresión de la vena cava, con reducción del volumen de sangre abdominal y un aumento de la resistencia vascular esplácnica. El sistema respiratorio se

ve afectado por desplazamiento craneal del diafragma, aumentando la presión de la vía aérea y reduciendo la capacidad residual funcional. Metabólicamente, el uso de HIPEC se relaciona con múltiples alteraciones electrolíticas, siendo la hiponatremia la más frecuente; al utilizar soluciones tipo dextrosa, es común la hiperglucemia; los pacientes pueden desarrollar acidosis láctica que desencadena aumento de la diuresis osmótica, incrementándose la hiponatremia. El drenaje de ascitis con reducción de volumen se asocia a una pérdida de proteínas de hasta 700 g/día. Durante la HIPEC, la temperatura corporal puede incrementarse a 40.5 °C, generando un estado hipermetabólico, incrementando la demanda de oxígeno. Respecto a la coagulación, puede verse afectada por las alteraciones del estado hídrico del paciente, la pérdida de proteínas, la carga tumoral y a la quimioterapia hipertérmica, aunado a la posibilidad de coagulopatía secundaria al trauma, aumentada además por presencia de malignidad. En México, la serie más grande reportada en 2014 es de 39 pacientes con carcinomatosis peritoneal manejados con CR e HIPEC en el Instituto Nacional de Cancerología.¹³

Actualmente no existe consenso sobre algunos aspectos importantes como: a) el régimen más adecuado de administración; b) los fármacos más activos para cada una de las indicaciones; c) la modalidad más eficaz (intraoperatoria, postoperatoria precoz o postoperatoria diferida); d) la temperatura ideal para aumentar el efecto citotóxico frente a las células tumorales, sin que ello suponga un incremento en la morbilidad y mortalidad. La HIPEC no es inocua; entre los factores de riesgo que mejor se relacionan con la morbimortalidad del procedimiento se encuentran: la extensión de la carcinomatosis, la duración de la intervención y la enfermedad residual tras la cirugía. Tabrizian¹⁴ y su grupo reportan una correlación estadística entre la morbilidad y las pérdidas hemáticas durante la cirugía; la mortalidad del procedimiento se encuentra entre 0 y 19%, en general, y entre el 0.9 y el 8% en las series con mayor número de pacientes.

Respecto a la quimioterapia sistémica utilizada en el paciente, se utilizó trabectedina, la cual está indicada en: a) pacientes con tumor mixoide; b) ante falla de medicamentos como antraciclinas combinadas con ifosfamida; o c) en aquellas situaciones en que no se pueda usar de inicio dichos medicamentos, como en el caso del paciente que presentamos con diagnóstico de PP sometido a CR + HIPEC. Su sitio de acción se documenta en la posición N2 de la guanina en el DNA teniendo un efecto alquilante, siendo más activo en tripletes o secuencia de tipo CCG; su aplicación es cada 21 días, mientras se observe beneficio clínico; se reporta que se han empleado hasta por 38 ciclos, sin que exista toxicidad acumulada.

REFERENCIAS

1. Sugarbaker PH. Pseudomyxoma peritonei. *Cancer Treat Res.* 1996; 81: 105-119.
2. Amini A, Masoumi-Moghaddam S, Ehteda A, Morris DL. Secreted mucins in pseudomyxoma peritonei: pathophysiological significance and potential therapeutic prospects. *Orphanet J Rare Dis.* 2014; 9: 71.
3. Sulkin TV, O'Neill H, Amin AI, Moran B. CT in pseudomyxoma peritonei: a review of 17 cases. *Clin Radiol.* 2002; 57 (7): 608-613.
4. Yan H, Pestieau SR, Shmookler BM, Sugarbaker PH. Histopathologic analysis in 46 patients with pseudomyxoma peritonei syndrome: failure versus success with a second-look operation. *Mod Pathol.* 2001; 14 (3): 164-171.
5. Sugarbaker PH. Peritonectomy procedures. *Ann Surg.* 1995; 221 (1): 29-42.
6. Chua TC, Yan TD, Saxena A, Morris DL. Should the treatment of peritoneal carcinomatosis by cytoreductive surgery and hyperthermic intraperitoneal chemotherapy still be regarded as a highly morbid procedure?: a systematic review of morbidity and mortality. *Ann Surg.* 2009; 249 (6): 900-907.
7. Sugarbaker PH, Kern K, Lack E. Malignant pseudomyxoma peritonei of colonic origin. Natural history and presentation of a curative approach to treatment. *Dis Colon Rectum.* 1987; 30 (10): 772-779.
8. González-Moreno S, González-Bayón LA, Ortega-Pérez G. Hyperthermic intraperitoneal chemotherapy: Rationale and technique. *World J Gastrointest Oncol.* 2010; 2 (2): 68-75.
9. Huang Y, Alzahrani NA, Liauw W, Morris DL. Repeat cytoreductive surgery and hyperthermic intraperitoneal chemotherapy for recurrent diffuse malignant peritoneal mesothelioma. *Eur J Surg Oncol.* 2015; 41 (10): 1373-1378.
10. Funder JA, Jepsen KV, Stribolt K, Iversen LH. Palliative surgery for pseudomyxoma peritonei. *Scand J Surg.* 2016; 105 (2): 84-89.
11. Lord AC, Shihab O, Chandrakumaran K, Mohamed F, Cecil TD, Moran BJ. Recurrence and outcome after complete tumour removal and hyperthermic intraperitoneal chemotherapy in 512 patients with pseudomyxoma peritonei from perforated appendiceal mucinous tumours. *Eur J Surg Oncol.* 2015; 41 (3): 396-399.
12. Carrillo ER, Nava LJ, Romero SG, Cárñez JC. Manejo perioperatorio de la quimioterapia intraperitoneal hipertérmica. *Rev Mex Anest.* 2014; 37: 193-200.
13. López BH, Morales VF, Luna OK, Méndez HC et al. Citorreducción e HIPEC en carcinomatosis peritoneal. Experiencia del Instituto Nacional de Cancerología de México. *Cir Gen.* 2014; 36: 138-144.
14. Tabrizian P, Shrager B, Jibara G, Yang MJ et al. Cytoreductive surgery and hyperthermic intraperitoneal chemotherapy for peritoneal carcinomatosis: outcomes from a single tertiary institution. *J Gastrointest Surg.* 2014; 18: 1024-1031.