

Gastropexia laparoscópica en niños con vólvulo gástrico

Dr. Mario Mendoza-Sagaon,* Dr. Olivier Reinberg,** Dr. Alexandre Darani,** Dr. Rudolf Leuthardt*

RESUMEN

En este trabajo se evalúan los resultados de nuestra técnica quirúrgica de gastropexia laparoscópica en niños con vólvulo gástrico.

Métodos: Se analizaron los expedientes de los niños con vólvulo gástrico operados por vía laparoscópica en dos hospitales Suizos.

Resultados: Hubo 15 niños. Su edad fue de uno a 11 meses. Los principales síntomas fueron: dolor abdominal postprandial súbito, vómito y en tres casos, episodios de apnea acompañados de cianosis e hipotonía. Los diagnósticos se hicieron con el apoyo de una serie esófago-gastro-duodenal. El tipo de vólvulo fue organo-axial en todos los casos. La gastropexia laparoscópica se realizó con un neumoperitoneo a 8 mm de Hg utilizando instrumentos de 3 mm y un telescopio de 4-5 mm. Nuestra técnica consiste en tres pasos: 1) pexia del fundus gástrico al cardias, 2) pexia del fundus gástrico al diafragma y 3) pexia de la pared anterior del estómago a la pared abdominal. El tiempo promedio de cirugía fue 60 minutos. Fue necesaria una conversión. El seguimiento de los pacientes fue ocho meses a siete años. A la fecha los 15 pacientes están libres de síntomas; sólo un paciente requirió una hemifunduplicación tipo Toupet debido a un reflujo gastroesofágico severo persistente.

Conclusión: Nuestra técnica de gastropexia laparoscópica en niños con vólvulo gástrico ofrece buenos resultados.

Palabras clave: Laparoscopia, vólvulo gástrico, gastropexia, neumoperitoneo, dolor abdominal, vómito.

ABSTRACT

The aim of this study was to evaluate the results of our technique of laparoscopic gastropexy in children with gastric volvulus.

Methods: The files of all children with gastric volvulus operated with a laparoscopic gastropexy in two Swiss medical institutions were analyzed.

Results: Fifteen children were included in our study. Range of age was between 1 and 11 months. Main symptoms included sudden postprandial crying, probably related to abdominal pain, vomiting and irritability. In three patients, apneic episodes associated with cyanosis, pallor and hypotonia were recorded. In all cases the diagnosis was established with upper GI series. Organo-axial gastric volvulus was present in all cases. Laparoscopic gastropexy was performed with an 8 mmHg CO₂-pneumoperitoneum using 3 mm instruments and a 4 or 5 mm telescope. Our technique includes 3 steps: 1) esophagofundopexy; 2) phrenofundopexy; 3) anterior gastropexy. Average time of surgery was 60 minutes. One conversion was performed. Follow-up ranged from 1 month to 7 years. To date, all patients are free of symptoms.

Conclusion: Our technique of laparoscopic gastropexy is a good option in children with gastric volvulus.

Key words: Laparoscopic gastropexy, gastric volvulus, pneumoperitoneum, vomiting, abdominal pain.

* Servicio de Cirugía Pediátrica del Hospital Regional de Bellinzona-Valli en Bellinzona

** Hospital Universitario Vaudois en Losana Suiza.

Correspondencia: Dr. Mario Mendoza-Sagaon. Servizio Cantonale di Chirurgia Pediatrica. Ospedale Regionale di Bellinzona e Valli. 6500 Bellinzona, Switzerland Tel +41 +91 811 9165. Fax +41 +91 811 8787. E-mail: mario.mendozasagaon@eoc.ch
Recibido: marzo, 2008. Aceptado: mayo, 2008

Este artículo debe citarse como: Mendoza-Sagaon M, Reinberg O, Darani A, Leuthardt R. Gastropexia laparoscópica en niños con vólvulo gástrico. Acta Pediatr Mex 2008;29(3):151-5.

El vólvulo gástrico es infrecuente en niños. Su etiología puede ser 1) Idiopática¹; 2) primaria, debido a la ausencia o hiperlaxitud de los ligamentos de fijación gástrica, particularmente el ligamento gastrocólico y el gastroesplénico^{2,3}; 3) secundaria a problemas congénitos o adquiridos que predisponen a una deficiente fijación gástrica, como los defectos diafragmáticos^{3,4}, la ausencia de fijación del bazo ("wandering spleen")^{1,5,6} o adherencias y bandas⁷. El vólvulo gástrico, agudo o crónico, puede causar necrosis gástrica y poner en riesgo la vida del paciente.^{5,8,9} Se han descrito diferentes

tipos de vólvulo como el organoaxial, el mesentéricoaxial o el mixto en la edad pediátrica ^{4,10,11}.

Aunque existen informes sobre el tratamiento conservador ^{1,9,12,13}, es recomendable la corrección quirúrgica para evitar recidivas y complicaciones ^{4,11,14}. Se han descrito diversas técnicas de gastropexia en adultos y niños; cuando el vólvulo gástrico se acompaña de hernia hiatal o de reflujo gastroesofágico (RGE) patológico ^{8,15,16} es necesario un mecanismo antirreflujo.

Hay informes de gastropexias laparoscópicas para tratar el vólvulo gástrico en niños con buenos resultados ^{15,17,18}. Sin embargo, son pocas las publicaciones sobre la técnica quirúrgica y los resultados a largo plazo de una gastropexia laparoscópica en edad pediátrica. Por esta razón el objetivo de nuestro estudio es describir nuestra técnica de gastropexia laparoscópica en niños y evaluar sus resultados.

MATERIALES Y MÉTODOS

Se revisaron los expedientes de todos los pacientes, 11 niños y cuatro niñas operados de gastropexia laparoscópica para tratar un vólvulo gástrico en el Servicio de Cirugía Pediátrica de dos instituciones médicas en Suiza, una en Losana y la otra en Bellinzona. Sus edades iban de uno a 11 meses (mediana, tres meses). Los síntomas preoperatorios fueron principalmente episodios de llanto intenso postprandial probablemente debido a dolor, vómito e irritabilidad. Tres lactantes en los primeros tres meses de vida tuvieron además episodios de apnea con cianosis, palidez e hipotonía.

Técnica quirúrgica (Figura 2):

Los pacientes fueron colocados en posición supina en Trendelenburg con las piernas flexionadas. El cirujano situado al borde de los pies del paciente en la mesa operatoria y el asistente a la izquierda del paciente; un monitor a nivel del hombro derecho del paciente. Se introdujo una sonda nasogástrica en los pacientes; se introdujo un primer trocar de 5 mm a nivel umbilical por una minilaparotomía transumbilical; se realizó un neumoperitoneo de 8 a 10 mm Hg de CO₂ y se utilizó una lente óptica de 4 o 5 mm, 25° o 30°. Bajo visión directa con el telescopio se introdujeron otros tres trocares de 3 mm en la pared abdominal; uno a nivel epigástrico para separar el hígado y otros dos, uno en cada flanco para instrumentación (Figura 1).

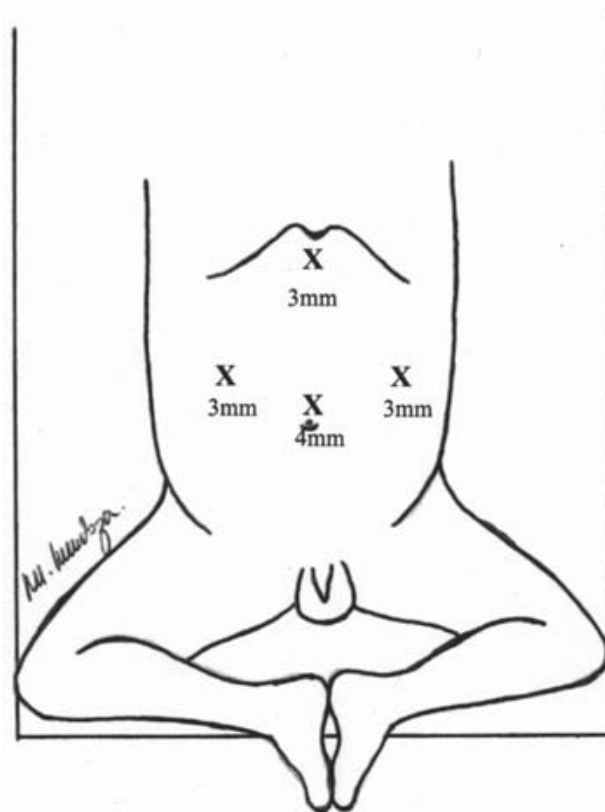


Figura 1. Posición y diámetro de trocares.

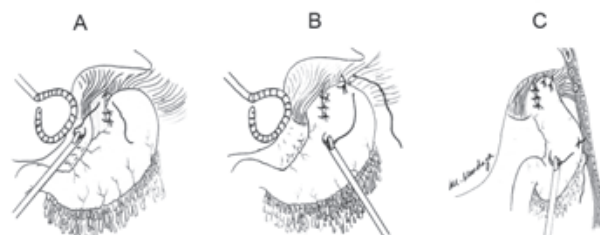


Figura 2. Técnica quirúrgica. A: Esófagofundopexia, B: Frenofundopexia y C: Gastropexia anterior.

Primer paso. Esófagofundopexia: Se colocan tres puntos separados de sutura 3-0 no absorbible para unir el cardias al fondo gástrico y aumentar el ángulo de His como medida antirreflujo.

Segundo paso. Frenofundopexia: Se sutura el fondo gástrico al hemidiafragma izquierdo con dos puntos separados con sutura 3-0 no absorbible.

Tercer paso. Gastropexia anterior: La parte anterior del cuerpo gástrico, a nivel de la curvatura mayor, se fija

a la pared abdominal con dos puntos separados de sutura 3-0 no absorbible.

No se hicieron disecciones de la unión esofagogástrica ni gastrostomía.

Después de una adecuada hemostasia y evacuación del neumoperitoneo las heridas de los trocares fueron suturadas con material reabsorbible. Al final de la intervención se retiró la sonda nasogástrica.

Cuidados postoperatorios

Durante las primeras 24 horas la analgesia se efectuó con paracetamol y opiáceos. La alimentación enteral se inició en las primeras 12 horas, primero con dieta líquida e introducción progresiva de sólidos en el caso de pacientes de más de cuatro meses de edad. En el postoperatorio todos los pacientes recibieron tratamiento antirreflujo con procinéticos y antiácidos por un mes. Se realizó una serie esofagogastroduodenal (SEGD) a un mes del postoperatorio.

RESULTADOS

El diagnóstico se estableció con una SEGD (Figura 3). El vólvulo fue organoaxial en todos nuestros pacientes y en la mayoría existía hiperlaxitud de los ligamentos de fijación gástrica, especialmente los ligamentos gastrocólico y gastroesplénico. En tres casos había ausencia completa del

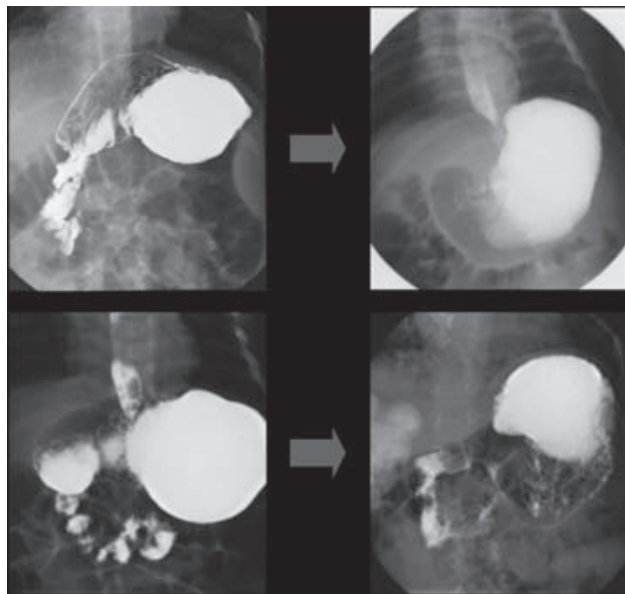


Figura 3. Serie esófago-gastro-duodenal pre y postoperatoria.

ligamento gastrocólico. Fue necesaria una “conversión” (pasar a un procedimiento quirúrgico abierto) en un paciente de tres meses que tenía una cardiopatía congénita, con descompensación hemodinámica probablemente debida al neumoperitoneo. La cirugía en los primeros casos duró 120 minutos; en los últimos nueve casos duró entre 55 y 60 minutos. Las SEGD efectuadas en el postoperatorio mostraron una posición gástrica normal y ausencia del vólvulo. Fue necesaria una reintervención quirúrgica en un paciente: una hemifunduplicatura tipo Toupet laparoscópica un año después de la gastropexia por persistencia de un severo RGE. El seguimiento de nuestros pacientes fue entre ocho meses y siete años. Hasta la fecha todos los pacientes están libres de síntomas, sin episodios de dolor postprandial ni reflujo. El resultado estético de las cicatrices es satisfactorio.

DISCUSIÓN

El vólvulo gástrico es infrecuente en pediatría. Se han descrito el vólvulo organoaxial que consiste en la torsión de la curvatura mayor del estómago, anterior y hacia arriba alrededor del eje de una línea imaginaria entre la unión esofagogástrica y el píloro; el vólvulo mesenterico-axial que es la rotación del antro gástrico hacia adelante y hacia la izquierda alrededor del eje de una línea imaginaria entre la mitad de la curvatura mayor y la mitad de la curvatura menor; la combinación de ambos ^{4,11}.

Estas anomalías se deben a un defecto primario o a la ausencia de ligamentos de fijación gástrica; o secundario, debido a factores que predisponen a una fijación gástrica defectuosa ^{1,3,4,7}. El vólvulo gástrico idiopático es motivo de controversia; se piensa que es debido a una sobredistensión gástrica o intestinal ¹. Dalgaard mostró en cadáveres que la rotación gástrica de más de 180 grados, como en el vólvulo gástrico, era posible sólo cuando los ligamentos principales de fijación gástrica, el gastrocólico y el gastroesplénico, eran seccionados o alargados ¹⁹. Los defectos diafragmáticos como la hernia diafragmática congénita, la hernia hiatal o la eventración diafragmática son causas secundarias de vólvulo gástrico ^{3,4}. El síndrome del bazo móvil (“wandering spleen”) también causa vólvulo gástrico ^{1,5}.

El vólvulo mesentérico-axial se ha descrito principalmente en niños con defectos diafragmáticos o con bazo móvil ^{4,6}; el vólvulo órganoaxial parece ser más frecuente

en las deficiencias primarias de los ligamentos, así como en la forma idiopática y crónica intermitente ^{1,4,11}.

Todos nuestros pacientes tenían vólvulo órganoaxial debido a una hiperlaxitud de los ligamentos gastrocólico y gastroesplénico; sólo tres casos mostraron ausencia total del ligamento gastrocólico. Ninguno tenía defectos diafragmáticos ni esplénicos.

El vólvulo gástrico crónico intermitente y el agudo se han descrito en niños ^{9,10}. Los síntomas están en relación al grado de rotación gástrica y de obstrucción. El dolor abdominal, el vómito y la distensión epigástrica son los síntomas principales ^{14,16}.

En la mayor parte de los casos es posible introducir una sonda nasogástrica. La clásica triada de Borchardt en el vólvulo gástrico del adulto que consiste en acentuada distensión epigástrica, imposibilidad para vomitar e imposibilidad para introducir una sonda nasogástrica no es la regla en la edad pediátrica. Es importante señalar que los episodios de apnea y cianosis, palidez e hipotonía, ocurrieron sobre todo en menores de tres meses de edad; pudieran deberse a un reflejo vagal o a una broncoaspiración durante el episodio de vólvulo. En lactantes con vólvulo gástrico crónico intermitente tratados de forma conservadora se recomienda evitar la posición prona porque aumenta la posibilidad de desencadenar episodios de vólvulo gástrico. Esto haría sospechar que la muerte súbita de neonatos o lactantes se debe a la posición prona por un problema inicial de fijación gástrica. Otros síntomas como letargia, dificultad respiratoria, irritabilidad, palidez y postración también se describen en niños con vólvulo gástrico ^{5,9,12,20}.

El diagnóstico de vólvulo gástrico se apoyó con una SEG D en todos nuestros pacientes. El tipo de vólvulo gástrico se basa en los siguientes datos radiológicos:

Vólvulo órganoaxial: 1) curvatura mayor en posición más alta que la curvatura menor; 2) la curvatura mayor cruza el esófago; 3) el píloro apunta en dirección caudal; 4) dos imágenes de niveles hidroaéreos; 5) fondo gástrico más bajo.

Vólvulo mesentérico-axial: 1) estómago en posición contraria debido a la rotación del píloro hacia la izquierda del paciente; 2) forma esférica del estómago en posición supina; 3) imagen de dos niveles hidroaéreos; 4) imagen en "pico de ave" visible a nivel de la unión esofagogástrica, debido a la obstrucción pilórica ^{1,11,12,20}.

A diferencia del vólvulo gástrico agudo en el que el tratamiento quirúrgico es urgente, en el vólvulo gástrico crónico intermitente hay gran controversia sobre si el tratamiento debe ser quirúrgico o conservador. El tratamiento conservador se recomienda en niños menores de un año, sobre todo si la sintomatología es leve o moderada. Consiste en mantener al paciente en posición supina con la cabeza elevada a un ángulo de 30 a 40 grados, por lo menos una hora después de una comida; espesamiento y fraccionamiento de los alimentos; uso de medicamentos procinéticos ^{1,9,20}. El tratamiento quirúrgico se aconseja en niños menores de un año con síntomas severos que pueden poner en peligro la vida o cuando persiste la sintomatología después del primer año de vida; el fin es disminuir el riesgo de necrosis gástrica, perforación o muerte ^{7,11,12}. El tratamiento quirúrgico consiste en la reducción del vólvulo, la corrección del factor predisponente y la fijación gástrica. La gastrostomía aislada y otras técnicas de gastropexia se han realizado en adultos y en niños con buenos resultados ^{7,8,12,15,16,18}. Cameron et al. propusieron en niños con vólvulo gástrico crónico intermitente sin anomalías subyacentes (p.ej. defectos diafragmáticos) una técnica de gastropexia anterior con anclajes percutáneos en forma de "T" bajo control gastroscópico y laparoscópico ¹⁷.

Se desconoce la frecuencia de RGE en pacientes operados de gastropexia. Nuestra técnica incluye además de la gastropexia como medida antirreflujo, una esofagofundopexia a nivel del cardias, lo que aumenta el ángulo de His. Además, todos nuestros pacientes reciben procinéticos y antiácidos por un mes en el postoperatorio. Catorce de nuestros pacientes se hallaban sin síntomas de RGE en el postoperatorio; sólo uno requirió una hemifunduplicatura laparoscópica tipo Toupet por persistencia de la sintomatología del RGE un año después de la gastropexia laparoscópica.

Honna et al. realizaron esofagomanometrías en ocho niños con sospecha de vólvulo gástrico idiopático tratados en forma conservadora. No encontraron diferencias significativas en la presión o en la longitud del esfínter esofágico inferior en comparación con el grupo control. Mas aún, las pHmetrías en esos pacientes mostraron una reducción en el tiempo de exposición a la acidez (pH<4) en el esófago cuando los niños se encontraban en posición prona en comparación con la posición supina ¹. Se requieren más estudios sobre la fisiopatología del vólvulo gástrico y la

evolución postoperatoria para aclarar las reducciones de acidez cambiando de posición al niño.

Hay escasos informes de seguimiento a largo plazo de pacientes después de una gastropexia laparoscópica. El seguimiento de nuestros pacientes fue de ocho meses a siete años. A la fecha los 15 pacientes se encuentran asintomáticos; no han tenido más episodios de dolor post-prandial ni RGE; no reciben tratamiento médico antirreflujo; los controles radiográficos muestran una anatomía gástrica normal (Figura 3) y el resultado estético de las cicatrices es satisfactorio.

CONCLUSIÓN

Nuestros resultados confirman que la gastropexia laparoscópica con esofagofundopexia es una buena opción en el tratamiento quirúrgico de los niños con vólvulo gástrico. La triada de Brochardt en el vólvulo gástrico en los adultos no ocurre en la edad pediátrica. Finalmente, los episodios post-prandiales de cianosis, palidez e hipotonía en la edad pediátrica, sobre todo en el lactante o en el neonato, pueden deberse a un vólvulo gástrico y podrían poner en riesgo la vida del paciente.

REFERENCIAS

- Honna T, Kamii Y, Tsuchida Y. Idiopathic gastric volvulus in infancy and childhood. *J Pediatr Surg* 1990;25(7):707-10.
- Basaran UN, Inan M, Ayhan S et al. Acute gastric volvulus due to deficiency of the gastrocolic ligament in a newborn. *Eur J Pediatr* 2002;161(5):288-90.
- Karande TP, Oak SN, Karmarkar SJ, et al. Gastric volvulus in childhood. *J Postgrad Med* 1997;43(2):46-7.
- McIntyre RC, Bensard DD, Karrer FM, et al. The pediatric diaphragm in acute gastric volvulus. *J Am Coll Surg* 1994;178:234-8.
- Spector JM, Chappell J. Gastric volvulus associated with wandering spleen in a child. *J Pediatr Surg* 2000;35(4):641-2.
- Uc A, Ko SC, Sanders KD, et al. Gastric volvulus and wandering spleen. *Am J Gastroenterol* 1998;93(7):1146-8.
- Wasselle JA, Norman J. Acute gastric volvulus: Pathogenesis, diagnosis, and treatment. *Am J Gastroenterol* 1993;88(10):1780-4.
- Siu WT, Leong HT, Li MKW. Laparoscopic gastropexy for chronic gastric volvulus. *Surg Endosc* 1998;12:1356-7.
- Elhalaby EA, Mashaly EM. Infants with radiologic diagnosis of gastric volvulus: are they over-treated?. *Pediatr Surg Int* 2001;17:596-600.
- Ozbey H, Salman T. Gastric volvulus in an 18-month-old girl. *Eur J Pediatr* 1998;157(11):951.
- Miller DL, Pasquale MD, Seneca RP, et al. Gastric volvulus in the pediatric population. *Arch Surg* 1991;126:1146-9.
- Mayo A, Erez I, Lazar L, et al. Volvulus of the stomach in childhood: The spectrum of the disease. *Pediatr Emerg Care* 2001;17(5):344-8.
- Al-Salem AH. Acute and chronic gastric volvulus in infants and children: who should be treated surgically?. *Pediatr Surg Int* 2007;23(11):1095-9.
- Darani A, Mendoza-Sagaon M, Reinberg O. Gastric volvulus in children. *J Pediatr Surg* 2005;40(5):855-8.
- Schleef J, Von Bismarck S. An easy method for laparoscopic-assisted percutaneous anterior gastropexy. *Surg Endosc* 2000;14 (10):964-5.
- Beqiri A, VanderKolk WE, Scheeres D. Combined endoscopic and laparoscopic management of chronic gastric volvulus. *Gastrointest Endosc* 1997;46(5):450-2.
- Cameron BH, Blair GK. Laparoscopic-guided gastropexy for intermittent gastric volvulus. *J Pediatr Surg* 1993;28(12):1628-9.
- Shimomura OK, Fujioka M, Takeda S, et al. Laparoscopic gastropexy for acute gastric volvulus: A case report. *J Pediatr Surg* 1999;34(3):477-8.
- Dalgaard JB. Volvulus of the stomach. *Acta Clin Scand* 1952;103:131-6.
- Bautista-Casasnovas A, Varela-Cives R, Fernández-Bustillo JM, et al. Chronic gastric volvulus: is it so rare? *Eur J Pediatr Surg* 2002;12:111-5.