

# Síndrome de Gardner: informe de un caso y revisión de la literatura.

## *Gardner syndrome: case report and literature review.*

Agustín Tiol-Carrillo,\* Agustín Tiol-Morales,<sup>\*,†</sup> Edith Bahena-Martínez<sup>§</sup>

### RESUMEN

El síndrome de Gardner es una enfermedad genética de herencia autosómica dominante, presenta múltiples manifestaciones craneofaciales caracterizadas por hipercrecimientos óseos conocidos como osteomas, riesgo de desarrollo de pólipos gastrointestinales con alto potencial de malignidad y de tumores o quistes en piel, así como alteraciones dentales, entre las que destacan la presencia de dientes supernumerarios, retenciones dentarias, permanencia de dientes deciduos y odontomas, estas últimas de gran importancia para el odontólogo. Se trata de una enfermedad que afecta a mujeres y hombres de forma indistinta, no obstante, su prevalencia es mayor en el sexo femenino. El objetivo del presente artículo es explicar las manifestaciones clínicas y radiográficas dentales y craneofaciales del síndrome de Gardner mediante la presentación de un caso clínico y revisión de la literatura.

**Palabras clave:** Síndrome de Gardner, osteomas, alteraciones dentales, genética en odontología.

### ABSTRACT

*Gardner syndrome is a genetic disease of autosomal dominant inheritance, it presents multiple craniofacial manifestations characterized by bone overgrowths known as osteomas, risk of development of gastrointestinal polyps with high potential of malignancy, and skin tumors or cysts, as well as dental alterations, among the characteristics of the presence of supernumerary teeth, dental retention, permanence of deciduous teeth and odontomas, the latter of great importance for the dentist. It is a disease that affects women and men indistinctly, however, its prevalence is higher in the female sex. The aim of this article is to explain the dental and craniofacial clinical and radiographic manifestations of Gardner syndrome by presenting a clinical case and a review of the literature.*

**Keywords:** Gardner syndrome, osteomas, dental alterations, genetics in dentistry.

### INTRODUCCIÓN

El síndrome de Gardner es una enfermedad de herencia autosómica dominante con una tríada diagnóstica muy característica que consiste en: osteomas múltiples, poliposis gastrointestinal y tumores mesenquimatosos en piel y tejidos blandos.<sup>1</sup>

Fue descrito por primera vez en la década de los 50 por Eldon Gardner, quien identificó sus características clínicas vinculándolas con un patrón hereditario, con

una prevalencia de uno por cada 8,300 nacidos con una mayor prevalencia en el sexo femenino.<sup>2</sup>

Los síndromes de poliposis gastrointestinales se caracterizan por la presencia de múltiples pólipos en tubo digestivo con potencial de malignizar, que además se acompañan de otras manifestaciones extracolónicas que permiten diferenciar a este grupo de enfermedades genéticas, entre las más comunes destacan el síndrome de Turcot-Despres que se acompaña de tumores en sistema nervioso central, síndrome de Peutz-Jeghers que

\* Especialista en Estomatología Pediátrica, Instituto Nacional de Pediatría. Profesor en la UAM Xochimilco, Universidad Anáhuac Norte y Universidad Intercontinental. México.

† Especialista en Cirugía Maxilofacial. Profesor en la Universidad Intercontinental. *In memoriam*.

§ Especialista en Cirugía Maxilofacial. Jefe de Servicio del Hospital General La Perla. Profesora en la Universidad Intercontinental. México.

Recibido: 20 de julio de 2020. Aceptado: 23 de noviembre de 2021.

Citar como: Tiol-Carrillo A, Tiol-Morales A, Bahena-Martínez E. Síndrome de Gardner: informe de un caso y revisión de la literatura. Rev ADM. 2021; 78 (6): 356-360. <https://dx.doi.org/10.35366/102978>



presentan múltiples pigmentaciones melánicas en palmas de manos y plantas de los pies y en mucosa oral y el síndrome de Gardner con manifestaciones óseas y dentales muy características.<sup>3</sup>

Esta entidad obedece a herencia autosómica dominante con penetrancia completa y expresividad marcadamente variable. El gen FAP-GS se ha mapeado a 5q21-q22, pero existe probable heterogeneidad genética. El síndrome de Gardner se ha encontrado en individuos con delección intersticial de 5q22.1-q31.1.<sup>4</sup>

### Manifestaciones gastroenterológicas

Como ya se mencionó, el síndrome de Gardner es una variante de la poliposis adenomatosa familiar, y sus manifestaciones gastroenterológicas son de suma importancia por su alta prevalencia en los pacientes que padecen este síndrome. La literatura refiere que los pólipos comienzan su desarrollo aproximadamente a los 20 años de edad y 100% de ellos tienden a malignizar. Dentro del sistema digestivo, los pólipos suelen producirse en estómago, hígado, duodeno y colon, aunque se han reportado también en otros sitios atípicos como el bazo, los riñones y cerebelo.<sup>5</sup>

El desarrollo de tumores desmoides, lesiones neoplásicas benignas pero localmente agresivas de tejido conectivo, se presentan de un 3.5 a 13% en los pacientes con síndrome de Gardner,<sup>6</sup> y que, de hecho,

en el pasado constituían un criterio diagnóstico de esta enfermedad.<sup>5</sup>

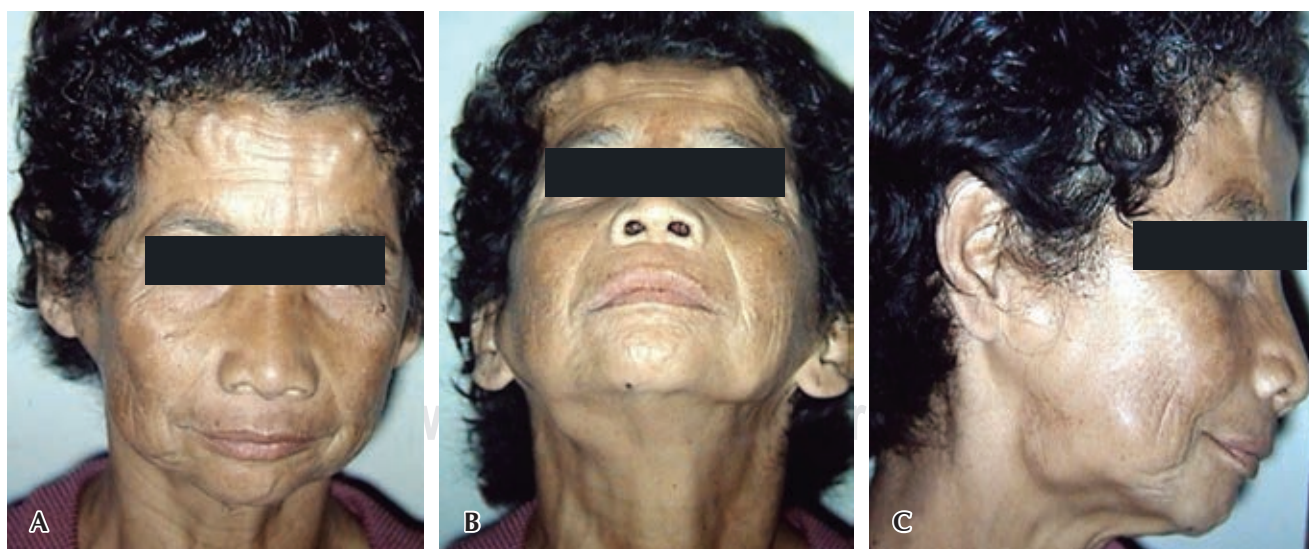
### Manifestaciones craneofaciales

Las alteraciones craneofaciales del síndrome de Gardner son sumamente características, pues el cráneo y los maxilares son los sitios principales donde se manifiestan los osteomas, lesiones osteogénicas benignas de crecimiento lento que pueden desarrollarse en hueso compacto,<sup>7</sup> trabecular y mixto y que comienzan a desarrollarse durante la pubertad.

Si bien los osteomas pueden desarrollarse ocasionalmente en cualquier parte del esqueleto, aparecen casi exclusivamente en la región craneofacial, manifestándose tanto en el maxilar como en la mandíbula (*Figura 1*); sin embargo, esta última tiende a afectarse más. Además, también suelen invadir los senos frontales, maxilares y etmoidales.<sup>4</sup>

Clínicamente los osteomas pueden aparecer como protrusiones (exostosis) sólidas e indoloras a la palpación, o bien, como enostosis, en cuyo caso no son visibles ni palpables.

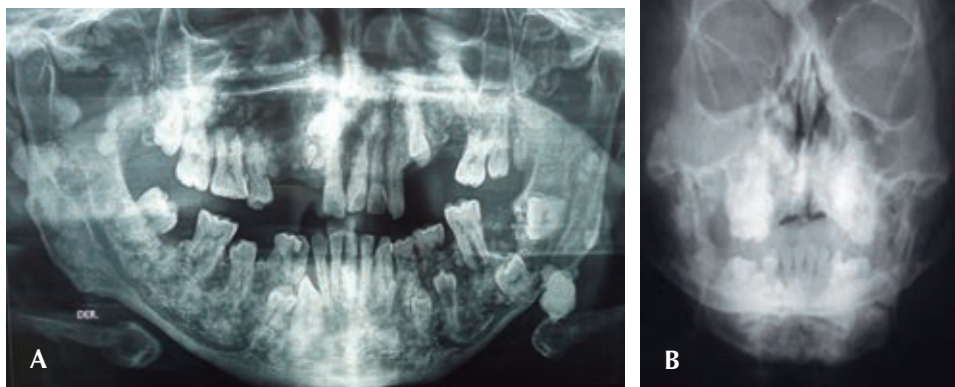
Evidentemente, cualquier alteración que afecte a la densidad ósea presenta hallazgos radiográficos. Los osteomas se pueden apreciar de manera radiográfica como lesiones radioopacas bien definidas con una densidad aumentada a la del hueso sano.<sup>2</sup>



**Figura 1:** Mujer de 65 años con síndrome de Gardner. Nótese los evidentes osteomas que presenta de forma diseminada a nivel del hueso frontal y en el ángulo de la mandíbula.

**Figura 2:**

**A)** Radiografía panorámica del paciente. Nótese las múltiples manifestaciones óseas y dentales propias del síndrome de Gardner que presenta. **B)** Proyección de Waters. Obsérvense las zonas radioopacas que presenta en mandíbula y la masa que ocupa en su totalidad el seno frontal derecho.



### Manifestaciones dentales

Dadas las manifestaciones descritas con anterioridad a nivel maxilomandibular, el síndrome de Gardner presenta alteraciones dentales específicas hasta en 75% de los casos, dentro de las cuales destacan la agenesia dental, múltiples dientes ectópicos, permanencia de dientes deciduos, hipercementosis, odontomas, quistes dentígeros, retenciones dentarias, dientes supernumerarios y fusiones dentales.<sup>2</sup>

### PRESENTACIÓN DEL CASO

Se trata de un hombre de 42 años que acude a consulta para valoración dental. A la exploración clínica se encontraron hallazgos que se apartaban de la normalidad como áreas induradas en cráneo y cara, a pesar de que el paciente no presentaba ningún aumento de volumen visible notorio, por tal motivo, se le solicitó una radiografía panorámica donde se aprecian hallazgos atípicos como la presencia de algunos dientes primarios, retenciones dentarias, dientes supernumerarios, múltiples zonas con aumento de la densidad ósea tanto en maxilar como en mandíbula (*Figura 2*).

Dadas las características que presentaba, se le solicitó una proyección de Waters donde se aprecia el seno frontal derecho ocupado por una masa sólida.

Las características clínicas dentales y maxilofaciales que presentaba alertaron a los clínicos sobre un posible síndrome de Gardner, confirmándose mediante una tomografía 3D, en la cual se observan con claridad múltiples exostosis craneofaciales (osteomas) (*Figura 3*).

Doce años después, el paciente vuelve a consulta, y tras una exploración clínica de rutina se observan grandes osteomas a nivel del ángulo mandibular de forma bilateral, los cuales son visibles extraoralmente. Asimismo, presenta múltiples lesiones dermatológicas diagnosticadas por un médico dermatólogo como quistes epidermoides (*Figura 4*).

### DISCUSIÓN

El síndrome de Gardner es una enfermedad genética que se hereda de forma autosómica dominante, y dadas su características craneales, dentales y maxilofaciales tan peculiares, es imperativo su reconocimiento por parte del odontólogo.

Si bien, los criterios de diagnóstico más comunes son como ya se mencionó, los osteomas, los pólipos gastrointestinales y las alteraciones dentales, existen otras manifestaciones menores, pero no por ello menos importantes, entre las cuales se encuentran los tumores de piel y quistes epidermoides,<sup>8</sup> los cuales se presentan en 50 a 60% de los casos,<sup>4</sup> estas manifestaciones dermatológicas suelen ser asintomáticas y se manifiestan frecuentemente en piel de la cara y en las extremidades.

Además del riesgo de cáncer colorrectal, los pacientes con síndrome de Gardner pueden desarrollar tumores malignos como adenocarcinoma periampular, hepatoblastoma, carcinoma papilar de tiroides y colangiosarcomas.<sup>9</sup>

Los diagnósticos diferenciales del síndrome de Gardner son múltiples, basados en el desarrollo de poliposis gastrointestinal<sup>4</sup> que comparten y se describen en la *Tabla 1*.

En ocasiones, el diagnóstico de este síndrome es complejo, pues sus manifestaciones pueden demorar en su desarrollo, y resulta sumamente importante que, durante la exploración clínica extra e intraoral durante

la consulta odontológica, se descarten anomalías dentarias e hipercrecimientos óseos atípicos (osteomas) dado su alto índice de aparición en los huesos maxilares. Los osteomas por sí mismos no condicionan riesgo para el paciente, salvo que éstos interfieran en la función, si es que se desarrollan a nivel de los cóndilos mandibulares o apófisis coronoides.

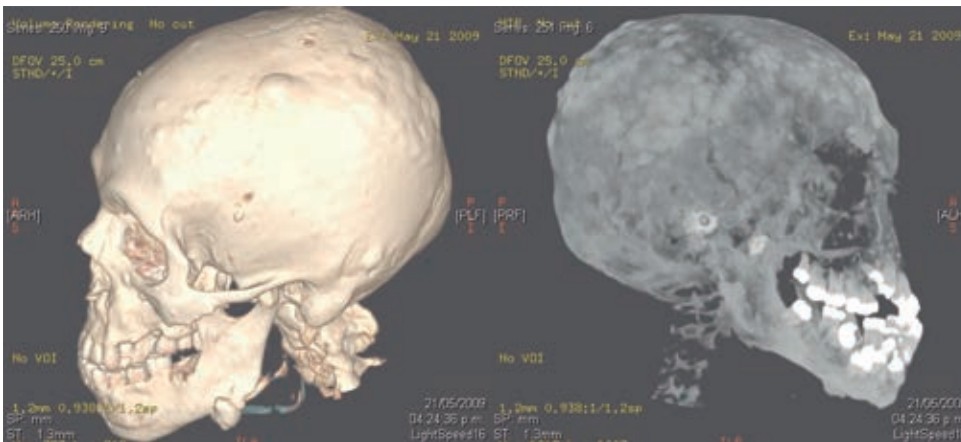
En el síndrome de Gardner es posible la aparición de osteomas de partes blandas, éstos son considerados coristomas, ya que en los tejidos blandos no es posible la formación de osteomas verdaderos, manifestándose clínicamente como áreas osificadas con aspecto de hueso compacto maduro en tejidos blandos o adheridas al periostio en maxilar y mandíbula.<sup>10</sup>

### CONCLUSIONES

En la revisión bibliográfica llevada a cabo, se ha intentado englobar los aspectos más importantes para el diagnóstico del síndrome de Gardner, para lo cual se debe tener muy en cuenta los elementos de la anamnesis, el examen físico y los estudios complementarios, en particular, radiografías simples, tomografía y estudios endoscópicos. Cabe mencionar que la participación del odontólogo en el diagnóstico del síndrome de Gardner es muy importante debido a que las primeras manifestaciones de éste, en un número elevado de casos, son alteraciones dentales (las cuales pueden ser un hallazgo radiográfico), asimismo pueden presentar lesiones craneofaciales óseas de grandes dimensiones, las cuales pueden provocar una marcada deformidad y asimetría facial, para lo cual el tratamiento quirúrgico es el único efectivo. Sin embargo, es de vital importancia que el manejo de los pacientes con síndrome de Gardner sea multidisciplinario.

**Tabla 1: Diagnósticos diferenciales del síndrome de Gardner.**

Síndrome	Características
Síndrome de Turcot	Pólipos gastrointestinales múltiples, tumores cerebrales como glioblastomas, astrocitomas y gliomas
Síndrome de Peutz-Jeghers	Pólipos gastrointestinales, pigmentaciones maculares en caras, manos, pies, labios y mucosa oral
Síndrome de Cronkhite-Canada	Pólipos gastrointestinales, pigmentaciones marrones en cara, cuello y manos, síntomas gastroenterológicos como malabsorción, diarrea, enteropatía, alopecia y distrofia ungueal
Síndrome de Muir-Torre	Neoplasias sebáceas, queratoacantomas, adenocarcinomas en colon, endometrio y ovarios
Síndrome de Hornstein-Knickenberg	Pólipos gastrointestinales, fibromas cutáneos en cara, cuello y tronco
Síndrome de Cowden	Pólipos gastrointestinales, pápulas faciales, acroqueratosis, adenoma tiroideo
Síndrome de Bannayan-Riley-Ruvalcaba	Pólipos gastrointestinales, macrocefalia, retardo mental, hipotonía, hipercrecimiento



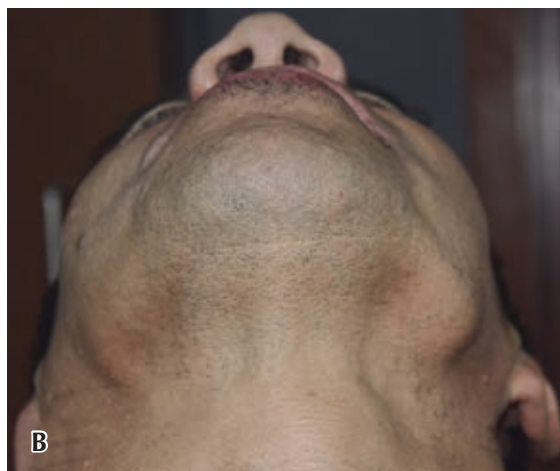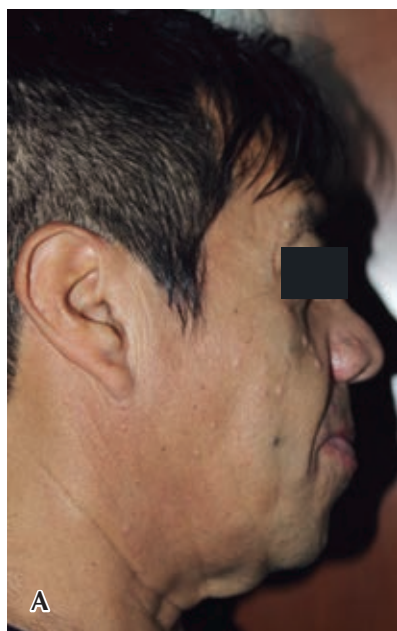**Figura 3:**

Imágenes tomográficas del paciente. Nótese la gran cantidad de exostosis craneomaxilofaciales que presenta.

**Figura 4:**

Mismo paciente 10 años después.

**A)** Nótese el desarrollo de múltiples quistes epidermoides distribuidos a lo largo de toda la cara. **B)** Vista inferior donde se observan múltiples osteomas a nivel del ángulo mandibular de forma bilateral. (Fotografías cortesía de la Dra. Jenny Angélica Garnica Cruz y Dra. Rocío Leticia de Anda Licea).



### AGRADECIMIENTOS

A la Dra. Jenny Angélica Garnica Cruz y a la Dra. Rocío Leticia de Anda Licea por proporcionar las fotografías de seguimiento del paciente.

### REFERENCIAS

1. Fotiadis C, Tsekouras DK, Antonakis P, Sfiniadakis J, Genetzakis M, Zografos GC. Gardner's syndrome: a case report and review of the literature. *World J Gastroenterol.* 2005; 11 (34): 5408-5411.
2. Pereira DL, Carvalho PA, Achatz MI, Rocha A, TardinTorrezan G, Alves FA. Oral and maxillofacial considerations in Gardner's syndrome: a report of two cases. *Ecancermedicallscience.* 2016; 10: 623.
3. Parés D, Pera M, González S, Pascual CM, Blanco I. Poliposis adenomatosa familiar. *Gastroenterol Hepatol.* 2006; 29 (10): 625-635.
4. Gorlin RJ, Cohen MM, Hennekam RCM. *Syndromes of the head and neck.* 4 ed. New York: Oxford University Press; 2001. pp. 437-441.
5. Alshammari A, Ashkanani R, Alabsi S, Ghanem M. Gardner syndrome with extra and intra-abdominal desmoid tumors and adrenal involvement: PET/CT findings. *Mol Imaging Radionucl Ther.* 2015; 24 (Supp 1): 38-41.
6. Etchevery MG et al. Tumor desmoide gigante y síndrome de Gardner. Reporte de un caso y revisión bibliográfica. *Rev Arg Res Cir.* 2016; 21 (1): 17-19.
7. Flores MJ, Cisneros LJC, Vides LJA, Hernández PMS. Osteoma periférico de la mandíbula y dentición decidual. ¿Un preludio del síndrome de Gardner? *An Orl Mex.* 2014; 59 (1): 79-83.
8. Juhn E, Khachemoune A. Gardner syndrome. Skin manifestations, differential diagnosis and management. *Am J Clin Dermatol.* 2010; 11 (2): 117-122.
9. Sriharibabu M, Sarma Y, Bhaskararao G, Nayak S, Satyaprakash T. Gardner's syndrome presenting a duodenal carcinoma in a young male. *J Clin Sci Res.* 2015; 4 (4): 296-300.
10. Sapp JP. *Patología oral y maxilofacial contemporánea.* 2 ed. Barcelona, España: Elsevier; 2004. p. 326.

#### Correspondencia:

**Agustín Tiol-Carrillo**

**E-mail:** agustintiolcarrillo@gmail.com