

Enfermedad pilonidal: ¿trastorno proctológico?

Pilonidal disease: a proctological condition?

Francisco Javier Álvarez Rubio,¹ José Alfredo Soto Ortiz² y Ricardo Quiñones Venegas³

¹ Residente de Dermatología

² Dermatólogo internista y cirujano dermatólogo

³ Dermatólogo

Instituto Dermatológico de Jalisco Dr. José Barba Rubio

RESUMEN

La enfermedad pilonidal es producto de una reacción granulomatosa ocasionada por el atrapamiento de pelo en la hendidura glútea y zonas aledañas. El grupo más afectado son personas jóvenes, económicamente activas. El entendimiento de su patogenia ha modificado la concepción que se tenía de esta entidad, que se consideraba una enfermedad de índole genético. Actualmente se considera una enfermedad adquirida, íntimamente relacionada con el atrapamiento de pelo en la región, aunada a factores predisponentes como obesidad y características anatómicas. Las técnicas quirúrgicas actuales tienen como objetivo modificar la anatomía de la región. De esta manera, en los últimos 30 años han surgido técnicas a base de colgajos, con cierre fuera de la línea media. El cierre directo en la línea media, marsupialización, cierre por segunda intención y otros procedimientos no quirúrgicos, aunque se han utilizado comúnmente, han demostrado alta recurrencia. Mediante estudios de series de casos y meta-análisis, se ha demostrado que las nuevas técnicas, sobre todo a base de colgajos, son las que tienen el menor grado de recurrencia. Por la topografía de la enfermedad, se debe considerar una patología de índole dermatológico y no proctológica y, por lo tanto, el cirujano dermatólogo puede tener un papel importante en su resolución.

PALABRAS CLAVE: seno pilonidal, hendidura glútea, técnicas quirúrgicas.

Introducción

La enfermedad pilonidal (del latín *pilus*, pelo y *nidus*, nido) es una tracto o cavidad pseudoquistica con tallos pilosos en su interior. En la mayoría de las ocasiones

ABSTRACT

Pilonidal disease results from a granulomatous reaction caused by hair entrapment in the gluteal cleft and surrounding areas. The most affected group is young, economically active people. The understanding of its pathogenesis has modified the conception of this entity, which was considered a disease of a genetic nature. It is considered an acquired disease, closely related to the entrapment of hair in the sacrococcygeal region, together with predisposing factors such as obesity and anatomical characteristics. Current surgical techniques aim to modify the anatomy of the region. Thus, flap-based techniques have emerged in the last 30 years, with closures outside the midline. Although direct midline closure, marsupialization, closure by secondary intention, and other non-surgical procedures, which have been commonly used, have shown high recurrence. Through studies of case series and meta-analyses, it has been shown that the new techniques, especially those based on flaps, are those with the lowest level of recurrence. Due to the topography of the disease, it should be considered a pathology of a dermatological nature and not a proctological one. Therefore, the dermatologist surgeon can play an essential role in its resolution.

KEYWORDS: pilonidal sinus, gluteal cleft, surgical technique.

se localiza en la línea media de la región sacrococcígea, habitualmente en la mitad cefálica del pliegue interglúteo, también llamada hendidura glútea o natal. Se puede presentar en localizaciones atípicas como la axila, el ombligo,

CORRESPONDENCIA

Dr. Francisco Javier Álvarez Rubio ■ fjavieralvarezr@hotmail.com ■ Teléfono: 61 4466 7130
Avenida Federalismo Norte 3102, Atemajac del Valle, C.P. 45190, Zapopan, Jalisco

la ingle o incluso en los espacios interdigitales de las manos, en relación con ciertas profesiones.¹ Es ocasionada por una reacción granulomatosa de tipo cuerpo extraño a tallos pilosos sueltos, que se clavan y posteriormente penetran la piel de la región afectada.²

La enfermedad pilonidal también se denomina seno pilonidal o quiste pilonidal, aunque en sentido estricto no es un quiste, debido a que no está recubierto de epitelio. El primer reporte lo realizó el doctor Herbert Mayo en 1833, en una mujer con una colección de pelos en el área sacrococcígea.²

Actualmente se evita utilizar el término fístula, debido a que no alcanza el conducto anal, también se elude usar la palabra sacrococcígeo ya que no siempre tiene una relación con el sacro o con el coxis.³

Antecedentes

Durante la segunda Guerra Mundial este padecimiento fue muy común entre los soldados estadounidenses, y Buie la denominó “enfermedad del jeep” debido a la frecuencia con que aparecía entre los conductores militares, atribuyó su aparición como consecuencia del traumatismo constante sobre la región sacra por el uso prolongado de estos vehículos en terrenos irregulares.⁴ La enfermedad pilonidal afectó a más de 80 mil soldados estadounidenses, ocasionando un verdadero problema en aquellos años, ya que estos pacientes permanecían hospitalizados hasta 44 días, lo que suponía una pérdida de tiempo significativa de servicio activo.⁵

Durante las primeras décadas de su tratamiento, la enfermedad pilonidal se consideró un padecimiento congénito producido por la ausencia de coalescencia del ectodermo primitivo.⁶ Sin embargo, esta teoría está en entredicho por muchos motivos, entre los que se encuentran los siguientes: la enfermedad pilonidal se sitúa en posición caudal y no lumbar; nunca se comunica con la duramadre y no es más frecuente en personas con anomalías tipo espina bífida. De tal manera, en la actualidad se acepta que la enfermedad pilonidal es un padecimiento adquirido.³

Fisiopatología

Si bien no existe una sola hipótesis etiopatogénica, la mayoría de los autores están de acuerdo en que es producida por una reacción de tipo cuerpo extraño a material piloso, que da lugar a una cavidad subcutánea, pseudoquistica, rodeada de tejido de granulación y con posibilidad de infección crónica secundaria.⁶

Actualmente las teorías propuestas por Karydakís y Bascom son las más reconocidas y aceptadas.⁷ En 1992 Karydakís planteó la teoría de la respuesta de tipo cuerpo

extraño, en la que menciona tres factores importantes en la fisiopatología de la enfermedad pilonidal: 1) un pelo suelto e invasor, habitualmente de la región lumbar; 2) una fuerza externa que causa la inserción del pelo en la piel, como la fricción en el fondo del surco interglúteo, especialmente durante la deambulaci3n; y 3) la vulnerabilidad de la piel a la inserci3n del tallo piloso en su profundidad. Adem3s, propuso que existen otros factores secundarios, como el n3mero de tallos pilosos sueltos que es mayor en personas con marcado hirsutismo; características del tallo piloso, como su forma y grosor; la profundidad y estrechamiento de la hendidura glútea debido a diferencias anatómicas o causados por sobrepeso y obesidad; cualidades de la piel como su dureza o suavidad, así como la existencia de maceraci3n o heridas sobre la misma.²

Por otro lado, en 1980 Bascom postul3 que los f3liculos pilosos de la regi3n interglútea tienen una tendencia a distenderse, como consecuencia del efecto de presi3n que ejercen los glúteos sobre la piel fija al coxis, en especial al ponerse de pie y sentarse. Los f3liculos distendidos pueden ocluirse y generar una infecci3n secundaria, y son una entrada a tallos pilosos y células descamadas que finalmente producen una reacci3n inflamatoria granulomatosa de tipo cuerpo extraño, que conduce a la formaci3n del seno pilonidal.⁸

Epidemiología

La enfermedad pilonidal tiene una tasa de incidencia de 26 casos por cada 100 mil personas.⁹ Se calcula que en Estados Unidos se diagnostican unos 70 mil casos cada a3o. El pico de incidencia es entre los 15 a 24 a3os de edad, con disminuci3n del riesgo despu3s de los 25 a3os.¹⁰ Es m3s frecuente en hombres que en mujeres con una relaci3n de 3:1.⁴ Existen antecedentes familiares en 38% de los casos.⁹ Los factores de riesgo asociados son la obesidad, que se presenta hasta en 37% de los pacientes, la ocupaci3n y/o el estilo de vida sedentario, que se reporta hasta en 44% de los casos, irritaci3n local o trauma, cabello oscuro y r3gido,⁴ hiperhidrosis y mala higiene corporal,¹¹ hendidura natal profunda y aumento del vello corporal como se presenta en algunas razas.¹²

Un estudio hecho en Suecia inform3 que el costo promedio de una escisi3n amplia convencional y cierre de un seno pilonidal fue de 6 222 euros por paciente (equivalente en 2022 a 130 mil pesos mexicanos), con una tasa de recurrencia de 32% a los cinco a3os.¹³ De acuerdo con los datos proporcionados, la enfermedad pilonidal se puede considerar frecuente y con propensi3n a afectar a un grupo etario joven y econ3micamente productivo, lo cual provoca ausencias escolares y laborales.

Manifestaciones clínicas y diagnóstico

La enfermedad pilonidal tiene una presentación muy variable. Puede aparecer como una afección asintomática o como aguda e incapacitante. Cuando es aguda, se caracteriza por la presencia de una masa fluctuante, dolorosa y con eritema perilesional. La enfermedad pilonidal crónica, por otro lado, es aquella caracterizada por periodos de agudización y remisión, con drenaje mucoso, purulento y/o sanguinolento y asociada a un poro primario, frecuentemente cefálico y lateralizado, o con múltiples orificios de salida. Es común el dolor recurrente o persistente, que puede llegar a ser incapacitante.⁵ Los síntomas se suelen intensificar al realizar actividades que estiren la piel que recubre la hendidura natal, como pararse o sentarse. El diagnóstico es clínico; no son necesarios estudios de imagen o de laboratorio. No existe un sistema de clasificación estandarizado para la evaluación de la gravedad de la enfermedad y su opción de tratamiento.¹⁴

Histopatología

Desde el punto de vista anatomopatológico, es una cavidad pseudoquística revestida por tejido de granulación crónico que contiene trayectos fistulosos. Los orificios o fositas principales de la línea media están revestidos por epitelio escamoso, mientras que los orificios laterales no suelen estar recubiertos de piel, sino de tejido de granulación.³

En esencia, la enfermedad pilonidal es una reacción granulomatosa de tipo cuerpo extraño. Dentro de la cavidad es posible encontrar tallos pilosos rotos que se pueden extraer con facilidad. Sorprendentemente, se ha observado que sólo entre 50 y 75% de estas cavidades contienen tallos pilosos. Por lo tanto, si la penetración de tallos pilosos es un factor causal clave en la enfermedad pilonidal, los tallos pilosos que han penetrado deben ser eliminados por una o más causas, que aún no están bien dilucidadas.¹

Se recomienda que el espécimen quirúrgico se envíe a patología, ya que aunque es extremadamente raro, hay reportes de carcinoma escamoso en estas muestras.¹⁵

Diagnóstico diferencial

La diferenciación de la enfermedad pilonidal de otras enfermedades de localización perianal y glútea requiere un examen anorrectal completo y exhaustivo. Entre los diagnósticos diferenciales está la hidradenitis supurativa, el absceso perianal y la fístula anorrectal, que como hallazgo importante se encuentra cerca de la región anorrectal, a diferencia de la enfermedad pilonidal que se ubica cefálicamente en el área de la hendidura natal. Otros diagnósticos que se deben considerar son el forúnculo o absceso

cutáneo, que comúnmente involucran las nalgas y suelen estar lejos de la línea media.^{14,16}

Tratamiento

Existe una gran cantidad de tratamientos para la enfermedad pilonidal. Varían desde la aplicación de productos químicos, incisión simple con drenaje, hasta las técnicas quirúrgicas complejas.¹ Las técnicas quirúrgicas tradicionales han tenido como objetivo primario eliminar el área de inflamación crónica, así como cualquier posible nido restante de tallos pilosos y/o infección, con cierre primario o por segunda intención. Los objetivos secundarios son disminuir la recurrencia de la enfermedad, minimizar las complicaciones secundarias del procedimiento quirúrgico, así como conseguir una apariencia “cosmética aceptable”.¹⁷

Si bien se debate cuál es la técnica óptima, existe acuerdo en que el tejido normal se debe conservar tanto como sea posible para facilitar el cierre de la herida. Los volúmenes más altos de tejido extirpado se han asociado con un aumento de las tasas de complicaciones y recurrencia. No se recomienda el tratamiento en la enfermedad pilonidal asintomática, y en aquellos pacientes que se presentan con un absceso agudo, primero se debe llevar a cabo incisión y drenaje.^{16,18} Al hacer el drenaje quirúrgico del absceso agudo, generalmente la incisión se realiza sobre el área de máxima fluctuación y se procede a debridar los residuos inflamatorios y los tallos pilosos visibles dentro de la cavidad. Es posible que el drenaje quirúrgico de un absceso no sea el tratamiento definitivo, ya que después de una incisión simple, hasta 60% de los pacientes pueden llegar a tener recurrencia. Los antibióticos se indican exclusivamente cuando se presenta celulitis. La razón de esta última aseveración es que, como se trata de un proceso granulomatoso de cuerpo extraño, no se justifica el uso cotidiano de los mismos.¹⁶

En la enfermedad crónica que se presenta con abscesos recurrentes o uno o más senos pilonidales que drenan persistentemente, es necesario un tratamiento quirúrgico definitivo.⁵

Técnicas quirúrgicas

Resección amplia y cicatrización por segunda intención

Éste se considera un procedimiento sencillo y rápido de realizar. Tiene una tasa de recurrencia variable, según distintos estudios, de 5.5 a 17.9%; la cicatrización por segunda intención requiere de un periodo prolongado de aproximadamente ocho semanas o más. Tiene como ventaja la disminución de infecciones en la herida quirúrgica y la aplicación de sistemas de presión negativa.¹⁹⁻²¹

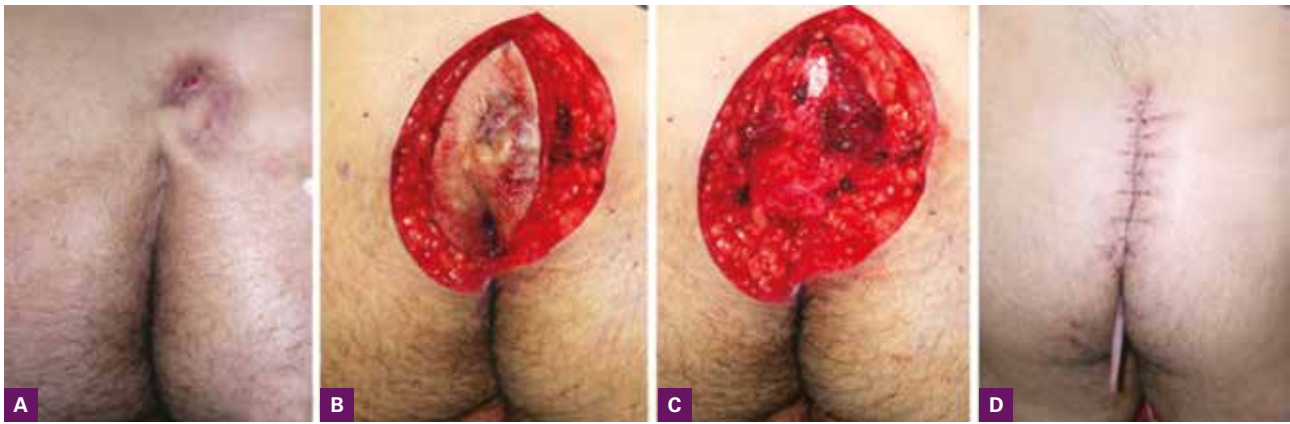


Figura 1. Cierre directo en la línea media. **A:** Seno pilonidal en la topografía habitual; **B:** diseño en huso en forma simétrica a través de hendidura natal; **C:** disección hasta la fascia presacra; **D:** cierre por planos, sin cambios en la topografía del pliegue interglúteo.

Escisión con cierre primario en la línea media o fuera de la línea media

Tiene la ventaja de una cicatrización más temprana de la herida si no se produce infección.¹⁹ En una revisión Cochrane realizada en 2010, donde se analizaron 17 estudios, se encontró que el cierre fuera de la línea media fue mejor que el cierre en la línea media, con menos infección (3.3 vs. 13%) y recurrencias (1.7 vs. 10.5%).²⁰ De hecho, en muchas investigaciones se ha demostrado consistentemente que las heridas fuera de la línea media tienen tiempos de cicatrización más rápidos y tasas más bajas de morbilidad y recurrencia que los cierres en la línea media²¹ (**figura 1**).

Incisión y marsupialización

Posterior a la extirpación del seno pilonidal, la herida se sutura con piel remanente, dejando en la base una zona cruenta que se cubre con apósito. La marsupialización proporciona al paciente una herida más pequeña en comparación con las heridas que se dejan abiertas para granulación. La escisión con marsupialización tiene una tasa de recurrencia de hasta 13.7% a los 24 meses, de 18.1% a los 60 meses y una tasa general de complicaciones del cuidado de la herida de 23.9%. Dos de las principales preocupaciones de este método son la curación prolongada y el dolor posoperatorio significativo¹⁶ (**figura 2**).

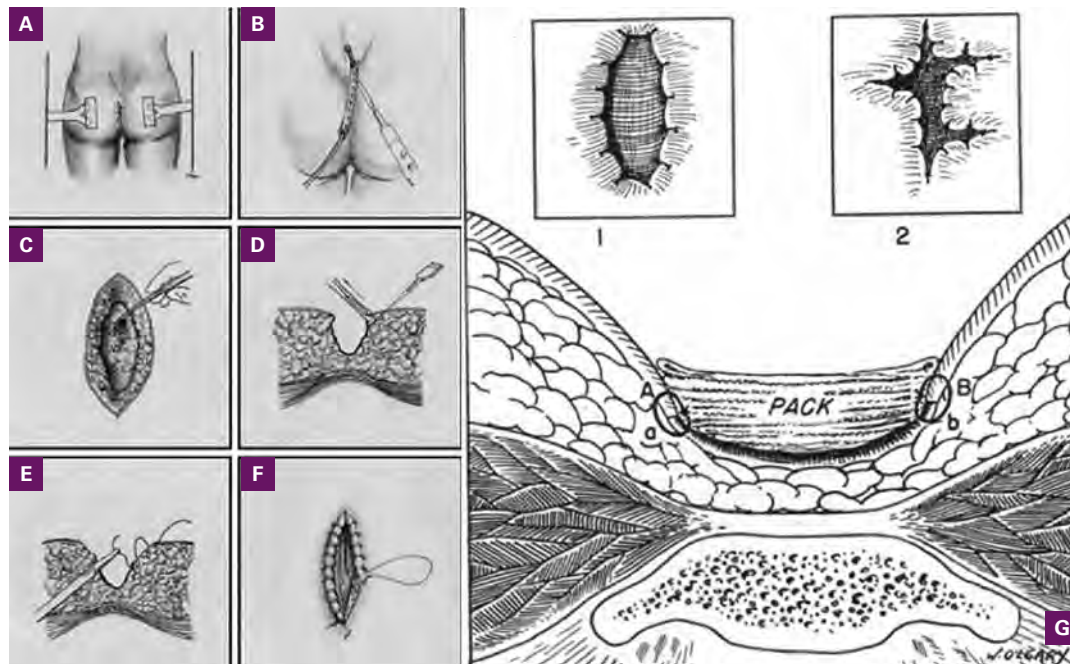


Figura 2. Marsupialización. **A:** Separación con cinta adhesiva de los pliegues glúteos; **B:** canalización con sonda acanalada a través del seno pilonidal; **C:** resección a través de ésta; **D-F:** liberación de la piel en forma bilateral y fijación de ésta en el fondo del defecto; **G:** cierre por segunda intención.

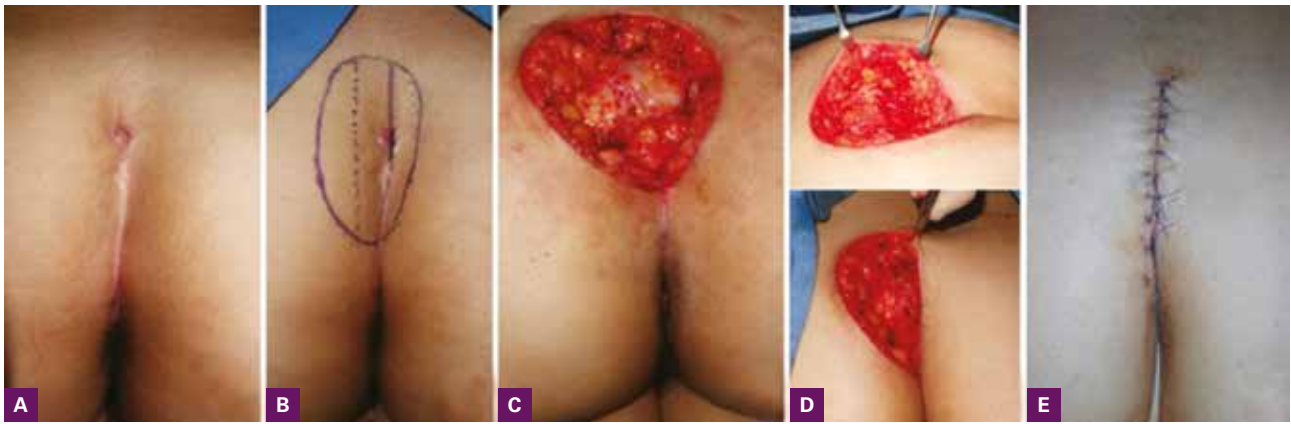


Figura 3. Colgajo de Karydakís. **A:** Enfermedad pilonidal a la izquierda de la línea media; **B:** se traza una línea en la hendidura natal, y aproximadamente a 2 cm de ella, ipsilateral al seno pilonidal, se traza otra que será la nueva hendidura (línea punteada) y se hace el diseño ovalado asimétrico en relación con el eje mayor; **C:** se reseca hasta la fascia presacra; **D:** se hace un colgajo por despegamiento unilateral en la zona más cercana a la línea media; **E:** y se cierra por planos ocasionando aplanamiento de la hendidura natal, con cierre fuera de la línea media.

Colgajos

Se han empleado algunos colgajos para la enfermedad pilonidal. Algunos de éstos se han utilizado en otras topografías. Nos permiten la escisión de una mayor cantidad de tejido afectado y se asocian con una disminución de la tensión en la cicatrización. Las principales complicaciones, sobre todo en heridas grandes, son la infección en el sitio quirúrgico, dehiscencia, necrosis del colgajo relacionado habitualmente con mal diseño y formación de seroma. Los principales que se han usado en el tratamiento de la enfermedad pilonidal son los siguientes.

Colgajo de Karydakís. Se realiza una incisión elíptica asimétrica u oblicua en un intento de mantener las incisiones fuera de la hendidura natal. Una vez que se extirpa el seno, se crea un colgajo de espesor completo en el lado opuesto que permite movilizarlo para el cierre primario, evitando así una herida en la topografía de la línea media.² Tiene una tasa de recurrencia global de menos de 5% y una tasa de complicaciones de la herida de 7 a 21%^{23,24} (figura 3).

Colgajo de Bascom. En esta técnica se extirpa todo el tejido enfermo y se cierra el defecto con un colgajo que se sitúa fuera de la línea media y aplanan la hendidura natal. En un estudio con 141 pacientes con enfermedad pilonidal refractaria con baja cicatrización, se alcanzó una buena cicatrización de la herida en 88% así como un tiempo medio de recuperación funcional de 13 días; y en un periodo de seguimiento de 14 meses no existieron recurrencias²⁵ (figura 4).

Colgajo de Limberg o romboidal. Éste es un colgajo fasciocutáneo de transposición con un romboide con ángulos de 60° y 120°, que permite el cierre primario de la herida fuera de la línea media y el aplanamiento de la hendidura

glútea. En una revisión sistemática se incluyeron seis ensayos controlados aleatorios que compararon el colgajo de Limberg vs. el cierre primario en 331 pacientes, en ésta se mostró una recurrencia de 0.79 vs. 8.4% e infección postquirúrgica de 4.5 vs. 14.2%, respectivamente²⁶ (figura 5).

Cierre de avance en v-y. Este colgajo de avanzamiento, útil en otras partes de la superficie corporal, se ha usado también para la reconstrucción del seno pilonidal. Se diseña en forma triangular o en forma de v, se disecciona dejando un pedículo vertical subcutáneo y termina como un cierre en y. Como en todos los demás colgajos, está compuesto de piel grasa y fascia glútea y puede cubrir defectos de 8 a 10 cm de tamaño, y como todos los demás que describimos, aplanan la hendidura natal y puede ser unilateral o bilateral. En algunas series de casos se ha informado una tasa de curación de 90% y baja recurrencia (figura 6).¹⁶

Z-plastia. Después de realizar la escisión del seno pilonidal, se trazan dos brazos de la z con ángulos de 30° en el eje largo de la herida. Los colgajos son elevados, transpuestos, y suturados obliterando la hendidura glútea. Se ha reportado que puede tener más grado de infección y recurrencia cuando se compara con otras técnicas¹⁶ (figura 7).

Colgajo de rotación. Cuando tenemos defectos más grandes y profundos, se puede requerir reconstrucción por colgajos de mayor tamaño, como el colgajo de rotación fasciocutáneo o miocutáneo, que sigue contornos curvilíneos; el colgajo es elevado y rotado hacia el defecto, con lo que conseguimos un colgajo con buena vascularidad, que oblitera los espacios muertos y la hendidura glútea¹⁶ (figura 8).

En 2020, Siwei Bi y colaboradores publicaron una de las revisiones sistémicas y metaanálisis en red más grande

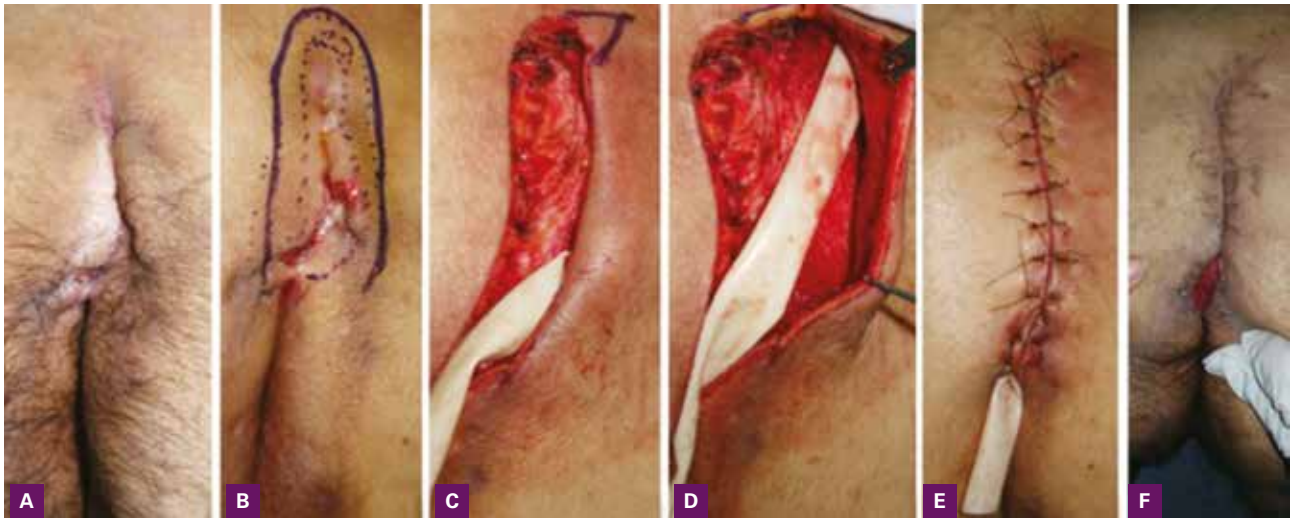

Figura 4. Colgajo de Bascom. **A:** Enfermedad pilonidal severa con tetrada de oclusión folicular; **B:** se diseña el colgajo poniendo en contacto un glúteo con el otro en forma de asa, incluyendo todo el seno pilonidal; **C:** se hace extensión de la región glútea con tiras de cinta adhesiva, adherida a la mesa quirúrgica y se procede a resear la enfermedad pilonidal hasta la fascia presacra; **C y D:** se pone un triángulo en la parte superior para retirar el cono de deflexión (oreja de perro) y se coloca Penrose; **E:** se realiza el colgajo en uno de los lados del defecto y se cierra por planos con sutura absorbible y no absorbible, provocando aplanamiento de la hendidura natal. Seis semanas después de la operación con tejido de granulación en la parte distal en el sitio de salida de Penrose.

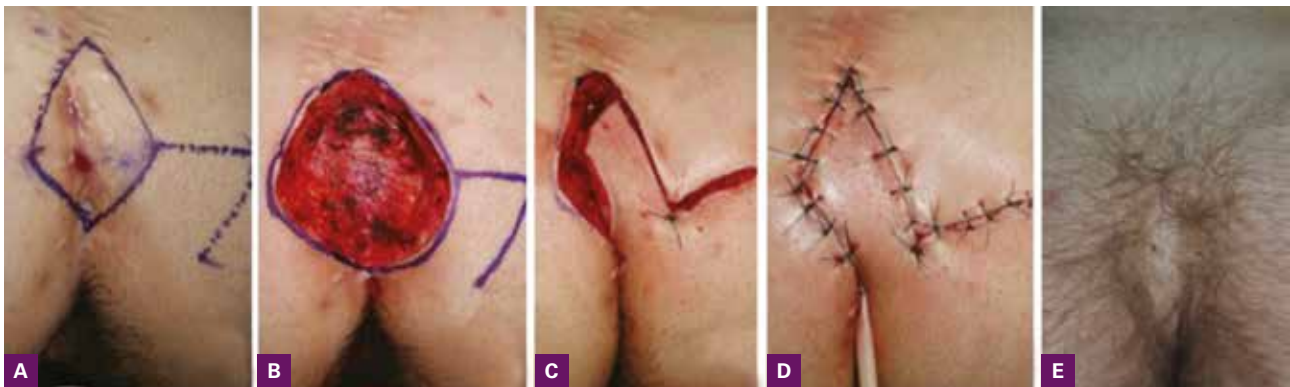


Figura 5. Reintervención con colgajo rómbico de Limberg. **A:** Seno pilonidal recurrente posterior a la técnica de Bascom seis meses después de la intervención con hiperextensión de pliegue glúteo; **B:** resección hasta la fascia presacra; **C:** transposición del colgajo con cierre del defecto secundario en planos con punto de vértice en la piel; **D:** cierre del defecto primario y secundario; **E:** resultado seis meses después sin recurrencias.

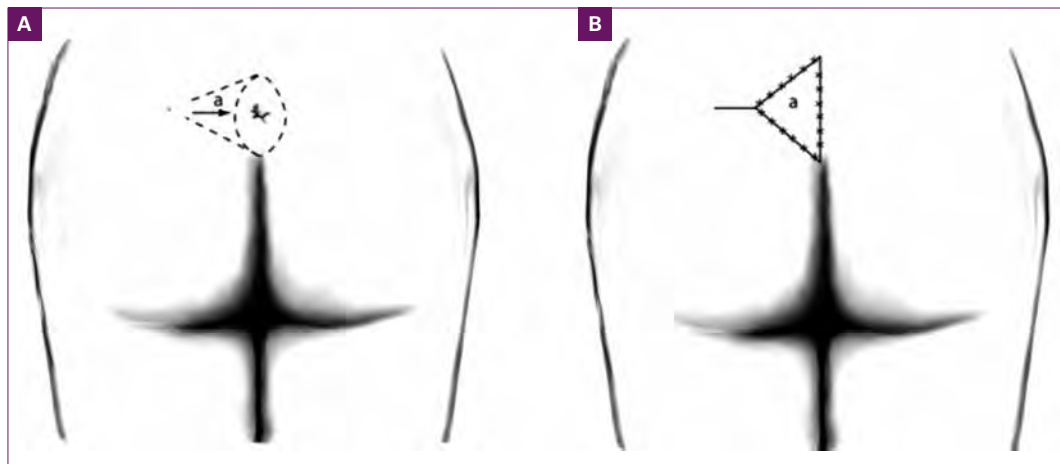


Figura 6. Colgajo en V-Y. **A:** Escisión en huso del seno pilonidal con diseño de un colgajo triangular de pedículo vertical subcutáneo; **B:** cierre final en Y, los cierres se hacen por planos.

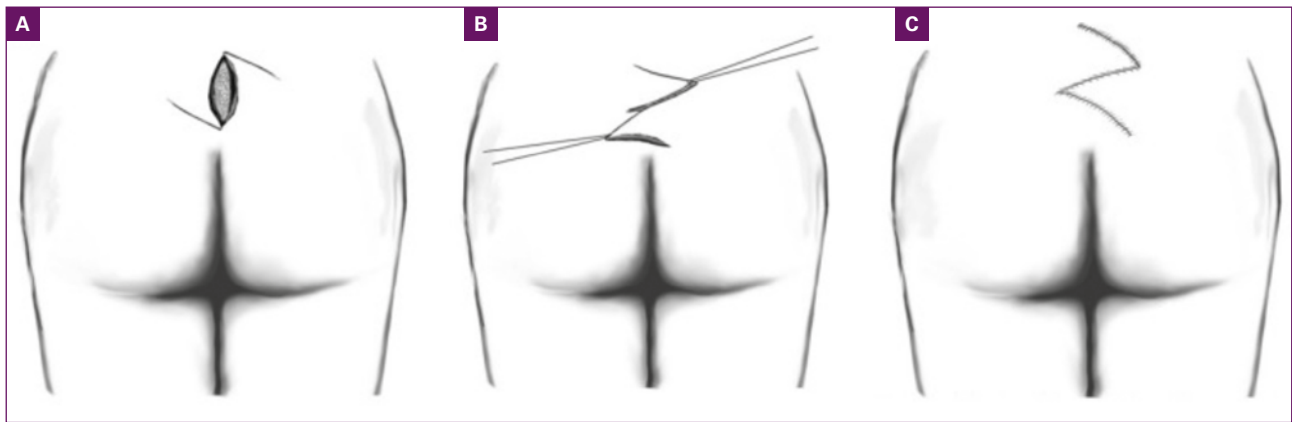


Figura 7. Z-plastia. **A:** Incisión en huso y diseño de la Z con ángulos de 30°; **B:** trasposición de los colgajos; **C:** cierre por planos. No se recomiendan ángulos mayores de 60°.

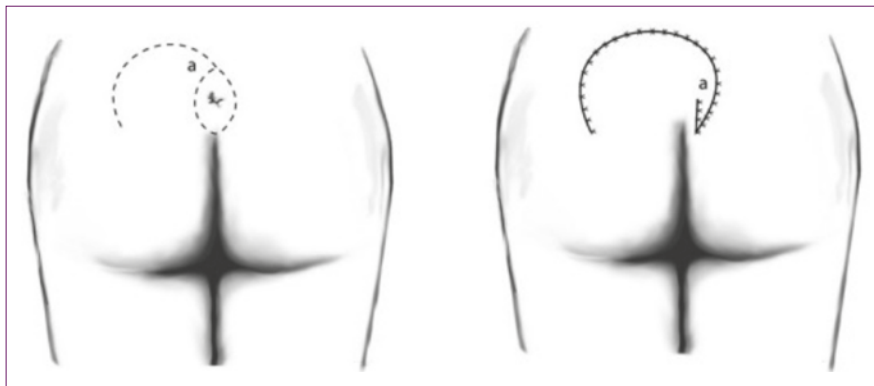


Figura 8. Colgajo de rotación. Escisión en huso. **A:** Colgajo de rotación con desplazamiento curvilíneo de la rama externa del defecto; **B:** cierre por rotación, la cicatriz queda fuera de la línea media.

hasta la fecha, sobre procedimientos quirúrgicos y complicaciones después de la cirugía en la enfermedad pilonidal. Se incluyeron 39 estudios con 5 061 pacientes. Las distintas intervenciones quirúrgicas se clasificaron de la siguiente manera: 1) escisión con cierre por segunda intención; 2) escisión con cierre primario sobre la línea media; 3) colgajo de Karydakakis; 4) colgajo de Limberg; 5) colgajo de Limberg modificado; 6) otros procedimientos con cierre fuera de la línea media; y 7) técnicas mínimamente invasivas. El procedimiento quirúrgico más frecuentemente realizado fue el colgajo de Limberg. Se evaluó la tasa de recurrencia de la enfermedad, infección postquirúrgica, dehiscencia de herida quirúrgica, formación de seroma y duración de la cirugía. El colgajo de Limberg y otros procedimientos con cierre de la herida quirúrgica fuera de la línea media estuvieron asociados con la tasa de recurrencia más baja, en comparación con la escisión y cierre primario sobre la línea media. Respecto de la infección luego de la cirugía, se encontró una mayor incidencia en los pacientes con cierre primario en la línea media en compara-

ción con el colgajo de Limberg. La escisión con cierre por segunda intención, seguido de los procedimientos con cierre fuera de la línea media, tuvieron la menor tasa de infección postquirúrgica. La infección del sitio quirúrgico ocurrió hasta en 24% de los pacientes con escisión y cierre en la línea media. Los otros procedimientos con cierre fuera de la línea media y el colgajo de Limberg fueron las intervenciones que mostraron tasas más bajas de infección, dehiscencia de herida e incidencia de seroma. La diferencia de tiempo quirúrgico entre las intervenciones no fue estadísticamente significativa.

Conclusión

La concepción y abordaje del seno pilonidal ha tenido cambios importantes en los últimos años. La teoría genética de la enfermedad pilonidal se ha descartado, y ha tomado su lugar de forma contundente la teoría de una reacción de cuerpo extraño por incrustaciones de tallos pilosos en la hendidura natal, como ya se comentó. De esta forma, el cambio de la hendidura natal a través de las

distintas técnicas quirúrgicas ya expuestas, ha mostrado los mayores éxitos postquirúrgicos; definitivamente, la incisión media con cierre directo o marsupialización de la misma, no ha demostrado que sea la mejor técnica de tratamiento, ya que persiste la hendidura en el mismo sitio con posibilidad de nuevas reacciones de cuerpo extraño; si bien resulta la más cosmética, tratándose de esta entidad esto pasa a segundo término, por la topografía de la lesión y porque el objetivo primordial del tratamiento es evitar la recurrencia. Aunque con los años se ha considerado una patología de la esfera proctológica, los senos únicos o múltiples están confinados a la topografía de la piel y estructuras adyacentes que nada tienen que ver con el ámbito proctológico. Sugerimos que tanto los dermatólogos como los cirujanos de la especialidad estén familiarizados con esta entidad que se puede tratar con la cirugía dermatológica. Por último, es importante resaltar la premisa de que lo que no se conoce, no se puede diagnosticar ni tratar adecuadamente.

BIBLIOGRAFÍA

- Seow-Choen F y Seow-En I, Pilonidal disease: a new look at an old disease, *Semin Colon Rectal Surg* 2022; 33(4):100909. Consultado el 20 de enero de 2023. DOI: 10.1016/j.scrs.2022.100909.
- Karydakis GE, Easy and successful treatment of pilonidal sinus after explanation of its causative process, *Aust N Z J Surg* 1992; 62(5):385-9.
- Barth X, Tissot E y Monneuse O, Tratamiento quirúrgico de la enfermedad pilonidal, *EMC Téc Quir Apar Dig* 2010; 26(3):1-7. Consultado el 20 de enero de 2023. DOI: 10.1016/s1282-9129(10)70118-5
- Bendewald FP y Cima RR, Pilonidal disease, *Clin Colon Rectal Surg* 2007; 20(2):86-95.
- Khanna A y Rombeau JL, Pilonidal disease, *Clin Colon Rectal Surg* 2011; 24(1):46-53.
- De Parades V, Bouchard D, Janier M y Berger A, Pilonidal sinus disease, *J Visc Surg* 2013; 150(4):237-47.
- Burnett D, Smith SR y Young CJ, The surgical management of pilonidal disease is uncertain because of high recurrence rates; *Cureus* 2018; 10(5):e2625. Consultado el 20 de enero de 2023. DOI: 10.7759/cureus.2625.
- Bascom J, Pilonidal disease: origin from follicles of hairs and results of follicle removal as treatment, *Surgery* 1980; 87(5): 567-72.
- Søndenaa K, Andersen E, Nesvik I y Søreide JA, Patient characteristics and symptoms in chronic pilonidal sinus disease, *Int J Colorectal Dis* 1995; 10(1):39-42.
- Hull TL y Wu J, Pilonidal disease, *Surg Clin North Am* 2002; 82(6):1169-85.
- Onder A, Girgin S, Kapan M, Toker M, Arikanoğlu Z, Palancı Y et al., Pilonidal sinus disease: risk factors for postoperative complications and recurrence, *Int Surg* 2012; 97(3):224-9.
- Chintapatla S, Safarani N, Kumar S y Haboubi N, Sacrococcygeal pilonidal sinus: historical review, pathological insight and surgical options, *Tech Coloproctol* 2003; 7(1):3-8.
- Khodakaram K, Stark J, Höglund I y Andersson RE, Minimal excision and primary suture is a cost-efficient definitive treatment for pilonidal disease with low morbidity: a population-based interventional and a cross-sectional cohort study, *World J Surg* 2017; 41(5):1295-302.
- Nixon AT y Garza RF, Pilonidal cyst and sinus, *StatPearls*, Treasure Island (FL), StatPearls, 2022. Revisado el 8 de agosto de 2022; consultado el 20 de enero de 2023. Disponible en: <https://www.ncbi.nlm.nih.gov/books/NBK557770/>.
- Pilipshen SJ, Gray G, Goldsmith E y Dineen P, Carcinoma arising in pilonidal sinuses, *Ann Surg* 1981; 193(4):506-12.
- Humphries AE y Duncan JE, Evaluation and management of pilonidal disease, *Surg Clin North Am* 2010; 90(1):113-24.
- Choy KT y Srinath H, Pilonidal disease practice points: an update, *Aust J Gen Pract* 2019; 48(3):116-8.
- Alptekin H, Yilmaz H, Kayis SA y Sahin M, Volume of the excised specimen and prediction of surgical site infection in pilonidal sinus procedures (surgical site infection after pilonidal sinus surgery), *Surg Today* 2013; 43(12):1365-70.
- Al-Khamis A, McCallum I, King PM y Bruce J, Healing by primary versus secondary intention after surgical treatment for pilonidal sinus, *Cochrane Database Syst Rev* 2010; 2010(1):cd006213. DOI: 10.1002/14651858.CD006213.pub3.
- Al-Salamah SM, Hussain MI y Mirza SM, Excision with or without primary closure for pilonidal sinus disease, *J Pak Med Assoc* 2007; 57(8):388-91.
- Milone M, Velotti N, Manigrasso M, Anoldo P, Milone F y De Palma GD, Long-term follow-up for pilonidal sinus surgery: a review of literature with meta-analysis, *Surgeon* 2018; 16(5):315-20. DOI: 10.1016/j.surge.2018.03.009.
- Bubenova M, Mittlboeck M, Kulinna-Cosentini C, Teleky B y Cosentini E, Pilonidal sinus disease: a 25-year experience and long-term results of different surgical techniques, *Eur Surg* 2022; 54(5):240-8. Consultado el 20 de enero de 2023. DOI: 10.1007/s10353-022-00767-7.
- Kitchen PR, Pilonidal sinus: experience with the Karydakis flap, *Br J Surg* 1996; 83(10):1452-5. DOI: 10.1002/bjs.1800831040.
- Petersen S, Aumann G, Kramer A, Doll D, Sailer M y Hellmich G, Short-term results of Karydakis flap for pilonidal sinus disease, *Tech Coloproctol* 2007; 11(3):235-40. DOI: 10.1007/s10151-007-0357-7.
- Guner A, Ozkan OF, Kece C, Kesici S y Kucuktuclu U, Modification of the Bascom cleft lift procedure for chronic pilonidal sinus: results in 141 patients, *Colorectal Dis* 2013; 15(7): e402-6. DOI:10.1111/codi.12243.

Conteste correctamente todos los cuestionarios que se publicarán en DCMQ® y obtendrá 2 puntos de validez para la recertificación del Consejo Mexicano de Dermatología. Envíe todas sus respuestas juntas antes del 31 de enero de 2024 a la dirección de la revista: Medipiel Servicios Administrativos, SC; Aniceto Ortega 822, Col. Del Valle, Delegación Benito Juárez, CP 03100, Ciudad de México, Tel. 55-5659-9416, 55-5575-5171. Incluya su correo electrónico para recibir la constancia.

Cuestionario

Enfermedad pilonidal: ¿trastorno proctológico?

1. Seleccione la respuesta correcta en relación con la enfermedad pilonidal

 - a) Reacción granulomatosa e infección secundaria de quiste epidérmico roto localizado en la hendidura sacrococcígea
 - b) Cavidad quística formada por la falta de fusión del tubo neural con colección secundaria de tallos pilosos de la región sacrococcígea
 - c) Predisposición genética caracterizada por la aparición de múltiples quistes vellosos localizados en la región sacrococcígea
 - d) Cavidad pseudoquística formada por una reacción granulomatosa de cuerpo extraño de tallos pilosos insertados sobre la hendidura sacrococcígea
 - e) Teratoma de la región sacrococcígea con comunicación meníngea y caracterizado por la acumulación de tallos pilosos en su interior
2. La enfermedad pilonidal se puede presentar en una localización diferente a la región sacrococcígea

 - a) Verdadero
 - b) Falso
3. ¿En qué rango de edad existe el mayor pico de incidencia de enfermedad pilonidal?

 - a) Entre los 10 a 15 años
 - b) Entre los 15 a 24 años
 - c) Entre los 25 a 37 años
 - d) Entre los 50 a 60 años
 - e) No existe relación con la edad de los pacientes
4. Son los tres factores esenciales, propuestos por Karydakís, en la fisiopatología de la enfermedad pilonidal

 - a) Remanente embriológico, ruptura de cavidad y reacción granulomatosa
 - b) Folículo piloso, obstrucción e infección secundaria
 - c) Pelos sueltos, fuerza externa e inserción y vulnerabilidad cutánea
 - d) Defecto del tubo neural, pelos sueltos y reacción granulomatosa
 - e) Defecto del tubo neural, fistula anocoxígea e infección secundaria
5. Son factores de riesgo asociados a la enfermedad pilonidal

 - a) Espina bífida, sexo masculino y sedentarismo
 - b) Obesidad, estilo de vida sedentario e hirsutismo
 - c) Acné, mala higiene corporal y hendidura natal poco profunda
 - d) Sexo femenino, antecedentes familiares y cabello ondulado
 - e) Bajo peso al nacer, espina bífida y antecedentes familiares
6. Identifique cuál no es un diagnóstico diferencial de la enfermedad pilonidal

 - a) Hidradenitis supurativa
 - b) Absceso perianal
 - c) Quiste dermoide
 - d) Forúnculo
 - e) Fístula anorrectal
7. Se recomienda el tratamiento de la enfermedad pilonidal asintomática

 - a) Verdadero
 - b) Falso
8. Técnica quirúrgica que consiste en realizar una incisión elíptica con su eje 2 cm lateral a la hendidura natal con cierre fuera de la línea media

 - a) Colgajo de Karydakís
 - b) Colgajo de Bascom
 - c) Colgajo de Limberg
 - d) Colgajo de avance en v-y
 - e) Marsupialización