

Cistadenoma papilar linfomatoso

María Irene Rivera Salgado^a, Paulina Islas Campos^b

Hombre de 65 años de edad que hace 2 años inició con tumora- ción a nivel del ángulo mandibular del lado izquierdo, se palpa una masa de 1.5 × 2 cm móvil, no dolorosa sin adherencia a planos profundos. Se realiza parotidectomía en la que se reporta tumor de Whartin (cistadenoma papilar linfomatoso).

1. ¿Cuál es el sitio más frecuente de aparición del tumor de Whartin (cistadenoma papilar linfomatoso)?

- a) Glándulas salivales menores.
- b) Ganglio linfático.
- c) Parótida.
- d) Glándulas sublinguales.

^aJefe del Servicio de Patología. Hospital Central Sur de Alta Especialidad de Pemex. México, DF.

^bPosgrado en Patología. Facultad de Medicina. UNAM. México, DF.

Correo electrónico: maria.irene.rivera@pemex.com, pau.islas10@gmail.com

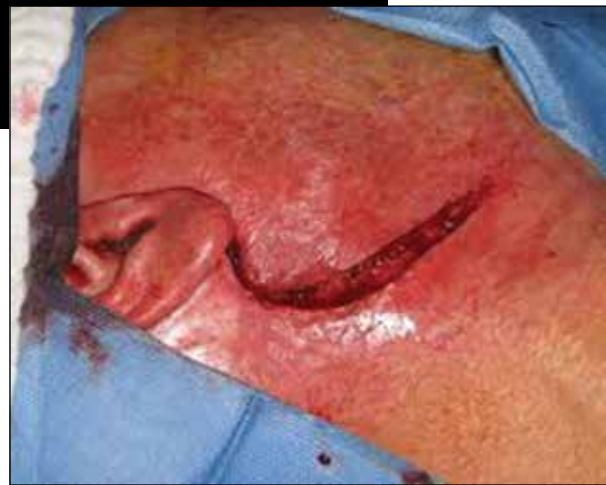

Foto: archivo

2. ¿Cuál factor de riesgo se ha encontrado más frecuentemente asociado al tumor de Whartin?

- a) Obesidad.
- b) Dieta rica en grasas.
- c) Alcoholismo.
- d) Tabaquismo.

3. Es el tratamiento de elección para el tumor de Whartin

- a) Resección quirúrgica.
- b) Quimioterapia.
- c) Radioterapia.
- d) Antibioticoterapia.

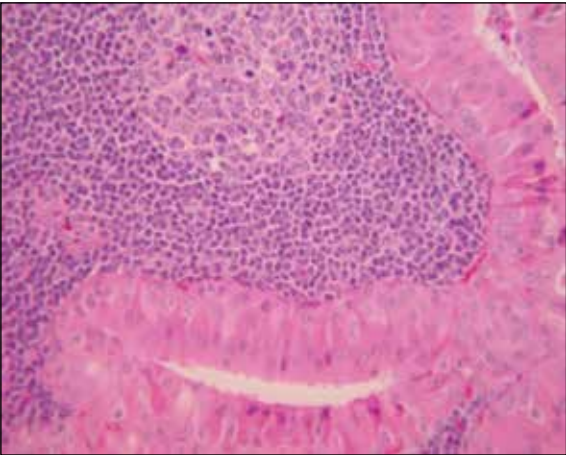
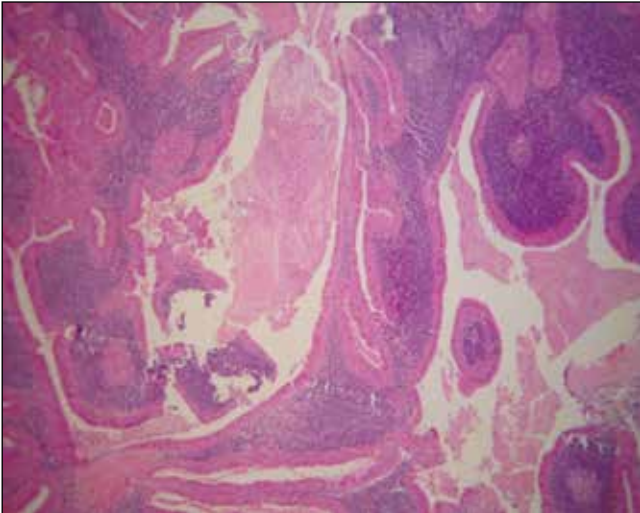
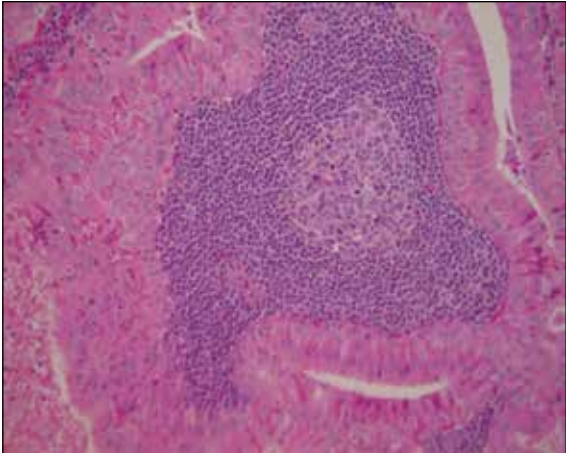
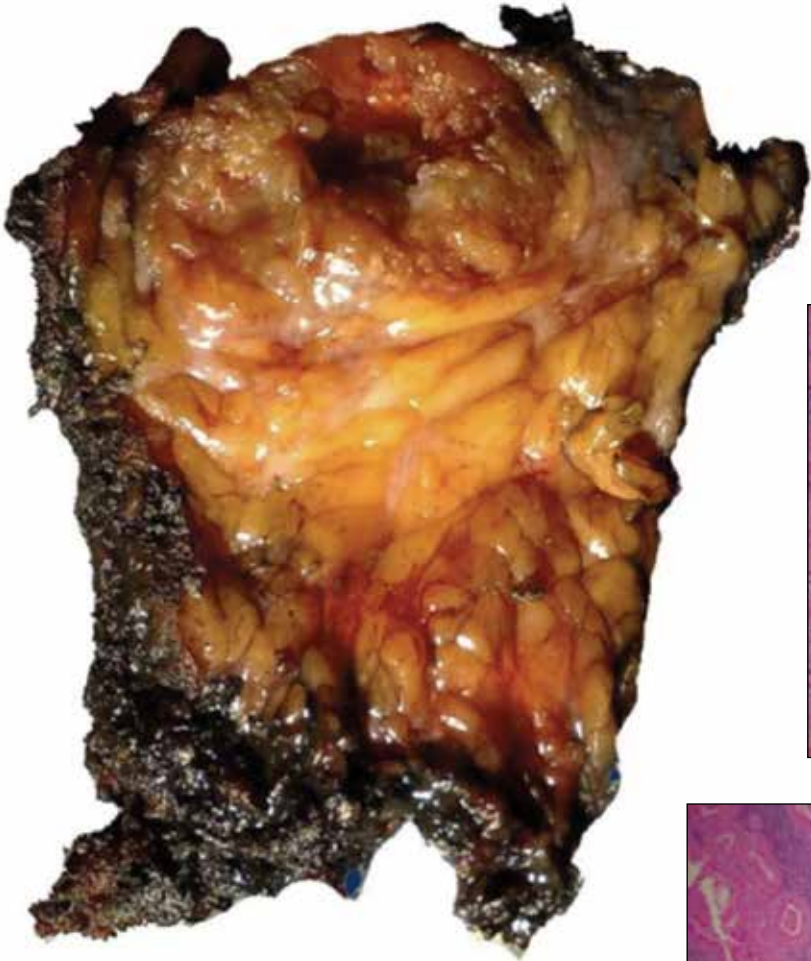4. Nervio que cruza la glándula parótida, que debe ser respetado

en el tratamiento de este tipo de tumores

- a) Vago.
- b) Glossofaríngeo.
- c) Facial.
- d) Vestibulococlear.

5. ¿Qué indica la imagen histológica característica del tumor de Whartin?

- a) Lesiones escamosas queratinizantes.
- b) Epitelio oncocítico con tejido linfoide.
- c) Quistes de mucina.
- d) Células mioepiteliales con disposición en acinos, túbulos irregulares, hileras o laminas de células.



Fotos: cortesía de las autoras

Respuestas:

- 1. (c) Parotida.
- 2. (d) Tabaquismo.
- 3. (a) Resección quirúrgica.
- 4. (c) Facial.
- 5. (b) Epitelio oncocítico con tejido linfóide.

BIBLIOGRAFÍA

Kumar V, Abbas AK, Fausto N, Aster JC. Robins y Cotran. Patología estructural y funcional. 7a edición. Elsevier España; 2005.

Rodríguez Perales MA, Saynes Marín FJ,

Hernández Valencia G, Mendoza García JA, Rivera Pesquera FJ, Martín Biasotti F, et al. Otorrinolaringología y cirugía de cabeza y cuello. Primera edición. México: Mc Graw Hill; 2009.