

PRESENTACIÓN DE CASO

Herida toracoabdominal izquierda como causa de hernia diafragmática. Presentación de tres casos

Left thoraco-abdominal wound as a cause of diaphragmatic hernia. Presentation of three cases

Tomás Ariel Lombardo Vaillant¹ Leopoldo de Quesada Suarez¹ Aldrin Meléndez Estol¹

¹ Hospital Clínico Quirúrgico Freyre de Andrade, La Habana, La Habana, Cuba

Cómo citar este artículo:

Lombardo-Vaillant T, de-Quesada-Suarez L, Meléndez-Estol A. Herida toracoabdominal izquierda como causa de hernia diafragmática. Presentación de tres casos. **Medisur** [revista en Internet]. 2019 [citado 2020 Abr 20]; 17(4):[aprox. 7 p.]. Disponible en: <http://medisur.sld.cu/index.php/medisur/article/view/4266>

Resumen

Las lesiones por arma blanca en la región toracoabdominal tienen la posibilidad potencial de dañar dos cavidades anatómicas: tórax y abdomen, con la subsiguiente lesión del músculo diafragma y la producción de una hernia de contenido visceral, asociada o no a lesión visceral. En caso de que esta entidad clínica sea pasada por alto, existe una alta probabilidad de complicaciones que ponen en riesgo la vida; por tanto, realizar un manejo adecuado constituye un reto para el cirujano general, que precisa de un alto índice de sospecha para formular el diagnóstico. Se presentan tres casos de víctimas de agresión con arma perforo-cortante en región toracoabdominal izquierda, atendidos en instalaciones donde se disponía de limitados recursos diagnósticos. Se exponen datos clínicos, pruebas de apoyo al diagnóstico, procedimiento quirúrgico, curso posoperatorio y evolución. El abordaje quirúrgico abdominal es la regla de oro para reparar el diafragma lesionado, y la pleurostomía mínima es eficaz cuando existe compromiso torácico.

Palabras clave: Heridas y traumatismos, heridas punzantes, técnicas de cierre de herida abdominal, hernia diafragmática traumática

Abstract

Injuries caused by white arms in the thoraco-abdominal region have the potential to damage both anatomical cavities: thorax and abdomen, with the subsequent injury of the diaphragm muscle and the production of a visceral hernia, associated or not with visceral injury. In case this clinical entity is overlooked, there is a high probability of life-threatening complications; therefore, adequate management is a challenge for the general surgeon, who needs a high index of suspicion to formulate the diagnosis. Three cases of victims of assault with a perforating-cutting weapon in the left thoraco-abdominal region are presented, attended in facilities where limited diagnostic resources were available. Clinical data, diagnostic support tests, surgical procedure, postoperative course and progress are explained. The abdominal surgical approach is the gold rule for repairing the injured diaphragm, and the minimal thoracostomy is effective when there is thoracic involvement.

Key words: Wounds and injuries, wounds, stab, abdominal wound closure techniques, hernia, diaphragmatic, traumatic

Aprobado: 2019-06-12 10:41:19

Correspondencia: Tomás Ariel Lombardo Vaillant. Hospital Clínico Quirúrgico Freyre de Andrade. La Habana lombardovaillant@infomed.sld.cu

INTRODUCCIÓN

Las lesiones mal intencionadas por arma blanca en la región toracoabdominal se han descrito en la literatura como una doble amenaza, pues tienen la posibilidad potencial de dañar dos cavidades anatómicas.⁽¹⁾

El diafragma es la estructura músculo tendinosa, en forma de cúpula, que divide la cavidad torácica de la abdominal; por esta característica, está comprometido frecuentemente en las lesiones que se producen a nivel de la región anatómica de Gregoire, enmarcada entre las seis últimas costillas; y con su lesión, puede constituir la brecha por la que pasan las vísceras abdominales a la cavidad torácica, como una hernia diafragmática traumática, que por demás, puede pasar inadvertida hasta en el 60 % de los pacientes, incluso en el acto quirúrgico.

En la lesión toracoabdominal penetrante izquierda, se identifica daño del diafragma hasta en 90 % de los pacientes. Mientras que las lesiones asociadas -vísceras intraabdominales o torácicas- se reportan en 15 % si el agente vulnerante es un arma blanca, y asciende a 46 % de tratarse de un arma de fuego.⁽²⁾

Como se evidencia, las lesiones toracoabdominales producen situaciones complejas, y de difícil manejo. En instalaciones asistenciales de limitados recursos para el diagnóstico, el cirujano debe mantener un elevado índice de sospecha respecto a estas, por

lo que se decidió reportar tres casos clínicos en los que la atención certera estuvo fundamentada en los datos clínicos y pruebas básicas de apoyo al diagnóstico.

PRESENTACIÓN DE CASO

Caso clínico 1

Paciente de 34 años de edad, recibido en el Cuerpo de emergencias del Hospital tipo II José Gregorio Hernández, Puerto Ayacucho, Estado de Amazonia, República Bolivariana de Venezuela, con dos heridas, producto de una agresión por arma punzo-cortante: una toracoabdominal penetrante izquierda a nivel de octavo espacio intercostal línea axilar posterior, y otra subcostal izquierda de 10 cm de extensión. Llegó despierto y alerta, y refirió dolor abdominal.

El examen realizado en el área de recepción reveló frecuencia cardíaca 110 latidos/min, tensión arterial 100/60 mm/Hg, frecuencia respiratoria 25 respiraciones/min. El examen físico constató vía aérea permeable, expansibilidad torácica disminuida en hemitórax izquierdo; aparato cardiovascular: ruidos cardíacos rítmicos, no soplos; circulación: sin sangrado externo; déficit neurológico no constatado.

Se observó herida toracoabdominal y otra subcostal de 10 cm de longitud (Figura 1). Palpación abdominal: dolor a la descompresión en hipocondrio izquierdo.

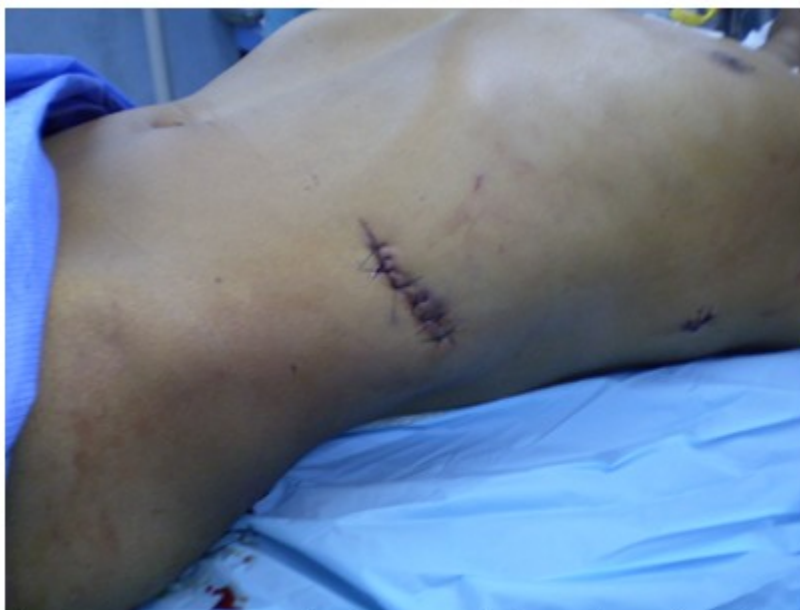

Figura 1. Paciente con herida toracoabdominal a nivel de línea axilar posterior en hemitórax izquierdo y herida subcostal izquierda.

Radiografía de tórax anteroposterior (AP): No se observaron alteraciones pleuro pulmonares.

Exámenes de laboratorio

Hemograma: 10,8 g/DI; creatinina 60 micro mol/L; serología VHI negativa; grupo sanguíneo O; factor Rh (+)

Se decidió realizar laparotomía exploradora. Se canalizaron venas periféricas, sonda de Levine y vesical.

El procedimiento en el salón de operaciones siguió las siguientes acciones:

- Incisión subcostal izquierda.
- Se identificó ángulo esplénico del colon herniado a través de una herida diafragmática de 5 cm de extensión.
- Se retiró la víscera íntegra, no hubo sangre dentro de la cavidad pleural, ni vertimiento de contenido intestinal.
- Sutura de la brecha diafragmática con material irreabsorbible a puntos separados; con la última lanzada en el diafragma se solicita reexpansión pulmonar con hiperpresión. (Figura 2).

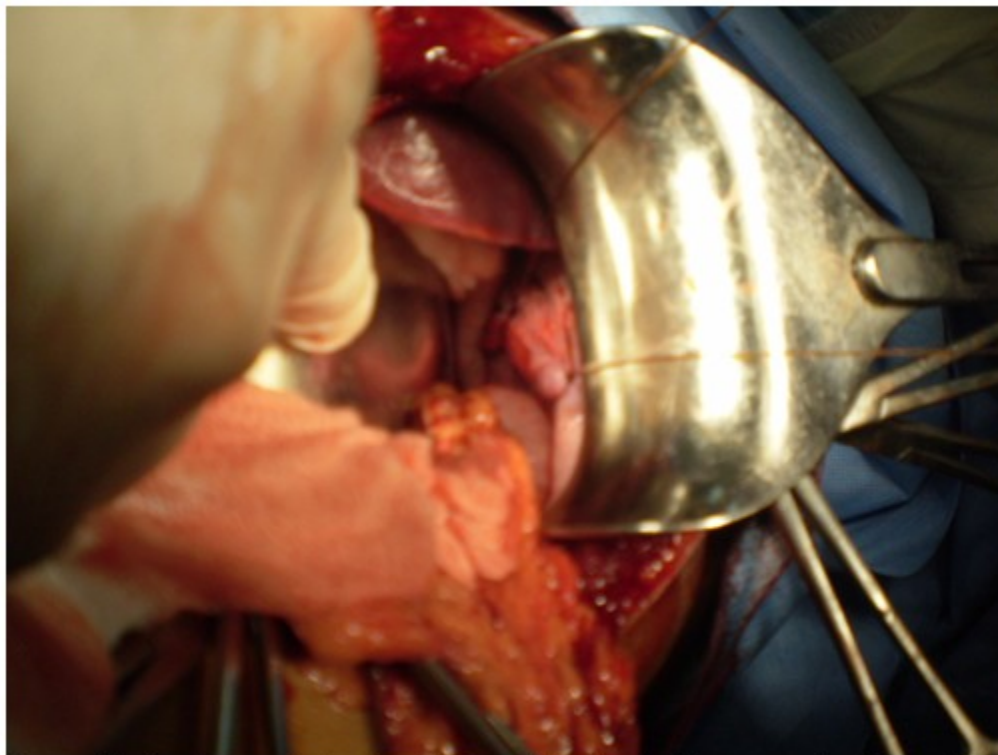


Figura 2. Se observa la brecha diafragmática izquierda con puntos de anclaje en sus extremos en momento en que comienza la plastia.

El tránsito intestinal se restableció al segundo día de la intervención, y la vía oral al tercer día. El paciente egresó al octavo día.

Caso clínico 2

Paciente de 64 años de edad, atendido en el Hospital tipo II de Cuito, provincia de Bie, República de Angola, víctima en un conflicto interpersonal, donde resultó agredido y lesionado con un cuchillo. Refirió dolor torácico y falta de aire. Se constató herida toracoabdominal izquierda de aproximadamente 7 cm a nivel del octavo espacio intercostal, con salida de sangre aireada por esta. Como antecedente patológico personal refirió hipertensión arterial.

La evaluación en el área de recepción dio cuenta de: frecuencia cardíaca 110 latidos/min; tensión arterial 90/70 mmHg; frecuencia respiratoria 25 respiraciones/min; monitorización cardiovascular; oxígeno por catéter; sonda de Levine y vesical; canalización de venas periféricas y fluidos del tipo de cristaloides.

El examen físico reveló: vía aérea permeable;

circulación: sangrado activo por la herida; respiración: murmullo vesicular disminuido en la base de hemitórax izquierdo, expansibilidad torácica disminuido; abdomen: ligeramente distendido, no doloroso a la palpación superficial ni profunda, sin contractura, ni reacción peritoneal.

Radiografía de tórax AP: hemitórax izquierdo con sombra gástrica y desplazamiento del área cardíaca y mediastino hacia la derecha.

Ultrasonido abdominal y torácico: sin líquido libre en cavidad abdominal, ni lesiones en vísceras macizas; aproximadamente 500 ml de sangre en hemitórax izquierdo.

Exámenes complementarios: hemoglobina de 10 g/dL.

El paciente fue llevado al salón de operaciones con el diagnóstico de herida penetrante toracoabdominal izquierda. El procedimiento en el salón de operaciones fue el siguiente:

- Toracotomía posterolateral izquierda. Se

encontraron 600 ml de sangre proveniente de los vasos del lóbulo pulmonar inferior. Se observó escape de aire.

- Neumorragia para yugular sangrado y fuga aérea.
- Reducción del estómago al abdomen; ausencia de otras lesiones abdominales.
- Cierre de la brecha diafragmática de 7 cm a puntos separados con material de sutura irreabsorbible.
- Cierre de la cavidad torácica; se dejaron dos sondas de avenamiento torácico que fueron retiradas al tercer día de la intervención.

En el posoperatorio se instauró bloqueo para-vertebral con el fin de aliviar el dolor. Se instauró profilaxis con heparina para evitar trombosis venosa profunda y tromboembolismo pulmonar. Egreso al décimo día.

Caso clínico 3

Paciente masculino, de 26 años de edad, con dos heridas causadas por objeto perforo-cortante, en una agresión; recibido en el Cuerpo de Guardia del Hospital tipo II Clínico Quirúrgico "Gral. Freyre de Andrade", La Habana, Cuba. Una herida se ubicaba en hemitórax izquierdo a nivel del séptimo espacio intercostal línea axilar posterior, y la otra, de 5 cm, a nivel de glúteo izquierdo.

Se realizó canalización de vena superficial y tipificación; se administró oxígeno suplementario.

Se constató: frecuencia cardiaca 100 latidos/min; tensión arterial 100/60 mmHg; frecuencia respiratoria: 24 respiraciones/min; vías aéreas permeables; respiración: superficial, dolor a la respiración profunda; circulación: sangrado escaso en herida glútea, que se controla;

evaluación neurológica: Glasgow 15.

El examen físico también reveló disminución de la expansibilidad torácica y del murmullo vesicular en hemitórax izquierdo; así como murmullo conservado en hemitórax derecho. En aparato cardiovascular, desplazamiento del ápex, ruidos cardiacos taquicárdicos, no soplos. En abdomen, ruidos hidroaéreos presentes, sin rigidez abdominal.

Radiografía de tórax AP: Hemoneumotórax izquierdo de pequeña proporción, con aproximadamente 400 ml. Campo pulmonar derecho sin alteraciones.

Exámenes complementarios

Hematocrito 0,33 %; leucograma $9,5 \times 10^9/L$; tiempo de coagulación 7,5 min; tiempo de sangrado 2,0 min; coágulo retráctil; conteo de plaquetas $200 \times 10^9/L$; grupo sanguíneo A Factor Rh (+).

Ya en el salón de operaciones se procedió de la siguiente forma:

- Pleurotomía mínima a nivel de séptimo espacio intercostal izquierdo, línea axilar posterior. Se colocó frasco de avenamiento.
- Limpieza y sutura de herida glútea, dejando drenaje de goma.

Después de cuatro horas de evolución el paciente refirió dolor abdominal, por lo que se realizó reevaluación: tensión arterial 100/70 mmHg; palidez cutánea mucosa, después de transfundir 2 U de glóbulos; buen ritmo diurético.

Una nueva radiografía de tórax AP, informó de la presencia de cámara gástrica en el interior del hemitórax izquierdo, elevación del hemidiafragma izquierdo y desplazamiento de la silueta cardiaca. (Figura 3).

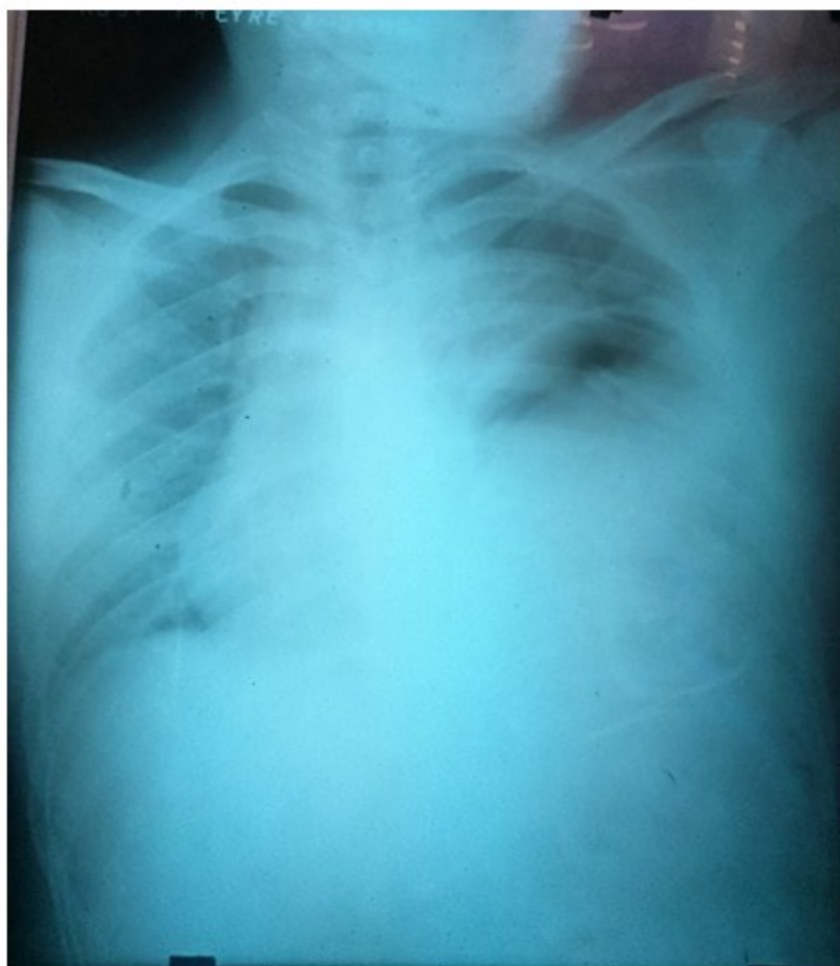

Figura 3. Radiografía simple de tórax en posición anteroposterior. Se observa presencia de fondo gástrico en hemitórax izquierdo, elevación del hemidiafragma y desplazamiento de la silueta cardiaca.

Lavado peritoneal: Se identificó contenido hemático en la cavidad abdominal.

Se decidió explorar la cavidad abdominal, con el diagnóstico de hernia diafragmática traumática con posible lesión visceral asociada.

La laparotomía mediante incisión media supraumbilical permitió identificar la migración al tórax del estómago, el colon transverso, y el bazo a través de una brecha diafragmática.

- Reducción de las vísceras herniadas, e identificación de una lesión en el polo superior del bazo, que se regularizó mediante resección en cuña y se suturó.
- Se cerró la brecha diafragmática con “puntos

de colchonero” de material irreabsorbible.

- Toilette, conteo de compresas y cierre de la pared abdominal.

El curso posoperatorio transcurrió en la Unidad de Cuidados Intensivos, sin complicaciones. Egresó al octavo día.

DISCUSIÓN

Con el desarrollo de la sociedad, paradójicamente, no se consigue una reducción de las agresiones con arma blanca. Diversos autores reportan cifras con predominio de 5:1 del arma blanca con respecto al arma de fuego.^(1,3)

La diferencia de presiones entre la cavidad

pleural y el abdomen es de 7 a 20 cm de H₂O, y después de maniobra de Valsalva puede llegar a 100 cm de H₂O. Este gradiente de presiones es el que facilita la migración de las vísceras abdominales al tórax durante o después de una rotura diafragmática.⁽⁴⁾

La evaluación a estos pacientes requiere de la mayor atención, pues la disponibilidad de pruebas diagnósticas de imágenes y video endoscópicas, varía para las diferentes instituciones. La radiografía simple de tórax, como prueba elemental para el diagnóstico de hernia diafragmática, tiene un rango de eficacia tan bajo como 13 %, o tan alto como 97 %.⁽⁵⁾

En el caso clínico 1 se decidió explorar el abdomen. El cirujano observó las heridas que representan la huella orgánica objetiva del hecho ocurrido para reconstruir la trayectoria y posibles órganos lesionados. Es de destacar que la levedad de la lesión no prejuzga el pronóstico, ni proporciona una idea exacta del daño; esto solo se consigue cuando se completa la evaluación y se llega al acto operatorio.

La incisión subcostal izquierda fue de elevada eficacia. En una serie de pacientes con hernia diafragmática traumática, en 27 de ellos se realizó el abordaje por vía abdominal, y se declaró la necesidad de extender la incisión media hacia la región subcostal izquierda para lograr una exposición adecuada.⁽⁶⁾ Se recomienda explorar el abdomen por laparoscopia en busca de lesión diafragmática, alegando que el índice de positividad es cercano al de la laparotomía.^(7,8) La cirugía de mínimo acceso permite un nuevo enfoque, que incluye tanto el diagnóstico como el tratamiento quirúrgico.⁽⁹⁾

En el caso clínico 2 se utilizó una toracotomía, esta es la vía de elección para muchos cirujanos, cuando no hay lesiones abdominales asociadas.^(10,11) La toracotomía se utiliza en heridas torácicas de pacientes en cuadro de shock o sospecha de taponamiento;⁽¹²⁾ según Fawzy y colaboradores, se hace extensiva la indicación a pacientes con dudas diagnósticas acerca de la presencia de una hernia diafragmática traumática, sobre todo si no hay disponibilidad de tomografía axial computarizada.⁽⁶⁾

En el caso clínico 3 se tomó la conducta más aceptada. La evaluación clínica y el estudio radiológico inicial no fueron conclusivos de daño diafragmático. Se realizó pleurostomía y laparotomía posteriormente. Este modo de

actuación es aceptado por diversos autores que hacen laparoscopia —de estar disponible— en lugar de laparotomía, en pacientes estables para descartar lesión diafragmática.^(13,14)

Se mantiene la controversia entre abordaje torácico, abdominal o ambas cavidades por incisiones separadas; no obstante, sin dejar de considerar que la decisión debe ser individualizada, el abordaje abdominal es considerado la regla de oro en casos de hernia diafragmática traumática aguda por la posible asociación de daño en vísceras abdominales.⁽¹⁵⁾

Las heridas toracoabdominales por arma blanca tienen una elevada probabilidad de comprometer el diafragma, y ocasionar una hernia traumática. Su diagnóstico requiere elevado criterio clínico por el examinador, debe apoyarse en pruebas diagnósticas de imagen. El abordaje quirúrgico abdominal en cuadros agudos, permite reparar el diafragma de manera satisfactoria, y asistir las lesiones asociadas, mientras que de existir compromiso torácico la pleurostomía mínima resulta un proceder eficaz.

Agradecimientos al Dr. Alexander Gabriel Fuentes-Smith, por aportar un caso clínico con manejo exitoso, útil en la presente investigación.

Conflicto de interés: Los autores declaran no tener ningún conflicto de interés.

Contribución de los autores: Idea conceptual, confección del borrador, revisión y redacción del informe final y aprobación del documento final, a cargo de Tomas Ariel Lombardo Vaillant; búsqueda y revisión de la literatura, revisión de las referencias, confección del borrador y aprobación del documento final, a cargo de Leopoldo de Quesada Suárez; aporte del segundo caso clínico (con descripción clínica), búsqueda bibliográfica, confección del borrador y aprobación del documento final, a cargo de Aldrin Meléndez.

Financiación: Ninguna.

REFERENCIAS BIBLIOGRÁFICAS

1. Mesa D, Hidalgo M, Cabrera FA, Pérez A, Fernández Z. Heridas de la región toracoabdominal. Rev Cub Med Mil [revista en Internet]. 2011 [cited 20 Ene 2019]; 40 (3-4):

- [aprox. 8p]. Available from: http://scielo.sld.cu/scielo.php?script=sci_arttext&pid=S0138-65572011000300007&lng=en&nrm=iso&tlng=es.
2. Vargas I. Hernia diafragmática postraumática. *Revista Médica de la Universidad de Costa Rica [revista en Internet]*. 2014 [cited 4 Abr 2019] ; 8 (1): [aprox. 24p]. Available from: <https://revistas.ucr.ac.cr/index.php/medica/article/view/14977/14235>.
 3. Thiam O, Konate I, Gueye ML, Seck M, Cisse M, Diop B, et al. Traumatic diaphragmatic injuries: epidemiological, diagnostic and therapeutic aspects. *Springerplus*. 2016 ; 5 (1): 1614.
 4. Voeller GR, Reisser JR, Fabian TC, Kudsk K, Mangiante EC. Blunt diaphragm injuries. A five-year experience. *Am Surg*. 1990 ; 56 (1): 28-31.
 5. Kishore A, Singh A, Jain A. Traumatic diaphragmatic hernia: a case report. *Int Surg J*. 2018 ; 5 (6): 2378-82.
 6. Fawzy A, Eldin MM, Mahmoud A, Elmakarem A. Rupture diaphragm: Early diagnosis and management. *JESCTS*. 2017 ; 25 (2): 163-70.
 7. Zafar SN, Rushing A, Haut ER, Kisat MT, Villegas CV, Chi A, et al. Outcome of selective non-operative management of penetrating abdominal injuries from the North American National Trauma Data base. *Br J Surg*. 2012 ; 99 Suppl 1: S155-64.
 8. López Y, Fernández A, Sánchez E. Evaluación de criterios para laparotomía en lesiones abdominales por arma blanca. *Rev Cubana Cir [revista en Internet]*. 2016 [cited 12 Ene 2019] ; 55 (1): [aprox. 12p]. Available from: http://scielo.sld.cu/scielo.php?script=sci_arttext&pid=S003474932016000100001&lng=es.
 9. Yücel M, Özpek A, Tolan HK, Başak F, Baş G, Ünal E, et al. Importance of diagnostic laparoscopy in the assessment of the diaphragm after left thoracoabdominal stab wound: A prospective cohort study. *Ulus Travma Acil Cerrahi Derg*. 2017 ; 23 (2): 107-11.
 10. Koshi O, Satoshi F, Ryo I, Takayuki K, Kanna O, Kohei T, et al. Massive hemothorax due to two bleeding sources with minor injury mechanism: a case report. *J Med Case Rep*. 2018 ; 12 (1): 291.
 11. Ahmad F, Nabi G, Chowdhary MA, Lone H. The Characteristics and Surgical Approach in Post-Traumatic Diaphragmatic Hernia: A Single Center Experience. *Bull Emerg Trauma*. 2013 ; 1 (3): 108-11.
 12. Abdelghany A, Abu Arab W, Allam A, Karara K. Emergency thoracotomy: Experience of one tertiary trauma center. *JESCTS*. 2016 ; 24 (2): 188-93.
 13. Al-Thani H, Jabbour G, El-Menyar A, Abdelrahman H, Peralta R, Zarour A. A Descriptive Analysis of Right and Left-sided Traumatic Diaphragmatic Injuries; Case Series from a Single Institution. *Bull Emerg Trauma*. 2018 ; 6 (1): 16-25.
 14. Testini M, Girardi A, Isernia RM, De Palma A, Catalano G. Emergency surgery due to diaphragmatic hernia: case series and review. *World J Emerg Surg*. 2017 ; 12: 23.
 15. Jain SA. Traumatic Diaphragmatic Hernia. *J Surg [revista en Internet]*. 2018 [cited 12 Ene 2019] ; 04: [aprox. 8p]. Available from: https://www.gavinpublishers.com/admin/assets/articles_pdf/1527512555article_pdf820774196.pdf.