



Displasia ectodérmica hipohidrótica: características clínicas y radiográficas

Hypohidrotic ectodermal dysplasia: clinical and radiographic characteristics

Lida Velazque Rojas,* Gisele Dalben da Silva[§]

RESUMEN

Displasia ectodérmica hipohidrótica (DEH) es una enfermedad genética rara de carácter autosómico recesivo ligado al cromosoma X; abarca un conjunto de desórdenes que envuelven tejidos derivados del ectodermo, siendo afectados el sexo masculino y portadores el sexo femenino. Presentan una tríada típica: hipohidrosis, oligodontia e hipotricosis. Se reporta el caso clínico de un paciente con signos característicos de DEH: piel reseca, cabellos, cejas y pestañas escasos; arrugas e hiperpigmentación perioral y periorbitales; labios y puente nasal prominentes y disminución de secreción lagrimal. En el examen intraoral se observaron ausencias múltiples de piezas dentarias, con presentación de sólo ocho dientes superiores y dos inferiores, todos ellos con alteración de forma y presencia de diastemas. El reconocimiento y tratamiento odontológico precoz de los individuos portadores de DEH, referidos a alteraciones bucales, es de vital importancia no solamente por ofrecer un aspecto funcional y estético favorables sino también porque permite en corto plazo reducir alteraciones en el crecimiento facial.

Palabras clave: Displasia ectodérmica hipohidrótica, oligodontia, síndrome Christ-Siemens-Touraine.

Key words: Hypohidrotic ectodermal dysplasia, oligodontia, Christ-Siemens-Touraine syndrome.

ABSTRACT

Hypohidrotic ectodermal dysplasia (HED) is a rare genetic condition. It is of recessive autosomic character and linked to the X chromosome, encompassing a heterogeneous group of disorders involving ectoderm-derived tissues. Males are affected by the disease and females play the role of carriers. This disease presents a typical triad: hypohidrosis, oligodontia and hypotrichosis. This article examines the clinical case of a patient who exhibited characteristic signs of HED: dry skin, scarce hair eyebrows and eyelashes, wrinkles and peri-oral and peri-orbital hyperpigmentation, prominent lips and nasal bridge and decreased lachrymal secretion. Intra-oral examination revealed multiple tooth absences, presence of only eight teeth in the upper jaw and two teeth in the lower jaw, all with shape alterations and presence of diastemata. Early recognition and dental treatment of HED carrier individuals referred to oral alterations is of the utmost importance, not only to achieve favorable esthetics and functionality but also to allow the decrease facial growth alterations in a short time.

INTRODUCCIÓN

Displasias ectodérmicas representan un grupo heterogéneo de alteraciones, que se caracterizan por el desarrollo anormal de los tejidos derivados del ectodermo, conociéndose más de 150 tipos de ellos, los más comunes son las de tipo hidrótica e hipohidrótica, siendo esta última la forma más grave y frecuente.^{1,2}

Displasia ectodérmica hipohidrótica también denominada como síndrome Christ-Siemens-Touraine fue descrita inicialmente por Wedderburn en 1838,²⁻⁵ es una enfermedad genética rara de carácter autosómico recesivo ligado al cromosoma X en el gen EDA1 localizado en el locus Xq12-q13.1,^{4,6} siendo afectados los de sexo masculino y portadores los de sexo femenino.¹⁻⁵ Su prevalencia ocurre alrededor de 1 para 100,000 nacimientos.⁷ La DEH presenta tasa de mortalidad infantil entre 2 y 20%, dependiendo del diagnóstico y tratamientos oportunos.⁸

Los individuos afectados presentan una serie de características clínicas con una tríada típica: hipohidrosis, oligodontia e hipotricosis, además de ellos se pueden observar alteraciones en las glándulas salivales y glándulas sudoríparas, descamación de la piel, historias de fiebre, asma, dificultad para respirar,

* Especialista en Endodoncia. Especialista en Radiología Odontológica e Imagenología, Hospital de Rehabilitación de Anomalías Craneofaciales de la Universidad de São Paulo. Maestría en Ciencias Odontológicas Aplicadas, Facultad de Odontología de Bauru, Universidad de São Paulo-Brasil.

§ Doctor en Patología Bucal, Facultad de Odontología de Bauru, Universidad de São Paulo-Brasil. Docente del Departamento de Odontopediatría del Hospital de Rehabilitación de Anomalías Craneofaciales de la Universidad de São Paulo-Brasil.

Recibido: junio 2014.

Aceptado: septiembre 2014.

Este artículo puede ser consultado en versión completa en <http://www.medigraphic.com/facultadodontologiaunam>

pérdida de audición, arrugas periorales e periorbitales, hiperpigmentación periorbital, labios prominentes, maxila hipoplásica y estrecha, intolerancia al calor, estrabismo, conjuntivitis, catarata prematura, y algunos casos de polidactilia y sindactilia.^{1,2,8,9}

Las alteraciones bucales más frecuentes son la xerostomía bucal, alteración en el número de dientes, como agenesias completas, hipodoncias, oligodoncias y amelogénesis imperfecta; alteración de forma con mayor presentación de dientes conoides y/o microdoncia tanto en la dentición decidua como en la permanente,^{7,9} moderada a severa presencia de taurodoncia, principalmente en molares superiores cuando están presentes.^{2,10}

Los exámenes auxiliares más utilizados para este tipo de anomalía son las radiografías panorá-

micas con el fin de determinar presencia de gérmenes dentarios y anomalías dentarias, observándose dentro de estos últimos oligodoncia, dientes con alteración de forma, principalmente dientes en forma cónica y marcada reabsorción ósea horizontal generalizada. En la mayoría de los casos, los dientes presentes son incisivos superiores, caninos inferiores y superiores, con menor presencia de premolares.^{2,3,11}

Por lo tanto, cuanto más temprano se realice el diagnóstico y se inicie tratamiento rehabilitador, más beneficios serán ofrecidos a los pacientes portadores de displasia ectodérmica, razón por la que el objetivo de este trabajo es reportar la presencia de un caso clínico típico durante una rutina de atendimento odontológico.

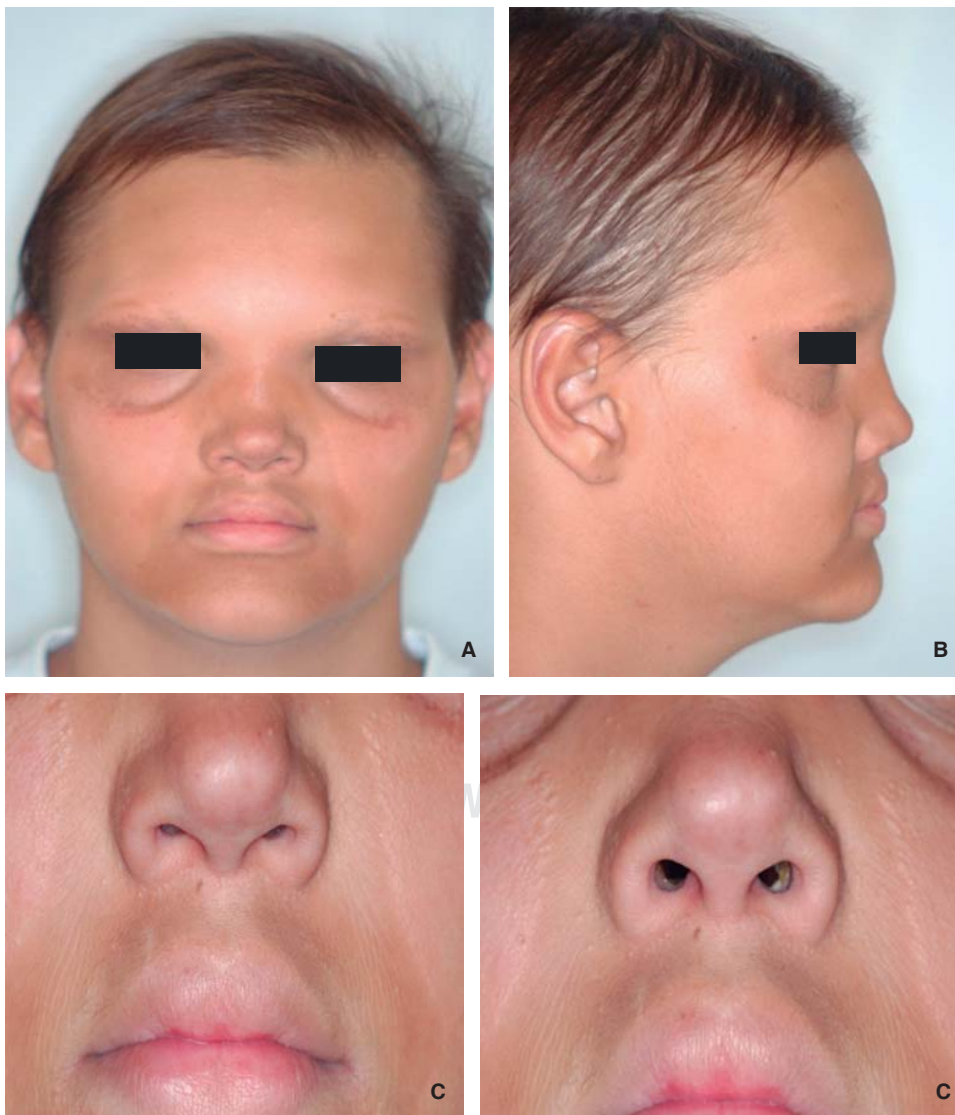

Figura 1.

Signos característicos de DEH. **A.** Se puede observar cabellos y cejas escasas, hiperpigmentación perioral y periorbital. **B.** Se muestra puente nasal y labios prominentes. **C.** Arrugas perioral y periorbitales.

REPORTE DE CASO

Paciente de sexo masculino, de 11 años de edad, raza blanca, fue identificado durante la rutina de examen clínico del Hospital de Rehabilitación de Anomalías Craniofaciales de Sao Paulo, Brasil. El diagnóstico fue definido después de realizar anamnesis y examen clínico general.

Durante la anamnesis se refirió presencia continua de hipertermias, de origen desconocido y ausencia de piezas dentarias. En el examen clínico se identificó hipohidrosis con la piel delicada y seca, secreción lagrimal disminuida; cabellos, pestañas y cejas escasas y muy finas (hipotricosis); puente nasal y labios prominentes, frente prominente, presencia de arrugas periorbitarias y perioral; hiperpigmentación periorbital y perioral, nariz pequeña con hipoplasia de narinas (Figura 1).

Al examen intraoral se identificó ausencia de múltiples piezas dentarias, presentándose los cuatro incisivos superiores, todos ellos con alteración de forma en la corona, marcada en los incisivos laterales con presentación conoide y presencia de diastemas entre ellos; las primeras premolares superiores (derecha e izquierda), primeras molares superiores (derecha e izquierda), incisivos laterales inferiores conoides.

El paciente fue sometido a documentación radiográfica inicial, obteniéndose radiografías panorámicas,

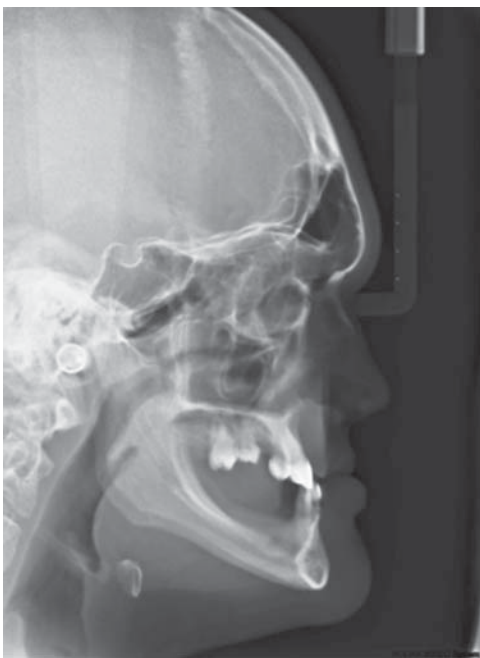

Figura 2. Radiografía lateral mostrando ausencia del proceso alveolar en regiones edéntulas de maxila y mandíbula.

telerradiografía, oclusal total de maxila (Figuras 2 a 4). En la evaluación radiográfica se observaron agenesias dentarias múltiples, además de las piezas dentarias observadas en el examen intraoral, se presentaban los caninos superiores (derecho e izquierdo) en erupción; germen dentario a nivel del primer premolar superior izquierdo y caninos inferiores en erupción, posiblemente ambos con alteración de forma de la corona dentaria; reabsorción ósea generalizada en ambas arcadas.

DISCUSIÓN

La DEH es una alteración que permite fácil y oportuno diagnóstico debido a su presentación característica: hipohidrosis, hipotricosis y ausencias dentarias múltiples (oligodoncia),^{12,13} como es presentado en este caso clínico.

Antes del primer año de vida, una de las características más preocupantes para los padres es la presencia de hipohidrosis que provocan fiebres con temperaturas altas y constantes, dando sensación de calor y sin causa conocida, razón por la que buscan atención especializada. Para los pediatras, durante la edad temprana, el diagnóstico se hace difícil, porque encuentran patrones de normalidad como hipertermias desde el nacimiento, las uñas pueden encontrarse normales, no hay marcada erupción de piezas dentarias y los cabellos se encuentran escasos.¹²⁻¹⁴

A partir del segundo año de vida y en edad más avanzada, el diagnóstico de pacientes portadores de esta alteración se hace más fácil, siendo los profesionales más requeridos los cirujanos dentistas, como el caso clínico que reportamos, debido a las ausencias

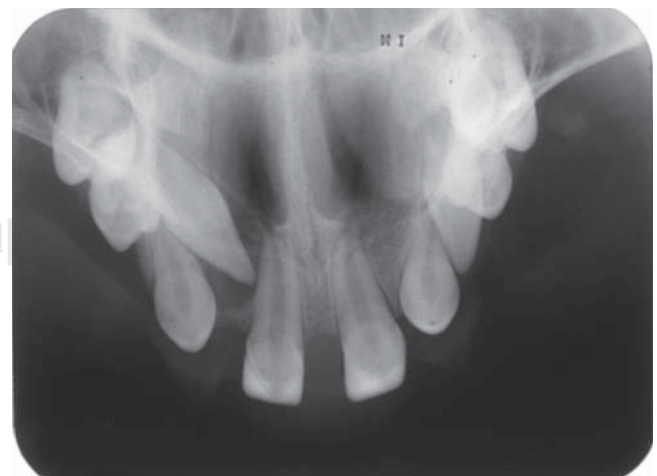


Figura 3. Radiografía oclusal de maxila que muestra la disposición de piezas dentarias presentes dentro del arco.

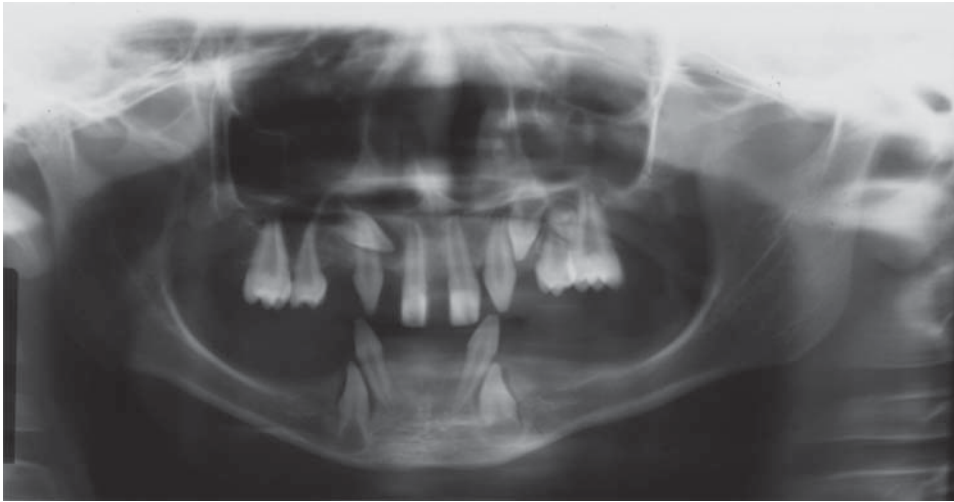


Figura 4.

Radiografía Panorámica característica de DEH, mostrando ausencia múltiple de piezas dentarias, con presentación de 11 dientes superiores y solamente 4 inferiores, así como alteración de forma de las coronas y raíces dentarias.

dentarias múltiples y alteraciones de forma que afectan aspectos estéticos, funcionales y principalmente la calidad de vida.¹²⁻¹⁴

El caso presentado reporta características clínicas y radiográficas de un paciente de sexo masculino, lo que concuerda con lo mencionado en la literatura que es una condición autosómica recesiva ligada al sexo.^{3,15}

La literatura refiere estudios y casos clínicos con diferentes características y alteraciones para DEH, dentro de ellos: maloclusión dentaria con presencia de diastemas, microdoncia, alteraciones de forma tanto en la corona como raíz, caries extensas y precoces, hipoplasias de esmalte, cámaras pulpares alteradas, oligodontias, persistencia de dientes deciduos, retraso en la erupción permanente,^{2,7,11,12,13,15} refieren también patrón característico de DEH presencia de dientes conoides, con disminución de la dimensión mesiodistal y anodoncia,^{6,13,15} muchas de estas características concuerdan con las que fueron observadas en el caso reportado.

Dentro del ámbito de DEH la literatura menciona estudios y casos clínicos con diferentes características y alteraciones.

Dentro de los exámenes auxiliares más utilizados para este tipo de alteración están las radiografías extraorales: panorámica y telerradiografía, así también suelen ser usadas radiografías intraorales como la oclusal total y periapical, con el fin de determinar presencia de gérmenes dentarios, reabsorciones óseas, perfil óseo y disposición de piezas dentarias en la maxila como en la mandíbula, con estas referencias la literatura reporta que los dientes permanentes más comúnmente ausentes en individuos portadores de DEH son los incisivos laterales, premolares y segundos y terceros molares. Los dientes más estables son

los incisivos centrales superiores, los caninos y primeros molares superiores e inferiores.^{3,11,13} Los incisivos laterales superiores son los dientes inestables comúnmente más ausentes, seguidos de los incisivos centrales inferiores y los dientes más afectados por alteraciones morfológicas son también los incisivos centrales superiores y caninos.^{14,15} El caso que se presenta muestra presencia de los cuatro incisivos superiores con alteración de forma, dientes conoides, caninos superiores en erupción con aparente forma conoide, primeros premolares y primeros molares superiores con taurodoncia, germen dentario del segundo premolar superior izquierdo, ya en la mandíbula se observó la presencia de los incisivos laterales con forma conoide y caninos inferiores en erupción con aparente alteración de forma coronaria de tipo conoide. Se pudo observar también la marcada reabsorción ósea horizontal en ambas maxilas.

CONSIDERACIONES FINALES

Después de realizar el diagnóstico se debe orientar a los padres o responsables sobre los problemas de falta de sudor, con el fin de monitorizar el calor e hipertermias, alteraciones bucales y dermatológicas, así mismo se debe enfatizar la gran importancia de actuación multidisciplinaria, principalmente de los cirujanos dentistas para que siempre estén dispuestos a aceptar nuevos desafíos, de manera que estén capacitados para el diagnóstico temprano en caso de presentarse durante una consulta rutinaria y rehabilitar al paciente de manera que alcancen cambios extremadamente positivos, no sólo en el aspecto funcional y estético sino también referidos a las emociones y calidad de vida de cada paciente.

REFERENCIAS

1. Alves N, Oliveira RJd, Deana NF. Displasia ectodérmica hipohidrótica: un síndrome de interés para la odontología. *Int J Odontostomatol*. 2012; 6 (1): 45-50.
2. de Aquino SN, Paranaíba LM, Swerts MS, Martelli DR, de Barros LM, Martelli-Junior H. Orofacial features of hypohidrotic ectodermal dysplasia. *Head Neck Pathol*. 2012; 6 (4): 460-466.
3. Aranibar DL, Lay-Son RG, Sanz CP, Castillo TS. Displasia ectodérmica hipohidrótica: caso clínico y revisión de la literatura. *Rev Chil Pediatr*. 2005; 76 (2): 166-172.
4. Kargül B, Alcan T, Kabalay U, Atasu M. Hypohidrotic ectodermal dysplasia: dental, clinical, genetic and dermatoglyphic findings of three cases. *J Clin Pediatr Dent*. 2001; 26 (1): 5-12.
5. Gruber J, Kreitzberg G. Ectodermal dysplasia. A seven-year case report. *N Y State Dent J*. 2006; 72 (6): 28-31.
6. Hegde K, Kashyap RR, Nair G, Nair PP. Familial ectodermal dysplasia: a peers' agony. *BMJ Case Rep*. 2013; 2013. doi: 10.1136/bcr-2013-200175.
7. Nieminen P. Genetic basis of tooth agenesis. *J Exp Zool B Mol Dev Evol*. 2009; 312B (4): 320-342.
8. Neves FS, Ladeira DBS, Nery LR, Neves EG, Almeida SMd. Displasia ectodérmica: relato de dois casos clínicos. *Rev odontol Univ Cid Sao Paulo*. 2011; 23 (2): 194-199.
9. Ruhin B, Martinot V, Lafforgue P, Catteau B, Manouvrier-Hanu S, Ferri J. Pure ectodermal dysplasia: retrospective study of 16 cases and literature review. *Cleft Palate Craniofac J*. 2001; 38 (5): 504-518.
10. Gros CI, Clauss F, Obry F, Manière MC, Schmittbuhl M. Quantification of taurodontism: interests in the early diagnosis of hypohidrotic ectodermal dysplasia. *Oral Dis*. 2010; 16 (3): 292-298.
11. Guckes AD, Roberts MW, McCarthy GR. Pattern of permanent teeth present in individuals with ectodermal dysplasia and severe hypodontia suggests treatment with dental implants. *Pediatr Dent*. 1998; 20 (4): 278-280.
12. Grecchi F, Zingari F, Bianco R, Zollino I, Casadio C, Carinci F. Implant rehabilitation in grafted and native bone in patients affected by ectodermal dysplasia: evaluation of 78 implants inserted in 8 patients. *Implant Dent*. 2010; 19 (5): 400-408.
13. Freire-Maia N, Pinheiro M. *Ectodermal dysplasias: a clinical and genetic study*. New York: Alan R. Liss Inc.; 1984.
14. Blüschke G, Nüsken KD, Schneider H. Prevalence and prevention of severe complications of hypohidrotic ectodermal dysplasia in infancy. *Early Hum Dev*. 2010; 86 (7): 397-399.
15. Lexner MO, Bardow A, Hertz JM, Nielsen LA, Kreiborg S. Anomalies of tooth formation in hypohidrotic ectodermal dysplasia. *Int J Paediatr Dent*. 2007; 17 (1): 10-88.

Dirección para correspondencia:
Lida Velazque Rojas
E-mail: lidacionn@hotmail.com