



Elementos de la implantación y placentación, aspectos clínicos y moleculares

RESUMEN

En las últimas décadas la función de la placenta ha permanecido como un misterio relativo si se consideran los avances científicos actuales que permiten saber más de su acción e interrelación entre el útero y el feto, que ahora se conocen con más detalle. En los últimos años, al observarla desde el punto de vista de la medicina molecular, se han descrito circunstancias que se creían improbables dentro de su fisiopatología funcional. Entre los hallazgos recientes se ha descrito una microbiota específica, la expresión de moléculas de inflamación, además de interleucinas que actúan como señales que permiten la placentación y desarrollo funcional en el embarazo, por lo que en muchos casos de aborto y partos pretérmino no se logra establecer su causalidad y se clasifican como de origen desconocido, con la necesidad de encontrar buenos y nuevos predictores de la pérdida temprana de la gestación. Es necesario entender más aún la biología del embarazo, que es la clave de la salud de las siguientes generaciones, porque durante el desarrollo del embrión se generan las enfermedades que se manifestarán en la vida adulta y que actualmente se han convertido en un problema de salud pública. Al tomar en cuenta estas nuevas observaciones, se analiza la relación de los aspectos clínicos y moleculares en el proceso de desarrollo de las primeras semanas del embrión.

Palabras clave: placenta, implantación, inflamación.

Elements of implantation and placentation: clinical and molecular aspects

ABSTRACT

In the last decades the function of placenta has remained as a relative mystery considering the current scientific advances, thus their action and the interrelation between the uterus and fetus are not known with detail. In the last years circumstances have been described that felt unlikely inside their functional physiopathology when observing it from the point of view of molecular medicine. Among the recent discoveries it has been described the presence of a specific microbiota, the expression of inflammation molecules, as well as interleukins that act like signs that allow the implantation and functional development in the pregnancy. For that, in many cases of abortion and childbirths preterm it is not possible to establish their causation and are classified as of unknown etiology, resulting in the necessity to find good and new predictors of the early loss of gestation. It is necessary to stiller

Marcelino Hernández-Valencia¹
Jorge Valencia-Ortega¹
Brendha Ríos-Castillo²
Polita del Rocío Cruz-Cruz³
Daniel Vélez-Sánchez²

¹Unidad de Investigación en Enfermedades Endocrinas, Hospital de Especialidades, Centro Médico Nacional Siglo XXI, IMSS, México, DF.

²UMAE 3 de Obstetricia, Centro Médico Nacional La Raza, IMSS, México DF.

³División de Atención Ginecoobstétrica y Perinatal, Nivel Central, IMSS, México DF.

Recibido: 14 de julio 2014.

Aceptado: 24 de septiembre 2014.

Correspondencia: Dr. Marcelino Hernández Valencia
mhernandezvalencia@prodigy.net.mx

Este artículo debe citarse como

Hernández-Valencia M, Valencia-Ortega J, Ríos-Castillo B, Cruz-Cruz PR, Vélez-Sánchez D. Elementos de la implantación y placentación, aspectos clínicos y moleculares. Reproducción (México) 2014;7:102-116.



understand since the biology of the pregnancy that is the key of the health of the following generations, because during the development of the embryo the illnesses that will manifest in the mature life and that currently have become a problem of public health are generated. Taking into account these new observations, an analysis of the relationship is made, that keep the clinical and molecular aspects in the process of development of the first weeks of the embryo.

Key words: placenta, implantation, inflammation.

Actividad y desarrollo de la placenta

Marcelino Hernández-Valencia

La placenta es el órgano que nos muestra a través de sus cambios la crónica de la vida fetal intrauterina. Subjetivamente puede mostrar la historia de lo que ha sucedido desde los primeros días de la gestación, utilizando los diversos estudios con que se cuenta actualmente en la práctica obstétrica. La placenta tiene el papel de muchos órganos en el mantenimiento de la gestación, con las funciones de riñón, hígado, sistema respiratorio y endocrino, entre otros; así, aporta oxígeno y alimentación y elimina los desechos del metabolismo, por lo que puede dar mucha información relacionada con la salud del feto e incluso de la madre.¹

Muchas complicaciones fetales se deben a las anomalías de la placenta, a infecciones y situaciones inusuales en que el sistema inmunitario materno rechaza a la placenta, por lo que si algo no funciona bien en ésta, se pueden desencadenar problemas graves que incluyen pérdida fetal, óbito, parto prematuro, bajo peso al nacimiento e incluso problemas maternos, como la preeclampsia, que puede llevar a la muerte del feto y la madre. Además, las alteraciones de la placenta pueden causar trastornos sistémicos permanentes en la salud de los individuos en la vida adulta, como hipertensión, diabetes,

insuficiencia renal, problemas cardiovasculares y todas las enfermedades crónicas, por lo que también se le ha llamado el órgano humano más importante y el menos entendido, lo que motivó al Instituto Nacional de Salud Infantil y Desarrollo Humano de Estados Unidos (*National Institute of Child Health and Human Development*) a iniciar el Proyecto Placenta Humana, con la finalidad de estudiar a fondo y detectar anomalías tempranas en este órgano para tratarlas o prevenirlas.²

En los últimos años, debido a que a la placenta se le han dado atributos espirituales, recobró interés en algunas culturas, que consideran debe ser incinerada y tratada de acuerdo con sus rituales, por lo que en algunos casos debe ser enterrada o esparcida; otras mujeres han sido cautivadas por la idea de comérsela cocinada o en licuados, así como desecarla y encapsularla para ingerirla diariamente por vía oral; sin embargo, no se sabe bien si esto es buena idea.

La placenta establece su función total entre las 10 y 12 semanas del embarazo, utiliza un perímetro uterino que incluye 80 a 100 arterias espirales y forma alrededor de 32 mil capilares; además, se forman proyecciones celulares, conocidas como vellosidades coriales, que tienen los capilares que se ponen en contacto con la sangre materna para recoger oxígeno y nutrientes y eliminar

los desechos metabólicos. Cada minuto, 20% de la sangre materna pasa a través de la placenta, utilizando la primera línea de invasión celular llamada trofoblasto, que forma una línea celular dependiente del embrión. Estas mismas células secretan ciertas sustancias y enzimas digestivas que inician el proceso de nidación, por lo que una falla en este proceso, lo que es muy frecuente, puede ser la causa de pérdida de la gestación temprana. Esta capacidad invasiva del trofoblasto le permite desarrollar la placenta casi en cualquier otro tejido que no sea el útero, lo que ocasiona el embarazo ectópico. La capacidad invasiva del trofoblasto se debe a ciertas proteínas de superficie, conocidas como moléculas de adhesión, que le confieren mayor motilidad. Esto le permite al trofoblasto invadir las zonas cercanas a las arterias espirales, que nutren a esta primera línea celular, originando, además, la dilatación de arterias e iniciar el proceso de remodelación que permite el paso de sangre hacia la placenta.³

Sin embargo, la placenta no es tan pura y libre de bacterias como se había pensado, porque el análisis del microbioma de cientos de placentas de partos a término y pretérmino demostró una gran diversidad de agentes necesarios para el proceso de respuesta inmunológica. Se hizo la secuenciación genética de las bacterias y se comparó con las de mujeres no embarazadas en las regiones de la piel, las vías aéreas, el intestino, la vagina y la cavidad oral; se encontró correlación estrecha entre el tipo de microbioma de la cavidad oral, como *Prevotella tanneri*, *Neisseria* y *Escherichia coli*, por lo que estas bacterias pueden viajar por la sangre desde la boca hasta la placenta, no necesariamente por invasión de la vía vaginal. Sólo cuando existe un proceso clínico en la vagina o las vías urinarias que altere la flora placentaria se manifiesta la amenaza de parto pretérmino.^{4,5}

Por lo anterior se considera que la biología del embarazo es muy amplia y poco estudiada, por lo que se deberá buscar entender con mayor claridad todo este proceso apoyados en las técnicas biomédicas innovadoras.

REFERENCIAS

1. Mor G, Cardenas I. The immune system in pregnancy: a unique complexity. *Am J Reprod Immunol* 2010;63:425-433.
2. Guttmacher AE, Maddox YT, Spong CY. The human placenta project: placental structure, development, and function in real time. *Placenta* 2014;35:303-304.
3. Prince AL, Antony KM, Ma J, Aagaard KM. The microbiome and development a mother's perspective. *Semin Reprod Med* 2014;32:14-22.
4. Aagaard K, Ma J, Antony KM, Ganu R, et al. The placenta harbors a unique microbiome. *Sci Transl Med* 2014;237:doi:10.1126/scitransmed.3008599.
5. Basavaraju A, Durga SV, Vanitha B. Variations in the oral anaerobic microbial flora in relation to pregnancy. *J Clin Diagn Res* 2012;6:1489-1491.

Mecanismo de implantación y placentación

Jorge Valencia-Ortega

La reproducción humana está lejos de ser perfectamente eficiente. Sólo 50 a 60% de todas las concepciones avanzan más allá de la semana 20 de gestación.¹ Entre las diferentes causas, la falla en la implantación es la principal, con aproximadamente 75% de las pérdidas del embarazo,² por lo que en general llevan un proceso secuencial.

Implantación

La fertilización (unión del ovocito con un espermatozoide) representa la génesis de un nuevo individuo. Acto seguido, el cigoto experimenta divisiones mitóticas y morfogénesis para formar el blastocisto, una etapa embrionaria con dos distintos linajes celulares: el trofoectodermo (el progenitor del trofoblasto) y la masa celular interna (responsable de la organogénesis fetal).



Se piensa que quizá el blastocisto requiere la activación previa para la implantación, evento comúnmente denominado implantación retardada. Esto se ha demostrado en cerca de 100 especies de mamíferos;³⁻⁵ sin embargo, no se sabe si existe en humanos, pero los estudios revelan que durante los tres días posfertilización, el embrión manifiesta cambios considerables en su transcriptoma,⁶ lo que hace más probable la implantación retardada en humanos. Esta serie de eventos está sincronizada con la proliferación y diferenciación de ciertos tipos celulares del útero, con la dirección de estrógenos ováricos y progesterona que le confieren un fenotipo receptivo al endometrio para alojar al blastocisto.⁷⁻¹⁰ La implantación ocurre por la correcta interacción entre el blastocisto y el útero receptivo, que sólo puede efectuarse durante un breve periodo denominado “ventana de implantación”.¹¹ Esta interacción requiere diversos mensajeros, como las hormonas esteroideas, citocinas, quimiocinas y factores de crecimiento.¹² En respuesta a la implantación, las células estromales circundantes experimentan una transformación (decidualización) para desencadenar la invasión trofoblástica y el crecimiento embrionario. Es entonces cuando inicia la placentación.

Placentación

Durante el primer trimestre del embarazo humano, la placenta se desarrolla con la formación de vellosidades diferenciadas. Esta distinción es posible por la vía de diferenciación que sigue el citotrofoblasto progenitor. La primera vía es la invasiva y consiste en la diferenciación del citotrofoblasto en células de citotrofoblasto extrevelloso¹³ que forman las vellosidades de anclaje. El citotrofoblasto extrevelloso es todo el trofoblasto localizado fuera de las vellosidades placentarias y se distingue por ser sumamente migratorio, proliferativo e invasivo. Este fenotipo invasivo se diferencia del citotrofoblasto precur-

sor por la expresión del receptor de quimiocinas CCR1¹⁴ y moléculas de adhesión (αVβ3, α1β1, CD144, CD106 y CD31).¹⁵ Asimismo, la invasión del trofoblasto involucra, además de la adhesión vascular, la aproximación física de estas células a la matriz extracelular, su degradación y la subsecuente migración.¹⁶ Para degradar la matriz extracelular es necesaria la síntesis de metaloproteinasas (MMPs), en específico las MMPs 1, 2, 3, 9 y 14,^{17,18} la MMP-9 es la más abundante debido a su elevada expresión durante las semanas 3 a 9 de gestación. De esta manera, el citotrofoblasto extrevelloso invade las arterias espirales uterinas y las transforma en vasos de bajo calibre y elevada resistencia al flujo a vasos de mayor calibre y baja resistencia al flujo, capaces de proveer la adecuada perfusión placentaria para sostener el crecimiento fetal. Estos eventos constituyen la primera interfase materno-fetal. La segunda vía consiste en la fusión de células del citotrofoblasto precursor para originar la capa multinucleada de sincitiotrofoblasto que recubre las vellosidades flotantes de la placenta. Cuando se establece la circulación útero-placentaria, entre las ocho a nueve semanas de gestación, las vellosidades flotantes entran en contacto con la sangre materna y el sincitiotrofoblasto regula el transporte de oxígeno y nutrientes.¹⁹ Es así como se establece la segunda interfase materno-fetal, que a medida que ocurre el crecimiento placentario, se convierte en la interfase dominante hacia el final del embarazo. El correcto desarrollo de ambas vías asegura, en parte, la placentación exitosa necesaria para el curso normal del embarazo. El trofoblasto, quizá como parte del recambio y reparación de la superficie placentaria, libera desechos, como nudos sincitiales, trofoblasto mononuclear, micropartículas del sincitiotrofoblasto y nanopartículas del trofoblasto hacia la circulación materna. Se ha observado que estos desechos interactúan con las células del endotelio y del sistema inmunitario en la circulación y se considera una extensión de la

segunda interfase materno-fetal.²⁰ La evidencia reciente sugiere que el correcto desarrollo de tolerancia inmunitaria materna al feto semialogénico es un punto crítico para el éxito del embarazo. Las complicaciones del embarazo, como abortos recurrentes y preeclampsia, se manifiestan por falla en el desarrollo de esta tolerancia.^{21,22}

Lo anterior hace evidente la necesidad de un fino ajuste entre los diversos mecanismos involucrados en la implantación humana, mecanismos que aún no conocemos a profundidad y que permanecerán así por mucho tiempo debido a las restricciones éticas que, con justa razón, son casi inamovibles. Además, se plantea la necesidad de investigar los misterios de la implantación para hacer frente al problema mundial de pérdidas del embarazo y su repercusión en la dinámica social.

REFERENCIAS

- Norwitz ER, Schust DJ, Fisher SJ. Implantation and the survival of early pregnancy. *N Engl J Med* 2001;345:1400-1408.
- Wilcox AJ, Weinberg CR, O'Connor JF, et al. Incidence of early loss of pregnancy. *N Engl J Med* 1988;319:189-194.
- Lopes FL, Desmarais JA, Murphy B. Embryonic diapause and its regulation. *Reproduction* 2004;128:669-678.
- Thom MD, Johnson D, Macdonald DW. The evolution and maintenance of delayed implantation in the mustelidae (mammalia: carnivore). *Evolution* 2004;58:175-183.
- Renfree MB, Shaw G. Diapause. *Annu Rev Physiol* 2000;62:353-375.
- Dobson AT, Raja R, Abeyta MJ, et al. The unique transcriptome through day 3 of human preimplantation development. *Hum Mol Genet* 2004;13:1461-1470.
- Carson DD, Bagchi I, Dey SK, et al. Embryo implantation. *Dev Biol* 2000;223:217-237.
- Dey SK, Lim H, Das SK, et al. Molecular cues to implantation. *Endocr Rev* 2004;25:341-373.
- Paria BC, Reese J, Das SK, et al. Deciphering the cross-talk of implantation: advances and challenges. *Science* 2002;296:2185-2188.
- Red K, Zhou Y, Genbacev O, et al. Trophoblast differentiation during embryo implantation and formation of the maternal-fetal interface. *J Clin Invest* 2004;114:744-754.
- Ma WG, Song H, Das SK, et al. Estrogen is a critical determinant that specifies the duration of the window of uterine receptivity for implantation. *Proc Natl Acad Sci USA* 2003;100:2963-2968.
- Dimitriadis E, White CA, Jones RL, et al. Cytokines, chemokines and growth factors in endometrium related to implantation. *Hum Reprod Update* 2005;11:613-630.
- Cartwright JE, Fraser R, Leslie K, et al. Remodeling at the maternal-fetal interface: relevance to human pregnancy disorders. *Reproduction* 2010;140:803-813.
- Sato Y, Higuchi T, Yoshioka S, et al. Trophoblasts acquire a chemokine receptor, CCR1, as they differentiate towards invasive phenotype. *Development* 2003;130:5519-5532.
- Laresgoiti E, Gómez N, Olson DM. An immunological insight into the origins of preeclampsia. *Hum Reprod Update* 2010;16:510-524.
- Lyll F. Mechanisms regulating cytotrophoblast invasion in normal pregnancy and pre-eclampsia. *Aust N Z J Obstet Gynaecol* 2006;46:266-273.
- Huppertz B, Kertschanska S, Demir AY, et al. Immunohistochemistry of matrix metalloproteinases (MMP), their substrates, and their inhibitors (TIMP) during trophoblast invasion in the human placenta. *Cell Tissue Res* 1998;291:133-148.
- Bai SX, Wang YL, Qin L, et al. Dynamic expression of matrix metalloproteinases (MMP-2, -9, and -14) and the tissue inhibitors of MMPs (TIMP-1, -2, and -3) at the implantation site during tubal pregnancy. *Reproduction* 2005;129:103-113.
- John R, Hemberger M. A placenta for life. *Reprod Biomed Online* 2012;25:5-11.
- Pantham P, Askelund KJ, Chamley LW. Trophoblast deportation part II: A review of maternal consequences of trophoblast deportation. *Placenta* 2011;32:724-731.
- Somers DA, Zheng Y, Kilby MD, et al. Normal human pregnancy is associated with an elevation in the immune suppressive CD25+CD4+ regulatory T-cell subset. *Immunology* 2004;112:38-43.
- Yang H, Qiu L, Di W, et al. Proportional change of CD4+CD25+regulatory T cells in decidua and peripheral blood in unexplained recurrent spontaneous abortion patients. *Fertil Steril* 2008;89:656-661.

Evaluación de la implantación embrionaria

Brendha Ríos-Castillo

La implantación es un paso esencial en el desarrollo del embarazo. Esto depende de tres factores: la calidad del embrión, la receptividad del endometrio y, finalmente, la comunicación entre los dos. El embrión podría permanecer



en la cavidad uterina durante la ventana de implantación, que está limitada a la mitad de la fase secretora, pero de manera subsecuente el endometrio y el embrión necesitan una comunicación que implica numerosas citocinas, factores de crecimiento, proteínas, receptores y mediadores, por lo que el embrión puede adherirse y luego pasar a través del revestimiento endometrial e invadir la capa estromal. En los humanos, este proceso con frecuencia puede fallar y esto refleja, principalmente, la alta tasa de anomalías cromosómicas observadas en embriones humanos.¹

En la actualidad, la disponibilidad de técnicas de análisis a gran escala ha llevado a la búsqueda de biomarcadores de calidad embrionaria y la receptividad endometrial, que permitan disminuir los fracasos de implantación embrionaria que ocurren después de la transferencia con embriones morfológicamente de buena calidad.¹

Valoración embrionaria

Desde hace más de tres décadas la evaluación de las características morfológicas que se correlacionan con la viabilidad del embrión han sido el recurso más extendido y eficiente para el estudio de la calidad embrionaria. En la actualidad, las sociedades científicas han descrito criterios claros acerca de lo que debe observarse, cómo y cuándo realizar la observación para minimizar en lo posible la subjetividad del procedimiento. La evaluación del embrión a través del diagnóstico genético preimplantatorio y la hibridación *in situ* son técnicas útiles para detectar anomalías cromosómicas numéricas en embriones humanos generados mediante fecundación *in vitro*, porque las alteraciones cromosómicas son la causa de diversos bloqueos embrionarios que se detectan en etapas preimplantatorias o en abortos del primer trimestre.²

Desde hace varios años se evalúa la actividad metabólica del embrión. Dentro del metabolismo embrionario se ha considerado que el consumo de oxígeno es el mejor indicador de la actividad metabólica del embrión y, por tanto, de mayor calidad morfológica y mejor desarrollo. Desde 2008, cuando Warner desarrolló el estudio de los perfiles metabólicos del medio de cultivo, en el que se desarrolla el embrión a estudiar (metabolómica), se ha obtenido información del "secretoma embrionario", analizando pequeñas moléculas, componentes no proteicos, ATP, ácidos grasos, glucosa, colesterol, hormonas y otras moléculas, así como metabolitos secundarios que se encuentran en el embrión en estudio, a mayor número de moléculas y componentes, mejor calidad embrionaria.³

Aunque potencialmente la selección del mejor embrión individual puede mejorar el potencial de implantación, la aplicación de ninguna de las técnicas descritas realmente es capaz de mejorar la calidad del embrión o la posibilidad de su implantación. Por tanto, también se requiere la evaluación de la receptividad endometrial. El término "receptividad endometrial" se introdujo para definir la ventana corta de tiempo en la que el útero permite la implantación del embrión. La receptividad se refiere a la propiedad fisiológica de un estado en el endometrio que permite al blastocisto adjuntar, penetrar e inducir cambios localizados en el estroma que resultan en la decidualización.⁴

Los estudios de tecnología genómica, transcriptómica y secretómica han aportado luz a la comprensión de las complejas vías moleculares involucradas para definir biomarcadores y perfiles específicos de endometrio receptivo. Sin embargo, hasta la fecha no existe un solo marcador molecular, clínicamente relevante, capaz de indicar la receptividad endometrial. Se sabe que intervienen, aproximadamente, 238 genes en la receptividad endometrial.¹ Múltiples estudios por

inmunoensayo identificaron a la interleucina IL-B1, el factor de necrosis tumoral alfa, el factor de crecimiento vascular y la pro-proteína tipo 6 convertasa como marcadores prometedores; sin embargo, los resultados de diferentes estudios mediante técnicas de análisis proteómico aún están por definir los perfiles específicos de receptividad.^{1,4}

Los eventos durante la implantación son el resultado de la regulación de cambios en las transcripciones genéticas que controlan la expresión embrionaria y la proteómica endometrial. Las técnicas ómicas han avanzado para identificar rápidamente los genes y proteínas involucradas. La proteómica, genómica y metabolómica son técnicas complementarias que proveerán el conocimiento del complejo proceso de implantación.

REFERENCIAS

1. Koot Yvonne EM, Macklon Nick S. Embryo implantation: biology, evaluation and enhancement. *Curr Opin Obstet Gynecol* 2013;4:274-279.
2. Urries A. Seleccionando el mejor embrión. Actualización Obstetricia y Ginecología 2010.
3. Botros L, Sakkas D, Seli E. Metabolomics and its application for no-invasive embryo assesment in IVF. *Molecular Hum Reprod* 2008;14:679-690.
4. Rashid NA, Lalitkumar S, Lalitkumar PG. Endometrial receptivity and human embryo implantation. *Am J Reprod Immunol* 2001;66:23-30.

Alteraciones en la implantación y aborto temprano

Polita del Rocío Cruz-Cruz

El útero no está completamente desarrollado al nacer, la histoarquitectura finaliza después del nacimiento; esta morfogénesis posnatal incluye la organización y estratificación del estroma endometrial, la diferenciación y el crecimiento del miometrio, y el desarrollo coordinado de las glándulas uterinas^{1,2} y es independiente del ovario o de las hormonas esteroideas. Por lo

que es de esperarse que alteraciones génicas, moleculares (alteración en la expresión de genes, citocinas, factores de crecimiento, de transcripción y moléculas adhesivas) y celulares participen en la implantación fallida.³ Asimismo, las alteraciones que ocurren en cada etapa de la implantación (aposición, adhesión e invasión), son determinantes para que suceda el aborto espontáneo. La aposición es una adhesión inestable del blastocisto al endometrio superficial, en la adhesión, la asociación del trofoblasto y el epitelio luminal es suficientemente estrecha, lo que evita la separación del blastocisto y, por último, el embrión invade el estroma. En respuesta a esta invasión y la estimulación de la progesterona, las células del estroma endometrial y matriz extracelular endometrial experimentan la decidualización.⁴ Así, la implantación fallida se encuentra dentro del contexto de un endometrio receptivo alterado (celular, molecular o génico), del blastocisto no funcional y la interacción no sincronizada o disminuida entre los tejidos maternos y embrionarios.

Endometrio receptivo

El endometrio transitoriamente se vuelve receptivo a la implantación del embrión ("ventana de implantación");⁵ comienza, aproximadamente, seis días después de la ovulación y dura cuatro días; la disfunción de las células epiteliales lumbinales, glandulares, fibroblastos del estroma, células inmunitarias y vasculares del endometrio ocasionan implantación fallida. Cuando el epitelio luminal no expresa moléculas esenciales para la interacción estable y la adherencia del blastocisto, conduce a la pérdida del embrión.⁶ Las células del estroma endometrial secretan interleucina 11 (IL-11) e IL-15, implicadas en el reclutamiento y la diferenciación de las células asesinas naturales uterinas, que a su vez proporcionan factores angiogénicos.⁷ Participan en la respuesta inflamatoria aguda activando la expresión de genes clave para la receptividad en la superficie del epitelio endometrial⁸ y es-



tán estrechamente relacionados con las células dendríticas foliculares.⁹ Además, las células decidualizadas funcionan como biosensores que responden selectivamente a los embriones anormales.¹⁰ En la actualidad se sabe que los pinópodos se encuentran durante toda la fase lútea y en el embarazo temprano, por lo que su alteración no parece ser trascendente en la implantación fallida.¹¹ Asimismo, la implantación se altera cuando los biomarcadores que participan en la receptividad del endometrio no se encuentran o están deficientes.

La familia de moléculas de adhesión celular (integrinas, selectinas, cadherinas e inmunoglobulinas) interviene en la adhesión. La expresión de la integrina $\alpha V\beta 3$ y su ligando osteopontina coincide con la apertura de la ventana de implantación, y se encuentra en la superficie epitelial luminal endometrial. Contribuyen en la interacción embrión-decidual; sin embargo, su función aún no está completamente determinada.¹²

Citocinas: en modelos de experimentación se observó que el sistema IL-1 aumentó la expresión de integrina $\beta 3$ y, por consiguiente, mejoró la implantación del blastocisto.¹³ La expresión endometrial del factor de crecimiento placentario (PIGF) correspondió a la apariencia histeroscópica del endometrio, lo que no ocurrió en pacientes con falla en implantación.¹⁴

Familia de genes homeobox (genes HOX): son esenciales para el crecimiento del endometrio, la diferenciación y la receptividad por mediación de algunas funciones de los esteroides sexuales. HOXA10 y HOXA11 ARNm se expresan en el epitelio humano y las células del estroma endometrial y su expresión coincide con la implantación y las altas concentraciones de estrógeno y progesterona. Los marcadores moleculares específicos para la implantación están regulados por los genes Hox, que incluyen pinópodos, integrinas y factor de crecimiento

insulínico de unión a proteína 1 (IGFBP-1). El HOXA10 regula directamente la expresión de la integrina B3¹⁵ y la disminución de la expresión HOXA10, debida a la hipermetilación, puede resultar en resistencia a la acción de la progesterona en los tejidos del endometrio y deterioro de la implantación. Los genes aptos y las redes reguladoras identificadas en estudios realizados en roedores proporcionan información de nuevos mecanismos de regulación de la función epitelial, la receptividad uterina y la implantación del blastocisto.¹⁶ Los marcadores microARN tienen importancia potencial para el diagnóstico del fracaso de la implantación; sin embargo, se necesita más investigación.¹⁷ Es posible que haya cambios en la regulación del gen epigenético (cambios en el ADN que alteran la expresión génica sin alterar su secuencia) que producen alteraciones en la expresión de los genes. El análisis proteómico mediante espectrometría de masas mostró diferentes patrones de expresión de proteínas en las fases prerreceptiva y receptiva.

Las secreciones de las glándulas uterinas humanas incluyen aminoácidos, iones, hidratos de carbono, lípidos, proteínas (citocinas, enzimas, hormonas, factores de crecimiento, proteasas y sus inhibidores, transportistas, etc.)¹⁸ y representan una importante fuente de nutrientes para el embrión durante el primer trimestre. La nutrición histotrófica es el suministro de nutrientes a través de las secreciones de las glándulas de las salpinges y el útero para el embrión humano, antes del establecimiento de la placenta,¹⁹ por lo que la actividad glandular deficiente puede ser causa del fracaso del embarazo.²⁰

Interacción sincronizada entre los tejidos maternos y embrionarios

La interacción entre el embrión y las células deciduales determina el fracaso o el éxito del embarazo. La migración quimiotáctica (para encapsular al blastocisto) e invasión de las células

del estroma endometrial es una de las diversas funciones celulares en la decidualización y aumenta cuando están en contacto con las células del trofoblasto extraveloso.²¹ Se han utilizado técnicas transcriptómicas para analizar la comunicación entre las células endometriales con el trofoectodermo humano en el momento de la implantación.

El blastocisto funcional

La mala calidad del embrión es causa de falla en la implantación (génica, cromosómica o celular), que puede surgir de un error durante la meiosis.²² Se han reportado tasas altas de mosaicismo en embriones humanos, pero aún falta que estas técnicas se utilicen para el diagnóstico (hibridación genómica comparativa de todo el genoma). Cuando se cultiva *in vitro* sin la suplementación de aminoácidos, los blastocitos permanecen en un estado quiescente y cuando éstos se adicionan, se recupera la motilidad del trofoblasto; la leucina y arginina son suficientes para inducir la activación de blastocisto.²³ Las tasas bajas de embarazo, en algunos casos de síndrome de ovario poliquístico, hidrosalpinx, endometriosis y miomatosis submucosa, pueden explicarse por alteraciones de expresión o la actividad de determinadas proteínas y la transcripción suprimida puede ser responsable de la infertilidad (Figura 1).²⁴

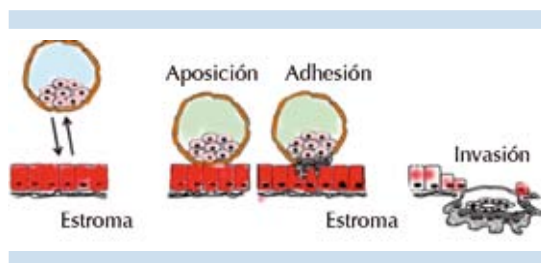


Figura 1. La implantación del blastocisto implica la aposición del trofoectodermo, la adhesión al epitelio endometrial seguida por la invasión y el crecimiento en el estroma decidualizado. Este complejo proceso requiere el equilibrio entre el blastocisto funcional, el endometrio receptivo y la interacción sincronizada entre los tejidos maternos y embrionarios.

REFERENCIAS

1. Gray C, Bartol F, et al. Developmental biology of uterine glands. *Biol Reprod* 2001;65:1311-1323.
2. Spencer T, Dunlap K. Comparative developmental biology of the uterus: insights into mechanisms and developmental disruption. *Mol Cell Endocrinol* 2012;354:34-53.
3. Zhang S, Lin H, et al. Physiological and molecular determinants of embryo implantation. *Mol. Aspects Med* 2013;34: 939-980.
4. Sharkey A, Smith S. The endometrium as a cause of implantation failure. *Best Pract Res Clin Obstet Gynaecol* 2003;17:289-307.
5. Dey S, Lim H, et al. Molecular cues to implantation. *Endocr Rev* 2004;25:341-373.
6. Lessey B. Endometrial receptivity and the window of implantation. *Baillieres Best Pract Res Clin Obstet Gynaecol* 2000;14:775-788.
7. Dimitriadis E, White C, et al. Cytokines, chemokines and growth factors in endometrium related to implantation. *Hum Reprod Update* 2005;11:613-630.
8. Koot Y, Teklenburg G, et al. Molecular aspects of implantation failure. *Biochim Biophys Acta* 2012;1822:1943-1950.
9. Muñoz-Fernández R, Prados A, et al. Human decidual stromal cells secrete C-X-C motif chemokine 13, express B cell-activating factor and rescue B lymphocytes from apoptosis: distinctive characteristics of follicular dendritic cells. *Hum Reprod* 2012;27:2775-2784.
10. Salker M, Teklenburg G, et al. Natural selection of human embryos: impaired decidualization of endometrium disables embryo-maternal interactions and causes recurrent pregnancy loss. *PLoS One* 2010;5:e10287.
11. Quinn C, Casper R. Pinopodes: a questionable role in endometrial receptivity. *Hum Reprod* 2009;15:229-236.
12. Achache H, Revel A. Endometrial receptivity markers, the journey to successful embryo implantation *Hum Reprod Update* 2006;12:731-746.
13. Linjawi S, Li T, et al. Expression of interleukin-11 receptor alpha and interleukin-11 protein in the endometrium of normal fertile women and women with recurrent miscarriage. *J Reprod Immunol* 2004;64:145-155.
14. Santi A, Felser R, et al. Increased endometrial placenta growth factor (PLGF) gene expression in women with successful implantation. *Fertil Steril* 2011;96:663-68.
15. Daftary G, Troy P, et al. Direct regulation of beta3-integrin subunit gene expression by HOXA10 in endometrial cells. *Mol Endocrinol* 2002;16:571-579.
16. Filant J, Spencer T. Cell-specific transcriptional profiling reveals candidate mechanisms regulating development and function of uterine epithelia in mice. *Biol Reprod* 2013;89:86.
17. Galliano D, Pellicer A. MicroARN y implantation. *Fertil Steril* 2014;101:1531-1544.



18. Koot Y, Teklenburg G, et al. Molecular aspects of implantation failure. *Biochim Biophys Acta* 2012;1822:1943-1950.
19. Spencer T. Biological roles of uterine glands in pregnancy. *Semin Reprod Med* 2014;32:346-357.
20. Filant, J, Spencer T. Endometrial glands are essential for blastocyst implantation and decidualization in the mouse uterus. *Biol Reprod* 2013;88:93.
21. Gellersen B, Reimann K, et al. Invasiveness of human endometrial stromal cells is promoted by decidualization and by trophoblast-derived signals. *Hum Reprod* 2010;25:862-873.
22. Vanneste E, Voet T, et al. Chromosome instability is common in human cleavage-stage embryos. *Nat Med* 2009;15:577-583.
23. González I, Martin P, et al. Leucine and arginine regulate trophoblast motility through mTOR-dependent and independent pathways in the preimplantation mouse embryo. *Dev Biol* 2012;361:286-300.
24. Cooke P, Spencer T, et al. Uterine glands: development, function and experimental model systems. *Mol Hum Reprod* 2013;19:547-558.

Evaluación ultrasonográfica del saco gestacional

Daniel Vélez-Sánchez

La evaluación ultrasonográfica del embarazo en el primer trimestre debe realizarse con ultrasonido pélvico endovaginal y transabdominal. El ultrasonido endovaginal en las etapas muy tempranas del embarazo proporciona imágenes más claras y exactas. El ultrasonido transabdominal quizá pueda ser incapaz de detectar la gestación intrauterina en sus etapas muy tempranas; sin embargo, sirve para evaluar líquido libre peritoneal y masas altas que no puedan evaluarse por ecografía endovaginal. El ultrasonido pélvico y la determinación de la concentración de gonadotropina coriónica humana (GCH) son las principales herramientas para el diagnóstico y tratamiento de los problemas tempranos de la gestación.¹ Por tanto, el ultrasonido endovaginal es el mejor recurso para evaluar el saco gestacional en sus etapas más tempranas.

Los datos ultrasonográficos de la gestación descritos más tempranamente pueden estar ausentes

en al menos 35% de los sacos gestacionales,² son:

1. El signo de doble saco, que se describió como una colección de fluido intrauterino rodeado por dos anillos ecogénicos concéntricos.³
2. El signo intradecidual, que se describió como una colección con un borde ecogénico localizado dentro de una decidua marcadamente engrosada en uno de los lados de la cavidad uterina.⁴

La ausencia de estos signos no excluye un embarazo intrauterino, de hecho, la apariencia temprana del saco gestacional, antes de poder visualizar el saco de Yolk o el embrión, es sumamente variable, con escaso acuerdo interobservador, su presencia o ausencia no es pronóstica. Por tanto, la colección de líquido intrauterino de forma oval o redonda con una prueba positiva de GCH debe tratarse como un saco gestacional hasta demostrarse lo contrario.¹ Si esta colección líquida, detectada por ultrasonido endovaginal, mide 2 a 3 mm, puede corresponder a un embarazo de aproximadamente cuatro semanas con uno a tres días.^{5,6} A edad gestacional muy temprana, el saco gestacional aparenta estar vacío, su medida puede utilizarse para calcular la edad gestacional. La medición correcta del saco gestacional se realiza colocando el cursor en el mismo saco y no debe incluir la región ecogénica que le rodea.⁷ Los equipos de ultrasonido actuales proporcionan automáticamente la edad gestacional al seleccionar la medición del saco gestacional y medirlo, una sola medida del saco gestacional no es suficiente, se debe calcular el diámetro promedio del saco gestacional con tres mediciones de los diámetros perpendiculares entre sí (sagital, transversa y anteroposterior).⁸ En términos generales se recomienda no usar el saco gestacional para calcular la edad gestacional cuando éste sea mayor de 14 mm o cuando ya es posible medir la

longitud céfalo-caudal del embrión,⁹ por lo que el seguimiento ultrasonográfico del saco gestacional siempre debe basarse en el crecimiento del saco y su contenido.

Crecimiento y forma

El saco gestacional crece 1 mm por día, el crecimiento de 0.6 mm o menos al día es anormal. La medición del saco gestacional, para calcular la edad gestacional, sólo deberá utilizarse en etapa muy temprana, su medición se vuelve menos exacta cuando el saco mide 14 mm o el polo embrionario se pueda identificar.¹⁰ Aproximadamente a las 10 semanas de gestación el saco habrá crecido lo suficiente y el grosor de la decidua basal habrá cambiado, la cápsula decidual se fusionará con la decidua parietal.¹¹ En la actualidad se considera que al usar ultrasonido endovaginal, un saco gestacional con diámetro promedio de 25 mm, sin observarse en su interior un embrión, es el punto de corte para hacer el diagnóstico de falla gestacional.¹ Anteriormente este punto de corte era de 16 mm;¹² sin embargo, estudios posteriores mostraron que los sacos gestacionales de 17 a 21 mm pueden resultar en embarazos viables,¹³ por ello, al considerar que la variación interobservador para medir el diámetro promedio del saco gestacional es de $\pm 19\%$,¹⁴ el punto de corte actualmente recomendado para determinar falla gestacional es de 25 mm.

La forma del saco gestacional puede cambiar de circular a una apariencia irregular en evaluaciones subsecuentes, esto puede deberse a factores fisiológicos y anatómicos, como contracciones uterinas, crecimiento vesical, miomatosis, hematomas por implantación, o representar un signo ominoso de aborto,¹⁰ que deberá correlacionarse con el estado clínico de la paciente y si ésta lo permite, deberá realizarse una nueva evaluación ultrasonográfica por lo menos 7 a 10 días después del ultrasonido previo.

Contenido

El saco de Yolk es la primera estructura anatómica en poder visualizarse dentro del saco gestacional, aproximadamente a la semana 5 de gestación o cuando el saco gestacional mida 5 mm; sin embargo, su visualización puede retrasarse hasta que el saco alcance 8 mm de diámetro. El diámetro máximo que alcanza el saco de Yolk es de 6 mm. A medida que progresa la gestación migrará a la periferia de la cavidad coriónica hasta ser indetectable al final del primer trimestre (aproximadamente entre las semanas 10 y 12).¹⁵ El saco de Yolk correlaciona escasamente con la edad gestacional, por lo que no debe utilizarse para calcularla. Su aspecto siempre debe ser esférico, con centro sonolúcido y periferia ecogénica; sin embargo, debido a que su tamaño y apariencia tienen una amplia variación normal, no debe usarse como un marcador de aborto espontáneo.¹⁶

Disco embrionario

Es visible cuando tiene 1 a 2 mm de longitud, lo que correlaciona con un embarazo de cinco a seis semanas. Una vez que se identifica el saco de Yolk, debe localizarse el disco embrionario, que se identifica como un engrosamiento al margen externo del saco de Yolk. Cuando se pueda identificar el polo embrionario, el parámetro más exacto para calcular la edad gestacional será la longitud céfalo-caudal. Ésta se mide trazando la línea recta más larga del embrión, que vaya del margen más externo del polo céfalico a la rabadilla, una longitud de al menos 5 mm permite visualizar al embrión; sin embargo, algunos embriones se pueden ver desde los 2 a 3 mm. La longitud céfalo-caudal es el parámetro más preciso para determinar la edad gestacional entre las semanas 7 y 10 de gestación, con un margen de error de tres días, después de las 10 semanas su exactitud decae significativamente



con un margen de error de cinco días de la semana 10 a la 14. Estas variaciones se atribuyen a la posición anatómica de la cabeza fetal y el torso. Cuando la longitud céfalo-caudal llega a ser mayor de 84 mm, para determinar la edad gestacional debe usarse el diámetro biparietal.¹⁷

Actividad cardiaca

Ésta se escucha alrededor de las seis semanas de gestación, a esta edad, si el tamaño del embrión es tan pequeño que no pueda medirse, pero sí escucharse o visualizarse, la frecuencia cardiaca establece una edad entre cinco y seis semanas. Si se observa un embrión menor de 7 mm sin frecuencia cardiaca, se debe repetir el ultrasonido en 7 a 10 días para valorar nuevamente la viabilidad del embarazo. El punto de corte actual de la longitud céfalo-caudal de un embrión sin actividad cardiaca para diagnosticar falla gestacional es de 7 mm.¹ Este punto de corte era de 5 mm;¹⁸ sin embargo, embriones con longitud céfalo-caudal entre 5 y 6 mm sin actividad cardiaca resultaron ser viables en evaluaciones subsecuentes,¹⁹ debido a que la variación interobservador para medir la longitud céfalo-caudal es de $\pm 15\%$;¹⁴ el punto de corte actual para diagnosticar falla gestacional de un embrión sin frecuencia cardiaca es de 7 mm.

Embarazo de localización desconocida

Se considera que la gestación es de localización desconocida si la paciente tiene prueba de embarazo positiva (en orina o en sangre), sin evidencia de embarazo intrauterino ni de embarazo ectópico. La concentración de GCH con la que puede detectarse un saco gestacional muy tempranamente es de 1,000 a 2,000 mUI/mL.²⁰ Estas concentraciones no deben limitarnos para descartar un embarazo intrauterino y pensar en un embarazo ectópico o de localización desconocida, porque existen reportes de embriones con actividad cardiaca después de

la evaluación ultrasonográfica inicial en la que no había evidencia de saco gestacional simultáneamente con una concentración de GCH mayor de 2,000 mUI/mL²⁰ e incluso 3,000 mUI/mL.^{21,22} Las concentraciones de GCH se traslapan considerablemente entre los embarazos intrauterinos viables, los no viables y los embarazos ectópicos. Una única medición de GCH no puede hacer la distinción entre ellos.²³

Las razones por las que un presunto embarazo ectópico no debe tratarse con metotrexato u otro fármaco o tratamiento quirúrgico en una mujer hemodinámicamente estable¹ son:

1. La posibilidad de dañar un embarazo intrauterino, especialmente si las concentraciones de GCH son de 2,000 a 3,000 mUI/mL.
2. El diagnóstico más probable es un embarazo intrauterino no viable, del que metotrexato no es el tratamiento apropiado.
3. Si se retrasa la decisión terapéutica pocos días con la finalidad de hacer un diagnóstico definitivo en una mujer con embarazo de localización desconocida, que no tiene signos o síntomas de rotura de embarazo ectópico, el riesgo para la paciente es mínimo.
4. La progresión de las concentraciones de GCH después de 48 horas proporciona información valiosa para el diagnóstico y tratamiento de la paciente.

Hematoma retroplacentario en el primer trimestre

El hematoma intrauterino en el primer trimestre puede incrementar 2.4 veces la evolución a aborto espontáneo cuando el hematoma se diagnostica antes de las nueve semanas de gestación (OR 2.37, IC 95% 1.2-4.7).²⁴

Los Cuadros 1 a 3 citan los datos más importantes de los criterios del Consenso Multiespecialista en

Cuadro 1. Términos y pruebas diagnósticas usados de manera temprana en el primer trimestre del embarazo

Término	Comentarios
Viable	Un embarazo es viable si potencialmente concluye con un recién nacido vivo
No viable	Un embarazo no es viable si no es posible concluir con un recién nacido vivo. Los embarazos ectópicos y los embarazos intrauterinos fallidos no son viables
Embarazo de localización desconocida	Se considera embarazo de localización desconocida si la paciente tiene prueba de embarazo positiva en orina o en sangre sin poderse observar por ultrasonido endovaginal un embarazo intrauterino o ectópico
Pruebas diagnósticas	
Gonadotropina coriónica humana (GCH)	Concentración sérica de GCH medida según los estándares internacionales 3° y 4° de la Organización Mundial de la Salud Una prueba sérica de embarazo positiva se define como concentración de GCH por arriba del umbral sérico positivo (5 mUI/mL)
Ultrasonografía pélvica**	Los criterios de calidad mínimos del ultrasonido endovaginal incluyen la evaluación del útero y los anexos, y descartar por ultrasonido transabdominal líquido libre intraperitoneal y de masas de localización alta en la pelvis. Se requiere la evaluación por personal calificado y que el equipo permita la adecuada visualización de las estructuras que se pueden observar de manera temprana en el primer trimestre

* Una mujer con prueba positiva de embarazo (sérica o en orina), en quien se observe colección líquida intrauterina con bordes circulares pero que no tenga un saco de Yolc o un embrión, es sumamente probable que lo que se observa es un saco gestacional. Se considerará que tiene un saco gestacional hasta observar en su interior el saco de Yolc, un embrión o ambos.

** El ultrasonido transabdominal sin evaluación endovaginal puede ser suficiente para el diagnóstico temprano de embarazo fallido, cuando se observe un embrión con longitud céfalo-caudal de 15 mm sin actividad cardíaca.

Cuadro 2. Guías para el diagnóstico ultrasonográfico de falla gestacional en una mujer con embarazo intrauterino de viabilidad incierta

Criterios diagnósticos de falla gestacional	Hallazgos sospechosos, pero no diagnósticos de falla gestacional*
Longitud céfalo-caudal > 7 mm sin frecuencia cardíaca	Longitud céfalo-caudal < 7 mm sin frecuencia cardíaca
Saco gestacional promedio > 25 mm sin embrión	Saco gestacional promedio de 16 a 24 mm sin embrión
Ausencia de embrión con frecuencia cardíaca después de dos semanas de un ultrasonido previo que haya mostrado un saco gestacional sin saco del Yolc	Ausencia de embrión sin frecuencia cardíaca 7 a 13 días después de un ultrasonido previo que haya mostrado un saco gestacional sin saco de Yolc
Ausencia de embrión con frecuencia cardíaca después de 11 días de un ultrasonido previo que haya mostrado un saco gestacional con saco de Yolc	Ausencia de embrión con frecuencia cardíaca 7 a 10 días después de un ultrasonido previo que haya mostrado un saco gestacional con saco de Yolc Ausencia de embrión después de seis semanas de la última menstruación Amnios vacío (amnios visto adyacente al saco del Yolc, sin un embrión) Saco de Yolc agrandado (> 7 mm) Saco gestacional pequeño en relación con el embrión (saco gestacional promedio-longitud céfalo caudal < 5 mm)

*Cuando existan hallazgos sugerentes de falla gestacional, el seguimiento ultrasonográfico generalmente apropiado es de 7 a 10 días después del primer ultrasonido para evaluar la viabilidad de la gestación.



Cuadro 3. Guías para el diagnóstico y tratamiento relacionados con la posibilidad de embarazo intrauterino viable en una mujer con embarazo de localización desconocida

Hallazgo	Puntos clave
Sin evidencia ultrasonográfica de colección de fluido intrauterino y anexos normales o casi normales*	Una medición simple de GCH, independientemente de su concentración, no es suficiente para distinguir un embarazo ectópico de un embarazo intrauterino (viable o no viable) Si una única medición de GCH es menor de 3,000 mUI/mL, se debe evitar la administración de metotrexato u otro fármaco o tratamiento quirúrgico del embarazo ectópico, con la finalidad de evitar la interrupción de un embarazo intrauterino viable Si una única medición de GCH es mayor de 3,000 mUI/mL, las posibilidades de embarazo intrauterino viable son poco probables. El diagnóstico más probable es un embarazo intrauterino no viable, lo más apropiado será realizar por lo menos una medición más de GCH y seguimiento ultrasonográfico antes de iniciar tratamiento de embarazo ectópico
Ultrasonografía aún no realizada	Las concentraciones de GCH en mujeres con embarazo ectópico son sumamente variables, por lo regular son menores de 1,000 mUI/mL. Las concentraciones de GCH no pronostican la posibilidad de rotura de embarazo ectópico, por lo que, cuando los hallazgos clínicos sugieran embarazo ectópico, la ultrasonografía endovaginal está indicada aún cuando las concentraciones de GCH sean bajas.

*_Casi normales = hallazgo de cuerpo lúteo, quiste paratubario, una pequeña cantidad de líquido libre en el fondo de saco.

Ultrasonido de la Sociedad de Radiología según el diagnóstico temprano del primer trimestre de falla gestacional y exclusión de embarazo intrauterino viable.¹

REFERENCIAS

- Doubilet PM, Benson CB, Bourne T, Blaivas M. Diagnostic criteria for nonviable pregnancy early in the first trimester. *N Engl J Med* 2013;369:1443-1451.
- Doubilet PM, Benson CB. Double sac sign and intradecidual sign in early pregnancy: interobserver reliability and frequency of occurrence. *J Ultrasound Med* 2013;32:1207-1214.
- Bradley WG, Fiske CE, Filly RA. The double sac sign of early intrauterine pregnancy: use in exclusion of ectopic pregnancy. *Radiology* 1982;143:223-226.
- Yeh H-C, Goodman JD, Carr L, Rabinowitz JG. Intradecidual sign: a US criterion of early intrauterine pregnancy. *Radiology* 1986;161:463-467.
- Timor-Tritsch IE, Farine D, Rosen MG. A close look at early embryonic development with the high-frequency transvaginal transducer. *Am J Obstet Gynecol* 1988;159:676-681.
- Rossavik IK, Torjusen GO, Gibbons WE. Conceptual age an ultrasound measurements of gestational sac and crown-rump length in *in vitro* fertilization pregnancies. *Fertil Steril* 1988;49:1012-1017.
- De Crespigny LC, Cooper D, McKenna M. Early detection of intrauterine pregnancy with ultrasound. *J Ultrasound Med* 1988;7:7-10.
- Laing FC, Frates MC. Ultrasound evaluation during the first trimester of pregnancy. In: Callen PW, editor. *Ultrasound in Obstetrics and Gynecology*. 4th ed. Philadelphia: WB Saunders, 2000.
- Daya S, Woods S, Ward S, Lappalainen R, Caco C. Early pregnancy assessment with transvaginal ultrasound scanning. *CMAJ* 1991;144:441-446.
- Nyberg DA, Mack LA, Laing FC, Patten RM. Distinguishing normal from abnormal gestational sac growth in early pregnancy. *J Ultrasound Med* 1987;6:23-27.
- Wong HS, Cheung YK. Sonographic study of the decidual basalis in early pregnancy loss. *Ultrasound Obstet Gynecol* 2010;36:362-367.
- Levi CS, Lyons EA, Lindsay DJ. Early diagnosis of nonviable pregnancy with endovaginal US. *Radiology* 1988;167:383-385.
- Rowling SE, Coleman BG, Langer JE, Arger PH, et al. First-trimester US parameters of failed pregnancy. *Radiology* 1997;203:211-217.
- Pexsters A, Luts J, Van Schoubroeck D, Bottomley C, et al. Clinical implications of intra- and interobserver reproducibility of transvaginal sonographic measurement of gestational sac and crown-rump length at 6-9 weeks' gestation. *Ultrasound Obstet Gynecol* 2011;38:510-515.
- Lindsay DJ, Lovett IS, Lyons EA, Levi CS, et al. Yolk sac diameter and shape at endovaginal US: predictors of pregnancy

- outcome in the first trimester. *Radiology* 1992;183:115-118.
15. Tan S, İpek A, Pektas MK, Arifođlu M, et al. Irregular yolk sac shape: is it really associated with an increased risk of spontaneous abortion? *J Ultrasound Med* 2011;30:31-36.
 16. Bovicelli L, Orsini LF, Rizzo N, Calderoni P, et al. Estimation of gestational age during the first trimester by real-time measurement of fetal crown-rump length and biparietal diameter. *J Clin Ultrasound* 1981;9:71-75.
 17. Jevc Y, Rana R, Bhide A, Thangaratinam S. Accuracy of first-trimester ultrasound in the diagnosis of early embryonic demise: A systematic review. *Ultrasound Obstet Gynecol* 2011;38:489-496.
 18. Abdallah Y, Daemen A, Kirk E, Pexsters A, et al. Limitations of current definitions of miscarriage using mean gestational sac diameter and crown-rump length measurements: A multicenter observational study. *Ultrasound Obstet Gynecol* 2011;38:497-502.
 19. Bateman BG, Nunley WC, Kolp LA, Kitchin JD, Felder R. Vaginal sonography findings and hCG dynamics of early intrauterine and tubal pregnancies. *Obstet Gynecol* 1990;75:421-427.
 20. Doubilet PM, Benson CB. Further evidence against the reliability of the human chorionic gonadotropin discriminatory level. *J Ultrasound Med* 2011;30:1637-1642.
 21. Mehta TS, Levine D, Beckwith B. Treatment of ectopic pregnancy: is a human chorionic gonadotropin level of 2,000 mIU/mL a reasonable threshold? *Radiology* 1997;205:569-573.
 22. Connolly A, Ryan DH, Stuebe AM, Wolfe HM. Reevaluation of discriminatory and threshold levels for serum β -hCG in early pregnancy. *Obstet Gynecol* 2013;121:65-70.
 23. Condous G, Kirk E, Lu C, Van Huffel S, et al. Diagnostic accuracy of varying discriminatory zones for the prediction of ectopic pregnancy in women with a pregnancy of unknown location. *Ultrasound Obstet Gynecol* 2005;26:770-775.
 24. Maso G, D'Ottavio G, De Seta F, Sartore A, et al. First-trimester intrauterine hematoma and outcome of pregnancy. *Obstet Gynecol* 2005;105:339-344.