



Revista Colombiana de Cirugía

ISSN: 2011-7582

Asociación Colombiana de Cirugía

Fuentes, Carlos; Morales, Luis Jorge; Mojica, Ángela; Beltrán, Olga; Sánchez, William

Técnica de Horsley para la reconstrucción del nervio laríngeo*

Revista Colombiana de Cirugía, vol. 33, núm. 1, 2018, Enero-Marzo, pp. 27-36

Asociación Colombiana de Cirugía

DOI: <https://doi.org/10.30944/20117582.44>

Disponible en: <https://www.redalyc.org/articulo.oa?id=355555747003>

- ▶ [Cómo citar el artículo](#)
- ▶ [Número completo](#)
- ▶ [Más información del artículo](#)
- ▶ [Página de la revista en redalyc.org](#)

LUZEM 

Sistema de Información Científica Redalyc

Red de Revistas Científicas de América Latina y el Caribe, España y Portugal
Proyecto académico sin fines de lucro, desarrollado bajo la iniciativa de acceso
abierto

ARTÍCULO ORIGINAL

Técnica de Horsley para la reconstrucción del nervio laríngeo

Reconstruction of the laryngeal nerve by the Horsley technique

Carlos Fuentes, Luis Jorge Morales, Ángela Mojica, Olga Beltrán, William Sánchez

Departamento de Cirugía, Hospital Militar Central, Universidad Militar Nueva Granada, Bogotá, D.C., Colombia

Trabajo presentado durante el Congreso Nacional de Cirugía 2017, concurso Simposio Nacional del Residente Quirúrgico

Resumen

Introducción. La temida complicación de la tiroidectomía es la parálisis de las cuerdas vocales secundaria a lesiones del nervio laríngeo recurrente. En este estudio se analiza una técnica de reconstrucción para estas lesiones neurales.

Objetivo. Describir los resultados funcionales de la reconstrucción inmediata de las lesiones del nervio laríngeo recurrente con la técnica de Horsley.

Material y métodos. Se llevó a cabo un estudio prospectivo entre enero del 2000 y diciembre del 2015, en pacientes con sección del nervio laríngeo recurrente y reconstrucción de Horsley, en el cual se evalúan: a) los índices del análisis acústico de voz [tiempo máximo de fonación, perturbación involuntaria de la frecuencia (*jitter*), perturbación de la amplitud (*shimmer*) y frecuencia fundamental], b) los hallazgos estroboscópicos, y c) el índice de discapacidad vocal.

El análisis estadístico se hizo con la prueba exacta de Fisher y con el programa SPSS™.

Resultados. Se practicaron 1.547 tiroidectomías y se produjeron 10 secciones del nervio laríngeo recurrente (0,64 %): dos (0,12 %) inadvertidas ($p=0,0001$) y 8 (0,51 %) advertidas por infiltración tumoral. En los exámenes de la calidad de voz, se encontraron: frecuencias fundamentales bajas con medias de $104,79 \pm 0,29$ Hz en hombres (valor de referencia, VR=141,74) y de $208,12 \pm 22,72$ Hz en mujeres (VR=241,08), que se correlaciona con un *jitter* de $1,39 \pm 0,99$ % (VR=1,04); y también, disminución del tiempo máximo de fonación (media=10,9 \pm 3,07 s). El índice de percepción de calidad de la voz fue de discapacidad leve de la voz ($22,7 \pm 11,8$). La estroboscopia mostró cierre completo de la glotis en nueve pacientes (90 %) ($p=0,005$), con una posición adecuada de los cartílagos aritenoides, en siete.

Conclusiones. La tasa de lesión inadvertida del nervio laríngeo recurrente en el Hospital Militar Central es de 0,12 %. La técnica de Horsley tiene unos resultados funcionales satisfactorios en el 90 % de los casos.

Palabras clave: tiroidectomía; nervio laríngeo recurrente; traumatismos del nervio laríngeo recurrente; parálisis de los pliegues vocales; reconstrucción.

Fecha de recibido: 23/08/2017 Fecha de aceptado: 18/09/2017

Correspondencia: William Sánchez, MD, Tv. 3 No. 49-02, Bogotá, C.D., Colombia. Teléfono: (57)(1)3486868 / Correo electrónico: sanchez.william@cable.net.co

Citar como: Fuentes C, Morales LJ, Mojica A, Beltrán O, Sánchez W. Técnica de Horsley para la reconstrucción del nervio laríngeo. Rev Colomb Cir. 2018;33:27-36.

Abstract

Background. The most feared complication of thyroidectomy is the vocal cord palsy secondary to injury of the recurrent laryngeal nerve. In this study we analyze the Horsley technique for reconstruction for this surgical injury.

Objective. The aim of this study was to describe the functional outcomes of the reconstruction of the recurrent laryngeal nerve by the Horsley technique.

Materials and methods. A prospective study including patients with section of the recurrent laryngeal nerve and the use of the of the Horsley technique for reconstruction was carried out in the period January 2000 to December 2015. The outcomes evaluated were: a) acoustic voice analysis indexes (maximum phonation time, involuntary disturbance of frequency (jitter), disturbance of amplitude (shimmer), and fundamental frequency); b) stroboscopic findings; and c) vocal disability index.

The Fisher's exact test and the SPSS™ program were used for the statistical analysis.

Results. The study included 1,547 thyroidectomies with 10 complete sections of the recurrent laryngeal nerve (0.64%), 2 unnoticed injuries (0.12%) ($p=0,0001$), and 8 injuries identified intraoperatively in patients with tumor infiltration. In the voice quality test we found: low fundamental frequencies with median values of $104,79 \pm 0$, Hz in the male population (reference value, $RV=141,74$) and $208,12 \pm 22,72$ Hz in the female population ($RV=241,08$), which correlates with a jitter of $1,39 \pm 0,99\%$ ($RV=1,04$) and with a decrease in maximum phonation time (median= $10,9 \pm 3,07$ s). Index of perception of voice quality was mild voice disability ($22,7 \pm 11,8$). Stroboscopy showed complete closure of glottis in 9 patients (90%) ($p=0,005$), with an adequate position of the arytenoid cartilages in 7 patients.

Conclusions. The rate of unnoticed injuries of recurrent laryngeal nerve at Central Military Hospital in Bogotá, Colombia, is 0.12%. The Horsley reconstruction technique demonstrated satisfactory functional results in 90% of cases.

Keyword: Thyroidectomy; recurrent laryngeal nerve; recurrent laryngeal nerve injuries; vocal cord paralysis; reconstruction.

Introducción

En la actualidad, la cirugía de tiroides es muy segura, y la mortalidad quirúrgica es excepcional y está relacionada con morbilidades asociadas del paciente o eventos anestésicos inesperados. La morbilidad posoperatoria, aunque, por lo general, no pone en riesgo la supervivencia del paciente, se convierte en un problema más sintomático que la propia enfermedad primaria tiroidea, en especial, cuando se trata de lesiones tumorales malignas bien diferenciadas T₁-T₂, que son imperceptibles y asintomáticas y que, rutinariamente, se diagnostican mediante estudios ecográficos y biopsias dirigidas con aguja¹.

En consecuencia, la cirugía de tiroides es indirectamente la cirugía de los nervios laríngeos, principalmente de los recurrentes y de las glándulas paratiroides. La más temida y preocupante complicación de la tiroidectomía es la parálisis de las cuerdas vocales, secundaria a

lesiones del nervio laríngeo recurrente. En la literatura científica se reporta una frecuencia que varía de 0,5 a 20 % y se incrementa con la presencia de tumores malignos infiltrantes de gran tamaño, tiroiditis con escleroatrofia, disecisiones amplias y reintervenciones, entre otros factores²⁻⁴.

El estímulo para la realización de este trabajo, y el reporte respectivo, fue describir los resultados de una técnica quirúrgica reconstructiva de los nervios laríngeos recurrentes, con el fin de preservar o recuperar la función de fonación lo más cercana a la fisiología normal laríngea, durante la cirugía de la glándula tiroide.

El objetivo fue describir los resultados funcionales bajo parámetros de fonación y anatómicos de la reconstrucción inmediata de los nervios laríngeos recurrentes con la técnica de Horsley, en una población con sección del nervio laríngeo recurrente durante la tiroidectomía.

Materiales y métodos

Durante un periodo de seis años, entre enero de 2010 y diciembre de 2015, se llevó a cabo un estudio prospectivo en el que se incluyeron todos los pacientes sometidos a tiroidectomía, a quienes se les causó sección del nervio laríngeo recurrente con reconstrucción operatoria inmediata, con el objetivo de evaluar la función de la fonación de la población en estudio, analizando:

- las mediciones e índices del análisis acústico de voz,
- los hallazgos estroboscópicos y
- los resultados del índice de discapacidad vocal.

Las cirugías fueron practicadas por el mismo cirujano con disección y visualización directa del nervio laríngeo recurrente sin monitorización neural intraoperatoria. La técnica de reconstrucción neural utilizada fue la de Horsley con anastomosis término-terminal directa con microcirugía, utilizando puntos separados con Neuron 7-9 ceros (figuras 1 a 3).

El análisis acústico de la voz fue realizado por una fonoaudióloga, e incluyó el tiempo máximo de fonación (segundos), el índice de *jitter* (%), el índice de *shimmer* (dB) y la frecuencia fundamental (Hz) ^{5,6}.

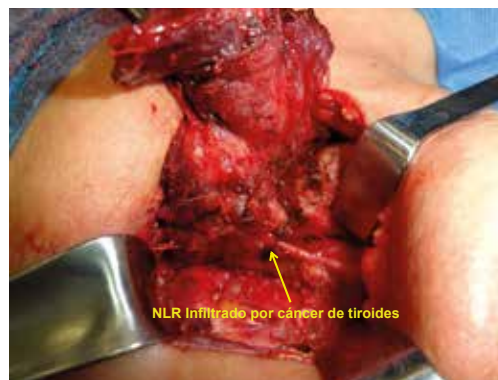
La estroboscopia fue practicada por un laringólogo, e incluyó el cierre glótico (completo o incompleto), la posición de los cartílagos aritenoides y la anatomía de las cuerdas vocales.

El índice de discapacidad vocal se calificó como: normal (0), leve (1 a 30), moderado (31 a 60), grave (61 a 90) o muy grave (91 a 120).

El análisis estadístico se hizo con prueba exacta de Fisher y el programa SPSS™.

Resultados

En el periodo de estudio, se practicaron 1.547 tiroidectomías, todas por el mismo cirujano. Se presentaron 10 secciones del nervio laríngeo recurrente (0,65 %), dos (0,13 %) de manera inadvertida ($p=0,0001$) y ocho (0,52 %) de manera advertida por infiltración tumoral (tabla 1).



NLR: nervio laríngeo recurrente

Figura 1. Cáncer de tiroides con infiltración del nervio laríngeo recurrente

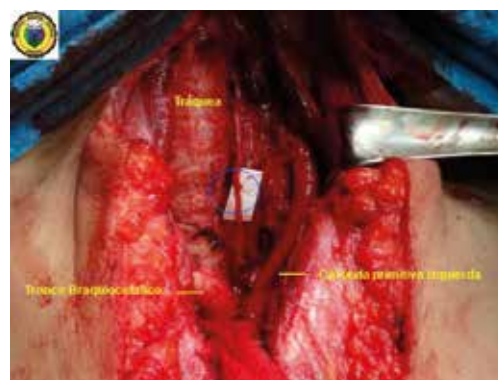

Figura 2. Se visualiza la reconstrucción del nervio laríngeo recurrente izquierdo con la técnica de Horsley (círculo azul).



Figura 3. Tiroidectomía total con vaciamiento ganglionar central; se visualiza la reconstrucción del nervio laríngeo recurrente izquierdo con la técnica de Horsley (círculo azul).

En el análisis acústico de la calidad de voz, se encontraron frecuencias fundamentales bajas con medias de $104,79 \pm 0,29$ Hz en hombres (valor de referencia, VR=141,74) y de $208,12 \pm 22,72$ Hz en mujeres (VR=241,08), que se correlacionaron con un discreto aumento de la perturbación involuntaria de la frecuencia (*jitter*) en $1,39 \pm 0,99$ % (VR=1,04). Hubo disminución del tiempo máximo de fonación, con una media de $10,9 \pm 3,07$ s. No se presentó ninguna alteración significativa en la perturbación de la amplitud de la señal vocal (*shimmer*). El índice de discapacidad vocal fue leve, con un valor promedio de $22,7 \pm 11,8$ (tabla 2).

En la estroboscopia se observó cierre completo de la glotis en nueve pacientes (90 %) ($p=0,005$), con una posición adecuada de los cartílagos aritenoides, en siete. Los otros dos pacientes presentaron cierre incompleto en toda la longitud de la cuerda vocal ipsilateral al nervio seccionado, en relación con la parálisis.

Los resultados del análisis acústico de la voz evidenciaron discretas alteraciones en la

frecuencia fundamental de la voz y un tiempo máximo de fonación medio de más de 10 s, que, en la literatura científica, se considera resultado de la función de fonación con tendencia a la normalidad.

Asimismo, el análisis de autopercepción de la calidad de la voz, demostró que los pacientes experimentaron una voz normal o con poca discapacidad, resultados que coinciden con los hallazgos video-estroboscópicos: cierre glótico completo y adecuada posición de los cartílagos aritenoides en la mayoría de los casos, evidenciando una recuperación funcional aceptable de la fonación, cercana a la normalidad, lo que justifica y fundamenta la técnica reparativa neural laríngea utilizada.

Revisión del tema y discusión

Es indispensable un conocimiento adecuado de la anatomía de los nervios laríngeos recurrentes con su identificación y preservación intraoperatoria, para obtener un mejor resultado funcional posoperatorio. Es importante recordar que el nervio laríngeo recurrente es predominante-

Tabla 1. Listado de pacientes con reconstrucción quirúrgica del nervio laríngeo recurrente, Hospital Militar Central (n=1.547 tiroidectomías)

Paciente	Edad (años)	Sexo	Tiempo de seguimiento (meses)	Procedimiento	Sección	Lateralidad
1	35	M	6	Tiroidectomía total	Advertida	Izquierdo
2	50	F	6	Tiroidectomía total	Inadvertida	Derecho
3	61	F	18	Tiroidectomía total	Advertida	Derecho
4	70	F	34	Tiroidectomía total	Advertida	Derecho
5	61	M	20	Tiroidectomía total	Inadvertida	Izquierdo
6	57	F	10	Tiroidectomía total	Advertida	Derecho
7	78	F	17	Hemi-tiroidectomía derecha	Advertida	Derecho
8	53	F	27	Tiroidectomía total	Advertida	Derecho
9	78	F	58	Tiroidectomía total	Advertida	Derecho
10	48	F	46	Tiroidectomía completa	Advertida	Derecho

Tasa global de sección operatoria: 0,64 %

Tasa de lesión inadvertida: 0,13 %

Tabla 2. Resultados funcionales de la reconstrucción quirúrgica del nervio laríngeo recurrente, Hospital Militar Central

Paciente	Fo (Hz)	Jitter (%)	Shimmer (dB)	HNR (dB)	TMF (s)	VHI
1	104,592	0,366	0,456	0,128	15	8
2	192,894	1,098	0,362	0,153	10	31
3	223,131	0,542	0,243	0,128	6	29
4	175,492	1,394	0,179	0,128	15	27
5	105,006	0,417	0,196	0,131	10	29
6	185,524	2,730	0,578	0,149	12	4
7	247,385	1,754	0,605	0,166	7	41
8	212,964	0,350	0,113	0,103	12	18
9	215,453	2,611	0,341	0,099	9	11
10	211,124	2,685	0,287	0,134	13	29
Media ± DE	Hombres: 104,79 ± 0,29 Mujeres: 208,12 ± 22,72	1,39 ± 0,99	0,33 ± 0,16	0,13 ± 0,02	10,9 ± 3,07	22,7 ± 11,8
Valor de Referencia	Hombres: 141.743 Mujeres: 241.080	1,04	0,35	0,12	20.3 ± 6.4	Leve: 1-30 Moderada: 31-60 Grave: 61-90 Muy grave: 91-120
	↓	↓	-		↓	

Resultado en la escala de calidad y percepción de la voz, índice de discapacidad vocal análisis acústico de la voz

Fo: frecuencia fundamental; jitter: frecuencia; shimmer: amplitud; HNR: relación armonía-ruido; TMF: tiempo máximo de fonación; VHI: índice de discapacidad vocal

mente motor somático, se origina en la porción inferior del núcleo ambiguo del nervio espinal, alcanza el vago y se une a él en su porción intracraneal antes de su salida por el agujero yugular; en su porción terminal inerva los músculos intrínsecos de la laringe junto con la rama interna del nervio laríngeo superior, constituyendo el asa laríngeo de Galeno que permite la fonación; además, mantiene la vía aérea permeable durante la deglución y la respiración, e inerva la mucosa laríngeo por debajo de los pliegues vocales⁷⁻⁹.

En su trayecto hacia la laringe, el nervio laríngeo recurrente tiene múltiples variaciones anatómicas. En los trabajos de Makay, Shao y Yalexin se han descrito hasta 20 variantes¹⁰⁻¹², lo que explica por qué de 20 a 30 % de las lesiones quirúrgicas de una ramificación terminal no producen secuelas funcionales en la cuerda vocal ipsilateral y, asimismo, el peligro de las le-

siones quirúrgicas desapercibidas con técnicas operatorias sin visualización directa del nervio laríngeo recurrente.

Específicamente en Colombia, Rojas, *et al.*, en un estudio de disección anatómica de 58 cadáveres, encontraron los nervios laríngeos recurrentes en posición posterior a la arteria tiroidea inferior en el 75 y 86 % de los casos del lado derecho e izquierdo, respectivamente, con variantes anatómicas en 15 a 25 %¹³.

También, hay que tener en cuenta la importancia de la rama externa del nervio laríngeo superior, que está íntimamente relacionada con el pedículo vascular del lóbulo superior y que da inervación motora al músculo constrictor inferior de la faringe y al músculo cricotiroido responsable del tono de la voz y de la afinación. Su lesión está ampliamente descrita y clasificada en los trabajos de Cernea^{14,15}.

La historia nos recuerda la pérdida de la voz por una lesión quirúrgica inadvertida de este nervio de una de las divas de la ópera de todos los tiempos, Amelita Galli-Curci. El 11 de agosto de 1935, Arnold Kegel le practicó una hemitiroidectomía derecha por bocio, bajo anestesia local, en el *Chicago Polyclinic/Henrotin Hospital*, lo que originó desde esa época el epónimo con el que se conoce la rama externa del nervio laríngeo superior: nervio de Galli-Curci¹⁶.

El método estándar para evitar la lesión del nervio laríngeo recurrente es su disección intraoperatoria con la identificación visual de su trayecto; también, se ha descrito la técnica de monitorización neural intraoperatoria para optimizar los resultados de la disección anatómica. Sin embargo, la literatura científica es contradictoria en sus reportes, sin que exista en la actualidad un consenso en relación con el beneficio profiláctico de la ayuda tecnológica¹⁷⁻¹⁹.

Fisiopatología neural

Las lesiones nerviosas fueron categorizadas en tres grupos por Sir Herbert Seddon en 1943, como resultado de las observaciones clínicas de pacientes militares con trauma de las extremidades durante la segunda guerra mundial (tabla 3)^{20,21}.

La neuropraxia se caracteriza por la conservación anatómica de la continuidad de los principales componentes de la unidad neural: el perineuro y el axón. Aunque macroscópicamente las fibras se ven intactas, hay un trastorno funcional de la conducción, con bloqueo temporal de la transmisión nerviosa, y se produce una recuperación espontánea a corto plazo, en días o semanas. Este tipo de lesión está

íntimamente relacionada con la compresión y la isquemia, y puede ser la explicación de los reportes de disfunción idiopática.

La axonotmesis se caracteriza porque el perineuro está intacto, pero hay disrupción del axón. Por lo general, se produce por tracción y la integridad macroscópica del nervio puede estar conservada. Sin embargo, puede presentarse una alteración funcional por bloqueo temporal o permanente de la transmisión nerviosa. Si se presenta recuperación, esta puede tardar meses o, incluso, años.

La neurotmesis es el grado más grave de lesión nerviosa. Se caracteriza por un daño completo del perineuro y del axón, con el bloqueo definitivo de la transmisión neural, sin posibilidad de recuperación espontánea de la función. Se relaciona con lesiones por diatermia y con secciones completas.

Para que se tenga una buena probabilidad de éxito en la reconstrucción quirúrgica neural, es indispensable lograr una buena posición de las fibras axonales de los dos extremos que se van a anastomosar. Por lo general, el nervio se regenera desde su extremo proximal hacia el distal, con una tasa de crecimiento de 0,5 a 1 mm por día, si hay una irrigación sanguínea neural mínima y si no hay bloqueos en la conducción secundarios, por ejemplo, a neuromas por suturas, cicatrización isquémica o interrupción neural por tracción posoperatoria.

Si bien es cierto que la monitorización neural intraoperatoria en cualquier área anatómica no previene la lesión neural, sí puede optimizar los resultados operatorios y, además, puede brindar información intraoperatoria sobre la integridad funcional. Específicamente en relación con la

Tabla 3. Tipo de lesiones del nervio laríngeo recurrente, según la clasificación de Seddon

Lesión	Neuropraxia	Axonotmesis	Neurotmesis
Estructura	Fibras intactas (contusión, compresión, isquemia)	Perineuro intacto y axón lesionado	Perineuro y axón lesionados
Lesión funcional	Bloqueo temporal de la transmisión nerviosa	Bloqueo temporal o definitivo	Bloqueo definitivo de la transmisión
Resultado	Recuperación espontánea	Recuperación a largo plazo	Sin recuperación

monitorización neural intraoperatoria del nervio laríngeo recurrente, en las guías de manejo del *International Intraoperative Monitoring Study Group* (NMSG), la pérdida de la señal neural se define como la ausencia de una onda primaria neural normal bifásica ante un estímulo supra-máximo con una amplitud menor de 100 mV, la cual se manifiesta a la inspección visual por parálisis de la cuerda vocal ipsilateral^{18,22,23}.

La monitorización neural intraoperatoria no es una técnica operatoria estándar, entre otras cosas, por su poca eficiencia de costo-beneficio, especialmente en grupos de excelencia en los cuales la tasa de lesión inadvertida del nervio laríngeo recurrente está por debajo del 1 %. No obstante, puede ser útil en algunos grupos selectos de pacientes, como los cantantes o comunicadores sociales, en quienes, a pesar de una técnica quirúrgica depurada sin lesión aparente de la anatomía neural, se puede presentar disfonía idiopática, entre otras causas, por isquemia o como consecuencia de una intubación orotraqueal traumática.

Etiología y clasificación de las lesiones del nervio laríngeo recurrente

Los principales factores asociados con la lesión del nervio laríngeo recurrente, son: los tumores malignos infiltrantes con intensa reacción desmoplásica, los tumores benignos de gran tamaño, el aumento exagerado de la irrigación sanguínea tumoral que predispone al sangrado intraoperatorio y dificulta la identificación del nervio, la actividad ganglionar perineural, las disecciones quirúrgicas amplias, las reintervenciones quirúrgicas, la fibrosis secundaria a la radioterapia o yodoterapia y los defectos técnicos por falta de competencias y habilidades quirúrgicas específicas en el área anatómica intervenida^{1-4,17,22}.

En relación con el momento operatorio, las lesiones inadvertidas del nervio laríngeo recurrente se asocian con compresión, tracción, ligadura, lesión por diatermia o sección del nervio, que producen alteraciones que van desde la neuropraxia hasta la neurotmesis^{22,24,25}.

Dionigi, *et al.* y posteriormente Chiang *et al.*, después de una fase experimental con modelos porcinos sobre la fisiopatología de los diferentes mecanismos de lesión, y de un estudio clínico prospectivo de 3.143 pacientes con monitorización neural intraoperatoria y caracterización de 281 lesiones intraoperatorias del nervio laríngeo recurrente y sus secuelas funcionales, propusieron una clasificación para unificar de manera universal dichas lesiones intraoperatorias (tabla 4)²⁶.

La propuesta es útil, especialmente, porque se basa en una evaluación objetiva de la integridad neural mediante la monitorización neural intraoperatoria y la posibilidad de la recuperación funcional. En el estudio se reportó que la causa más común de lesión del nervio laríngeo recurrente era la tracción (71 %), seguida de la lesión térmica (17 %), el trauma mecánico por compresión, succión o pinzamiento (9 %), la ligadura (1,6 %) y la sección nerviosa (1,4 %). Sumando la tracción y el trauma mecánico, cerca del 80 % de las lesiones del nervio laríngeo recurrente, en su mayoría reversibles, pueden prevenirse con un manejo delicado de las estructuras anatómicas²³.

Los cambios morfológicos están directamente relacionados con la lesión neural. La alteración

Tabla 4. Clasificación de las lesiones intraoperatorias del nervio laríngeo recurrente, según Dionigi de la Universidad de Insubria, Italia

Clasificación	Definición	Gravedad
A1	Tracción del ligamento Berry	Leve
A2	Tracción por adherencias y movilización	Leve
B1	Trauma (contusión, presión o succión)	Leve
B2	Trauma (pinzamiento inadvertido)	Moderada
C	Constricción parcial (clips o ligadura)	Moderada
D	Lesión térmica	Moderada a grave
E	Sección	Grave

del epineuro y del perineuro con conservación del endoneuro, es mayor en las lesiones mecánicas comparadas con la tracción. Experimentalmente, la lesión térmica se presenta con la interrupción de la onda de transmisión neural, aun con el uso de un electrocauterio bipolar a 60 W y a una distancia de 1 mm del nervio, con mayor lesión del endoneuro y menor lesión de las estructuras externas.

En modelos experimentales animales, las lesiones por diatermia producen alteraciones histopatológicas evidentes del nervio; sin embargo, la tasa de recuperación funcional es alta (72 %), a diferencia de las lesiones por sección completa, en las cuales en el 100 % de los casos no hay recuperación funcional. En el modelo experimental, la parálisis de la cuerda vocal fue permanente en 56 % de los casos en los que la lesión del nervio laríngeo recurrente fue clínicamente evidente, en comparación con el 1,2 % de aquellos en los que el nervio se veía normal²². Por lo anterior, se justifica intentar su reconstrucción anatómica.

Técnicas de reconstrucción del nervio laríngeo recurrente

La primera descripción de una reconstrucción directa del nervio laríngeo recurrente fue hecha por Horsley en 1910²⁷. Crumley describió en 1986 la técnica de reparación utilizando el asa cervical, que posteriormente fue divulgada por Miyauchi^{28,29}. Otras técnicas incluyen reparaciones con el tronco principal del nervio vago o injertos libres de segmentos neurales utilizando el asa cervical, el nervio supraclavicular o el nervio auricular mayor²⁹.

No hay muchos reportes en la literatura científica de resultados exitosos con la reparación del nervio laríngeo recurrente. Sin embargo, todos concuerdan en la necesidad de una reconstrucción inmediata en el momento de la lesión operatoria o lo más temprano posible, para obtener los mejores resultados funcionales evitando la disfonía, aunque no se restaure la motilidad de la cuerda vocal, pero sí mejorando su tono²⁹.

En una serie de casos, Dzodic, *et al.*, reportaron un caso exitoso de recuperación funcional completa de la disfonía mediante la anastomosis directa del nervio laríngeo recurrente, 23 años después de la lesión, lo cual evidencia que es posible la restitución funcional tardía. Los resultados de la reconstrucción tardía no son tan satisfactorios en pacientes con cáncer o que han recibido radioterapia en el cuello, por lo cual algunos autores no recomiendan la cirugía en estos casos¹⁷. Además, no se debe intentar la exploración quirúrgica con reparación anatómica antes de 12 meses, porque en ese tiempo es posible la recuperación espontánea, sobre todo en los casos de neuropraxia^{17,29}.

En la presente serie, a todos los pacientes se les practicó la reconstrucción intraoperatoria inmediata, pues en el 80 % de los casos la sección se produjo de manera advertida por infiltración tumoral del nervio y, de rutina, el nervio se identifica bajo visión directa.

Yoshiaka, *et al.*, reportaron 449 pacientes tratados con diferentes técnicas de reconstrucción del nervio laríngeo recurrente. En el 94 % de los casos se hizo reconstrucción primaria en el momento de la primera cirugía y, en 345 (76,9 %), se utilizó la técnica de Crumley con el asa cervical. Al evaluar los resultados funcionales a un año, el tiempo máximo de fonación fue satisfactorio, y no varió según la técnica quirúrgica de reconstrucción ni el sitio de la anastomosis (tiroidea intracartilaginosa o extracartilaginosa). Dichos autores concluyeron que, si se restaura la conducción neural, la mayoría de los pacientes recuperan una fonación aceptable³⁰.

La selección de la técnica de reconstrucción neural depende de muchos factores, entre los que se incluyen la longitud residual de los extremos neurales que se van a anastomosar y la preferencia de cada grupo quirúrgico. Por lo general, con defectos residuales neurales menores de 2 cm, se puede hacer una reparación directa término-terminal; los defectos de mayor longitud exigen otras técnicas reparativas.

En el presente reporte, la técnica de reconstrucción seleccionada fue la reparación directa

término-terminal de Horsley, y se demostró que lo importante es garantizar la conducción neural sin tensión, con buena perfusión y posición adecuada de los ejes neurales, independientemente de la técnica empleada, con lo cual se obtienen buenos resultados funcionales en la mayoría de los casos.

Conclusiones

En la cirugía de la tiroides, además de la resección tumoral primaria y ganglionar, es esencial la preservación de los nervios laríngeos y de las glándulas paratiroides. La lesión inadvertida del nervio laríngeo recurrente tiene múltiples factores asociados, y está directamente relacionada con el nivel de competencias y habilidades específicas del cirujano tratante.

La técnica quirúrgica estándar para prevenir la lesión del nervio laríngeo recurrente, es la cirugía con visión directa de los nervios; la monitorización neural intraoperatoria no previene las lesiones inadvertidas, pero puede ser útil en condiciones clínicas especiales.

Las lesiones inadvertidas más frecuentes del nervio laríngeo recurrente son causadas por tracción y compresión, y su tasa de recuperación espontánea es cercana al 100 %. Por el contrario, las lesiones por sección inadvertida no se recuperan en todos los casos y siempre se asocian con algún grado de disfunción laríngea.

Preferentemente, la reconstrucción del nervio laríngeo recurrente se debe hacer de manera inmediata; sin embargo, la cirugía tardía está justificada en pacientes seleccionados, con reportes de buenos resultados en la literatura científica.

Las técnicas de reconstrucción del nervio laríngeo recurrente más utilizadas son las de Horsley y la de Crumley, por lo general, con anastomosis extracartilaginosa. Es necesario el entrenamiento en microcirugía y la selección de la técnica quirúrgica depende de cada paciente.

La tasa de lesión inadvertida del nervio laríngeo recurrente en el Hospital Militar Central es de 0,12 %. En este estudio, la técnica de reparación utilizada fue la Horsley y se obtuvieron

resultados funcionales satisfactorios en 90 % de los casos.

Referencias

1. Hayward NJ, Grodski S, Yeung M, Johnson WR, Serpell J. Recurrent laryngeal nerve injury in thyroid surgery: A review. *ANZ J Surg.* 2013;83:15-21.
2. Muller PE, Jakoby R, Heinert G, Spelsberg F. Surgery for recurrent goitre: Its complications and their risk factors. *Eur J Surg.* 2001;167:816-21.
3. Calo PG, Pisano G, Medas F, Tatti A, Tuveri M, Nicolosi A. Risk factors in reoperative thyroid surgery form recurrent goitre: Our experience. *G Chir.* 2012;33:335-8.
4. Lefevre JH, Traslet C, Leenhardt L, Jublanc C, Chigot JP, Menegaux F. Reoperative surgery for thyroid disease. *Langenbeck Arch Surg.* 2007;392:685-91. doi: 10.1007/s00423-007-0201-6.
5. Preciado JA, Fernández S. El análisis digital de la señal acústica en el diagnóstico de la patología digital. Sensibilidad y especificidad de las medidas del shimmer y del jitter. *Acta Otorrinolaringológica Española.* 1988;49:475-81.
6. Vieira MN, McInnes FR, Jack MA. On the influence of laryngeal pathologies on acoustic and electroglottographic jitter measures. *J Acoust Soc Am.* 2002;111:1045-55.
7. Latarjet M, Ruiz I. Anatomía humana. Cuarta edición. Buenos Aires: Editorial Médica Panamericana; 2004. p. 1920.
8. Prades JM, Dubois MD, Dumollard JM, Tordella L, Rigail J, Timoshenko AP, *et al.* Morphological and functional asymmetry of the recurrent laryngeal nerve. *Surg Radiol Anat.* 2012;34:903-8.
9. Tang WJ, Sun SQ, Wang XL, Sun YX, Huang HX. An applied anatomical study on the recurrent laryngeal nerve and inferior thyroid artery. *Surg Radiol Anat.* 2012;34:325-32.
10. Makay O, Icoz G, Yilmaz M, Akyldiz M, Yetkin E. The recurrent laryngeal nerve and the inferior thyroid artery-anatomical variations during surgery. *Langenbecks Arch Surg.* 2008;393:681-5.
11. Shao T, Yang W, Zhang T, Wang T, Jin X, Li Q, *et al.* Newly identified variation at the entry of the recurrent laryngeal nerve into the larynx. *J Invest Surg.* 2010;23:314-20.
12. Yalixin B. Anatomic configurations of the recurrent laryngeal nerve and inferior thyroid artery. *Surgery.* 2006;139:181-7.
13. Rojas M, Quijano Y, Luque RM. Variaciones anatómicas del nervio laríngeo recurrente en una muestra de población colombiana. *Revista de la Facultad de Medicina.* 2016;64:207-13.
14. Cernea CR, Ferraz AR, Nishio S, Dutra A JR, Hojaij FC, dos Santos LR. Surgical anatomy of the external

- branch of the superior laryngeal nerve. *Head Neck*. 1992;14:380-3.
15. Cernea CR, Ferraz AR, Furlani J, Monteiro S, Nishio S, Hojaj FC, *et al*. Identification of the external branch of superior laryngeal nerve during thyroidectomy. *Am J Surg*. 1992;164:634-9.
 16. Marchese-Ragona R, Restivo DA, Mylonakys I, Ottaviano G, Martini A, Sataloff RT, *et al*. The superior laryngeal nerve injury of famous soprano, Amelita Galli-Curci. *Acta Otorhinolaringol Ital*. 2013;33:67-71.
 17. Dzodic R, Markovic I, Santrac N, Buta M, Djuricic I, Lukic S. Recurrent laryngeal nerve liberations and reconstructions: A single institution experience. *W J Surg*. 2016;40:644-51.
 18. Randolph GW, Dralle H, International Intraoperative Monitoring Study Group, Abdullah H, Barczynski M, Bellontone R, *et al*. Electrophysiologic recurrent laryngeal nerve monitoring during thyroid and parathyroid surgery: International standards guideline statement. *Laryngoscope*. 2011;121:S1-16.
 19. Rhea M, Dimitrios L. Intraoperative neuromonitoring in thyroid surgery: A systematic review. *W J Surg*. 2016;40:2051-8.
 20. Pisanu A, Porceddu G, Podda M, Cois A, Uccheddu A. Systematic review with meta-analysis of studies comparing intraoperative neuromonitoring of recurrent laryngeal nerves versus visualization alone during thyroidectomy. *J Surg Res*. 2014;88:152-61. doi: 10.1016/j.jss.2013.12.022.
 21. Seddon HJ. Three types of nerves injure. *Brain*. 1943;66:237-88. doi.org/10.1093/brain/66.4.237
 22. Kaya Y, Sarikcioglu L. Sir Herbert Seddon (1903-1977) and his classification scheme for peripheral nerve injury. *Childs Nerv Syst*. 2015;31:177-80.
 23. Dionigi G, Wu C-W, Kim HY, Rausei S, Boni L, Chiang FY. Severity of recurrent laryngeal nerve injuries in thyroid surgery. *W J Surg*. 2016;40:1373-81.
 24. Dralle H, Sekulla C, Lorenzo K, Thanh PN, Scheider R, Machens A. Loss of the nerve monitoring signal during bilateral thyroid surgery. *Br J Surg*. 2012;99:1089-95.
 25. Snyder Sk, Lairmore TC, Hendricks JC, Roberts JW. Elucidating mechanism of recurrent laryngeal nerve injury during thyroidectomy and parathyroidectomy. *J Am Coll*. 2008;206:123-30.
 26. Chiang FY, Lu IC, Kuo WR, Lee Kw, Chang NC, Wu CM. The mechanism of recurrent laryngeal nerve injury during thyroid surgery- the application of intraoperative neuromonitoring. *Surgery*. 2008;143:743-9.
 27. Horsley JS. Suture of the recurrent laryngeal nerve: with report of case. *Ann Surg*. 1910;51:524-528.
 28. Crumley RL, Izdebski K. Voice quality following laryngeal reinnervation by ansa hypoglossi transfer. *Laryngoscope*. 1986;96:611-6.
 29. Miyauchi A, Matsusaka K, Kawaguche H, Nakamoto K, Maeda M. Ansa-recurrent nerve anastomosis for vocal cord paralysis due to mediastinal lesion. *Ann Thorac Surg*. 1994;57:1020-1.
 30. Kana Y, Akira M, Mitsuhiro F, Kaoru K, Minora K, Akihiro M. Surgical methods and experiences of surgeons did not significantly affect the recovery in phonation following reconstruction of the recurrent laryngeal nerve. *W J Surg*. 2016;40:2948-55.