



Medicina UPB

ISSN: 0120-4874

revista.medicina@upb.edu.co

Universidad Pontificia Bolivariana

Colombia

Vagner Ramírez, Basilio; Hernández, Dora Lilia; Llano Naranjo, Yuliana; Raigosa García, María Mercedes

Trombosis del seno venoso transversal en un paciente con cefalea tipo migraña: reporte de caso y revisión de la literatura

Medicina UPB, vol. 28, núm. 1, enero-junio, 2009, pp. 59-66

Universidad Pontificia Bolivariana

Medellín, Colombia

Disponible en: <http://www.redalyc.org/articulo.oa?id=159013067008>

- Cómo citar el artículo
- Número completo
- Más información del artículo
- Página de la revista en redalyc.org

redalyc.org

Sistema de Información Científica

Red de Revistas Científicas de América Latina, el Caribe, España y Portugal

Proyecto académico sin fines de lucro, desarrollado bajo la iniciativa de acceso abierto

Trombosis del seno venoso transverso en un paciente con cefalea tipo migraña: reporte de caso y revisión de la literatura

Transverse venous sinus thrombosis in a patient with migraine headache: case report and literature review

Basilio Vagner Ramírez¹, Dora Lília Hernández¹, Yuliana Llano Naranjo², María Mercedes Raigosa García²

RESUMEN

La trombosis de senos venosos cerebrales es una enfermedad de difícil diagnóstico por la variabilidad de sus presentaciones clínicas. Es una causa poco común de infarto cerebral, si se le compara con el infarto de origen arterial. Tiene una gran morbilidad y puede causar la muerte en 10% de los pacientes.

Se describe el caso clínico de una paciente con cefalea tipo migraña con aura, en terapia con anticonceptivos orales combinados desde hacía tres meses, que consulta por una crisis inusual de su migraña, en quien, por angioresonancia contrastada cerebral, se hace diagnóstico de trombosis de seno transverso izquierdo. Se inició tratamiento anticoagulante con heparina de bajo peso molecular con evolución favorable y se remite a valoración por Ginecología para establecer tratamiento de ovario poliquístico.

A propósito de este caso, se ha hecho una revisión del tema junto con el enfoque diagnóstico y tratamiento de la trombosis venosa cerebral y su asociación con la migraña.

Palabras clave: Trombosis de los senos intracraneales, trastornos de jaqueca, anticonceptivos orales.

ABSTRACT

Venous Sinus thrombosis is an important disease, for recognizing it can be difficult, as the clinical picture may be very diverse. It is an uncommon cause of brain infarction when comparing it to that of arterial origin, which has a great morbidity. It may cause death in 10% of the cases in which it blossoms.

In the following article, the clinical case of a patient with migraine with aura who was in therapy with oral contraceptives three months ago is described. The patient sought medical attention due to an unusual crisis of her migraine; later, with the help of a contrasted brain Angioresonance, a left transverse sinus thrombosis diagnosis was performed. Anticoagulation treatment is started with low molecular weight heparin and the disease evolution is favorable and she was remitted to assessment by gynecology to establish treatment of polycystic ovary.

On behalf of this case, the authors present a review on diagnosis and focus of cerebral venous sinus thrombosis and its association with migraine.

Key words: Sinus thrombosis, intracranial, migraine disorders, contraceptives, oral

¹ Departamento de Neurología Hospital Pablo Tobón Uribe.

² Estudiante de Medicina Universidad Pontificia Bolivariana.

Correspondencia: Basilio Vagner Ramírez. Correo electrónico: basilio_vagner@hotmail.com

Fecha de recibido: noviembre 28 de 2008

Fecha de aprobado: febrero 16 de 2009

CASO CLÍNICO

Se trata de una paciente de sexo femenino de 40 años, residente en Medellín, asesora comercial, quien consultó al Hospital Pablo Tobón Uribe (Medellín-Colombia), por un cuadro de dos días de evolución consistente en cefalea fronto-temporal izquierda, de intensidad 9/10 (en escala subjetiva análoga de dolor), pulsátil, asociada con parestesias y paresia de hemicara y hemicuerpo izquierdo con disartria. En el interrogatorio, la paciente relataba que los síntomas se instauraron de manera súbita con sensación de mareo y visión borrosa acompañados de fono y fotofobia, además de náuseas y emesis. Refirió haber presentado, en el último mes, dos episodios similares que se resolvieron de manera espontánea. La paciente tiene antecedentes de migraña con aura visual desde la juventud, con exacerbación relacionada con los ciclos menstruales. Hace tres meses venía en tratamiento con anovulatorios orales combinados por ovario poliquístico; no fumadora. En el examen neurológico se encontró hiperreflexia generalizada sin clonus, con Hoffman izquierdo, resto de examen físico dentro de límites normales.

La paciente fue hospitalizada para estudio, con diagnóstico de migraña complicada, donde la presentación inusual del dolor, asociado con el déficit neurológico y con el antecedente de consumo de anovulatorios orales, obligó a descartar infarto migrañoso o trombosis venosa central.

Dentro del estudio inicial, se realizó una Tomografía (TAC) de cráneo simple, que fue normal. Se tomaron muestras de sangre para realizar paraclínicos básicos, entre ellos: hemoleucograma sin sedimentación, glucemia, BUN, creatinina, ionograma, VDRL, TSH, tiempo parcial de tromboplastina y electrocardiograma; todos fueron normales. Se complementó estudio con pruebas para hipercoagulabilidad incluyendo: ANAS, anticuerpos anticardiolipinas IgM e IgG, factor V de Leiden, proteínas S y C de la coagulación, fibrinógeno y antitrombina III; también estos resultados fueron normales. Se hizo angiografía cerebral contrastada, que

reveló signos de trombosis de seno transverso izquierdo, parcialmente recanalizado. Se inició anticoagulación con heparina de bajo peso molecular. Se dieron recomendaciones a la paciente para suspender la terapia con anovulatorios orales, dado el alto riesgo de recurrencia de fenómenos trombóticos. Finalmente, se logró la mejoría clínica de la paciente, y ésta fue dada de alta con antiagregación plaquetaria con clopidogrel, incapacidad médica y control por consulta externa por su especialista. Además, se remite a valoración por Ginecología para establecer tratamiento de ovario poliquístico.

HALLAZGOS IMAGINOLÓGICOS

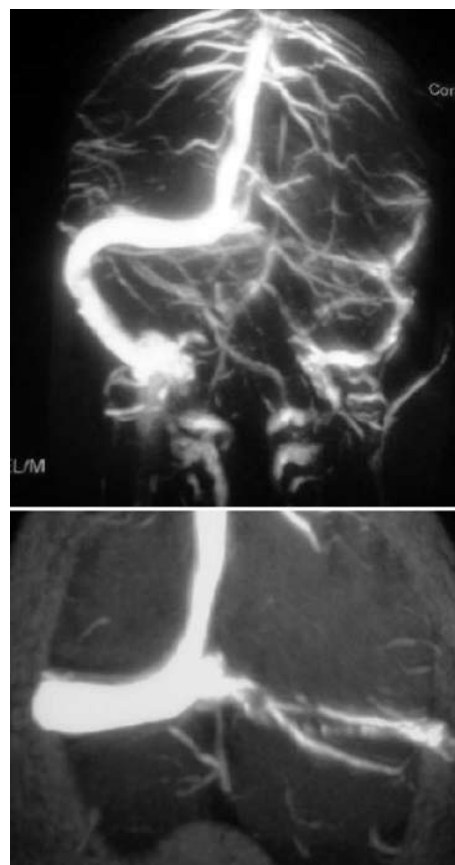


Figura 1a y b. Resonancia magnética (RMN) ponderada en T1, se observa ausencia en el flujo sanguíneo del seno venoso transverso izquierdo.

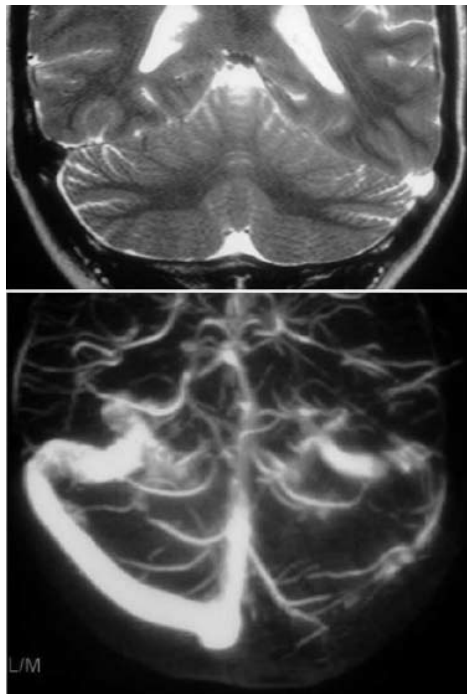


Figura 2a y b. RMN ponderada en T1, demuestra recanalización parcial del seno venoso transverso izquierdo.

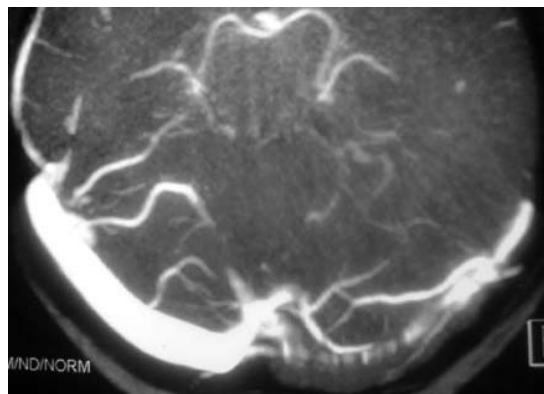


Figura 3. RMN ponderada en T2, en un corte coronal, en el que se observa hiperintensidad en el seno venoso transverso izquierdo.

REVISIÓN DE LA LITERATURA

La Trombosis Venosa Cerebral (TVC) es una enfermedad poco común con una incidencia $<1 / 100\,000$ personas al año ¹; es menos común que la mayoría de los demás tipos de enfermedades cerebrovasculares (ECV) ², representa menos del 1% de ellas ^{3,4} y puede ser más difícil de diagnosticar ⁵ ya que sus síntomas y curso clínico son variables ². Debido a la amplia utilización de imágenes por resonancia magnética (RNM) durante los últimos años y el aumento de la sospecha de esta entidad por parte de los clínicos, la TVC se ha reconocido con mayor frecuencia ^{1,3,6-8} y su pronóstico, lejos de ser fatal, es favorable en la mayoría de los pacientes, con un manejo adecuado ^{9,10}; su respuesta a los esquemas terapéuticos usualmente es buena, con buen pronóstico en la mayoría de los casos ^{11,12} y una mortalidad de 10% ¹¹.

Puede presentarse en personas de todas las edades ⁶; sin embargo, frecuentemente, afecta a adultos jóvenes y a niños ^{2,13}, es más común en recién nacidos y niños que en adultos ^{1,14,15}; y, a su vez, más común en recién nacidos que en lactantes y escolares ^{1,16}. En los adultos, la TVC afecta a pacientes más jóvenes cuando se compara con aquellos que son afectados por ECV de tipo arterial ¹. Se estima que la incidencia anual es de tres a cuatro casos por un millón de adultos y siete casos por un millón de niños afectados. Alrededor del 75% de los adultos afectados son mujeres ¹³, particularmente entre los 20 y 30 años por causa de las condiciones más frecuentes en estas edades como son el embarazo, el puerperio y el uso de anticonceptivos orales ^{1,6,13}.

La patogénesis de la TVC sigue siendo comprendida de manera incompleta debido a la gran variación en la anatomía del sistema venoso y a la escasez de experimentos en modelos animales ¹⁷. Sin embargo, existen al menos dos mecanismos que pueden contribuir a las características clínicas de esta enfermedad: en primer lugar, en el caso de la oclusión de los senos duros, hay disminución en la absorción del líquido cefalorraquídeo (LCR) y elevación de la Presión Intracraneal (PIC); en segundo lugar,

durante la obstrucción de los senos venosos, se aumenta la presión venosa, se disminuye la presión de perfusión capilar y se incrementa el volumen cerebral. La dilatación de las venas cerebrales y la circulación colateral, juegan un papel importante en fases tempranas de la TVC y pueden llegar a generar cambios de presión como mecanismo compensatorio^{1,6,18}. El incremento de la presión venosa y capilar conduce a disrupción de la barrera hematoencefálica, lo que puede causar edema vasogénico; como la presión intravenosa continúa aumentando, suelen ocurrir cambios leves en el parénquima cerebral, edema cerebral grave y hemorragia venosa, por la ruptura de venas o capilares. Además, este incremento puede conducir a un aumento de la presión intravascular y a la disminución de la presión de perfusión cerebral. Esto reduce el flujo sanguíneo cerebral y ocasiona falla del metabolismo energético; a su vez, permite la entrada de agua a la célula y conlleva al fracaso de la bomba Na^+/K^+ ATPasa que produce un edema citotóxico^{1,18}.

La forma de presentación puede ser aguda (menos de dos días), subaguda (dos días a un mes) o crónica (más de un mes). Abarca un amplio espectro de signos y síntomas. El síntoma más frecuente en las series es la cefalea, que se observa en más del 90% de los pacientes^{11,12,19,20} y se presenta con mayor frecuencia en pacientes jóvenes y mujeres que en los hombres y personas de mayor edad; puede ser el único síntoma²¹ o preceder a otros síntomas y signos por días o semanas²². Otros signos que se presentan con frecuencia son: déficit focal, papiledema, y disminución del nivel de conciencia^{9,23}; además, puede cursar con convulsiones, encefalopatía y oftalmoplejía^{11,24,29}. Los senos más comúnmente afectados por la trombosis son el lateral, el cavernoso y el seno sagital superior²⁰.

La etiología es diversa y se han identificado más de 100 causas asociadas. Dentro de los principales factores de riesgo que se han reconocido para la TVC en adultos están: condiciones protrombóticas heredadas, estados protrombóticos adquiridos, enfermedades sistémicas, neoplasias, enfermedades

infecciosas sistémicas y locales y uso de Anticonceptivos Orales (ACO)^{1,2,6,15,19,25-30}. En la mayoría de los pacientes adultos existe, por lo menos, un factor de riesgo, aunque hasta en el 30% no puede ser identificada alguna causa subyacente^{6,31}. En los pacientes mayores de 40 años, en los que no se ha identificado la etiología, se recomienda realizar la búsqueda de una enfermedad maligna oculta; de igual manera, en pacientes con fiebre o sepsis, sin un origen aparente de la infección, se recomienda una punción lumbar¹.

La migraña con aura ha demostrado ser un factor de riesgo independiente para la ECV. Esta condición, que aumenta el riesgo de lesiones cerebrales³², representa el segundo factor predisponente observado para padecer un evento cerebrovascular en pacientes adultos menores de 45 años³³. Numerosos estudios han demostrado que la migraña *per se*, es un factor de riesgo para la ECV. Las mujeres en edad reproductiva que tengan crisis con aura, usen ACO y consuman cigarrillo, tienen mayor riesgo de un evento cerebrovascular³⁴⁻⁴¹, siendo la circulación posterior es el territorio más susceptible para el desarrollo de infartos. Además, los pacientes con migraña con aura, tienen riesgo de desarrollar lesiones difusas subclínicas de la sustancia blanca y áreas periventriculares, que, a veces, son difíciles de detectar por neuroimágenes; este riesgo aumenta conforme se incrementa la frecuencia de las crisis migrañosas^{32,42-45}.

La patogénesis de estos trastornos no es clara, pero existe información sobre procesos bioquímicos comunes entre la migraña y la ECV; varios elementos hemodinámicos en la migraña pueden contribuir al desarrollo de lesiones cerebrales. La reducción en el flujo sanguíneo y una oligoemia sostenida en las arteriolas más pequeñas, además de la vasoconstricción mediada por la perturbación del endotelio (endotelina 1), podrían contribuir a la formación de microémbolos venosos o arteriales con isquemia. De igual manera, la deshidratación generada durante los ataques migrañosos contribuyen a la formación local de trombosis^{32,43}.

Se ha descrito que durante los ataques migrañosos se generan cambios locales por la activación neuronal excesiva, inflamación neurogénica, producción de neuropéptidos, citoquinas o exotoxinas, entre otros ⁴⁶. Estos elementos pueden ocasionar daño directo del tejido cerebral. Adicionalmente, se han descrito durante las crisis migrañosas: aumento de la proteína C reactiva, agregabilidad plaquetaria y presencia de factores procoagulantes del plasma, entre ellos, el factor 1.2 (producto de la escisión de la protrombina, que ha demostrado ser un marcador sensible y específico de la generación de trombina y, por lo tanto, indicador de hipercoagulabilidad que se ha encontrado aumentado en algunos pacientes con antecedente de migraña con aura). Lo expresado sugiere una activación del sistema de coagulación en estos pacientes ⁴⁷, por lo tanto, se incrementa el riesgo de ECV, es decir, la migraña, particularmente la migraña con aura, favorece un estado de procoagulabilidad y puede promover a la trombosis venosa o arterial. Esta predisposición aumenta en pacientes con factores de riesgo y con componente genético importante ^{32,37,43,46,48,49}.

Se ha propuesto una clasificación de ECV relacionada con migraña que abarca el espectro de la relación que existe entre estas dos entidades: coexistencia de ECV y migraña, ECV con rasgos clínicos semejantes a la migraña y migraña que induce a la ECV. El concepto de ECV inducido por migraña es descrito en la clasificación revisada de la International Headache Society (IHS) y ésta representa la manifestación más fuerte de la relación entre la ECV y la migraña ³².

El diagnóstico paraclínico de esta entidad se basa en estudios imaginológicos, pero la TAC craneal puede ser normal en 30% de los casos ²³. Se encuentran signos tomográficos directos de TVC (signo "delta vacío", signo de "la cuerda") en un tercio de los casos durante el primer mes. Los signos indirectos son más frecuentes y consisten en lesiones hipodensas por edema cerebral o hiperdensas por hemorragia con diferentes grados de efecto de masa. La RM craneal y la angioRM, han aportado enormes

ventajas frente a la TAC, pues éstas son capaces de detectar directamente el trombo ⁹. La RM cerebral y las técnicas de venografía por RM, son las técnicas de elección ante la sospecha de TVC y también es idónea para su seguimiento ¹². Actualmente, la angiografía convencional tiene un uso muy limitado; en términos generales, es útil sólo para los casos en los que la RM no aporte un diagnóstico certero.

Además de los estudios de neuroimagen, los pacientes se deben someter a otras pruebas para aclarar la etiología, especialmente estudios de hipercoagulabilidad, ya que tiene implicaciones importantes en la duración del tratamiento y la profilaxis secundaria posterior ^{1,9,50}.

Niveles elevados de dímero-D apoyan el diagnóstico de la TVC ^{51,52}; no obstante, valores normales no excluyen el diagnóstico en pacientes con síntomas sugestivos y factores de riesgo.

La punción lumbar es útil para excluir el diagnóstico de meningitis en pacientes con TVC que se presentan con hipertensión intracraneal aislada ¹. Las anormalidades del LCR son inespecíficas y pueden incluir: pleocitosis linfocítica, elevación del conteo de glóbulos rojos y aumento de las proteínas; estos hallazgos se han identificado en 30% a 50% de los pacientes con TVC ^{53,54}.

El tratamiento de la TVC es controvertido ^{27,20,55} y las opciones terapéuticas incluyen la terapia anticoagulante con heparina no fraccionada y heparinas de bajo peso molecular, anticoagulantes orales, trombolisis y tratamiento sintomático ⁵⁶.

El tratamiento con heparina es la opción de primera línea en pacientes con TVC ^{5,12,27}. Varios estudios prospectivos controlados han demostrado que es seguro, pues no sólo reduce el riesgo de muerte sino que evita las secuelas graves y no aumenta el riesgo de hemorragia intracraneal ^{10,12,57,58}; de ahí que la presencia de esta última no es una razón para diferir la terapia anticoagulante en pacientes con TVC ^{12,27}. Un metaanálisis de dichos estudios demostró una

reducción del riesgo absoluto en la mortalidad del 14% con el uso de heparina⁵⁵. Sin embargo, a pesar de la anticoagulación, a veces, es difícil predecir la respuesta de la TVC y la mortalidad puede aumentar en el 6% de los casos²⁸ y recurrir en el 2% de éstos²⁰.

El tratamiento trombolítico debe considerarse en los pacientes con deterioro neurológico progresivo a pesar de la anticoagulación y del tratamiento sintomático^{12,20}. Si existe evidencia de congestión cerebral con deterioro clínico debería considerarse el inicio de un tratamiento endovascular para contrarrestar dicho deterioro a largo plazo. La combinación de la trombectomía y la trombolisis asistida con balón, hará más efectiva la terapia trombolítica⁵. No obstante, aún no se han establecido criterios clínicos para el uso de la terapia trombolítica²⁷ y su principal riesgo es la hemorragia, especialmente cuando se está bajo el contexto de una hemorragia intracraneal, que representa una extensión de la trombosis^{27,31} sin ser esta última un predictor de pobre respuesta terapéutica²⁷, pero sí de mortalidad⁵⁹; mientras que, si se presenta una alteración del estado de conciencia, que representa un signo de trombosis venosa profunda, se tiene pobre respuesta terapéutica y alta mortalidad²⁷. Actualmente, se carece de estudios que evidencien cuáles pacientes se beneficiarían más de modalidades de tratamientos más agresivos o el uso de la anticoagulación acompañada de la trombolisis local²⁷.

En mujeres embarazadas aún no es claro el uso de la terapia anticoagulante y existe poca evidencia de ella en los estudios clínicos¹¹.

La duración de la terapia anticoagulante es variable y su tiempo depende de las condiciones clínicas del paciente^{12,29}. En general, los autores recomiendan un tratamiento de tres a seis meses con warfarina, manteniendo un INR de 2.5²⁰, particularmente cuando no se conoce la causa de la TVC, así como en casos de traumas craneales menores, en el periodo de postparto e infecciones locales^{12,58}. En pacientes con estados de hipercoagulabilidad, se ha de

considerar el tratamiento anticoagulante por un tiempo prolongado, así como en los casos de inmovilización prolongada, enfermedades malignas, enfermedades inflamatorias sistémicas y trombosis recurrente^{11,23,31}. Si el paciente tiene una trombofilia hereditaria, se debe dar asesoría a la familia acerca del riesgo de transmisión y se ofrecerá un tratamiento profiláctico. Si hay consumo de ACO en pacientes con TVC, éstos deben ser descontinuados; igual sucede con la terapia de reemplazo hormonal durante el periodo posmenopáusico y en otras condiciones en las que se usen ACO ya que están contraindicados¹².

CONCLUSIONES

El diagnóstico diferencial entre la ECV y la migraña puede ser complejo debido a la confusa relación que existe entre estas dos condiciones, es decir, tanto la migraña como la ECV son comunes y ambas se presentan de manera simultánea; además, debe considerarse la superposición de síntomas clínicos en dichas patologías, ya que ambas se asemejan en sus comportamientos

Por causa de la relación conocida entre los ACO con la TVC, sobre todo con los estrógenos, no es infrecuente identificar estos casos en pacientes que usen terapia hormonal. Por lo anterior, se requiere una mayor y mejor evidencia que permita un seguimiento más seguro y una decisión terapéutica apropiada en estos pacientes.

Este reporte de caso ilustra que en los pacientes migrañosos en quienes se presentan ataques de migraña de *novus* (migraña-*like*), se debería considerar el diagnóstico de trombosis de senos venosos cerebrales, aun más si se está en presencia de otros factores de riesgo.

En la paciente descrita se logró establecer una relación directa entre los factores de riesgo existentes, es decir, migraña con aura y consumo de ACO y el desarrollo de un evento cerebrovascular oclusivo, que se manifestó como un episodio migrañoso inusual.

REFERENCIAS

1. Bajwa ZH, Sabahat A. Pathophysiology, clinical manifestations and diagnosis of migraine adults [Internet]. Waltham, MA: Up To Date; 2007 [acceso 10 de octubre de 2007]. Disponible en: <http://www.uptodate.com/online>
2. Paradowski B, Kozirowska E, Kowalczyk E, Kwiatkowska W, Sasiadek M. Diagnostic difficulties in cerebral venous thrombosis. *Case Rep Clin Pract Rev.*2006;7:132-34.
3. Einhaupl KM, Masuhr F. Cerebral sinus and venous thrombosis. *Ther Umsch.*1996;53(7): 552-8.
4. Smith R, Hourihan MD. Investigating suspected cerebral venous thrombosis. *BMJ.*2007;334: 794-95.
5. Tsai FY, Kostanian V, Rivera M, Kwo LW, Chen CC, Nguyen TH. Cerebral venous congestion as indication for thrombolytic treatment. *Cardiovasc Intervent Radiol.*2007;30:675-87.
6. Allroggen H, Abbott RJ. Cerebral venous sinus thrombosis. *Postgrad Med J.* 2000;76(891): 12-5.
7. Bressler R, Durand JL. Oral contraceptive risks: a realistic appraisal. *Drug Ther (NY).*1979;9(10):81-95.
8. Canhao P, Ferro JM, Lindgren AG, Bousser MG, Bousser MG, Stam J. Causes and predictors of death in cerebral venous thrombosis. *Stroke.*2005;36(8):1720-5.
9. Terés NL, Jiménez AJ, Núñez AB, Barrero C, Aguilar JL, Moreno R. Trombosis venosa cerebral. una realidad en urgencias. *Emergencias.*2007;19:99-103.
10. Buijn S, Stam J. Randomized placebo controlled trial of anticoagulant treatment with low molecular weight heparin for cerebral sinus thrombosis. *Stroke.*1999;30:484-8
11. Niclot P, Bousser MG. Cerebral venous thrombosis. *Curr Treat Options Neurol.* 2000;2:343-52.
12. Biousse V, Newman NJ. Venous disease of the central nervous system. *Semin Cerebrovasc Dis Stroke.* 2004;4:2-17.
13. Stam J. Thrombosis of the cerebral veins and sinuses. *N Engl J Med.* 2005;352:1791-8.
14. Lancon JA, Killough KR, Tibbs RE, Lewis AI, Andrew D. Spontaneous dural sinus thrombosis in children. *Pediatr Neurosurg.*1999;30:23-9.
15. Ferro JM, Canhão P, Stam J, Bousser MG, Barinagarrementeria F. Prognosis of cerebral vein and dural sinus thrombosis: results of the International Study on Cerebral Vein and Dural Sinus Thrombosis (ISCVT). *Stroke.*2004;35(35):664-70.
16. DeVeber G, Andrew M, Adams C, Bjornson B, Booth F, Buckley DJ, Camfield CS, et al. Cerebral sinovenous thrombosis in children. *N Engl J Med.* 2001;345:417-23.
17. Schaller B, Graf R. Cerebral venous infarction: the pathophysiological concept. *Cerebrovasc Dis.* 2004;18:179-88.
18. Lövblada KO, Bassettib C, Schneidera J, Guzman R, Koussya M, Remondaa L, et al. Diffusion-weighted MR in cerebral venous thrombosis. *Cerebrovasc Dis.*2001;11:169-76.
19. Appenzeller S, Zeller CB, Annichino-Bizzachi JM, Costallat LT, Deus-Silva L, Voetsch B, et al. Cerebral venous thrombosis: influence of risk factors and imaging findings on prognosis. *Clin Neurol Neurosurg.*2005;107:371-78.
20. Anand N, Chan C, Wang NE. Cerebral venous thrombosis: a case report. *J Emerg Med.* 2007; 20(10):1-6.
21. Cumurciuc R, Crassard I, Sarov M, Valade D, Bousser MG. Headache as the only neurological sign of cerebral venous thrombosis: a series of 17 cases. *J Neurol Neurosurg Psychiatry.*2005;76 (8):1084-87.
22. Agostoni E. Headache in cerebral venous thrombosis. *Neurol Sci.* 2004;25(3):206-10.
23. Bousser MG. Cerebral venous thrombosis: diagnosis and management. *J Neurol.* 2000; 247: 252-58.
24. Selpúlveda JM, Posada IJ, González J, Ramos, A, Bermejo F. Anticoagulación en infartos cerebrales hemorrágicos por extensa trombosis de senos venosos. *Neurología.*2004;19(10):769-73.
25. Sánchez JP, Espina RB, Valle SR, Gutiérrez A. Trombosis de los senos venosos cerebrales. *Medicine.*2003;8:4987-4.
26. Scutelnicu D, Barsasteanu F. Cerebral thrombosis of the transverse sinus. *TMJ.* 2003;53(3):267-71.
27. Mehraeina S, Schmidtke K, Villringera A, Valdueza JM, Masuhra F. Heparin Treatment in Cerebral Sinus and Venous Thrombosis: Patients at Risk of Fatal Outcome. *Cerebrovasc Dis.* 2003;15:17-21.
28. Barnwell SL, Higashida RT, Halbach VV, Dowd CF, Hieshima GB. Direct endovascular thrombolytic therapy for dural sinus thrombosis. *Neurosurgery.*1991;28:135-42.
29. Frey JL, Muro GJ, McDougall CG, Dean BL, Jahnke HK. Cerebral venous thrombosis: combined intrathrombus rtPA and intravenous heparin. *Stroke.*1999;30:489-94.
30. Otrrock Z, Taher A, Shamseddeen W, Mahfouz R. Thrombophilic risk factors among 16 Lebanese patients with cerebral venous and sinus thrombosis. *J Thromb Thrombolysis.* 2008 Aug;26(1):41-3
31. Bousser MG. Cerebral venous thrombosis. Nothing, heparin, or local thrombolysis?. *Stroke.* 1999;30:481-83.

32. Kruit MC, van Buchem MA, Hofman PA, Bakkers JT, Terwindt GM, Ferrari MD, et al. Migraine as a risk factor for subclinical brain lesions. *JAMA*. 2004;291(4):427-34.
33. Jones DH, Warlow CP. The causes of the stroke in the young. *J Neurol*.2004;232:137-43.
34. Tietjen GE. The risk of stroke in patients with migraine and implications for migraine management. *CNS Drugs*.2005;19:683-92.
35. Teal SB, Ginosar DM. Contraception for women with chronic medical conditions. *Obstet Gynecol Clin North Am*.2007;34:113-26.
36. Piero DV, Bonaffini N, Altieri M. Migraine and cerebrovascular disease. *J Headache Pain*. 2004;5: 78-80.
37. Agostoni E, Fumagalli L, Santoro P, Ferrarese C. Migraine and stroke. *Neurol Sci*.2004; 25:123-25.
38. Allais G, De Lorenzo C, Mana O, Benedetto C. Oral contraceptives in women with migraine: balancing risks and benefits. *Neurol Sci*.2004;25:211-14.
39. Parnetti L, Paciaroni M, Gallai V. Headache and ischemic stroke. *J Headache Pain*. 2004;3:15-20.
40. Agostoni E, Aliprandi A. The complication of migraine with aura. *Neurol Sci*. 2006;27:91-95.
41. Frigerio R, Santoro P, Ferrarese C, Agostoni E. Migrainous cerebral infarction: case reports. *Neurol Sci*. 2004 Oct;25 Suppl 3:S300-1.
42. Slooter JC, Ramos MP, Kappelle LJ. Migraine-like headache as the presenting symptom of cerebral venous sinus thrombosis. *J Neurol*. 2002;249:775–6.
43. Goldstein LB, Adams R, Alberts MJ, Appel LJ, Brass LM, Bushnell CD, et al. Primary Prevention of Ischemic Stroke. *Circulation*.2006;113:873-23.
44. Kurth T. Migraine, headache, and the risk of stroke in women. *Neurology*.2005;64:1020- 26.
45. Bousser MG. Estrogens, Migraine and Stroke. *Stroke*.2004;35:2652-56.
46. Eggers AE. New neural theory of migraine. *Med Hypotheses*.2001;56(3):360-3.
47. Hering-Hanit R, Friedman Z, Schlesinger I, Ellis M. Evidence for activation of the coagulation system in migraine with aura. *Cephalalgia*.2001;21:137– 39.
48. Welch KM, Brandes AW, Salerno L, Brandes JL. C-Reactive protein may be increased in migraine patients who present with complex clinical features. *Headache*.2006;46:197-9.
49. Moschiano F, D'Amico D, Ciusani E, Erba N, Rigamonti A, Schieroni F, Bussone G. Coagulation abnormalities in migraine and ischaemic cerebrovascular disease: a link between migraine and ischaemic stroke?. *Neurol Sci*. 2004;25:126–28.
50. Van Nuenen BF, Munneke M, Bloem BR. Cerebral Venous Sinus Thrombosis: prevention of recurrent thromboembolism. *Stroke*.2005;36:1822-3.
51. Tardy B, Tardy-Poncet B, Viallon A, Piot M, Garnier P, Mohamedi R et al. D-dimer levels in patients with suspected acute cerebral venous thrombosis. *Am J Med*. 2002;113:238-41.
52. Kosinski CM, Mull M, Schwarz M, Koch B, Biniek R, Schläfer J, et al. Do normal D-dimer levels reliably exclude cerebral sinus thrombosis?. *Stroke*. 2004;35:2820- 25.
53. Bousser MG, Chiras J, Bories J, Castaigne P. Cerebral venous thrombosis:review of 38 cases. *Stroke*.1985;16:199-213.
54. Biousse V, Ameri A, Bousser MG. Isolated intracranial hypertension as the only sign of cerebral venous thrombosis. *Neurology*.1999;53:1537.
55. Stam J, de Bruijn S, deVeber G. Anticoagulation of cerebral venous thrombosis. *Stroke*.2003; 34:1054-1055.
56. Nagaraja D, Sarma GR. Treatment of cerebral sinus/venous thrombosis. *Neurol India*.2002;50:114-6.
57. Kimber J. Cerebral venous sinus thrombosis. *QJM*.2002;95:137-142.
58. Einhäupl KM, Villringer A, Meister W, Mehraein S, Garner C, Pellkofer M, et al. Heparin treatment in sinus venous thrombosis. *Lancet*. 1991 Sep 7;338(8767):597-600
59. De Bruijn SF, Stam J. For the cerebral venous sinus study group: clinical features and prognostic factors of cerebral venous sinus thrombosis in a prospective series of 59 patients. *J Neurol Neurosurg Psychiatry*. 2001;70:105–108.