



Universitas Médica

ISSN: 0041-9095

revistascientificasjaveriana@gmail.com

Pontificia Universidad Javeriana

Colombia

Aleán Argueta, Luis Fernando; Londoño Arévalo, María Antonieta; Morales Cárdenas, Armando Manuel; Puentes Velosa, Sofía; Uriza Carrasco, Luis Felipe; Rubio Bermeo, Óscar David

Torsión e infarto esplénico: reporte de caso

Universitas Médica, vol. 54, núm. 3, julio-septiembre, 2013, pp. 361-368

Pontificia Universidad Javeriana

Bogotá, Colombia

Disponible en: <http://www.redalyc.org/articulo.oa?id=231029996007>

- Cómo citar el artículo
- Número completo
- Más información del artículo
- Página de la revista en redalyc.org

redalyc.org

Sistema de Información Científica

Red de Revistas Científicas de América Latina, el Caribe, España y Portugal

Proyecto académico sin fines de lucro, desarrollado bajo la iniciativa de acceso abierto

REPORTE DE CASO

Torsión e infarto esplénico: reporte de caso

LUIS FERNANDO ALEÁN ARGUETA¹, MARÍA ANTONIETA LONDOÑO ARÉVALO²,
ARMANDO MANUEL MORALES CÁRDENAS³, SOFÍA PUENTES VELOSA⁴, LUIS FELIPE URIZA CARRASCO⁵,
ÓSCAR DAVID RUBIO BERMEO⁶

Resumen

La torsión esplénica es una entidad clínica poco frecuente secundaria a una hipermotilidad del bazo, resultante de una hiperlaxitud o desarrollo anormal de los ligamentos suspensorios de este órgano. Un bazo con laxitud de ligamentos tiene riesgo de torsión sobre su pedículo vascular. Esta entidad suele cursar con síntomas que van desde la patología aguda, crónica a síntomas intermitentes secundarios. En este artículo se presenta el caso de una mujer de 21 años de edad quien consultó por dolor abdominal agudo, con historia previa de dolor abdominal intermitente, cuyo hallazgo por imágenes mostró una disposición anatómica anómala del bazo e infarto esplénico asociado, que fue llevada a esplenectomía, donde se confirmó fijación del bazo únicamente por el ligamento gastroesplénico con torsión del pedículo vascular.

Palabras clave: bazo, enfermedades del bazo, ectopia del bazo, infarto del bazo, esplenomegalia.

1 Médico cirujano, Pontificia Universidad Javeriana, Bogotá, Colombia.

2 Médica residente de segundo año de Radiología, Hospital Universitario de San Ignacio-Pontificia Universidad Javeriana, Bogotá, Colombia.

3 Médico residente de cuarto año de Radiología, Hospital Universitario de San Ignacio-Pontificia Universidad Javeriana, Bogotá, Colombia.

4 Médica radióloga.

5 Director del Departamento de Radiología, Hospital Universitario de San Ignacio. Profesor, Facultad de Medicina, Pontificia Universidad Javeriana, Bogotá, Colombia.

6 Médico residente de Cirugía General, Pontificia Universidad Javeriana, Bogotá, Colombia.

Recibido: 25/08/2012.

Revisado: 01/02/2013.

Aceptado: 14/03/2013

Title: Spleen Torsion and Infarct: Case Report

Abstract

Spleen torsion is an uncommon clinical entity characterized by splenic hypermobility that results from laxity or abnormal development of the supporting ligaments of this organ. A wandering spleen is at risk of torsion of its vascular pedicle. This condition usually presents with symptoms ranging from acute disease, chronic or intermittent symptoms. This article presents the case of a 21 years old woman who consulted with acute abdominal pain, with a history of intermittent abdominal pain, whose imaging findings showed an abnormal anatomic position of the spleen associated with spleen infarction. Splenectomy was carried which confirmed fixation of the spleen only by the gastrosplenic ligament and twisted vascular pedicle.

Key words: Spleen, splenic diseases, wandering spleen, splenic infarction, splenomegaly.

Introducción

El bazo errante (*wandering spleen*) es una patología poco usual secundaria a la ausencia, al desarrollo anormal o a la hiperlaxitud de los ligamentos suspensorios del bazo, que predisponen a una hipermotilidad de este órgano con complicaciones como la torsión del pedículo vascular e infarto secundario. Tiene una prevalencia reportada menor al 0,2% [1], y es menor en la edad adulta. Se presenta con mayor frecuencia en mujeres, con un pico de incidencia en la infancia. En la serie de casos reportada por Brown y colaboradores [2], de 130 niños con laxitud de ligamentos suspensorios del bazo entre el nacimiento y los 20 años

de edad, encontraron mayor incidencia en hombres antes del primer año con una relación 2,5:1 y a partir del primer año la incidencia se invierte a favor de las mujeres con una relación de 2:1.

La forma de presentación varía de acuerdo con la edad y los síntomas se pueden presentar de forma intermitente, aguda o de forma crónica; sin embargo, en adultos y niños en edad preescolar se presenta como dolor abdominal agudo asociado con una masa palpable en el examen físico, vómito e irritabilidad, que requiere un diagnóstico temprano con el fin de evitar complicaciones. Las imágenes diagnósticas tienen un rol importante en el diagnóstico, determinación de la etiología y complicaciones asociadas [2,3].

Caso clínico

En este artículo presentamos el caso de una mujer de 21 años de edad que consultó con cuadro de tres horas de evolución de dolor intenso en el hipocondrio y el flanco izquierdo con sensación de masa en esta área, distensión abdominal y náuseas. Refirió un episodio de dolor similar cinco meses atrás. En el examen físico presentaba esplenomegalia palpable, con dolor en la exploración. Durante la evolución, los exámenes paraclínicos evidenciaron leucocitosis progresiva. En la ecografía inicial se visualizó esplenomegalia (figura 1).

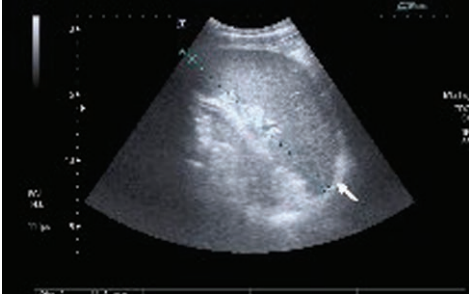
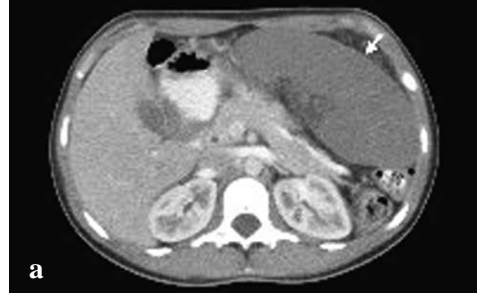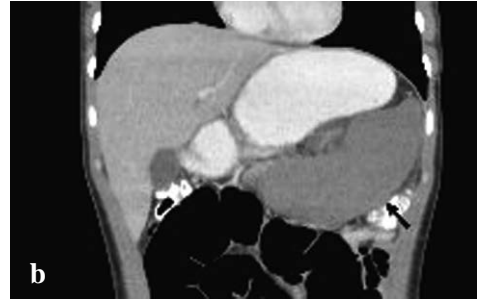


Figura 1. Hipocondrio izquierdo: se visualiza el bazo (flecha) aumentado de tamaño y de ecogenicidad homogénea

Con este hallazgo, el servicio tratante decide complementar el estudio con escanografía multicorte de abdomen (figuras 2 a 5), que mostró localización anómala del bazo, aumento en la densidad del hilio y ausencia de realce posterior a la administración del medio de contraste, sugestivos de torsión e infarto esplénico.



a



b

Figura 2. Escanografía en fase arterial: a) corte axial y b) reconstrucción coronal

Nota. Hay ausencia de realce del parénquima esplénico (flecha blanca) posterior a la inyección de medio de contraste y cambios en la disposición anatómica del bazo (flecha negra) que sugiere rotación sobre su hilio.

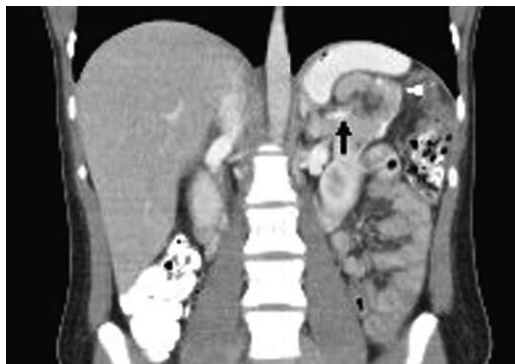

Figura 3. Reconstrucción coronal de escanografía en fase arterial*

* Se identifica interrupción abrupta en la opacificación de la arteria esplénica (flecha negra) en la proximidad del hilio esplénico y asociado a rotación cefálica de la cola del páncreas (cabeza de flecha).

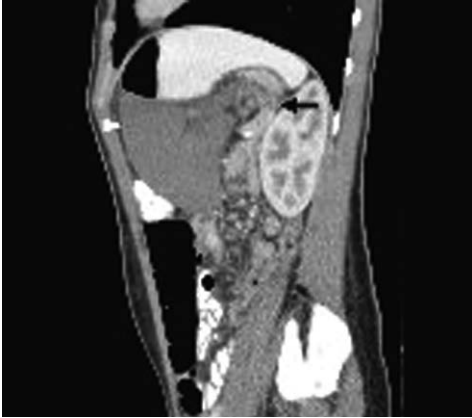

Figura 4. Escanografía en fase arterial, corte sagital. Se demuestra signo del remolino del hilio esplénico (flecha negra) en el aspecto posterior del bazo (cabeza de flecha)

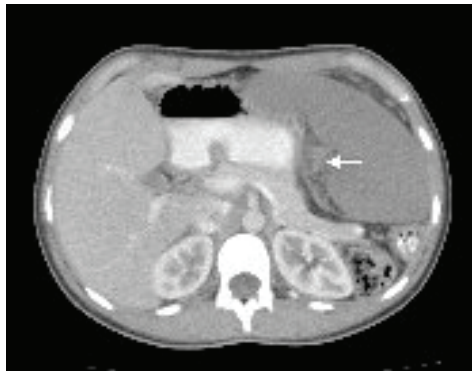

Figura 5. Escanografía en fase arterial, corte axial. Se observa signo del hilio esplénico hiperdenso (flecha)

Lo anterior fue confirmado mediante ecografía con análisis Doppler esplenoportal (figura 6). La paciente fue llevada a cirugía laparoscópica (figura 7) y se encontró correlación con las imágenes diagnósticas. Dados los hallazgos se realizó esplenectomía.

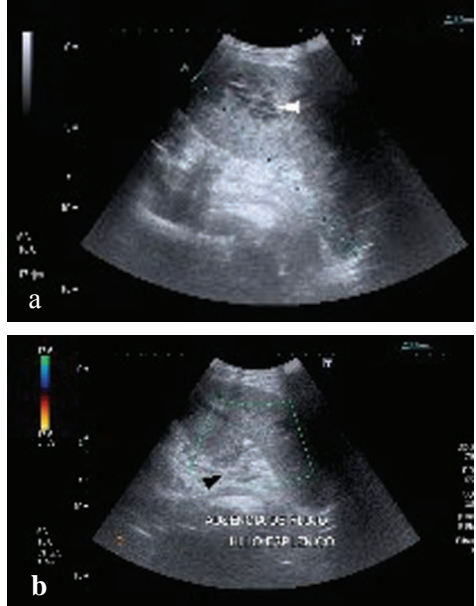


Figura 6. a) Ecografía en modo B que muestra múltiples áreas irregulares predominantemente hipoeoicas, compatibles con infartos (cabeza de flecha) en un bazo aumentado de tamaño, el cual no muestra flujo en su hilio (cabeza de flecha) en la exploración con Doppler color (**b**)

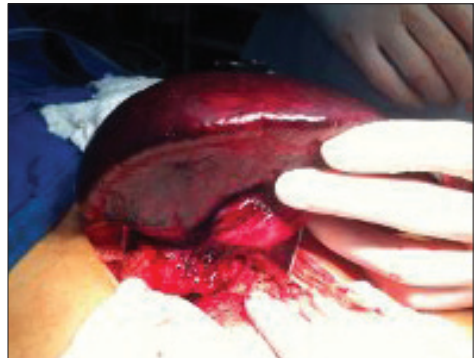

Figura 7a. Procedimiento quirúrgico

Nota. Durante la laparoscopia se evidenció el infarto esplénico y se decidió realizar la esplenectomía. En la laparotomía el bazo fue fácilmente movilizado por fuera de la cavidad peritoneal, porque se encontraba únicamente fijado por el ligamento gastroesplénico.

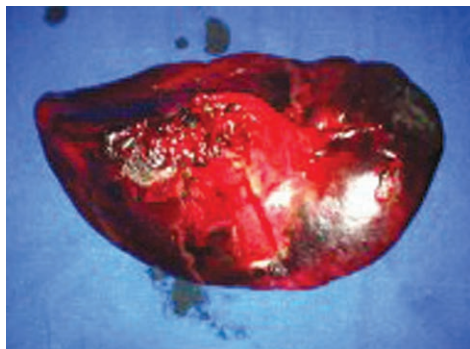

Figura 7b. Pieza quirúrgica que muestra múltiples áreas de necrosis

Discusión

La hiperlaxitud o desarrollo anormal de los ligamentos suspensorios del bazo es una patología poco frecuente, más común en niños menores de un año y niñas entre el primer año de edad y los 10 años [4], cuya complicación presentada como torsión e infarto esplénico ha sido reportada solamente en cuatro casos, por Erkalis y colaboradores en una revisión de casos de 1413 esplenectomías en niños [5].

El bazo es un órgano sólido normalmente ubicado en el cuadrante superior izquierdo del abdomen, que puede migrar de su posición original y ubicarse caudalmente al hipocondrio izquierdo cuando hay laxitud de los ligamentos que lo sostienen. Esta hiperlaxitud puede ser por causas congénitas o adquiridas. Dentro de las causas congénitas, en la etiología se reconoce un desarrollo anormal del mesogastrio dorsal durante la

quinta y sexta semana de gestación, que resulta en la fusión incompleta de este con el peritoneo posterior. Esta fusión es la responsable del desarrollo normal de los ligamentos gastroesplénicos, esplenorrenal y frenocólicos, los cuales previenen que el bazo se desplace medialmente hacia el estómago o en sentido caudal hacia el riñón izquierdo.

En algunos casos, debido a que el mesogastrio dorsal es responsable del desarrollo de la cola del páncreas y hay una fusión incompleta del retroperitoneo con el peritoneo parietal, es posible que esta porción del páncreas que se encuentra intraperitoneal también presente torsión [6-8]. Cuando este proceso falla, resulta en un mesenterio esplénico largo que predispone a torsión esplénica e infarto secundario.

Dentro de las causas adquiridas se han reconocido: la laxitud ligamentaria por factores hormonales (efecto estrogénico) durante el embarazo y en el posparto, el trauma abdominal, la cirugía, las distrofias musculares y la esplenomegalia por enfermedad de Hodgkin o malaria [1,6].

El espectro clínico de presentación puede variar desde el paciente asintomático, con dolor abdominal crónico o con dolor abdominal de pequeña intensidad e intermitente que ocurre cuando hay torsión del pedículo vascular con detorsión espontánea, hasta el paciente con dolor abdominal agudo con presencia o

ausencia de masa abdominal, vómito e irritabilidad. Dada la dificultad clínica para su diagnóstico y la baja incidencia de esta entidad en la población general, es importante el rol que asumen las herramientas imaginológicas en el diagnóstico de esta patología y sus posibles complicaciones [2].

A continuación se describen los hallazgos en imágenes compatibles con esta patología en los diferentes estudios. La radiografía de abdomen simple usualmente es poco específica; sin embargo, puede sugerir una hiperlaxitud de los ligamentos suspensorios del bazo cuando es sospechada clínicamente, por la ausencia de la sombra esplénica normal y una imagen sugestiva de masa abdominal en el mesogastrio o en el flanco izquierdo [6].

Los hallazgos ecográficos pueden describirse como ausencia en la localización normal del bazo con un hilio vascular alargado y múltiples áreas de hiper e hipoecogenicidad en casos de paciente con sintomatología intermitente de dolor abdominal que representan áreas de hemorragia [7,9].

El examen con Doppler color permite evaluar el flujo sanguíneo esplénico. La ausencia de flujo demostrable en el parénquima esplénico, asociado a alteraciones en el flujo del hilio esplénico, específicamente elevación en el índice de resistencia y en otras medidas de

impedancia vascular, pueden sugerir el diagnóstico [7,9].

Los hallazgos en la escanografía pueden variar desde ausencia del bazo en su localización usual; el signo de “remolino” (*whirl*) del pedículo vascular del bazo, el cual se ha descrito como un pedículo de características hiperdensas, rotación o necrosis de la cola del páncreas; el signo del “halo” (*rim*), donde se ve alta densidad de la cápsula esplénica comparada con el parénquima, que probablemente sea el resultado de circulación colateral, y en algunos pacientes se describen hallazgos sugestivos de pancreatitis leve asociada [2]. La torsión del pedículo vascular puede causar el infarto parcial o completo del órgano.

En imágenes de escanografía de abdomen simple es importante tener en cuenta que la densidad del bazo es menor a la del hígado. Cuando se inyecta medio de contraste intravenoso, puede verse realce parcial o heterogéneo del parénquima, por infartos segmentarios, o ausencia de realce de todo el órgano, en el caso de infartos completos (figuras 2 y 3). También es frecuente hallar trombosis de los vasos esplénicos, los cuales se pueden observar hiperdensos, con aumento en los coeficientes de atenuación de la grasa alrededor del pedículo vascular. En algunos pacientes también es posible encontrar ascitis y dilatación del intestino delgado. La escanografía abdominal con medio de contraste es una

herramienta fundamental en el diagnóstico de torsión del pedículo vascular esplénico y la valoración de la viabilidad del parénquima de este [3].

La reconstrucción multiplanar en escanografía multicorte se presenta como un excelente método para valorar pacientes con síntomas intermitentes en quienes los estudios de ecografía o Doppler color no muestren anormalidades. Estas reconstrucciones permiten una mejor valoración de las relaciones anatómicas y de la localización y orientación del bazo. En los casos en los cuales esté contraindicada la inyección de medio de contraste yodado, una alternativa es la realización de resonancia abdominal para confirmar estos hallazgos.

La escanografía es el estudio de elección para diagnosticar la torsión y detorsión espontánea del pedículo vascular esplénico en una etapa temprana y así evitar el progreso a un infarto definitivo del órgano. Es posible confirmar estos cambios posteriormente con una valoración por escanografía abdominal en posición prona. Dichos movimientos pueden ser reproducidos en la valoración ecográfica y Doppler, con el fin de confirmar el diagnóstico [3].

Conclusiones

La valoración de un paciente con sospecha de torsión del pedículo vascular esplénico e infarto asociado puede reali-

zarse ampliamente con las herramientas radiológicas descritas; sin embargo, es la escanografía con medio de contraste el estudio con mayor valor diagnóstico para determinar la posición del órgano, caracterizar los hallazgos en el pedículo (sugestivos de torsión) y evaluar la afectación del parénquima y la inclusión de la cola de páncreas en torsiones crónicas e intermitentes del pedículo.

La escanografía no solo es importante en el diagnóstico de infarto esplénico y sus complicaciones, sino en la planeación quirúrgica. La esplenectomía es el tratamiento indicado en casos de torsión aguda del pedículo e infarto del bazo, y en pacientes con síntomas intermitentes crónicos sin afectación vascular, se debe plantear la posibilidad de esplenopexia para prevenir futuros eventos isquémicos [1,4].

Referencias

1. Gallego Parrondo M, Iglesias Castañón A, Arias González M, Martínez Vicente M. Solución del caso 38: torsión esplénica. *Radiología*. 2012;54(1):91-3.
2. Brown CVR, Virgilio GR, Vasquez WD. Wandering spleen and its complications in children: a case series and review of the literature. *J Pediatr Surg*. 2003;38(11):1676-9.
3. Taori K, Ghonge N, Prakash A. Wandering spleen with torsion of vascular pedicle: early diagnosis with multiplanar reformation technique of multislice spiral CT. *Abdom Imaging*. 2004;29:479-81.

4. Herman TE, Siegel MJ. CT of acute splenic torsion in children with wandering spleen. *AJR Am J Roentgenol.* 1991; 156(1):151-3.
5. Erkalis AJ, Filler RM. Splenectomy in childhood: a review of 1413 cases. *J Pediatric Surg.* 1972;7:382-8.
6. Saadaoui H, Toppet VM, Hubloux G, Horth M, Cadière GB, Spehl MR. Acute torsion of wandering spleen in a child: preoperative diagnosis by ultrasonography and computed tomography. *Eur J Radiol.* 1998;26(2):205-9.
7. Chawla S, Boal DKB, Dillon PW, Grenko RT. Splenic torsion. *Radiographics.* 2003;23:305-8.
8. Paterson A, Frush DP, Donnelly LF, Foss JN, O'Hara SM, Bisset III GS. A Pattern-oriented approach to splenic imaging in infants and children. *Radiographics.* 1999;19:1465-85.
9. Nemcek AA Jr, Miller FH, Fitzgerald SW. Acute torsion of a wandering spleen: diagnosis by CT and duplex doppler and color flow sonography. *AJR Am J Roentgenol.* 1991;157:307-9.

Correspondencia

María Antonieta Londoño Arévalo
mariantol@hotmail.com