



Revista Argentina de Cardiología

ISSN: 0034-7000

revista@sac.org.ar

Sociedad Argentina de Cardiología
Argentina

JOISON, AGUNTÍN; JUANEDA, IGNACIO; MUÑOZ, JUAN; JUANEDA, ERNESTO;
FORTUNA, FERNANDO; PERETI, JOSÉ; ZABERT, IGNACIO; BOTTER, FEDERICO
Trombólisis con activador plasmático de plasminógeno en un modelo de trombosis de la
arteria carótida en conejos, con cloruro férrico
Revista Argentina de Cardiología, vol. 73, núm. 1, enero-febrero, 2005, pp. 15-19
Sociedad Argentina de Cardiología
Buenos Aires, Argentina

Disponible en: <http://www.redalyc.org/articulo.oa?id=305323813005>

- Cómo citar el artículo
- Número completo
- Más información del artículo
- Página de la revista en redalyc.org

redalyc.org

Sistema de Información Científica

Red de Revistas Científicas de América Latina, el Caribe, España y Portugal

Proyecto académico sin fines de lucro, desarrollado bajo la iniciativa de acceso abierto

Trombólisis con activador plasmático del plasminógeno en un modelo de trombosis de la arteria carótida en conejos, con cloruro férrico

AGUSTÍN JOISON¹, IGNACIO JUANEDA², JUAN MUÑOZ³, ERNESTO JUANEDA⁴, FERNANDO FORTUNA⁵, JOSÉ PERETI⁶, IGNACIO ZABERT⁷, FEDERICO BOTTER⁷

RESUMEN

Objetivo

El objetivo del presente trabajo fue analizar los resultados obtenidos de la actividad y la eficacia fibrinolítica de una nueva fracción proteica del plasma humano denominada activador plasmático del plasminógeno (APP) en un modelo experimental de trombosis carotídea en conejos.

Material y métodos

Se realizó un estudio experimental, prospectivo, aleatorizado, doble ciego, en una muestra de 13 conejos New Zeland blancos. Para la formación del trombo se procedió a aislar la arteria carótida primitiva y en un sector de ella se realizó una trombosis, envolviendo una tira de papel de filtro impregnada en cloruro férrico (FeCl) al 70% alrededor del extremo distal del segmento arterial disecado. Se evaluó y se registró en forma secuencial el flujo sanguíneo arterial carotídeo pretrombosis, a los 10, 20, 30 y 35 minutos mediante eco-Doppler continuo vascular. Comprobada la trombosis se iniciaba la fibrinólisis. Siete conejos fueron asignados al grupo A y se intentó reperfundir el flujo mediante dosis: $0,42 \pm 0,25$ mg; rango: 0,2-0,8 mg. Los 6 restantes conformaron el grupo B y fueron infundidos con placebo. Se evaluó el flujo a los 10, 20 y 30 minutos posteriores a la fibrinólisis en ambos grupos.

Resultados

El eco-Doppler mostró reperfusión del flujo arterial carotídeo en el 100% de los conejos (7/7) del grupo A tratados con APP. En el grupo B, la reperfusión fue nula (0/6) ($p = 0,002$). Ningún conejo evidenció trastornos hemorrágicos sistémicos secundarios.

Conclusiones

La trombosis arterial carotídea con FeCl en este modelo experimental en conejos resultó ser un método sencillo y económico para la evaluación de drogas fibrinolíticas. El APP demostró eficacia y seguridad en la fibrinólisis local y la reperfusión de la trombosis arterial, en comparación con el grupo tratado con placebo.

REV ARGENT CARDIOL 2005;73:15-19

Recibido: 10/2004

Aceptado: 12/2004

Dirección para separatas:

Magister Agustín N. Joison

Deán Funes 1752, Torre 1 Piso

10 "B" - (5000) Córdoba Capital

Palabras clave

> Trombosis arteria carótida - Conejos - Agentes fibrinolíticos

INTRODUCCIÓN

La trombosis, una patología cuyo estudio e investigación comenzó hace más de 100 años, constituye en la actualidad la causa más importante de morbimortalidad en el mundo desarrollado donde se incluyen también casi todos los países latinoamericanos. El aumento progresivo en la incidencia de esta enfermedad ha llevado al desarrollo de nue-

vas y mejores formas terapéuticas; además, se cuenta cada vez más con especialistas con dedicación plena a esta actividad. (1-4)

En relación con la patología trombótica, los agentes farmacológicos que últimamente se están aplicando con buenos resultados son las drogas trombolíticas. Este tratamiento consiste en la introducción en la circulación de agentes activadores del sistema fibrinolítico, con la finalidad de lisar los coágulos de fibrina

¹-Premio XXXI Congreso Argentino de Cardiología.

²Encargado Área Fibrinólisis, Laboratorio de Cirugía Experimental, Facultad de Medicina, Universidad Católica de Córdoba

³Residente de Cirugía General, Hospital Privado, Córdoba

⁴Coordinador Laboratorio Cirugía Experimental, Facultad de Medicina, Universidad Católica de Córdoba

⁵Ecocardiografista. Servicio de Diagnóstico por Imágenes, Clínica Universitaria Reina Fabiola

⁶Residente Clínica Médica, Clínica Universitaria Reina Fabiola

⁷Residente de Ginecología, Hospital Iturraspe, ciudad de Santa Fe

⁸Estudiantes Facultad de Medicina, Universidad Católica de Córdoba - Premio XXXI Congreso Argentino de Cardiología

formados en el árbol vascular. Tiempo atrás, cuando la estreptoquinasa era el fibrinolítico más usado, se estimaba que era necesario que quedara instalado un "estado lítico" plasmático para que el tratamiento fuera eficaz. Actualmente, la tendencia es la búsqueda de drogas fibrino-"específicas" y sin complicaciones hemorrágicas.

El objetivo hoy en día es realizar la trombólisis sin complicaciones hemorrágicas. Esto último hace referencia al agente "ideal" que, a pesar de todo el desarrollo de la investigación de drogas trombolíticas todavía no se ha logrado encontrar. Si bien existe una modernización de la terapéutica trombolítica, se mantienen en vigencia los conceptos del trombolítico ideal en cuanto a: resolución de coágulos frescos y viejos de manera rápida y completa, disminuir al máximo las complicaciones hemorrágicas, de administración en bolo y no ser inmunogénico. (5-11)

Particularmente en el caso de esta fracción proteica (activador plasmático del plasminógeno), el plasma humano normal resultó ser el tejido elegido, ya que es una fuente importante e inagotable de proteínas y otros componentes, algunos de los cuales se utilizan como reactivos y otros como terapéuticos o complementos de éstos. Además, es fácil de obtener y no presenta problemas de manejo para las distintas técnicas involucradas en su estudio.

El objetivo del presente trabajo experimental es determinar el nivel de reperusión de la arteria trombosada y la existencia o no de complicaciones hemorrágicas con APP (activador plasmático del plasminógeno) en modelos de trombosis arteriales inducidos en conejos.

MATERIAL Y MÉTODOS

Se realizó un trabajo experimental, prospectivo, aleatorizado, doble ciego, durante el período comprendido entre agosto de 2003 y abril de 2004 en el Laboratorio de Cirugía Experimental de la Facultad de Medicina de la Universidad Católica Córdoba. Se trabajó con un grupo de 13 conejos (10 machos y 3 hembras) New Zeland blancos. La muestra se dividió en dos grupos: el grupo A con un total de 7 conejos, que fueron tratados con APP y el grupo B de 6 conejos, que fueron tratados con placebo. Para la inducción anestésica de todos los conejos, se inyectaron en la región posterior del muslo 35 mg/kg de ketamina (Cost, Lab. Fada 500 mg/10 ml), 7 mg/kg de xylazina (Kensol, Lab. Koning 200 mg/10 ml). Posteriormente se colocaron en la mesa quirúrgica y se realizó el rasurado del área lateral del cuello. A todos se les practicó venoclisis en una vena marginal de la oreja con Angiocath 22 G, a través de la cual se les infundió Ringer lactato a razón de 7 microgotas por minuto y en bolo por habón el mantenimiento anestésico con 8 mg/kg de ketamina cada 15 minutos y 0,5 ml de diazepam cada 30 minutos. Por la misma vía se les administró cefalotina 200 mg/kg (Dasuglor, Lab. Fada 1 g), dosis única. Se utilizó yodo povidona (Pervinox jabonoso) como antiséptico local.

El posoperatorio fue seguido diariamente por los estudiantes de medicina afectados al trabajo. Se controló el estado clínico de los animales, la aparición de alguna alteración neurológica (plejías), la alimentación y la motricidad. No se

realizó ninguna medicación en el posoperatorio y se mantuvieron vivos a los animales hasta 2 semanas después de la trombólisis.

Trombolítico usado

El APP, activador plasmático del plasminógeno (actividad biológica de 50 UI/ml), provisto por el Dr. Joison, se aisló de plasma humano normal y se purificó por cromatografía de afinidad e intercambio iónico.

Técnica quirúrgica

Modelo experimental de trombosis arterial

Se realizó incisión oblicua de 5 cm de longitud en la región lateral del cuello paralela al borde anterior del músculo esternocleidomastoideo, desde el ángulo mandibular hasta la proximidad del manubrio esternal. Por disección se llegó hasta el paquete vasculonervioso del cuello y se aisló la arteria carótida primitiva del resto de los elementos en un trayecto de 4 cm. Se colocó jalón proximal y distal con lino 50. Se tomó registro de flujo normal en la arteria con sistema eco-Doppler continuo vascular con transductor Peed-off (Multi Dopplex II, Model N° MD2, Transductor VP8: 8 MHz, Huntleigh Diagnostics) (Figura 1). Sobre una porción de la arteria aislada se envolvió una tira de papel de filtro Whatman N° 1 de 4 x 8 mm saturado con cloruro férrico al 70%. Se evaluó y se registró en forma secuencial el flujo arterial en la zona de trombosis y distal a ella a los 10, 20, 30 y 35 minutos, con sistema eco-Doppler continuo con transductor Peed-off, hasta comprobar ausencia total de flujo (Figura 2). Una vez confirmada la trombosis, se canalizó la arteria carótida primitiva 1 cm proximal al trombo en dirección cefalocaudal con Angiocath 24 G. El mandril se retiró y la vaina de teflón quedó dentro de la arteria. Esta vaina se conectó a la jeringa de tuberculina y se inyectaron en forma pulsada 0,2 mg de PPA (1 ml) en el grupo A y un volumen de 1 ml de la solución placebo en el grupo B, en forma proximal al trombo y en dirección opuesta al flujo arterial en un período de 1 minuto. A los 10 minutos se evaluó el flujo sanguíneo con eco-Doppler continuo distal a la trombosis y en caso de ausencia de señal de flujo arterial, se repitió el procedimiento. Luego se cerró por planos, se interrumpió la anestesia endovenosa, se controlaron los signos vitales y se trasladaron los conejos al bioterio.

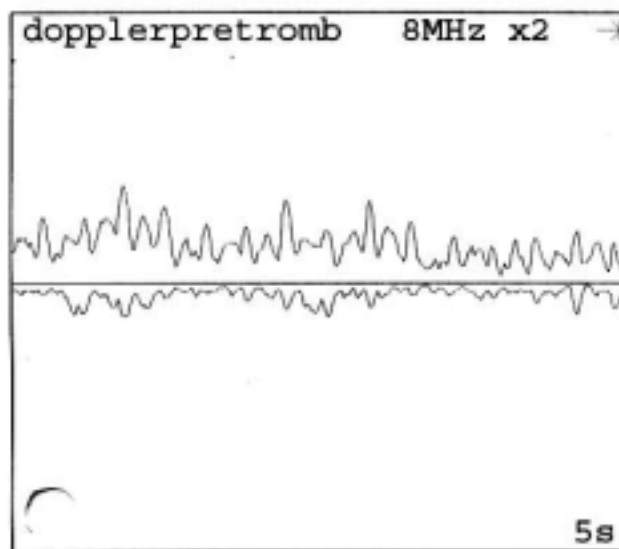


Fig. 1. Eco-Doppler pretrombosis. Flujo arterial presente.

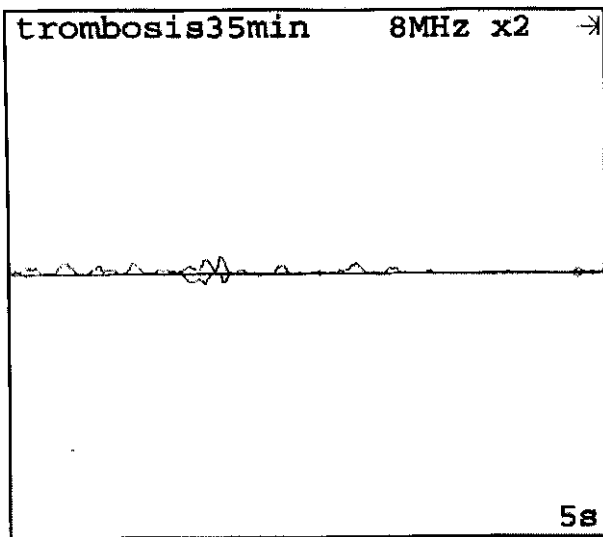


Fig. 2. Eco-Doppler, 35 minutos de iniciada la trombosis. Ausencia de flujo arterial

Estadística

El muestreo de los animales se realizó en forma aleatoria con un total de 13 conejos. Las diferencias estadísticas se determinaron con la prueba no paramétrica de chi cuadrado con corrección de Yates, a través del programa EPIDAT.

Verificación de los procedimientos

Las cirugías se fotografiaron. Los estudios de eco-Doppler vascular se registraron con el programa Reporter del equipo Dopplex II, versión 3.00, Huntleigh Technology, PLC, 1997.

RESULTADOS

En la Tabla 1 se muestran los resultados del nivel de reperfusión en un modelo de trombosis carotídea en conejos, para lo cual se utilizó eco-Doppler continuo vascular con transductor Peed-off, para certificar tanto la presencia de la trombosis en un sector de la arteria como su reperfusión posterior a la infusión del agente trombolítico (APP). El análisis por eco-Doppler del flujo arterial en ambos grupos permitió confirmar la trombosis en 13/13 animales. Después de la infusión del APP en el grupo A, el eco-Doppler

confirmó la reperfusión en 7/7 conejos tratados (Figura 3), en tanto que en el grupo B la reperfusión fue negativa en los 6/6 conejos tratados con placebo ($p = 0,002$).

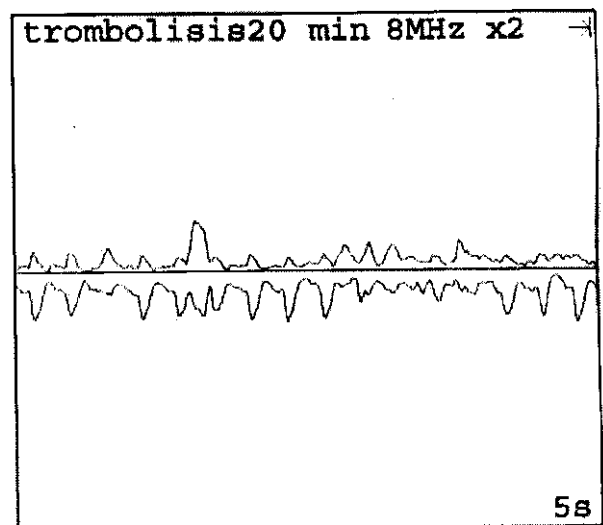
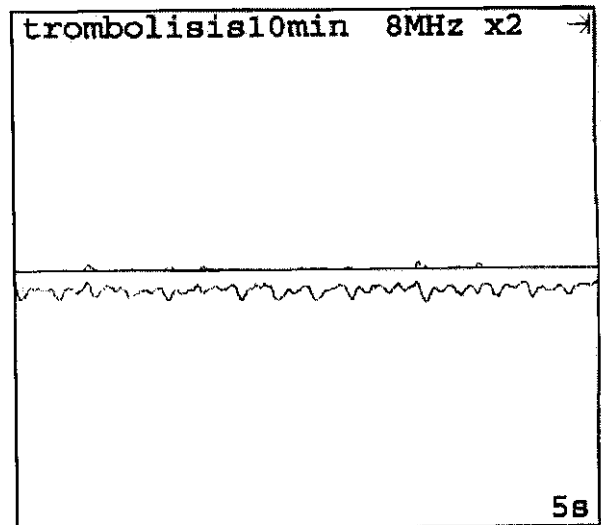


Fig. 3. Eco-Doppler posinfusión APP a los 10 y 20 minutos, respectivamente. Reperfusión vascular.

TABLA 1
Efecto del APP y el placebo en conejos con trombosis de la arteria carótida

Agente	Vía	Dosis	Doppler positivo trombosis	Doppler positivo reperfusión
APP*	ia **	0,42 mg \pm 0,25 (bolo)	7/7	7/7
Placebo	ia**	2 ml	6/6	0/6

*Activador plasmático del plasminógeno.

** Intraarterial.

DISCUSIÓN

Las patologías cardiocerebrovasculares emergen como una entidad clínico-patológica en los comienzos del siglo XX, con un aumento de su incidencia con el paso del tiempo. Debido a su alta morbimortalidad, las investigaciones llevaron al estudio de técnicas y al desarrollo de fármacos tanto para su prevención como para su tratamiento. La introducción de la terapia trombolítica fue el mayor avance en el tratamiento de patologías trombóticas vasculares. (12, 13) Actualmente, la administración de nuevos fibrinolíticos se ha transformado en una alternativa eficaz para la resolución de la trombosis vascular aguda, sin efectos hemorrágicos secundarios y con la posibilidad de su administración reiterada. (14, 15)

Los resultados preliminares de este trabajo confirman que la infusión intraarterial de APP ha logrado la reperfusión en el 100% de los conejos tratados con el fibrinolítico, sin secuelas (apoplejías) ni hemorragias secundarias. El APP tiene una gran afinidad por la fibrina y por el plasminógeno unido a ella. El APP, de acuerdo con lo observado y evaluado en este ensayo, podría ser de gran ayuda en la resolución de trombos posruptura de placas ateromatosas en la arteria carotídea.

Las terapéuticas trombolíticas se complementan con drogas inhibitorias de la agregación plaquetaria, con el propósito de incrementar la velocidad de reperfusión y de ayudar a evitar una posible trombosis postratamiento. (16) Al respecto, en el presente estudio no se administró ninguna droga antiplaquetaria con el APP, de manera que los tiempos y las velocidades de reperfusión no están influidos por otros agentes farmacológicos.

Si bien se emplean diversos métodos para la formación de coágulos en modelos en animales para el ensayo y la investigación *in vivo* de la trombosis arterial y de las respuestas a drogas trombolíticas, el uso de cloruro férrico al 70% es un procedimiento sencillo y eficaz para el estudio de drogas fibrinolíticas. (17) En el presente trabajo se aplicó específicamente esta técnica con el objetivo de obtener una trombosis en forma no invasiva en un sector de la arteria carótida primitiva y para ello se utilizó cloruro férrico al 70% como disparador del proceso de coagulación.

Este mecanismo de trombosis arterial provee un modelo de oclusión arterial con material rico en eritrocitos y fibrina con una cantidad menor de plaquetas. A causa de la naturaleza del estímulo trombogénico (exposición del colágeno de la íntima causado por el FeCl), permitió formular la hipótesis de que el mecanismo de trombosis en este modelo puede tener una similitud importante a la oclusión después de la ruptura de una placa ateromatosa en pacientes con infarto de miocardio. En la presente investigación se logró generar un trombo dentro de los 35 minutos posteriormente a la aplicación del FeCl.

El Doppler continuo, el eco-Doppler vascular y el sistema de eco-Doppler color, los cuales poseen

una sensibilidad del 98% y una especificidad del 94% en el diagnóstico de la estenosis de la arteria carótida interna, son los métodos más utilizados en este tipo de patología, con muy buena correlación con la angiografía. (18, 19)

Al respecto, para el seguimiento, tanto de la presencia de la trombosis como para la confirmación de la trombólisis del sector carotídeo estudiado en los animales, el uso del eco-Doppler vascular continuo como método de diagnóstico "no invasivo" resultó ser el adecuado para el objetivo propuesto en el presente estudio. Permitió confirmar la trombosis en los 13 conejos, así como la reperfusión positiva en 7/7 del grupo A y negativa en el grupo B (0/6).

La terapia trombolítica se demostró hace más de 40 años con la inyección de activadores del plasminógeno parcialmente purificados para disolver coágulos de sangre en seres humanos. Posteriormente, se realizaron numerosos y distintos tipos de ensayos en animales para evaluar la eficacia de otros agentes fibrinolíticos. En este contexto, el modelo de trombosis arterial carotídea en conejos empleado en este trabajo puede constituir un instrumento de gran ayuda para la investigación de nuevas drogas y estrategias trombolíticas.

Agradecimientos

Agradecemos al Laboratorio de Cirugía Experimental de la Facultad de Medicina de la Universidad Católica de Córdoba por brindarnos el espacio físico y el apoyo financiero para realizar el estudio, al Servicio de Cardiología Pediátrica del Hospital de Niños de Córdoba por facilitarnos el eco-Doppler continuo y al Servicio de Hemoterapia de Hospital Infantil de Córdoba, Argentina.

SUMMARY

Thrombolysis with Plasminogen Plasmatic Activator in a Rabbit Model: Carotid Artery Thrombosis with Ferric Chloride

Objectives

The aim of this study was to analyze the resulting activity and fibrinolytic efficacy of a new human plasmatic protein fraction denominated plasminogen plasmatic activator (PPA) in a carotid artery thrombus model on rabbits.

Research Design and Methods

We designed an experimental, prospective, randomized double blind study, using 13 white New Zealand rabbits. The primitive carotid artery was isolated, and thrombosis was induced by the placement of a piece of filter paper saturated with 70% ferric chloride (FeCl) around the distal end of the dissected arterial segment. Pre-thrombotic carotid artery blood flow was registered and at 10, 20, 30 and 35 minutes by means of vascular continuous Echo Doppler. Once the thrombosis was confirmed, fibrinolysis was started. Seven rabbits were randomized to group A, and temptatively reperfused with intraarterial PPA (doses: 0.42 ± 0.25 mg; range: 0.2-0.8 mg). The remaining six rabbits were assigned to group B and were perfused with placebo. Arterial blood flow was measured at 10, 20 and 30 minutes after APP and placebo infusion respectively in both groups after fibrinolysis.

Results

Eco-Doppler showed primitive carotid artery flow reperfusion in 100% of rabbits (7/7) of the PPA treated group. In the placebo infused group B, reperfusion was negative (0/6) ($p = 0.002$). No rabbits showed secondary systemic hemorrhagic events.

Conclusions

Carotid artery thrombosis with FeCl in this rabbit experimental model is an easy and economic method to test fibrinolytic drugs. PPA is an efficient and safe agent in local fibrinolysis and arterial thrombosis reperfusion when compared to the placebo group.

Key words: Carotid artery thrombosis - Rabbits - Fibrinolytic agents

BIBLIOGRAFÍA

- Pereira AC, Martin PJ, Warburton EA. Thrombolysis in acute ischaemic stroke. *Postgrad Med J* 2001;77(905):166-71.
- Rijken DC, Sakharov DV. Basic principles in thrombolysis: regulatory role of plasminogen. *Thromb Res* 2001; 30;103 Suppl 1:S41-9.
- Ringleb PA, Schellinger PD, Schranz C, Hacke W. Thrombolytic therapy within 3 to 6 hours after onset of ischemic stroke: useful or harmful? *Stroke* 2002;33(5):1437-41.
- Schellinger PD, Fiebach JB, Mohr A, Ringleb PA, Jansen O, Hacke W. Thrombolytic therapy for ischemic stroke- A review. Part I - Intravenous thrombolysis. *Crit Care Med* 2001;29(9):1812-18.
- Creemers EE, Cleutjens JP, Smits JF, Daemen MJ. Matrix metalloproteinase inhibition after myocardial infarction: a new approach to prevent heart failure? *Circ Res* 2001;89(3):201-10.
- Cundiff DK. Thrombolysis for acute myocardial infarction: drug review. *Med Gen Med* 2002;4(1):1.
- Davydov L, Cheng JW. Tenecteplase: a review. *Clin Ther* 2001;23(7):982-97.
- Gibson CM, Marble SJ. Issues in the assessment of the safety and efficacy of tenecteplase (TNK-tPA). *Clin Cardiol* 2001;24(9):577-84.
- Llevadot J, Giugliano RP, Antman EM. Bolus fibrinolytic therapy in acute myocardial infarction. *JAMA* 2001;25;286(4):442-9.
- Lijnen HR, Collen D. Strategies for the improvement of thrombolytic agents. *Thromb Haemost* 1991;66:88-110.
- Mueller H. For the TIMI Study. *Clin Res* 1986;34:631.
- Chareonthaitawee P, Gibbons RJ, Roberts RS, et al. The impact of time to thrombolytic treatment on outcome in patients with acute myocardial infarction. *Heart* 2000;84:142.
- Effectiveness of intravenous thrombolytic treatment in acute myocardial infarction. Gruppo Italiano per lo studio della Streptochinasi nell infarto Miocardico (GISSI). *Lancet* 1986;1:397.
- Suzuki S, Saito M, Suzuki N, et al. Thrombolytic properties of novel modified human tissue-type plasminogen activator (E6010): a bolus injection of E6010 has a equivalent potency of lysing young and aged canine coronary thrombi. *J Cardiovasc Pharmacol* 1991;17:738-46.
- Larsen GR, Timony GA, Horgan PG, et al. Protein engineering of novel plasminogen activators with increased thrombolytic potency in rabbits relative to activase. *J Biol Chem* 1991;226:8156-61.
- Savonitto S, Armstrong PW, Lincoff AM, et al. Risk of intracranial haemorrhage with combined fibrinolytic and glycoprotein IIb/IIIa inhibitor therapy in acute myocardial infarction. *Eur Heart J* 2003;24:1807.
- Kurz KD, Main BW, Sandusky GE. Rat model of arterial thrombosis induces by ferric chloride. *Thromb Res* 1990;60:269-80.
- Arbeille P, Bouin-Pineau MH, Herault S. Accuracy of the main Doppler methods for evaluating the degree of carotid stenoses (continuous wave, pulsed wave and color Doppler). *Ultrasound Med Biol* 1999;25:65-73.
- Steinke W, Kloetzsch C, Hennerici M. Carotid artery disease assessed by eco Doppler flow imaging: correlation with standard Doppler sonography and angiography. *Am J Neuroradiol* 1990;11:259-66.