



ACTA BIOLÓGICA
COLOMBIANA

Acta Biológica Colombiana

ISSN: 0120-548X

racbiocol_fcbog@unal.edu.co

Universidad Nacional de Colombia Sede

Bogotá

Colombia

RODRÍGUEZ, A; MONTAÑO, E; RODRÍGUEZ, J
EVALUACIÓN PRELIMINAR DE LAS PATOLOGÍAS CUTÁNEAS ASOCIADAS CON LA
ACLIMATACIÓN EN CAUTIVERIO DEL "CAPITÁN DE LA SABANA", *Eremophilus mutisii*
Acta Biológica Colombiana, vol. 10, núm. 2, 2005, pp. 123-128
Universidad Nacional de Colombia Sede Bogotá
Bogotá, Colombia

Disponible en: <http://www.redalyc.org/articulo.oa?id=319028577003>

- Cómo citar el artículo
- Número completo
- Más información del artículo
- Página de la revista en redalyc.org

redalyc.org

Sistema de Información Científica

Red de Revistas Científicas de América Latina, el Caribe, España y Portugal

Proyecto académico sin fines de lucro, desarrollado bajo la iniciativa de acceso abierto

EVALUACIÓN PRELIMINAR DE LAS PATOLOGÍAS CUTÁNEAS ASOCIADAS CON LA ACLIMATACIÓN EN CAUTIVERIO DEL “CAPITÁN DE LA SABANA”, *Eremophilus mutisii*

Preliminary Evaluation of Skin Pathology Associated with Captivity Acclimation of “Capitán de la Sabana”, *Eremophilus mutisii*

RODRÍGUEZ A¹, MONTAÑO E², RODRÍGUEZ J²

¹Dirección de Investigaciones, Universidad de Bogotá Jorge Tadeo Lozano. Bogotá, Colombia.

²SERVET, Servicio Microbiológico Veterinario. Bogotá, Colombia.

Presentado abril 4 de 2005, aceptado junio 13 de 2005, correcciones agosto 22 de 2005.

RESUMEN

El objetivo de este estudio fue investigar las causas que provocan ulceraciones mortales en capitanes de la sabana, *Eremophilus mutisii*, provenientes del embalse de Fúquene, departamento de Cundinamarca, Colombia (05°28'N 73°44'W), sometidos a cautiverio. De un lote de 53 peces se tomaron diez animales a los cuales se les realizaron, estudios clínicos, bacteriológicos, e histopatológicos de las úlceras durante ocho días, igualmente se realizó un antibiograma. Tanto en las lesiones como en el agua se aislaron bacterias *Pseudomona* spp. y *Escherichia coli*, resistentes a amoxicilina y sensibles a ciprofloxacina, norfloxacina, furazolidona y tetraciclina. El análisis histológico demostró necrosis de la epidermis y de los tejidos dérmicos subyacentes, e hiperplasia de las laminillas branquiales. El cuadro patológico se asocia con factores de estrés. Se sugiere realizar estudios adicionales sobre la etiología de la enfermedad y diseñar planes profilácticas con el fin de minimizar las pérdidas de los peces en cautiverio, los cuales exceden el 50% de los animales capturados.

Palabras clave: *Eremophilus*, *Escherichia*, patología, *Pseudomona*, úlcera.

ABSTRACT

The aim of the present study was to explore the etiology of mortal ulcerations in “capitán de la sabana”. Fishes were captured from Fúquene Lake, Cundinamarca department, Colombia (05°28'N 73°44'W) and stocked in 100 L glass tanks in captivity. Ten fishes with skin ulcers were kept in an independent tank and changes in morphology, bacterial flora and organization of tissues were evaluated by means of bacteriology and histology techniques during eight days. Cultures for bacteria were done from the skin ulcers and from the tank water, and an antibiogram was carried out. The analysis showed the presence of common bacteria in the water flora and ulcers: *Pseudomona* spp. and *Escherichia coli*, resistant to the amoxicilin and sensitive to the ciprofloxacin, norfloxacin, furazolidon and tetraciclín. The histology demonstrated

necrosis of the epidermis and underlying tissues with inflammatory cells, and gill hyperplasia. Pathological signs are associated with stress factors. It is suggested that additional studies should be performed on the etiology of the disease and to develop prophylactic activities in order to avoid losses of the fish in captivity which exceed 50% of the fish stock.

Key words: *Eremophilus*, *Escherichia*, pathology, *Pseudomona*, ulcer.

INTRODUCCIÓN

El capitán de la sabana, *Eremophilus mutisii* (Humboldt, 1805), es una de las especies nativas de las sabanas de Bogotá y de Boyacá, Colombia, y el único bagre de aguas frías con buenas posibilidades de producción en piscicultura. Su cultivo es una herramienta para su conservación y para el repoblamiento en cuerpos de agua, así como para consumo y diversificación de la cría de peces en el altiplano cundiboyacense. Son numerosos los estudios que sobre él se han realizado, aunque no ha habido la continuidad ni la secuencia necesarias para obtener resultados concretos en cuanto a la prevención para su preservación, pues ha sido catalogada como especie casi amenazada (Amaya, 1975; Cala y Sarmiento, 1982; Flórez y Sarmiento, 1983; Garzón y Castillo, 1985; Rosado, 1988; Toro, 1989; Mayorga, 1992; Rodríguez y Rosado, 1993; Marcucci *et al.*, 2004). Además de los problemas para su reproducción en cautividad y la posterior fase de larvicultura, uno de los principales "cuellos de botella" para su cultivo se presenta en la etapa de adaptación inicial de los reproductores capturados del medio natural, debido a la alta mortalidad relacionada con la aparición de úlceras cutáneas en sus cuerpos. Además de las úlceras, presentan erosiones y petequias en las aletas, y lesiones hemorrágicas en la piel. En este trabajo se investiga la etiología de estas lesiones asociadas con el cautiverio del capitán de la sabana, y se formulan algunas recomendaciones para disminuir su mortalidad.

MATERIAL Y MÉTODOS

Se tomaron un total de diez capitanes adultos, clínicamente enfermos, con peso y longitud total promedio de $100,5 \pm 10$ g y $20,2 \pm 3,2$ cm, provenientes de un lote pescado con redes de arrastre en la laguna de Fúquene. Los animales fueron transportados en cubos plásticos de 100 L de capacidad, con agua proveniente de la misma laguna, a las instalaciones de la Mana, del Centro de Investigaciones Científicas de la Universidad Jorge Tadeo Lozano, situado a 50 km de Bogotá. Desde su captura hasta que se adecuaron en las instalaciones se tardó un promedio de 24 horas. Los peces se ubicaron en tanques cilíndricos de 200 L de capacidad, con aireación constante, y el agua de la laguna fue mezclada lentamente con agua proveniente de las instalaciones de la Mana, con el fin de asegurar una correcta aclimatación y para minimizar el estrés. Además, se les aplicó un baño corto de sal al 5% con objeto de estimularles la producción de mucus. Al día siguiente de su puesta en cautividad, se inició la toma de muestras con los animales que presentaron síntomas de enfermedad (ulceraciones), los cuales fueron seleccionados para efectuarles directamente un raspado de la super-

ficie mucosa y de las branquias con hisopos. Posteriormente se expusieron a una sobredosis de anestésico, tricafina metano sulfonato (MS222). Los animales se sacrificaron e inmediatamente se efectuaron frotis con hisopos del corazón, de la vesícula, del hígado y de la sangre, que se sembraron en agar chocolate y agar Mc Conkey. Además se tomaron muestras de la zona de piel afectada, de branquias e hígado (aproximadamente 1 cm³) para realizar un estudio histopatológico, mediante su fijación en formol tamponado al 10%, de su deshidratación en gradientes de alcohol, y finalmente las muestras se embebieron en parafina, para luego ser cortadas con micrótopo (6-7µ de espesor) y teñidas con hematoxilina-eosina (Drury y Wallington, 1980; Roberts, 1981). Los animales no fueron alimentados los dos primeros días de cautividad. Durante la siguiente semana de estudio los animales se alimentaron *ad libitum* con lombrices (*Eisenia foetida*). La temperatura del agua, el pH y la concentración de oxígeno disuelto fueron: $16 \pm 0,1$ °C; $7,3 \pm 0,1$ y $5,8 \pm 0,1$ mg (valor promedio \pm error estandar) respectivamente. El estudio tuvo una duración de ocho días, período de aclimatación durante el cual usualmente ocurren las mayores mortalidades.

RESULTADOS Y DISCUSIÓN

Diez de los animales muestreados (morbilidad 18,9%), presentaron sintomatología propia de su estancia en cautiverio, como aparición de úlceras de la piel (Fig. 1), las cuales se desarrollaron a partir del segundo día de cautiverio, cuyo tamaño (0,5 cm de diámetro) y número se incrementaron a medida que pasaron los días en cautividad. Es común ver animales aclimatados en cautividad en estanques de piscicultura completamente afectados por úlceras generalizadas, lo cual va unido a la pérdida de coloración de la piel (reflejada en palidez), natación descontrolada, pérdida de mucus, invasión por hongos (que en la descripción microscópica aparecen como hifas cuya apariencia externa es de “motas algodonosas”, y que se tiñen fácilmente con azul de metileno) y finalmente una alta mortalidad (superior al 50% del total de la población). En cambio, no se conocen reportes de úlceras en capitanes salvajes o no confinados.

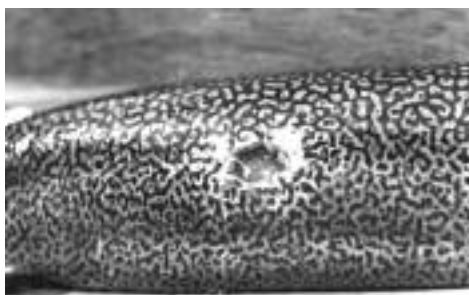


Figura 1. Macrofotografía en la que se observa el tronco de un capitán de la sabana con una úlcera (2 cm de diámetro), la cual penetra a través de la dermis y la musculatura abdominal.

Los cultivos y antibiogramas efectuados a los individuos demostraron contaminación bacteriana por *Escherichia coli* y *Pseudomona* spp. y sensibilidad a los siguientes an-

tibióticos: ciprofloxacina, norfloxacina, furazolidona y tetraciclina y resistencia completa a la amoxicilina. Resultados similares encontraron Markovic *et al.* (1996), en carpas plateadas (*Hypophthalmichthys molitrix* Val.) y cabezones (*Aristichthys nobilis* Rich.), pescados, transportados y aclimatados en condiciones similares a las mencionadas en este artículo.

La descripción macroscópica de las úlceras muestra que están rodeadas por tejido enrojecido, donde se puede observar el margen o borde de la inflamación alrededor de la lesión. Las heridas son profundas y llegan a exponer la musculatura del animal. Los cortes histológicos de piel demostraron necrosis de la epidermis y del tejido subyacente con abundancia de células pigmentarias, gránulos superficiales y profundos, acúmulos de linfocitos, inflamación que se extendió hasta el tejido muscular y la grasa perivisceral. A su vez se observaron colonias bacterianas (Fig. 2). Los cortes de las branquias demostraron hiperplasia epitelial y fusión de las laminillas branquiales, las lamelas se mezclaron entre los grupos de células hiperplásicas, lo cual en conjunto usualmente representa una reducción en la superficie respiratoria, que a su vez crea dificultades respiratorias y un incremento del estrés del animal. En el hígado no se observaron signos de infección o de inflamación.

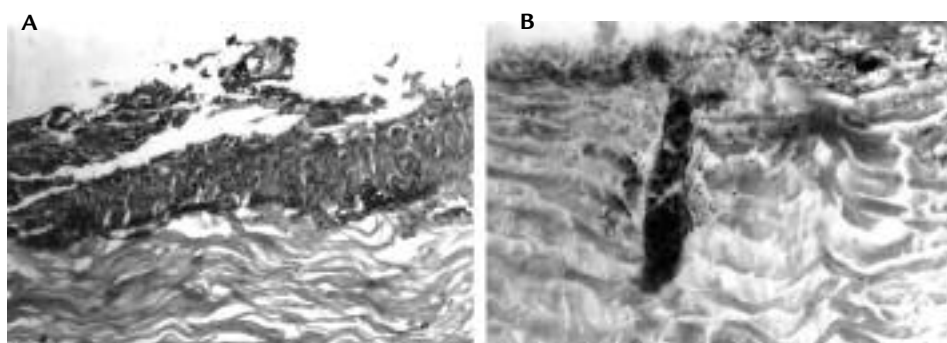


Figura 2. A. Corte longitudinal de la musculatura del tronco del capitán de la sabana en la que se observa pérdida de la epidermis, ulceración y necrosis. H-E. 10X. B. Corte longitudinal de la musculatura ulcerada en la que se observan abundantes gránulos superficiales y profundos, acúmulos de linfocitos, púrpura e inflamación del área muscular grasa, que coincide con el tapón de células pigmentarias. H-E. 20X.

Los microbios oportunistas como las bacterias del género *Aeromona*, y las enterobacterias de los géneros *Escherichia* y *Pseudomona* son responsables de las pérdidas de peces durante su aclimatación, cultivo y posterior almacenamiento para la venta, provocando procesos patológicos durante estas fases (Lartseva, 1998). Peces cultivados en cautiverio como la carpa espejo (*Cyprinus carpio* L.), la carpa plateada (*Hypophthalmichthys molitrix* Val.), el cabezón (*Aristichthys nobilis* Rich.), el salmón del Atlántico (*Salmo salar* L.), y peces provenientes de distintas piscifactorías (Markovic *et al.*, 1996; Sekiya, 1997; Yildiz, 1998; Colquhoun *et al.* 1998), han presentado gran mortalidad y los reportes mencionados coinciden en afirmar que hay una asociación entre el estrés, inherente a la ma-

nipulación de los animales y los cambios en su ambiente natural y las bacterias contaminantes oportunistas, que serán los principales factores desencadenantes de estas mortalidades.

Por tanto, se deben tomar precauciones como la administración de métodos profilácticos, evitando un cambio brusco del agua o de la temperatura, sometiendo a los peces a baños de sal al 5% y minimizando la manipulación. Se sugiere incrementar el estudio del diseño de vacunas específicas en el país y el uso de inmunostimulantes como los probióticos, con el fin de disminuir las pérdidas económicas producidas por estas infecciones, mejorar la supervivencia de los animales en situaciones de alto estrés, e incrementar la productividad de las granjas de cultivo. Se propone durante el transporte disminuir la temperatura del agua con el objeto de reducir el metabolismo del animal. Se sugiere administrar después de los primeros días de captura, antibióticos tales como tetraciclina en dosis oral de 75 mg/kg de peso vivo durante tres días, estreptomicina en inyección intraperitoneal (5-10 mg por cada 150 g de peso vivo), enrofloxacin (solución inyectable al 10%-1 mL/100 L de agua). Esta aplicación debe repetirse a las 48 horas. Posteriormente se debe renovar parcialmente el agua, tal como se indica en otros tratamientos (Roberts, 1981; Austin y Austin, 1987; Álvarez Pellitero *et al.*, 1988). Adicionalmente, durante la adaptación al cautiverio del capitán de la sabana se debe abonar el agua con gallinaza y cubrir el tanque con un plástico oscuro, para evitar la incidencia de la luz solar sobre los animales, los cuales son de hábitat bentónico. Se ha encontrado, que cuando el pez se mantiene en agua clara y con incidencia solar directa, tanto en procesos de aclimatación como de cultivo, se producen ulceraciones y pérdidas por mortalidad más rápidamente que si el agua se encuentra abonada.

AGRADECIMIENTOS

A la Universidad Jorge Tadeo Lozano de Bogotá, Colombia y SERVET.

BIBLIOGRAFÍA

ÁLVAREZ PELLITERO P, BARJA JL, BLANCH A, ESTÉVEZ A, FIGUERAS AJ, GIPRGETTIG, *et al.* Patología en acuicultura. CAICYT. Mundi-Prensa Ed; 1988.

AMAYA R. Contribución al estudio biológico del Capitán de la Sabana, *Eremophilus mutisii* (Humboldt, 1805) en el lago Tota. [trabajo de pregrado]. Biología Marina, Bogotá; Universidad de Bogotá Jorge Tadeo Lozano. Bogotá; 1975.

AUSTIN B, AUSTIN DA. Bacterial Fish Pathogens: Disease in Farmed and Wild Fish. New Cork: Halsted Press; 1987.

CALA P, SARMIENTO N. Cambios histomorfológicos en el ovario del pez Capitán, *Eremophilus mutisii* Humboldt, 1805 (*Pisces: Trichomycteridae*) durante el ciclo reproductivo anual en la laguna del Muña, sistema del río Bogotá, Colombia. Acta Biol Colomb. 1982;1(1):9-30.

COLQUHOUN DJ, SKJERVE E, POPPE TT. *Pseudomonas fluorescens*, Infectious Pancreatic Necrosis Virus and Environmental Stress as Potential Factors in the

Development of Vaccine Related Adhesions in Atlantic Salmon, *Salmo salar* L. J Fish Dis. 1998;21(5):355-364.

DRURY RAB, WALLINGTON EA. Carleton's Histological Technique. Oxford: Oxford University Press; 1980.

FLÓREZ FN, SARMIENTO N. Observaciones ecológicas sobre el pez capitán (*Eremophilus mutisii*, Humboldt, 1805, *Pisces: Trichomycteridae*), en los departamentos de Cundinamarca y Boyacá, Colombia. Bogotá. Acta Biol Colomb. 1983;1(15):99-115.

GARZÓN B, CASTILLO B. Cultivo experimental del capitán de la sabana *Eremophilus mutisii* (Humboldt, 1805) [trabajo de pregrado]. Biología Marina, Bogotá: Universidad Jorge Tadeo Lozano-INDERENA; 1985.

LARTSEVA LV. Sanitary and Microbiological Assessment of Marketable Fish in the Volga-Caspian Sea Region. Gig Sanit. 1998;(5):25-30.

MARCUCCI R, GONZÁLEZ J, ROSADO R. Descripción general del desarrollo embrionario y primeros estadios larvales del pez capitán de la sabana *Eremophilus mutisii* Humboldt, 1805) obtenidos mediante tratamiento hormonal. Memorias Seminario de Acuicultura. Universidad de los Llanos. Villavicencio. Colombia. 2004. Octubre 27-29.

MARKOVIC MAYA, RADOJICIC M, COSIC S, LEVNAIC D. Massive Death of Silver Carp (*Hypophthalmichthys molitrix* Val.) and Big Head (*Aristichthys nobilis* Rich.) Caused by *Pseudomonas fluorescens* Bacteria. Vet Glas. 1996;50(9-10):761-765.

MAYORGA M. Biología reproductiva y alimentación de las poblaciones del capitán de la sabana, *Eremophilus mutisii*, en la laguna de Fúquene. [trabajo de pregrado] Biología Marina. Bogotá: Universidad Jorge Tadeo Lozano; 1992.

ROBERTS R. Patología de los peces. Madrid: Ed. Mundi-Prensa 1981; 366.

RODRÍGUEZ A, ROSADO R. Ensayos de reproducción inducida del capitán de la sabana de Bogotá, Colombia, (*Eremophilus mutisii*, Humboldt, 1805). Bol Red Reg Acuic. 1993;10-13.

ROSADO R. Aspectos de la subienda del capitán de la sabana (*Eremophilus mutisii*, Humboldt, 1805), en el embalse del Neusa, con datos de longitud total, peso y sexo de 424 ejemplares capturados. Corporación Autónoma Regional de Cundinamarca CAR. En prensa 1988.

SEKIYA J. *Escherichia coli* O157:H7 in livestock in Japan. Revue Scient Techn Intern Epiz. 1997;16(2):391-394.

TORO C. Proyecto cultivo experimental del capitán de la sabana. Corporación Autónoma Regional de Cundinamarca CAR. En prensa 1989.

YILDIZ HY. Effects of Experimental Infection with *Pseudomonas fluorescens* on Different Blood Parameters in Carp (*Cyprinus carpio* L.). Isr J Aquac Bamidgeh. 1998;50(2):82-85.